ELEMENTE DE SEMIOLOGIE CLINICĂ CHIRURGICALĂ

PAVEL SIMICI



PROF. DR. **PAVEL SIMICI**

ELEMENTE DE SEMIOLOGIE CLINICĂ CHIRURGICALĂ

BUCUREȘTI
EDITURA MEDICALĂ ● 1983

Cuprins

CUVÎNT ÎNAINTE — 13

- 1. **SEMIOLOGIE CHIRURGICALĂ GENERALĂ** — 17
  - *1.1.* SEMIOLOGIA INFECȚIILOR CHIRURGICALE — 17
    - 1.1.1. **Semiologia infecțiilor chirurgicale acute** — 18
      - *1.1.1.1.* Abcesul cald — 20
      - *1.1.1.2.* Furunculul — 23
      - *1.1.1.3.* Hidrosadenita (Abcesul tuberos sau boala Verneuil) — 25
      - *1.1.1.4.* Erizipelul — 26
      - *1.1.1.5.* Flegmonul — 26
      - *1.1.1.6.* Gangrena cutanată extensivă și disecantă a nou-născutului — 28
      - *1.1.1.7.* Gangrena gazoasă — 28
      - *1.1.1.8.* Tetanosul — 30
      - *1.1.1.9.* Septicemia — 33
    - 1.1.2. **Semiologia infecțiilor chirurgicale cronice** — 38
      - *1.1.2.1.* Tuberculoza — 38
      - *1.1.2.2.* Sifilisul — 41
      - *1.1.2.3.* Sporotricoza — 42
      - *1.1.2.4.* Actinomicoza — 42
      - *1.1.2.5.* Micoze viscerale — 43
  - *1.2.* SEMIOLOGIA TRAUMATISMELOR (dr. *Florian Popa*) — 46
    - 1.2.1. **Semiologia traumatismelor închise** — 46
      - *1.2.1.1.* Echimoza — 47
      - *1.2.1.2.* Hematomul — 47
      - *1.2.1.3.* Seromul — 49
      - *1.2.1.4.* Edemul dur — 50
      - *1.2.1.5.* Contuzia prin strivire (Sindromul Bywaters) — 50
      - *1.2.1.6.* Contuzia prin suflu — 52
    - 1.2.2. **Semiologia traumatismelor deschise** — 54
      - *1.2.2.1.* Plăgi prin tăiere — 56
      - *1.2.2.2.* Plăgi prin înțepare — 56
      - *1.2.2.3.* Plăgi prin arme albe — 57
      - *1.2.2.4.* Plăgi contuze — 58
      - *1.2.2.5.* Plăgi de război — 59
    - 1.2.3. **Semiologia traumatismelor prin acțiunea căldurii** — 63
    - 1.2.4. **Semiologia traumatismelor prin acțiunea agenților chimici** — 73
    - 1.2.5. **Semiologia traumatismelor prin acțiunea curentului electric** — 75
    - 1.2.6. **Semiologia traumatismelor radice** — 77
    - 1.2.7. **Semiologia traumatismelor prin acțiunea frigului** — 78
    - 1.2.8. **Semiologia traumatismelor prin accidente de circulație** — 80
    - 1.2.9. **Semiologia traumatismelor prin leziuni combinate** — 83
      - *1.2.9.1.* Leziuni consecutive agresiunii mecanice a exploziei atomice — 83
      - *1.2.9.2.* Leziuni consecutive agresiunii luminoase a exploziei atomice — 84
      - *1.2.9.3.* Leziuni consecutive agresiunii radice a exploziei atomice — 85
      - *1.2.9.4.* Leziuni consecutive agresiunii căderilor radioactive — 86

1.3. SEMIOLOGIA ŞOCULUI — 88
1.4. CICATRIZAREA — 95
1.5. TUMORILE — 101

2. SEMIOLOGIA BOLILOR CHIRURGICALE VASCULARE — 109
2.1. SEMIOLOGIA BOLILOR CHIRURGICALE ARTERIALE — 109
  2.1.1. **Arteriopatii traumatice** — 122
  2.1.2. **Arteriopatii anevrismale** — 126
    2.1.2.1. Anevrismul arterial — 126
    2.1.2.2. Anevrismul arterio-venos — 130
    2.1.2.3. Anevrismul cirsoid — 132
  2.1.3. **Arteriopatii obliterative** — 133
    2.1.3.1. Embolia arterială — 134
    2.1.3.2. Trombangeita obliterantă — 134
    2.1.3.3. Endarterita obliterantă — 135
    2.1.3.4. Arteriopatia senilă — 136
    2.1.3.5. Arteriopatia diabetică — 137
  2.1.4. **Arteriopatii vasomotorii** — 137
    2.1.4.1. Arteriopatii prin vasoconstricţie — 138
    2.1.4.2. Arteriopatii prin vasodilataţie — 142
2.2. SEMIOLOGIA BOLILOR CHIRURGICALE VENOASE — 144
  2.2.1. **Flebopatii congenitale** — 147
  2.2.2. **Flebopatii traumatice** — 148
  2.2.3. **Flebopatii varicoase** — 150
    2.2.3.1. Varicele congenitale — 150
    2.2.3.2. Varicele simptomatice — 150
    2.2.3.3. Varicele esenţiale — 152
  2.2.4. **Flebopatii tromboembolice** — 159
    2.2.4.1. Flebotromboza — 160
    2.2.4.2. Tromboflebita — 161
2.3. SEMIOLOGIA BOLILOR CHIRURGICALE ALE SISTEMULUI LIMFATIC — 177
  2.3.1. **Semiologia bolilor chirurgicale ale vaselor limfatice** — 178
    2.3.1.1. Limfopatii congenitale — 178
    2.3.1.2. Limfopatii traumatice — 179
    2.3.1.3. Limfopatii inflamatorii — 180
    2.3.1.4. Limfopatii obstructive — 181
  2.3.2. **Semiologia bolilor chirurgicale ale nodulilor limfatici** — 184
    2.3.2.1. Nodulopatii (adenopatii) inflamatorii — 185
    2.3.2.2. Nodulopatii venerіene — 186
    2.3.2.3. Nodulopatii cronice — 186
    2.3.2.4. Nodulopatii tumorale — 187

3. SEMIOLOGIA BOLILOR CHIRURGICALE ALE NERVILOR PERIFERICI — 189
3.1. GENERALITĂŢI — 189
3.2. NEUROPATII TRAUMATICE — 199
  3.2.1. **Traumatismele plexului brahial** — 200
  3.2.2. **Traumatismele plexului lombar** — 208
  3.2.3. **Traumatismele plexului sacrat** — 212
    3.2.3.1. Traumatismele plexului ischiatic — 212
    3.2.3.2. Traumatismele plexului ruşinos *(pudendus)* — 218
  3.2.4. **Traumatismele plexului coccigian** — 219
3.3. NEUROPATII COMPRESIVE — 220
  3.3.1. **Sindromul de canal carpian** — 220
  3.3.2. **Sindromul ligamentului Struther** — 221
  3.3.3. **Sindromul de nerv interosos anterior** — 222
  3.3.4. **Sindromul de nerv cubital** — 222
  3.3.5. **Sindromul de nerv femurocutanat** — 223

3.3.6. Sindromul de canal tarsian — 223
3.3.7. Sindromul de nerv digital plantar — 224
3.4. NEUROPATII TUMORALE — 225
3.4.1. Tumori benigne — 225
3.4.2. Tumori maligne — 226
3.5. NEUROPATII SECHELARE — 227
3.5.1. Hiperestezia dureroasă — 227
3.5.2. Bontul dureros — 227
3.5.3. „Membrul-fantomă" — 227
3.5.4. Cauzalgia — 227

4. SEMIOLOGIA BOLILOR CHIRURGICALE ALE MUŞCHILOR — 229
4.1. MIOPATII TRAUMATICE — 230
4.1.1. Contuzia musculară — 230
4.1.2. Plaga musculară — 231
4.1.3. Ruptura musculară — 231
4.1.4. Hernia musculară (Miocelul) — 234
4.2. MIOPATII INFLAMATORII — 235
4.2.1. Miopatii metaplazice — 236
4.2.2. Miopatii tumorale — 236

5. SEMIOLOGIA BOLILOR CHIRURGICALE ALE SISTEMULUI TENO-SINOVIAL — 237
5.1. TENDONUL — 237
5.1.1. Tenopatii traumatice — 237
5.1.1.1. Secţionarea tendonului — 237
5.1.1.2. Ruptura tendonului — 237
5.1.1.3. Luxaţia tendonului — 238
5.1.1.4. Entezita — 238
5.2. TEACA SINOVIALĂ — 239
5.2.1. Sinovita acută — 239
5.2.2. Sinovita cronică — 240
5.2.3. Chistul sinovial — 240
5.3. BURSA SEROASĂ — 242
5.3.1. Bursita acută — 242
5.3.2. Bursita cronică — 243

6. SEMIOLOGIA BOLILOR CHIRURGICALE ALE SISTEMULUI OSOS — 244
6.1. OSTEOPATII POSTTRAUMATICE — 245
6.1.1. Fractura — 245
6.1.1.1. Fractura oaselor bolnave — 245
6.1.1.2. Fractura oaselor sănătoase — 246
6.1.1.3. Fractura la copil — 253
6.1.1.4. Fractura deschisă sau expusă — 255
6.2. OSTEOPATII INFLAMATORII — 257
6.2.1. Osteopatii inflamatorii acute — 257
6.2.1.1. Osteomielita adolescentului — 257
6.2.1.2. Osteomielita sugarului — 259
6.2.2. Osteopatii inflamatorii cronice — 260
6.2.2.1. Abcesul central al osului — 260
6.2.2.2. Osteita posttraumatică — 260
6.2.2.3. Osteita tuberculoasă — 260
6.2.2.4. Osteita sifilitică — 261
6.2.2.5. Osteitele parazitare — 262
6.3. OSTEOPATII DISTROFICE — 264
6.3.1. Distrofii osoase generalizate congenitale — 264
6.3.1.1. Osteogeneza imperfectă — 264
6.3.1.2. Condrodistrofia — 265

6.3.2. **Distrofii osoase generalizate dobîndite** — 267
    6.3.2.1. Osteopatii prin tulburări de osteogeneză — 267
    6.3.2.2. Osteopatii prin tulburări de calcifiere — 268
6.3.3. **Distrofii osoase localizate** — 271
    6.3.3.1. Osteonecroze aseptice — 271
    6.3.3.2. Chistul solitar — 272
    6.3.3.3. Osteodistrofia extremității inferioare a radiusului (Boala Otto Wilhelm Madelung) — 273

6.4. OSTEOPATII TUMORALE — 274
  6.4.1. **Tumori osoase benigne** — 274
  6.4.2. **Tumori osoase maligne primitive** — 274
    6.4.2.1. Osteosarcoamele — 275
    6.4.2.2. Fibrosarcoamele — 276
    6.4.2.3. Reticulosarcomul (Tumoarea Ewing) — 277
    6.4.2.4. Mieloamele — 277
  6.4.3. **Tumori osoase maligne secundare** — 278

7. **SEMIOLOGIA BOLILOR CHIRURGICALE ALE ARTICULAȚIILOR** — 281

7.1. ARTROPATII TRAUMATICE — 283
  7.1.1. **Contuzii articulare** — 283
    7.1.1.1. Entorsa — 283
    7.1.1.2. Luxația — 284
  7.1.2. **Plăgi articulare** — 286

7.2. ARTROPATII INFLAMATORII — 288
  7.2.1. **Artrite acute nespecifice** — 288
  7.2.2. **Artrite acute specifice** — 289
    7.2.2.1. Artrita gonococică — 289
    7.2.2.2. Artrita tuberculoasă — 289
    7.2.2.3. Artrita sifilitică — 290

7.3. ARTROPATII DEGENERATIVE — 292
  7.3.1. **Corpii străini intraarticulari** — 292
    7.3.1.1. Osteocondrita disecantă (Boala König) — 292
    7.3.1.2. Osteocondromatoza sinovială — 293
  7.3.2. **Artropatia hemofilicilor** — 293

7.4. ARTROPATII NERVOASE — 294
  7.4.1. **Artropatia tabetică** (Boala Jean Martin Charcot) — 294

7.5. ARTROPATII REUMATISMALE — 295
  7.5.1. **Poliartrita reumatoidă** — 295
  7.5.2. **Spondilita anchilopoietică** — 296

7.6. ARTROPATII ANCHILOZANTE — 297

8. **SEMIOLOGIA APARATULUI LOCOMOTOR** — 299

8.1. GENERALITĂȚI — 299

8.2. CENTURA SCAPULARĂ *(CINGULUM MEMBRI SUPERIORIS)* — 305
  8.2.1. **Clavicula** — 306
    8.2.1.1. Boli congenitale — 306
    8.2.1.2. Boli traumatice — 307
  8.2.2. **Omoplatul** — 308
    8.2.2.1. Boli congenitale — 308
    8.2.2.2. Boli traumatice — 309

8.3. MEMBRUL TORACIC — 310
  8.3.1. **Umărul** — 312
    8.3.1.1. Leziuni (malformații) congenitale — 316
    8.3.1.2. Leziuni traumatice — 316
    8.3.1.3. Leziuni inflamatorii — 320
    8.3.1.4. Boli degenerative — 320
  8.3.2. **Brațul** — 321
    8.3.2.1. Leziuni traumatice — 321

8.3.3. **Cotul** — 322
8.3.3.1. Leziuni (malformații) congenitale — 326
8.3.3.2. Leziuni traumatice — 327
8.3.3.3. Leziuni inflamatorii — 333
8.3.3.4. Leziuni degenerative — 334
8.3.3.5. Leziuni sechelare — 335
8.3.4. **Antebrațul** — 335
8.3.4.1. Leziuni (malformații) congenitale — 336
8.3.4.2. Leziuni traumatice — 338
8.3.4.3. Leziuni displazice — 340
8.3.5. **Gîtul mîinii** — 341
8.3.5.1. Leziuni (malformații) congenitale — 343
8.3.5.2. Leziuni traumatice — 343
8.3.5.3. Leziuni inflamatorii — 348
8.3.6. **Mîna** — 349
8.3.6.1. Leziuni (malformații) congenitale — 351
8.3.6.2. Leziuni traumatice — 353
8.3.6.3. Leziuni inflamatorii — 361
8.3.6.4. Leziuni degenerative — 371
8.3.6.5. Leziuni sechelare — 374
8.4. CENTURA PELVIANĂ *(CINGULUM MEMBRI INFERIORIS)* — 377
8.4.1. **Leziuni (malformații) congenitale** — 381
8.4.1.1. Aplazia iliosacrată — 381
8.4.1.2. Aplazia cavității cotiloide — 381
8.4.1.3. Aplazia simfizei pubiene — 381
8.4.1.4. Bazine viciate congenital — 382
8.4.2. **Leziuni traumatice** — 382
8.4.2.1. Luxațiile centurii pelviene — 382
8.4.2.2. Fracturile centurii pelviene — 383
8.5. MEMBRUL PELVIAN — 388
8.5.1. **Șoldul** — 390
8.5.1.1. Leziuni (malformații) congenitale — 395
8.5.1.2. Leziuni traumatice — 399
8.5.1.3. Leziuni inflamatorii — 406
8.5.1.4. Leziuni distrofice — 411
8.5.1.5. Leziuni degenerative — 413
8.5.1.6. Leziuni sechelare — 414
8.5.2. **Coapsa** — 415
8.5.2.1. Leziuni (malformații) congenitale — 415
8.5.2.2. Leziuni traumatice — 416
8.5.2.3. Leziuni tumorale — 417
8.5.3. **Genunchiul** — 418
8.5.3.1. Leziuni (malformații) congenitale — 423
8.5.3.2. Leziuni traumatice — 424
8.5.3.3. Leziuni inflamatorii — 431
8.5.3.4. Leziuni sechelare — 432
8.5.4. **Gamba** — 432
8.5.4.1. Leziuni (malformații) congenitale — 433
8.5.4.2. Fracturile diafizare ale gambei — 434
8.5.5. **Glezna** — 435
8.5.5.1. Leziuni traumatice — 437
8.5.6. **Piciorul** — 440
8.5.6.1. Leziuni (malformații) congenitale — 444
8.5.6.2. Leziuni traumatice — 445
8.5.6.3. Leziuni inflamatorii — 447
8.5.6.4. Leziuni degenerative — 448
8.5.6.5. Leziuni sechelare — 451
8.6. COLOANA VERTEBRALĂ — 453
8.6.1. **Leziuni (malformații) congenitale** — 460
8.6.1.1. Sindromul Klippel-Feil — 460
8.6.1.2. Coasta cervicală — 461

8.6.1.3. Sacralizarea vertebrei L_5 și lombalizarea vertebrei S_1 — 461
8.6.1.4. Spina bifida — 462
8.6.1.5. Depresiunea și fistula sacrococcigiană — 464
8.6.2. **Leziuni traumatice** — 465
8.6.2.1. Entorsa rahisului — 465
8.6.2.2. Luxația rahisului — 465
8.6.2.3. Fractura rahisului — 466
8.6.2.4. Spondilita traumatică — 469
8.6.2.5. Traumatismele vertebromedulare — 469
8.6.3. **Leziuni inflamatorii** — 474
8.6.3.1. Osteomielita vertebrală — 474
8.6.3.2. Osteoartrita tuberculoasă a rahisului — 475
8.6.4. **Leziuni distrofice** — 479
8.6.4.1. Deviațiile coloanei vertebrale — 479
8.6.5. **Leziuni compresive vertebromedulare** — 483

9. **SEMIOLOGIA BOLILOR CHIRURGICALE ALE CAPULUI** — 490
9.1. CRANIUL CEREBRAL (CEREBROCRANIUL SAU NEUROCRANIUL) — 491
9.1.1. **Leziuni (malformații) congenitale** — 494
9.1.1.1. Macrocefalia — 494
9.1.1.2. Meningoencefalocelul — 495
9.1.1.3. Hidrocefalia — 496
9.1.2. **Leziuni traumatice** — 497
9.1.2.1. Contuziile craniocerebrale — 511
9.1.2.2. Leziunile compresive traumatice — 520
9.1.2.3. Plăgile craniocerebrale — 523
9.1.3. **Sindroame posttraumatice** — 527
9.1.3.1. Sindroame posttraumatice evolutive — 528
9.1.3.2. Sindroame posttraumatice sechelare — 529
9.1.4. **Afecțiuni inflamatorii** — 529
9.1.4.1. Osteomielita craniană — 529
9.1.4.2. Meningoencefalita posttraumatică — 530
9.1.4.3. Abcesele cerebrale posttraumatice — 530
9.1.5. **Tumori craniocerebrale** — 530
9.1.5.1. Tumori ale țesuturilor epicraniene — 530
9.1.5.2. Tumori intracraniene — 531
9.1.6. **Leziuni vasculare** — 533
9.2. CRANIUL VISCERAL (VISCEROCRANIUL SAU SEGMENTUL BUCO-MAXILO-FACIAL) — 534
9.2.1. **Leziuni (malformații) congenitale** — 535
9.2.1.1. Despicăturile labio-maxilo-palatine — 536
9.2.2. **Leziuni traumatice** — 540
9.2.2.1. Contuziile feței — 540
9.2.2.2. Plăgile feței — 540
9.2.3. **Leziuni inflamatorii** — 545
9.2.3.1. Abcesele periosoase — 545
9.2.3.2. Infecțiile lojilor superficiale ale feței — 546
9.2.3.3. Infecțiile lojilor profunde ale feței — 547
9.2.3.4. Infecțiile glandelor salivare — 548
9.2.3.5. Actinomicoza cervicofacială — 549
9.2.4. **Leziuni tumorale** — 550
9.2.4.1. Cancerul buzelor — 550
9.2.4.2. Cancerul limbii — 551
9.2.4.3. Tumorile glandelor salivare — 553
9.2.5. **Litiaza** — 554

10. **SEMIOLOGIA BOLILOR CHIRURGICALE ALE GÎTULUI** — 558
10.1. LEZIUNI (MALFORMAȚII) CONGENITALE — 559
10.1.1. **Fistulele** — 559
10.1.2. **Chisturile** — 560

10.1.2.1. Chistul dermoid — 560
10.1.2.2. Chistul mucoid — 560
10.1.2.3. Limfangiomul chistic — 561
10.1.3. **Hemiagenezia tiroidiană** — 561
10.1.4. **Torticolisul** — 561

10.2. LEZIUNI TRAUMATICE — 563
10.2.1. **Contuziile gîtului** — 563
10.2.1.1. Contuzia părţilor moi — 563
10.2.1.2. Contuzia laringotraheală — 563
10.2.1.3. Contuziile vertebromedulare cervicale — 564
10.2.2. **Plăgile gîtului** — 565
10.2.2.1. Plăgile venoase — 565
10.2.2.2. Plăgile arteriale — 565
10.2.2.3. Plăgile arterio-venoase — 566
10.2.2.4. Plăgile laringotraheale — 567

10.3. BOLI INFLAMATORII — 568
10.3.1. **Limfadenitele cervicale** — 568
10.3.1.1. Limfadenita cervicală acută — 568
10.3.1.2. Limfadenita cervicală cronică — 569
10.3.2. **Tiroiditele** — 569
10.3.2.1. Tiroidita acută — 569
10.3.2.2. Tiroiditele cronice — 569

10.4. AFECŢIUNI TUMORALE — 571
10.4.1. **Tumorile limfatice** — 571
10.4.1.1. Tumorile benigne — 571
10.4.1.2. Tumorile maligne — 571
10.4.2. **Tumorile glomice** — 572
10.4.3. **Tumorile tiroidei** — 572
10.4.3.1. Tumorile benigne — 578
10.4.3.2. Tumorile maligne — 583
10.4.4. **Tumorile paratiroidelor** — 584

11. SEMIOLOGIA BOLILOR CHIRURGICALE ALE TORACELUI — 587

11.1. SEMIOLOGIA BOLILOR CHIRURGICALE ALE CUTIEI TORACICE — 588
11.1.1. **Leziuni (malformaţii) congenitale** — 589
11.1.1.1. Fisura sternală — 589
11.1.1.2. Toracele „în pîlnie“ *(Pectus excavatum)* — 590
11.1.1.3. Toracele „în carenă“ *(Pectus carinatum)* — 591
11.1.2. **Leziuni traumatice** — 591
11.1.2.1. Contuziile toracice — 593
11.1.2.2. Plăgile toracice — 601
11.1.3. **Leziuni inflamatorii** — 603
11.1.3.1. Tuberculoza vertebrală toracală — 603
11.1.4. **Afecţiuni tumorale** — 604

11.2. SEMIOLOGIA BOLILOR CHIRURGICALE ALE VISCERELOR ŞI ORGANELOR INTRATORACICE — 605
11.2.1. **Semiologia bolilor chirurgicale ale pleurei** — 605
11.2.1.1. Revărsatele intrapleurale — 605
11.2.1.2. Tumorile pleurale — 608
11.2.2. **Semiologia bolilor chirurgicale ale plămînilor** — 608
11.2.2.1. Leziuni (malformaţii) congenitale — 609
11.2.2.2. Leziuni traumatice — 610
11.2.2.3. Leziuni inflamatorii — 612
11.2.2.4. Leziuni parazitare — 613
11.2.2.5. Leziuni tumorale — 616
11.2.3. **Semiologia bolilor chirurgicale ale pericardului** — 617
11.2.3.1. Leziuni inflamatorii — 617

- 11.2.4. **Semiologia bolilor chirurgicale ale cordului** — 619
  - *11.2.4.1.* Leziuni (malformații) congenitale — 619
  - *11.2.4.2.* Leziuni inflamatorii — 625
  - *11.2.4.3.* Leziuni traumatice — 627
- 11.2.5. **Semiologia bolilor chirurgicale ale mediastinului** — 628
  - *11.2.5.1.* Leziuni inflamatorii — 629
  - *11.2.5.2.* Tumorile mediastinului — 629
- 11.2.6. **Semiologia bolilor chirurgicale ale esofagului** — 631
  - *11.2.6.1.* Leziuni (malformații) congenitale — 633
  - *11.2.6.2.* Leziuni traumatice — 635
  - *11.2.6.3.* Leziuni inflamatorii — 638
  - *11.2.6.4.* Leziuni diverticulare — 639
  - *11.2.6.5.* Afecțiuni funcționale — 642
  - *11.2.6.6.* Tumorile esofagului — 644

12. **SEMIOLOGIA BOLILOR CHIRURGICALE ALE GLANDEI MAMARE** — 647

- *12.1.* EXAMINAREA SÎNILOR — 647
- *12.2.* LEZIUNI (MALFORMAȚII) CONGENITALE — 656
  - 12.2.1. **Anomalii de număr și poziție** — 656
  - 12.2.2. **Anomalii de volum și formă** — 657
- *12.3.* LEZIUNI TRAUMATICE — 659
  - 12.3.1. **Contuzia mamară** — 659
  - 12.3.2. **Plăgile sînului** — 659
- *12.4.* LEZIUNI INFLAMATORII — 660
  - 12.4.1. **Leziuni inflamatorii acute** — 660
    - *12.4.1.1.* Mastita — 660
    - *12.4.1.2.* Paramastita — 661
  - 12.4.2. **Leziuni inflamatorii cronice** — 662
    - *12.4.2.1.* Mastitele cronice secundare unui proces infecțios acut — 662
- *12.5.* DISTROFIILE MAMARE — 664
  - 12.5.1. **Boala sclerochistică** — 664
  - 12.5.2. **Chistul solitar** — 664
- *12.6.* TUMORILE GLANDEI MAMARE — 665
  - 12.6.1. **Neoplazii benigne** — 666
    - *12.6.1.1.* Fibroadenomul mamar — 666
    - *12.6.1.2.* Tumoarea filodă — 666
  - 12.6.2. **Neoplazii precanceroase** — 667
    - *12.6.2.1.* Boala Paget — 667
    - *12.6.2.2.* Mamela secretantă — 667
  - 12.6.3. **Neoplazii maligne** — 668

13. **SEMIOLOGIA BOLILOR CHIRURGICALE ALE ABDOMENULUI** — 673

- *13.1.* GENERALITĂȚI — 673
- *13.2.* SEMIOLOGIA BOLILOR CHIRURGICALE ALE PEREȚILOR ABDOMINALI — 674
  - 13.2.1. **Herniile dobîndite** — 674
    - *13.2.1.1.* Herniile simple și herniile complicate — 675
    - *13.2.1.2.* Herniile peretelui ventral — 680
    - *13.2.1.3.* Herniile pereților laterali — 683
    - *13.2.1.4.* Herniile peretelui dorsal — 687
    - *13.2.1.5.* Herniile peretelui cranial (Herniile diafragmatice) — 689
  - 13.2.2. **Herniile congenitale** — 692
    - *13.2.2.1.* Omfalocelul — 692
    - *13.2.2.2.* Laparoschizisul — 693
    - *13.2.2.3.* Hernia inghinală — 693
    - *13.2.2.4.* Hernia diafragmatică — 695

- 13.2.3. **Leziuni traumatice** — 696
  - *13.2.3.1.* Contuziile pereţilor abdominali — 697
  - *13.2.3.2.* Plăgile pereţilor abdominali — 698
  - *13.2.3.3.* Rupturile diafragmului — 702
  - *13.2.3.4.* Eventraţiile abdominale — 702
  - *13.2.3.5.* Evisceraţiile abdominale — 703
  - *13.2.3.6.* Leziuni ale rahisului lombar — 704
- 13.2.4. **Leziuni distrofice** — 705

13.3. SEMIOLOGIA BOLILOR CHIRURGICALE ALE PERITONEULUI ŞI ALE ORGANELOR INTRAPERITONEALE — 707

- 13.3.1. **Semiologia bolilor chirurgicale ale peritoneului** — 710
  - *13.3.1.1.* Leziuni (malformaţii) congenitale — 717
  - *13.3.1.2.* Leziuni traumatice — 718
  - *13.3.1.3.* Leziuni inflamatorii — 718
- 13.3.2. **Semiologia bolilor chirurgicale ale stomacului şi duodenului** — 724
  - *13.3.2.1.* Gastropatii congenitale — 727
  - *13.3.2.2.* Gastropatii traumatice — 731
  - *13.3.2.3.* Leziuni ulceroase — 738
  - *13.3.2.4.* Tumorile stomacului — 750
  - *13.3.2.5.* Corpii străini intragastrici — 754
- 13.3.3. **Semiologia bolilor chirurgicale ale jejunoileonului** — 756
  - *13.3.3.1.* Enteropatii congenitale — 764
  - *13.3.3.2.* Enteropatii traumatice — 766
  - *13.3.3.3.* Enteropatii oclusive — 768
  - *13.3.3.4.* Enteropatii inflamatorii — 772
  - *13.3.3.5.* Enteropatii vasculare — 772
  - *13.3.3.6.* Enteropatii tumorale — 774
- 13.3.4. **Semiologia bolilor chirurgicale ale intestinului gros** — 776
  - *13.3.4.1.* Colo- şi rectopatii congenitale — 783
  - *13.3.4.2.* Colo- şi rectopatii traumatice — 791
  - *13.3.4.3.* Colo- şi rectopatii inflamatorii — 793
  - *13.3.4.4.* Colo- şi rectopatii vasculare — 809
  - *13.3.4.5.* Rectopatii distrofice — 813
  - *13.3.4.6.* Colo- şi rectopatii tumorale — 815
- 13.3.5. **Semiologia bolilor chirurgicale ale ficatului** (dr. *Florian Popa*) — 824
  - *13.3.5.1.* Leziuni traumatice — 828
  - *13.3.5.2.* Leziuni inflamatorii — 830
  - *13.3.5.3.* Boli parazitare — 840
  - *13.3.5.4.* Tumorile ficatului — 845
- 13.3.6. **Semiologia bolilor chirurgicale ale căilor biliare extrahepatice** — 848
  - *13.3.6.1.* Colangiopatii congenitale — 852
  - *13.3.6.2.* Colangiopatii traumatice — 854
  - *13.3.6.3.* Colangiopatii inflamatorii — 858
  - *13.3.6.4.* Colangiopatii diskinetice — 859
  - *13.3.6.5.* Colangiopatii litiazice — 861
  - *13.3.6.6.* Colangiopatii tumorale — 870
- 13.3.7. **Semiologia bolilor chirurgicale ale pancreasului** (dr. *Florian Popa*) — 872
  - *13.3.7.1.* Pancreatopatii congenitale — 875
  - *13.3.7.2.* Pancreatopatii traumatice — 876
  - *13.3.7.3.* Pancreatopatii inflamatorii — 878
  - *13.3.7.4.* Pancreatopatii tumorale — 881
- 13.3 8. **Semiologia bolilor chirurgicale ale splinei** (dr. *Florian Popa*) — 885
  - *13.3.8.1.* Splenopatii congenitale — 887
  - *13.3.8.2.* Splenopatii traumatice — 888
  - *13.3.8.3.* Splenopatii inflamatorii — 890
  - *13.3.8.4.* Splenopatii vasculare — 890
  - *13.3.8.5.* Splenopatii funcţionale — 891
  - *13.3.8.6.* Splenopatii tumorale — 892

Cuvînt înainte

De totdeauna, instinctiv, omul a căutat să observe şi să cunoască diferitele manifestări ale bolilor, să le afle cauza şi, în cele din urmă, remediul.

Mitologia greacă — reflectare a vieţii şi aspiraţiilor unui popor apolinic — aşază la loc de cinste în panteonul zeilor pe Asclepios (Esculap), zeul medicinii, care, în lupta sa cu bolile şi moartea, stîrneşte mînia lui Hades (Pluton), stăpînitorul subpămîntean al lăcaşului morţii, care-şi vedea imperiul în pericolul de a deveni deşert. Nu întîmplător Asclepios este fiul lui Appolo, iar Hades — zeul tenebrelor, al infernului, această antinomie lumină—întuneric, viaţă—moarte guvernînd actele vindecătorilor de-a lungul timpurilor, în lupta lor de a smulge din umbra morţii multe vieţi omeneşti.

Deci preocuparea oamenilor de propria sănătate a fost aceea care a creat mitul lui Asclepios. Dintre slujitorii cei mai ferverţi ai acestui zeu se detaşează Hipocrate din Kos, întemeietor de şcoală şi formator de discipoli. Este foarte interesant cum o bună parte din observaţiile pe care acest medic legendar le-a făcut asupra diferitelor manifestări morbide şi-au păstrat pînă în zilele noastre întreaga importanţă.

Dealtfel, Charles Greene Cumston, în „Histoire de la médecine“*, apărută la Paris, în 1931, face pe bună dreptate remarca următoare: „Cînd o observaţie este făcută cu conştiinciozitate şi exactitate, ea îşi păstrează întreaga valoare în timp“. În fapt, aşa cum apreciază René Leriche, într-o magistrală lecţie ţinută la* Collège de France *şi publicată la Paris, în 1951, în* „Philosophie de la chirurgie“*: „O observaţie de adevărată valoare clinică este echivalentă integral unei cercetări ştiinţifice“. Astfel, semiologia — ştiinţa simptomatologiei bolilor — s-a dezvoltat de timpuriu, fiind completată continuu cu noi date, cît mai definitorii pentru o anume entitate. Odată cu acumularea cunoştinţelor în domeniul semioticii, s-a simţit nevoia unei sistematizări, al cărei criteriu a fost valoarea pe care fiecare simptom sau semn o prezintă pentru stabilirea diagnosticului. Încă din secolul al XVII-lea, renumitul practician englez Thomas Sydenham recomanda să se separe simptomele esenţiale de cele întîmplătoare, pentru a se putea funda astfel un diagnostic logic, susţinut de fapte de observaţie semnificative. A proceda altfel — spunea el— ar fi ca şi cînd ai încerca să construieşti o casă începînd cu acoperişul, şi nu cu temelia.*

Desigur că toate noţiunile clasice, prin ele însele de necontestată valoare, trebuie completate şi confruntate cu noile aspecte ale patologiei, apărute în ultimii ani ca urmare a acţiunii unor diferiţi factori, mereu în schimbare. Unele boli frecvent întîlnite cîndva sînt pe cale de dispariţie, altele chiar au dispărut; noi boli sau forme clinice inedite au apărut odată cu poluarea mediului înconjurător, cu folosirea excesivă a substanţelor antimicrobiene sau sub influenţa altor factori. Restrîngîndu-mă la domeniul patologiei chirurgicale, aş cita exemplul repercusiunilor morbide pe care le au noile tehnici de luptă (velocitatea sporită a proiectilelor armelor de foc, arsurile prin noi agenţi fizici sau chimici etc.), unii factori nocivi cu acţiune combinată — accidentele de circulaţie — toate acestea generînd aspecte patologice cu forme morfologice şi evolutive încă neelucidate.

Treptat, dar cu o uluitoare rapiditate, datorită progreselor înregistrate de tehnică în ultimele decenii — pe lîngă îmbogăţirea observaţiei clinice —, au crescut şi posibilităţile de care dispun explorările paraclinice, care au devenit tot mai numeroase, mai complexe şi, implicit, mai costisitoare.

Îmbogăţind cadrul semiologiei, explorările paraclinice au reprezentat desigur un remarcabil progres. Dar, ca în cazul tuturor achiziţiilor, aplicarea recentă în practica de zi cu zi a dovedit că este necesară o apreciere corectă a aportului lor la elaborarea diagnosticului, a posibilităţilor, limitelor şi inconvenientelor acestora, cu alte cuvinte a interdependenţei şi corelaţiilor cu examenul clinic.

Asistăm astăzi, uneori, la o tendinţă de substituire a examenului clinic — a cărui valoare este verificată de proba timpului — cu examenul paraclinic, care, deşi reprezintă un progres, are şi multe neajunsuri, unele deja sesizate, altele în curs de verificare. În fapt, cele două metode de explorare nu trebuie să fie opuse sau să se substituie una celeilalte, ci trebuie folosite cu discernămînt, ţinînd seama de particularităţile fiecărei boli şi ale fiecărui bolnav. În tot cazul, explorările paraclinice trebuie făcute după examenul clinic, pe care rămîne să-l orienteze sau să-l confirme. Paul Valéry Radot afirma, pe drept cuvînt, că ar fi o eroare să ne imaginăm că se poate obţine un diagnostic corect recurgînd numai la examenele paraclinice. În acest sens, René Couvelaire, în magistrala sa expunere făcută la Facultatea de Medicină din Bucureşti, la 4 iunie 1966, atrăgea atenţia că explorarea paraclinică, în general, şi cea instrumentală, în special, nu reprezintă un drept de la sine înţeles al examinatorului, ci trebuie să decurgă numai dintr-o necesitate absolută şi bine chibzuită. Este important de amintit că abuzul de examene paraclinice este grevat de multiple riscuri — uneori chiar majore — şi că, privit din alt punct de vedere, el desfiinţează adeseori contactul uman dintre bolnav şi medic, care reprezintă de fapt esenţa practicii medicale. După cum arăta şi Th. Burghele, în prefaţa ultimei sale cărţi intitulate „De la simptom la diagnostic în practica urologică a medicului generalist“, s-ar putea naște riscul ca existența unui număr tot mai mare de metode noi și sofisticate de investigare să reducă gradul de interes al medicului pentru observația clinică și, totodată, să-i diminue interesul pentru informare; în același timp există și primejdia ca, prin anularea contactului dintre medic și bolnav, practica medicală să se dezumanizeze.

Am scris această carte în spiritul vederilor prof. dr. Th. Burghele, în preajma căruia m-am aflat și am lucrat mai bine de 25 de ani și care ținea să-i învețe pe tinerii medici să-și elaboreze diagnosticul și să aplice terapeutica adecvată pornind de la analiza și interpretarea simptomelor. Este poate o expresie a continuității unei școli de chirurgie, care și-a însușit un punct de vedere ce corespunde în fond definiției diagnosticului, dată chiar în primul dicționar medical, apărut la mijlocul secolului trecut și aparținînd lui Maximilien Littré, potrivit căreia „diagnosticul este arta de a recunoaște bolile după simptomele lor și de a le distinge unele de altele“.

Lucrarea este structurată pe grupe de boli chirurgicale după schema recomandată de prof. Iacob Iacobovici și urmează, ca plan, împărțirea anatomotopografică.

Consider că datorez cititorului o explicație referitoare la faptul că am intitulat cartea „Elemente de semiologie clinică chirurgicală“, și nu „Semiologie chirurgicală“. Noțiunea de „elemente“ sugerează că lucrarea nu are pretenția de a fi exhaustivă în privința simptomelor și semnelor descrise în cadrul diferitelor boli medico-chirurgicale sau pur chirurgicale și totodată oglindește conținutul său, din care lipsesc capitolele referitoare la bolile ce afectează structurile retroperitoneale — cu alte cuvinte, nu am inclus semiologia aparatului urinar și a aparatului genital la bărbat și la femeie. În ceea ce privește sintagma „semiologie clinică“, subliniez prin aceasta preponderența care trebuie să fie acordată, conform concepției menționate mai înainte, examenului clinic conștiincios în elaborarea diagnosticului. Aceasta nu înseamnă că am făcut abstracție de unele investigații paraclinice care au devenit astăzi rutiniere, căci ar fi prezumțios să se considere, de pildă, că se poate preciza diagnosticul de ulcer duodenal fără a avea confirmarea radiologică sau să facem abstracție de scintigramă în cazul unei boli a glandei tiroide.

O carte de semiologie fără imagini sugestive ar fi lipsită de viață. Iată de ce mulțumesc — cu toată căldura — colegilor mei, șefi de discipline sau de servicii, care mi-au pus la dispoziție o iconografie valoroasă, cît și talentatului maestru al desenului, Jean Udrescu, realizatorul unui mare număr de desene și schițe originale, care îmbogățesc textul și îl fac mai accesibil.

De asemenea, mulțumesc colaboratorului meu dr. Florian Popa pentru ajutorul dat în munca de elaborare, asumîndu-și răspunderea redactării a patru importante capitole din lucrare.

Am scris această carte bazat pe o îndelungată experienţă clinică, cu dorinţa fierbinte de a oferi studenţilor şi tinerilor medici un instrument util de informare şi de lucru. Dacă aceasta se va realiza, satisfacţia mea va fi deplină.

AUTORUL

BUCUREŞTI, 1981

1 Semiologie chirurgicală generală

1.1.

Semiologia infecţiilor chirurgicale

(1)(2)(3)(4)(11)(13)(15)(16)(17)(19)(23)(26)(30)(31)(33)

Infecţia (lat. *inficere*=a strica, a otrăvi) este reacţia organismului uman (sau al animalului) la pătrunderea germenilor patogeni sau deveniţi astfel în anumite condiţii. Această interrelaţie organism—agresor a fost enunţată de către Pasteur, în lucrările demonstrative făcute între 1861 şi 1878, dar, în realitate, ea a fost întrevăzută încă din antichitate, întrucît atît Hipocrate, cît şi Democrit, Epicur şi alţi învăţaţi din vremea aceea intuiau că bolile ar fi datorate unor germeni care trăiesc în atmosfera înconjurătoare (19).

Organismul reacţionează printr-o serie de semne locale, regionale şi generale (20), care, în ansamblul lor, pot avea un caracter de specificitate, legat de germenul cauzator.

Germenul poate produce o anumită leziune, care se însoţeşte de anumite manifestări clinice caracteristice sau cel puţin foarte asemănătoare de la un caz la altul şi care se grupează în cadrul aşa-ziselor „leziuni specifice". Alţi germeni creează leziuni care nu sînt strict specifice — este cazul germenilor ce produc necrozele tisulare, proteolizele, puroiul. În fine, sînt specii microbiene care determină leziuni şi manifestări nespecifice ca: fenomenele inflamatorii banale, septicemiile, şocul toxico-septic etc. (2).

Întreaga simptomatologie care anunţă şi însoţeşte, pe toată evoluţia sa, agresiunea microbiană este dominată de raportul existent între virulenţa germenilor, pe de o parte, şi terenul receptor, pe de alta. Acest fapt este determinant nu numai în ceea ce priveşte flora zisă „patogenă", dar şi în ceea ce priveşte flora „saprofită", care, în condiţii de tulburare a echilibrului ecologic, poate deveni agresivă sau, în tot cazul, poate favoriza patogenitatea şi agresivitatea unor specii microbiene, pînă atunci latente. În lumina datelor actuale trebuie considerat că toţi germenii sînt potenţial sau condiţionat patogeni (3).

Desprinderea din marea sferă a bolilor infecţioase a acelora cu specific chirurgical se face pe seama faptului că „infecţia chirurgicală" este uneori expresia contaminării secundare a unei plăgi operatorii sau accidentale; alteori, acţiunea microbiană, determinînd formarea unei colecţii purulente, necesită cel mai adesea, ca singur act terapeutic optim, o intervenţie operatorie care vizează evacuarea puroiului.

Manifestările clinice şi paraclinice ale infecţiilor chirurgicale urmează schema dinamică a întregii patologii infecţioase, în sensul că apar forme de suferinţă tot mai variabile, care, ca şi cele clasice, sînt în funcţie de mutaţiile survenite atît în ceea ce priveşte elementul virulenţă, cît şi elementul teren (33).

Modificările mediului înconjurător, ca și condițiile de trai ale societății moderne — în care își fac un loc atît de important uzul și abuzul de substanțe chimice de sinteză, de substanțe antimicrobiene și, în general, de substanțe medicamentoase, care modifică profund reactivitatea individuală — au condus în mod fatal la tulburarea echilibrului biologic stabilit în milenii de existență (1) (26). Așa se explică actualul dezechilibru în dinamica patologiei infecțioase, care acum nu mai este dominată de infecțiile specifice, ci de cele nespecifice, determinate în multe cazuri de germeni cu largă răspîndire și adeseori foști saprofiți; de exemplu, se citează acum infecții cu *Ristella* — bacterie anaerobă saprofită ce se găsește în bucofaringe, intestinul subțire și gros, în căile genitale (3) — ca și infecții grave micotice (5) (12) (26).

Important pentru patologia chirurgicală este faptul că, cu toate progresele terapiei antimicrobiene făcute în ultimele decenii, riscurile generate de infecții sînt acum mai mari decît în trecut și, aparent paradoxal, aceasta tocmai datorită faptului că în spitale există un rulaj mai mare de bolnavi, că se folosește pe scară largă o aparatură complexă, dar greu de sterilizat, și că, în fine, mijloacele de investigație tot mai numeroase folosite pentru explorarea (sau tratamentul) bolnavilor (cateterisme venoase și arteriale, perfuzări multiple și repetate, examene endoscopice, respiratoare automate etc.) creează tot mai multe comunicări directe între mediul extern, puternic poluat, și bolnav. O statistică efectuată într-un serviciu spitalicesc de chirurgie viscerală cu 90 de paturi a înregistrat, în decurs de numai 6 ani, 382 de episoade septicemice sau bacteriemice, din care s-au izolat 439 de tulpini microbiene, cu predominanța bacililor gram-negativi aerobi; de remarcat că grupul *Coli*, predominant altădată în condiții asemănătoare, reprezintă pe această statistică un procent de numai 31 (11).

Contagiunea se face astăzi relativ mai rar cu germeni specifici unei boli și foarte adesea cu germeni numai potențial patogeni, dar rezistenți la substanțele antimicrobiene, fapt deosebit de evident mai ales în cazul infecțiilor urinare (1) (3) (17). Datorită abuzului de substanțe antimicrobiene, și în special folosirii tot mai frecvente a celor cu spectru larg de acțiune, ca și datorită administrării profilactice a acestor substanțe, se înregistrează acum — mai ales în cadrul serviciilor de terapie intensivă — infecții cu levuri, care sînt mijlocite, în special, de cateterismul venos (11).

Din punct de vedere clinic, infecția chirurgicală poate avea un caracter acut, marcat prin fenomene locale, regionale și generale zgomotoase (19), sau un caracter cronic, „fără o simptomatologie apreciabilă și cu o evoluție trenantă“.

Trebuie remarcat și reținut faptul că actualmente, în special în mediul spitalicesc, se constată o mutație calitativă evidentă a simptomatologiei infecțioase, astfel încît adeseori asistăm la evoluții torpide, trenante, care generează dubii diagnostice, pentru procese care în mod obișnuit urmau o dinamică evolutivă bine caracterizată.

1.1.1.

Semiologia infecțiilor chirurgicale acute

Infecția chirurgicală acută se dezvoltă cel mai adesea în urmările traumatismelor de tot felul, care creează atît poarta de intrare pentru germeni, cît și condițiile favorabile dezvoltării acestora, datorită distrugerilor tisulare provocate concomitent. O infecție chirurgicală acută poate avea însă și o cauză endogenă; este vorba într-o astfel de eventualitate de însămînțarea cavităților seroase sau a spațiilor retroperitoneale cu germeni proveniți cel mai adesea din tubul digestiv.

Indiferent de natura germenului cauzal, prezența și dezvoltarea acestuia la locul de inoculare dau naștere procesului inflamator, care reprezintă reacția de apărare nespecifică a organismului față de agresiunea microbiană. Această reacție, atunci cînd se produce la suprafața corpului — tegumentar sau subtegumentar — permite recunoașterea lesnicioasă a celor patru semne cardinale clasice ale procesului inflamator: roșeața, căldura, tumefacția și durerea — primele trei fiind exponentele vasodilatației și ale diapedezei, iar ultimul, rezultatul excitației mecanice și chimice a terminațiilor senzitive ale nervilor (23).

În fond, semnificația sindromului inflamator se găsește în conflictul dintre produsele de metabolism microbian și cele de metabolism celular, care are ca efect iritarea terminațiilor nervoase locale, urmată de o serie de reacții în lanț ce conduc la excitarea centrilor nervoși, cu repercusiune asupra întregului organism prin intermediul sistemului endocrino-vegetativ local, ca și al unor modificări care interesează aparatul circulator (30). Atît semnele locale, cît și cele generale ale inflamației sînt expresia activării sistemului endocrino-vegetativ, direct influențat de factorul teren.

În focarul inflamator se produc perturbări metabolice și electrolitice, cu acumulări de substanțe acide — care modifică pH-ul local pînă la 5,4 —, ca și de substanțe biologic active, care, acționînd ca produși intermediari de metabolism, au rol important în evoluția locală și generală a procesului. Așa se produc vasodilatația, creșterea permeabilității vasculare, mobilizarea leucocitară și activarea procesului de fagocitoză.

Tulburările vasculare au un rol dominant în cadrul procesului inflamator, întrucît de starea funcțională a sistemului arteriolă-capilar-venă depind toate modificările manifeste la locul inflamației (30).

Înțelegînd reacția inflamatorie locală ca o expresie a interdependenței dintre nerv, vas și țesut — rolul principal revenind sistemului nervos —, trebuie admis că reacția vasomotorie este variabilă ca intensitate, în raport cu gradul excitației nervoase. O excitație de mică intensitate este urmată de o vasodilatație activă, în care sînt antrenate un mare număr de capilare, cu rezervă de excitabilitate pentru constrictorii vasculari și sfincterieni.

O excitație de intensitate moderată este urmată de un spasm arteriolar, metaarteriolar și capilar, circulația spre venă făcîndu-se prin anastomozele arterio-venoase și schimburile, prin umplerea retrogradă a capilarelor.

O excitație puternică determină un proces de vasoconstricție atît la distanță de locul agresiunii, cît și local, unde însă constricția vasculară este rapid înlocuită de vasodilatația paralitică. Fenomenele vasculare determinate de o astfel de excitație au loc în trei faze: *prima*, denumită *„prestatică“*, este marcată de diapedeză și începutul extravazării lichidiene; *a doua*, denumită *„peristatică“*, este marcată de încetinirea circulației, lărgirea lumenului capilar, mărirea spațiilor intercelulare și diapedeză accentuată; în fine, în cea de-*a treia*, *„poststatică“*, sub acțiunea fenomenelor amintite mai înainte, care au favorizat acțiunea leucocitară, se formează puroiul, ce marchează finalul puseului inflamator (30).

Ansamblul fenomenelor fiziopatologice care se petrec în focarul inflamator explică apariția și calitatea semnelor și simptomelor prin care se exprimă procesul inflamator.

Roșeața (rubor) este expresia vasodilatației locale și, ca atare, se instalează numai după depășirea fazei de vasoconstricție inițială.

Căldura (calor) reflectă activizarea fluxului sanguin.

Tumefacția (tumor) este rezultanta acumulării exsudatului lichidian, a leucodiapedezei și, în cele din urmă, a puroiului.

Durerea (dolor) este expresia excitației supraliminare a terminațiilor nervoase din piele și țesuturi, însă forma ei de manifestare și intensitatea sub care este exprimată sînt variabile cu fondul vegetativ al fiecărui individ.

Apariția și evoluția locală a fenomenelor inflamatorii în completul lor, în funcție de corelația virulență—teren, se însoțesc, de la o anumită limită, de fenomene reacționale regionale, dintre care interesarea sistemului limfatic este primul. Apariția semnelor generale evidente și importante se află sub dependența gravității fenomenelor septice.



Fig. 1.1.1. Imagine de colecție lichidiană (→) decelată prin ultrasunete [*Chirurgia* (Buc.), 1976, 102, 579].

Rolul fundamental, de apărare, al reacției inflamatorii apare cel mai evident în cazul inflamațiilor septice, deoarece grație acestei reacții organismul izbutește să blocheze și apoi să lichideze agresiunea septică; în plus, inflamația realizează și refacerea leziunilor tisulare postagresive, desigur în mod diferit după natura și întinderea acestora, ca și după posibilitățile regeneratoare ale structurilor lezate.

Procesul inflamator, de orice cauză ar fi el, va urma aceeași schemă evolutivă. O situare topografică superficială îl face lesne identificabil și, ca atare, se poate aplica de timpuriu o terapeutică corespunzătoare, care să evite eventualele complicații. Dacă însă se localizează în profunzimea țesuturilor, în grosimea unor mari mase musculare, sau în interiorul viscerelor, sau al spațiilor dintre acestea, singurul semn identificabil al sindromului inflamator rămîne durerea, care însă reprezintă prea puțin pentru a servi la localizarea procesului patologic. Folosirea mijloacelor paraclinice complexe — între care decelarea prin ultrasunete (ultrasonografia) a tumorilor lichidiene profund situate (11) sau utilizarea ^{67}Ga, izotop obținut la ciclotron din zinc și cupru (11), și mai ales tomodensimetria — permite astăzi ca în cele din urmă să se localizeze și să se identifice procesele inflamatorii acute profunde, inaccesibile examenului clinic direct.

1.1.1.1.

Abcesul cald

(4)(8)(17)(19)(20)(23)(26)(28)(29)(31)

Abcesul cald este o colecție purulentă bine delimitată de structurile din jur, care se formează în urma distrugerilor tisulare provocate de acțiunea unor agenți microbieni sau parazitari (8). Agentul cauzal poate fi orice germen piogen, singur sau în asociere cu alții, dar cel mai frecvent este vorba de stafilococ sau de streptococ. Abcesul cald este descris uneori și sub denumirea de „flegmon circumscris“. Practic, abcesul și flegmonul circumscris sînt două noțiuni care se confundă (4), dar este bine să se folosească numai termenul de „abces“, pentru a se evita confuziile de terminologie, care pot conduce la erori de diagnostic și terapeutică (20).

De reținut că atunci cînd procesul supurativ este localizat într-o cavitate preformată ia numele acesteia (de exemplu bursită, artrită etc.), fără ca acest fapt să aibă o semnificație patogenică specială.

Simptomatologie. În dezvoltarea sa, abcesul îmbracă aspecte diferite din punct de vedere simptomatologic, legate de zona în care evoluează. De pildă, în cazul abceselor profunde, viscerale, simptomatologia va fi în bună parte împrumutată de la aceea proprie afectării viscerului respectiv (19).

Abcesul, în dezvoltarea și evoluția sa, prezintă semne și simptome caracteristice, care pot fi bine și ușor identificate cînd este situat superficial, în grosimea țesutului celular subcutanat. Este dealtfel și sediul de elecție al dezvoltării abceselor ce urmează simplului act terapeutic (injecția subcutanată sau intramusculară, atunci cînd aceasta se execută fără respectarea regulilor stricte de asepsie).

În prima fază de evoluție a abcesului, subiectiv se acuză durere locală și impotență funcțională, ambele influențate, în plus sau în minus, de regiunea afectată și de solicitarea acesteia. Cu cît zona pe care se dezvoltă abcesul este mai solicitată la mișcări sau este expusă unor microtraumatisme repetate, cu atît durerea va fi mai intensă; de asemenea, dezvoltarea abcesului într-o structură puțin extensibilă (pielea capului, pulpa degetului etc.) generează o durere mai violentă.

Obiectiv, în această fază se poate înregistra eventuala plagă prin care s-a făcut inocularea, care centrează o zonă de edem inflamator mai dură și ușor bombată, ce poate fi identificată palpatoriu. Ca reacție generală se pot constata o discretă ascensiune termică și o ușoară hiperleucocitoză — este așa-zisa *„fază presupurativă“* (23).

În funcție de raportul virulență a germenului—teren, ca și de eficiența terapeuticii aplicate, evoluția se poate face către resorbție, situație în care atît semnele locale, cît și cele generale dispar treptat. Cel mai adesea, însă, destul de repede, în 24—48 de ore, aspectul local se modifică, în sensul că tumefacția se accentuează, la periferie apare edemul, iar centrul leziunii devine roșu — este așa-zisa *„fază supurativă“* (23), în care se formează puroiul. Durerea este de intensitate mai mică, fiind practic înlocuită de o senzație de tensiune pulsatilă (20). Palpatoriu, în această fază se înregistrează fluctuența — semn ce trebuie căutat sistematic, cu insistență, căci confirmă colectarea puroiului și, ca atare, fixează indicația operatorie (19).

Fluctuența este, de fapt, un semn patognomonic pentru orice colecție lichidiană. Punerea sa în evidență se face în modul următor: cu pulpele a 2—3 degete de la o mînă — zisă *„activă“* — se apasă pe unul din polii tumorii lichidiene; degetele celeilalte mîini — zisă *„pasivă“* — recepționează efectul apăsării. În cazul în care fluctuația există, degetele mîinii pasive vor recepționa un ușor șoc sau chiar vor fi ascensionate prin presiunea exercitată de masa lichidiană [șocul de întoarcere sau fluctuența directă prin basculă — flegmonul Reclus (19)] (fig. 1.1.2.).

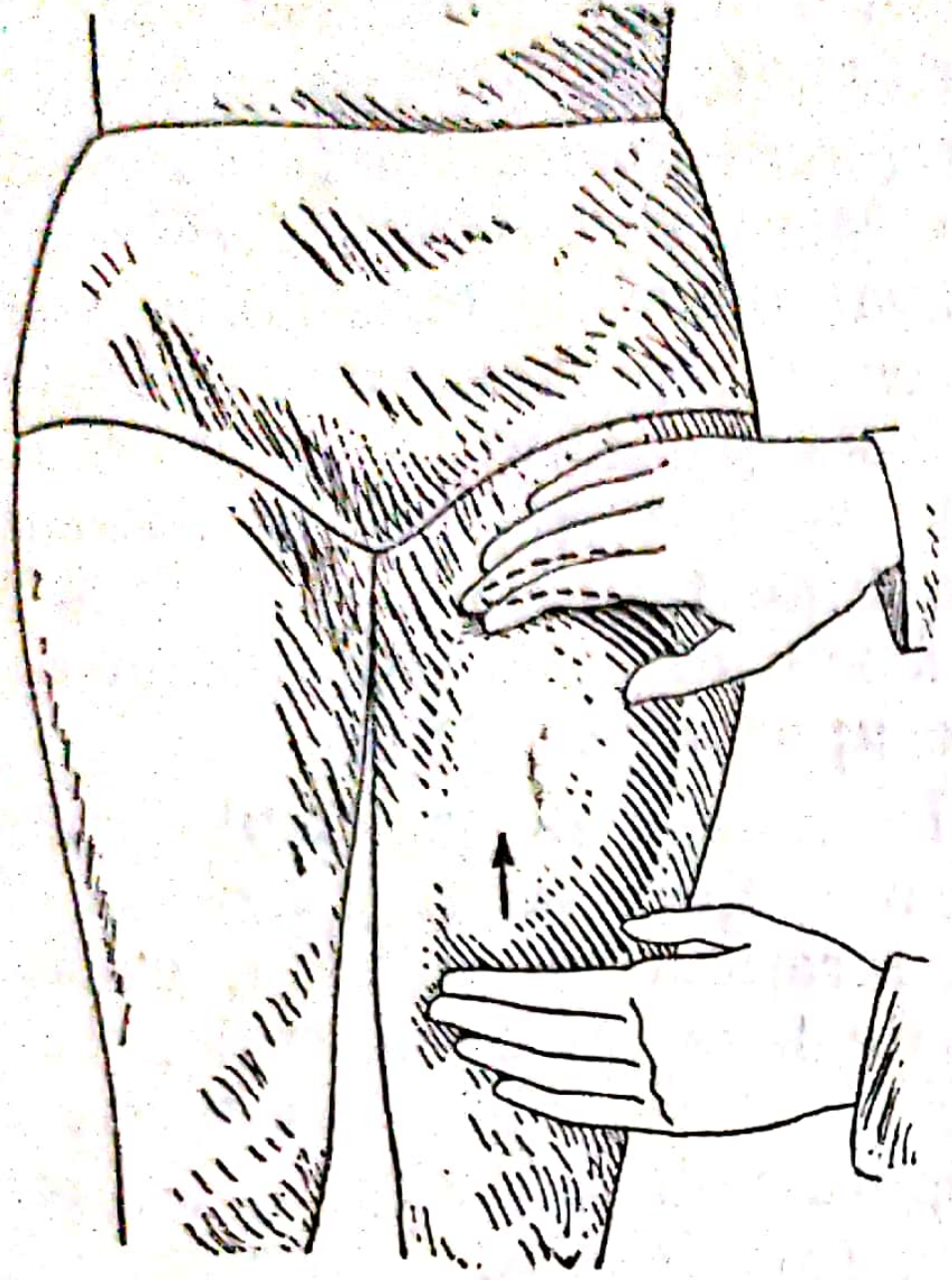

Fig. 1.1.2. Colecție lichidiană: semnul fluctuenței *(după Bourde).*

Palparea bimanuală pentru identificarea fluctuenței trebuie făcută în toate sensurile, pentru a se evita eventuala confuzie cu falsa fluctuență pe care o poate crea palparea unor mase musculare mari (20), cum este mai ales fesa — sediul atît de frecvent al abceselor post-injecție.

În abcesele dezvoltate în profunzime, fluctuența este greu sau chiar imposibil de evidențiat, mai ales la persoanele la care țesutul celular subcutanat și mai cu seamă cel grăsos sînt bogat reprezentate, semnul de orientare diagnostică și terapeutică în astfel de situații fiind prezența unui edem superficial, de culoare gălbuie (20), care corespunde topografic *localizării colecției purulente.*

Odată cu formarea puroiului, curba termică ia un aspect caracteristic oscilatoriu, iar hiperleucocitoza cu polinucleoză este bine marcată.

Momentul identificării colectării puroiului trebuie să corespundă cu evacuarea acestuia. Este *„faza de evacuare“* a abcesului (26).

Există posibilitatea ca, în absența actului chirurgical, evacuarea puroiului să se facă spontan către exterior. În această eventualitate, într-o zonă a peretelui extern al abcesului, pielea capătă o culoare violacee, pe o arie redusă devine mai dureroasă, după care se produce deschiderea spontană a colecției. De obicei, această deschidere spontană se face printr-un orificiu mic sau prin mai multe, dar în tot cazul insuficiente pentru a asigura o evacuare corectă a conținutului purulent. Este de fapt o simplă fistulizare, care, în lipsa unei intervenții chirurgicale de deschidere largă a abcesului și de drenaj, va conduce la formarea unei plăgi trenante, cu posibilități dubitative de vindecare spontană.

Aspectul puroiului evacuat prezintă unele caracteristici cu valoare diagnostică și orientativ terapeutică. Astfel, puroiul format datorită acțiunii stafilococului are un aspect fluid, cel datorat pneumococului are o consistență mai cremoasă, cel ce reprezintă urmarea acțiunii colibacilului este albicios și cu miros de varză stricată, cel datorat microbilor anaerobi este de culoare cenușie-murdară etc.

Evacuarea puroiului și drenajul corect al cavității abcesului sînt urmate de procesul de reparare, de cicatrizare, care, în mod normal, se termină în 2—3 zile.

Abcesul „în buton de cămașă“. Indiferent dacă evacuarea abcesului s-a făcut spontan sau operator, există posibilitatea ca vindecarea să întîrzie. Aceasta se poate datora, în afara unor cauze evidente (tare preexistente, retenție de corpi străini în plagă etc.), unei dispoziții particulare a dezvoltării abcesului. Este vorba de un dublu abces, așa-numitul abces „în buton de cămașă“, format dintr-o colecție de puroi situată profund, subaponevrotic — abcesul primar —, care comunică printr-un canal îngust cu o colecție secundară, superficială, de obicei mai mică, dar lesne identificabilă. Drenajul acesteia din urmă este desigur insuficient pentru obținerea vindecării, aceasta neputîndu-se realiza decît după deschiderea și evacuarea abcesului profund, principal (fig. 1.1.3, *a*, *b*).

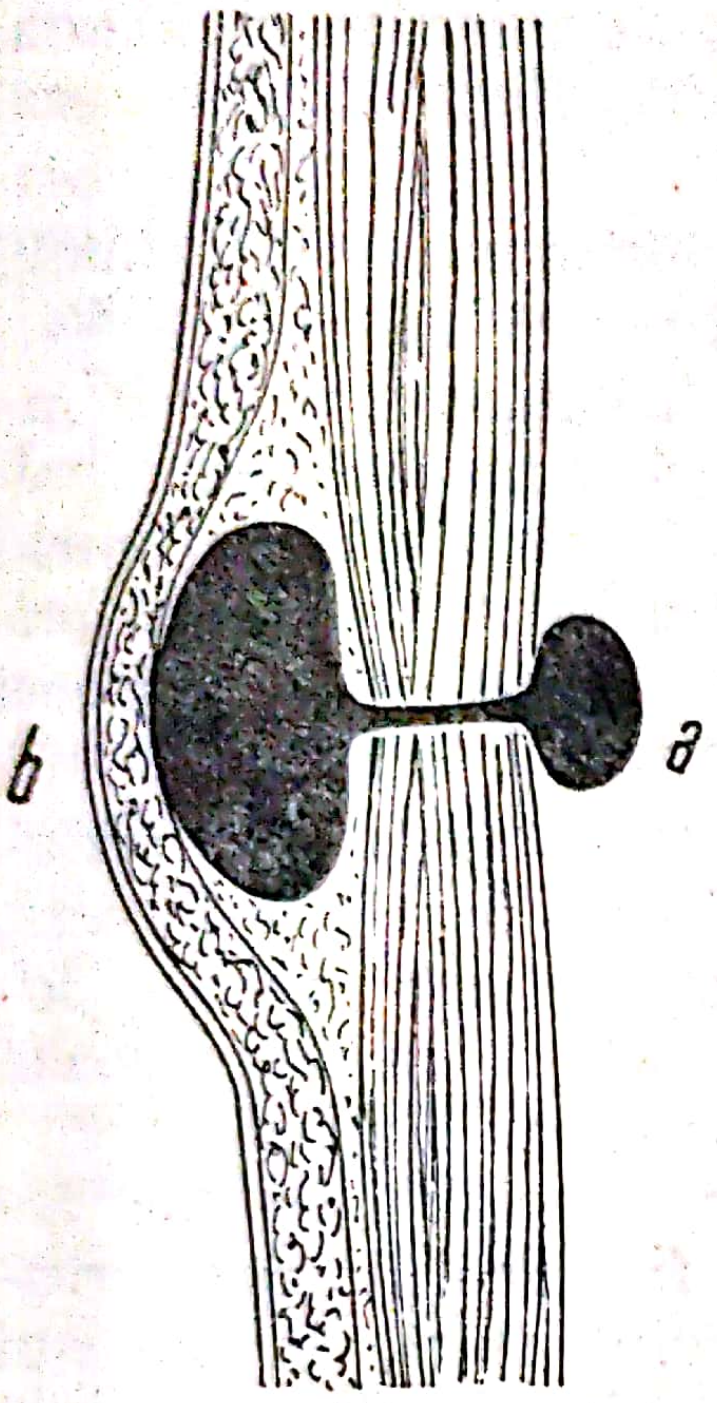

Fig. 1.1.3. Abces „în buton de cămașă“.
a — abcesul primar; *b* — abcesul secundar.

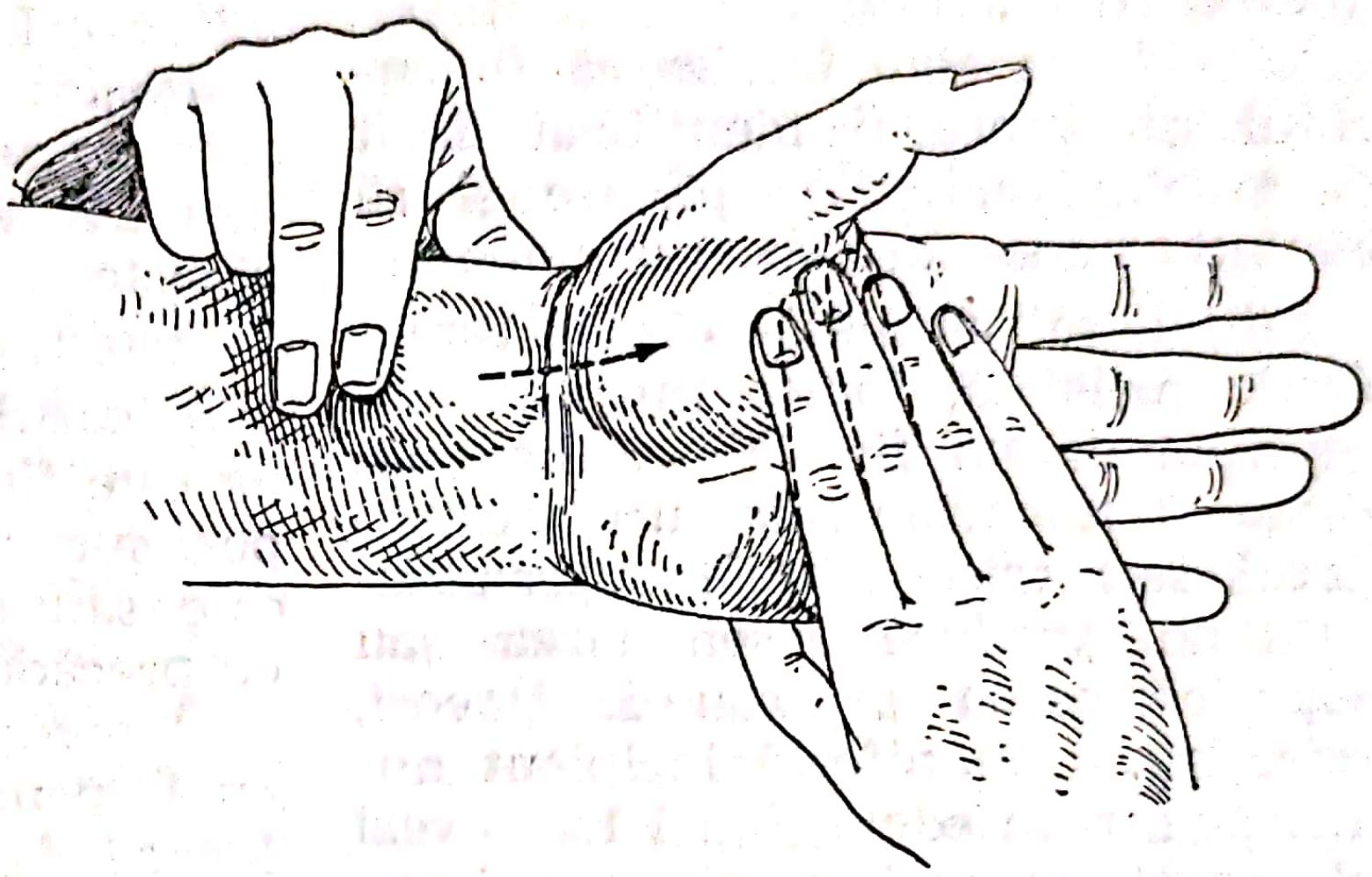

Fig. 1.1.4. Abces „în bisac“.

Oarecum analog acestuia este **abcesul „în bisac“,** format prin strangularea conținătorului într-un punct oarecare, printr-o formațiune anatomică puternică, în general ligamente (fig. 1.1.4).

Identificarea fazei piogene din evoluția abcesului este deosebit de importantă, cu precădere pentru localizările situate în imediata vecinătate a cavităților seroase, dispoziție care creează posibilitatea ca o eventuală deschidere spontană să nu se facă spre exterior, ci către aceste cavități, ceea ce ar constitui sursa unor grave complicații locale și generale.

1.1.1.2.
Furunculul
(7)(8)(17)(18)(19)(20)(23)(28)(29)

Furunculul este o infecție cutanată circumscrisă, produsă de obicei de stafilococul auriu. Începe la nivelul aparatului pilosebaceu, dar apoi interesează și dermul înconjurător (20). În acest proces infecțios, necroza care se produce local este mai importantă decît supurația propriu-zisă (28) (29). După Orator (cit. de 17), la apariția furunculului pot contribui trei aspecte de infecții cutanate, premergătoare de obicei stafilodermiei: *impetigo,* care este o dermatoză infecțioasă strepto- sau stafilococică, ce se caracterizează prin formarea de bule sau de veziculo-pustule, care, după deschidere, dau naștere crustelor; *acneea,* care este o leziune inflamatorie foliculară de natură seboreică; *sicozisul* — leziune inflamatorie foliculară profundă, de natură piogenă sau micotică (8). În realitate, furunculul este un proces distructiv mai profund, care trece de ostiumul folicular și în care, de obicei, sub acțiunea toxinei stafilococice, se produce distrucția masivă a aparatului pilosebaceu și a dermului vecin, prin necroza acestora constituindu-se „burbionul" sau „inima" furunculului.

Este de la sine înțeles că furunculul nu poate fi identificat decît la nivelul regiunilor piloase și că evoluția sa se face în trei etape.

Inițial, se formează o mică tumefacție roșiatică, foarte pruriginoasă, centrată de un fir de păr. Este un element important, întrucît scărpinatul sau orice iritație supraadăugată pot produce diseminarea sau suprainfectarea procesului. Uneori, infecția se manifestă incipient numai printr-un edem (fig. 1.1.5 — vezi planșa color), mai mult sau mai puțin marcat, și numai după o evoluție de 24—48 de ore se evidențiază centrul leziunii.

Formațiunea inițială crește rapid în volum, se indurează, ia un aspect de con acoperit de piele roșie-violacee, în vîrful căruia se află un punct galben acoperit de o mică flictenă, care centrează de obicei firul de păr. Această zonă este înconjurată, pe o distanță mai mică sau mai mare, de edem inflamator (fig. 1.1.6 — vezi planșa color) și este dureroasă atît spontan, cît și provocat. La această fază, de furuncul constituit, se ajunge într-un interval de 3—4 zile (18). După 24—48 de ore flictena se deschide, lăsînd să se scurgă o cantitate mică de serozitate; se descoperă o ulcerație, în fundul căreia se vede un dop verzui ce constituie masa necrozată a foliculului pilosebaceu și a dermului înconjurător — burbionul (fig. 1.1.7 — vezi planșa color). Acestui moment îi corespunde dispariția durerilor și, după 1—2 zile, burbionul se elimină spontan, lăsînd în urma sa un crater ce reprezintă o pierdere de substanță tegumentară, care se vindecă treptat printr-o cicatrice evidentă, deseori cheloidă (fig. 1.1.8 — vezi planșa color).

Întreaga evoluție a unui furuncul necomplicat durează în medie 10—12 zile. Fără fenomene generale însoțitoare, datorită mutațiilor survenite pe tulpinile de stafilococ auriu sau tratamentului cu substanțe antibacteriene, se poate asista adeseori la evoluții mult mai torpide.

În cazul în care o astfel de leziune este lipsită de o îngrijire corectă, pot surveni complicații septice locale sau regionale, care interesează cu precădere sistemul limfatic.

O mențiune specială trebuie făcută pentru furunculul care evoluează la nivelul feței; în această localizare, mai ales la nivelul buzei superioare, al nasului sau orbitei, furunculul poate îmbrăca o simptomatologie malignă, cu tumefacție accentuată, infiltrație dură ce se poate transforma într-un flegmon, cu risc mare de diseminare pe cale venoasă, căci în cadrul unei tromboflebite a venei angulare, care drenează sîngele venos al regiunii unghiului oculo-nazal, prin anastomoza acesteia cu vena oftalmică, infecția se poate propaga direct în sinusul cavernos.

Furunculul antracoid, denumit de autorii francezi și „antrax" și de cei germani „carbuncul" (19), reprezintă o acumulare de furuncule într-o aceeași zonă — de obicei pe ceafă sau pe fața dorsală a degetelor. Se datorește, în special, lipsei de îngrijire a unui furuncul inițial, de la care se face diseminarea la foliculii pilosebacei din vecinătate. Este adevărat că această complicaţie este în bună măsură favorizată de unele tare organice, şi cu deosebire de diabet.

În zona de dezvoltare a leziunilor se pot identifica furuncule în diferite faze evolutive, dar caracteristic este faptul că există şi o supuraţie perifoliculară mai intensă, care oferă întregii regiuni un aspect inflamator impresionant.

Debutul furunculului antracoid se face pe fondul aceleiaşi simptomatologii, cu menţiunea că se constituie rapid un placard tegumentar foarte dur şi foarte dureros, de coloraţie violetă, care se întinde cu rapiditate şi pe care apar apoi multiple flictene ce vor deschide respectivele cratere tegumentare (fig. 1.1.9. — vezi planşa color). Din punctul de vedere al reacţiilor generale, acestea, în afara unei ascensiuni termice moderate, rămîn neînsemnate, cu excepţia complicării lor. Cicatricea rămasă după furunculul antracoid este totdeauna voluminoasă şi deformantă — cicatrice vicioasă (fig. 1.1.10. — vezi planşa color).

În acest cadru trebuie să amintim şi posibilitatea apariţiei frecvente, concomitentă sau succesivă, a furunculelor la o aceeaşi persoană — boală denumită „furunculoză“ (19).

1.1.1.3.

Hidrosadenita (Abcesul tuberos sau boala Verneuil)

(8)(10)(20)(25)(26)(32)

Hidrosadenita (gr. *hidros* = sudoare + *aden* = glandă + ită) este inflamaţia piogenă, de obicei stafilococică, a glandelor sudoripare apocrine (glandă specială, de 10—20 de ori mai mare decît glanda ecrină, glandă sudoripară propriu-zisă, repartizată pe tot tegumentul şi constituită din formaţiuni glandulare complexe, situate mai profund în derm). Aceste glande derivă din aceeaşi sursă embrionară ca şi foliculul pilosebaceu, activitatea lor manifestîndu-se numai după pubertate. În momentul secreţiei se rupe membrana celulară, eliminîndu-se conţinutul şi rămînînd intact nucleul şi o parte din citoplasmă (8). Hidrosadenita mai este numită şi „furunculul glandelor sudoripare“ (10), din cauza aspectului macroscopic oarecum asemănător al leziunii, ca şi a germenului incriminat în producerea sa.

În realitate, însă, sediul leziunii este deci mai profund, în hipoderm, şi nu conţine leziunea necrozantă — „burbionul“. Este mai mult o foliculită profundă, cu sediul cel mai adesea axilar (20).

Tablou clinic. Leziunea iniţială este un nodul hipodermic de aspectul unei mici nodozităţi profunde, dureroasă, situată cel mai adesea axilar, pruriginoasă iniţial, dar devenind repede dureroasă. Leziunea este aderentă la piele, mobilă pe planul profund şi *nu este centrată de firul de păr* (fig. 1.1.11 — vezi planşa color) (20). Bolnavul se prezintă ca purtător al unor multiple leziuni supurative, boala asociindu-se, pe fondul unei infiltraţii subcutanate, cu noduli şi fistule.

Există posibilitatea unei rezoluţii spontane a leziunii — care dealtfel nu este însoţită de fenomene generale —, dar de obicei procesul inflamator se ramoleşte la centru, pielea devine roşiatică-violacee, apare o discretă fluctuenţă (leziunea este în general de dimensiune mică) şi, în cele din urmă, fistulizează, lăsînd să se scurgă o cantitate de serozitate tulbure, dar fără „burbion“, sau cu aspectul de puroi cremos.

Caracteristică pentru hidrosadenită este frecventa multiplicitate a leziunii, axila conţinînd numeroase abcese în faze diferite de dezvoltare, evoluînd simultan sau succesiv, pe o lungă perioadă de timp, asemănător cu furunculoza, în sînul acestor mase supurative și infiltrate aflîndu-se zone cicatriceale cu aspect de bureleți fibroși sau chiar pseudocheloid.

1.1.1.4.

Erizipelul

(8)(15)(17)(19)(20)(27)(28)(31)(33)

Erizipelul (gr. *erytros*=roșu+*pella*=piele) este o dermită streptococică, germenul incriminat fiind streptococul beta-hemolitic grupa A (30). Denumită popular și „brîncă“, iar de alți autori „boală erizipelatoasă“, această dermită poate fi datorată și altor germeni decît cei menționați (17). Deosebit de important din punct de vedere chirurgical este faptul că *boala este infecțioasă și contagioasă prin inoculare directă, putînd fi deci diseminată într-un serviciu spitalicesc, și în special chirurgical, de către personalul de îngrijire, atunci cînd regulile de asepsie și antisepsie nu sînt respectate.*

În cele ce urmează nu va fi vorba despre erizipelul-boală infecțioasă propriu-zisă, ci despre erizipelul chirurgical, cel ce se manifestă ca urmare a inoculării streptococice a unei plăgi accidentale sau operatorii.

Tabloul clinic. Boala debutează cu o perioadă prodromală, în care rănitul sau operatul prezintă semnele unei infecții generale marcate, în special frison, urmat de ascensiune termică maximă, perioadă ce durează în medie 1—3 zile, maximum o săptămînă (27).

Concomitent cu apariția acestor simptome, la nivelul plăgii se produce o tumefacție spontană foarte dureroasă, înconjurată de o zonă roz care devine roșie-violacee, constituind așa-zisul „placard erizipelatos“, ce are tendința la extindere, atîta vreme cît germenul în cauză își păstrează virulența (20). De cele mai multe ori limita placardului erizipelatos (fig. 1.1.12 — vezi planșa color), al cărui centru corespunde plăgii inițiale, este mai palidă, mărginită de un chenar puțin proeminent, perceptibil palpatoriu, și mai dureroasă la apăsare decît restul placardului. La o astfel de manevră roșeața dispare, dar reapare îndată ce presiunea încetează. Este de reținut faptul că, în zonele în care pielea este puțin sau deloc extensibilă (pielea capului etc.), placardul erizipelatos nu are culoarea caracteristică, ci roz-albicioasă, cu aspect slăninos (28).

În mod obișnuit, dacă nu survin complicații, după o evoluție de circa 8—10 zile, fenomenele inflamatorii cedează, placa erizipelatoasă pălește, urmînd o descuamare furfuracee sau membranoasă. În alte forme, pe suprafața placardului se pot constitui flictene (fig. 1.1.13 — vezi planșa color).

Este sigur că nu în toate cazurile de dermită streptococică faptele se înlănțuie evolutiv după această schemă, căci este posibilă apariția multor complicații legate fie de interesarea sistemului limfatic regional — adenopatia regională este aproape o regulă —, fie de evoluția locală sau generală. Însuși placardul erizipelatos poate căpăta aspecte pur chirurgicale, cum ar fi „erizipelul flegmonos“ sau cel „gangrenos“, care necesită pentru vindecare intervenția chirurgicală.

1.1.1.5.

Flegmonul

(4)(8)(18)(19)(26)(29)

Flegmonul (gr. *phlegmone*) este o inflamație acută a țesutului celular, caracterizată prin difuziune, fără tendință la limitare și necrozare a țesuturilor interesate (4). Este de fapt o celulită progresivă, care se dezvoltă de preferință în țesutul subcutanat sau în interstițiile conjunctive, datorată în majoritatea cazurilor streptococului și mai rar stafilococului sau anaerobilor (19). Tendința invadantă extensivă a procesului septic, cu procesul caracteristic de necrozare a țesuturilor interesate, atestă pe de o parte virulența deosebită a germenilor în cauză și, pe de alta, o reactivitate deficitară a organismului afectat (4).

În această formă de infecție chirurgicală, tabloul clinic este dominat, de la început, de semnele generale, care sînt marcate în special de producerea unui frison puternic, urmat de ascensiune termică maximă. Apariția ulterioară a altor simptome urmează ordinea cronologică a modificărilor anatomopatologice (17).

Prima perioadă — de invazie — este caracterizată printr-un edem inflamator important care se formează la locul de inoculare, ce poate fi o simplă escoriație, o plagă înțepată etc. (4). Edemul este constituit dintr-o serozitate tulbure care conține germeni și leucocite acumulate în ochiurile țesutului celular, ce capătă un aspect slăninos, ușor gălbui; aponevrozele, dacă sînt vizibile în plaga complicată, sînt de culoare verzuie. De remarcat că în această fază nu apare puroiul, dar există totdeauna o limfangită perilezională și adenopatie regională (4) (20).

Dacă evoluția flegmonului se face profund, în spații subaponevrotice, localizarea se efectuează după sediul maxim al durerii și după prezența unei împăstări difuze superficiale, însoțită de un discret edem, dar fără semne inflamatorii locale nete (20).

A doua perioadă, de inflamație acută, începe după 2—4 zile de evoluție (4) și se caracterizează prin formarea puroiului necolectat și prin evidențierea procesului de necroză tisulară, însoțindu-se de accentuarea durerilor locale și a semnelor de inflamație (17).

În această perioadă evolutivă, semnele generale se mențin ca atare (frisoane, ascensiune termică, tulburări digestive, anorexie, stare de excitabilitate nervoasă, agitație etc.) sau chiar se agravează. Într-o asemenea ultimă eventualitate — din fericire astăzi mai rară — se instalează o stare de prostrație, apar vărsături, agitație, faciesul bolnavului devine pămîntiu, cu ochii înfundați în orbite, cu cearcăne, buze cianotice etc. — toate aceste simptome marcînd apropierea sfîrșitului letal (19).

A treia perioadă — de necroză — apare către a 5-a — a 6-a zi (4) și este marcată de apariția supurației tipice, care disecă și dislocă formațiunile anatomice, favorizînd ivirea unor grave complicații locale, ca hemoragia secundară provocată prin ulcerarea septică a peretelui vascular, mai ales al venelor, sau a unor accidente funcționale ce vor fi urmate de grave sechele, datorită necrozării posibile a unor tendoane de inserție sau prin fuzarea intraarticulară a procesului septic. Din punct de vedere simptomatologic, în această perioadă starea generală se menține gravă, dar simptomele care o marchează diminuă ca intensitate. Este de asemenea perioada în care, dacă nu s-a intervenit chirurgical și dacă flegmonul a evoluat superficial, pielea decolată se sfacelează și se perforează, lăsînd să se scurgă un puroi verzui, împreună cu fragmente de țesuturi sfacelate.

În fine, *ultima perioadă* evolutivă este aceea de reparație, în care, după eliminarea tuturor țesuturilor devitalizate, necrozate, se produce procesul de vindecare, care se împlinește lent și cu prețul unor cicatrice deformante, vicioase și adeseori cu sechele funcționale.

1.1.1.6.

Gangrena cutanată extensivă și disecantă a nou-născutului

(31)

Gangrena cutanată extensivă a nou-născutului este descrisă și sub denumirile de „flegmon difuz“, „abces stafilococic“, „abces necrozat“, „celulită erizipeloidă“ — termeni care pot crea o oarecare nedumerire, ținînd seama de faptul că infecția este datorată cu precădere stafilococului. Apare în primele două săptămîni de la naștere în cadrul stafilocociilor nou-născutului și are ca punct de inoculare o leziune minimă tegumentară, situată cel mai adesea pe trunchi și mai rar la nivelul membrelor.

Dată fiind vîrsta nou-născutului, semnele important de constatat sînt cele obiective, și aceasta cu atît mai mult, cu cît boala poate lua o formă rapid necrozantă, în care împrejurare decesul survine în 50% din cazuri. Singura soluție pentru a se obține vindecarea o constituie diagnosticarea și aplicarea cît mai precoce a tratamentului potrivit.

Tablou clinic. Boala se localizează inițial de obicei la nivelul toracelui, nivel la care, pe fondul unei ascensiuni termice de 39—40°, apare o pată de culoare roșie, de dimensiune moderată, dar care potențial poate crește mult în suprafață în cîteva ore. Zona afectată este ușor edemațiată, dură, amintind placardul erizipelatos. În 24—48 de ore, în lipsa unui tratament energic medico-chirurgical, pe zona respectivă se delimitează placarde violacee, care desemnează regiunile în care tegumentul se desprinde de pe planurile musculoaponevrotice, ca urmare a necrozei țesutului celular subcutanat. Printr-un proces de ischemie, tegumentul se necrozează la rîndul său, făcînd să se scurgă o cantitate redusă de puroi amestecat cu sfacele de țesut subcutanat și punînd în evidență planurile profunde descoperite.

În cazurile favorabile, procesul infecțios necrotic se limitează și treptat plaga se curăță, „înmugurește“, iar tegumentul readeră la planurile profunde, începînd de la periferie.

1.1.1.7.

Gangrena gazoasă

(15)(16)(20)(21)(24)(28)(30)(32)(33)

Gangrena gazoasă este o toxiinfecție telurică provocată de bacili sporulați și toxigeni din grupul *Clostridium*, foarte adesea asociați unor microbi banali (24). Infecția se extinde rapid în mușchi și de aceea este definită și ca o miozită clostridiană (28) (31).

Pătrunderea și multiplicarea clostridiilor toxigene sînt favorizate de plăgile anfractuoase, contuze, cu retenție de corpi străini, mai ales de proveniență telurică, motiv pentru care infecția este considerată în general a fi caracteristică plăgilor de război, și în special celor produse prin schije. În realitate, gangrena gazoasă poate complica și plăgi provocate în timp de pace, dacă acestea conțin distrucții și devitalizări tisulare întinse, ca în cazul din ce în ce mai frecventelor accidente de circulație care se soldează cu politraumatisme. Mai mult decît atît, infecția clostridiană poate complica și plăgile anorectale și genitale (16), dat fiind că clostridiile se găsesc în mod normal nu numai în pămînt, ci și în intestin și în tractul genital în 5% din cazuri (32). Se poate vorbi chiar de o recrudescență actuală a infecției, datorată probabil atît microbismului de spital, cît și prea marelui credit de care se bucură substanțele antimicrobiene, mai ales în ceea ce privește posibilitățile lor de prevenire a infecţiilor sau de aseptizare a plăgilor suturate *per primam* (19).

În afara aspectelor enunţate mai sus, pătrunderea şi multiplicarea clostridiilor toxigene sînt favorizate şi de suprainfectarea cu germeni aerobi asociaţi, consumatori ai oxigenului local.

zonei învecinate acesteia, în sensul că devine extrem de dureroasă, producîndu-se totodată o tumefacţie extensivă, fulgerătoare.

Primul simptom pe care îl acuză rănitul şi care trebuie de îndată verificat, cu toată atenţia, este că pansamentul care acoperă plaga îl strînge (fig. 1.1.14). Această senzaţie este cauzată de distensia locală datorată tumefacţiei accentuate — care se întinde circumferenţial şi vertical —, precum şi prezenţei de gaze în ţesuturile interesate (24). Concomitent, din plagă, chiar dacă este acoperită de pansament, se degajă un puternic miros fetid.

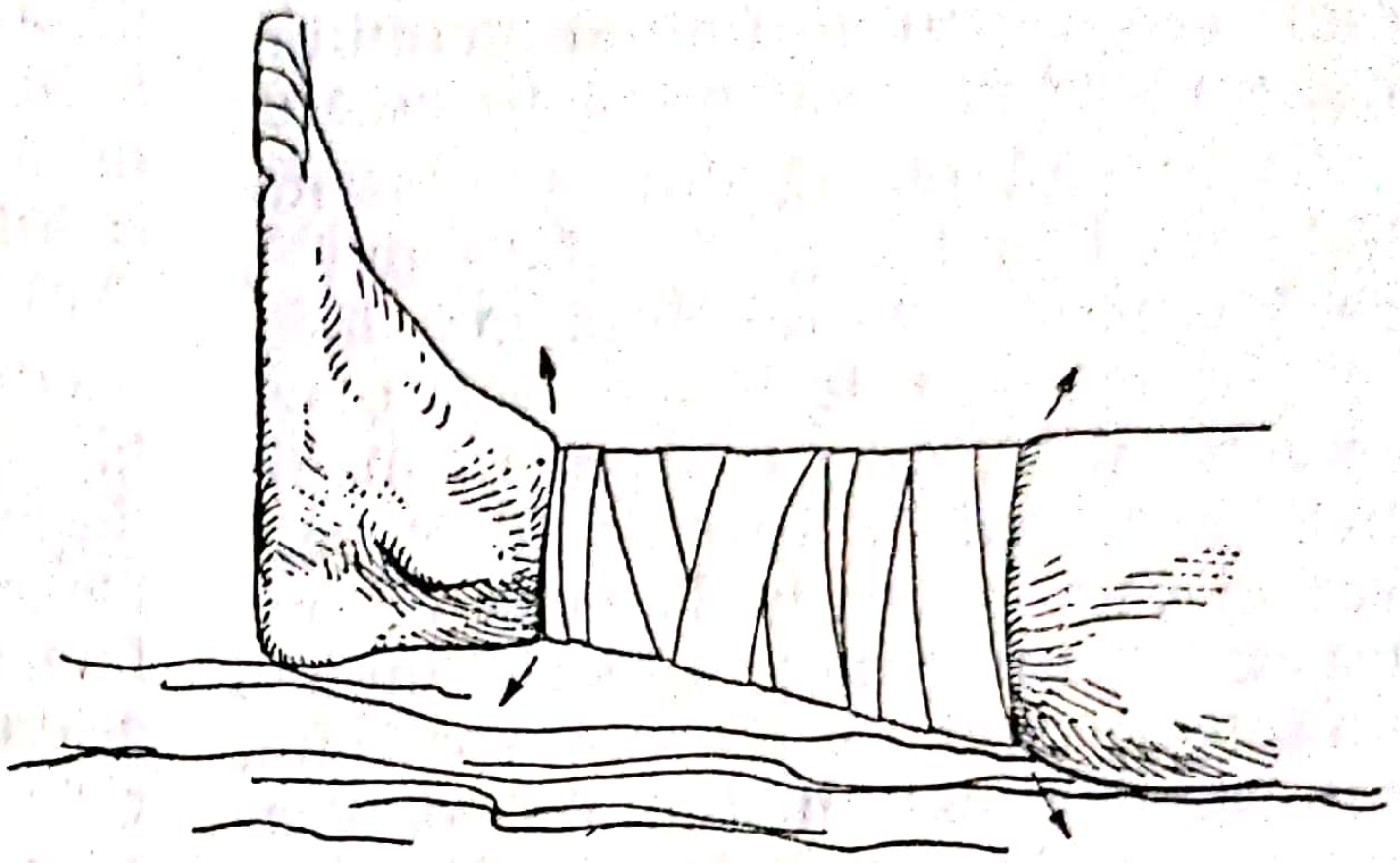

Fig. 1.1.14. — Gangrenă gazoasă (bolnav culcat): tensiune la nivelul pansamentului.

Tablou clinic. Caracteristice pentru această infecţie chirurgicală extrem de gravă sînt declanşarea şi difuziunea fulgerătoare, necesitînd prin aceasta o perfectă cunoaştere a simptomatologiei de debut, care din fericire este destul de caracteristică şi lesne de identificat. Pentru a demonstra importanţa deosebită a celor de mai sus, vom arăta că există forme de gangrenă gazoasă în care moartea poate surveni în 48 de ore de la debut, că moartea este sigură în 100% din cazurile netratate şi în 25—40% din cele tratate (30). În cele mai corecte condiţii terapeutice, indicele de letalitate este de 75%, dacă diseminarea septică a depăşit arcada crurală (16), întinzîndu-se către trunchi.

Incubaţia procesului infecţios se face între 6 ore şi 6 zile; cu cît această perioadă este mai scurtă, cu atît infecţia este potenţial mai gravă. Din punct de vedere local, infecţia începe să se manifeste printr-o modificare evidentă şi bruscă a plăgii şi

După îndepărtarea pansamentului, se constată că zona interesată este destinsă de un edem dur, care nu lasă goluri la apăsare. Pielea este lucioasă, palid-sidefie, cu o reţea venoasă evidentă pe suprafaţa sa.

Prezenţa de gaz subtegumentar provenit din fermentaţia carbohidraţilor din ţesuturi, proces ce însoţeşte multiplicarea clostridiilor, poate fi pusă în evidenţă fie palpatoriu — manevră prin care se obţine o senzaţie caracteristică de crepitaţie —, fie prin percuţia uşoară, prin care se percepe o sonoritate surdă, timpanică. Dacă se bărbiereşte regiunea învecinată plăgii care urmează a fi debridată, se obţine un zgomot analog zgîrierii unei piei de tobă întinse (13).

Evoluția locală se face cu o extremă rapiditate; apar placarde bronzate pe pielea înconjurătoare plăgii și chiar la distanță de aceasta, care se extind pe zone cu contururi neregulate și se acoperă cu flictene cu conținut rozat. Foarte repede, dermul care constituie fundul leziunilor flictenulare se transformă în escară.

La nivelul plăgii, din care zemuiește un lichid negricios fără puroi, dacă aceasta este deschisă mai larg, se pot observa leziunile musculare caracteristice, care constau în modificarea culorii și apariția unor pete verzui-negricioase în locurile cu extravazări sanguine; alteori, masele musculare sînt de culoare spălăcită, cenușie-deschisă, lipsite de contracție și de sîngerare; în zonele zdrobite, lichidul este chiar putrid, intens mirositor și amestecat cu bule de gaz (24).

La deschiderea largă a plăgii, adică la debridare — manevră operatorie obligatoriu de executat de îndată ce s-a stabilit diagnosticul —, se pot constata aceleași fenomene la distanță de plaga inițială (extinderea fenomenelor locale): absența puroiului și prezența unei serozități cenușii-murdare, mirositoare, prezența de gaze sub presiune și mase musculare edemațiate, fără contracție, de culoare palidă-cenușie, herniind prin buzele aponevrozelor incizate.

Declanșarea și evoluția gangrenei gazoase afectează grav, chiar de la început, starea generală a rănitului. Sînt cazuri în care toxemia precedă chiar procesul extensiv local.

Ascensiunea termică atinge repede valori maxime, însoțită fiind de hiperleucocitoză cu neutrofilie și, caracteristic pentru infecția anaerobă, limfopenie cu aneozinofilie și anemie marcată.

Faciesul rănitului exprimă din plin starea de toxemie intensă, cu colorație pămîntie a tegumentelor, care sînt acoperite de sudori reci, cu buze și mucoase cianotice, ochii încercănați, duși în fundul orbitelor. Rănitul are sete intensă și inițial prezintă semne de natură excitatorie, cu neliniște și agitație, înlocuite în perioada finală de apatie și obnubilare; în faza terminală durerea și ascensiunea termică dispar, aceasta din urmă putînd fi înlocuită chiar de hipotermie (24).

În funcție de condițiile în care se produce rănirea, de virulența microbiană și de reactivitatea rănitului, se descriu multiple forme clinice de gangrenă gazoasă, însă toate au un factor comun important, și anume gravitatea bolii, care rămîne aceeași, riscul pentru rănit fiind maxim, iar șansele de vindecare rezidă exclusiv în precocitatea diagnosticului și corectitudinea tratamentului.

1.1.1.8.
Tetanosul
(8)(10)(15)(25)(26)(28)(29)(30)(33)

Tetanosul (gr. *tetanos* de la *teinein*=a încorda) este o toxiinfecție telurică, provocată de un bacil anaerob descoperit de Nicolaïer, în anul 1885. Bacilul tetanic rămîne la locul de inoculare, de unde toxinele sale se răspîndesc pe calea terminațiilor nervoase (15). Fixarea toxinei tetanice pe substanța nervoasă este foarte stabilă și, odată făcută, nu mai este influențată de seroterapie (24). Ea difuzează electiv în lungul trunchiurilor nervoase și la nivelul terminațiilor acestora pare a acționa pe joncțiunea mioneuronală, producînd tulburări electrice analoge celor prezente în degenerescența nervoasă. La nivelul centrilor medulari intoxicația are ca efect o apreciabilă difuzare a răspunsurilor reflexe și, totodată, suprimarea fenomenelor de inhibiție în timpul acestor răspunsuri. În ansamblu, se pare că toxemia tetanică are o desfăşurare secvenţială: după o hiperexcitabilitate nervoasă iniţială, survine degenerescenţa, urmată de hipoexcitabilitate (15). Aceste fenomene nervoase explică în bună măsură simptomatologia tetanosului declarat; inegalitatea acesteia pare să fie datorată diferenţei de răspuns la efectul toxic: nervii periferici ajung repede în stadiul de hipoexcitabilitate, pe cînd măduva este mai rezistentă, rămînînd în faza de hiperexcitabilitate. În ansamblu, efectele periferice conduc la contractură, iar cele centrale la hiperreflectivitate, care determină crizele paroxistice (15).

În afara originii telurice directe, infecţia tetanică poate avea şi o aşa-zisă origine „chirurgicală". Este vorba de cazuri de boală datorate folosirii unui fir de catgut[1] insuficient prelucrat din punctul de vedere al sterilizării sau de cazuri în care simptomatologia s-a declanşat în urma unei intervenţii pe tubul digestiv (gazdă posibilă a sporului tetanic) (15).

În general, se consideră că plăgile cu potenţial tetanigen sînt acelea murdărite cu pămînt, cele anfractuoase care favorizează atmosfera anaerobă, cînd există şi asocierea cu floră piogenă etc.; orice plagă, oricît de neînsemnată ar părea, trebuie considerată ca posedînd acest potenţial şi tratată ca atare. Este de menţionat că 50% din cazurile de tetanos declarat au survenit după plăgi minime (28) şi că în lume, după B. Bytchenko, numărul anual al morţilor prin tetanos este de aproape 1 milion (M. Roux — *Nouv. Presse méd.*, 1977, 6, 13, 1 111—1 112).

Tablou clinic. Incubaţia bolii durează între 3 şi 15 zile (26) (30), iar debutul acesteia se face cunoscut prin unele simptome locale cu valoare de prodroame. Ele sînt cu atît mai valoroase, cu cît pot surveni în timpul evoluţiei unei plăgi minime sau chiar după vindecarea acesteia.

La o plagă necicatrizată se pot constata uscarea acesteia, oprirea înmuguririi şi a eventualei supuraţii — totul pe fondul unei sensibilităţi dureroase surde, al unor senzaţii parestezice, însoţite de semne generale nesistematizate ca: nelinişte, tristeţe, senzaţia de sare sau piper în gură etc. (Gerbaut — cit. de 29).

În cazul plăgii cicatrizate sînt de semnalat reapariţia durerilor, sensibilitatea la frig şi, mai cu seamă, fibrilările musculare perilezionale (25). După Descombey (cit. de 23), aceste simptome corespund timpului necesar în care o cantitate mai mare de toxină poate să ajungă la sistemul nervos.

Urmează *perioada de stare*, marcată de apariţia primelor contracturi, pînă la generalizare. După Gerbaut (cit. de 19), această fază este marcată de trei simptome: *trismusul, rigiditatea cefei* şi *disfagia*. Primele două sînt importante pentru stabilirea unui diagnostic mai precoce şi, ca atare, interesează pe orice cadru medico-sanitar.

Trismusul (gr. *trismos*=a scrîşni) este un simptom patognomonic pentru tetanos. Reprezintă o tulburare motorie a nervului trigemen, cu contractura muşchilor masticatori şi pterigoidieni. Simptomul este resimţit la început de bolnav ca o crampă — ca atunci cînd a căscat gura prea tare —, căreia-i sînt caracteristice lipsa durerii şi invincibilitatea, orice mişcare de deschidere forţată a gurii exacerbînd contractura.

---

[1] Firul de catgut — material de cusătură resorbabil — este făcut din ţesutul submucos al intestinului de oaie, care poate conţine spori tetanici.

În cazul răniților cu potențial tetanigen, N. A. Beresnedorski (24) recomandă ca aceștia să deschidă gura cel puțin de două ori pe zi, pentru decelarea unui posibil trismus incipient.

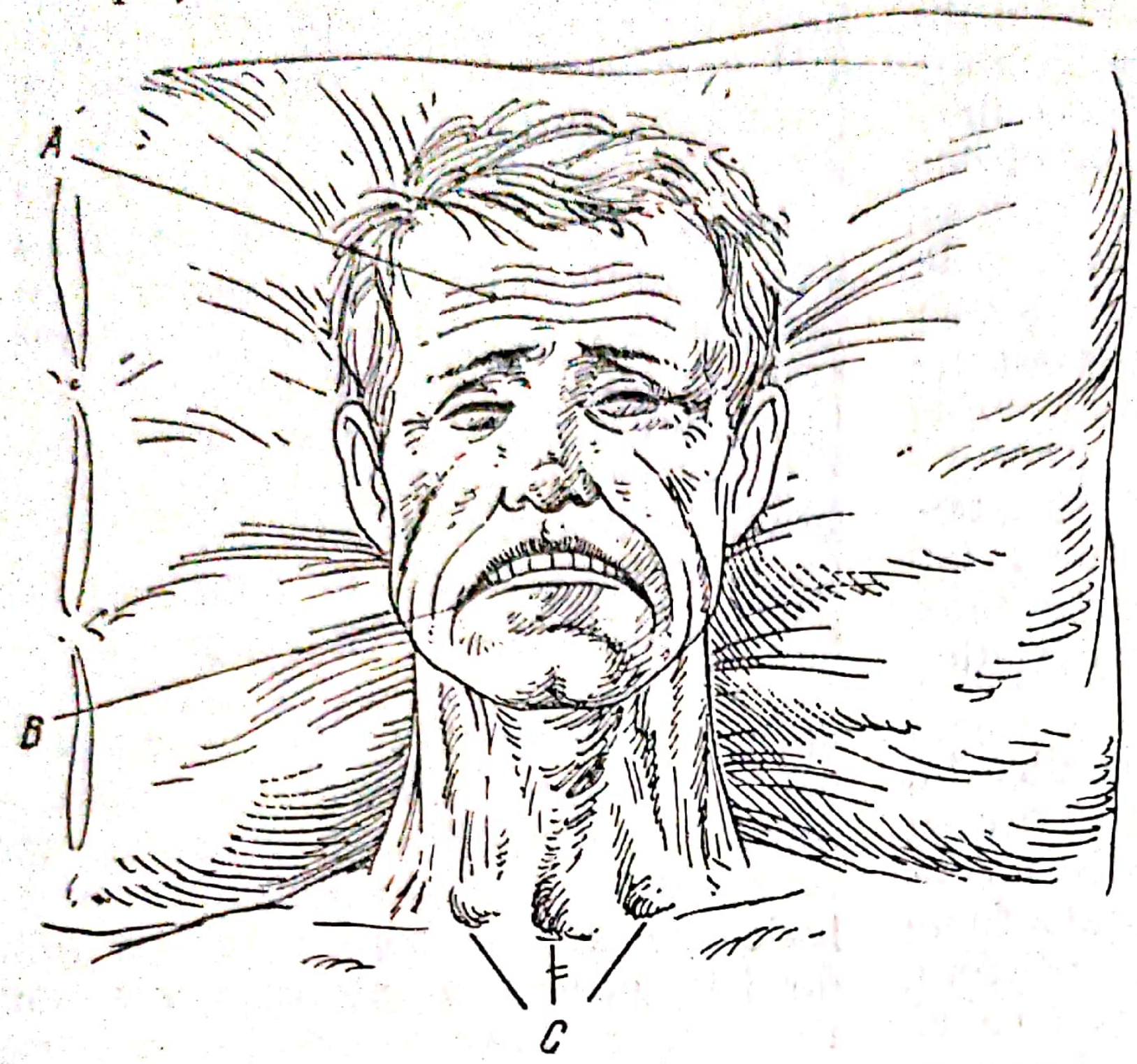

Fig. 1.1.15. — Tetanos: contractura mușchilor feței („rîsul sardonic") și a sternocleidomastoidianului.
A — contracția mușchilor frontali; *B* — retracția comisurilor labiale; *C* — foseta suprasternală și fosetele laterale supraclaviculare („semnul solniței").

Rigiditatea cefei traduce contractura mușchilor paravertebrali cervicali. La aceasta se poate adăuga o exagerare a reflexelor osteotendinoase. Hiperreflectivitatea poate fi evidențiată la membrul rănit, provocînd reflexul prin percutarea membrului opus (24).

Disfagia este urmarea contracturii musculaturii limbii și a faringelui.

Momentul apariției trismusului trebuie stabilit cu cît mai multă precizie, întrucît în funcție de acesta se poate preciza durata perioadei de invazie. Cu cît aceasta este mai scurtă, deci cu cît se trece mai repede în perioada de stare, șansele de supraviețuire sînt mai mici: o perioadă de invazie sub 24 de ore se soldează cu moartea în 100% din cazuri, pe cînd în cazul uneia care durează o săptămînă, vindecarea poate fi sperată în 98—99% (29).

Perioada de stare este caracterizată de contracturi musculare generalizate permanente, peste care însă pot surveni crize paroxistice.

La nivelul feței se constată „masca tetanică": contractura musculaturii pieloase imprimă pe chipul bolnavului un rîs dureros — „rîsul sardonic" (gr. *Sardonis*=Sardinia — loc de origine al unei ierbi otrăvitoare care provoca un rîs convulsiv). Aspectul feței este datorat contrastului dintre surîsul generat de întinderea către în afară a comisurilor labiale și încruntarea dată de plicaturarea creată de contractura mușchiului frontal. Acest simptom al perioadei de stare este prezent cam în 50% din cazuri. De remarcat funcționalitatea normală a conștientului bolnavului, ca și a musculaturii extrinsece și intrinsece a ochilor (25). Contractura musculaturii feței antrenează și pe cea a gîtului, privind în special relieful mușchiului sternocleidomastoidian, care, prin inserția sa sternală, determină formarea a trei depresiuni: una centrală, suprasternală, și două laterale, supraclaviculare („semnul solniței") (28).

În general, contractura mușchilor membrelor toracice se face în flexie, iar a celor pelviene, în extensie. Contractura musculaturii striate flexoare și extensoare în echilibru imprimă poziția de ortotonus. Predominanța contracturii musculaturii extensoare a cefei și coloanei generează poziția de opistotonus, care, la paroxism, face ca bolnavul să se sprijine numai în occiput și călcîie.

Predominanța contracturii musculaturii flexoare creează poziția de emprostotonus, iar predominanța celei laterale, poziția de pleurostotonus (fig. 1.1.16 *a*, *b*, *c*, *d*).

Contractura obișnuită este opistotonusul, celelalte tipuri fiind foarte rare.

Caracterul specific al contracturii tetanice este faptul că este indoloră — chiar atunci cînd contracția musculară este de așa natură, încît poate produce complicații (ruptură musculară, fractură etc.); ca urmare a consumului energetic excesiv reclamat de această stare, bolnavul poate pierde apreciabil din greutate în cîteva zile, mai ales că, datorită disfagiei și trismusului, alimentarea perorală este imposibilă.

Infecția tetanică evoluează însoțită de ascensiunea termică (între 38 și 40°), datorată, după unii autori, interesării centrilor termici de către toxină, iar după alții, contracturilor spasmodice musculare.

În cadrul bolii tetanice se descriu variate forme evolutive, variate forme clinice, cu complicații diverse, însă descrierea acestora ar depăși desigur cadrul semioticii chirurgicale.

1.1.1.9.
Septicemia
(4)(14)(15)(19)(20)

Septicemia este o infecție generalizată, condiționată de pătrunderea constantă sau pasageră în circulație a germenilor patogeni și a toxinelor acestora, din focare vizibile sau nu, și însoțită de semne generale grave legate de multiplicarea germenilor în organism, de acțiunea toxinelor și a produșilor de dezintegrare celulară. Acuitatea acestor semne este atît de mare, încît simptomatologia focarului infecțios inițial poate trece pe planul doi (Gastinel și Reilly — cit. de 14).

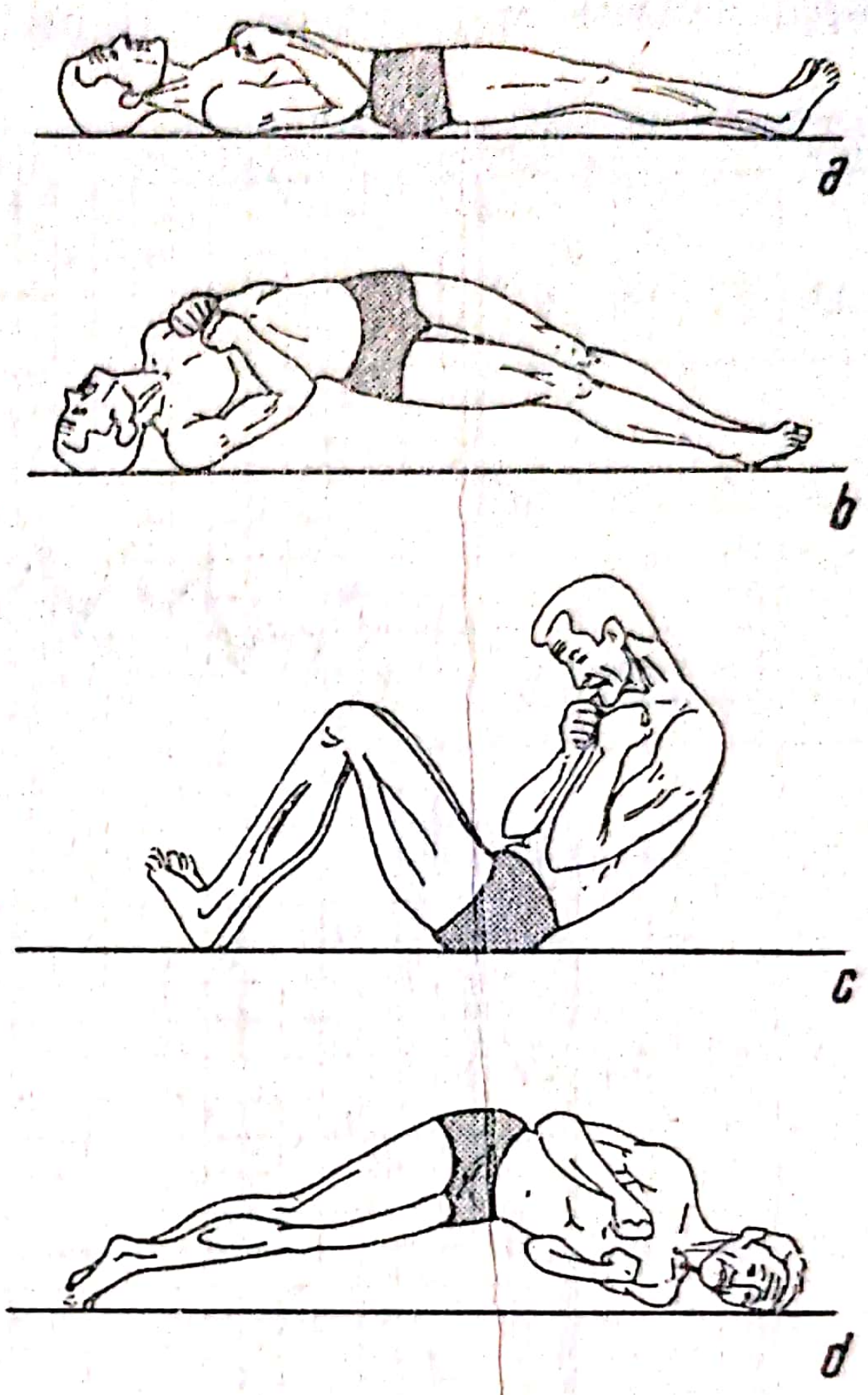

Fig. 1.1.16. Tetanos: contractura musculaturii striate flexoare și extensoare.
a — ortotonus; *b* — opistotonus; *c* — emprostotonus; *d* — pleurostotonus.

În noțiunea de septicemie se grupează azi toate formele de infecție generalizată (septicemia pură, pioemia, septicopioemia etc.), rămînînd anumite diferențe nete, care conturează forme clinice deosebite.

Din vastul cadru al septicemiilor, cea zisă „chirurgicală“ este infecția generală care apare după traumatisme cu urmări septice, după intervenții chirurgicale pentru procese supurative, după explorări sau cateterisme vasculare etc. Septicemiile chirurgicale sînt cauzate îndeobște de stafilococ, *B coli*, iar acum, din ce în ce mai frecvent, de piocianic și *B. proteus*.

Tablou clinic. Perioada de incubație a septicemiei poate fi scurtă, de cîteva ore, sau poate fi mai lungă, de cîteva zile sau — sub influența administrării, „zisă preventivă", de substanțe antibacteriene — poate să ajungă chiar la săptămîni.

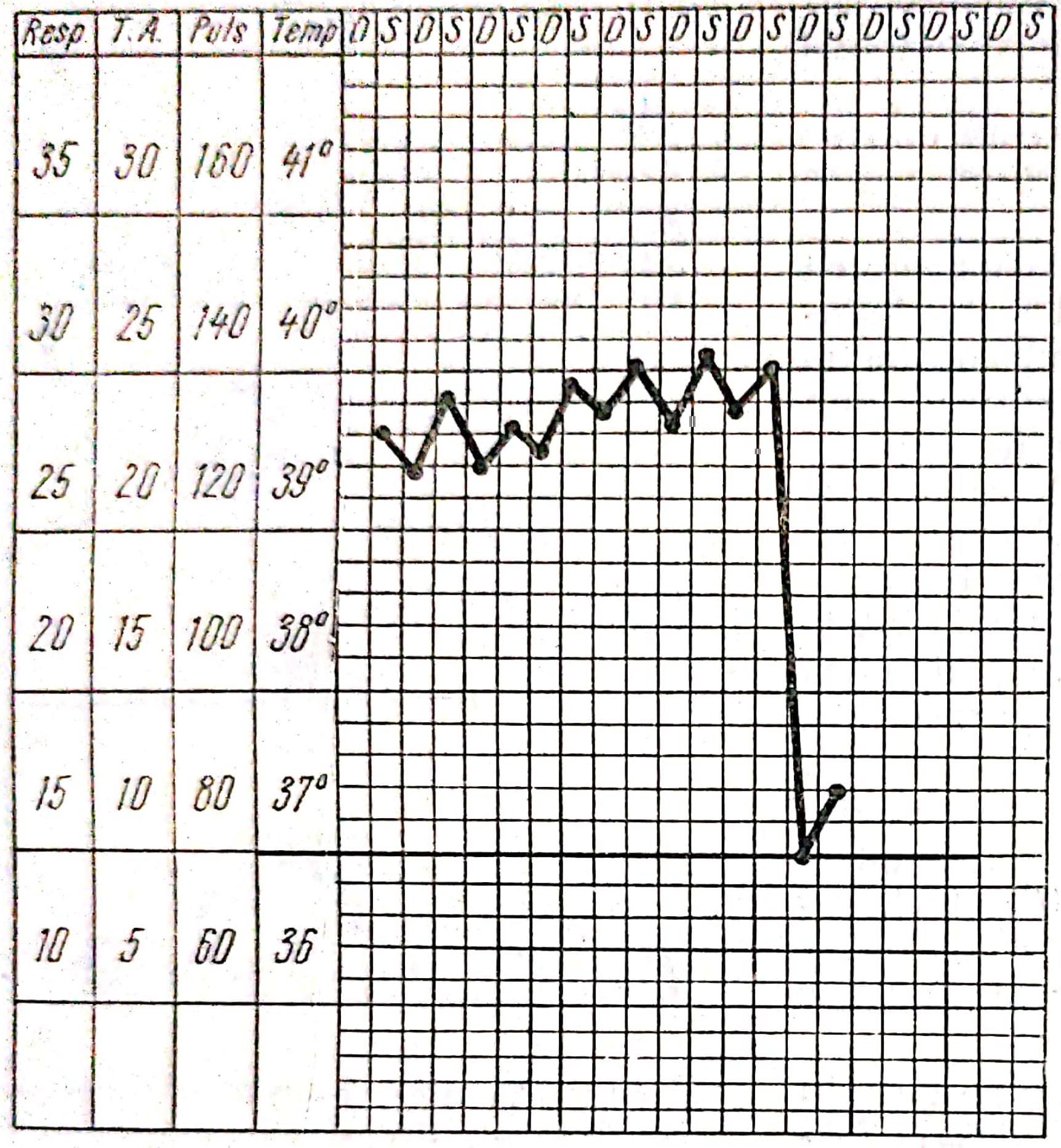

Fig. 1.1.17. Septicemie: curbă termică „în platou" (infecție cu pneumococ).

Manifestările clasice ale debutului generalizării infecției sînt *frisonul*, *ascensiunea termică* și *alterarea stării generale*. Totuși, sînt de semnalat unele semne locale care precedă puseul septicemic. Este vorba de accentuarea durerii la nivelul focarului infecțios primitiv, de accentuarea procesului inflamator local și, mai ales, de diseminarea limfatică a acestuia, marcată de apariția desenului limfangitic superficial și a adenopatiei regionale (19).

Frisonul — element caracteristic — poate fi de durată și intensitate variabile, poate fi unic sau să se repete la intervale mai mici sau mai mari. După frison urmează ascensiunea termică și apoi transpirația abundentă.

Aceste simptome îngemănate sînt consecința pătrunderii în sînge a bacteriilor, toxinelor și produselor de dezintegrare tisulară care acționează asupra terminațiilor nervoase endovasculare și asupra centrilor termoreglatori din diencefal. Rezultatul acestei acțiuni conjugate este tulburarea funcției de termoreglare, manifestată prin vasoconstricție periferică și vasodilatație viscerală — fenomene urmate de creșterea căldurii centrale și scăderea celei periferice, diferență din care rezultă frisonul (14).

Ascensiunea termică îmbracă diverse aspecte, în funcție de calitatea germenilor, de virulența lor, de elementul cauzal etc. Astfel, în unele forme septicemice ascensiunea termică prezintă o curbă continuă — „în platou" —, așa cum se întîmplă în special în infecțiile cu pneumococ (fig. 1.1.17). Uneori, curba termică este intermitentă — ca în septicemia cu piocianic sau în formele cu virulență mai scăzută (fig. 1.1.18) —, alteori este „în clopotniță", semnificînd ascensiunea termică vesperală mare și recăderea matinală, așa cum se întîmplă în procesele supurative nedrenate și atîta vreme cît reactivitatea organică este mulțumitoare (fig. 1.1.19).

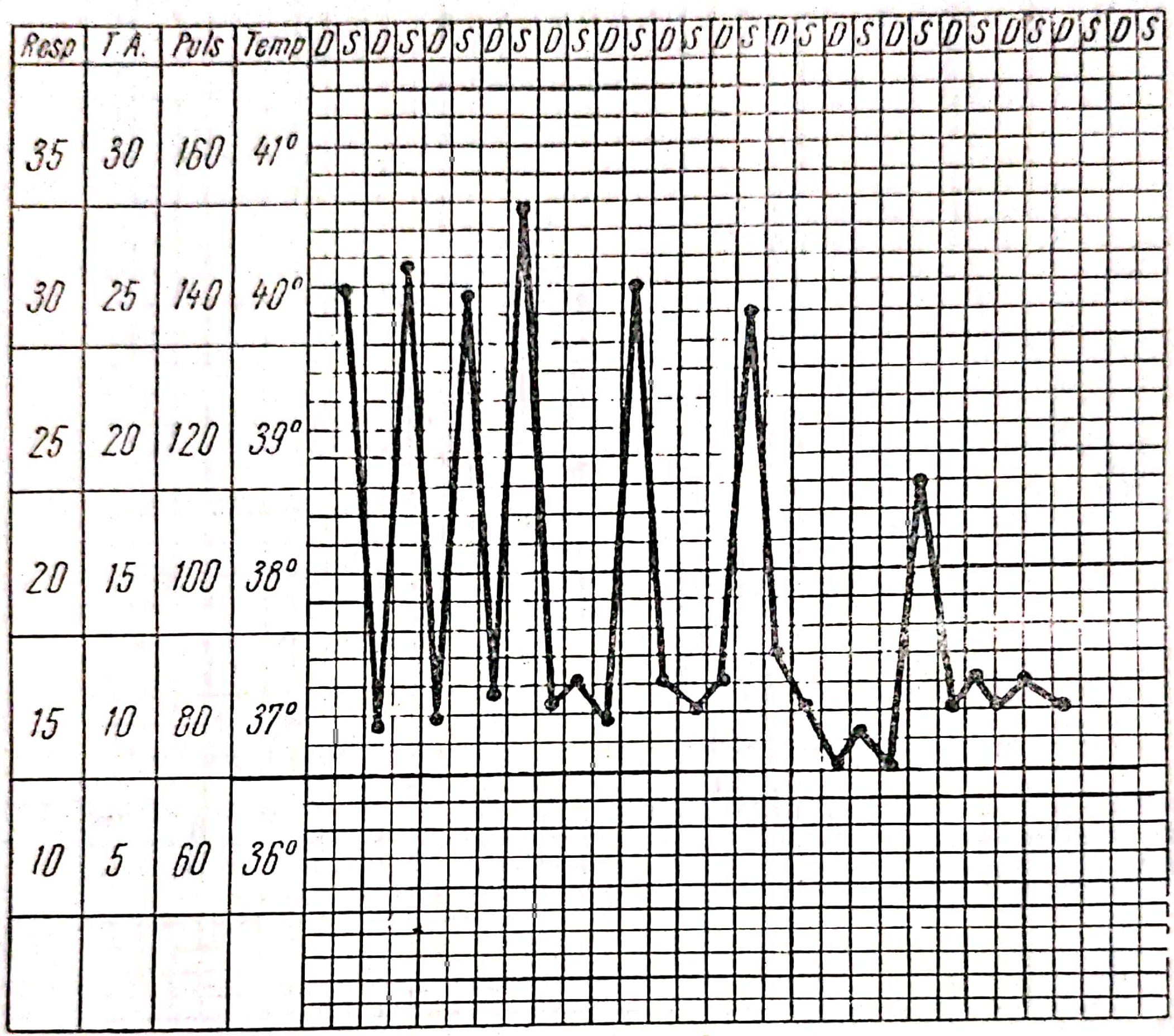

Fig. 1.1.18. Septicemie: curbă termică intermitentă (infecție cu piocianic).

Septicemia cu stafilococ și în general infecțiile cu germeni mai puțin virulenți oferă aspectul unei curbe termice renitente (fig. 1.1.20), într-o oarecare măsură asemănătoare celei din infecția cu stafilococ. În contradicție cu acest aspect de oarecare benignitate se află curba continuu ascendentă, care exprimă o însămînțare septică continuă (fig. 1.1.21), după cum febra de tip discontinuu are un prognostic mai grav, indicînd o diminuare a mijloacelor de apărare (fig. 1.1.22).

Din cauza ascensiunii termice, secreția salivară se reduce, limba este uscată, secrețiile digestive diminuă, apetitul se pierde și, în funcție de instalarea șocului toxiinfecțios, se suprapun şi celelalte modificări ale funcţiilor vitale în ansamblu; elementul fundamental al oricărei forme de şoc îl constituie căderea tensională bruscă, datorită disproporţiei brusc instalate între capacitatea patului vascular şi volumul sanguin circulant, micşorat prin pierderile lichidiene, ceea ce duce la tulburări de microcirculaţie, urmate de un sindrom metabolic complex, apoi de leziuni morfologice evidente la nivelul viscerelor.

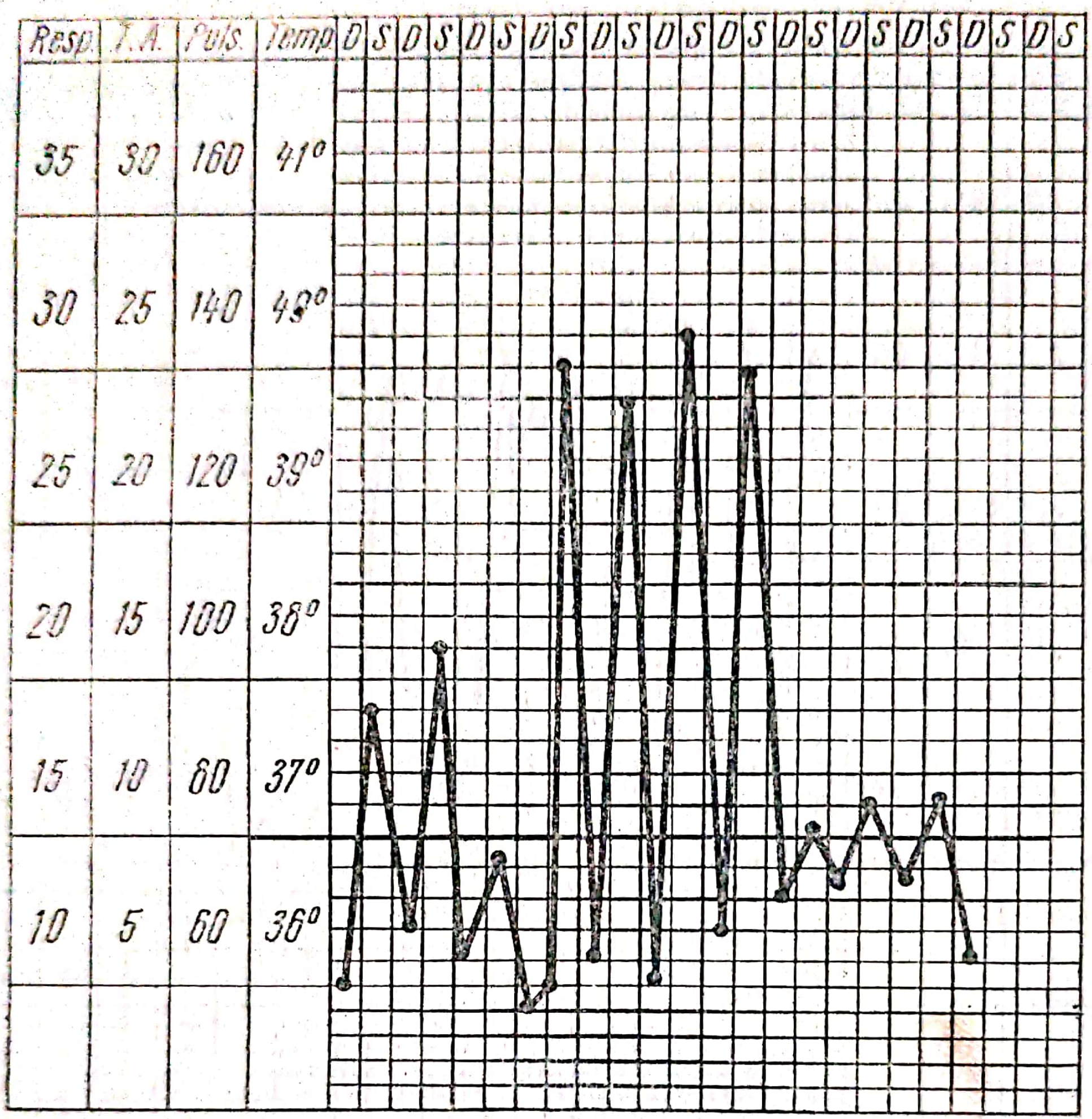

Fig. 1.1.19. Septicemie: curbă termică „în clopotniţă" (supuraţie nedrenată).

Frecvent, sindromul septicemic se însoţeşte şi de diaree, care, după unii cercetători, se datoreşte resorbţiei de substanţe toxice, iar după alţii, formării de focare septice metastazice în peretele intestinal. Coloraţia subicterică a tegumentelor şi conjunctivelor, frecvent întîlnită în formele grave septicemice, se datoreşte hemolizei produse sub acţiunea toxinelor microbiene şi, uneori, formării de abcese metastazice în ficat. În formele grave se produc de asemenea erupţii cutanate cu aspect variat, urmate de descuamări întinse, apar complicaţii pulmonare etc.

Rezultatele examenelor paraclinice pot fi uneori contradictorii şi, dacă se fac unui bolnav aflat sub tratament cu substanţe antimicrobiene, ele pot furniza chiar date eronate.

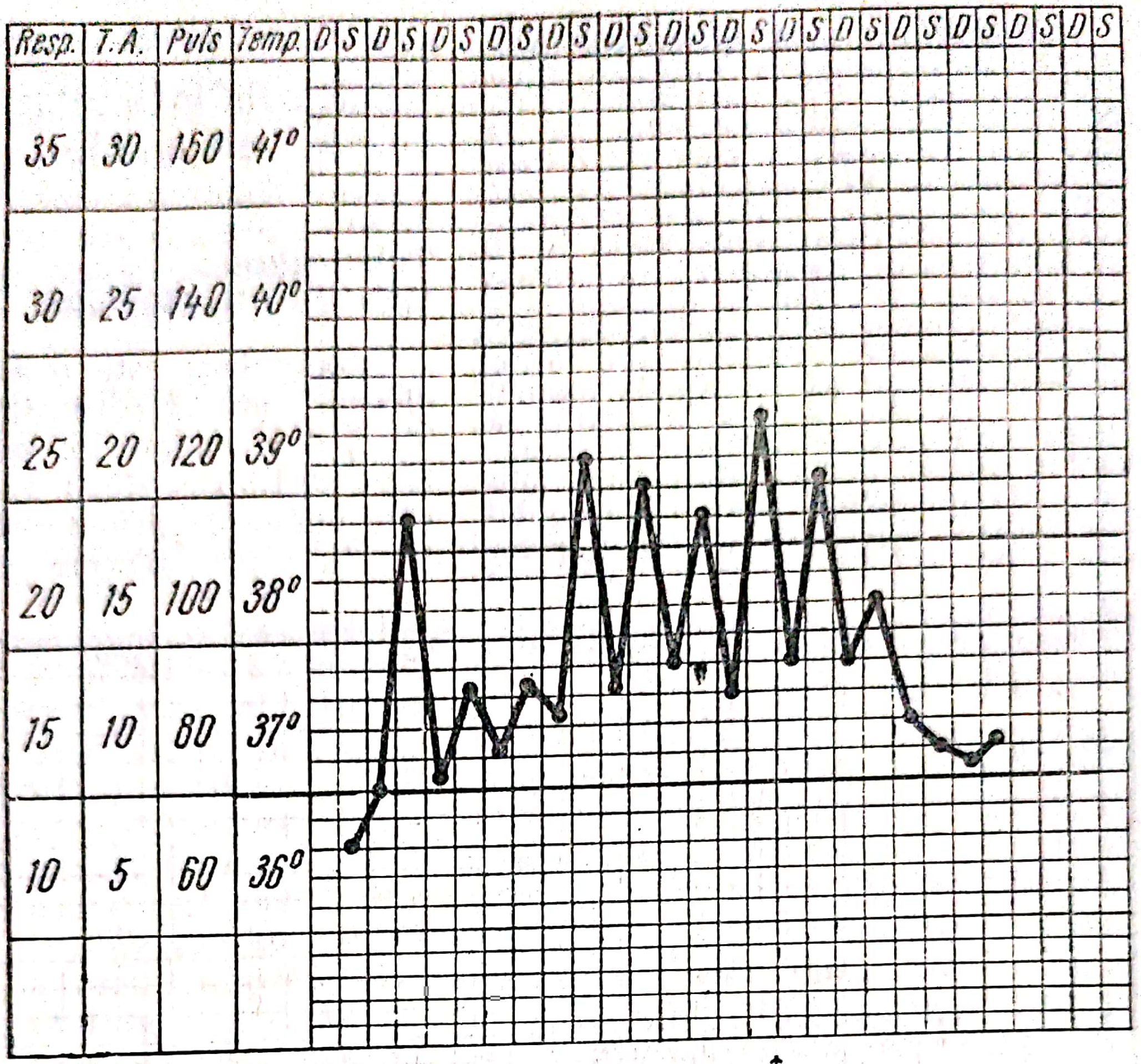

↑
Fig. 1.1.20. Septicemie: curbă termică renitentă (infecție cu stafilococ).

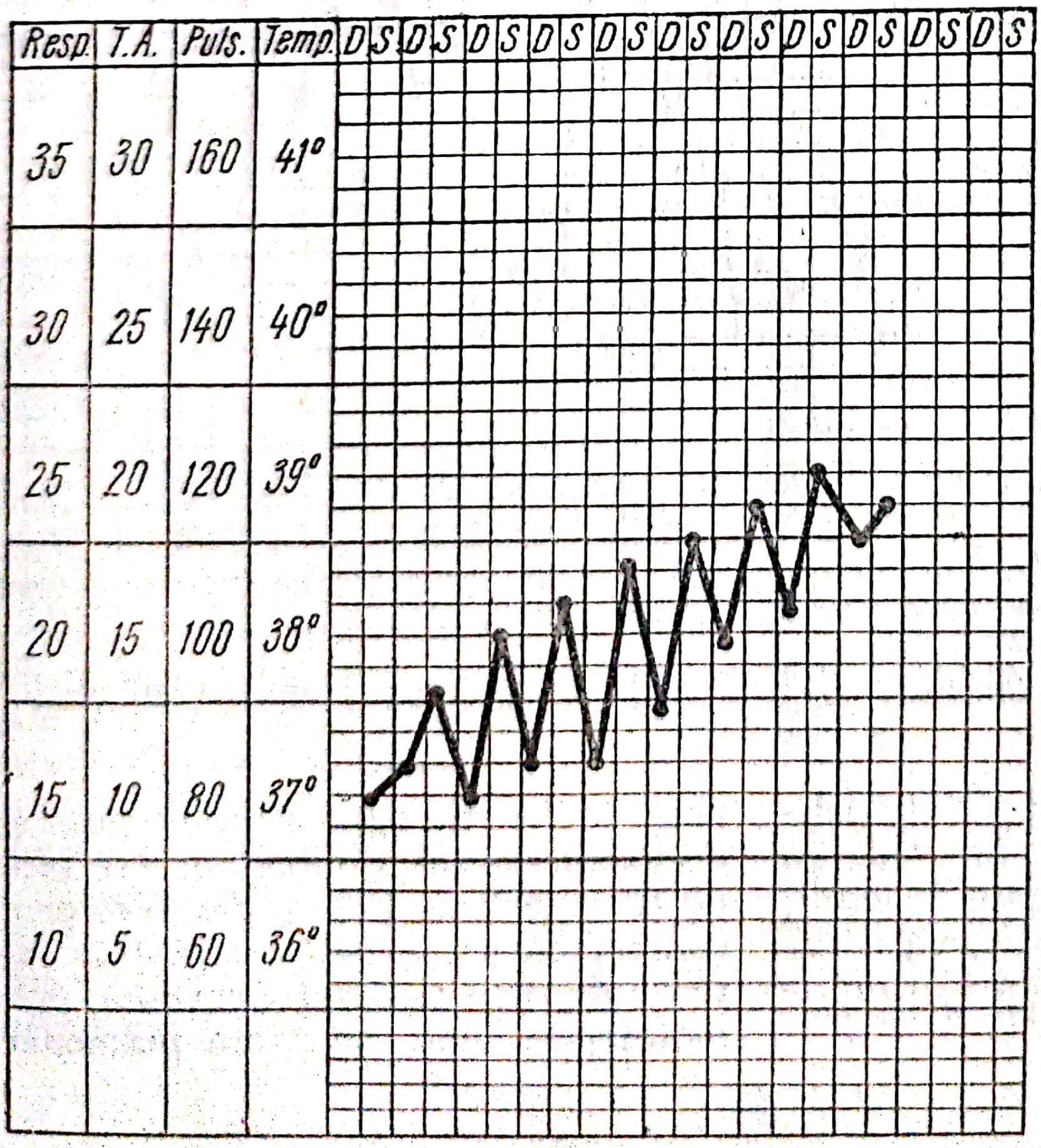

Fig. 1.1.21. Septicemie: curbă termică continuu ascendentă (însămînțare septică continuă).

Hemocultura este examenul fundamental. Dacă bolnavul este în curs de tratament antimicrobian, se va face o întrerupere a acestuia de cel puțin 24—48 de ore pentru a se recolta hemocultura. Dacă acest lucru nu este posibil, pe mediul de cultură urmează a se asocia substanțe care să neutralizeze acțiunea substanței antimicrobiene, ca de pildă: penicilinaza pentru penicilină, acidul paraaminobenzoic pentru sulfamide, sulfatul de magneziu pentru tetraciclină, cisteina pentru streptomicină etc. (14). Momentul cel mai potrivit pentru recoltarea sîngelui în vederea efectuării hemoculturii este frisonul; în afara acestuia, recoltarea va fi repetată la 2—3 ore interval sau minimum de două ori pe zi.

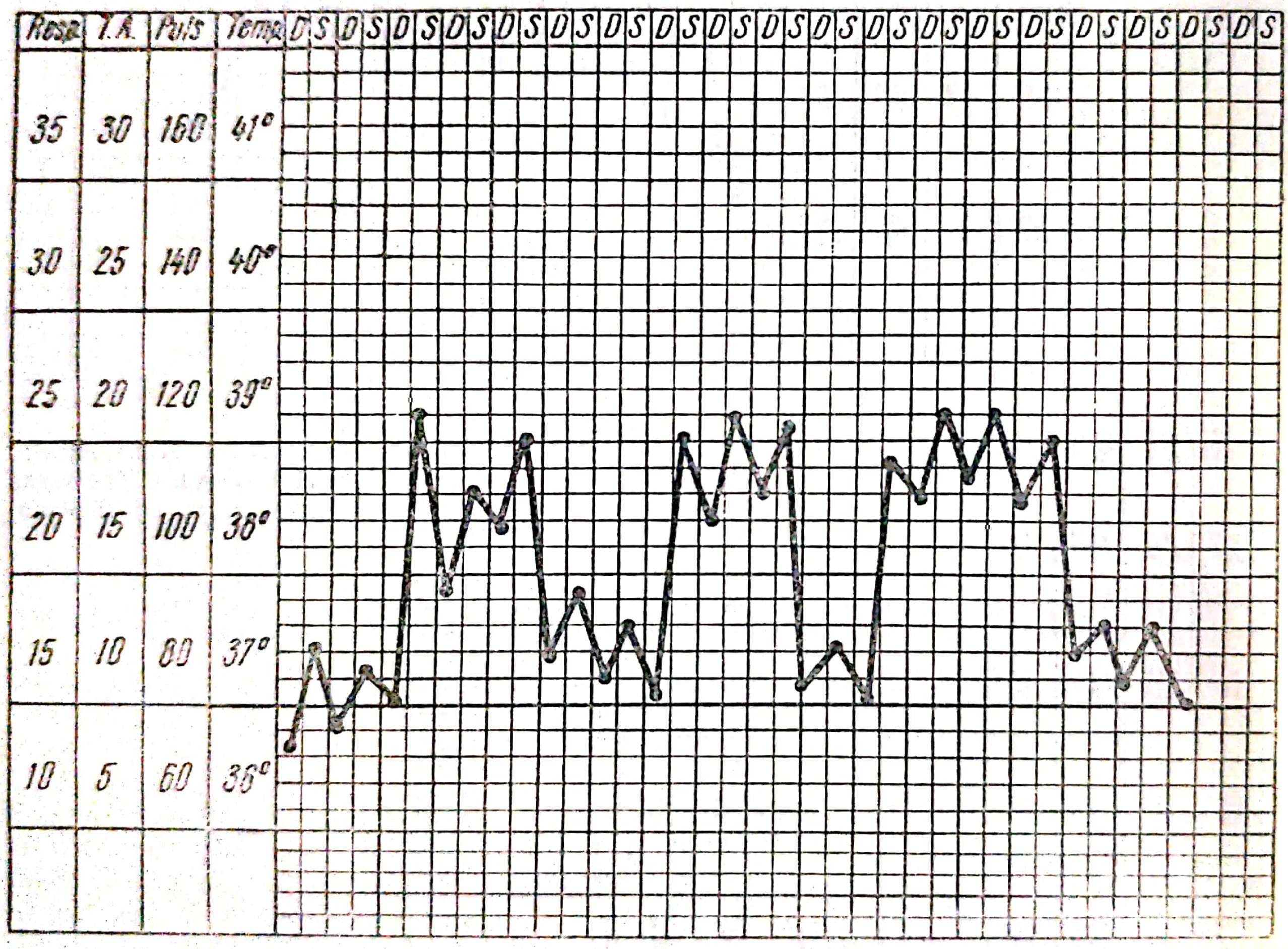

Fig. 1.1.22. — Septicemie: curbă termică discontinuă (diminuarea reactivității organismului).

1.1.2.

Semiologia infecțiilor chirurgicale cronice

1.1.2.1.

Tuberculoza

(4)(8)(15)(19)(20)(22)(25)(28)

Tuberculoza este o boală contagioasă, comună oamenilor și animalelor, determinată de bacilul identificat de Robert Koch. Este caracterizată anatomic prin leziuni specifice, iar clinic prin aspecte polimorfe, variind în funcție de stadiul evolutiv și de localizare (8). Contagiunea se face pe cale aeriană, prin ingestie și prin contact direct. Prima posibilitate este de departe cea mai frecventă, primoinfecția fiind localizată pulmonar în 95% din cazuri. Imensa majoritatea formelor chirurgicale de tuberculoză sînt manifestări secundare. Din acest punct de vedere nu trebuie omisă posibilitatea inoculării directe a unei plăgi sau a inoculării de la o plagă la o altă plagă, posibilitate care, deși rară, este totuși indiscutabilă (4).

Poate mai mult decît în oricare altă infecție chirurgicală, noțiunea de teren capătă o însemnătate deosebită, căci organismul uman este dotat cu o remarcabilă rezistență față de agresiunea tuberculoasă. Aceasta se explică prin faptul că în urma complexului primar ganglionar pulmonar, constituit cu ocazia primoinfecției, se instalează, în marea majoritate a cazurilor, o imunitate antituberculoasă cu caractere puțin particulare, întrucît nu este o imunitate stabilă, nici completă, neexistînd anticorpi în sînge și umori. În afara acestei imunități dobîndite ca urmare a procesului primar, există și o imunitate naturală, înnăscută, care explică de ce, în condiții egale, unii indivizi pot face o boală letală, alții una mai ușoară, iar alții rămîn indemni.

Pentru aprecierea aspectului evoluției bolii, se pare că schema propusă de Ranke, încă în 1914, rămîne cea mai potrivită, cu trei perioade relativ distincte, întrucît există întrepătrunderi.

Perioada primară se manifestă la copil și mai rar la adolescent sau la adult și corespunde grefării microbiene pe un organism indemn. În aceste condiții, leziunile sînt în 95% din cazuri pulmonare, în 3% intestinale și în 1% variat localizate. Se constituie complexul primar, care este format din șancrul de inoculare, limfangita și adenopatia respectivă. Este caracteristic faptul că acest proces patologic se instalează în afara oricăror semne clinice — o infecție inaparentă.

Perioada secundară, obișnuită în ciclul bolii, dar nu obligatorie, începe între 3 și 6 luni de la primoinfecție, sub forma unei bacteriemii sau a unui embolism microbian, soldate cu localizări lezionale inaparente, care se pot reactiva chiar după ani de zile de latență. În această perioadă se definesc multe dintre formele de tuberculoză chirurgicală: nodular-limfatică, osoasă, peritoneală etc.

Perioada terțiară este marcată prin consolidarea reacției imunitare, datorită cărui fapt procesul tuberculos este localizat la un singur organ — de obicei plămînul —, de unde se poate produce o nouă contaminare, de astă dată pe cale digestivă, prin înghițirea sputei bacilifere.

Datorită condițiilor de viață actuale, circulației intense — care în unele împrejurări capătă caracterul unor adevărate migrări de populație —, contagiunea tuberculoasă are un apreciabil grad de propagare. Datorită medicației antimicrobiene moderne, mortalitatea prin tuberculoză a diminuat apreciabil, însă nu este mai puțin adevărat că morbiditatea prin această boală rămîne încă însemnată. Acest fapt arată importanța diagnosticării bolii de la apariția primelor semne și simptome, pentru a se putea aplica cît mai de timpuriu tratamentul adecvat, care trebuie să țină seamă de faptul că actul chirurgical — în general act de exereză — reprezintă o soluționare locală, și nu o vindecare a bolii. Aceasta urmează a se obține printr-un tratament medical bine condus, în conformitate cu principiile generale de tratament al bolii tuberculoase, indiferent de localizare.

Leziunea anatomică tuberculoasă este fie exsudativă, cu elemente celulare conținînd aproape în exclusivitate limfocite, macrofage și posibil bacili Koch — cu posibilitate evolutivă către resorbție sau cazeificare

—, fie foliculară, cuprinzînd ca element de bază foliculul tuberculos, alcătuit din celule epiteliale, una sau două celule gigante situate central și limfocite la periferie.

Orice proces tuberculos poate evolua către cazeificare — un proces particular de necroză tisulară, desăvîrșit sub acțiunea toxinei eliberate de bacilul Koch: se produce o substanță păstoasă, denumită „mastic", de culoare gri-gălbuie, lipsită de miros; cu timpul, această substanță se poate lichefia, conținînd puroiul tuberculos (4), cu formarea unei colecții, care, datorită absenței semnelor de inflamație, este denumită „abces rece".

Abcesul rece este o colecție purulentă care se formează treptat, fără semne de inflamație asociată, care se datorește aproape în exclusivitate bacilului tuberculos, dar care poate apărea și sub acțiunea altor germeni cu virulență slăbită, inclusiv micelii (20) (28).

Abcesul rece tuberculos — care este leziunea tipică de acest fel — începe a se forma ca un nodul dur, denumit și „tuberculom solid", ce crește treptat de volum, apoi începe a se ramoli, fără ca această evoluție să determine vreo reacție locală sau generală.

Conținătorul abcesului este o membrană limitantă, care reprezintă o leziune bacilară cu proliferare activă — o membrană tuberculigenă formată dintr-un strat intern fibrinos și unul extern ce prezintă leziuni foliculare și focare de degenerescență cazeoasă (28), cu tendință extensivă, deoarece interesează îndeaproape tegumentul acoperitor, permanentizînd prin aceasta fistulizarea, dacă aceasta s-a produs (19).

Conținutul este format din puroiul tuberculos caracteristic, de culoare cenușie, seros, avînd în suspensie resturi cazeoase (20).

Abcesul rece, deși prezintă la examenul clinic o netă fluctuență, nu se însoțește nici de o reacție locală, nici de una generală, însă evoluează cu adenopatie regională indoloră (22).

Dacă nu se intervine chirurgical, în sensul extirpării în bloc a abcesului rece (nu se incizează, întrucît un astfel de gest ar fi urmat de fistulizare), tegumentul care-l acoperă devine roșu, dureros, aderent, ulcerîndu-se într-unul sau mai multe puncte și lăsînd să se scurgă conținutul. Urmează fistulizarea printr-un orificiu sau traiect cu pereții tuberculizați, care reprezintă în fond o ulcerație bacilară cu margini decolate, cu orificiul central adesea astupat de un mugure exuberant. În această fază se poate produce suprainfectarea abcesului rece cu germeni proprii, realizîndu-se așa-zisa „reîncălzire" a abcesului. De remarcat că și abcesul rece poate evolua „în buton de cămașă", ba, mai mult, el poate fuza la distanțe apreciabile de focarul originar, așa cum se întîmplă mai ales în cazul leziunilor tuberculoase osoase (fig. 1.1.23 *a*, *b*, *c*).

Depistarea abcesului rece impune o explorare integrală a bolnavului, în vederea identificării focarului primitiv. Examenele paraclinice nu au o specificitate absolută (V.S.H. și gammaglobuline crescute, hiperleucocitoză cu hiperlimfocitoză pînă la 50—60% etc.) — în afara identificării bacilului Koch în produsul patologic. Totodată are o mare importanță examenul radiologic al plămînilor și al sistemului osos, acesta din urmă putînd fi, așa cum s-a mai arătat, sursa frecventă a abcesului rece.

Evoluția procesului tuberculos se poate face și către scleroză, care începe la periferia foliculului, dar poate pătrunde și în interiorul acestuia, reprezentînd un mod de vindecare clinică, dar nu histologică (4). Este aspectul sub care se manifestă deseori procesul tuberculos care evoluează la nivelul intestinului, ducînd la formarea unor leziuni de stenoză parțială sau totală a acestuia.

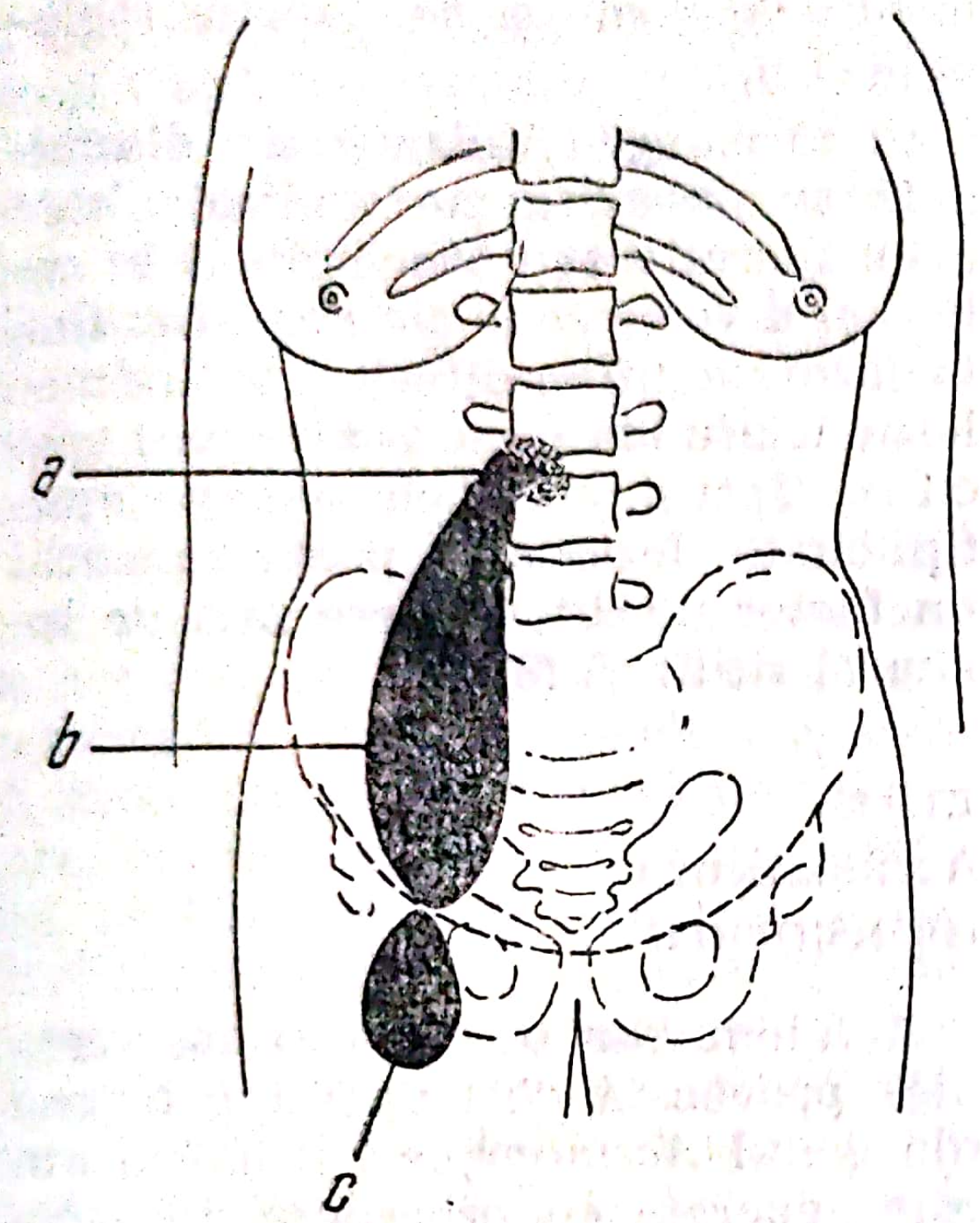

Fig. 1.1.23. Tuberculoză: abces rece fuzat în regiunea crurală de la un focar vertebral (morb Pott).

a — focarul tuberculos vertebral; *b* — abcesul rece fuzat în lungul mușchiului psoas, pînă în regiunea inghinală (*c*).

1.1.2.2.

Sifilisul

(4)(8)(10)(18)(20)

Sifilisul (probabil de la gr. *syn* = împreună + *philein* = a iubi sau de la *siphlos* = de urît) este o boală infecțioasă provocată de *Treponema pallidum*, germen spiralat descoperit de Schaudinn și Hoffmann. Contagiunea se realizează mai totdeauna pe cale veneriană, existînd însă și posibilitatea transmiterii ereditare prin contagiune directă de la mamă la făt (4) (8). În ansamblu, infecția sifilitică se caracterizează printr-o succesiune de secvențe floride și de latență, toate evoluînd pe fondul a trei perioade.

Perioada primară reprezintă faza inițială a bolii și poate fi împărțită la rîndul ei într-o perioadă de incubație, asimptomatică, cu durata de circa 3 săptămîni, urmată de o alta, în care apare „șancrul“ — ulcerație sau exulcerație cutanată sau mucoasă ce se ivește la locul de inoculare a unui germen (8). Șancrul reprezintă aici o mică ulcerație indurată, în al cărei produs de secreție sau de raclare poate fi pus în evidență, prin ultramicroscopie, agentul patogen. Leziunea primară este însoțită de adenopatie satelită, nedureroasă. După o evoluție de circa 10 zile, șancrul se închide spontan, adenopatia dispărînd apoi și ea. În cazul transmiterii directe a bolii prin intermediul unei transfuzii de sînge făcute de la un donator aflat în faza septicemică a bolii, faza primară de evoluție poate lipsi, constituind ceea ce se numește „sifilis decapitat“.

Perioada secundară traduce faza septicemică a bolii. Începe după 6—8 săptămîni de la constatarea șancrului și este caracterizată prin apariția erupției cutanate, mucoase, a poliadenopatiei, cefaleei, ascensiunii termice moderate etc. (8). În general, erupția cutanată de tip rozeolic, constituită din pete diseminate care dispar la presiune, reprezintă manifestarea precoce a acestei perioade, care poate evolua ani de zile, cu potențial de dispariție și recădere simptomatologice.

Perioada terțiară se caracterizează prin formarea gomei — leziune elementară ce rezultă din degenerescența elementelor celulare care constituie centrul unui nodul lezional ce evoluează în patru faze: de cruditate, ramolire, ulcerație și reparație.

Goma se poate localiza însă în orice țesut sau organ și constituie, dealtfel, aspectul sub care infecția interesează pe chirurg, întrucît, în oricare dintre fazele ei evolutive, leziunea pune probleme grele de diagnostic (10) — atît macroscopic, cît și microscopic —, putîndu-se confunda cu orice formațiune tumorală, deoarece nici un element histologic identificabil nu-i este absolut caracteristic, astfel încît, din acest punct de vedere, valoarea tratamentului de probă este evidentă (18) (20). Din fericire, leziunile de aspect chirurgical sînt extrem de rare.

1.1.2.3.

Sporotricoza

(4)(5)(7)(8)(10)(12)(18)

Sporotricoza este o infecție micotică cronică profundă provocată de ciuperci patogene din clasa *Hyphomycetae,* genul *Sporotrichum.* Poate prezenta forme generalizate, cu gome hipodermice ulcerate sau nu, și forme localizate pe orice țesut sau organ (7).

Leziunea anatomopatologică obișnuită este de tip folicular; treptat însă se ajunge la formarea *nodulului gomos hipodermic,* care se prezintă ca o mică tumefacție dură, indoloră, cu piele fixată, cu aspect de coajă de portocală, zonă care devine violacee și, în 4—5 săptămîni de evoluție, se ramolește, luînd aspectul de abces rece, cu care se poate confunda; de aici, există două posibilități evolutive:

— în cazul fistulizării, neobligatorie, se scurge conținutul, format dintr-un lichid vîscos, transparent, care apoi, prin suprainfectare, devine puroi; fistula care se instalează are margini netede, nedecolate, cu fundul leziunii înmugurit;

— în cazul nefistulizării, leziunea poate rămîne sub forma unui nodul un timp nedeterminat.

Goma sporotricozică poate fi unică, în care caz ia aspectul unei leziuni șancroase, corespunzînd porții de intrare a parazitului, dar de la care se însămînțează un proces limfangitic însoțit de gome și adenopatie regională (18).

În forma generalizată sau diseminată se găsesc gome multiple, care apar succesiv sau concomitent în cele mai diverse zone ale organismului, în faze evolutive diferite, putîndu-se lesne confunda cu alte afecțiuni specifice. Totuși, acest element de multiplicitate lezională poate constitui un factor de diferențiere față de leziunea sifilitică (8).

1.1.2.4.

Actinomicoza

(4)(5)(8)(10)(12)

Actinomicoza este o infecție cronică provocată de ciuperci patogene din genul *Actinomyces.* Boala la om este generată cu precădere de *Actinomyces israeli* (8). Localizarea cea mai frecventă a acestei infecții micotice este cervicofacială, inocularea făcîndu-se prin intermediul mucoasei faringiene, al unei carii dentare etc., de unde are loc propagarea către mandibulă. Afectarea osoasă este însoțită de edem apreciabil, care acoperă zona unghiului osului, și de dureri analoge celor dentare, de unde și dificultatea de diagnostic pînă la producerea fistulizării (12).

Contaminarea se face de la vite sau, cel mai adesea, prin transportul miceliilor pe firele păioase, prin ingestia sau inhalarea acestora sau chiar prin inocularea directă printr-o soluție de continuitate tegumentară (10).

Sînt peste 50 de specii de ciuperci care pot da naștere la micetoame, însă ele pot fi grupate în două grupe distincte, după colorația grăunților ce se găsesc în puroiul care se scurge prin fistulele create spontan.

În actinomicoză, după fistulizare, se scurge un puroi care conţine granulaţii galbene caracteristice (fig. 1.1.24 — vezi planşa color), microscopic apărînd formate dintr-o zonă centrală filamentoasă care conţine micelii (partea vegetativă a ciupercilor, născută direct din germinarea seminţelor) (8) şi o zonă marginală alcătuită din corpusculi „în măciucă“, în ansamblu realizîndu-se un aspect de „rozetă“ (8).

În *maduromicoză* (Madura este o localitate din India, unde boala are caracter endemic) — boală caracteristică pentru zonele tropicale şi subtropicale — la locul de inoculare, cel mai adesea piciorul („piciorul de Mădura“), se formează o nodozitate bine delimitată, care apoi se ramoleşte şi se ulcerează, eliminîndu-se puroi amestecat cu grăunţi caracteristici, de culoare neagră. În perioada 1940—1956, la noi în ţară au fost înregistrate trei cazuri (12).

Leziunile fistuloase se multiplică (fig. 1.1.25 — vezi planşa color), disecă planurile mari, pătrund în articulaţiile piciorului, pe care îl deformează apreciabil, prin mărirea de volum, antrenînd şi impotenţa funcţională (4).

1.1.2.5.

Micoze viscerale

(2)(5)(12)(26)(27)(31)

Folosirea pe scară tot mai largă a substanţelor antimicrobiene cu spectru larg de acţiune şi pe o durată de timp mai mare, ca şi asocierea terapeuticii cu corticosteroizi au creat condiţiile dezvoltării a numeroase specii fungice la nivelul viscerelor, şi mai ales al tubului digestiv. Ca şi în cazul germenilor microbieni, şi în cazul ciupercilor este admisă de mult starea de purtător de infecţie fungică nepatogenă, în special de *Candida albicans.*

Candida albicans (5), în stare nepatogenă, are o arie de răspîndire în organism deosebit de largă, ea fiind oaspete pe mucoasele aparatelor digestiv, respirator, genital, ale căilor urinare inferioare etc. În chirurgie, exacerbarea patogenă a dezvoltării *Candidei* este deosebit de importantă, îndeosebi pentru serviciile de terapie intensivă, unde se găsesc grupaţi bolnavii care în general primesc cantităţi importante de substanţe antimicrobiene şi la care se produc complicaţii fungice, manifestate în special prin stomatită (5).

Stomatita micotică este precedată în manifestarea ei clară de senzaţia de uscăciune şi arsură a mucoasei bucale, care devine eritematoasă. Înmulţirea rapidă a acestei ciuperci este urmată de formarea de depozite albicioase, albe-gălbui ori galbene-brune, de aspect cremos, care iniţial ocupă suprafaţa limbii (fig. 1.1.26 — vezi planşa color) şi care apoi se continuă pe mucoasele gingivală, jugală şi palatină. Aceste depozite confluează, formînd adevărate false membrane friabile, care, făcînd deglutiţia dificilă (5), creează probleme în alimentaţia bolnavului chirurgical.

În funcţie de teren şi tratamentul aplicat, stomatita candidozică poate rămîne în stadiul eritematos sau poate evolua către forme mai grave — ulceroasă sau ulceromembranoasă — localizate lingual sau interesînd întreaga mucoasă bucală; poate lua uneori aspecte mai grave, prin interesarea întregului tub digestiv, ca şi a aparatului respirator (5).

Infecţia fungică poate interesa deopotrivă şi pliurile cutanate (fig. 1.1.27 — vezi planşa color), şi fanerele (fig. 1.1.28 — vezi planşa color), zone ce reprezintă un nou potenţial de diseminare şi, totodată, un element de diagnostic.

Faza culminantă a infecției fungice o reprezintă însă septicemia, care poate da o mortalitate de aproape 50%, deși este adevărat că în contextul patologic în care se produce complicația micotică este greu de afirmat dacă moartea se datorește direct și exclusiv acțiunii levurilor.

Un fapt cert este acela că, de pildă în perioada 1955—1970 numărul septicemiilor candidozice a crescut de 5 ori, producîndu-se aproape exclusiv în serviciile de terapie intensivă, unde infecția este favorizată de cateterele menținute vreme îndelungată, de administrarea de antibiotice cu spectru larg și de folosirea pe scară largă a serului glucozat — mediu prielnic pentru dezvoltarea levurilor. *Atenție, deci, la această grupare de factori favorizanți: cateter + antibiotic + ser glucozat, la care se adaugă subnutriția, operațiile iterative* etc. Chirurgia digestivă, cu complicațiile pe care le implică, este responsabilă de aproape 80% din cazurile de infecții septicemice cu *Candida* (26).

Ansamblul simptomatologic al acestei septicemii este puțin caracteristic. Un element orientativ îl poate constitui, totuși, aspectul curbei termice. Aceasta prezintă, pe fondul unor oscilații modice zilnice, ascensiuni bruște (pînă la 39—40°) de scurtă durată, care se repetă de regulă de două ori în 24 de ore și care survin la un bolnav la care, pînă atunci, evoluția era bine stăpînită de antibiotice.

În cadrul septicemiei cu *Candida* este frecventă localizarea oculară a acesteia, manifestată printr-o corioretinită cu focare unice sau multiple, care poate afecta corpul vitros și corpii ciliari, putîndu-se solda cu panoftalmie și pierderea globului ocular (27).

Elementele de certitudine pentru identificarea cauzei acestei forme de septicemie le furnizează examenele paraclinice, care constau în hemocultură și diagnostic imunologic, completînd electroforeza și imunofluorescența (27).

Bibliografie selectivă

1. BALȘ M. — Terapia infecției, Edit. medicală, București, 1972, p. 5.

2. BALȘ M., CĂRUNTU Fl. — Particularitățile infecțiilor în chirurgie. În: „Patologie chirurgicală“, vol. I, Edit. medicală, București, 1975, p. 69—149.

3. BASTIN R., VILDE J. — *Chirurgie,* 1976, *102,* 7, 545—555.

4. BONNET H. — Les infections chirurgicales. În: „Nouveau précis de pathologie chirurgicale“, vol. II, Masson et Cie, Paris, 1947, p. 3—66.

5. BULLA A., GOLĂESCU MARIA, MOLAN M. — Micoze viscerale, Edit. medicală, București, 1964.

6. BURLESON R., HOLMAN B. — *Surg. Gynec. Obstet.,* 1975, *141,* 2, 379—382.

7. BOURDE Y. — Séméiologie chirurgicale, Gaston Doin, Paris, 1962, p. 65—70.

8. * * * — Dicționarul medical, Edit. medicală, București, 1969.

9. CONU A. — Dermato-venerologie, Edit. didactică și pedagogică, București, 1976, p. 148—150.

10. DANICICO I. — Infecțiile chirurgicale. În: „Chirurgie“, vol. I, Edit. medicală, București, 1955, p. 417—453.

11. DUVAL J., SOUSSY C., FAVCQUEUR B. — *Chirurgie,* 1976, *102,* 7, 545—551.

12. EVOLCEANU R., AVRAM A. — Dermatomicoze, Edit. medicală, București, 1956.

13. FORSTER E., LAFFARGUE D. — *Chirurgie,* 1976, *102,* 5, 630—657.

14. GAVRILĂ I., PASCARIU C. — Septicemiile, Edit. medicală, București, 1976.

15. GOSSET J. — Infections spéciales. În: „Nouveau précis de pathologie chirurgicale“, vol. I, Masson et Cie, Paris, 1947, p. 67—86.

16. GOVLON M., GAJARDOS M. — *Chirurgie,* 1976, *102,* 5, 560—567.

17. HOLLENDER F., MEYER CH. — *Chirurgie,* 1976, *102,* 5, 319—329.

18. HUGGES B. G., CHIDI C. C. — *Ann. Surg.*. 1976, *183,* 4, 355—358.

1.2.

Semiologia traumatismelor

(4)(5)(6)(9)(14)(19)(21)(23)(31)(35)(37)

Traumatismul (gr. *trauma* = rană) reprezintă ansamblul tulburărilor de ordin local și general care apar consecutiv acțiunii violente asupra organismului a unui agent extern, denumit vulnerant sau corp contondent. Varietatea modului de acțiune și condițiile de agresiune, ca și rezistența variată și variabilă a structurilor asupra cărora acționează agentul fac ca efectele traumatismelor să fie în unele situații lesne de identificat și de interpretat, după cum în altele integrarea într-o anumită categorie lezională este mai grea, socotindu-se că încă 20% din astfel de cazuri nu beneficiază de un diagnostic exact în urma primului examen medical efectuat (35), ele rămînînd ca leziuni neidentificate (31).

Traumatismul se poate solda cu o singură leziune sau cu lezarea mai multor țesuturi și organe dintr-una sau mai multe regiuni ale corpului. În această ultimă eventualitate rănitul este practic un politraumatizat. Dat fiind că prin el însuși termenul de „politraumatism“ presupune o gravitate oarecare, s-a convenit ca el să fie folosit numai în cazurile în care bolnavul prezintă două sau mai multe leziuni traumatice grave, periferice, viscerale sau asociate, care au o repercusiune respiratorie sau circulatorie (30) — aspect important pentru stabilirea planului terapeutic privind asistența leziunilor într-unul sau mai mulți timpi operatori (36).

Pe baza unor elemente evolutive oarecum distincte, legate de posibilitatea intervenției factorului septic, traumatismele se grupează în contuzii și plăgi — elementul distinctiv al unora față de celelalte fiind integritatea tegumentului, barieră incontestabilă în calea inoculării microbiene.

1.2.1.

Semiologia traumatismelor închise

(3)(5)(17)(31)(36)

Traumatismele închise, denumite și contuzii, sînt rezultatul acțiunii unui agent vulnerant care produce leziuni tisulare la niveluri și de întinderi variabile, fără a crea însă o soluție de continuitate la nivelul tegumentului.

În funcție de natura agentului vulnerant, de forța cu care acționează și regiunea interesată, contuzia poate fi superficială, profundă sau mixtă. În acest sens, dintr-o contuzie pot rezulta leziuni superficiale și total lipsite de gravitate, după cum pot rezulta leziuni vasculare, nervoase, osoase și viscerale prezentînd un potențial de gravitate deosebit. Este motivul pentru care orice bolnav contuzionat, indiferent de aspectul minim sau chiar nul al leziunii superficiale, trebuie examinat cu toată atenția și supravegheat îndeaproape, de multe ori un efect grav al contuziei putîndu-se manifesta la un interval variabil de timp de la traumatism, uneori chiar după cîteva zile, în care accidentatul este aparent sănătos.

În general, contuzia este rezultatul contactului dintre presiunea exercitată de agentul vulnerant şi ţesutul sau organul agresat, care este sprijinit sau fixat la planul scheletic sau la un alt plan tare. Teoretic, o direcţie perpendiculară a forţei de impact este urmată de o leziune mai profundă, poate mai gravă, însă localizată; o direcţie tangenţială va fi urmată de o leziune mai puţin gravă, dar mai întinsă.

Rezultatul contuziei este variabil deci din punctul de vedere al aspectului clinic, după cum leziunea s-a produs mai superficial sau mai profund. Pentru o înţelegere mai clară a acestor manifestări, în capitolul de faţă ne vom limita numai la aspectele clinice ale contuziei superficiale, cele ale contuziilor profunde urmînd a fi analizate în capitolele de traumatologie ce interesează ţesuturile şi organele mai profund situate.

Contuziile superficiale pot fi identificate de către examinator sub forma unor leziuni caracteristice.

1.2.1.1.
Echimoza

Echimoza, denumită popular şi „vînătaie", este definită ca o pată de culoare pe piele sau mucoase, datorată extravazării sîngelui (5); în forma sa obişnuită, de obicei este consecinţa unui traumatism moderat sau a plicaturării violente a pielii (ciupitură), acte urmate de ruptura micilor vase intradermice şi a celor subcutanate, ceea ce are ca rezultat formarea unui revărsat sanguin interstiţial (17) de mic volum.

Acţiunea traumatismului este marcată subiectiv printr-o durere violentă, dar rapid trecătoare, iar obiectiv, locul impactului se evidenţiază prin apariţia unei pete de culoare roşie-albăstruie-negricioasă, care virează treptat, în funcţie de întinderea echimozei, în general în cîteva zile, într-o culoare verzuie, apoi galbenă, datorită transformărilor suferite de sîngele revărsat, mai precis de hemoglobină, care devine hematoidină (15) — pigment hematic conţinător al unui pigment biliar, rezultat din acţiunea fagocitară a sistemului reticulohistiocitar asupra revărsatului sanguin (5).

Dar echimoza poate îmbrăca şi aspecte mai puţin benigne: la locul impactului ea poate deveni foarte întinsă, cuprinzînd o suprafaţă apreciabilă din protectorul tegumentar, aşa cum se întîmplă, mai ales, în cazul accidentelor produse prin alunecarea pe o scară (fig. 1.2.1 — vezi planşa color).

Apariţia echimozei imediat după traumatism indică superficialitatea contuziei; dacă aceasta apare mai tardiv după accident, ea devine expresia unei leziuni situate mai profund. Mai mult decît atît, datorită posibilităţilor de difuzare a sîngelui revărsat prin spaţiile anatomice decolabile, echimoza se poate evidenţia la distanţă de locul leziunii, devenind în unele localizări chiar expresia patognomonică a unei anumite leziuni traumatice (echimoza mastoidiană sau palpebrală — în fracturile bazei craniului; cea pectorală — în fractura gîtului humeral etc.).

1.2.1.2.
Hematomul

(4)(5)(6)(9)(17)(19)(20)(23)(28)(31)

Hematomul este o acumulare pseudotumorală de sînge extravazat (5), ca rezultat al acţiunii unui traumatism mai puternic, care a reuşit să producă ruptura unor vase de calibru mai important. În această ordine de idei, medicul examinator trebuie să ţină seama în stabilirea diagnosticului de faptul că hematomul poate fi urmarea şi a unui traumatism minim, ba, mai mult, el se poate produce şi spontan, în condiţiile în care pacientul este supus unui tratament cu substanţe anticoagulante şi cînd, în plus, prezintă şi tare vasculare. Aceste ultime cazuri, mai cu seamă, ridică probleme de diagnostic şi de terapeutică, cu deosebire atunci cînd revărsatul se produce retroperitoneal, antrenînd, pe lîngă tulburările de ordin hematologic propriu-zise, pe cele secundare, reflexe, pendinte de iritarea vastelor formaţiuni nervoase situate retroperitoneal (4).

În ceea ce priveşte hematoamele produse ca urmare a lezării organelor parenchimatoase, acestea vor fi încadrate în capitolul referitor la hemoragiile interne, în cel de faţă limitîndu-ne la hematoamele produse la nivelul membrelor şi al planurilor superficiale.

Sîngele revărsat se poate răspîndi liber în interstiţiile anatomice sau, dimpotrivă, poate rămîne localizat la un nivel oarecare.

Hematomul difuz (fig. 1.2.2. — vezi planşa color) este practic varianta cea mai frecventă, în care aria revărsatului sanguin este în funcţie de calibrul vasului interesat, de natura acestuia şi de debitul pe care-l asigură.

Hematomul închistat este varianta care reprezintă fie un revărsat într-o cavitate sau spaţiu limitat, fie o acumulare de sînge limitată ca întindere; în tot cazul, denumirea este total improprie, nefiind vorba de un conţinător propriu al unui conţinut.

Hematomul pulsatil este o entitate ce desemnează revărsatul care se acumulează şi se organizează în stricta vecinătate a unei artere care-l alimentează şi care transmite în întreaga masă pulsaţii sincrone cu pulsul. Este un element clinic de mare însemnătate, căci un atare diagnostic impune trimiterea de urgenţă a bolnavului într-un serviciu chirurgical în care să poată fi rezolvată corect o leziune arterială.

Hematomul se manifestă în general prin apariţia, consecutivă traumatismului şi cel mai adesea la locul acestuia, a unei deformări dureroase de volum staţionar sau, dimpotrivă, de volum mereu crescînd. Creşterea rapidă de volum sau chiar o creştere lentă, însă vizibilă, a hematomului certifică lezarea unui vas de calibru important.

Într-o localizare nu prea profundă şi de dată recentă, hematomul prezintă la palpare un semn caracteristic, descris ca o „crepitaţie sanguină“: dacă se apasă cu degetul în zona hematomului, se percep fine crepitaţii datorate dislocării sau ruperii cheagurilor de sînge.

Este posibil ca în centrul zonei hematomului să existe o cantitate oarecare de conţinut seros sau de sînge încă lichid, eventualitate în care se poate obţine, palpatoriu, „semnul fluctuenţei“.

După 24—48 de ore de evoluţie, în zona revărsatului sanguin apare echimoza. Aceasta însă lipseşte dacă revărsatul se produce într-un spaţiu închis de formaţiuni dense — este cazul, de pildă, al hematomului care se produce, nu rareori, în teaca muşchiului drept abdominal şi care cel mai adesea este eronat diagnosticat. Din acest punct de vedere, folosirea de dată recentă a ecotomografiei a însemnat un real progres; diagnosticul se bazează pe diferenţa de reflectare a sunetelor la trecerea prin medii de consistenţă diferită — lichidele fiind transsonice, zona de vid corespunde revărsatului sanguin, evidenţiindu-se astfel atît sediul, cît şi volumul şi natura revărsatului (6).

Faptul că se constată oprirea creşterii în volum a hematomului nu înseamnă implicit oprirea hemoragiei, dacă aceasta se produce într-o zonă cu țesuturi puține, decolabile sau inextensibile. Într-o astfel de situație, dezvoltarea şi nemanifestarea evidentă a hematomului pot fi diagnosticate şi apreciate, ca evoluție, după compresiunea exercitată de acesta asupra planurilor şi țesuturilor interesate, elemente ce se cer urmărite cu atenție. Astfel de fenomene se pot constata de îndată ce hematomul a atins un anumit volum, dacă el se dezvoltă într-o zonă inextensibilă, ca de pildă la nivelul muşchilor gambei. Compresiunea exercitată în astfel de condiții poate reprezenta, pe de o parte, un factor de hemostază, dar pe de altă parte ea poate fi urmată de apariția unor fenomene acute de aport sanguin în segmentul respectiv, manifestate prin durere, lividitate, cianoză sau chiar abolirea pulsului periferic etc.

Aprecierea stării de compresiune trebuie făcută cu atenție şi pe o perioadă mai lungă de timp, întrucît nu toate țesuturile sînt la fel de sensibile față de diminuarea sau lipsa cantității necesare de oxigen, ceea ce poate induce unele erori de interpretare simptomatologică. Mai ales în situațiile în care prezența hematomului face oficiul unui adevărat garou, constatarea superficială a stării tegumentului nu reprezintă totdeauna realitatea circulatorie, în profunzime putîndu-se produce leziuni anoxice mai grave sau chiar ireversibile; dacă pentru tegument o leziune anoxică devine ireversibilă abia după 48 de ore, pentru muşchi o astfel de leziune se instalează după 6 ore, iar pentru nerv numai după 4. Aceste date demonstrează importanța urmăririi evoluției hematomului, în vederea depistării cît mai precoce a semnelor de suferință nervoasă — senzații de amorțeală, furnicături, răceală, pareză etc. — pentru a se putea interveni la vreme în vederea decompresiunii, mai ales că adevărate paralizii se pot instala şi după cîteva zile de la formarea hematomului (20) (23).

Evoluția hematomului se face, în cazurile favorabile, către resorbție — fenomen ce se poate însoți de o discretă ascensiune febrilă, care capătă un caracter oscilatoriu de tip septic de îndată ce survine suprainfectarea revărsatului, posibilă fie ca urmare a unei leziuni tegumentare minime, fie indirect, pe cale sanguină, de la un alt focar septic (17).

1.2.1.3.
Seromul
(9)(14)(17)(31)

Seromul — care ar putea fi denumit mai corespunzător, datorită conținutului său, „limfom" — este un revărsat limfatic traumatic cu aspect seros, vîscos, gălbui (9), care se produce ca urmare a unui traumatism ce acționează cu violență şi tangențial față de planul tegumentului. În felul acesta se produce o forfecare a țesuturilor, în sensul că tegumentul alunecă pe planul rezistent al aponevrozelor. Această condiție se îndeplineşte cel mai frecvent la nivelul coapsei, unde tegumentul alunecă pe tensorul *fasciei lata*, sau în regiunea lombară, iar rezultatul unei astfel de deplasări bruşte este ruperea vaselor limfatice, din care începe să se scurgă treptat limfa. Leziunea (fig. 1.2.3. — vezi planşa color) a fost descrisă de Morel-Lavallée încă din anul 1853. Bruscheţea cu care are loc forfecarea tegumentului față de planul mai profund explică lipsa hemoragiei, datorită hemostazei spontane ce urmează ruperii prin smulgere a vaselor de calibru mic.

Caracteristic pentru această leziune este faptul că se constituie lent, treptat, după traumatism și că, deși în cele din urmă are un conținut abundent, niciodată spațiul de decolare nu este astfel umplut, încît să creeze senzația de tensiune. Ca urmare a acestui fapt, deși este vorba de un revărsat lichidian, palpatoriu nu se poate obține decît o senzație particulară de undă oscilatorie; dacă revărsatul este împins și blocat într-o extremitate a spațiului intertisular, se poate obține „semnul fluctuenței“.

Tegumentul acoperitor nu prezintă nici o modificare de culoare și nu apare echimoza.

Revărsatul limfatic evoluează lent către resorbție și este bine să se aștepte cu răbdare acest fenomen, întrucît o puncție evacuatoare nu numai că nu grăbește vindecarea — lichidul extras refăcîndu-se în 24—48 de ore —, ci expune la riscul infectării, ceea ce poate reprezenta, datorită suprafeței afectate, o gravă complicație.

1.2.1.4.
Edemul dur
(5)(17)(31)

Edemul dur este o celulită posttraumatică, cunoscută și sub denumirea de edem posttraumatic Secrétan (Henri François).

Leziunea are la bază, poate, o tulburare vasomotorie de tip simpaticotonic, care se instalează ca urmare a unei contuzii sau a unor traumatisme repetate prin fracturi sau plăgi, așa cum se întîmplă la cei ce manipulează mașini vibratorii puternice, de tipul ciocanului pneumatic. În observația-princeps a lui Secrétan (1901) se incrimina o fibroză peritendinoasă cu hematom. Ulterior, s-a atribuit apariția sindromului și unor traumatisme repetate directe vasculare (injecții intravenoase repetate) sau unor fenomene algodistrofice de origine nervoasă, în care persistența edemului, deci a reflexului vasomotor, s-ar datora unei stimulări corticale prin arc reflex, plecat de la locul traumatismului sau sechelelor acestuia (fibroză peritendinoasă, hematom etc.) (4).

Regiunea cea mai des afectată de această afecțiune, în speță fața dorsală a mîinii, devine brusc, după traumatism, sediul unei tumefacții edematoase, care crește repede în volum, este dură, elastică și caldă. Mîna este dureroasă, iar mișcările degetelor se fac cu dificultate, în scurt timp instalîndu-se o impotență funcțională completă, concomitent cu difuzarea edemului către antebraț. Apar tulburări trofice de importanță variabilă, marcate de pielea subțiată, lucioasă, violacee (4).

Edemul dur este o formă de manifestare destul de rară a unei contuzii, care, netratată la vreme, prezintă un potențial de invaliditate apreciabil prin leziunile osoase și articulare cu care se poate complica, atît ca urmare a permanentizării procesului vasomotor, cît și a impotenței funcționale.

1.2.1.5.
Contuzia prin strivire (Sindromul Bywaters)
(13)(24)(30)(31)(33)

Contuzia prin strivire reprezintă o formă gravă de leziune periferică, care, în afara unui tratament judicios și la vreme aplicat, conduce de cele mai multe ori la moarte prin anurie (31).

Particularitățile acestui tip de contuzie au fost înregistrate și interpretate, în cadrul unui sindrom bine individualizat, de către Bywaters (Eric George) în anul 1941 (*Lancet*, 1941, *1*, 648), cu ocazia îngrijirilor pe care le-a acordat victimelor prinse sub dărîmăturile provocate de bombardamentele dezlănţuite în acel an asupra Londrei.

Pentru a se produce sindromul de strivire, este necesar ca o masă musculară să fie privată de condiţii normale de irigare; ca atare, sindromul a fost descris cel mai adesea ca apărînd în cazul strivirilor membrelor inferioare, care conţin într-adevăr mase musculare apreciabile şi care au suferit o compresiune de o oarecare durată. Teoretic, însă, sindromul se poate instala şi în cazul strivirii altor regiuni ale corpului, dar de cele mai multe ori astfel de contuzii care comprimă zone topografice întinse situate deasupra limitei membrelor pelviene sînt urmate de moarte, mai înainte ca sindromul să poată fi identificat. În tot cazul, considerat iniţial ca fiind specific celor prinşi sub dărîmături sau accidentaţilor îngropaţi, sindromul de strivire este mai frecvent întîlnit în practica asistenţei de urgenţă, întrucît mijloacele de transport şi posibilităţile de resuscitare cardio-respiratorie şi de terapie intensivă asigură posibilitatea ca un număr mai mare de grav accidentaţi să ajungă la unităţi spitaliceşti, unde contuzia prin strivire să poată fi recunoscută şi tratată corespunzător.

Pentru a se constata o astfel de suferinţă trebuie ca traumatismul să nu fi creat leziuni care să necesite amputaţia imediată a membrului afectat sau să nu determine moartea rapidă a accidentatului. Trebuie totuşi să se creeze în ansamblul traumatic o compresiune musculară care să afecteze debitul circulator, fără a se produce fracturi importante sau leziuni tegumentare. Compresiunea trebuie să se exercite mai mult de 2 ore pentru a putea determina leziunile asfixice locale, dar nu trebuie să depăşească 15 ore, interval după care se realizează practic o suprimare circulatorie analoagă unei amputaţii spontane.

Tablou clinic. În evoluţia clinică a contuziei prin strivire se descriu trei perioade.

Prima dintre acestea, denumită şi *perioada* de strivire propriu-zisă, corespunde intervalului de timp cît s-a exercitat compresiunea, perioadă subiectiv marcată de o stare de agitaţie sau, dimpotrivă, de stupoare — ambele inerente situaţiei accidentatului.

Perioada a doua, importantă de urmărit clinic, se desfăşoară într-un timp variabil, ale cărui limite sînt marcate de momentul degajării victimei şi de apariţia semnelor de şoc. Iniţial, în această perioadă starea rănitului este aparent mulţumitoare, iar membrul interesat, care este dureros, devine progresiv insensibil, amorţit, rece şi livid — semne ce arată absenţa irigaţiei arteriale. Zona traumatizată este sediul unui edem dur, elastic, care dă la palpare senzaţia unei mingi de tenis — expresia unui infiltrat sero-hematic al ţesutului subcutanat, al spaţiilor intermusculare şi chiar al fibrilelor, pe care le disociază. Interesarea vasculară este rareori evidentă, căci de obicei arterele de calibru mai important rezistă la compresiune, ceea ce permite revascularizarea respectivului teritoriu după degajare şi explică şi posibilitatea formării edemului în această fază.

Edemul este indolor şi în 24—48 de ore poate căpăta dimensiuni impresionante, determinînd o creştere de 3—4 ori a volumului membrului afectat. Zona interesată se acoperă de flictene şi concomitent se instalează o stare de şoc gravă, analoagă întru totul celei ce se produce la ridicarea unui garou care a fost menţinut peste termenul permis.

Starea de șoc apare ca urmare a interferenței mai multor factori de valoare inegală, dar din asocierea cărora rezultă starea gravă a accidentatului.

Consecutiv compresiunii se produce o diminuare a masei circulante, exprimată prin creșterea hematocritului, fenomen datorat, pe de o parte, deshidratării globale pendinte de multe ori de condițiile generale și, pe de alta, pierderilor de lichid care au loc în teritoriul strivit, în special pe seama voluminosului edem care se formează.

Din punct de vedere electrolitic, datorită distrucțiilor celulare, tulburările cele mai importante privesc sodiul — care scade, putînd atinge în cîteva ore cifre inferioare față de 120—130 mEq/l — și potasiul — care crește apreciabil, urmînd o curbă ascensională prelungită, atingînd valori de 7 mEq/l și chiar mai mult și constituind poate prin aceasta tulburarea umorală cea mai importantă — atît prin constanță, cît și prin gravitate —, căci consecutiv ei poate surveni, în orice moment, oprirea inimii în diastolă.

Hiperpotasemia precedă ca termen de apariție creșterea azotemiei, tulburarea umorală care va deveni principală în următoarea perioadă evolutivă.

Perioada a treia, sau perioada fenomenelor renale, sau perioada anuriei este faza evolutivă esențială, condiționată de întinderea zonelor musculare devitalizate.

Sindromul renal survine pe fondul stării de șoc și se manifestă prin diminuarea treptată a diurezei, pentru ca în 2—3 zile să se ajungă la anurie.

Inițial, există o fază oligurică, cu urină de culoare roșiatică care conține urohemoglobină — simptom constant, însă înregistrabil numai în primele 30—48 de ore de la degajarea victimei.

După încă 48 de ore, leziunea renală, trecînd printr-o fază de uroglobinurie, devine o nefropatie malignă, cu insuficiență renală și anurie — fenomen responsabil de o mortalitate de circa 80% din cazurile neasistate.

Rezultă clar necesitatea identificării corecte a unei astfel de contuzii pentru trimiterea accidentatului — în termen util — într-un serviciu în care să se poată asigura epurația prin dializă extrarenală (13) (24).

1.2.1.6.

Contuzia prin suflu

(26)(28)(31)(33)

Contuzia prin suflu reprezintă o formă gravă de leziune viscerală, cauzată de deplasarea radiară a mediului înconjurător — aer sau apă — sub efectul unei explozii puternice. Această deplasare, denumită „undă de șoc“, este variabilă ca intensitate în funcție de distanța de la focarul exploziei, de calitatea și cantitatea explozibilului (28), fiind maximă în cazul exploziei atomice, în care unda de șoc se propagă inițial cu o viteză supersonică (26). Datorită densității mai mari a apei, efectul undei de șoc este mai distrugător în acest mediu decît echivalentul produs în aer.

Tablou clinic. Date fiind condițiile de producere a traumatismului, este sigur că rănitul prezintă cel mai adesea leziuni diverse, asociate, că este un veritabil politraumatizat, care trebuie examinat și tratat ca atare. Totuși, din acest ansamblu lezional, se pot desprinde trei categorii de leziuni mai caracteristice:

Leziuni toracopulmonare, care se produc ca urmare a unei duble acțiuni a suflului: asupra peretelui toracic şi direct asupra plămînului, prin intermediul aerului, care, pătrunzînd cu presiune prin căile aeriene superioare, determină leziuni la nivelul parenchimului pulmonar.

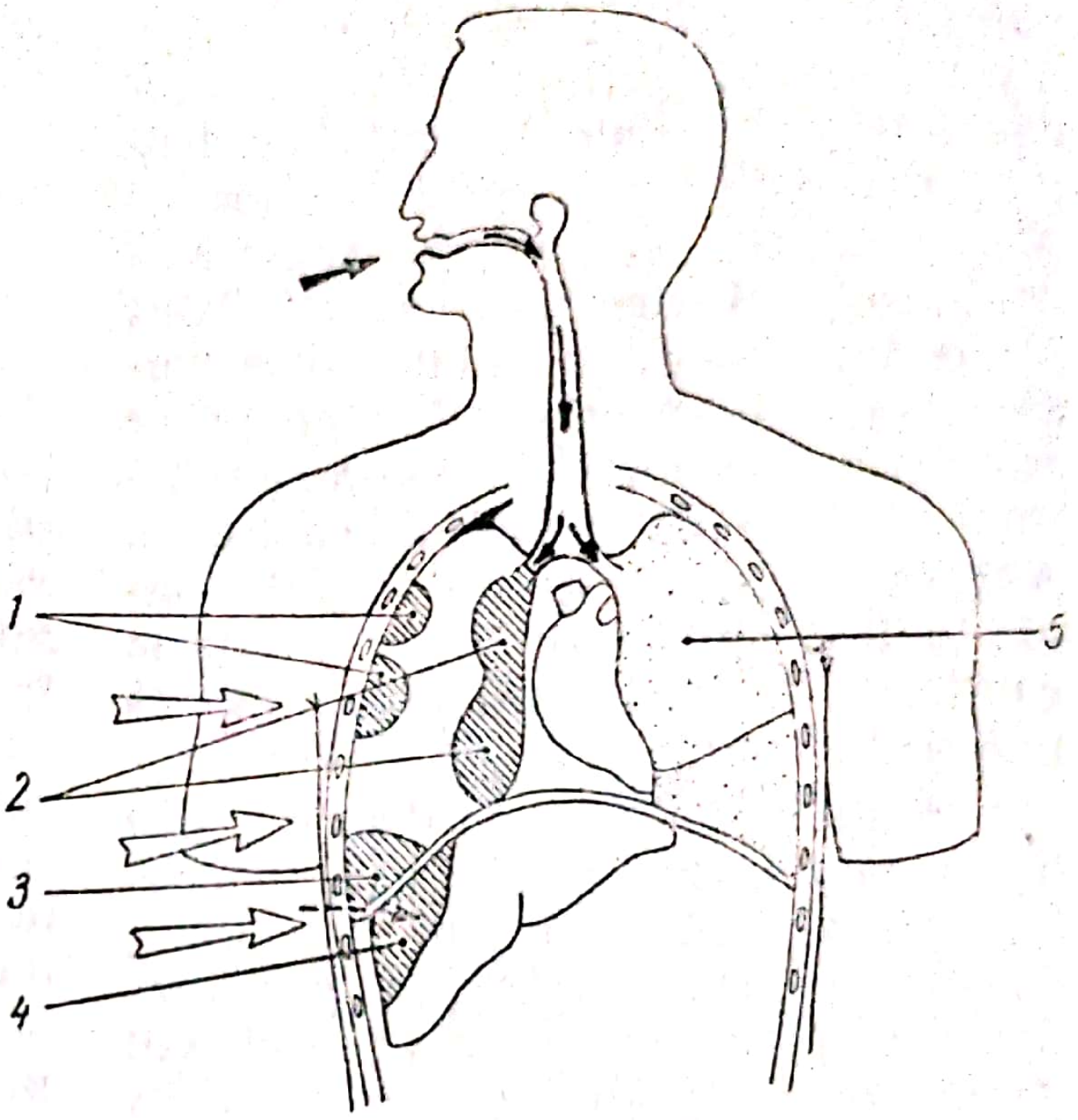

Fig. 1.2.4. — Pătrunderea aerului cu presiune pe căile respiratorii şi comprimarea toracelui — contuzie prin suflu: afectarea căilor respiratorii şi a viscerelor abdominale (după Gh. Niculescu).

1 — leziuni costopleurale; 2 — leziuni hilomediastinale; 3 — revărsat pleural; 4 — leziune hepatică; 5 — leziune pulmonară.

Rezultanta clinică este în funcţie de puterea suflului, care determină leziuni în general grave şi deseori mortale.

Forma gravă — imediat mortală —, în care leziunile sînt aparent minime, dar în care victima sucombă ca urmare a unui reflex inhibitor neurovegetativ brutal, declanşat de unda de şoc.

Forma atenuată permite identificarea unei suferinţe toracale, marcată de dureri spontane, accentuate de excursiile respiratorii şi care sînt datorate traumatizării musculaturii intercostale, şi a unei suferinţe pulmonare, care ocupă primul plan şi care este exprimată prin tulburări legate de insuficienţa pulmonară.

Datorită leziunilor pulmonare determinate de unda de şoc — rupturi alveolare şi bronşice, urmate de hemoragii —, se produce colmatarea elementelor funcţionale pulmonare, fapt marcat de dispneea ce apare de la început şi care poate fi accentuată de leziunile costo-musculare.

Apar apoi tusea şi expectoraţia, iniţial mucoasă, apoi, după supraadăugarea elementului infecţios, care este inerent, mucopurulentă şi chiar sanguinolentă, în funcţie de caracterul şi întinderea leziunilor pulmonare.

După 2—4 zile de evoluţie, leziunile pot determina tabloul clinic al edemului pulmonar acut sau pot conduce la aşa-zisul „plămîn al înecaţilor“, care exprimă de fapt o insuficienţă respiratorie ce conduce la cianoză şi moarte, datorată hipersecreţiilor bronşice ce cuprind teritorii tot mai întinse din plămîn, secreţii pe care victima, datorită unei expectoraţii ineficiente, nu le poate elimina.

Evoluţia acestei ultime forme clinice poate lua instantaneu un aspect acut, victima putînd sucomba în cîteva ore de la accident.

Leziunile abdominale sînt dominate de tabloul clinic al hemoragiei interne și al șocului consecutiv, căci unda de șoc poate produce atît ruptura organelor parenchimatoase, cît și dezinserția, mai mult sau mai puțin întinsă, a mezourilor — ambele leziuni hemoragice tipice. Efectul undei de șoc se poate exercita și asupra organelor cavitare, mai ales dacă acestea sînt pline (cu deosebire stomacul și vezica urinară), producînd ruptura acestora — fenomen urmat de apariția semnelor de iritație peritoneală. Asupra ambelor aspecte — hemoragic și peritoneal — se va reveni la capitolul privind semiologia abdominală.

Leziunile nervoase sînt urmarea traumatismului cranioencefalic de tip contuzie sau dilacerare, marcate la prima înfățișare prin starea de pierdere a conștienței sau chiar prin starea de comă, dacă moartea nu a survenit imediat ca urmare a acțiunii directe a impactului asupra cutiei craniene.

1.2.2.

Semiologia traumatismelor deschise

(3)(5)(9)(11)(14)(17)(21)(27)(31)

Traumatismele deschise, denumite și plăgi sau răni, reprezintă leziuni produse de agenți vulneranți mecanici, termici sau chimici, care acționează izolat sau asociat, avînd drept caracteristică unică crearea unei soluții de continuitate tegumentară.

Diversitatea agenților cauzali ai rănirilor, ca și a modalităților prin care acționează aceștia în variate ipostaze conferă leziunilor rezultate un polimorfism major, atît din punctul de vedere al plăgii propriu-zise, cît și al evoluției și complicațiilor potențiale ale acesteia. Mai ales pentru orientarea clinică și terapeutică, din noianul de aspecte ale rănirilor, se grupează cele cu unele însușiri asemănătoare, înscriindu-se într-o serie de clasificări, unele bazate pe natura agentului vulnerant, altele pe regiunile topografice afectate, altele pe diversele aspecte anatomopatologice, pe aspecte evolutive etc.

Este sigur că folosirea izolată a datelor unei singure clasificări nu poate corespunde tuturor cerințelor de încadrare clinică și terapeutică a unui traumatism deschis, căci elemente dintre cele mai variate se întrepătrund, făcînd ca orice clasificare să fie cel puțin parțial incompletă.

Este absolut necesar ca medicul care examinează o plagă, indiferent de aspectul ei inițial, să facă aceasta cu maximum de atenție și competență, ținînd seama că aparent cea mai neînsemnată plagă poate deveni sediul unor grave complicații, septice în special, cu urmări mutilante sau chiar letale. Este deosebit de important să se stabilească, cu cît mai multă exactitate, natura agentului vulnerant și modul de acțiune a acestuia, direcția de impact etc. — elemente ce vor ajuta substanțial la stabilirea inventarului lezional. Vor putea fi identificate cu ocazia acestui examen o serie de simptome comune oricăror feluri de răniri, desigur cu intensități variate în funcție de natura agentului vulnerant și, mai ales, cu proporțiile distrucțiilor tisulare.

Subiectiv, orice plagă se poate însoți de durere și impotență funcțională.

Durerea. Teoretic, orice interesare traumatică a tegumentului și a țesuturilor subiacente este însoțită de durere, expresie a interesării terminațiilor nervoase situate la nivelul zonei afectate. Acest simptom trebuie corect apreciat de cel care examinează accidentatul, întrucît este primul element care îndrumă către stabilirea diagnosticului. Este cazul să insistăm asupra unei aprecieri cît mai exacte, întrucît forma de manifestare a durerii este infinit variabilă, pe de o parte în funcție de anumite caractere ale plăgii create și, pe de alta, de particularitățile de reactivitate nervoasă a fiecărui individ în parte. De pildă, plăgile care cuprind țesuturi zdrobite — deci plăgile contuze —, ca și arsurile sînt mult mai dureroase decît plăgile produse printr-un instrument tăios. Este cunoscut de asemenea faptul că momentul impactului vulnerant poate să nu fie resimțit pe loc dacă individul agresat se află într-o stare de surexcitare nervoasă și, mai ales, dacă rănirea interesează numai tegumentul și țesutul muscular, așa cum se întîmplă adesea în cazul rănirilor de război.

Cel care examinează trebuie să-și reamintească însă și faptul că un traumatizat poate prezenta chiar leziuni serioase, grave, fără ca el să acuze durere (de exemplu, în cazul traumatismelor care interesează căile de conducere a impulsurilor dureroase sau al traumatismelor urmate de instalarea rapidă a stării de șoc grave). De asemenea, examinatorul trebuie să discearnă și realitatea durerii acuzate de accidentat, mai ales cînd aceasta este acuzată cu prea multă intensitate și necorespunzător leziunilor prezente.

În general, în cazul unei plăgi cu evoluție normală, sub un tratament corect (toaletă primară, imobilizare etc.), durerea dispare în 10—12 ore, fiind înlocuită doar de o senzație dureroasă sau de greutate, care este exacerbată cu ocazia mișcărilor. Treptat, apoi, pe măsură ce procesul de granulare care alcătuiește o membrană protectoare a terminațiilor nervoase se împlinește, durerea dispare cu desăvîrșire. Ea poate însă reapărea, chiar în condițiile unui tratament corect, după un oarecare interval de evoluție, dacă la nivelul plăgii survine o infecție, mai ales cu germeni anaerobi, ale căror toxine reprezintă un puternic factor iritativ nervos local.

Impotența funcțională este determinată de caracterele plăgii și de natura structurilor interesate, fiind practic nulă în cazul leziunilor superficiale, mai accentuată în cazul plăgilor de o oarecare profunzime sau complicate și totală în cazul interesării scheletului.

Obiectiv, se vor înregistra inițial aspectul plăgii tegumentare și hemoragia care eventual o însoțește.

În privința leziunii tegumentare, se poate constata o mare varietate de aspecte, determinate de natura și modul de acțiune a agentului cauzator, exclusiv tegumentare sau care pot interesa și țesuturi mai profunde.

Este considerată **plagă superficială** aceea care nu depășește planul aponevrotic, **plaga profundă** interesînd și structuri subaponevrotice.

Traumatismele în care dimensiunea interesării tegumentare se însoțește de retracția spontană a buzelor plăgii permit identificarea eventualelor leziuni mai profunde și, în tot cazul, realizarea contactului direct al acestora cu mediul extern, cu posibilitatea infectării lor.

În ceea ce privește hemoragia, aceasta însoțește practic orice plagă, însă ea variază de asemenea în funcție de caracterul și profunzimea plăgii, de regiunea interesată și de natura vaselor afectate. Astfel, o plagă superficială nu va putea interesa decît vase de calibru mic, deci cu posibilitate maximă de realizare a unei hemostaze spontane, în afara cazurilor în care traumatismul s-a produs la un individ cu tare ale procesului de coagulare, totdeauna posibile. Sînt însă situaţii în care o astfel de lezare se produce pe o zonă cu dispoziţie vasculară deosebită, care determină hemoragii disproporţionate faţă de leziunea cauzatoare, cum este cazul pielii capului. Plăgile mai profunde pot interesa vase cu un calibru mai important, fapt urmat de o hemoragie venoasă, arterială sau mixtă, care va necesita aplicarea imediată a unei metode de hemostază provizorie, pînă la efectuarea celei definitive.

Alături de caracterele clinice generale, traumatismul deschis prezintă şi unele aspecte particulare, care se desprind din înseşi elementele pe baza cărora s-au stabilit diferitele clasificări.

1.2.2.1.

Plăgi prin tăiere

(9)(14)(17)(31)

Plaga prin tăiere este rezultanta acţiunii oricărui agent vulnerant care poate crea diereza ţesuturilor — de la bisturiul chirurgical, pînă la orice alt obiect sau instrument tăios.

O caracteristică a plăgii tăiate este regularitatea soluţiei de continuitate create la nivelul tegumentului şi eventual al ţesuturilor subiacente, caracter ce se menţine chiar în cazul unor plăgi mai întinse în care se produce beanţa buzelor plăgii.

O plagă prin tăiere, chiar aparent superficială, poate avea urmări grave în cazul cînd ea se produce în regiuni în care formaţiuni anatomice importante sînt situate strict subcutanat (venele şi tendoanele mîinii la nivelul articulaţiei pumnului; nervul sciatic popliteu extern înapoia capului peroneului etc.), necesitînd pentru rezolvare intervenţia chirurgicală de urgenţă.

Plaga tăiată prin lovitură de sabie sau printr-o armă asemănătoare capătă un caracter oarecum special, dat fiind că mecanismul de acţiune este mixt — lovire şi tăiere —, astfel încît buzele plăgii rezultate vor căpăta un aspect contuz; dealtfel, astfel de plăgi sînt în general urmate de vindecare prin formarea unei cicatrice vicioase, cheloide.

1.2.2.2.

Plăgi prin înţepare

(9)(14)(17)(31)

Plăgile produse prin înţepare pot fi urmarea unui act terapeutic sau a unui accident.

Plaga prin înţepare terapeutică (fig. 1.2.5) este consecinţa unei injecţii sau puncţii care, în mod normal, dacă au fost corect executate, nu trebuie să fie urmate de nici un fel de manifestare. Mai mult decît atît, discreta senzaţie dureroasă care însoţeşte perforaţia tegumentului trebuie să dispară de îndată. Persistenţa şi mai ales accentuarea durerii semnifică fie injectarea unei soluţii puternic hipertonice, cu efect oarecum caustic asupra ţesuturilor, fie injectarea substanţei prea superficial, fie — ceea ce este şi mai grav — o injectare prea profundă, în imediata apropiere sau chiar în grosimea unui trunchi nervos. În această ultimă eventualitate se pot instala fenomene dureroase intense, persistente, sau chiar pareze. Apariţia mai tardivă, la 2—3 zile de la efectuarea injecţiei, a durerii la locul respectiv este mai mult ca sigur semnul unei reacţii locale. Într-o eventualitate favorabilă, aceasta poate fi expresia unei reacţii inflamatorii aseptice, determinată fie de



Fig. 1.2.5. — Plagă prin înțepare — urmare a unui act terapeutic: necroză tegumentară datorită injectării paravenoase.

calitatea soluției injectate, fie de repetarea peste măsură a injecțiilor în aceeași regiune, așa cum se întîmplă cel mai adesea în cadranul superoextern al fesei, locul de elecție pentru injecțiile intramusculare. În această situație, la locul respectiv se produce o indurație mai profundă sau mai apropiată de planul tegumentelor, în funcție de profunzimea pătrunderii acului, care evoluează lent fie către resorbție, fie către formarea unui abces aseptic, a cărui evoluție se face în afara oricăror semne generale.

Plaga înțepată terapeutică prezintă un caracter mult mai important din punct de vedere clinic atunci cînd, din cauza unor abateri de la regulile de asepsie, apar complicații septice locale, marcate de instalarea și evoluția semnelor caracteristice dezvoltării abcesului sau flegmonului. Se citează însă și posibiltatea unor infecții mai grave — gangrena gazoasă și tetanosul.

Plaga prin înțepare accidentală prezintă în general un orificiu cutanat mic, dar în funcție de agentul cauzator poate avea un traiect profund, penetrant sau chiar perforant, cu risc mare de infecție (cui ruginit, sîrmă ghimpată etc.). Este de menționat riscul pe care îl prezintă plaga înțepată în cazul în care agentul vulnerant a fost reținut în țesuturi.

Plăgile înțepate produse de insecte pot reprezenta poarta de intrare pentru anumite boli infecțioase (tifos exantematic, paludism etc.) sau pot fi urmate de reacții alergice grave (înțepătura de viespe). Înțeparea într-un ghimpe poate fi poarta de inoculare pentru anumite micoze, iar înțeparea cu vîrful unui creion chimic de anilină poate fi urmată de necroza întinsă a țesuturilor moi perilezionale.

Este de reținut faptul că marea majoritate a infecțiilor degetelor, a panarițiilor, sînt urmarea unor plăgi înțepate.

1.2.2.3.

Plăgi prin arme albe

(9)(14)(17)(31)

Plăgile prin arme albe (cuțit, pumnal, baionetă), considerate inițial a face parte dintre plăgile de război, se încadrează actualmente între leziunile obișnuite, întrucît, după statisticile efectuate după al doilea război mondial, pe fronturile de luptă s-au înregistrat astfel de plăgi în numai 10 000 de cazuri.

Arma albă acţionează asupra organismului printr-un dublu mecanism — de tăiere şi de împungere. Se creează o leziune tisulară limitată, cu suprafaţa egală cu dimensiunea lamei tăietoare, dar variabilă ca profunzime în funcţie de lungimea ei şi de forţa de impact.

Stabilirea profunzimii unei astfel de leziuni devine esenţială atunci cînd urmează a se preciza raportul faţă de cavităţile naturale. Din acest punct de vedere, plaga poate fi nepenetrantă, penetrantă sau perforantă.

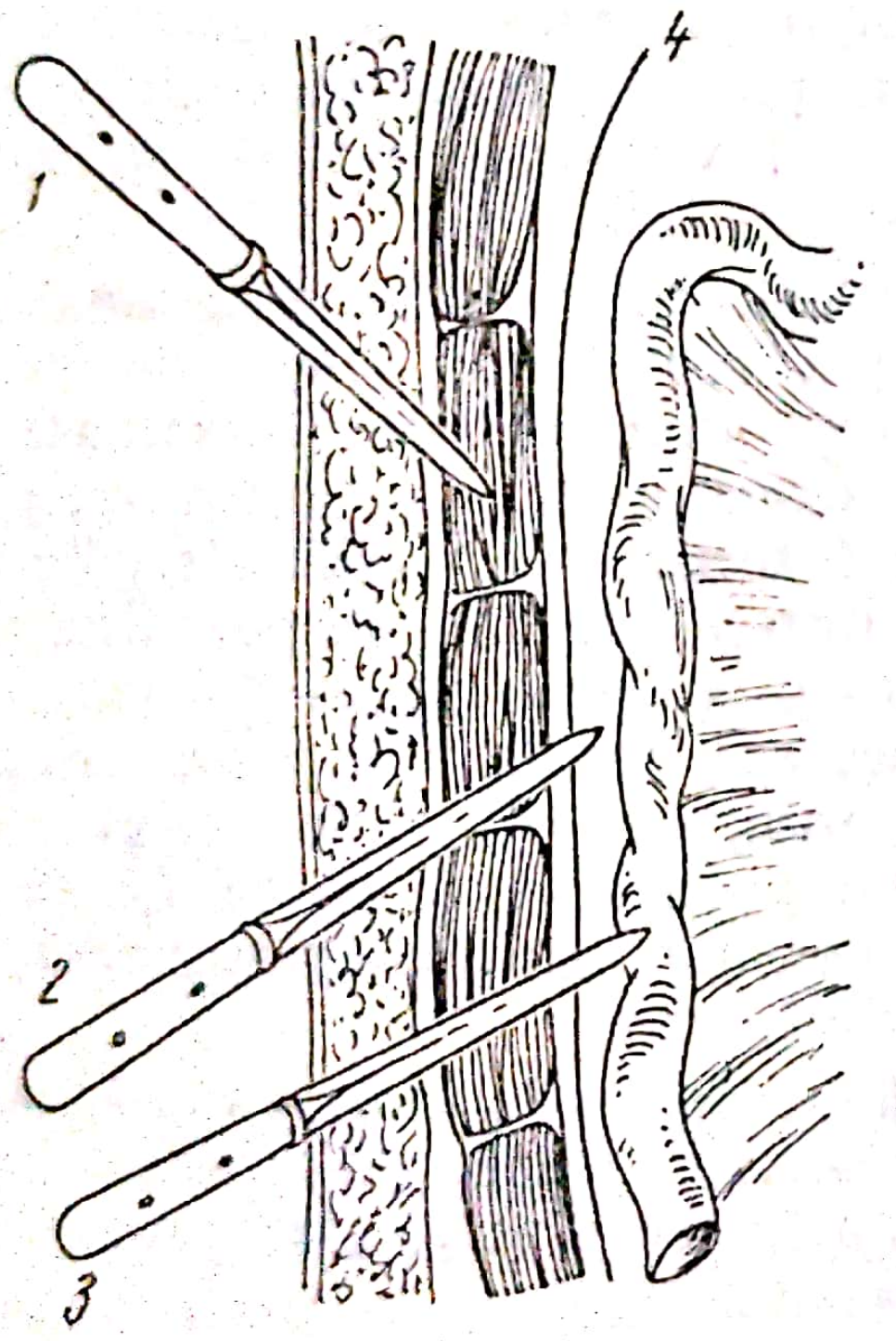

Fig. 1.2.6. — Clasificarea plăgilor în funcţie de profunzimea leziunii, în raport cu cavităţile naturale (în speţă, cu cea peritoneală).

1 — plagă nepenetrantă; 2 — plagă penetrantă; 3 — plagă perforantă; 4 — seroasa peritoneală.

Plaga nepenetrantă defineşte leziunea creată de un agent vulnerant care a pătruns pe o adîncime variabilă planurile de înveliş, dar nu a afectat seroasa parietală.

Plaga penetrantă defineşte leziunea care interesează şi seroasa parietală, făcînd astfel să comunice cavitatea seroasă (peritoneală, pleurală etc.) cu mediul extern şi expunînd-o astfel riscului infectării.

Plaga perforantă defineşte leziunea în care agentul vulnerant răneşte şi unul sau mai multe viscere situate în cavitatea seroasă, asociind simptomatologiei proprii leziunii parietale semnele de hemoragie — în cazul interesării unui organ parenchimatos — sau semnele de reacţie peritoneală — în cazul interesării unui organ cavitar.

Stabilirea în practică a profunzimii unei răni în raport cu cavităţile seroase este adeseori greu sau chiar imposibil de realizat. Cînd există un dubiu, numai observarea evoluţiei bolnavului va putea permite excluderea interesării unei cavităţi seroase şi a conţinutului acesteia sau surprinderea primelor semne clinice care să precizeze caracterul penetrant sau perforant al leziunii. Există situaţii în care certitudinea nu va putea fi obţinută decît printr-o explorare operatorie.

1.2.2.4.
Plăgi contuze
(3)(9)(14)(17)(21)(31)

Plaga contuză este rezultanta acţiunii prin presiune a unui agent vulnerant, aşa cum se întîmplă într-o zdrobire, muşcătură sau rănire prin schije metalice sau fragmente de lemn. Caracteristic pentru o astfel de plagă este faptul că ţesuturile afectate nu sînt interesate într-o egală măsură şi, în general, cel mai mult are de suferit muşchiul.

Desigur însă că, în funcţie de natura agentului vulnerant, este posibil ca plaga contuză să nu intereseze decît tegumentul sau, dimpotrivă —

situaţia cea mai frecventă —, şi straturile anatomice subiacente.

Marginile soluţiei de continuitate tegumentară sînt neregulate, sfîşiate, indiferent de dimensiunile sale, putîndu-se crea adevărate lambouri, care se ţin printr-o punte de restul tegumentului.

Planul aponevrotic, mai rezistent, este plesnit sau de asemenea sfîşiat, lăsînd să apară focarul lezional propriu-zis, situat cel mai adesea în grosimea planului muscular, care este practic cel mai afectat, căci poate prezenta leziuni mult mai vaste decît ar putea indica la prima vedere plaga cutanată. Acestea se pot întinde atît în suprafaţă, cît şi în profunzime, creîndu-se un aşa-zis „focar traumatic“, alcătuit din capetele zdrobite ale muşchilor, din resturile altor ţesuturi interesate, din cheaguri de sînge, din eventuale fragmente de corpi străini etc. Acest ansamblu creează un mediu deosebit de propice pentru dezvoltarea germenilor şi de aceea plăgile contuze se însoţesc, mai totdeauna, în lipsa aplicării precoce a unui tratament local corect, de supuraţie locală, existînd totodată şi riscul unor complicaţii septice la distanţă.

Datorită zdrobirii ţesuturilor, plaga contuză este totdeauna dureroasă — şi aceasta pe un interval de timp mai mare —, căci apariţia infecţiei va permanentiza condiţiile de producere a durerii.

1.2.2.5.

Plăgi de război

(9)(11)(14)(17)(21)(31)(34)

Plăgile de război prezintă particularităţi legate de condiţiile speciale în care ele se produc şi de agenţii vulneranţi care le creează şi care sînt, la rîndul lor, diferenţiaţi atît prin calitate, cît şi prin elemente de balistică. În războiul modern, plăgile clasice prin proiectile ale armelor de foc sînt adeseori asociate cu efectele armelor chimice, bacteriologice, atomice, care conferă leziunilor o mare complexitate.

Statistici efectuate după ultimul război mondial arată că plăgile prin arme de foc au reprezentat 99% din totalul rănirilor, 72% fiind produse prin schije. La acestea din urmă trebuie asociate leziunile provocate de aşa-zisele „proiectile secundare“ (pietre, bulgări de pămînt etc.) care sînt antrenate în momentul exploziei.

Marea varietate a aspectului clinic al plăgilor de război se datoreşte nu numai numeroaselor tipuri de proiectile provenind din arme tot mai sofisticate, dar şi modului diferit de acţiune a acestora, în funcţie de masă şi viteză, elemente care imprimă forţa de penetraţie a proiectilului.

Puterea distructivă şi caracterele specifice ale traumatismelor prin arme de foc sînt determinate de viteza mare cu care proiectilul pătrunde în organism — viteză denumită „forţă vie“ —, care are capacitatea de a se concentra pe un spaţiu restrîns şi de a acţiona un timp scurt.

Plăgile prin glonţ. La plecare din ţeava unei arme, glonţul deplasează în faţa sa o coloană de aer numită şi „undă de şoc frontală“ (fig. 1.2.7), care, ajunsă în contact cu ţesuturile, are puterea de a le străpunge, proiectilul trecînd practic prin acestea fără a întîmpina rezistenţă. Această forţă de impact este cu atît mai însemnată, cu cît „forţa vie“ este mai mare şi este maximă pînă la distanţa de 500—800 m — distanţă numită şi „zonă de explozie“. Această denumire defineşte şi aspectul leziunii ce se produce în momentul impactului.

Presiunea mare care ia naştere în acest moment determină formarea unei așa-zise „camere de explozie“ intratisulare, cu caracter temporar — un timp foarte scurt —, care poate întrece diametrul proiectilului chiar de 27 de ori, caz în care expansiunea, depășind elasticitatea tisulară, capătă caracter exploziv. Prin aceasta se creează unde de șoc laterale, de asemenea de durată foarte scurtă (15—25 milisecunde), care imprimă particulelor din mediu o mișcare oscilatorie intrinsecă, cu efect lezional la distanță, în funcție de structura morfologică a țesuturilor. Durata existenței acestei „camere de explozie“ este foarte scurtă, practic redusă la momentul impactului, după care ea scade, delimitînd traiectul propriu-zis al rănii.

Datorită vitezei proiectilului și forței sale de impact, rănile produse în astfel de condiții prezintă de obicei două orificii — unul de intrare, mai mic, și altul de ieșire, mai mare și cu conturul de obicei neregulat —, legate între ele printr-un traiect — sînt *plăgi bipolare* (fig. 1.2.8). În cazul în care întreg traiectul glonțului este supraaponevrotic, plaga se numește „în seton“ și este analoagă plăgii superficiale (fig. 1.2.9).

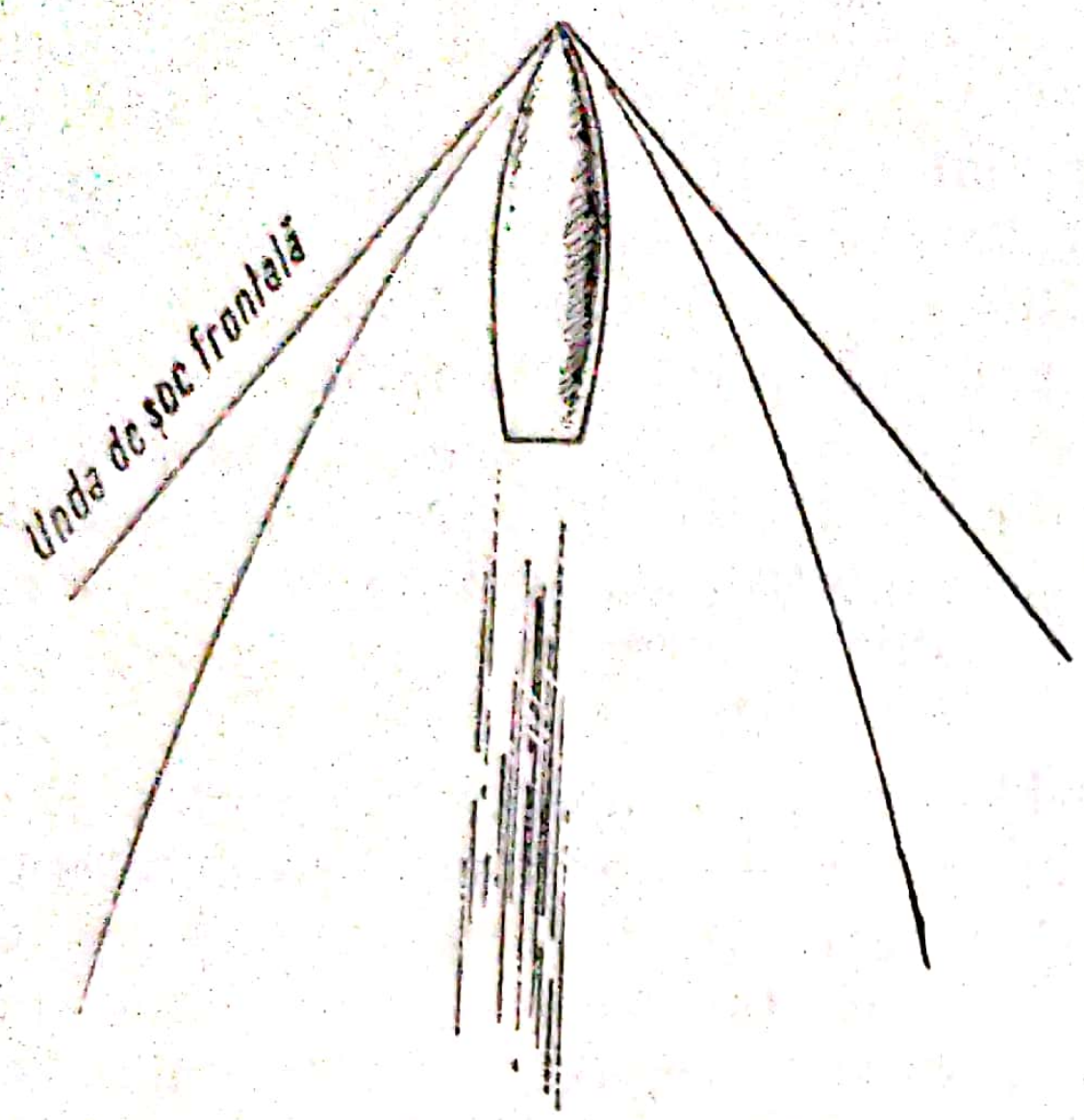

Fig. 1.2.7. — Plagă prin glonț: unda de șoc frontală a proiectilului.

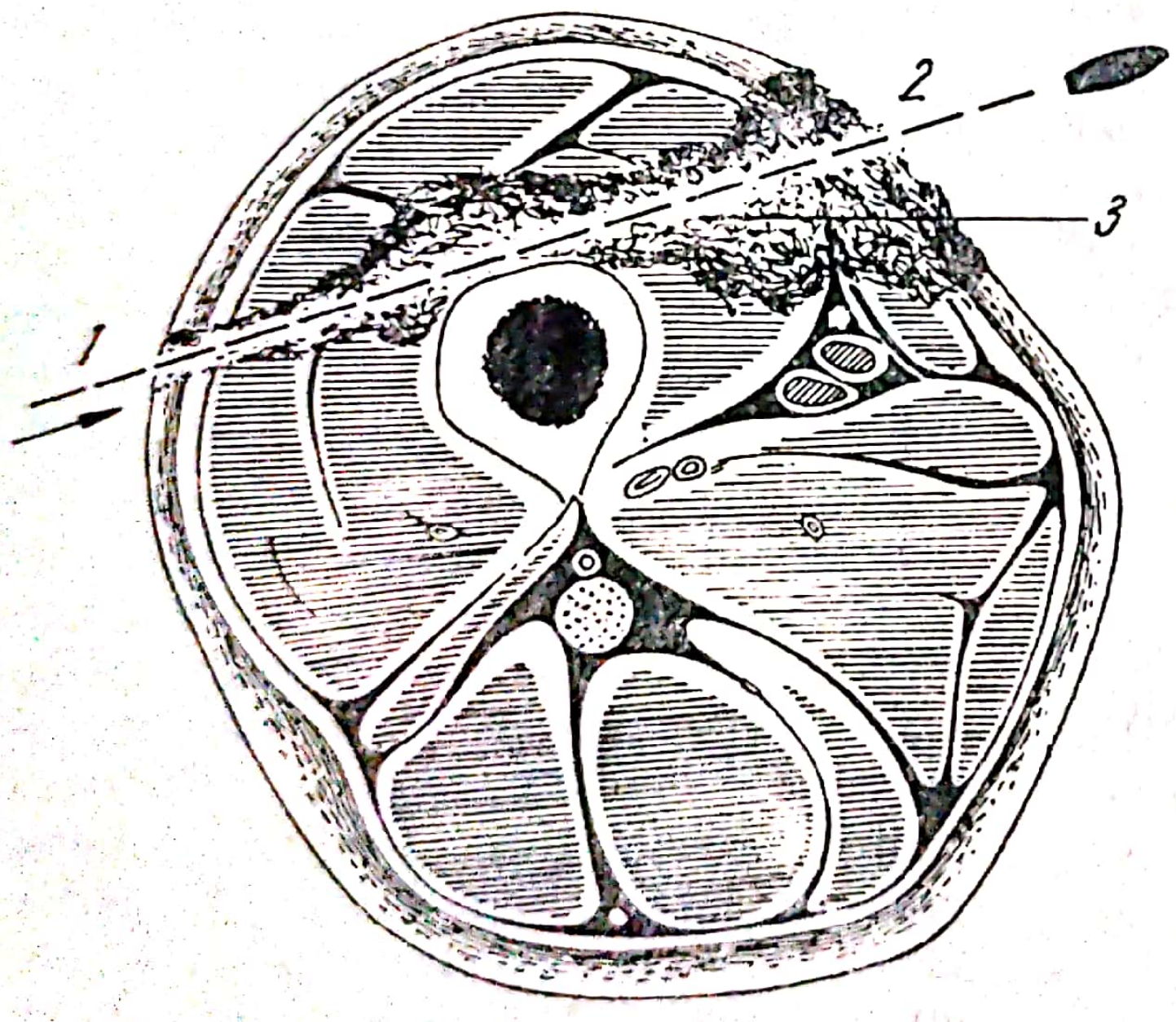

Fig. 1.2.8. — Plagă bipolară prin glonț.

1 — orificiul de intrare; 2 — orificiul de ieșire; 3 — camera de explozie.

Între 800 și 2 000 metri, distanță denumită „zona de perforație“, datorită frecării de aer, viteza și forța de penetrație a glonțului scad, conul de aer nu mai este vulnerant și plaga va fi redusă doar la orificiul de intrare, proiectilul rămînînd în aceste condiții cel mai adesea inclus în țesuturi, putîndu-se zdrobi, în special la contactul cu țesuturi dure — este *plaga unipolară* sau *plaga oarbă* cu retenție de proiectil (fig. 1.2.10).

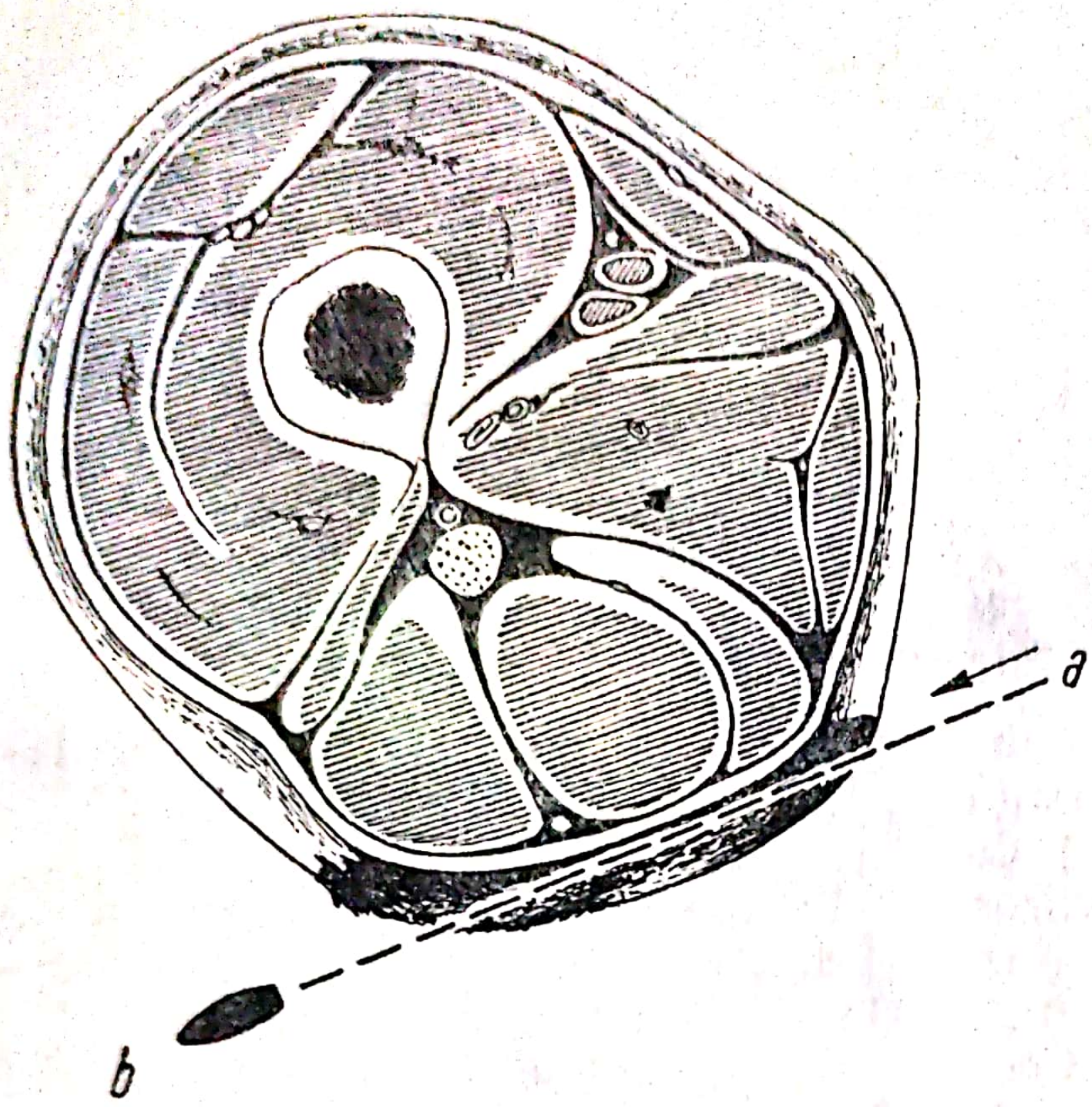

Fig. 1.2.9. — Plagă bipolară cu traiect extraaponevrotic (aponevroză întreagă) — plagă „în seton".

a — orificiul de intrare; *b* — orificiul de ieșire.

În cazul distanței mai mari de 2 000 metri, denumită „zonă de contuzie", „forța vie" a proiectilului este pe cale de epuizare și acesta nu mai are putere perforantă, rana rezultată fiind în aceste condiții minimă.

Elementele clinico-balistice descrise mai sus trebuie proporțional reduse în funcție de lungimea țevii armei din care iese proiectilul, la limita inferioară situîndu-se caracteristicile revolverelor de calibru mic.

Plăgi prin schije reprezintă, în condițiile războiului modern, procentul cel mai mare de răniri cu caractere clinice și evolutive particulare.

Puterea de penetrație a schijelor este socotită a fi jumătate din cea a gloanțelor, ceea ce explică în parte și marele număr de răniți cu plăgi oarbe cu retenția schijei. Leziunile produse de astfel de proiec-

Fig. 1.2.10. — Plagă oarbă cu retenție de proiectil.

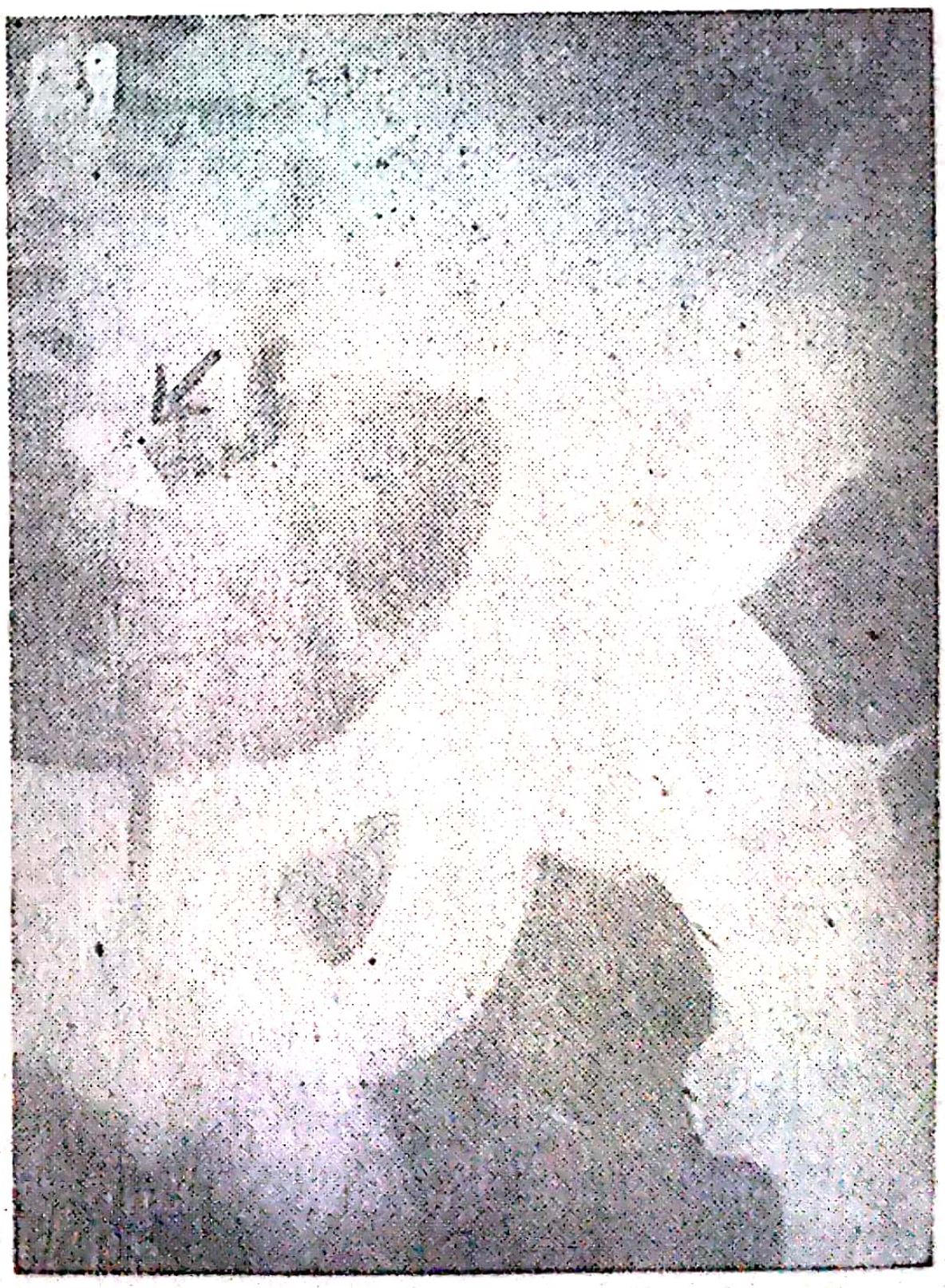



Fig. 1.2.11. — Plagă unipolară sau oarbă cu retenție de corp străin (șpan).

tile sînt în raport cu forma și dimensiunea schijei, dar și cu distanța la care se găsește rănitul față de locul exploziei; în general este vorba însă de o plagă cu caracter contuz, cu margini neregulate și țesuturi profunde zdrobite, devitalizate. Ceea ce este caracteristic pentru plăgile prin schije este faptul că agentul vulnerant este mai totdeauna conținut de fragmente telurice și că pătrunderea în țesuturi se face concomitent cu antrenarea de resturi vestimentare — ambele elemente de mare risc infecțios, mai ales cu germeni telurici și anaerobi. Și în condiții de pace sînt frecvente plăgile produse de bucăți metalice, în special șpan de strung (fig. 1.2.11).

Tablou clinic. În afara aspectului rănii propriu-zise, aceasta se însoțește de durere și impotență funcțională; la un rănit în condiții de campanie sau de calamitate trebuie să se ia în considerație faptul că simptomatologia poate fi însoțită sau chiar dominată de elementele de șoc sau de cele hemoragice.

Semnele generale coincid frecvent cu semnele șocului, complicația cea mai frecventă a plăgilor de război, care survin la indivizi ce prezintă, înmănuncheați, factori șocogeni importanți ca: oboseala, subalimentația, teama, surescitarea nervoasă, hemoragia etc.

Examenul clinic al rănitului de război trebuie făcut cu multă atenție și plăgile bine și corect identificate, ținîndu-se seama de traiectul capricios pe care proiectilul îl poate adopta în corpul victimei, traiect care poate fi greu de apreciat în afara plăgilor bipolare. În tot cazul, în funcție de acest examen clinic se vor stabili urgența terapeutică și, ca atare, urgența și îndrumarea evacuării.

Prima urgență include răniții hemoragici, pe cei abdominali și toracici (în special cei cu torace deschis și asfixici), răniții maxilofaciali, pe cei cu extremități zdrobite și pe cei care prezintă arsuri ce afectează peste 10% din suprafața corpului.

A doua urgență grupează răniții cu plăgi nepenetrante abdominale, pe cei cu fracturi ale oaselor mari și ale centurilor, pe cei cu plăgi cu retenție de corpi străini, cu plăgi craniocerebrale și pe cei cu degerături de gradul III.

A treia urgență vizează răniții cu fracturi simple, cu plăgi superficiale, cu arsuri reduse sau cu degerături de gradele I și II.

Din punctul de vedere al atitudinii terapeutice, în cazul plăgilor, în mod obişnuit, se adoptă o atitudine diferită în funcţie de timpul scurs de la producerea leziunii pînă la prezentarea rănitului la medic. În acest sens, se face deosebirea dintre o plagă „recentă“ şi una „veche“.

Plaga recentă este aceea în care leziunea s-a produs cu maximum 8 ore în urmă. Acest termen este socotit că ar asigura sterilitatea plăgii, întrucît germenii eventual prezenţi se găsesc într-o fază stagnantă din punctul de vedere al multiplicării lor. În realitate, este greu de admis că o plagă — în afara celei operatorii — poate fi aseptică. Dacă, totuşi, elementele infecţioase nu se evidenţiază în orice plagă, aceasta se datoreşte, desigur, bilanţului pozitiv al organismului agresat faţă de germenii în cauză. În ceea ce priveşte plaga contuză, elementul infecţios se consideră prezent, indiferent de intervalul scurs de la producerea leziunii.

Din punct de vedere clinic, plaga recentă se caracterizează prin prezenţa la nivelul şi în jurul ei a unui discret edem, însoţit de durere şi impotenţă funcţională, variabile cu caracterul plăgii.

Plaga veche este aceea care este examinată la mai mult de 8 ore de la producerea ei, timp în care s-au produs fenomene metabolice mai complexe la nivelul leziunii, proteoliza tisulară este accentuată, albuminele sînt transformate în polipeptide şi acizi aminaţi, substanţe ce pot avea prin ele însele un rol toxic şi care favorizează, în tot cazul, dezvoltarea rapidă a coloniilor microbiene.

Infectarea evidentă a unei plăgi se manifestă prin apariţia fenomenelor inflamatorii şi prin reapariţia sau exacerbarea durerii.

1.2.3.

Semiologia traumatismelor prin acţiunea căldurii

(9)(15)(16)(17)(18)(26)(33)(36)

Arsura este o boală chirurgicală generală şi locală, actual sau potenţial gravă, cu evoluţie stadială bine determinată, grevată de cvasiobligativitatea complicaţiilor, cu un prognostic ce depinde de amploarea şi evoluţia leziunii locale şi a complicaţiilor, dar şi de precocitatea şi calitatea tratamentului (16). Această cuprinzătoare definiţie, aparţinînd şcolii de chirurgie plastică şi reparatorie din Bucureşti, exprimă necesitatea identificării şi încadrării cît mai corecte a unei arsuri, în vederea aplicării imediate a unei terapeutici adecvate, care este în cele mai multe cazuri garanţia capitală a unei evoluţii favorabile şi a unei vindecări de calitate. Din nefericire, afirmaţia lui C. Artz (cit. de 16), care consideră că nici un traumatism nu este tratat cu mai multă ignoranţă de către medici decît arsura, este o tristă realitate, înregistrîndu-se mai departe cazuri în care un astfel de accidentat fie că rămîne neasistat, fie că ajutorul ce i se dă este ineficace sau chiar dăunător.

Pielea are un rol important de ecranare sau de protecţie a organismului împotriva agresiunii calorice. Este posibil ca temperaturi de peste 100° să fie absorbite pînă la o limită nepatologică, chiar în primii milimetri din grosimea pielii. Această calitate poartă şi denumirea de *gradient termic* şi exprimă grosimea de tegument interpus între sursa termică şi pielea nelezată, adică grosimea de tegument afectat. *Gradientul depinde nu numai de natura energiei calorice, ci şi de durata ei de aplicare*, căci, dacă aceasta este de lungă durată, chiar temperaturi sub 45—50° pot provoca leziuni.

Aspectul clinic și evoluția unui traumatizat sînt determinate, poate în egală măsură, atît de întinderea arsurii și profunzimea acesteia, cît și de terenul agresionat. Aceste elemente urmează a fi stabilite încă de la efectuarea primului examen, căci ele induc și atitudinea terapeutică de urmat.

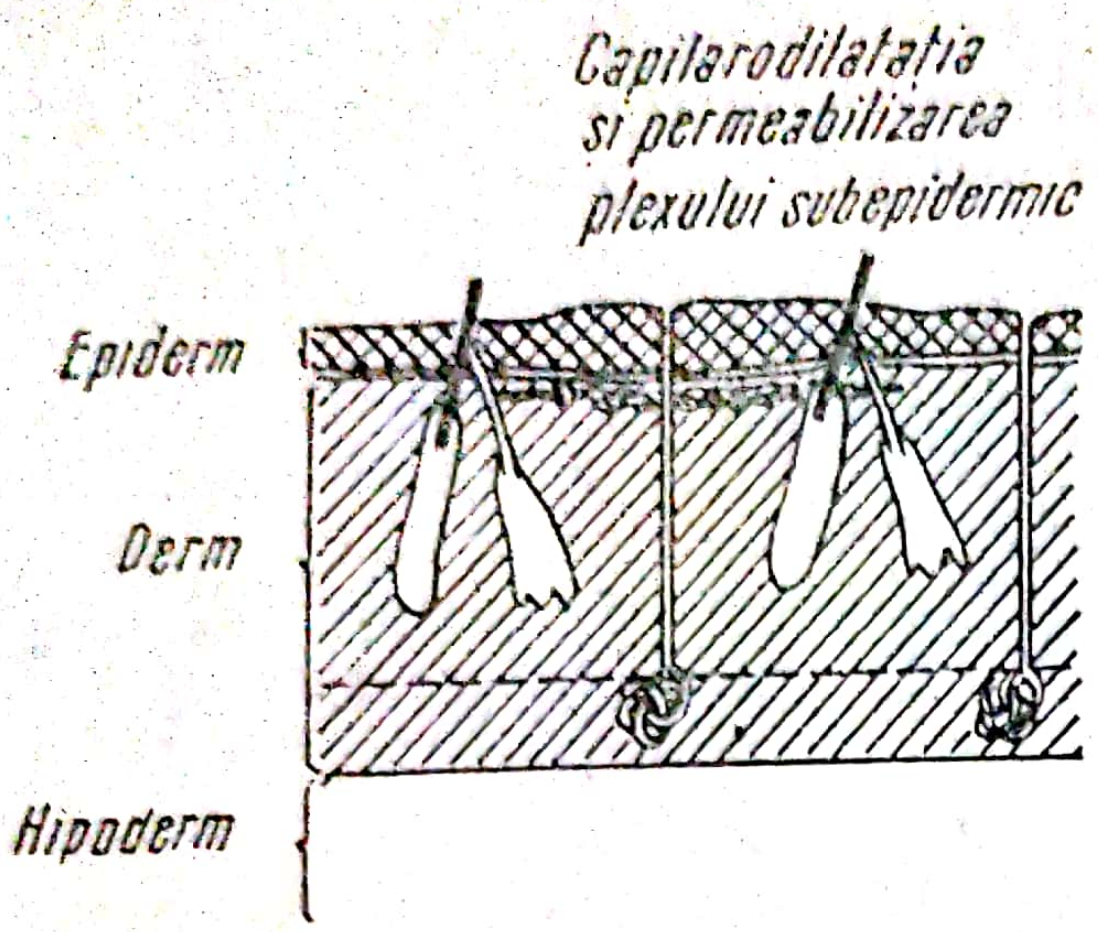

Fig. 1.2.12. — Arsură de gradul I: eritem *(după A. Ionescu).*

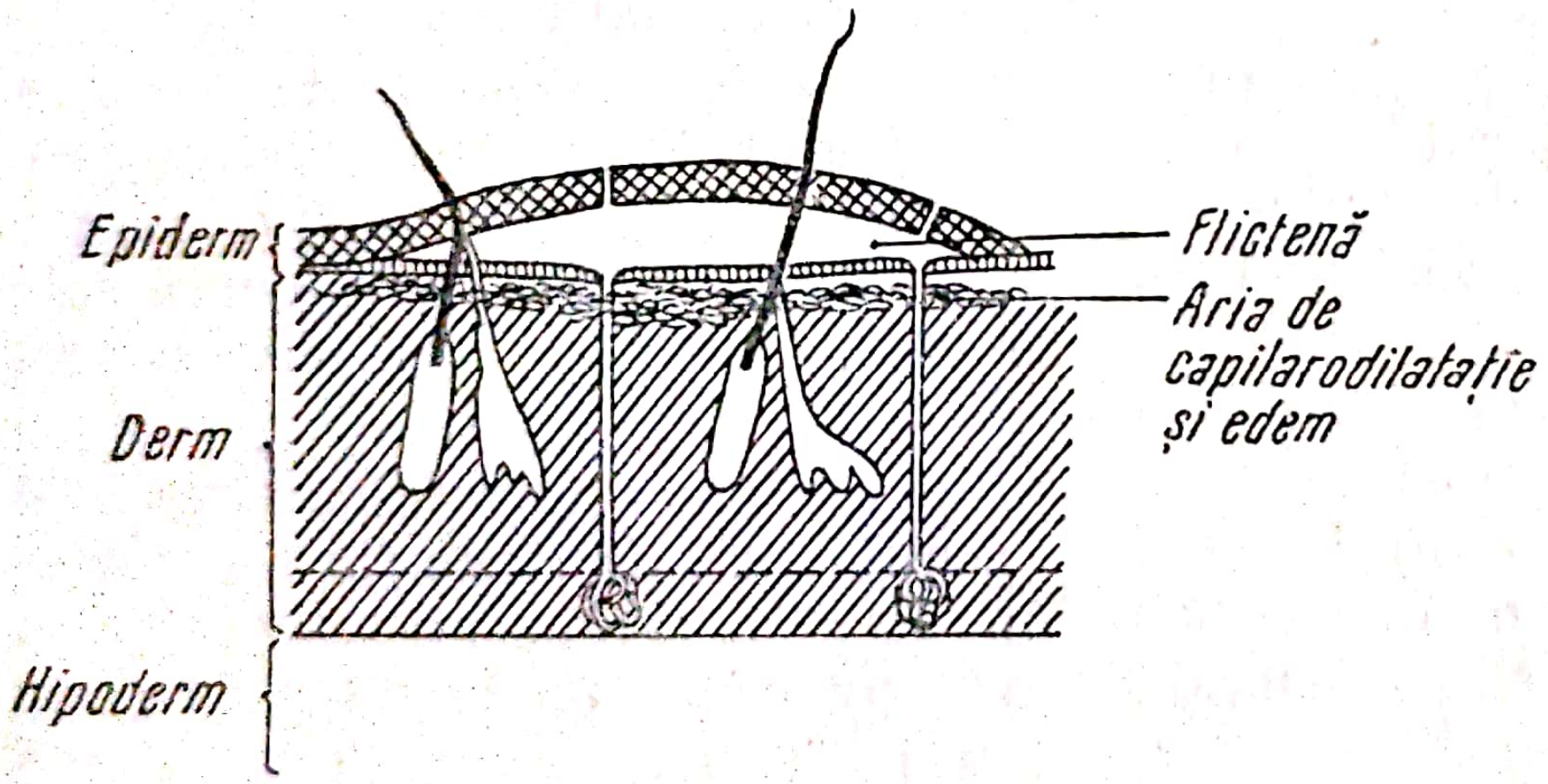

Fig. 1.2.13. — Arsură de gradul II: flictenă *(după A. Ionescu).*

Pentru această apreciere s-au recomandat încă de multă vreme variate clasificări, care grupează arsurile în funcție de diverși parametri între 3 și 6 grade.

Clinica de chirurgie plastică și reparatorie din București recomandă, începînd din anul 1960, o clasificare ce cuprinde 4 grade.

Arsura de gradul I (fig. 1.2.12) este rezultatul lezării celulelor keratinice și pelucide ale epidermului, fără afectarea structurilor profunde ale acestuia, dar cu iritarea terminațiilor nervoase libere intraepiteliale. Se eliberează histamină și enzime, care, alături de elementul iritativ nervos, determină vasodilatație urmată de permeabilizarea plexului dermic superficial. Consecința acestor leziuni și tulburări este apariția unui eritem de tipul celui solar, situat pe o zonă de edem, cu senzația de usturime și de durere la presiune. După cîteva zile se produce o descuamare furfuracee, însoțită de prurit supărător, urmată de hiperpigmentarea de reacție a regiunii afectate, rezultat al procesului de melanogeneză indus de iritarea melanocitelor situate între celulele stratului germinativ bazal.

Arsura de gradul II (fig. 1.2.13) se produce în urma unei agresiuni calorice care distruge toate straturile epidermului și chiar celule din stratul germinativ, lăsînd intactă membrana bazală, dar lezînd direct plexul capilar subepidermic. Această ultimă leziune, asociată iritării terminațiilor nervoase și tulburărilor metabolice analoage celor determinate de arsura de gradul I, are ca efect o masivă extravazare plasmatică, care desparte straturile agresate ale pielii de cele intacte.

Expresia clinică a acestor leziuni este o zonă intens eritematoasă, dureroasă spontan și la apăsare, situată pe țesuturi cu infiltrație edematoasă și acoperită de flictene de dimensiuni variabile, cu conținut sero-citrin, care uneori este gelificat, dar niciodată hemoragic, căci nu există acțiune distructivă vasculară directă.

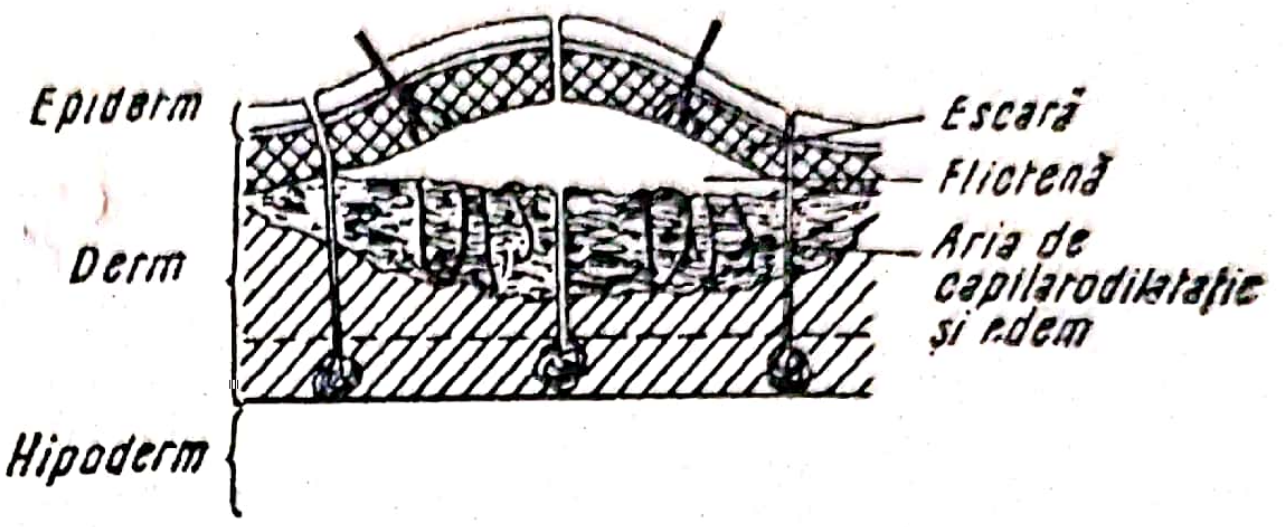

Fig. 1.2.14. — Arsură de gradul III: flictene cu conținut sanguinolent *(după A. Ionescu).*

Flictenele pot apărea imediat sau la cîteva ore de la accident și nu sînt rare cazurile în care ele se produc mai tardiv, pe arsuri etichetate inițial a fi de gradul I. Deoarece flictena întrerupe continuitatea glandelor și deschide canalele acestora în interiorul ei, este prezent riscul de infecție datorită germenilor prezenți în secrețiile bonturilor glandulare, care găsesc în interiorul flictenei un mediu de dezvoltare extrem de favorabil. Este motivul pentru care flictena trebuie excizată de îndată ce a fost constatată.

Arsura de gradul III (fig. 1.2.14) este rezultatul unei agresiuni calorice care depășește epiteliile, ajungînd în grosimea dermului, interceptînd plexul capilar dermic intermediar, stabilindu-se deci o limită între țesutul ars și cel sănătos, care se află în plin țesut vascularizat.

Expresia clinică a unei astfel de arsuri este tot o zonă eritematoasă, dureroasă, care este însă acum situată pe o bază de edem masiv și care este acoperită de flictene cu conținut net sanguinolent; dacă se desprind straturile arse, dermul apare marmorat sau de culoare roșie-violacee și sîngerează cu ușurință. Aspectul este caracteristic la mîini, unde într-o arsură de gradul III îndepărtarea țesuturilor arse realizează o adevărată „dezmănușare“.

Dacă leziunea cuprinde un strat gros de țesut, fără însă a depăși dermul, nu se poate constitui zona de delimitare, ci se formează o escară intradermică subțire, de obicei albă. Leziunea care afectează o zonă cu derm foarte gros — ca de pildă în regiunea spatelui — se poate însoți de o escară groasă și rigidă ce poate fi confundată cu leziunile dintr-o arsură de gradul IV.

Arsura de gradul IV (fig. 1.2.15 *a, b*) este urmarea unei agresiuni calorice care distruge tegumentul pe toată grosimea lui — deci orice resursă epitelială —, eliminînd astfel orice posibilitate de restituție integrală. O astfel de plagă necesită grefă cutanată și deci bolnavul trebuie îndrumat cît mai urgent către un centru de specialitate.

Zona interesată de un astfel de traumatism apare cu tegumentul de culoare brună, indurat, cartonat, insensibil — deci o *escară brună.*

O altă eventualitate este aceea în care zona interesată apare de culoare albă, de consistență normală, oferind la palpare senzația de tensiune și fiind deprimată față de regiunea din jur — este aspectul de *escară albă*. Întreaga zonă este sediul unui edem marcat, menținut sub tensiune de escara postcombusțională. O astfel de arsură poate trece dincolo de tegument, interesînd aponevroza și structurile subiacente.

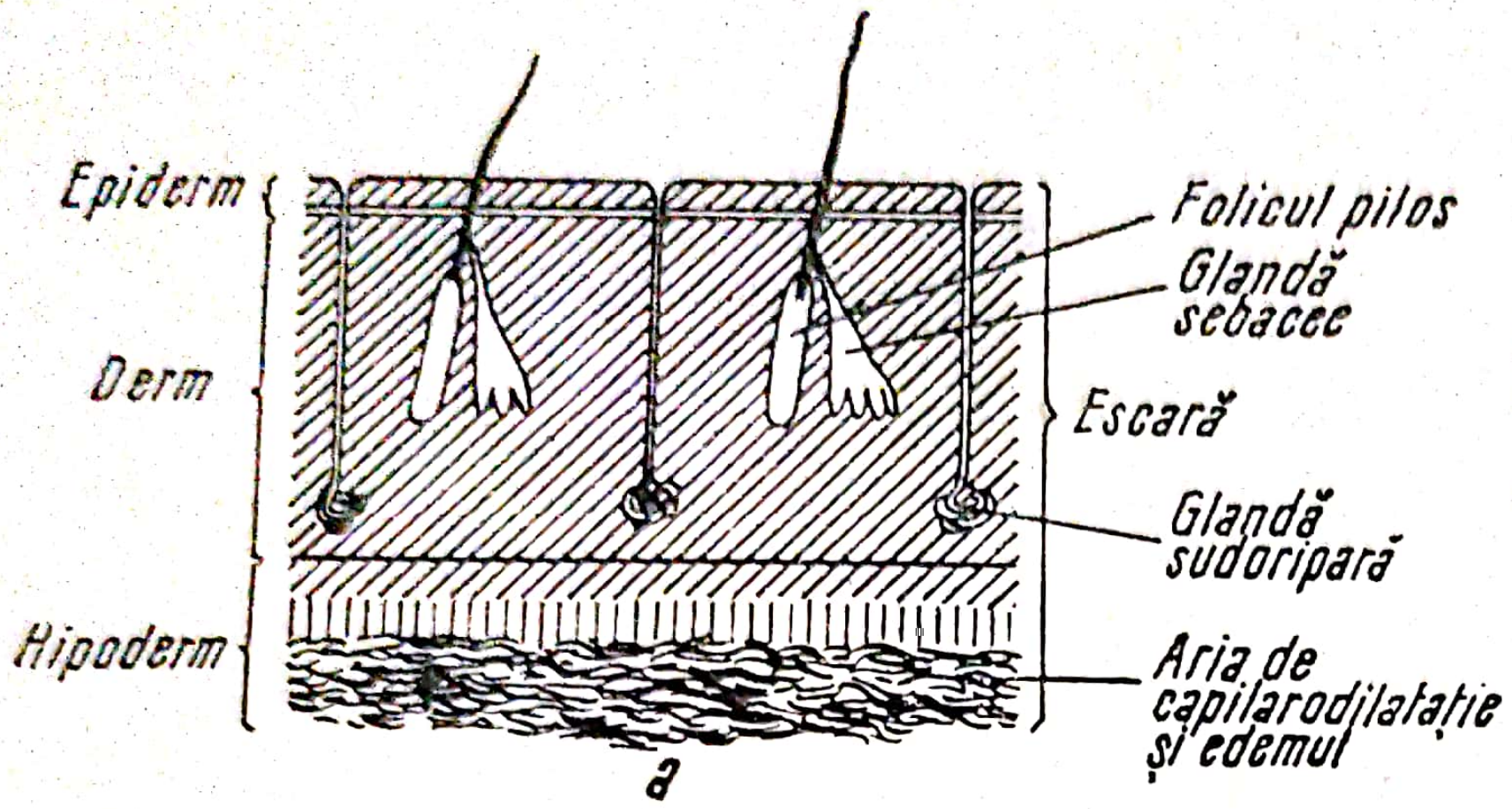

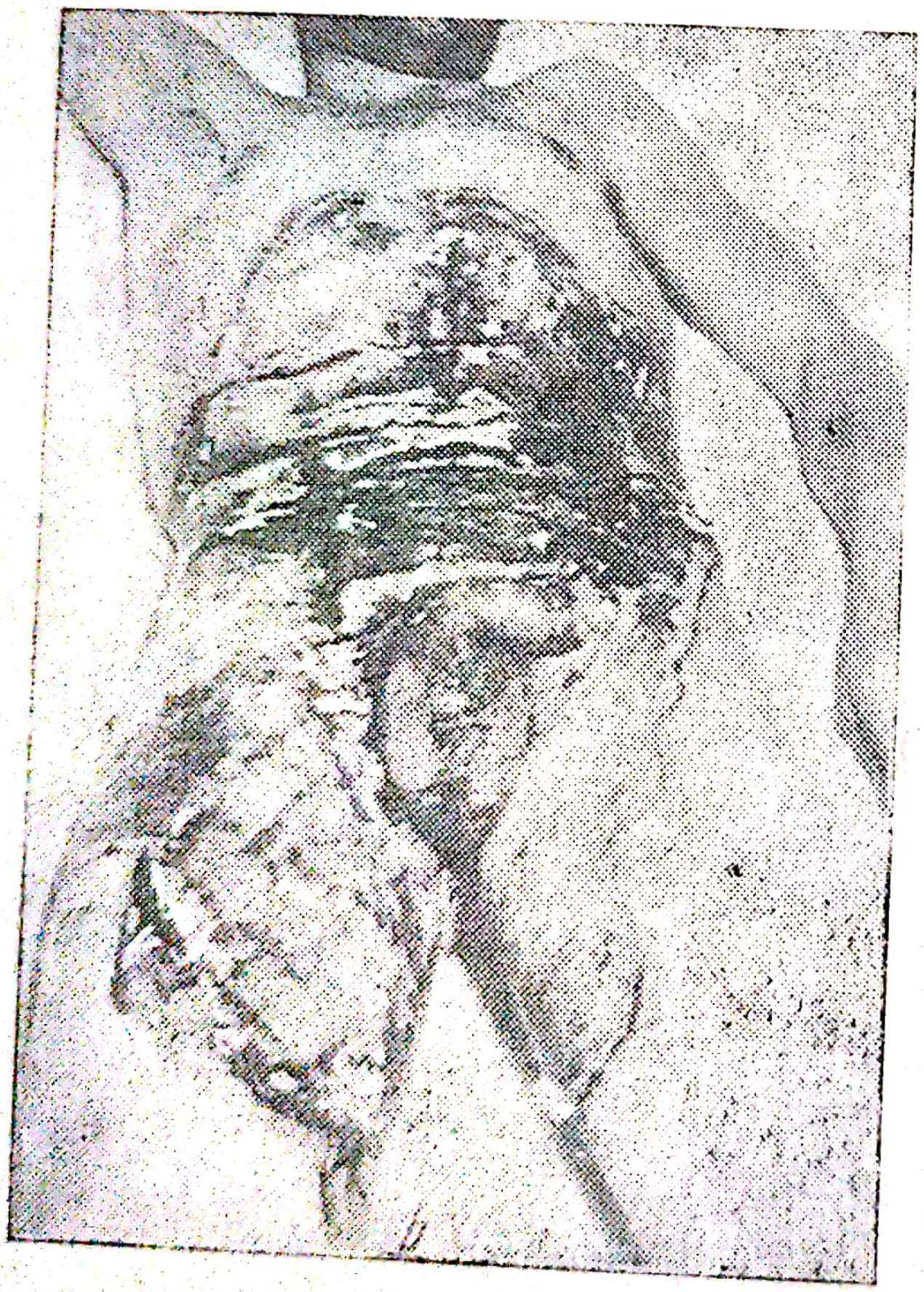

Fig. 1.2.15. — Arsură de gradul IV: escară (*după A. Ionescu*).

a — prezentare schematică; *b* — caz clinic.

Aspectele clinice variate prezentate de traumatismele produse sub acțiunea căldurii — atît în ceea ce privește întinderea leziunilor, cît și profunzimea lor — oferă datele necesare stabilirii *indicelui prognostic*. În funcție de acesta se poate stabili atitudinea terapeutică de urmat, căci, dacă este adevărat că leziunile unui ars nu pot fi totdeauna definitiv rezolvate pe loc, nu este mai puțin adevărat că el trebuie să primească, în tot cazul, o asistență corectă pînă la internarea sa într-un serviciu de specialitate.

Indicele prognostic se calculează prin înmulțirea procentului de suprafață arsă cu gradul de profunzime a arsurii, ceea ce oferă o posibiltate mai precisă de apreciere a gravității comparativ cu considerentele clasice care, pentru stabilirea acestui indice, se bazau numai pe întinderea arsurii. Astfel calculat, indicele prognostic al unui ars cu lezarea unui procent de 20 din suprafața tegumentului și prezentînd arsură de gradul II este de 40.

În ceea ce privește calcularea suprafeței de corp arse, aceasta se face pe baza unor scheme-tip. Între cele clasic uzitate este schema lui Berkow (1924) (fig. 1.2.16), care a indicat calcule atît pentru adult, cît și pentru copil. De mai mare precizie este schema recomandată de Lund și Browder (1944), dar de o

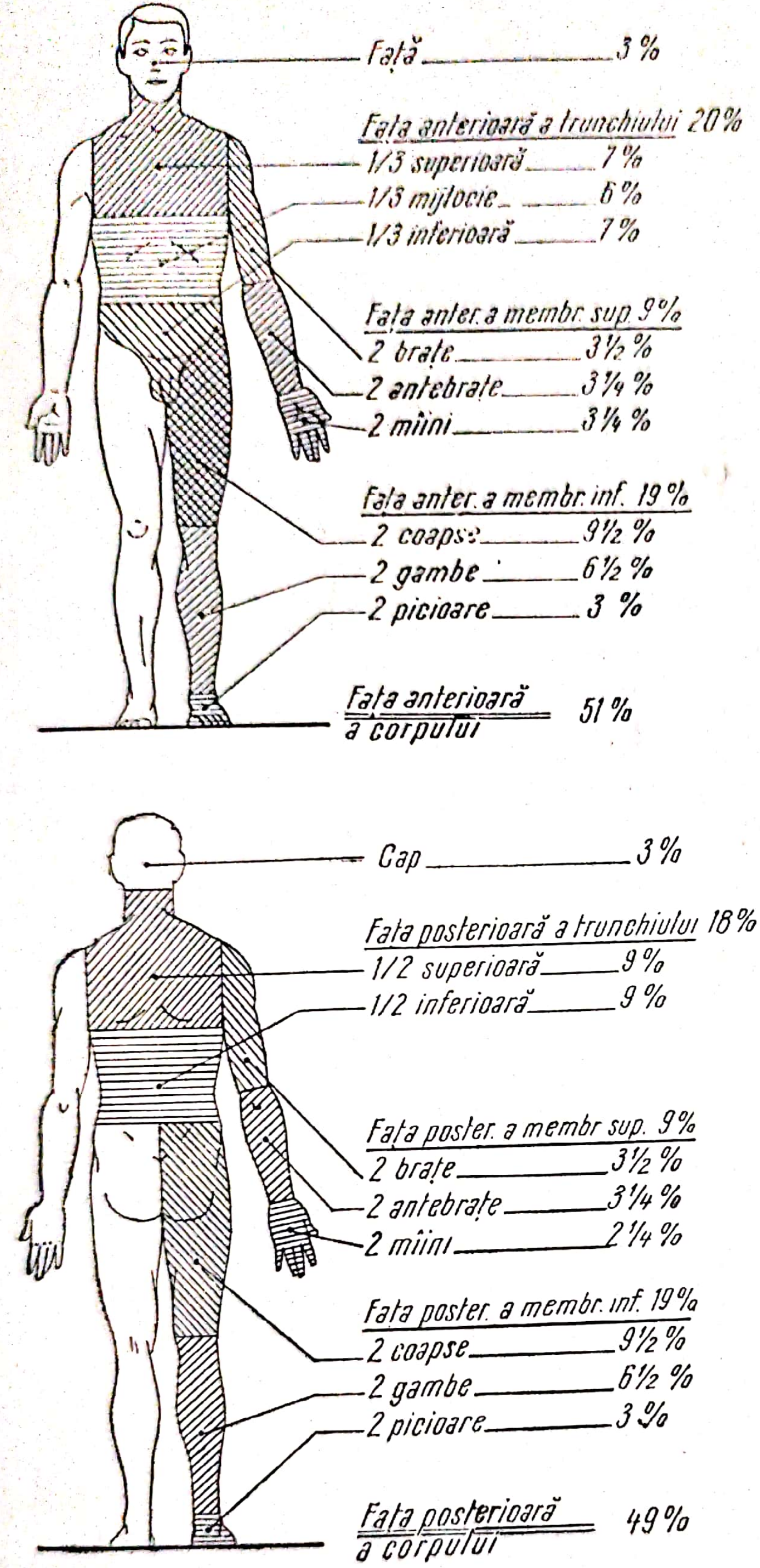
Fața 3 %
Fața anterioară a trunchiului 20 %
1/3 superioară 7 %
1/3 mijlocie 6 %
1/3 inferioară 7 %
Fața anter. a membr. sup. 9 %
2 brațe 3½ %
2 antebrațe 3¼ %
2 mîini 3¼ %
Fața anter. a membr. inf. 19 %
2 coapse 9½ %
2 gambe 6½ %
2 picioare 3 %
Fața anterioară a corpului 51 %
Cap 3 %
Fața posterioară a trunchiului 18 %
1/2 superioară 9 %
1/2 inferioară 9 %
Fața poster. a membr. sup. 9 %
2 brațe 3½ %
2 antebrațe 3¼ %
2 mîini 2¼ %
Fața poster. a membr. inf. 19 %
2 coapse 9½ %
2 gambe 6½ %
2 picioare 3 %
Fața posterioară a corpului 49 %

Fig. 1.2.16. — Schema lui Berkow.

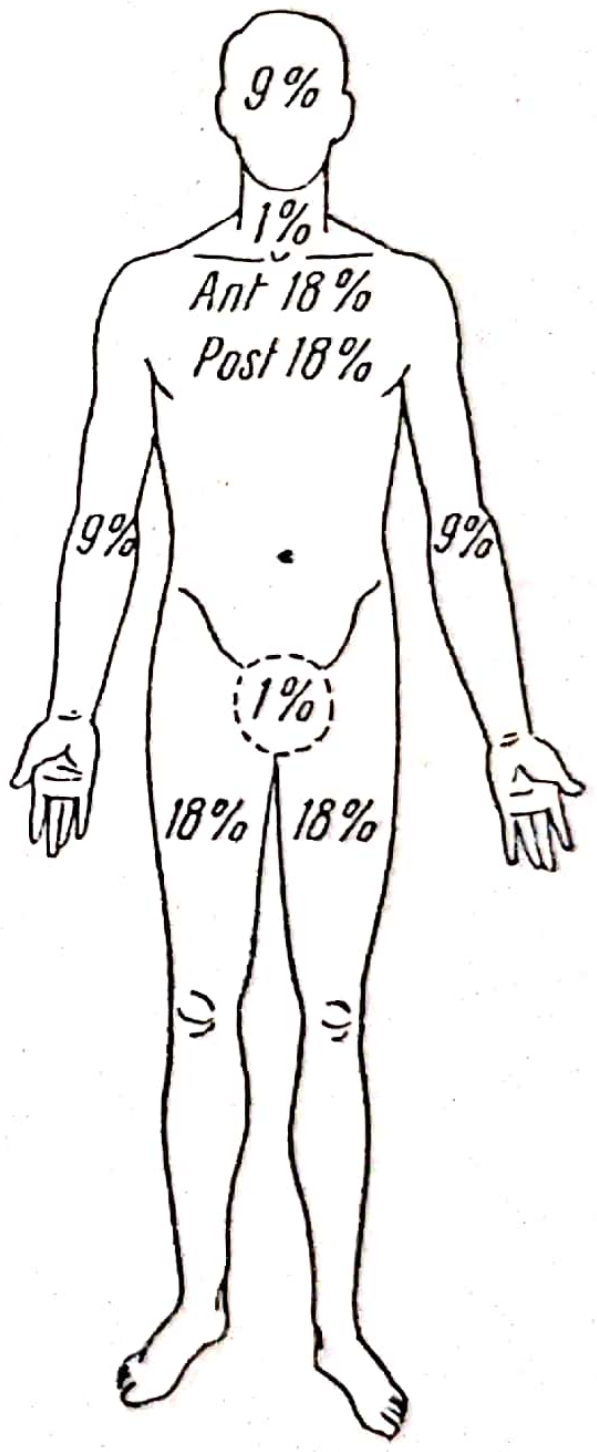
9 %
1 %
Ant 18 %
Post 18 %
9 %
9 %
1 %
18 %
18 %

Fig. 1.2.17. — Schema de calcul după „regula cifrei 9" (schema Wallace) (*după A. Ionescu*)

reală valoare practică, datorită simplității sale, este schema lui Wallace (fig. 1.2.17), denumită și „regula cifrei 9", de asemenea cu aplicabilitate și la copil.

În Clinica de chirurgie plastică și reparatorie din București, pentru calcularea suprafețelor arse se folosește schema lui B. N. Postnikow (fig. 1.2.18), în care suprafețele exprimate în procente sînt transformate în centimetri pătrați de suprafață arsă raportată la totalul suprafeței tegumentare (pentru detalii, există scheme separate pentru cap, gît și mîini).

Fig. 1.2.18. a, b, c — Schema lui B. N. Postnikov, cu anexe pentru cap, gît și mîini (*după A. Ionescu*).

Denumirea regiunilor	Supraf. în cm²	Procente din supraf corpului		
– Cap				
1 Față	500	3,12	6,11	
2 Partea piloasă a capului	478	2,99		
– Trunchi				
3 Gîtul anterior	240	1,50	19,50	36,75
4 Piept și abdomen	2900	18,00		
5 Ceafă	200	1,25	17,25	
6 Spate	2560	16,00		
– Membrul superior				
7 Braț	625	3,90	8,95×2=17,90	
8 Antebraț	450	2,80		
9 Mînă	360	2,25		
– Membrul inferior				
10 Fesă	400			
11 Coapsă fesă	16,25	10,15	19,62×2=39,24	
12 Gambă	1000	6,25		
13 Picior	515	3,22		

Total arsuri ... .

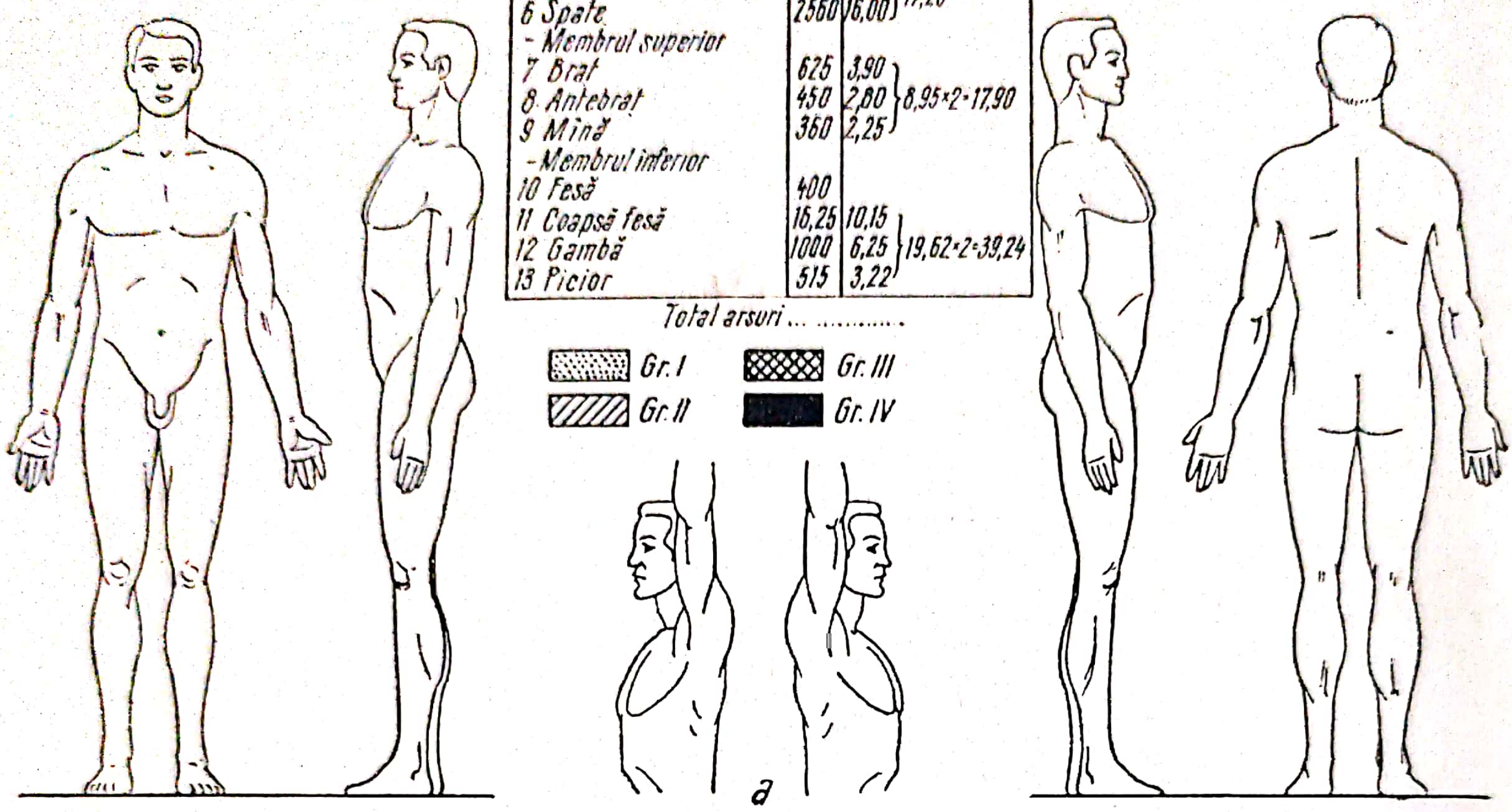

SCHEMĂ
pentru traumatisme și arsuri ale gîtului

Denumirea regiunii	Supraf. în cm²	Procente din suprafața corpului	
1. Față	500	3,12	8,86
2. Partea piloasă a capului	478	2,99	
3. Gîtul anterior	240	1,50	
4. Ceafă	200	1,25	

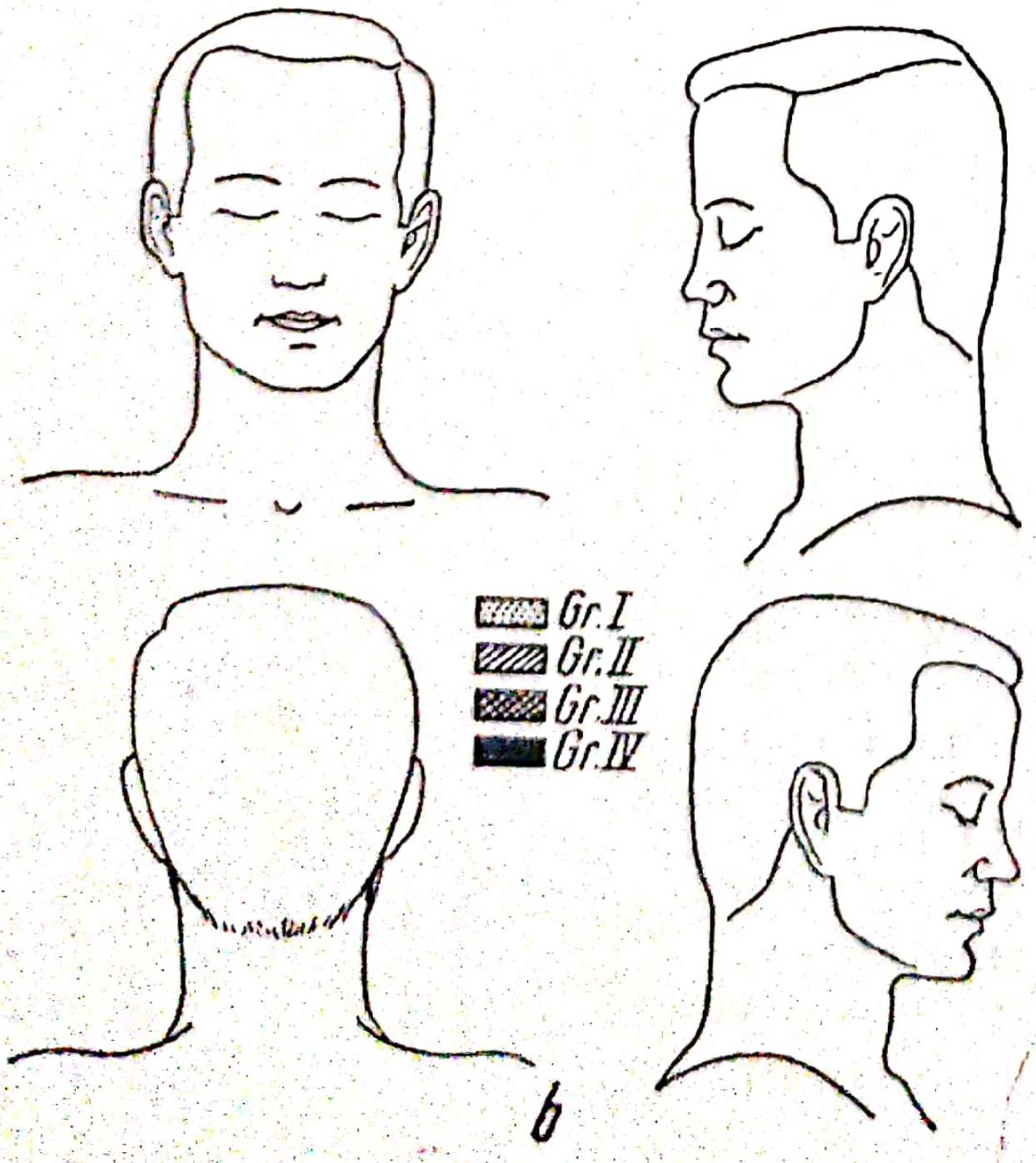

SCHEMĂ
pentru
traumatisme și arsuri ale mîinii

Denumirea regiunii	Supraf. în cm²	Procente din suprafața corpului
Mînă	360	2,25

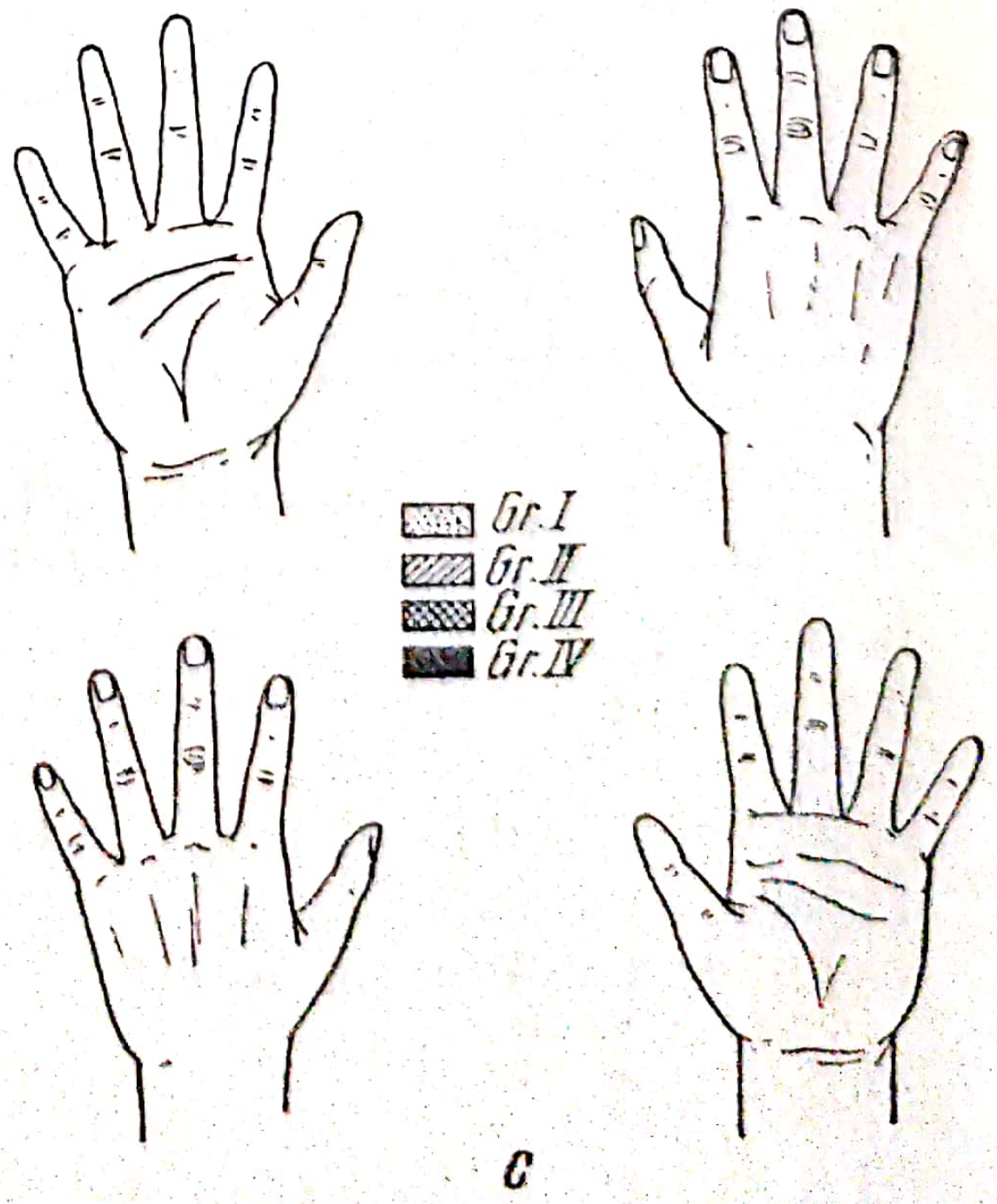

La copii, din cauza suprafeței tegumentare reduse, arsurile sînt proporțional mai întinse decît la adult, deci mai grave, la un procent de 15—20 din suprafața arsă putînd surveni „sindromul de paloare-hipertermie“, cu mortalitate de 50—70%.

Pe baza schemelor de mai sus se poate determina, chiar din primele momente ce urmează accidentului, *procentul lezional global*, care reprezintă totalitatea suprafețelor arse exprimată în procente și care indică necesarul de fluide cel puțin pentru primele 72 de ore, în vederea preîntîmpinării sau combaterii șocului postcombustional. Din acest punct de vedere s-a stabilit, experimental și clinic, că apariția șocului este potențială de îndată ce procentul lezional global trece de 15, după cum și faptul că riscul letal crește pe măsură ce acest procent se apropie de 50. Este de reținut faptul că în perioada evolutivă inițială a arsurii, întinderea în suprafață a leziunilor generează gravitatea, indiferent de profunzimea lor. Așa se explică de ce arsuri superficiale — chiar un eritem solar generalizat —, incorect tratate sau netratate, pot fi urmate de sfîrșit letal. În acest context este de accentuat faptul că leziunile combustionale sînt mult mai grave în urmări la persoanele vîrstnice, la care leziuni relativ limitate, dar profunde, pot da o mortalitate de 85—100%, datorită implicațiilor cardiocirculatorii și respiratorii.

În ceea ce privește aprecierea profunzimii leziunii, deci practic încadrarea într-unul din cele patru grade de arsură, aceasta este mai dificilă, întrucît posibilitățile de apreciere sînt mai relative și pot da informații inexacte; un diagnostic de certitudine nu se poate face decît prin folosirea unor metode speciale sau pe baza unei analize evolutive retrospective.

Un diagnostic prezumtiv, dar totuși de mare valoare pentru aprecierea profunzimii leziunilor și deci pentru calcularea indicelui prognostic, se poate face pe baza elementelor clinice, cum ar fi prezența eritemului, a flictenelor și aspectul conținutului lor, calitatea edemului, prezența escarei etc. Cunoașterea factorului etiologic poate fi valoroasă din acest punct de vedere.

Arsurile prin flacără — cele mai frecvente — creează leziuni profunde, chiar dacă durata de acțiune a traumei este scurtă.

Arsurile prin lichide fierbinți prezintă, pentru suprafețe egal interesate, o gravitate mai redusă, datorită profunzimii inegale a leziunilor și interesării în mai mică măsură a stării generale. În aprecierea unei astfel de arsuri urmează a se face un corectiv privind rolul îmbrăcămintei, care, pe de o parte, atenuează temperatura inițială a lichidului, dar pe de alta prelungește contactul dintre sursa termică și tegument.

Arsurile prin contact cu suprafețe încălzite sau incandescente sînt urmate de producerea, aproape instantanee, a unei leziuni profunde, escarificate.

Pe baza valoroasei experiențe a Clinicii de chirurgie plastică și reparatorie din București, s-a stabilit că anumitor cifre ale indicelui prognostic (I.P.) le corespund anumite caractere evolutive și, ca atare, anumite necesități terapeutice.

I.P. pînă la 40 — evoluție fără determinări generale, fără complicații, fără stare de șoc. Arsura va evolua totdeauna către vindecare.

I.P. între 40 și 60 — survin obligatoriu fenomene generale, cu stare de șoc, care poate fi ușor combătută; bolnavii se vindecă totdeauna, deși la unii pot apărea complicații aceștia reprezentînd totuși o minoritate față de cazurile la care acestea nu apar.

I.P. între 60 și 80 — apar mai multe cazuri cu complicații, al căror număr este egal cu cel al cazurilor necomplicate; starea de șoc este mai gravă, putînd conduce la un sfîrșit letal.

I.P. între 80 și 100 — cazurile cu complicații devin majoritare, survin decese, al căror număr este depășit însă de cel al vindecărilor.

I.P. între 100 și 140 — complicațiile survin în toate cazurile, cu stare de șoc decompensat și cu un număr crescut de decese.

I.P. între 140 și 160 — cazurile letale egalează pe cele vindecabile.

I.P. peste 160 — cazurile letale devin majoritare.

I.P. peste 200 — supraviețuirea și vindecarea sînt excepționale.

La examinarea accidentatului ars, în afara inventarierii leziunilor locale, trebuie să se ia în considerare fenomenele generale pe care agresiunea le poate genera și care, de la o anumită limită lezională, capătă o importanță prioritară. Ca în orice traumatism, și în cazul arsurilor modalitățile reacționale sînt dictate, pe de o parte, de gravitatea leziunilor existente și, pe de alta, de terenul agresat.

În cazul arsurilor, *reacția sistemică* devine tot mai evidentă pe măsură ce suprafața arsă depășește 15%, îmbracă aspectul șocului franc la 25% și devine ineficientă în menținerea homeostaziei în cazul în care combustia interesează 50% sau mai mult din suprafața tegumentară.

Reacția sistemică, manifestată sub forma șocului postcombustional, prezintă unele caracteristici de o deosebită importanță practică.

Durerea — factor șocogen important pentru alte traumatisme — în cazul arsurilor poate induce o eroare de interpretare, în sensul că o arsură de gradul II, foarte dureroasă, poate fi însoțită de un șoc mult mai puțin grav decît acela care însoțește o arsură de gradul III sau IV, care este mai grav, dar evoluează practic în afara durerii, întrucît terminațiile nervoase sînt coagulate prin combustie. În felul acesta se poate asista la manifestarea aparent primitivă a așa-zisului „șoc secundar", datorat tulburărilor circulatorii și metabolice care acționează aparent mai tardiv.

Pierderile lichidiene care generează hipovolemie — factor esențial în majoritatea tipurilor de șoc în cazul leziunilor prin combustie — se produc progresiv, căci spolierea se face inițial din capitalul interstițial și apoi din cel capilar, însă lent, prin difuziune, explicînd perioada de latență mai mare în ceea ce privește manifestarea clinică a șocului.

Traumatizatul ars este, prin natura leziunilor sale, examinat în stare de șoc, dar cu senzoriul și conștiența păstrate, putînd prezenta o stare de hiperexcitabilitate sau, dimpotrivă, de apatie.

La determinarea șocului postcombustional contribuie factori diverși, care-și potențează reciproc acțiunea.

Plaga arsă este, încă de la producerea sa, izolată circulator, datorită trombozării vaselor mici prin acțiunea agentului termic. Între 24 de ore și 3 zile de la accident, între arsură și țesuturile din jur se creează o barieră limitativă în sectorul circulației terminale, schimburile între sectoare continuînd să aibă loc.

Din zona de edem se pierd, prin difuziunea către plagă și către mediul extern, cantități mari de lichid plasmatic — pierdere caracteristică pentru arsurile de gradul II și mai puțin elocventă pentru cele de gradul III. Mărturie a acestor pierderi este aspectul pansamentelor unui ars — cînd acestea se folosesc.

Prin plasmexodie se pierd cantități mari de apă și electroliți, pierdere manifestată clinic printr-o senzație de sete intensă, Se ajunge la o hipovolemie marcată, socotindu-se că pentru fiecare 10% din suprafața arsă — gradul II, se pot pierde circa 3 l lichid/24 de ore.

Din lichidul de edem se resorb produși de dezintegrare celulară și metaboliți viciați, care își vor însuma efectele în timp, cu repercusiune asupra organelor vitale, și în special asupra funcțiilor hepatice și renale.

Agresiunea termică se însoțește de un deficit de oxigenare datorat tuturor factorilor potențiali din acest punct de vedere, culminînd clinic cu fenomene de insuficiență respiratorie acută. Astfel, arsura creează o *hipoxie hipoxică,* ori de cîte ori accidentul s-a produs într-un spațiu închis sau în condiții în care căile respiratorii au fost agresate direct sau indirect, prin intermediul edemului laringotraheal sau al diminuării mișcărilor respiratorii ale cutiei toracice printr-un traumatism asociat; în această situație bolnavul va prezenta tuse cu expectorație uneori sanguinolentă și chiar fenomene de insuficiență respiratorie acută, care necesită asistență ventilatorie.

Hipoxia anemică este consecința distrugerii directe de hematii în suprafața arsă, ca și a pierderilor, trombozărilor locale, hemolizei intravasculare toxemice etc.

Hipoxia de stază este consecința tulburărilor de circulație, în special periferică, care pot exista chiar în contextul unei tensiuni arteriale normale.

În fine, *hipoxia histotoxică* este consecința decalajului dintre necesitățile crescute și aportul deficitar de O_2. Urmarea acestui decalaj este acumularea intra- și extracelulară de produși incomplet metabolizați, care, deși vehiculați, nu pot fi detoxifiați la nivelul ficatului, care este și el afectat prin multiple mecanisme. Această suferință celulară hipoxică generală poate fi identificată clinic prin suferința cerebrală, manifestată prin perioade de adinamie sau de agitație, și prin cea digestivă, exprimată în cazul arsurilor grave prin hemoragii importante, care reprezintă un factor de letalitate apreciabil.

Șocul postcombustional se însoțește de o *creștere apreciabilă a catecolaminelor* și, ca urmare, de o *creștere a necesităților energetice și a cheltuielilor de substanțe metabolice de constituție.* În aceste condiții depozitele de glucoză și glicogen sînt rapid consumate, devenind necesară intervenția hormonilor ACTH și a glicocoticoizilor. Caracteristic șocului postcombustional este faptul că această neoglicogenoliză nu încetează după ieșirea din șoc și se prelungește pînă în perioada de convalescență, avînd ca manifestare clinică sindromul cașectic, în care marii arși pot pierde pînă la 20—30 kg din greutate. Această cheltuială de energie necesită O_2, care însă, după cum s-a văzut, este deficitar. În acest fel se produc acumulări de metaboliți intermediari ce vor fi eliminați din celule ca substanțe acide. Creșterea acidității este un apel pentru sodiul intravascular care fuzează către spațiul interstițial, apărînd hiponatriemia.

Tulburările hidroelectrolitice de distribuție și de metabolism ale apei și electroliților se produc în arsuri îndată după agresiune și se continuă ca efect al hipoxiei și al tulburărilor circulatorii. Acestea din urmă regizează întreaga modificare hidroelectrolitică, deoarece defectul de întoarcere lichidiană duce la o difuziune continuă și progresivă a apei și electroliților din sînge către spațiul interstițial, determinînd hipovolemia și hemoconcentrația.

Cunoașterea tulburărilor existente în sectorul interstițial se bazează numai pe metode indirecte. În schimb, pentru sectorul intravascular se pot efectua dozări precise. Astfel, ionograma serică dă indicații asupra tulburărilor hidroelectrolitice din sînge, iar hemograma și hematocritul, asupra pierderilor hematice și lichidiene. Rezerva alcalină este însă insuficientă pentru cunoașterea exactă a stării de acidoză.

Pentru aprecierea *sindromului circulator*, în afara unei dotări speciale prin care să poată fi apreciate elementele de hemodinamică (presiune venoasă, capilaroscopie etc.), rămîn orientative valorile pulsului și ale tensiunii arteriale, care în faza inițială a șocului pot fi normale sau chiar crescute. Dealtfel, datele furnizate de aceste determinări pot fi falsificate de multipli factori care intervin în mecanismele de compensare, astfel încît, în momentul degradării lor, traumatizatul se poate găsi deja într-o fază de șoc ireversibil. Coroborarea cifrelor tensiunii arteriale cu cele ale debitului urinar reprezintă un element orientativ, întrucît asocierea hipotensiunii cu oliguria indică o *afectare renală* prin leziuni de nefrită interstițială, prin precipitări intratubulare, care pledează pentru faza de decompensare a șocului.

În faza finală, tegumentele nearse ale traumatizatului sînt cianotice. Temperatura este normală sau subnormală și faciesul devine caracteristic, cu ochi sticloși, înfundați în orbite și cu privirea fixă.

În definiția dată arsurilor se stipulează că acestea au o evoluție stadială bine determinată, care încă de multă vreme s-a căutat a fi schematizată. Chiricuță și colab., în anul 1953, au elaborat o astfel de schemă privind evoluția unui ars pe o perioadă de 50 de zile, perioadă în care sînt situate fazele de șoc, de toxemie, infecție, cicatrizare și de convalescență, a căror fenomenologie comportă numeroase intercondiționări.

Clinica de chirurgie plastică și reparatorie din București folosește o *clasificare calendaristică* proprie, cu patru etape, în care se ține seama de multiplele posibilități evolutive, de varietatea complicațiilor sistemice, de caracterul evolutiv dinamic al leziunilor locale, ca și de factorii care pot influența prognosticul și letalitatea. Esențial apare faptul că această clasificare dă implicit și indicațiile terapeutice diferențiate pentru fiecare perioadă evolutivă în parte, în funcție de fenomenologia clinică și paraclinică.

Etapa I, a primelor 3 zile — imediat postagresională — poate fi corespunzătoare perioadei de șoc sau celei toxemice. Este caracterizată de formarea edemului la nivelul regiunilor arse și prin tulburările circulatorii și metabolice determinate de pierderile de lichide. Există tendința la hipercoagulabilitate, manifestată prin variate accidente trombotice, cu precădere la nivelul locurilor de puncție venoasă. La nivelul plăgii arse se produce suprainfecția.

Etapa a II-a, a primelor 3 săptămîni, corespunde dispariției șocului și fenomenelor pendinte de această stare. Edemul postcombustional se resoarbe, dar totodată pot surveni cele mai variate complicații sistemice: accidente tromboembolice, insuficiență renală acută, insuficiență hepatică, complicații digestive etc., ceea ce face ca această etapă să fie denumită și „perioada critică“. Local, leziunile superficiale se închid spontan, cele intermediare se reepitelizează, iar cele profunde se modifică prin ramolirea escarelor și granularea consecutivă a plăgii.

Etapa a III-a, pînă la 2 luni, este variabilă ca manifestare în funcție de caracterul inițial și ulterior al plăgilor arse, ca și de tratamentul aplicat. Este perioada în care reacțiile catabolice diminuă în favoarea celor anabolice, imprimînd posibilități evolutive variate — fie către convalescență, chiar în prezența unor deficite organice, fie către o înrăutățire a stării biologice, cu căderea bolnavului în starea de șoc cronic, fie către apariția complicațiilor, de regulă hepatorenale, ireversibile.

Etapa a IV-a, etapa de după primele 2 luni de la accidentare sau „perioada de șoc cronic", este caracteristică arsurilor cu indice prognostic peste 120, la care constantele clinice se găsesc la limita inferioară a posibilităților de existență. Această etapă nu este obligatorie, ci reprezintă doar o complicație evolutivă a traumatizaților care nu au fost rezolvați terapeutic în primele 2 luni. Este caracterizată prin absența oricărui proces de vindecare spontană și prin instalarea unui grav proces de denutriție. În această fază, bolnavii prezintă un mare deficit ponderal, sînt cronic infectați, plăgile sînt granulare, fără tendință la epitelizare, au escare de decubit și diformități evidente, datorită imobilizării îndelungate. Acești bolnavi, cu toată terapeutica aplicată, pot evolua către declin, datorită epuizării oricăror resurse organice și complicațiilor infecțioase nemanifeste clinic, în cadrul unei evoluții torpide.

1.2.4.

Semiologia traumatismelor prin acțiunea agenților chimici

(9)(15)(16)(36)

Anumite substanțe chimice, în contact cu țesuturile, au un efect traumatizant, care, indiferent de mecanismul patogenic de acțiune — uneori chiar diametral opus celui combustional —, se manifestă prin leziuni asemănătoare arsurilor, motiv pentru care sînt denumite global „arsuri chimice".

Din acest tot lezional trebuie desprinse două entități, și anume: **arsura chimică** propriu-zisă, în care acțiunea agresantă se soldează obligatoriu cu degajarea de căldură, indiferent de altă particularitate de acțiune a substanței, și **necrozele cutanate,** care rezultă din acțiunea causticelor deshidratante, a causticelor iritante, a substanțelor vezicante, a citotoxicelor, keratotoxicelor etc.

Arsurile chimice adevărate sînt cele produse prin acțiunea acizilor și a bazelor, a soluțiilor fierbinți, a anhidridelor, a fosforului metalic, a peroxizilor și a substanțelor fotosensibilizatoare.

Gravitatea leziunilor generate este în funcție de întinderea suprafețelor de contact organism—substanță chimică, de gradul de concentrație a substanței, de durata contactului și de puterea de penetrație a substanței respective.

Arsurile provocate de acizi sînt datorate fie acțiunii unor acizi tari, minerali (sulfuric, clorhidric, azotic), fie a unor acizi slabi, organici.

Acizii tari, ca și *anhidridele* acestora, care acționează similar, produc leziuni grave ce se instalează rapid. Acidul intră în reacție cu ionii metalici din lichidele organismului (sodiu, potasiu, calciu etc.), dar cum aceștia se găsesc într-un procent mic în stare liberă, acidul cuplează proteinele tisulare, producînd albuminați ai acizilor respectivi — reacție xantoproteică.

Combinarea acizilor cu ionii sau proteinele tisulare este intens exotermă, acest efect adăugîndu-se leziunii chimice, care mumifică instantaneu țesuturile, făcînd să apară o escară groasă, care are și un efect favorabil, în sensul că limitează pătrunderea substanţei nocive în profunzime.

Plaga rezultată în urma acţiunii acidului tare are un aspect alb-mat, de coagulare, în ansamblu — atît în suprafaţă, cît şi în profunzime — producîndu-se modificări analoage celor din arsurile termice. Acţiunea acidului sulfuric se concretizează într-o escară de culoare brună, a acidului clorhidric — într-o escară de culoare cenuşie-gălbuie, iar a acidului azotic — într-o escară de culoare galbenă-brună.

Acizii slabi produc plăgi torpide, progresiv evolutive, a căror profunzime este greu de stabilit. Leziunea are mai mult aspectul unei supuraţii necrozante şi evoluează pe fond inflamator. Deşi mecanismul de acţiune este asemănător cu al unui acid tare, acidul slab lezează mai mult prin agresiunea chimică propriu-zisă, decît prin degajarea de căldură.

Arsurile provocate de baze. Bazele tari, ca şi *anhidridele* sau *sărurile puternic disociabile,* se combină cu ionii metalici şi cu albuminele tisulare, generînd o leziune escarificată. În soluţii cu concentraţie mică se comportă ca nişte baze slabe cu mare penetrabilitate, difuzînd în suprafaţă şi în profunzime. Leziunea progresează pînă la completa neutralizare a substanţei, iar durerea apare mai tîrziu.

Bazele slabe determină leziuni mai superficiale şi mai puţin extensive, dar evoluţia lor în timp este asemănătoare cu a leziunilor produse de bazele tari. În acest cadru trebuie menţionată arsura determinată de oxidul de calciu (varul nestins), care are caracter principal de leziune termică, deoarece legarea calciului cu oxigenul este exotermă. Leziunile se produc în funcţie de disponibilitatea de apă a mediului, aşa explicîndu-se leziunile oculare sau respiratorii ce urmează contactului dintre pulberea anhidră şi suprafeţele umede.

Soluţiile fierbinţi de acizi sau baze determină leziuni asemănătoare celor date de oxidul de calciu.

În general, arsurile cu *anhidride* sînt totdeauna grave datorită unui posibil efect citotoxic, cu resorbţie în circulaţia sistemică şi determinarea unor leziuni necrozante.

Fosforul metalic induce leziuni grave datorită unei acţiuni complexe, generată de degajarea unei temperaturi înalte, cu producere de arsuri termice, de leziuni prin hidrosolubilitate marcată, prin acţiunile deshidratantă şi necrozantă, ca şi de leziuni hepato-renale datorită pătrunderii substanţei în circulaţia sistemică.

Peroxizii creează leziuni combustionale pure, deşi contactul lor cu tegumentul are şi un efect instantaneu deshidratant, cu producerea unei escare albe.

Fotosensibilizarea poate deveni patogenă în mediul industrial, prin acumularea anumitor substanţe (chinină, aniline, derivaţi salicilici etc.) care cresc reactivitatea pielii şi, mai ales, a celulelor melanofore la lumină, cu deosebire la razele ultraviolete. Expunerea la soare sau la o sursă de raze ultraviolete determină o arsură de gradul I, chiar dacă este de scurtă durată, iar expuneri mai îndelungate, dar nu exagerate, pot fi urmate de arsuri de gradele II şi III; complicaţiile renale pot surveni cu uşurinţă, chiar în cadrul unor suprafeţe de arsură relativ mici, pînă la 15%.

Napalmul este o substanţă chimică incendiară care are la bază un amestec de benzină, săruri de aluminiu şi acizi organici. În timpul arderii dezvoltă o temperatură de

3 000°, rezultînd gaze toxice sufocante, în special oxid de carbon. În contact cu părțile neacoperite ale corpului, napalmul produce arsuri profunde de gradele III și IV. Concomitent se produc grave fenomene hipoxice, datorate pe de o parte arsurii căilor respiratorii — marcată de edem și spasm bronșic — și, pe de alta, intoxicației cu oxid de carbon.

Substanțe toxice iritant-vezicante. *Yperita* și *azotyperita* sînt substanțe cu mare putere de penetrabilitate, producînd leziuni ale pielii după o perioadă de latență de circa 12 ore. Primele simptome constau în tumefacție și prurit la nivelul regiunilor interesate și iritația puternică a conjunctivelor. La concentrații mari de toxic, porțiunile contaminate se acoperă de vezicule, apoi de flictene, pe fondul cărora se produc ulcerații extrem de dureroase.

Dacă yperita acționează asupra unei plăgi preexistente, aceasta își modifică aspectul, în sensul că țesuturile capătă o culoare cenușie, apare un miros caracteristic de cauciuc ars sau de muștar și în jurul leziunii se produc un accentuat edem și hiperemie.

Accidentele sufocante sînt legate de pătrunderea substanței în căile aeriene, iar cele toxice apar după o perioadă de latență și se manifestă prin grețuri, cefalee, adinamie, paralizii motorii și, în cele din urmă, leziuni renale.

În cazul azotyperitei, fenomenele toxice sînt dominate de siderarea sistemului hematopoietic.

Levizita produce leziuni asemănătoare, dar cu o perioadă de latență de numai cîteva ore. Inspirarea vaporilor acestei substanțe provoacă edem pulmonar acut.

În cazul în care substanța contaminează o plagă, aceasta devine foarte dureroasă și capătă un accentuat miros de hrean.

În general, plăgile contaminate cu substanțe toxice vezicante prezintă un apreciabil potențial de infectare anaerobă.

1.2.5.

Semiologia traumatismelor prin acțiunea curentului electric

(2)(9)(15)(16)(36)

Contactul dintre o sursă de curent electric și organism realizează un scurtcircuit, care determină traumatisme ce variază ca gravitate de la *arsura electrică* la *electrocutare.*

Arsura electrică este consecința fie a scînteii sau flamei rezultate din oxidarea și volatilizarea bruscă a unor pulberi sau folii de metal, fie a acțiunii arcului voltaic — fenomen atît termic, cît și electric, care poate produce deci atît arsura, cît și electrocutarea. Leziunile determinate de arsura electrică se confundă din punct de vedere clinic cu cele produse prin arsuri termice.

Electrocutarea prezintă aspecte lezionale particulare, datorate atît calității curentului electric, cît și celei a diferitelor structuri ale organismului care vin în contact cu sursa de curent.

În privința *calității curentului electric*, trebuie de reținut gravitatea deosebită a electrocutării prin curent alternativ față de cea indusă de curentul continuu. Explicația acestui aspect rezidă în rezistența mai mică a pielii față de curentul alternativ și în faptul că frecvența mare a impulsurilor electrice determină contractura mușchiului afectat, fără a-i mai oferi răgazul relaxării. Rezultatul final este o contractură de tip tetanic, care fixează victima în contact cu conductorul electric, prelungindu-i acțiunea. Dealtfel, în orice fel de electrocutare, durata de contact a organismului cu sursa de curent electric reprezintă un determinism lezional proporțional cu energia primită și transformată.

Un rol important în cauzalitatea leziunilor prin electrocutare îl are aria de contact dintre organism și sursa de curent. Contactul realizat cu o singură mînă, avînd traseul către mîna opusă, are o rezistență electrică de 100%; dacă contactul se realizează bimanual, cu traseu către ambele membre pelviene, rezistența este de numai 50%. Scurgerea curentului electric în organism poate lua căi diferite, dar de cele mai multe ori ea se face între extremitățile membrelor homo- sau heterolaterale sau între cap și membre.

Din punct de vedere funcțional, pericolul vital în electrocutare îl reprezintă traseul mînă stîngă—picior stîng, traseu care traversează inima, desincronizînd-o și inducînd aritmii ce pot culmina cu moartea prin fibrilație ventriculară.

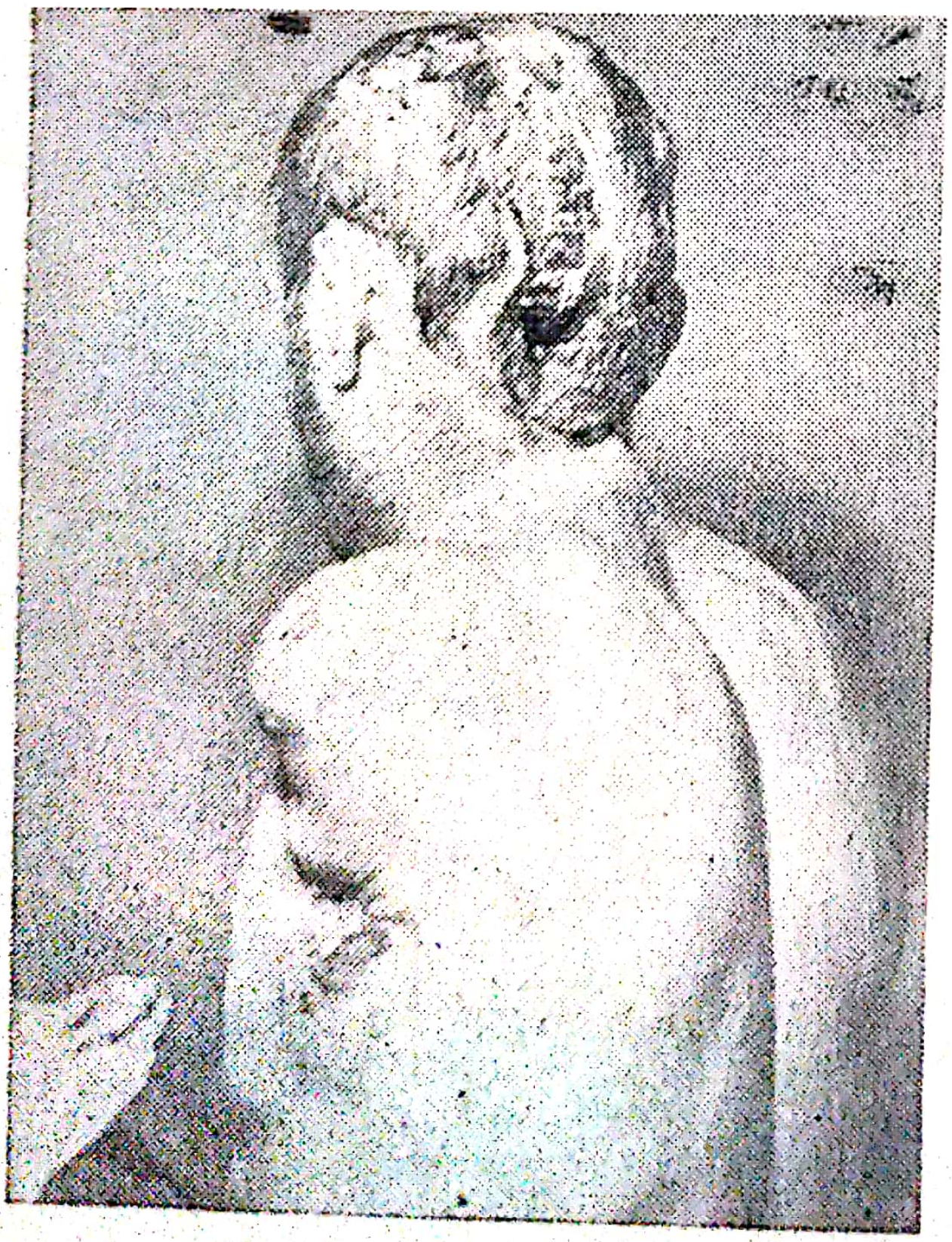

Fig. 1.2.19. — Arsuri prin electrocutare (*după A. Ionescu*).

Este bine stabilit faptul că curentul electric urmează traseul cel mai scurt, reprezentat de coarda unui arc, în speță de suprafețele de flexie, și de aceea leziunile cele mai frecvente în cazul electrocutării se produc pe palme, fețele anterioare ale antebrațelor, fața anterioară a trunchiului și coapselor etc.

În privința *calității diferitelor structuri ale organismului* care pot veni în contact cu conductorul electric, aceasta influențează, de asemenea în mod direct, gravitatea leziunilor rezultate.

Pielea are o importantă rezistență electrică, care se poate cifra pentru tegumentul uscat la 5 000 ohmi. În cazul tegumentului ud sau, în general, în medii de umiditate, rezistența poate scădea de 5—6 ori. Această calitate de ecranare a traumei electrice se datorează unei structurări specifice a pielii, asemănătoare unui izolator alcătuit dintr-o foiță externă, reprezentată de stratul cornos, una internă, formată de structura conjunctivă a dermului, și dintr-un dielectric, constituit din celelalte straturi ale epidermului. În general, țesuturile sînt cu atît mai rezistente față de agresiunea electrică, cu cît sînt mai bogate în colagen; în astfel de țesuturi sau organe se consumă cel mai mult curent electric, ceea ce se însoțește de o degajare importantă de căldură, explicînd frecvența și gravitatea leziunilor extremităților, care sînt bogat dotate cu fascii, aponevroze, tendoane etc. Cel mai bun conductor electric în organism este nervul, datorită fosfolipidelor mielinei, și apoi sîngele, datorită în special dotării ionice și fierului conținut de hemoglobină. Există, deci, țesuturi cu mare rezistență electrică (piele, os etc.) și altele cu slabă rezistență (nerv, sînge, viscere etc.).

În funcție de considerentele expuse, se va reține faptul că, cu cît leziunile locale sînt mai grave, cu atît mai reduse vor fi cele sistemice, întrucît energia s-a consumat în bună măsură la locul de impact.

Local, zona afectată apare cu caracter de carbonizare, de escarificare, cu întindere variabilă, la care se adaugă fenomene datorate necrozei avasculare. Este de menționat, în special, faptul că întinderea leziunilor profunde poate depăși cu mult, în suprafață și profunzime, leziunea tegumentară — punctul de penetrație a curentului. Din acest punct de vedere, este de reținut acțiunea de coagulare intravasculară arterială sau venoasă, cu accidente de necroză și hemoragie secundare.

Întinderea leziunilor musculare este deosebit de gravă, datorită asocierii la trauma electrică directă a fenomenelor de miozită necrozantă, cu caracter extensiv. Datorită insuficienței de irigație, acest proces conferă mușchiului agresat o colorație brună-cenușie, cu aspect pe secțiune de carne fiartă; datorită infectării cu clostridii, în ore sau zile, apare o secreție putridă. Deși vasele de calibru mare rămîn permeabile, se produc tromboze ale vaselor terminale, ceea ce explică posibilitatea unei necroze progresive a părților moi.

În alte circumstanțe, la locul de pătrundere a curentului, ca și la cel de ieșire, se produc pierderi de substanță tegumentară analoage celor din plăgile bipolare, avînd drept caracteristice lipsa de sîngerare și colorația brună-cenușie a marginilor și fundului plăgii escarificate.

1.2.6.

Semiologia traumatismelor radice
(9)(17)(25)

Razele Röntgen, radiumul, precum și alte radiații ionizante au, la un anumit prag, un efect necrozant asupra țesuturilor, care este folosit în scop terapeutic. Depășirea în mod intempestiv a acestui prag, prin supradozaj sau prin acumularea în timp a unor mici doze de radiații, poate determina o serie de tulburări locale și generale, atît pacientului, cît și medicului radioterapeut, care pot îmbrăca un caracter acut sau cronic. Prima eventualitate afectează îndeosebi bolnavii, ca o consecință a supradozajului, cea de-a doua poate afecta deopotrivă și pe pacient, și pe medic și se datorează mai ales erorilor de protecție.

Complicațiile determinate de tratamentul radic sînt în general ușoare și perfect vindecabile, dar sînt și situații în care survin leziuni grave, chiar atunci cînd tehnica de iradiere folosită a fost corectă, apărînd semne clinice ce definesc o adevărată „boală de iradiere“ cronică (vezi 1.2.9.3. — „Leziuni consecutive agresiunii radice a exploziei atomice“).

Tegumentul rezistă la cantități mari de radiații, dar atunci cînd pragul de rezistență este depășit apare **eritemul,** care este considerat și ca o unitate de măsură („doză-eritem“).

Depășirea acestei doze este urmată de apariția fenomenelor de **radiodermită** acută, marcate de leziuni eritematoase, situate pe o zonă de edem și însoțite de senzațiile de prurit și usturime. Formele ușoare se vindecă fără consecințe, iar cele mai grave sînt urmate de pigmentarea și atrofia de diferite grade a pielii, alopecie definitivă și telangiectazii tardive.

Radiodermita gravă poate fi urmată de leziuni mai profunde de **necroză a pielii**, cu instalarea unei leziuni ulceroase cronice, foarte dureroasă. Se însoţeşte şi de fenomene generale marcate ca: anorexie, greţuri, vărsături, dureri de cap, stare de agitaţie etc., care par a fi datorate unui dezechilibru sau unei insuficienţe corticosuprarenaliene, determinate de intoxicaţia histaminică sau cu alte substanţe de acest tip rezultate din distrucţiile tisulare.

Radiodermita postterapeutică se instalează de obicei către sfîrşitul perioadei de iradiere sau în primele 2—4 săptămîni după aceasta.

Leziunile produse prin acumularea unor doze foarte mici, aşa cum se întîmplă la radioterapeuţi, se manifestă prin distrofie cutanată, cu piele uscată şi pigmentată, cu atrofia glandelor cutanate şi alopecie completă şi definitivă, unghii friabile, plesnite, şi chiar cu ulceraţii, care pot fi punctul de plecare pentru tumori epiteliale pavimentoase.

Cicatricea ce urmează leziunilor radice este de slabă calitate, putînd fi lesne alterată de substanţe chimice, de frig, de infecţii etc.

În afara leziunilor externe evidente, iradierea terapeutică poate avea efecte nedorite — în general cu caracter fibrozant, cicatriceal, stenozant — asupra oricărui ţesut sau organ situat în perimetrul iradiat.

1.2.7.

Semiologia traumatismelor prin acţiunea frigului

(1)(7)(8)(12)(22)(29)(32)(36)

Sub acţiunea frigului organismul poate fi agresionat sub formă de *îngheţare* sau *degerătură*.

Îngheţarea este o leziune generală, determinată de scăderea temperaturii corpului sub acţiunea refrigeratoare a mediului extern. Temperatura la nivelul tegumentului este rezultanta diferenţei dintre temperatura centrală şi cea a mediului ambiant. Cînd aceasta este scăzută, fenomenele vasomotorii cu efect vasoconstrictiv periferic intervin în scopul protejării organelor vitale, însă acest proces nu poate dura prea mult timp, astfel că elementele de hipoxie afectează în cele din urmă şi centrii vitali. De remarcat că pierderea de căldură este cu atît mai mare, cu cît umiditatea este mai ridicată, socotindu-se că în apă pierderea este de 14 ori mai mare decît în aer. Într-o apă cu temperatura de 10 grade, un om nu poate supravieţui mai mult de o oră.

Degerătura este o leziune localizată, cauzată de acţiunea directă a frigului, în condiţiile unei expuneri mai mult sau mai puţin îndelungate la o temperatură inferioară celei de 0°. Producerea leziunilor de degerare este favorizată, în afară de temperatura mediului ambiant, de o serie de alţi factori ce trebuie luaţi în consideraţie.

Umiditatea este un factor de primă importanţă. În cazul degerăturilor, umiditatea explică posibilitatea apariţiei leziunilor chiar la temperaturi de 1—4°, acest tip de leziuni dobîndind în cursul celor două războaie mondiale denumirea de „picior de tranşee", care arăta elocvent legătura de la cauză la efect — între staţionarea într-un mediu rece şi umed şi apariţia leziunilor de degerare, ca urmare a vasoconstricţiei periferice.

Vasoconstricţia este însoţită de alterarea endoteliului vascular, cu formarea de tromboze capilare în zona degerată. Alterarea membranei capilare, cu ruptura celulelor endoteliale, măreşte permeabilitatea capilară, favorizînd transsudarea și formarea edemului și a flictenelor.

De semnalat și rolul important al *hipoxiei de altitudine*, care reprezintă un factor favorizant de primordin în apariția degerăturii la mari înălțimi. Într-un stadiu evolutiv ulterior, vasoconstricția este înlocuită de vasodilatație paralitică, ceea ce a condus și la definirea degerăturii ca fiind „o boală a vasodilatației".

Fenomenele vasomotorii, care de la cercetările lui R. Leriche făcuseră ca degerătura să fie definită ca o boală exclusiv vasomotorie și apoi trombozantă, trebuie astăzi completate cu modificările fizice ce au loc la nivel celular, specifice stării de criopatie.

În zona degerată frigul produce la nivelul celulei o cristalizare a apei, proces ce trece prin trei etape: de nucleolizare a cristalelor, de creștere a acestora și de deshidratare a celulelor. Multiplicarea cristalelor duce la apariția unui șoc osmotic, care crește tonicitatea mediului încă lichid, modificînd gradientul osmolar, în sensul că celula pierde molecula de apă, rezultînd ruptura membranei capilare și chiar a elementelor intracelulare. Aceste leziuni sînt cu atît mai importante, cu cît mediul ambiant este mai bun conducător de căldură, existînd o relație liniară între gradul de refrigerare totală și cel de pierdere tisulară. De pildă, în 20 de minute, la o temperatură de —1°, se produc aceleași leziuni ca și în cazul unei expuneri de 1 minut la —20°.

În funcție de intensitatea și durata de acțiune a frigului, de asocierea factorilor favorizanți, ca și de reactivitatea organismului agresat, degerătura îmbracă aspecte clinice diferite, grupate în patru grade.

Degerătura de gradul I este denumită și „dermatită eritematoasă" și se manifestă, în forma cea mai ușoară, cu senzația de greutate dureroasă, furnicături etc. la nivelul zonei afectate, ca urmare a suferinței anoxice a terminațiilor nervoase.

Într-o fază mai avansată, survin dureri violente, senzațiile parestezice se accentuează, suferința nervoasă putînd ajunge chiar la paralizie.

Deregătura de gradul II este caracterizată prin instalarea unui edem apreciabil, datorită tulburărilor vasculare amintite, după care se dezvoltă, ca și în cazul arsurilor de același grad, flictenele. Aceste leziuni se însoțesc de durere mai moderată și de senzații parestezice suportabile.

Degerătura de gradul III se caracterizează prin leziuni necrotice ale pielii, care are un aspect livid și este acoperită în zona respectivă de vezicule. Se produc tulburări de sensibilitate uneori paradoxale, în sensul că în unele cazuri există insensibilitate la frig și dureri la căldură. Mai tîrziu, leziunile cutanate capătă aspectul de escară (fig. 1.2.20 — vezi planșa color).

Degerătura de gradul IV este forma cea mai gravă, în care leziunea de gangrenă, de mortificare, poate depăși mult limitele tegumentului, interesînd structurile profunde și chiar osul. Inițial cu aspect de gangrenă uscată, datorită condițiilor locale leziunea se poate transforma repede într-o gangrenă umedă, gazoasă.

După stingerea fenomenelor acute, în funcție de intensitatea și de gradul degerăturii, va urma vindecarea completă sau, dimpotrivă, vor persista sechele reprezentate de tulburări trofice locale, de atrofii tegumentare, musculare, osoase etc., tulburări de ordin nevrotic, cauzalgic şi, mai ales, tulburări vasculare, care se fac resimţite de obicei la cea mai scurtă expunere la frig (fig. 1.2.21 — vezi planşa color). Acestea din urmă se recunosc după apariţia cvasiinstantanee, în condiţiile amintite, a unei coloraţii violacee a tegumentului şi exacerbarea unor semne subiective discrete ce existau pe fondul unor vechi leziuni reprezentate de fisuri sau mici ulceraţii rebele la tratament.

Eritemul pernio reprezintă o stare patologică datorită unei crioalergii reziduale (după degerătură). Se manifestă prin edem, cianoză, parestezii etc., care afectează, ca şi degerătura, extremităţile mai slab vascularizate.

Piciorul de tranşee fig. 1.2.22 — vezi planşa color) este o degerătură cu unele aspecte particulare, pe fondul instalării sale potenţiale la temperaturi de 1—4°. Evoluează în patru stadii, care se succedă rapid:

— *faza de anestezie dureroasă*, marcată de existenţa anesteziei totale la nivelul leziunii şi de durere la nivelul antepiciorului, cu iradiere către călcîi şi exacerbată în decubit şi la căldură;

— *faza de edem*, marcată de edemul moale, roşu, inflamator, care interesează de obicei degetele şi antepiciorul, putîndu-se însă extinde la întregul picior şi chiar la gambă;

— *faza de flictenă* succedă sau însoţeşte faza de edem şi interesează, în special, faţa internă a degetului mare, la nivelul primului metatarsian, dosul piciorului şi pliul digito-plantar; flictena are conţinut hemoragic;

— *faza de escară* se caracterizează prin escarificarea zonelor flictenulare, cu tendinţă extensivă către profunzime.

1.2.8.

Semiologia traumatismelor prin accidente de circulaţie

(31)(38)

În condiţiile vieţii moderne, în care circulaţia cu autovehicule de tot felul îmbracă în anumite perioade caracterul unor adevărate transferuri de populaţie, se produc un mare număr de accidente, care, cel puţin pentru statistica anului 1973, cu circa 200 000 de morţi, reprezintă prima cauză de moarte violentă în lume (36,8% este procentul ce le situează pe primul loc în determinarea unui sfîrşit violent).

Spre deosebire de traumatismele de alte cauze, cele prin accidente de circulaţie prezintă unele caracteristici legate de condiţiile de producere a lor, caracteristici ce trebuie cunoscute în special de cei ce acordă primul ajutor, întrucît datorită acestor condiţii diagnosticul lezional nu este uşor de stabilit.

Leziunile rezultate sînt în mare parte datorate sau agravate de efectele deceleraţiei, care, în funcţie de viteza autovehiculului în momentul opririi bruşte prin frînare sau coliziune, se traduc prin leziuni grave atît directe, de contact, cît şi la distanţă, prin „şocul vibrator“ pe care îl transmit întregului organism.

Şocul resimţit de ocupantul unui vehicul accidentat este asemănător cu cel pe care îl suportă un pieton în momentul accidentării şi, foarte frecvent, rezultatul unui astfel de accident este un politraumatism care interesează atît viscerele, cît şi scheletul, fie printr-un mecanism de proiectare, fie printr-unul de penetraţie.

Traumatismele prin proiectare sînt cele mai frecvente şi sînt urmarea directă a coliziunii sau frînării bruşte. Corpurile ocupanţilor vor fi proiectate fie către înainte — eventualitate obişnuită —, fie către înapoi — eventualitate mai rară —, leziunile rezultate avînd o oarecare specificitate pentru fiecare dintre cele două alternative. În general, ocupanţii locurilor din spate sînt mai feriţi, iar cei din faţă, mai expuşi.

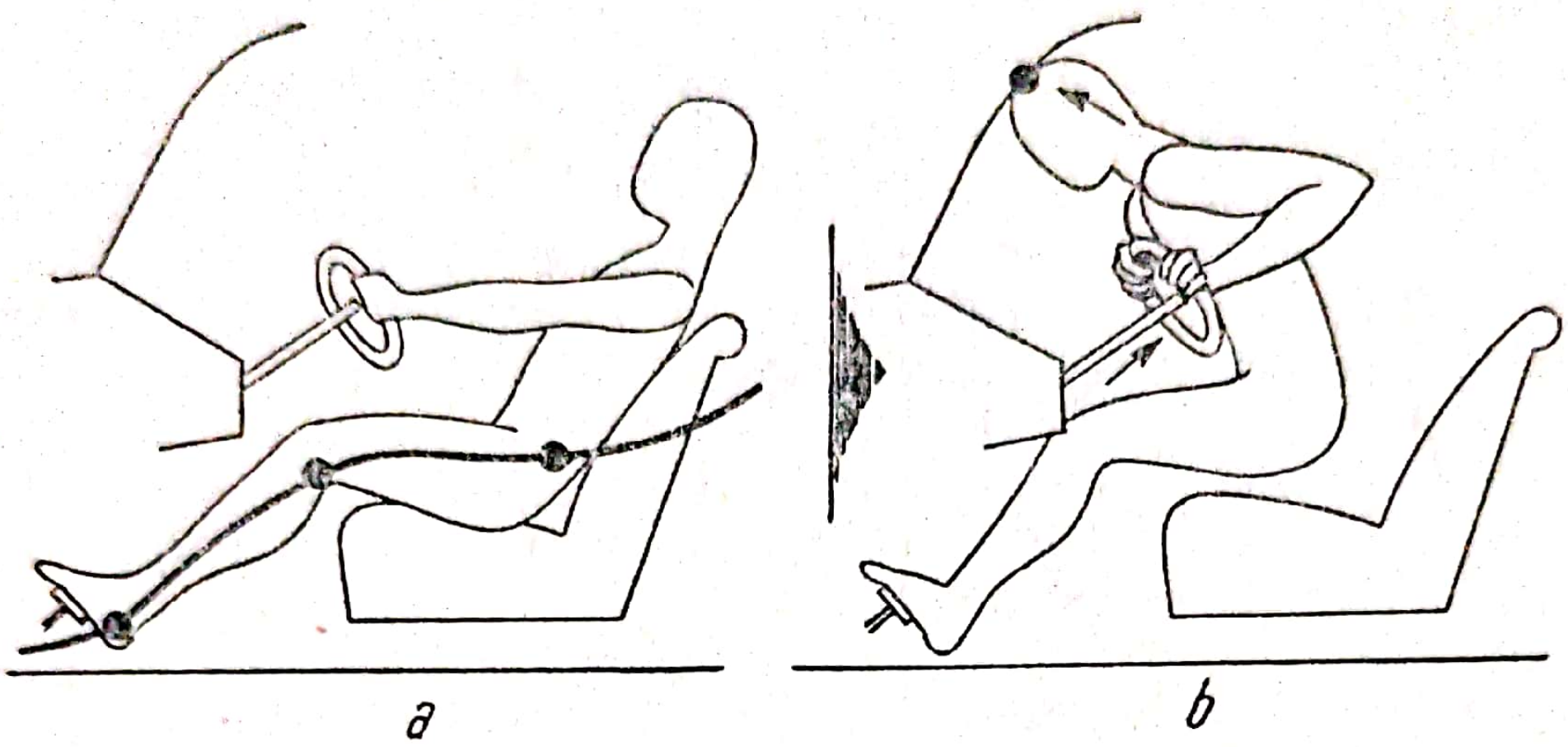

Fig. 1.2.23. — Traumatisme prin accidente de circulaţie.

a — accidentarea şoferului — sprijinit în pedale şi volan: transmiterea şocului de la călcîi la şold; *b* — accidentarea prin basculare: transmiterea şocului la genunchi, torace şi cap.

Conducătorul autovehiculului sesizează de obicei cu cîteva clipe mai înainte inerenţa coliziunii şi poate lua unele măsuri de autoprotecţie, care să limiteze efectele şocului. Dacă viteza nu este prea mare, prin sprijinirea mîinilor pe volan şi a picioarelor în pedale, el poate împiedica proiectarea capului către parbriz, dar nu va putea evita traumatismul toracelui prin volan, fracturarea gambelor şi, mai ales, a platoului tibial, datorită transmiterii întregului şoc în membrele pelviene. În coliziunile la o viteză mai mare, şocul este mai puternic şi se poate transmite mai sus, producînd luxaţia şoldului sau fractura sprîncenei cotiloide.

Călătorul din dreapta şoferului este cel mai expus traumatismului, care-i afectează în primul rînd extremitatea cefalică. Este o leziune tipică produsă prin deceleraţie bruscă, în care capul, antrenat în mişcare, este oprit brusc prin lovirea de parbriz. La leziunile directe provocate de cioburi, se adaugă cele datorate energiei cinetice imprimate corpului în timpul mişcării vehiculului. Aceasta determină în momentul opririi bruşte leziuni cranio-cerebro-vertebrale, chiar în afara impactului direct. Leziunile se produc ca urmare a diferenţei dintre viteza de mişcare a corpului şi cea a capului; această diferenţă — fie că este urmarea acceleraţiei, fie a deceleraţiei — imprimă o extensie sau o flexie bruscă a coloanei cervicale, însoţită de o deplasare analoagă a conţinutului cranian, care este lezat prin contactul brusc al masei cerebrale cu reliefurile endocraniene.

Prin acest mecanism se produc frecvent leziuni vertebrocervicale (fracturi, dislocări, rupturi musculare, ligamentare etc.), cele cerebrale fiind rezultatul contactului brusc creier—craniu, sau al angulaţiei, sau al trombozei acute traumatice a arterei carotide.

Cele mai grave răniri, de fapt politraumatisme, sînt acelea ce rezultă din ejectarea călătorilor din interiorul autovehiculului, tip de accident care este urmat în aproximativ 87% din cazuri de sfîrșit letal, datorită în special marilor leziuni ale membrelor pelviene și ale extremității cefalice.

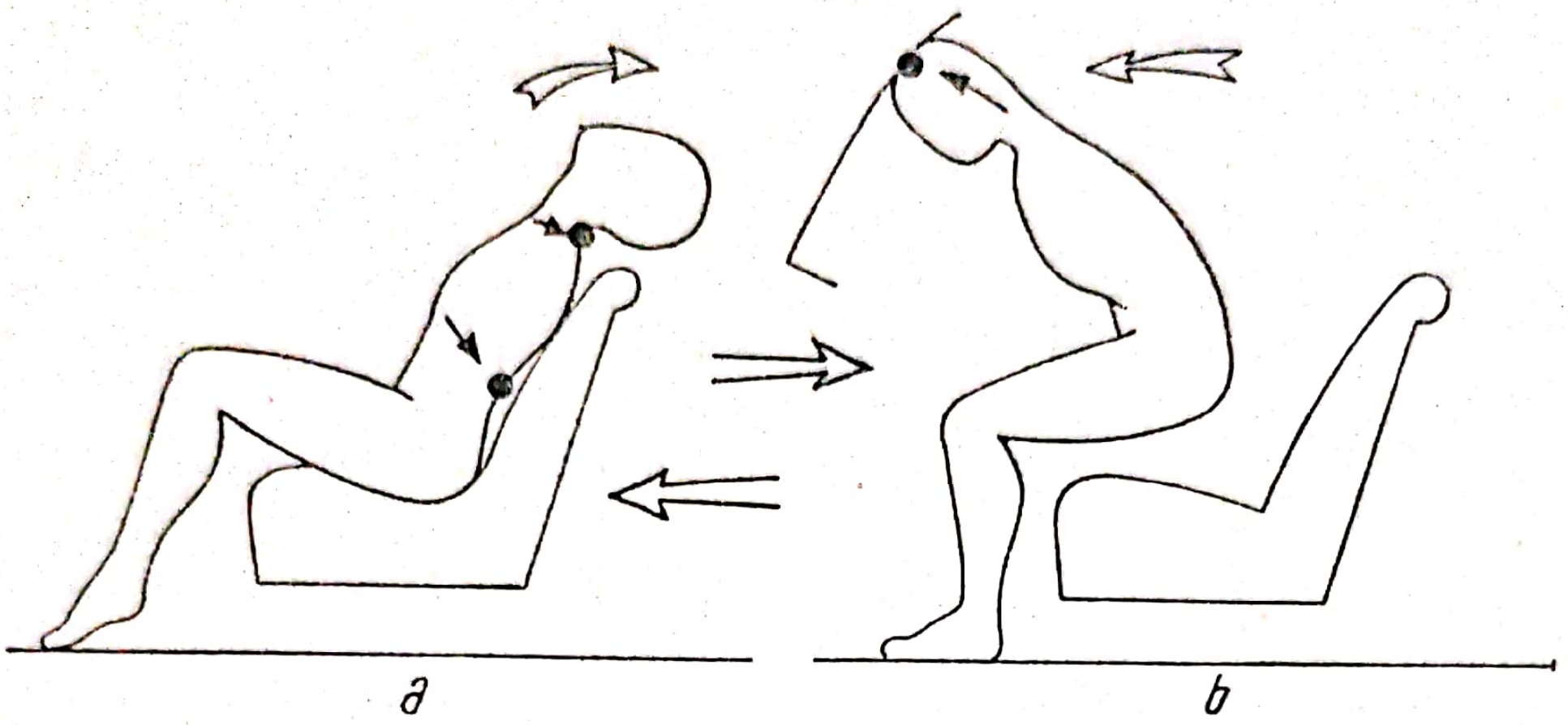

Fig. 1.2.24. — Traumatisme prin accidente de circulație.
a — șoc din spate: hiperextensia capului; *b* — șoc din față; basculare ventrală.

Traumatismele prin penetrație se produc ca urmare a acțiunii directe a agentului vulnerant — de obicei prin pătrunderea acestuia în autovehicul. Leziunile rezultate sînt cu deosebire grave, ele avînd caractere de penetrație sau perforație.

În accidentele de circulație traumatismul afectează într-o proporție de 50—80% capul, în 10—40% toracele și într-o proporție mai redusă membrele inferioare; de aceea, majoritatea accidentaților prezintă o simptomatologie legată de afectarea acestor segmente, dominată de comă și asfixie. La unii grav traumatizați aceste semne sînt evidente, la alții predomină inițial simptomele unor leziuni locale, care, deși grave, sînt totuși neesențiale față de posibila alterare a funcțiilor vitale, în lipsa unei asistențe rapide și competente. Într-o astfel de situație se găsesc adeseori accidentații la care leziunile sînt evident periferice și, ca atare, atrag de la început atenția, dar care pot fi, și adesea sînt, însoțite de leziuni viscerale mascate și, mai ales, de traumatisme craniocerebrale.

În condițiile producerii accidentului rutier grav, mai totdeauna în afara localităților, inventarul cît mai exact al leziunilor capătă, ca și în cazul răniților de război, o importanță deosebită, prin faptul că accidentatul va trebui mai întîi eventual degajat din resturile vehiculului, apoi asistat și transportat. Or, în afara unui examen atent care să conducă la identificarea tuturor leziunilor sau cel puțin a celor importante, este posibil ca efectuarea manevrelor de mai sus, menite să constituie un eficace „prim-ajutor", să devină o cauză reală de agravare a leziunilor sau chiar de moarte. Statistic, se consideră că 30% din cazurile letale ar putea fi salvate dacă primul ajutor ar fi acordat corespunzător.

Degajarea victimei se face în condiții în care leziunile survenite sînt practic necunoscute. Ca atare, aceasta se va executa menținîndu-se rigid blocul craniovertebral; vor fi evitate orice manevre forțate de flexie sau extensie, care pot avea urmări dezastruoase, în sensul posibilei dislocări a unor segmente fracturare, al deschiderii unor fracturi închise, al deplasării unor segmente vertebrale etc.

După degajare, victima va fi menţinută întinsă pe sol, asigurîndu-se în permanenţă o tracţiune axială pe craniu şi membrele inferioare. În felul acesta se evită agravarea unor leziuni craniovertebrale necunoscute încă (fracturi, luxaţii etc.), ca şi a unor fracturi ale oaselor membrelor pelviene; riscurile rezidă în încercarea — din nenorocire atît de uzitată încă — de a ajuta victima să se ridice în ortostatism, imediat după degajarea din vehiculul accidentat.

Dat fiind că accidentatul rutier este cel mai adesea un politraumatizat şi că la astfel de răniţi moartea aparentă este frecventă, se impune ca, în afara unor semne nete de moarte biologică, un astfel de traumatizat să fie asistat cardiorespirator.

1.2.9.

Semiologia traumatismelor prin leziuni combinate

(16)(26)(34)

Sfîrşitul ultimului război mondial a fost marcat, din punctul de vedere al evoluţiei armamentelor, de folosirea armei atomice. De atunci şi pînă astăzi arsenalul nuclear nu a încetat de a se îmbogăţi cu noi forme şi tipuri de încărcături nucleare, care au drept caracteristici principale efectul de nimicire în masă şi posibilitatea de a crea leziuni multiple, extrem de polimorfe, ca urmare a variatelor posibilităţi şi moduri de acţiune a agenţilor vulneranţi rezultaţi din explozia nucleară. Dintr-o astfel de explozie rezultă o imensă cantitate de energie, care teoretic este repartizată în 50% energie mecanică, 35% energie luminoasă, 15% energie nucleară, la care se adaugă efectul căderilor radioactive. Dar ca şi cînd efectele acestor agenţi agresanţi nu ar fi suficient de nimicitoare, alături de arma atomică se situează azi arma bacteriologică şi cea chimică, a căror folosire poate avea urmări tot atît de distrugătoare, ca să nu mai vorbim de aşa-zisa „armă curată“, produsul unui creier malefic — bomba cu neutroni.

Multiplele posibilităţi agresante care rezultă din efectele exploziei atomice, ca şi din combinarea acestora cu efectele celorlalte arme de nimicire în masă sau chiar cu ale armamentului clasic se integrează în aşa-zisele „leziuni combinate“. Este de reţinut faptul că în funcţie de calibrul bombei atomice, de condiţiile în care se produce explozia, de condiţiile de adăpostire a oamenilor, pierderile vor fi grave, moderate sau mai uşoare, dar în tot cazul supravieţuitorii şi cei posibil recuperabili, în afara unor circumstanţe cu totul speciale, nu vor putea fi identificaţi decît la o distanţă de cel puţin 1 000—2 000 m de epicentrul exploziei.

1.2.9.1.

Leziuni consecutive agresiunii mecanice a exploziei atomice

Explozia nucleară este însoţită de eliberarea unei mari cantităţi de căldură şi gaze. Dilatarea acestora din urmă datorită căldurii exercită o puternică presiune asupra mediului înconjurător, pe care-l pune în mişcare sub forma unei „unde de şoc“, care se propagă iniţial cu viteză supersonică, indiferent de mediu (aer, apă, sol). Efectul cel mai dezastruos îl are unda de şoc aeriană care contuzionează succesiv organele interne, și mai ales pe cele orientate perpendicular pe direcția ei de propagare. În funcție de suprapresiunea creată de unda de șoc, vor apărea leziuni de gravitate diferită, manifestate prin dereglări ale sistemului nervos central, ale analizorilor, ale organelor interne și, mai ales, ale celor cavitare și semicavitare, care, datorită conținutului în aer, însumează mai puternic efectul undei de șoc.

Concomitent cu efectul direct al undei se vor înregistra și leziuni create prin forța de lovire a sfărîmăturilor de tot felul, angrenate de suflu.

În funcție de distanța victimei față de locul de producere a exploziei și implicit a undei de șoc, traumatismele rezultate vor avea grade diferite de gravitate, pendinte în primul rînd de intensitatea sindromului de strivire, la care se asociază leziunile provocate de suflu (vezi 1.2.1.6. — „Contuzia prin suflu“).

1.2.9.2.

Leziuni consecutive agresiunii luminoase a exploziei atomice

Explozia atomică se însoțește de o puternică emisiune de lumină și căldură. În cazul bombelor explodate la Hiroshima și Nagasaki energia termică a fost evaluată la 7 miliarde de kilocalorii, energie suficientă pentru a face să fiarbă o cantitate de 70 700 tone apă. Bombele actuale degajă, teoretic, o radiație termică mult mai mare.

Emanația de lumină durează circa 3 secunde, suficiente pentru a provoca arsuri de diferite grade, fie ca urmare directă a emisiunii luminoase, fie ca urmare a aprinderii hainelor sau obiectelor înconjurătoare. Acțiunea directă a fluxului luminos produce, în general, arsuri mai superficiale, net delimitate de țesuturile sănătoase; poate provoca și arsuri conjunctivale, corneene și retiniene. Leziunile sînt proporționale, din punctul de vedere al gravității lor, cu puterea exploziei nucleare. Experiența exploziilor nucleare care au avut loc în cele două orașe japoneze a arătat că procentul de arși este foarte mare, astfel încît pînă la 8 km de la epicentrul exploziei s-au produs arsuri primare într-un procent de 98,3.

Acțiunea radiației luminoase, care se transmite în mediu cu viteza luminii și precedă unda de șoc, este datorată cu precădere radiațiilor ultraviolete și în mai mică măsură celor infraroșii. În explozia atomică experimentală de la Bikini, la distanța de 1 km de la locul exploziei luminozitatea a fost de 2 000 de ori mai mare decît a soarelui, iar în epicentrul exploziei temperatura a atins 3 000—40 000°.

Se apreciază că aproximativ 30% din victimele unei explozii nucleare suferă arsuri și 20—30% din cazurile letale se datorează unor astfel de leziuni.

Arsura atomică interesează cu precădere tegumentele neprotejate, leziunile fiind asemănătoare celor produse de alte surse termice. Există însă și particularități legate de intensitatea radiației și de modul instantaneu de producere a leziunilor — „arsuri fulger“ —, care, cu toată ecranarea realizată de piele, afectează părțile descoperite ale corpului orientate către locul exploziei. În aceste condiții suprafețele afectate sînt net delimitate de cele sănătoase, dacă intensitatea radiațiilor nu este prea mare.

În cazul unei intensități medii pot apărea arsuri și pe părțile acoperite ale corpului, mai ales dacă veșmintele sînt subțiri și de culoare închisă. La persoanele îmbrăcate cu stofe subțiri, colorate, prin diferențele de intensitate lezională, este reprodus pe corp desenul stofei, deoarece culorile închise absorb căldura şi o transmit ţesuturilor subiacente, în timp ce culorile deschise o reflectă. La Hiroshima, pe o distanţă de 1 200 m de epicentrul exploziei, s-au produs arsuri de gradul IV, pînă la o distanţă de 1 500 m arsuri de gradul III şi pînă la 4 000 m, arsuri de gradul II, căldura resimţindu-se pînă la 9 000 m.

1.2.9.3.

Leziuni consecutive agresiunii radice a exploziei atomice

Explozia atomică se însoţeşte de un efect specific, constînd în emanaţia de radiaţii ionizante care iau naştere în procesul de fisiune sau fuziune şi în cel de dezintegrare a radioizotopilor care se formează fie în timpul acestor procese, fie în urma acestora, prin activarea neutronică a mediului în care s-a produs explozia. O treime din cantitatea totală de energie nucleară este emisă în primul minut ce urmează exploziei sub formă de radiaţii *gamma* şi de neutroni, realizînd *radiaţia nucleară iniţială,* care îşi exercită acţiunea nocivă timp de 10—15 secunde din momentul exploziei. Celelalte două treimi de energie reprezintă *radiaţia nucleară reziduală,* care se eliberează treptat, persistînd în timp de la fracţiuni de secundă la ani şi avîndu-şi originea în produşii de fisiune, în radioactivitatea indusă de neutroni şi în particulele de uraniu, tritium sau plutoniu rămase după explozie.

Agresarea organismului se poate face de la o sursă externă — aşa cum se întîmplă în cazul iradierii primare ori al celei reziduale — sau de la o sursă internă — este cazul iradierii în urma căderilor radioactive care pătrund în căile aeriene şi în tubul digestiv sub forma radiaţiilor *alfa, beta* şi *gamma.*

Acţiunea radiaţiilor nucleare asupra organismului determină o serie de tulburări care definesc *boala de iradiaţie.* În condiţiile exploziei nucleare, desigur că fenomenele prezentate de victimă depăşesc cu mult pe cele constatate la cei care fac forme uşoare ale bolii de iradiaţie, în urma unor aplicaţii radice terapeutice.

Boala de iradiaţie secundară iradierii atomice are un caracter acut, afectînd în mod inegal diferitele structuri ale organismului, în funcţie de radiosensibilitatea acestora. Gravitatea bolii este pendinte de numeroşi factori, între care pe primul plan se situează cantitatea de R recepţionaţi de victimă, aceasta fiind în funcţie de distanţa faţă de sursa de iradiere. Cele mai grave tulburări, cu indicele cel mai mare de letalitate, se produc ca urmare a expunerii la radiaţiile penetrante *gamma* şi de neutroni.

Boala de iradiaţie se manifestă clinic predominant prin semne nervoase, gastrointestinale şi hemopoietice.

La o iradiere ce depăşeşte 3 000 R se produc leziuni reversibile ale sistemului nervos central, manifestate prin fenomene de agitaţie sau, dimpotrivă, de prostraţie, la care se asociază tulburări motorii.

Iradierea între 800 şi 3 000 R provoacă un sindrom dominat de tulburări gastrointestinale, cu diaree şi deshidratare, rezultat al necrozei epiteliului tubului digestiv.

Iradierea între 200 şi 800 R este dominată de tulburări datorate distrugerii de ţesut hemopoietic, cel mai sensibil la acţiunea razelor ionizante. Sînt afectate în primul rînd celulele medulare tinere, cele cu potenţial mitotic, deoarece celulele mature sînt radiorezistente. Ca atare, primele care vor începe să dispară din circulaţie sînt leucocitele (durata de viață = 6—12 ore), apoi trombocitele (durata de viață = 8—10 zile) și în cele din urmă hematiile (durata de viață = 120 zile). În funcție de aceste fenomene, se disting trei perioade ale bolii de iradiație:

Perioada inițială este caracterizată prin prezența semnelor neurologice și gastrointestinale și numai în cazul unei iradieri acute devine preponderent sindromul hematologic.

Perioada de latență este marcată de fenomene hematologice și de apariția infecțiilor consecutive leucopeniei.

Perioada de stare — în care dispariția leucocitelor induce implicit agresiunea microbiană, supresiunea imunologică și dispariția trombocitelor — este urmată de apariția sindromului hemoragic și, în cele din urmă, epuizarea hematiilor conduce la sfîrșitul letal.

1.2.9.4.

Leziuni consecutive agresiunii căderilor radioactive

Explozia nucleară produsă la nivelul solului antrenează o apreciabilă masă de pămînt, care este proiectată la mare înălțime și transformată într-o proporție de 80% în granule cu diametrul de 200 μ — „norul radioactiv“. Acesta va recădea precoce sau tardiv, local sau la distanță de locul exploziei.

Căderile radioactive reprezintă atît o sursă de iradiere externă, cît și una internă.

Iradierea externă este datorată depunerii prafului radioactiv pe suprafețe de corp neprotejate, provocînd așa-zisele „arsuri *beta*“. Acestea se manifestă pînă în 48 de ore de la expunere prin apariția unui eritem, însoțit de senzația de usturime și chiar de flictene, cînd cantitatea de radiații a fost mai mare sau expunerea de durată mai lungă. În funcție de acești parametri pot apărea leziuni ireversibile, constituite din dermite ulcerate, telangiectazii și modificări atrofice ale tegumentului.

Iradierea internă se realizează prin inhalarea sau ingerarea prafului radioactiv, ca și prin contaminarea radică a unor plăgi coexistente. O astfel de contaminare presupune o expunere îndelungată, a cărei durată nu este cunoscută, urmată fiind de apariția unor leziuni grave, ireversibile.

Bibliografie selectivă

1. ARNULF G. — Les gelures, *Chirurgie*, 1977, *103*, 2, 108—109.
2. BENHANILA A., BOUYARD R. — Les brûlures éléctriques, *Chirurgie*, 1975, *101*, 11, 864—870.
3. BOURDE Y., DEVINE R. — La plaie contuse. În: „Séméiologie chirurgicale“, Gaston Doin, Paris, 1962, p. 78—84.
4. BUREAU H., DECAILLET J. M., MEGALEN G. — Le syndrome de Secrétan existe-il? *Ann. Chir.*, 1978, *32*, 9, 571—574.
5. CHÊTELIN CH., MASSE CL. — Les hématomes rétropéritonéaux, Masson et Cie, Paris, 1975.
6. CHIRICUȚĂ I. și colab. — Arsurile, Edit. de Stat, București, 1969.
7. * * * Dicționarul medical, Edit. medicală, București, 1969.
8. DUVAL J., MAMBOMINI A. — Diagnostic des hématomes par l'échotomographie, *Ann. Chir.*, 1975, *29*, 6, 595—599.
9. FORAY J., LANOYE P. — À propos des gelures, *Lyon chir.*, 1976, *72*, 4, 256—263.
10. FORENY J., BINDER F., ALONSO J. — Les gelures de montagne, *Chirurgie*, 1977, *103*, 2, 98—109.
11. GOSSET J. — Traumatisme. În: „Nouveau précis de pathologie chirurgicale“, vol. I, Masson et Cie, Paris, 1947, p. 87—149.
12. GREGAL B., ADAM Y., YOLAND H. — Les plaies de guerre, *Ann. Chir.*, 1976, *30*, 10, 781—786.
13. GIULLET R. — Les gelures, *Lyon chir.*, 1976, *72*, 4, 261—262.

14. HUGUENOT R. — Insuffisance rénale post-traumatique après Agadir, *J. Méd. (Paris)*, 1961, *67*, 1—2, 95—102.

15. IACOBOVICI I. — Clinică chirurgicală generală, vol. II, Edit. Socec, Bucureşti, 1945.

16. IONESCU A., RĂDULESCU V., VASILIU A. — Arsurile, Edit. medicală, Bucureşti, 1972.

17. IONESCU A. — Arsurile termice. În: „Patologie chirurgicală", vol. I, Edit. medicală, Bucureşti, 1975.

18. LECÈNE P., MOULONGUET P. — Traumatismes et leurs complications. În: „Précis de pathologie chirurgicale", vol. II, Masson et Cie, Paris, 1937, p. 157—185.

19. LEY R. — Complications digestives chez les brûles graves. *Acta chir. belg.*, 1975, *74*, 3, 277—303.

20. MALIAKAS S., BERTAUX D. — Paralisie cérébrale par hématome, *Ann. Chir.*, 1975, *29*, 6, 591—594.

21. MARUBRINI A. — Diagnostic des hématomes par l'échothermographie. *Ann. Chir.*, 1975, *29*, 6, 595—599.

22. MAREŞ E. — Plaga de război. În: „Chirurgie de campanie", Edit. militară, Bucureşti, 1956, p. 63—108.

23. MAREŞ E. — Degerăturile. În: „Chirurgie de campanie", Edit. militară, Bucureşti, 1956, p. 167—174.

24. MILLERET P., CORUBE Y. — L'hématome du muscle psoas — paralisie crurale, *Ann. Chir.*, 1975, *29*, 6, 585—589.

25. MEIRONZE J. — Perspectives rajeunies sur la syndrome de Bywaters, *J. Urol. Néphrol.*, 1960, *66*, 9, 651—658.

26. MURPHY W. T. — Complicaţiile radioterapiei. În: „Complicaţiile în chirurgie şi tratamentul lor" (trad.), Edit. medicală, Bucureşti, 1969, p. 362—388.

27. NICULESCU GH., BÂNDILĂ TR., DÂNCILOIU AL. — Leziuni combinate, Edit. militară, Bucureşti, 1975.

28. NOER J. R. — Complicaţiile plăgilor. În: „Complicaţiile în chirurgie şi tratamentul lor" (trad.), Edit. medicală. Bucureşti, 1969, p. 58—67.

29. PANCEA TR., CONSTANTINESCU O., PAVELESCU I., VOICU GH. — Traumatismele toracelui, Edit. militară, Bucureşti, 1975, p. 70—372.

30. PĂUNESCU-PODEANU A., ŢURAI I. — Les troubles dus au froid, Edit. Socec, Bucureşti, 1946.

31. RICHERT G. — L'insuffisance rénale des écrasementes musculaires, *J. Urol. Néphrol.*, 1960, *66*, 9, 631—638.

32. SIMICI P. — Traumatismele. În: „Patologie chirurgicală". vol. I, Edit. medicală, Bucureşti, 1975, p. 149—170.

33. SIMICI P. — Degerăturile. În: „Patologie chirurgicală", vol. I, Edit. medicală, Bucureşti, 1975, p. 232—237.

34. SOCOLESCU M. — Arsurile. În: „Chirurgie infantilă şi ortopedie — Urgenţe" (VEREANU D. şi colab.), Edit. medicală, Bucureşti, 1973, p. 505.

35. ŞUTEU I., CĂPRIŢĂ A. — Tipuri de şoc. În: „Şocul". Edit. militară, Bucureşti, 1973. p. 414—416; 418—419.

36. TRILLAT A., PATEL J. — Les polytraumatismes, *J. Chir. (Paris)*, 1971, *102*, 3, 327—342.

37. ŢURAI I., GEROTA D. — Degerăturile. Arsurile. În: „Chirurgia", vol. I, Edit. medicală, Bucureşti, 1956, p. 483—508.

38. VEREANU D. — Traumatismele. În: „Chirurgie infantilă şi ortopedie — Urgenţe". Edit. medicală, Bucureşti, 1973, p. 407.

39. VIVES P., MASSY E. — Peut-on traiter les polytraumatismes en plusieurs temps? *J. Chir. (Paris)*, 1977, *113*, 5—6, 497—509.

1.3.

Semiologia șocului

Șocul este o reacție specifică a mecanismelor de adaptare la o tulburare importantă a echilibrului dintre organism și mediul extern (2) (3). Această definiție, ca și multe altele care au fost date acestei stări patologice acute (9) în decursul ultimelor decenii, suferă desigur de imperfecțiuni, datorită complexității sistemului reacțional al organismului, ca și multiplicității cauzelor provocatoare. Pe bună dreptate, Deloyers (cit. de 13) spune că „șocul este mai ușor de recunoscut decît de descris și mai ușor de descris decît de definit“. Se desprinde însă ca un factor comun faptul că există în șoc un interval liber de timp, necesar pentru a se produce un răsunet sistematizat în organism, manifestat prin scăderea volumului circulant, cu efecte asupra microcirculației și metabolismului celular, avînd un caracter potențial letal și tendința spre autoîntreținere și ireversibilitate (13).

În relațiile echilibrate dintre organism și mediu pot interveni tulburări datorate acțiunii unei infinități de cauze, urmate de repercusiuni atît locale, cît și generale (14).

Efectele locale sînt în funcție de natura agentului agresant, de intensitatea și durata lui de acțiune, avînd prin aceasta un caracter de oarecare specificitate. S-a considerat că șocul ar fi, din acest punct de vedere, caracteristic pentru traumatismele care survin brusc (8) sau pentru cele care produc leziuni de mari întinderi sau care se însoțesc de sîngerări apreciabile (6). În realitate, șocul poate însoți și leziuni minime sau chiar neevidente, după cum poate lipsi în cazul unor traumatisme grave, această variabilitate depinzînd de reactivitatea organismului agresat (10) (15).

Efectele generale se produc în condiții de reactivitate normală, de îndată ce agresiunea a depășit o anumită limită (15). Apar tulburări complexe ale activității tuturor aparatelor și organelor, datorită excitării terminațiilor nervoase receptoare de către agentul vulnerant. Transmiterea de la locul agresiunii a stimulilor neobișnuiți, ca și descărcarea de la acest nivel a unor substanțe chimice biologic active au ca urmare tulburări funcționale de tip parabiotic în activitatea centrilor nervoși, care, la rîndul lor, determină variate alterări biochimice, enzimatice și funcționale la nivelul tuturor sistemelor organismului (14).

Totalitatea alterărilor locale și sistemice alcătuiește „sindromul lezional“, față de care organismul se va manifesta printr-o serie de reacții de apărare-compensare nespecifice, indiferent de natura agentului cauzal, care alcătuiesc „sindromul reacțional“. Din împletirea în proporții variate a componentelor celor două sindroame — lezional și reacțional — rezultă „boala postagresivă“, în cadrul căreia reacția sistemică reprezintă o verigă principală. Boala postagresivă prezintă însă și o patologie proprie, datorată fie duratei, fie intensității sale.

Durata este patogenă, în sensul că întreținerea unei excitații pe o perioadă mai lungă antrenează un catabolism ce poate induce multiple complicații, care agravează, implicit, evoluția bolii postagresive.

Intensitatea este și ea patogenă, în sensul că declanșează o reacție specifică postagresivă dezordonată, a cărei manifestare majoră este însăși *starea de șoc*.

Este de remarcat că sindromul lezional, care este în funcție de gravitatea agresiunii, poate fi în anumite condiții urmat de sfîrșit letal, fără a mai fi timp pentru instalarea și manifestarea șocului. Dacă bolnavul supraviețuiește primelor momente postagresive, semnele șocului vor apărea, exprimînd o fază funcțională reversibilă și una morfologică ireversibilă, a cărei diagnosticare nu se poate face decît retrospectiv (2).

Din punct de vedere fiziopatologic, șocul poate fi considerat ca un sindrom polietiologic, caracterizat prin scăderea perfuziei tisulare sub nivelul necesar unui metabolism normal, ceeea ce creează o patogenie secundară, care determină agravarea progresivă a acestei reacții specifice, în care tulburările hemodinamice și metabolice se condiționează și se potențează reciproc. Este o tendință de autoîntreținere oscilantă și cel mai adesea agravantă (13) (14).

Tablou clinic. Pentru recunoașterea, diagnosticarea și aprecierea evoluției unei stări de șoc, au fost enunțate multiple clasificări clinice sau stadiale, menite să cuprindă cît mai exact gradul de răspuns la o terapeutică cît mai potrivită și efi- agresiune și, prin aceasta, să inducă cace pentru fiecare etapă evolutivă. Din acest punct de vedere, vom folosi clasificarea în două stadii — *șocul compensat* și *șocul decompensat* (1) (9) (10) (15).

Șocul compensat, denumit și „primar“ sau „erectil“, se instalează din momentul agresiunii și durează pînă la apariția insuficienței circulatorii, manifestare a unui deficit accentuat de perfuzie tisulară; practic, această fază nu are o manifestare clinică evidentă și, în funcție de felul și intensitatea traumatismului, ca și de potențialul de răspuns al organismului, durata ei poate varia de la cîteva minute pînă la cîteva ore. În acest interval de timp, examinatorul va trebui să discearnă, printr-un examen minuțios și atent, eventualele manifestări de mobilizare a mecanismelor compensatorii specifice fazei catabolice a reacției sistemice postagresive, dominată de hiperactivitatea sistemului nervos și hipertonia sistemului endocrino-vegetativ.

Stimulii nociceptivi ajung la scoarță de la locul agresiunii, determinînd o excitabilitate difuză corticală și subcorticală, manifestată printr-o stare de activitate cerebrală sporită, cu semne de neliniște, de agitație și, uneori, chiar un sindrom cerebral acut, caracterizat prin neliniște, insomnie, excitabilitate, halucinații auditive și vizuale etc. (14). Concomitent, consecutiv excitării centrilor hipotalamici, se produce un răspuns simpatico-adrenergic cu descărcare de catecolamine, care tind să reducă la normal, prin reacție simpatico-adrenergică, diversele constante dereglate de agresiune, în special pe cele vasculare, inducînd vasoconstricția periferică. Consecutiv acesteia, tegumentele devin palide, pulsul este frecvent, bine bătut, presiunea arterială este normală sau chiar ușor crescută. Șocatul poate prezenta, în funcție de timpul scurs de la agresiune, o discretă tahipnee, care devine evidentă în perioada următoare — de decompensare. Tot ca urmare a vasoconstricţiei, în cazul unei durate mai lungi a acestei faze, se poate constata oliguria.

Ţinînd seama de durata scurtă a fazei de compensare a şocului şi de simptomatologia ei destul de săracă, este necesar să se intuiască posibila existenţă a acestei manifestări a bolii postagresive, prin aprecierea condiţiilor de agresiune şi a capacităţilor de reacţie a respectivului organism. În acest sens, sînt de reţinut ca avînd un apreciabil potenţial şocogen traumatismele care interesează exteroceptorii (de exemplu, arsurile), proprioceptorii (de exemplu, fracturile), interoceptorii (hemoragia, transfuziile) şi, mai ales, situaţiile în care există o interesare complexă, întîlnite de cele mai multe ori în fapt (15).

Sînt de asemenea de luat în considerare factorii favorizanţi şi agravanţi în apariţia şi evoluţia şocului, care, corect apreciaţi, pot să sugereze aplicarea unei terapeutici adecvate, cu rol aparent profilactic.

Din acest punct de vedere este de considerat *acţiunea favorizantă a frigului*, care, datorită arderilor mai mari pe care le necesită, duce la epuizarea glicogenului hepatic, epuizează suprarenala şi tiroida, constituind, ca şi în cazul degerăturilor, atît un factor şocogen, cît şi unul de decompensare (10).

La polul opus, *căldura* produce o reducere a activităţii nervoase superioare, tradusă prin scăderea arderilor, la care se adaugă vasodilataţia şi transpiraţia abundentă, care, deşi reprezintă şi expresia unor fenomene de adaptare, dacă se prelungesc, la efectul agresiunii de fond adaugă fenomene de deshidratare manifestate prin ameţeli, cefalee, vărsături, hipotensiune; în cele din urmă, acestea duc la decompensare circulatorie. De fapt, o rănire produsă în astfel de condiţii este urmată de obicei de instalarea unei forme grave de şoc (15). Indiferent de starea aparentă a rănitului, şocul va trebui considerat ca existînd potenţial în cazul traumatismelor foarte dureroase, precum şi la răniţii hemoragici, chiar dacă pierderea de sînge se face în cantităţi mici şi, mai ales, la purtătorii de garou, în momentul ridicării acestuia (10).

În absenţa unei terapeutici corecte profilactice şi curative a fazei compensate, şocul îşi continuă evoluţia conform tendinţei sale la autoîntreţinere oscilantă şi cel mai adesea agravantă, apărînd manifestările fazei de decompensare.

Şocul decompensat sau şocul „secundar“ se anunţă prin accentuarea manifestă a tulburărilor circulatorii. Coborîrea tensiunii arteriale cu 20 mmHg sub presiunea normală sau o T.A. de 100—80 mmHg[2], cu pensarea diferenţialei, anunţă începutul decompensării (9).

Consecutiv agresiunii se produc multiple tulburări complexe, care angajează întregul organism, însă ponderea maximă o deţin tulburările hemodinamice şi cele metabolice (14).

Menţinerea eficienţei circulaţiei este posibilă numai în condiţiile unui echilibru corelat între conţinătorul şi conţinutul vascular şi activitatea cardiacă. Postagresiv se instalează hipovolemia, care este comună tuturor formelor de şoc, consecutiv căreia se produc modificări atît ale activităţii cardiace, cît şi ale rezistenţei vasculare. Datorită acestora se poate realiza o redresare hemodinamică, capabilă să asigure o utilizare eficientă a volumului sanguin existent (important, mai ales, în cazul hemoragiilor mijlocii și grave), printr-o irigare preferențială a organelor de importanță vitală, pe seama unei diminuări de debit circulator la nivelul organelor mai puțin importante din punct de vedere vital.

---

[2] Conform Sistemului internaţional de măsuri (SI), intrat în vigoare la 1.I.1981, 1 mmHg=133,322 Pa (unităţi Pascal).

Această „centralizare“ a circulației este posibilă printr-o vasoconstricție care reduce patul vascular periferic și prin intrarea în funcțiune a șunturilor vasculare, ceea ce reprezintă un mecanism util ce permite supraviețuirea în condițiile unei hipovolemii care, altfel, ar putea fi letală. Hipovolemia este obiectivată prin constatarea unei hiperglobulinemii de peste 5 000 000 de hematii/mm^3, a unei hiperhemoglobinemii de peste 110—120% și a unui hematocrit de peste 40—50. Vasoconstricția postagresivă predomină la nivelul tegumentelor, al musculaturii striate a membrelor, al rinichiului, ficatului, splinei, intestinului etc., respectînd teritoriile cerebral și coronarian. Redresarea hemodinamică se realizează și prin creșterea volumului sanguin, care se face prin mobilizarea sîngelui din organele de depozit și prin trecerea lichidelor interstițiale în vase.

Expresia clinică a vasoconstricției o constituie răceala și cianozarea extremităților, iar încetinirea circulației poate fi pusă în evidență prin faptul că apăsarea cu degetul lasă o amprentă albă, care se recolorează foarte lent. Suferința circulatorie a splanhnelor se manifestă, în primul rînd, la nivelul rinichiului, prin instalarea oliguriei, cu diminuarea excreției de sodiu urinar la un debit urinar orar sub 40 ml. După cîteva zile de evoluție se evidențiază și suferința ficatului, prin hepatomegalie dureroasă, subicter, hiperglicemie, prin spolierea ficatului de glicogen (tendință de evoluție spre insuficiența hepatică). Afectarea digestivă, și în special intestinală, se va manifesta evident doar într-o fază evolutivă avansată a șocului.

Cu toate adaptările hemodinamice, presiunea venoasă centrală (normal, 10—12 cm apă[3]), ca și întoarcerea venoasă rămîn diminuate, ceea ce are drept consecință o umplere ventriculară deficitară, urmată de scăderea debitului sistolic și, implicit, a tensiunii arteriale. Fără a constitui un criteriu absolut, dar totuși cu valoare practică, raportarea T.A. la frecvența pulsului poate reprezenta un criteriu orientativ asupra gravității șocului. Astfel, o T.A. de 100 mmHg cu un puls de 100—120 este expresia unui șoc ușor, o T.A. de 90—70 mmHg cu un puls de 120—140 este expresia unui șoc mijlociu, iar o T.A. de 60—50 mmHg cu un puls de 140—150 este expresia șocului grav (15).

Într-un stadiu evolutiv mai tardiv, T.A. scade, alterîndu-se concomitent irigarea organelor vitale.

Hipoxia indusă de hipotensiunea urmată de insuficiență a circulației cerebrale antrenează o stare de inhibiție a centrilor nervoși superiori, manifestată clinic prin somnolență, torpoare, care pot alterna cu agitație, halucinații și chiar confuzie mintală. În general, conștiența este păstrată pînă în stadiul tardiv de evoluție a șocului, dar într-o formă mai diminuată, astfel că bolnavul răspunde mai greu la întrebări. Senzoriul este prezent numai la stimuli puternici, pentru a dispărea complet într-o fază avansată a șocului. Se socotește că sensibilitatea scade începînd de la o T.A. de 80—60 mmHg, este slabă la o T.A. de 50 mmHg și dispare la T.A. de 30 mmHg.

---

[3] 1 mm H_2O=9,80665 Pa (conform SI).

Obiectiv, se poate constata electroencefalografic că amplitudinea potenţialelor electrice este deprimată, în corelaţie cu hipovolemia şi hipotensiunea (14).

În cazul în care întoarcerea venoasă este atît de deficitară, încît T.A. nu mai poate fi menţinută, ci scade progresiv, irigaţia miocardică devine şi ea deficitară. Compensator, cordul reacţionează printr-o creştere a frecvenţei contracţiilor sale, care ating un ritm de 160—180/min., reflectînd gradul hipovolemiei. Această tahicardie reprezintă însă o cauză de suprasolicitare miocardică, care implică micşorarea duratei diastolei, avînd ca efect final o umplere insuficientă a cordului, cu alterarea proceselor ergodinamice din miocard, diminuarea debitului cardiac, urmată de hipotensiune cu pensarea diferenţialei; către stadiul final, cordul suprasolicitat cedează progresiv.

Clinic, suferinţa cordului se manifestă prin asurzirea zgomotelor, tahicardie, apariţia semnelor de ischemie subendocardică la EEG, absenţa pulsului periferic, colabarea venelor superficiale, cianoza extremităţilor (14).

Din punct de vedere respirator, instalarea şocului coincide cu creşterea suplimentară a ventilaţiei pulmonare — care începe chiar înaintea hipotensiunii, ca urmare a excitării centrilor respiratori de către acidoza metabolică — şi scăderea ritmului oxidărilor tisulare. Se produce o tahipnee la un ritm de 30—40/min., care iniţial este benefic, căci determină eliminări crescute de bioxid de carbon. Acest mecanism necesită, pe de o parte, un consum crescut energetic şi, pe de alta, peste o anumită frecvenţă volumul aerului curent scade progresiv paralel cu accelerarea, ajungîndu-se în cele din urmă la hiperventilaţie, cu hipoxie şi hipercapnie. În cele din urmă, preletal, se instalează respiraţia periodică de tip Cheyne-Stockes sau Kussmaul. În fond, saturaţia în oxigen, totdeauna deficitară datorită hiperventilaţiei, disocierii dintre ventilaţie şi irigaţia alveolară şi alterării schimburilor gazoase, reprezintă o verigă importantă în producerea hipoxiei tisulare existente în şoc. În şocul grav, una dintre cauzele frecvente de moarte este pneumonia obliterantă, consecinţă a leziunilor de atelectazie, edem, embolie etc. — toate urmarea diminuării prelungite a fluxului sanguin pulmonar (14).

Tulburările circulatorii şi metabolice din şoc se repercutează şi asupra întregului tub digestiv, însă suferinţa acestuia este cel mai adesea asimptomatică. În cazurile cu evoluţie lungă sau în cele grave, care se însoţesc de leziuni ulcerative ale mucoasei digestive, apar hemoragii, cel mai adesea exteriorizate prin melenă.

Suferinţa ficatului este majoră, întrucît el este afectat atît de hipoxia consecutivă modificărilor hemodinamice locale, cît şi de agresiunea substanţelor toxice şi bacteriene de la nivelul mucoasei intestinale. De exemplu, în condiţiile unui şoc în care tensiunea arterială este scăzută la 80 mmHg, saturaţia în oxigen a sîngelui portal scade de la valoarea normală de 68% la numai 25%, condiţie în care se furnizează numai 35% din oxigenul necesar activităţii ficatului. Sub un anumit prag, celulele hepatice sînt lezate ireversibil, ceea ce va influenţa apreciabil întreaga activitate sistemică.

În ceea ce priveşte rinichiul, care este afectat ca şi ficatul din primele momente ale centralizării circulaţiei, suferinţa sa se oglindeşte în diminuarea fluxului urinar, ajungînd pînă la anurie într-un interval de timp ce variază de la 24 de ore pînă la 2—3 zile. Suferința rinichiului este direct influențată atît de gravitatea șocului, cît și, mai ales, de durata hipotensiunii, care poate fi urmată de leziuni ale nefronilor, fapt ce constituie substratul insuficienței renale grave posttraumatice.

În condiții de gravitate extremă a traumatismului sau în lipsa unei asistențe medicale competente și eficace, diferitele și complexele sisteme de compensare ale organismului agresat nu mai pot face față prăbușirii circulatorii, instalîndu-se **starea de șoc—colaps terminal,** de **șoc ireversibil.** Deoarece nu s-au putut stabili cu certitudine parametrii clinici sau paraclinici care să semneze ireversibilitatea reală a șocului, s-a propus pentru denumirea acestei faze, ca fiind mai corespunzător realității clinice, termenul de *„șoc refractar“*. Dar în afara acestor controverse asupra terminologiei, în astfel de condiții restabilirea prin perfuzii a volumului sanguin nu mai este echivalentă cu o redresare hemodinamică și chiar dacă, în urma aplicării unei terapeutici, se va înregistra o creștere a tensiunii arteriale, aceasta nu se va putea menține. Această fază este corespunzătoare scoarței cerebrale (15) și este caracterizată prin pierderea conștienței, prăbușire tensională, puls mic și foarte rapid, tahipnee, rigiditate musculară etc.

Pierderea conștienței apare ca un semn dominant și, ca atare, trebuie să se facă diagnosticul diferențial cu *lipotimia, coma* și *sincopa,* care reprezintă stări de cu totul altă natură decît șocul.

Lipotimia este o pierdere bruscă, de scurtă durată, a conștienței, însoțită de relaxare musculară parțială sau completă, datorată unei scăderi importante a debitului sanguin cerebral, indiferent de cauza acesteia (5).

Coma este o stare de inhibiție profundă a activității nervoase superioare, caracterizată prin pierderea parțială sau completă a conștienței, a mobilității voluntare și a sensibilității, cu păstrarea însă a funcțiilor vegetative fundamentale (4).

Sincopa este un sindrom paroxistic de încetare, eventual temporară, a funcțiilor vegetative fundamentale, caracterizat prin pierderea conștienței, absența pulsului, a tensiunii arteriale și a mișcărilor respiratorii. Este urmarea unei irigări sanguine insuficiente, determinată de o cauză extracerebrală (5) (10) (11).

Colapsul — termen care în unele definiții ale stadialității șocului este legat de faza de decompensare — reprezintă o cedare globală a forțelor organismului, ca urmare, în special, a insuficienței circulatorii (5) (10).

Faza de șoc ireversibil sau de șoc refractar, în care se produc grave leziuni organice ireversibile (6), este urmată rapid de instalarea **morții clinice,** denumită și **moarte aparentă,** caracterizată prin pierderea conștiinței, încetarea circulației și a respirației, precum și prin dispariția reflexelor corneene și pupilare, cu apariția midriazei (2). Constatarea acestor semne impune aplicarea imediată a măsurilor de resuscitare cardiorespiratorie, care pot salva uneori bolnavul. Abandonarea resuscitării se hotărăște la apariția semnelor de încetare definitivă și ireversibilă a funcțiilor vitale, marcată prin oprirea definitivă a respirației, ineficiența masajului cardiac, traseu electrocardiografic și electroencefalografic nul, midriază paralitică și apariția lividităților cadaverice (2) (10). Din punct de vedere medico-legal, **moartea** survine cînd funcțiile celor trei mari sisteme — cardiovascular, respirator și nervos — au încetat (10).

1.4.

Cicatrizarea

Cicatrizarea reprezintă procesul prin care proliferarea țesutului conjunctiv realizează vindecarea unei plăgi. Mecanismul acestui proces prezintă unele particularități, legate de țesutul agresat (4) (5). În general, el se desfășoară în două faze distincte: într-una se reunesc structurile traumatizate — ceea ce reprezintă cicatricea propriu-zisă —, iar în cealaltă se înfăptuiește, teoretic, regenerarea țesuturilor distruse (4) (5) (6). În realitate, însă, realizarea ambelor faze reprezintă o eventualitate ideală, foarte rară, întrucît se poate vorbi aproape în exclusivitate de o cicatrizare, dar nu și de o veritabilă regenerare tisulară (4).

În funcție de anumite caractere ale traumatismului, ale plăgii create, cicatrizarea se poate face prin „primă“ sau prin „secundă intenție“, adică primar sau secundar.

Cicatrizarea prin „primă intenție“ sau **cicatrizarea primară** reprezintă un optim evolutiv, întrucît în 6—8 zile se poate obține vindecarea. Pentru aceasta, însă, se cer împlinite o serie de condiții generale, de teren, și o serie de condiții locale, între care afrontarea buzelor plăgii, hemostaza acestora și, mai ales, absența germenilor patogeni se situează pe primul plan. Ținînd seama de aceste condiții, apare limpede că de o astfel de cicatrizare vor beneficia, în primul rînd, plăgile superficiale și apoi, în ordine, plăgile operatorii, cele liniare produse prin tăiere, cele reduse ca întindere etc., în speță soluțiile de continuitate tisulară în care nu se produce retracția buzelor plăgii, care să le îndepărteze una de alta.

Evoluția normală către vindecare a unei plăgi se face în două etape:

Prima etapă este denumită și „fază productivă“ (3), „fază autolitică“, „catabolică“, „de latență“ sau „inflamatorie“, fiecare denumire căutînd să scoată în evidență unul sau altul din momentele fiziopatologice prin care se începe procesul de cicatrizare.

Această etapă începe îndată după producerea leziunii și durează aproximativ 5 zile, timp în care se declanșează răspunsul biochimic față de leziune (3) și care corespunde perioadei de formare a mucopolizaharidelor și proteinelor solubile, elemente precursoare ale colagenului. Îndată după crearea soluției de continuitate tegumentară, buzele plăgii au tendința de a se îndepărta una de alta, vasele sîngerează un timp variabil după calibrul lor, această sîngerare oprindu-se spontan. În jurul plăgii se produc, ca expresie a unui proces inflamator aseptic, hiperemia perilezională și, ca o consecință a modificărilor vasculare, un oarecare grad de edem, care este net vizibil pe marginile rănii. „Edemul traumatic“ are în general un efect benefic asupra evoluției plăgii, întrucît diminuă cavitatea lezională și concură astfel la o cicatrizare mai lesnicioasă. În cazul în care edemul este exagerat, el capătă un atribut negativ, căci devine un element compresiv, care poate determina un oarecare grad de asfixie tisulară.

Exsudatul sanguin și cel limfatic care urmează creării soluției de continuitate formează, în suprafață, un strat de fibrină ce alcătuiește „crusta“. Aceasta este caracteristică tuturor plăgilor care descoperă dermul și are tendința la retracție, ajutînd prin aceasta apropierea buzelor plăgii. O plagă de dimensiuni reduse, care evoluează aseptic, se poate cicatriza chiar sub pelicula de fibrină. După căderea spontană a crustei, care se produce în general după 7—10 zile de la formare, sau după îndepărtarea ei, apare un țesut de granulație de culoare roșie-vie, înconjurat pe margini de o fină membrană de culoare albicioasă-cenușie, care reprezintă proliferarea epitelială ce se realizează prin alunecare centripetă și care acoperă repede ceea ce a mai rămas neepitelizat. În rănile reduse ca întindere și care evoluează aseptic, cicatrizarea se poate definitiva chiar sub crustă, astfel încît la ridicarea acesteia plaga apare complet epitelizată.

Îndepărtarea crustei înainte de terminarea epitelizării este însoțită sau urmată de sîngerare, uneori abundentă, datorită traumatizării mugurilor cărnoși, bogat vascularizați, prin ruperea aderențelor acestora la crusta protectoare. În cazul în care a intervenit un proces septic, sub crustă se acumulează puroi, ceea ce impune îndepărtarea acesteia.

A doua etapă este „faza colagenică“ (6), sau „faza anabolică“, sau „proliferativă“ (3). Începe din a 5-a zi și durează pînă la deplina vindecare, aproximativ pînă în a 15-a zi. Se caracterizează prin creșterea cantității de colagen și, în consecință, a rezistenței la tensiune a țesutului cicatriceal. Fibroblaștii produc o proteină solubilă — precolagenul —, care devine colagen în prezența acidului ascorbic și a substratului reprezentat de substanța fundamentală. Rezistența datorată colagenului începe a se manifesta către a 6-a zi, atinge maximul către a 14-a—a 16-a și crește apoi lent pînă într-a 21-a zi și chiar mai tîrziu (2). De un deosebit interes practic sînt urmărirea și respectarea acestei evoluții a procesului de cicatrizare, în special în cazul bolnavului chirurgical, la care pot surveni o serie de incidente și accidente, uneori foarte grave, datorate tocmai nerespectării unor recomandări menite să pună la adăpost de solicitări nepotrivite sau chiar de suprasolicitare o cicatrice postoperatorie mai înainte de maturarea sa colagenică.

În ansamblu, cicatrizarea primară se produce în afara unei eventuale infectări, obținîndu-se o vindecare rapidă printr-o cicatrice solidă, redusă cel mai adesea ca aspect la o linie albă, care, cu trecerea timpului, poate dispărea cu desăvîrșire.

Cicatrizarea prin „secundă intenție“ sau **cicatrizarea secundară** este modalitatea de vindecare specifică plăgilor contuze, plăgilor cu pierdere de substanță tegumentară și cu precădere plăgilor infectate primar sau secundar. În astfel de leziuni, activitatea organismului în vederea realizării cicatrizării, este mai laborioasă, întrucît sînt necesare, inițial, îngrădirea și îndepărtarea din rană a țesuturilor devitalizate, mortificate, sau chiar a eventualilor corpi străini. Aspectul acestor plăgi pe cale de cicatrizare secundară este variabil în funcție de condițiile de producere a leziunilor, întrucît în unele situații o parte din țesuturi mor imediat, producîndu-se așa-numita „necroză primară“, caracteristică de pildă arsurilor de gradul IV, pentru ca în alte situații mortificarea să devină evidentă după cîteva ore sau zile de la traumatism, producîndu-se aşa-numita „necroză secundară“ sau „întîrziată“.

Consecutiv constituirii leziunii, pe suprafaţa acesteia se formează un exsudat fibrinos amestecat cu sînge, care, cel puţin teoretic, se suprainfectează după 6—8 ore şi devine un exsudat cu aspect fibrinopurulent, care este lesne de recunoscut după îmbibarea caracteristică a pansamentelor. În condiţiile în care se reuşeşte preîntimpinarea infecţiei, exsudatul din plagă rămîne strict seros.

Către a 4-a—a 5-a zi de evoluţie, timp în care, în afara unor condiţii speciale defavorabile, se înfăptuieşte eliminarea structurilor neviabile, ţesutul conjunctiv, printr-o activitate mitotică intensă, la care se asociază numeroase vase de neoformaţie, dă naştere mugurilor cărnoşi, care sînt constituiţi tocmai dintr-o buclă vasculară înconjurată de elemente conjunctive de tip embrionar, care reprezintă începutul ţesutului de granulaţie şi expresia unei reacţii inflamatorii intense a ţesutului conjunctiv pe cale de refacere (5). În cele din urmă, acesta înconjură procesul de înmugurire, se organizează şi, analog cu ceea ce se petrece în procesul de cicatrizare primar, apar fibrele colagene, care imprimă tendinţa de apropiere, între ele, a buzelor plăgii. Se produce în acelaşi timp o reacţie centripetă a ţesuturilor, prin care se tinde către diminuarea dimensiunilor soluţiei de continuitate şi, concomitent, se începe şi procesul de epidermizare. Acesta din urmă se realizează prin alunecare, pornind de la periferie către centru, acoperind suprafaţa granulară. Procesul apare marcat evident de un chenar epidermic neoformat, de aspect roz-albăstrui, care avansează concentric de la o zi la alta şi care se deosebeşte net de culoarea roşie-vie a mugurilor. Avansarea centripetă a epidermizării poate fi încetinită sau chiar oprită în cazul în care suprafaţa granulară este prea întinsă sau în cazul în care procesul de înmugurire devine hipertrofic.

În general, atunci cînd întreaga suprafaţă lezată este epidermizată, se poate socoti că procesul de cicatrizare s-a terminat. Trebuie reţinut, însă, că acest acoperămînt epidermic rămîne încă, un timp apreciabil, un element foarte fragil, expus la fisurări şi ulcerări, cu sensibilitate deosebită, mai ales la variaţiile de temperatură.

În plăgile în care leziunea respectă unele insule cu potenţial regenerativ epidermic, procesul de epidermizare poate fi început şi de la aceste niveluri, el avînd astfel puncte de plecare multiple şi posibilitatea de întregire mai rapidă.

În general, cicatrizarea secundară se înfăptuieşte cu preţul unei cicatrice adesea pigmentate, neregulate, stelare şi disgraţioase, care culminează cu retracţia cicatriceală şi cicatricea patologică. Aspectul iniţial al plăgii, ca şi condiţiile de producere a acesteia pot induce unele elemente de prognostic asupra viitoarei cicatrice. În acest sens, se poate reţine faptul că orice plagă care interesează întreaga grosime a tegumentului se va vindeca printr-o cicatrice definitivă cu calităţi variabile, care depind de numeroşi factori, atît locali, cît şi generali.

Între *factorii generali* cu influenţă importantă negativă asupra procesului de cicatrizare, în ansamblul său, şi a cicatricei propriu-zise, în special, se situează hipoproteinemia şi deficitul de acid ascorbic — ambele substanţe cu rol fundamental în procesul de maturizare a cicatricei. Cu rol deloc neglijabil, se adaugă numeroşi factori legaţi de teren.

În ceea ce priveşte *factorii locali*, se poate observa că evoluţia cicatri-

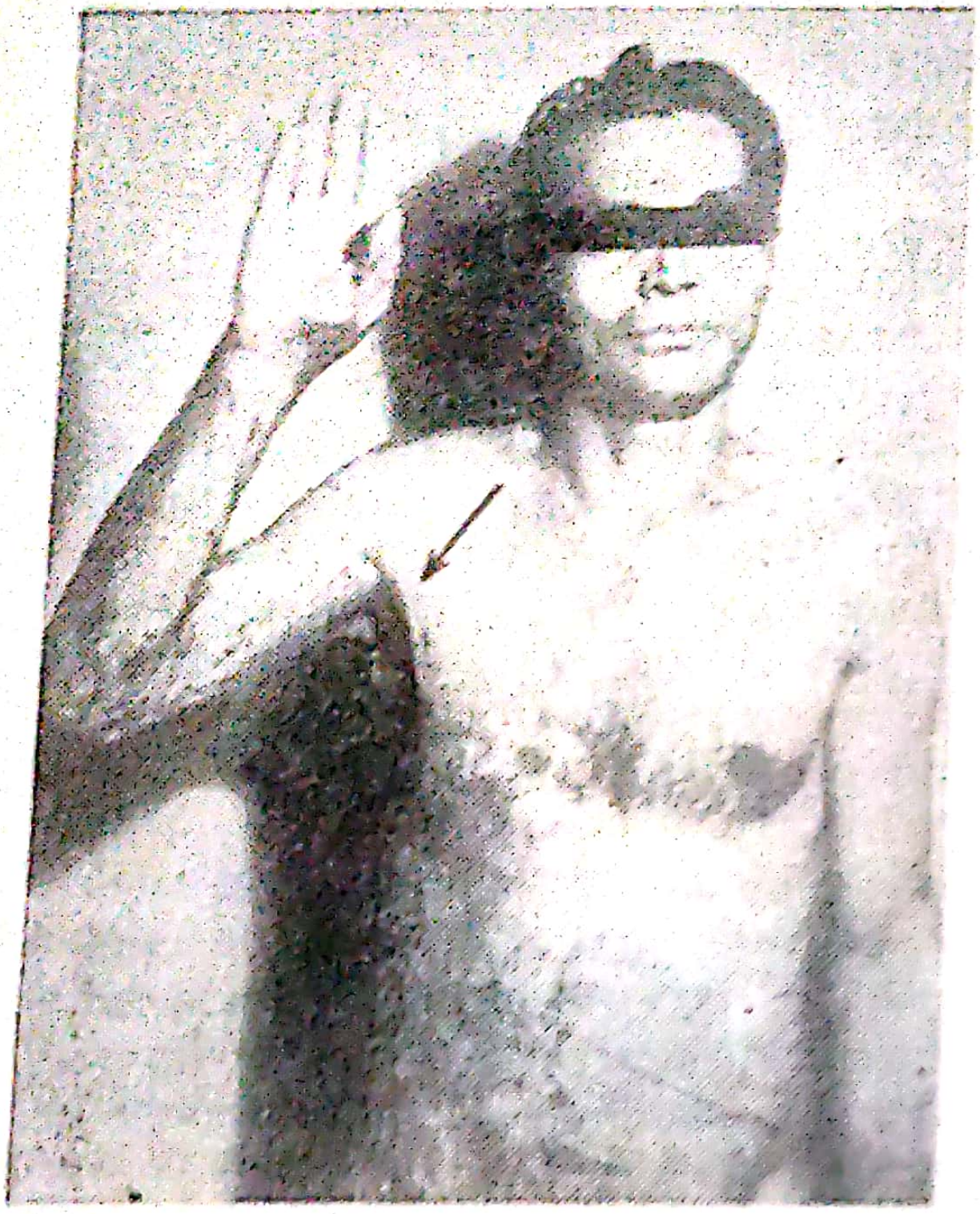

Fig. 1.4.1. — Cicatrice retractilă brahiotoracică după arsură de gradul III (colecția A. Ionescu).

zării este mai rapidă și mai simplă pe zonele mai bogat vascularizate și mult mai grea în zonele paucivasculare sau chiar absentă în cele afectate de leziuni obstructive arteriale.

De asemenea, regiunile afectate de acțiunea radică oferă un foarte slab coeficient al potențialului de cicatrizare, ca dealtfel și leziunile survenite pe zone anterior cicatrizate.

O manifestare patentă a deficitului cicatriceal, datorată atît unor factori generali, cît și locali, este evisceraţia — complicaţie majoră a chirurgiei abdominale (7). Într-adevăr, în această leziune își împletesc acțiunea dăunătoare starea generală deficitară a bolnavului și starea locală, în special infecția. O astfel de complicaţie se manifestă prin scurgerea sau mustirea, printre firele de cusătură, a unei cantități variabile de lichid serosanguinolent — expresie a reacției seroasei peritoneale viscerale care acoperă ansele intestinale eviscerate sub tegument.

La examinarea unei cicatrice se va ține seama de faptul că fibrele elastice caracteristice dermului normal sînt absente și, ca atare, cicatricea este inextensibilă. Dacă rana a fost liniară, dacă a evoluat aseptic și, mai ales, dacă a fost orientată paralel cu direcția texturii elastice, cicatricea ce va rezulta are șansa de a fi apropiată din punct de vedere

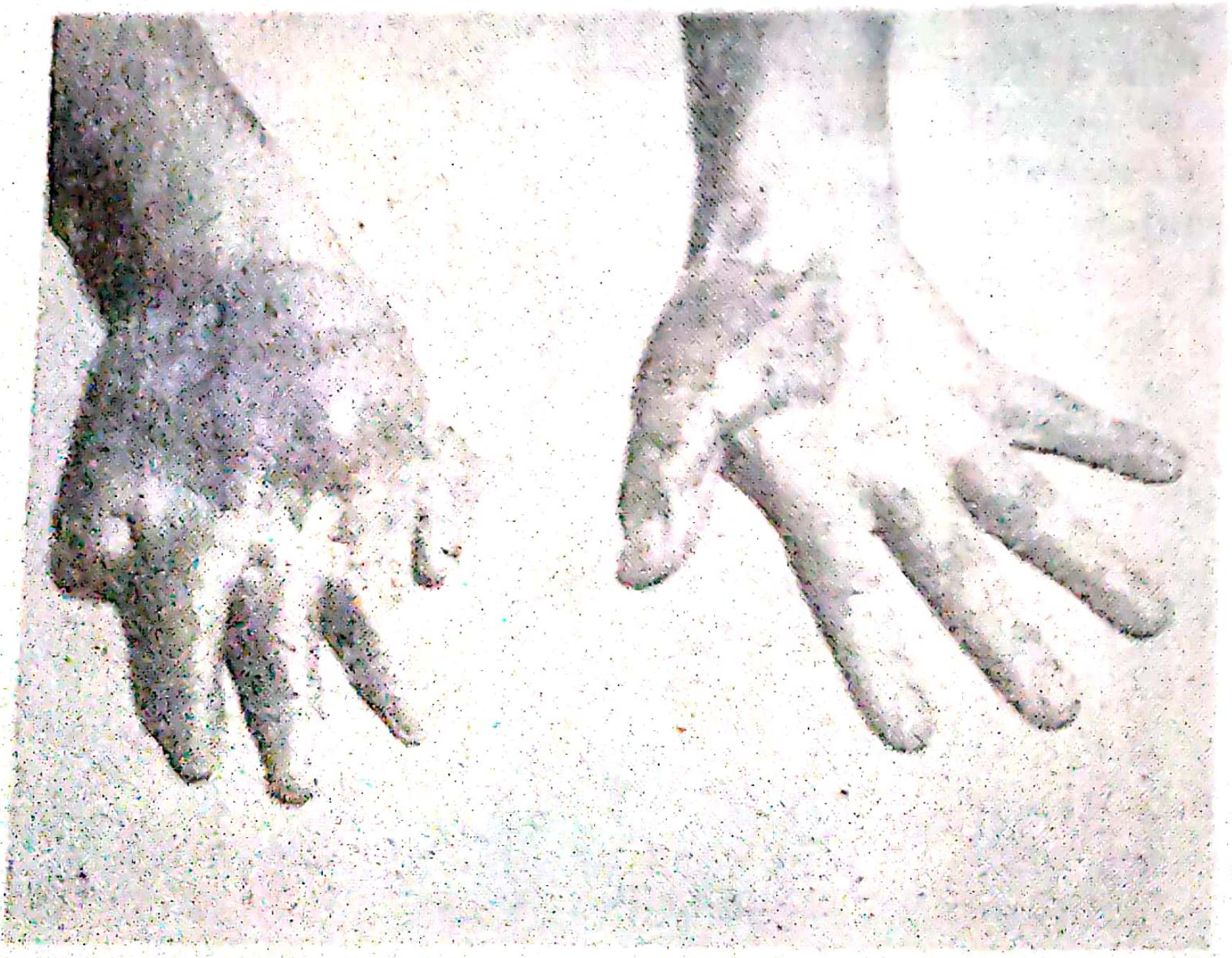

Fig. 1.4.2. — Cicatrice hipertrofică după arsură de gradul III a mîinilor.



Fig. 1.4.1. — Cicatrice retractilă brahiotoracică după arsură de gradul III (*colecția A. Ionescu*).

zării este mai rapidă și mai simplă pe zonele mai bogat vascularizate și mult mai grea în zonele paucivasculare sau chiar absentă în cele afectate de leziuni obstructive arteriale. De asemenea, regiunile afectate de acțiunea radică oferă un foarte slab coeficient al potențialului de cicatrizare, ca dealtfel și leziunile survenite pe zone anterior cicatrizate.

O manifestare patentă a deficitului cicatriceal, datorată atît unor factori generali, cit și locali, este evisceratia — complicație majoră a chirurgiei abdominale (7). Într-adevăr, în această leziune își împletesc acțiunea dăunătoare starea generală deficitară a bolnavului și starea locală, în special infecția. O astfel de complicație se manifestă prin scurgerea sau mustirea, printre firele de cusătură, a unei cantități variabile de lichid serosanguinolent — expresie a reacției seroasei peritoneale viscerale care acoperă ansele intestinale eviscerate sub tegument.

La examinarea unei cicatrice se va ține seama de faptul că fibrele elastice caracteristice dermului normal sînt absente și, ca atare, cicatricea este inextensibilă. Dacă rana a fost liniară, dacă a evoluat aseptic și, mai ales, dacă a fost orientată paralel cu direcția texturii elastice, cicatricea ce ve rezulta are șansa de a fi apropiată din punct de vedere

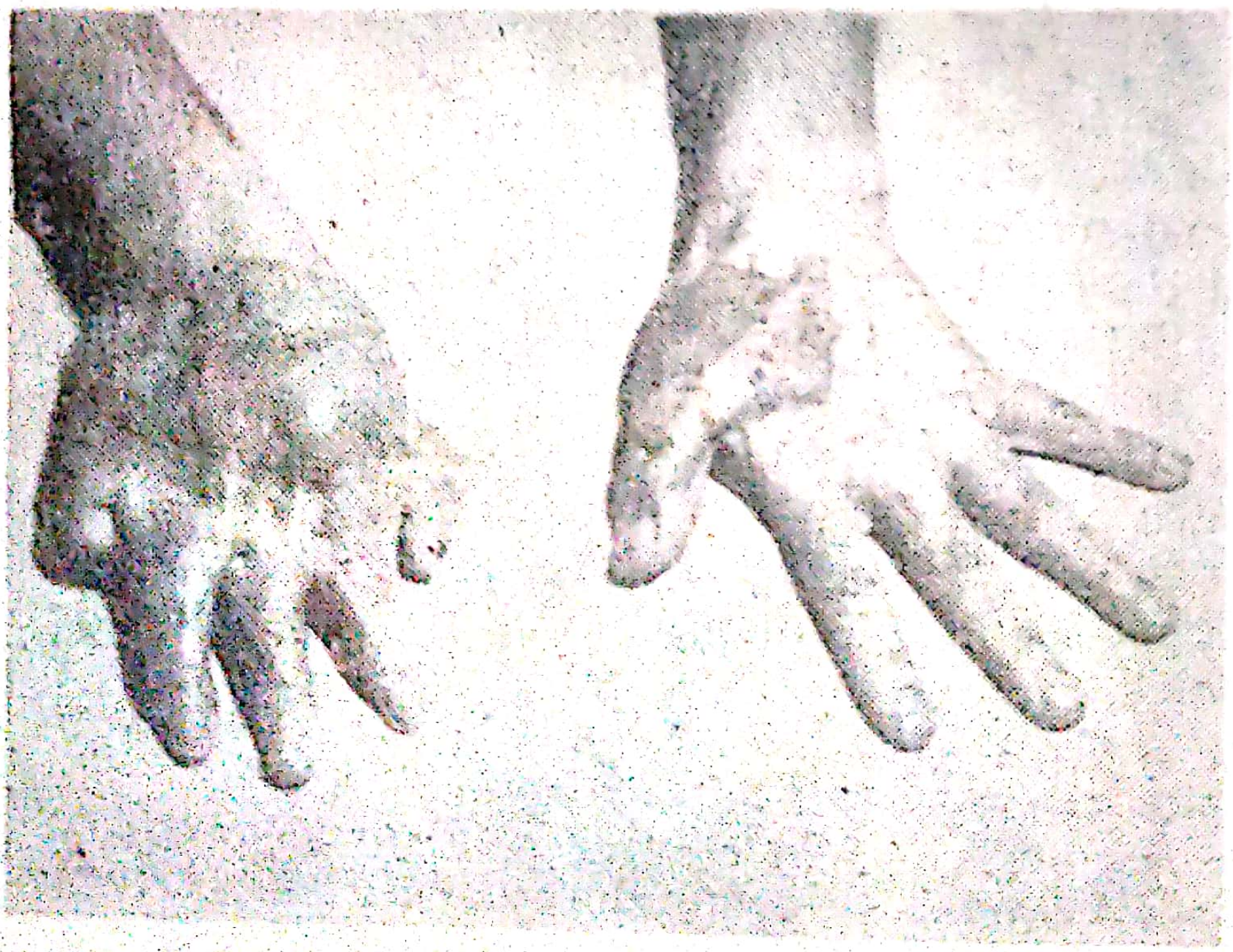

Fig. 1.4.2. — Cicatrice hipertrofică după arsură de gradul III a miinilor.

calitativ de cicatricea formată prin „primă intenție". Dacă rana este orientată perpendicular pe direcția fibrelor elastice, dacă țesutul conjunctiv are tendința de a se hipertrofia, de a se retracta sau de a se atrofia, cicatricea va deveni evidentă sau chiar vicioasă.

Cicatricea retractilă (fig. 1.4.1) se formează îndeosebi atunci cînd plaga a interesat o plică de flexiune sau dacă a existat o pierdere de substanță apreciabilă. Astfel de cicatrice pot crea deficite funcționale importante, chiar adevărate invalidități, prezentînd în plus și riscul de degenerare malignă, ca urmare a repetatelor traume reprezentate de încercările infructuoase de extensie (2).

Cicatricea hipertrofică (fig. 1.4.2.) se dezvoltă cu precădere după plăgile contuze, profunde, și se prezintă sub forma unui burelet sau a unei formațiuni tumorale cu volum stabil; poate fi apreciată ca atare numai în cazul în care datează de mai multă vreme, tocmai pentru a se putea stabili caracterul ei neevolutiv.

Cicatricea cheloidă (fig. 1.4.3) este datorită unei proliferări excesive a țesutului conjunctiv, care

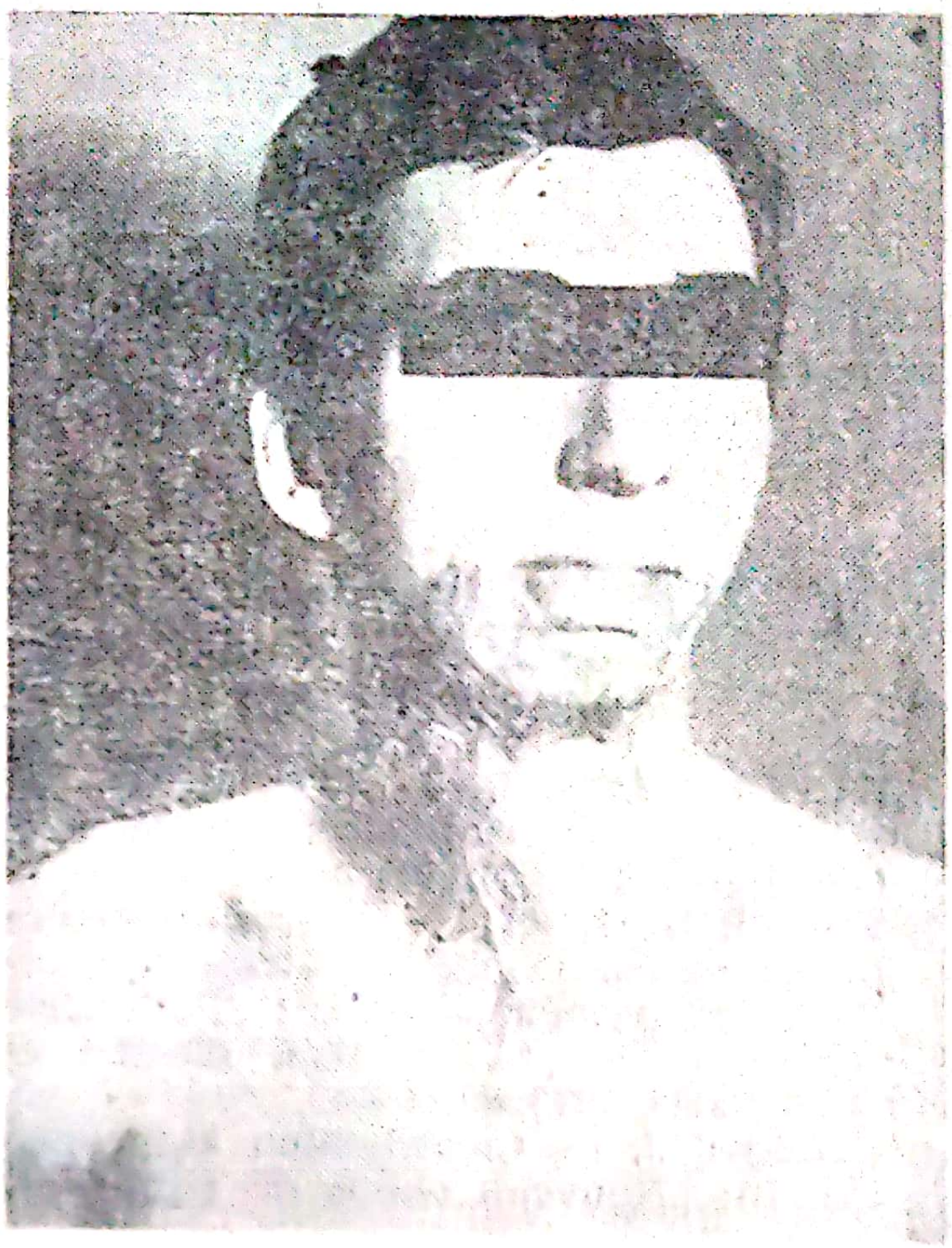

Fig. 1.4.3. — Cicatrice cheloidă după arsură de gradele II și III.

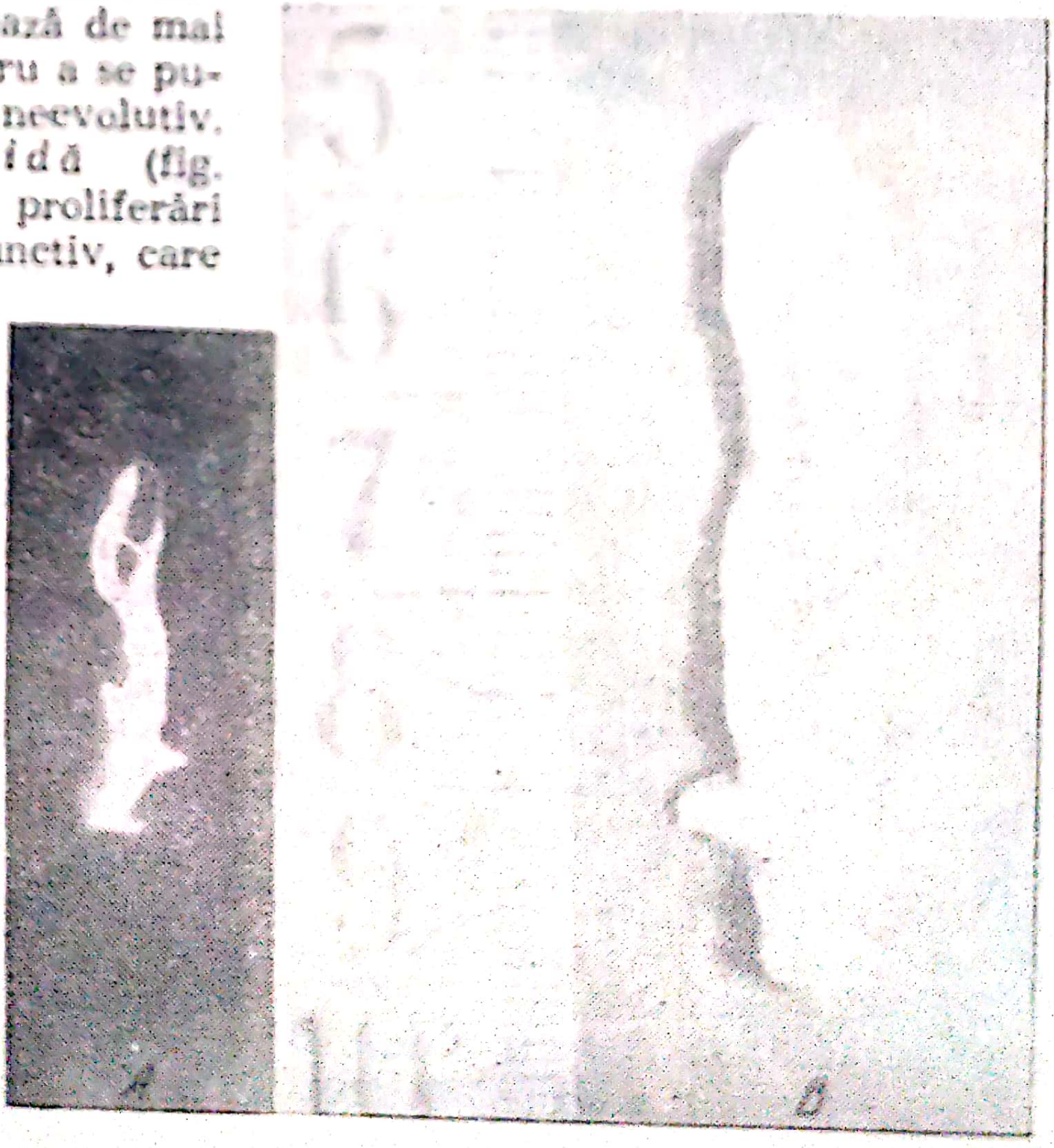

Fig. 1.4.4. — Cicatrice osificată.
A — imagine radiografică; B — fragment osos extirpat (dimensiunea apreciată în centimetri).

evoluează un timp nedeterminat. Se prezintă ca un burelet rozat, uneori vinețiu, cu suprafața netedă, cu consistență dură și contur neregulat, deoarece are prelungiri laterale asemuite cu cleștii de rac (3). Considerată ca avînd un potențial evolutiv neprevizibil (3), ea are în general tendința de a crește în grosime și în suprafață și să recidiveze în cazul în care este extirpată, uneori putîndu-se chiar osifica (fig. 1.4.4). O astfel de cicatrice patologică se dezvoltă, mai ales, la persoanele tinere și, cu precădere, la nivelul regiunii sternale și deltoidiene (2).

Bibliografie selectivă

1. * * * Dicționarul medical, vol. I. Edit. medicală, București, 1969.
2. DUFOURMANTEL C. — Cicatrices. În: „Pathologie chirurgicale“, Masson et Cie, Paris, 1975, p. 139—141.
3. FALARDEAU M. — Évolution des plaies et contusions. Cicatrisation normale et pathologique. În: „Pathologie chirurgicale“, ed. a II-a. Masson et Cie, Paris, 1975, p. 40—45.
4. GOSSET J. — Cicatrisation et cicatrices. În: „Nouveau précis de pathologie chirurgicale“, vol. I, Masson et Cie, Paris, 1945, p. 96—104.
5. LECÈNE P., MOULONGUET P. — Cicatrisation et cicatrices. În: „Précis de pathologie chirurgicale“, vol. I, Masson et Cie, Paris, 1937, p. 217—222.
6. NOER J. R. — Complicațiile plăgilor. În: „Complicațiile în chirurgie și tratamentul lor“, Edit. medicală, București, 1969, p. 58—72.
7. SIMICI P. — Eviscerația postoperatorie. În: „Elemente de chirurgie intestinală“, Edit. medicală, București, 1976, p. 38—40.

1.5.

Tumorile

Tumoarea (lat. = *tumor*) reprezintă o neoformaţie tisulară rezultată dintr-o proliferare exagerată a elementelor celulare ale unui ţesut organizat, cu tendinţă la persistenţă şi creştere nelimitată (1) (5). Este considerată şi ca o manifestare locală complexă, care se produce sub influenţa a numeroşi şi diferiţi factori externi şi interni ce modifică procesele chimice şi metabolice şi tulbură compoziţia şi structura tisulară normală (8).

Denumită şi neoplasm (gr. *neos*=nou+*plasma*=formaţiune), tumoarea poate avea un aspect regulat sau neregulat, în funcţie de proliferarea exagerată şi haotică a elementelor celulare ale unui ţesut organizat, care, spre deosebire de alte ţesuturi normale, se dezvoltă deviat, căpătînd o adevărată autonomie biologică (7). Într-adevăr, dacă structura histologică a unui ţesut neoformat este mai mult sau mai puţin analoagă cu cea a ţesutului care i-a dat naştere, în particular neoplazia nu urmează în dezvoltarea sa regulile normale de creştere, de diferenţiere şi metabolism celular. Aşa se explică faptul că atît o neoformaţie benignă, cît şi una malignă îşi pot continua creşterea şi dezvoltarea chiar pe fondul unui organism în plină caşexie (3) (7).

Folosirea termenului de tumoare în definirea unei afecţiuni neoformative include dintru început obligaţia de a diferenţia neoplasmul adevărat de bolile de altă natură, dar cu aspect clinic şi morfologic tumoral. Din acest punct de vedere are o mare importanţă diagnosticul diferenţial al tumorilor chistice, şi în special al celor parazitare, ca şi cel al proceselor pseudotumorale de origine inflamatorie, care reprezintă în fapt un ţesut neoformat, conţinînd însă în structura sa elementele caracteristice procesului inflamator. Evoluţia unor astfel de procese inflamatorii, mai ales cu localizare viscerală şi cu deosebire intestinală, poate îmbrăca dimensiuni şi caractere extrem de apropiate de adevăratele neoplazii, astfel încît un diagnostic de certitudine, bazat exclusiv pe datele clinice, este dificil şi riscant de făcut, chiar în condiţiile unei examinări peroperatorii.

În realitate, opoziţia dintre diferitele forme de afecţiuni tumorale nu este rigidă, întrucît, de pildă, pe fondul unui proces inflamator cronic se poate dezvolta un proces tumoral adevărat, aşa cum este papilomul mucoasei, sau o neoplazie ce se situează la graniţa dintre un proces inflamator şi unul tumoral, cum este tumoarea cu mieloplaxe (3).

Începutul dezvoltării unui proces tumoral nu se însoţeşte nici de semne, nici de simptome caracteristice şi cu atît mai puţin patognomonice; el poate fi descoperit numai în condiţiile unei evoluţii tumorale undeva pe suprafaţa corpului sau în condiţiile în care creează fenomene de vecinătate, care determină tulburări ce impun examenul medical (compresiuni, dureri etc.).

În lumina cunoştinţelor actuale, actul chirurgical reprezintă elementul de bază în terapeutica proceselor tumorale. În foarte multe situaţii acest act este grevat de riscuri şi adeseori mutilant, motive pentru care se impune, ca o necesitate absolută, stabilirea unui diagnostic de certitudine a naturii procesului tumoral, căci în funcţie de aceasta se poate stabili atît actul terapeutic cel mai potrivit, cît şi un indice prognostic.

Procesele tumorale se pot dezvolta pe oricare dintre ţesuturile organismului şi pentru sistematizarea lor s-au făcut, în funcţie de diferite criterii, variate clasificări, dintre care cea mai uzitată, ca avînd un deosebit interes teoretic şi practic (8), este aceea care se bazează pe caracterele evolutive ale neoformaţiei şi care grupează procesele neoplazice în benigne şi maligne.

Redăm în tabelul 1.5.I una dintre clasificările schematice ale tumorilor.

Diagnosticul clinic de tumoare se bazează iniţial pe anamneză, din care se pot reţine multiple elemente cu pondere diagnostică, dată fiind filiaţia indubitabilă ce există între unele date etiopatogenice şi apariţia şi dezvoltarea unui proces tumoral. În cazul tumorilor cu sediu tegumentar sau care se dezvoltă la nivelul structurilor superficiale, chiar şi numai inspecţia este suficientă pentru a se constata locul, forma şi dimensiunea lor — elemente ce rămîn a fi confirmate prin palpare, care oferă posibilitatea stabilirii raporturilor cu tegumentul, mucoasele şi ţesuturile de vecinătate, ca şi a consistenţei, mobilităţii şi caracterelor suprafeţei tumorale. Percuţia şi auscultaţia devin utile în examinarea bolnavilor la care dezvoltarea tumorală are loc la nivelul unor viscere (abdomen, torace).

În unele situaţii, un examen clinic simplu, de rutină, poate stabili diagnosticul unei tumori neevidente, aşa cum este de pildă cazul unei tumori anorectale ce poate fi depistată printr-un tact rectal. În alte cazuri, însă, pentru investigare şi diagnostic este necesară folosirea mijloacelor paraclinice. Astfel, endoscopia permite vizualizarea directă, ca şi eventuala prelevare în vederea biopsiei a neoformaţiilor dezvoltate la nivelul aparatului respirator (traheo- şi bronhoscopia), al aparatului digestiv (esofagogastroduodenoscopia şi anorectocolonoscopia), al cavităţii abdominale (celioscopia), al vezicii urinare (cistoscopia) etc. Aceste examene pot semnala prezenţa unui proces tumoral, chiar în absenţa vizibilităţii directe a acestuia, prin modificările de formă, mobilitate sau conţinut ale cavităţilor cercetate.

În cadrul examenelor paraclinice, cel radiologic are o importanţă deosebită, deşi el evidenţiază procesul numai pe baza unor semne indirecte, dar foarte valoroase. Astfel, el pune în evidenţă modificări de transparenţă, de structură, de formă, de raporturi etc., după cum înregistrează şi modificări ale lumenului şi conturului organelor cavitare. Datele furnizate de examenul radiologic pot fi uneori atît de nete, încît pe baza lor se poate stabili chiar un diagnostic de certitudine asupra naturii tumorii.

Pentru diagnosticarea tumorilor cu evoluţie incertă se folosesc pe scară largă scintigrafia şi ecografia, aceasta din urmă în special pentru depistarea tumorilor lichidiene.

În diagnosticul tumorilor se foloseşte şi o largă gamă de analize de laborator, dintre care unele se socotesc a fi de o valoare oarecum specifică; dar, în general, astfel de examene nu pot preciza dacă procesul

TABELUL 1.5.1

CLASIFICARE SCHEMATICĂ A TUMORILOR
(DUPĂ P. NICOLESCU) (8)

Țesut de origine	Tumori benigne	Tumori maligne
Tumori epiteliale		
Epiteliu pavimentos	Papilom	Carcinom pavimentos
Epiteliu cilindric	Polip	Adenocarcinom
Epiteliu glandular	Adenom	Adenocarcinom
Epiteliu de tranziție	Papilom	Carcinom de tranziție
Tumori ale țesutului conjunctiv și ale altor țesuturi mezenchimatoase		
Țesut fibros adult	Fibrom	Fibrosarcom
Țesut fibros embrionar	Mixom	Mixosarcom
Țesut grăsos	Lipom	Liposarcom
Țesut cartilaginos	Condrom	Condrosarcom
Țesut osos	Osteom	Osteosarcom
Țesut muscular neted	Leiomiom	Leiomiosarcom
Țesut muscular striat	Rabdomiom	Rabdmiosarcom
Țesut vascular limfatic	Limfangiom	Limfangiosarcom
Țesut vascular sanguin	Hemangiom	Hemangiosarcom
Tumori ale sistemului reticulohistiocitar și ale țesutului hemopoietic		
Sistem reticulohistiocitar	—	Limfosarcom Reticulosarcom Limfogranulomatoză malignă Leucoză limfoidă
Măduvă hematogenă	—	Leucemii Mielom multiplu

TABELUL 1.5.1 (continuare)

Țesut de origine	**Tumori benigne**	**Tumori maligne**
Tumori ale țesutului nervos și ale altor țesuturi anexe		
Țesut glial	Gliom	Glioblastom
Țesut nervos cerebral		Meduloblastom
Meninge	Meningiom	Meningiom malign
Teaca nervilor periferici	Neurinom	Neurinom malign
Celule nervoase ganglionare	Ganglioneurom	Simpatoblastom
Retină	—	Retinoblastom
Medulosuprarenală	Feocromocitom	Feocromocitom malign
Tumori ale țesutului pigmentar		
Melanoblaști și melanocite	Nev	Melanom malign
Tumori ale mai multor țesuturi		
Glandă mamară	Fibroadenom	*Tumor philoides*
Țesuturi renale embrionare	—	Tumoare Wilms
Celule multipotente	Teratom	Teratom malign
Alte tumori		
Placentă	Molă hidatiformă	Corioepiteliom
Ovar	Tumoare de granuloasă	Tumoare de granuloasă
Testicul	Fibrom	Seminom
Timus	Timom	Timom malign

tumoral este benign sau malign (4). Pentru obținerea unor atare certitudini, este necesară efectuarea citodiagnosticului și a examenului biopsic.

În cazurile simple, diferențierea unei tumori benigne de una malignă este lesne de făcut după unele criterii delimitative, care vor fi arătate mai departe, dar care în nici un caz nu pot fi absolutizate. De cele mai multe ori, criteriile clinice și macroscopice nu sînt suficiente pentru a preciza benignitatea sau malignitatea, devenind necesar examenul anatomopatologic — singura metodă prin care se poate face distincția între aceste modalități evolutive, care prezintă un corespondent histo- și citopatologic (1)(8).

Tumoarea benignă este o neoformaţie unică sau multiplă, localizată şi cu dezvoltarea de obicei lentă, avînd o citotipie identică sau foarte asemănătoare ţesutului de origine (8). Indiferent de volum, o astfel de tumoare este bine delimitată de o barieră, reprezentată, în cazul tumorilor dezvoltate din epiteliul de suprafaţă, de existenţa şi persistenţa membranei bazale, iar în cazul tumorilor dezvoltate în parenchimul sau în profunzimea ţesuturilor, de o capsulă conjunctivă, prin intermediul căreia tumoarea împinge, comprimă, deplasează ţesuturile din vecinătate, dar niciodată nu le invadează. Între capsula şi parenchimul tumoral există un plan de clivaj, deşi tumoarea se găseşte sub tensiune, astfel că la secţionare ea se răzbuzează (8). Exereza chirurgicală este lesnicioasă în cazul acestor tumori, iar dacă a fost făcută corect, complet, nu va fi urmată niciodată de recidivă. O tumoare benignă nu se însoţeşte de adenopatie satelită (în afara tumorilor inflamatorii) şi nu dă metastaze. Sînt totuşi tumori benigne care nu sînt perfect delimitate — de pildă la nivelul planurilor de înveliş —, aceste neoplazii fiind numai rareori încapsulate. În alte cazuri, tumori incomplet extirpate pot recidiva (8). Este de remarcat că, indiferent de volum, o tumoare benignă nu se însoţeşte în evoluţia sa de fenomene de ordin general, în afara cazurilor în care neoplazia interesează un parenchim glandular-endocrin. Tumorile benigne cu topografie viscerală pot provoca, în anumite condiţii, în mod indirect, fenomene generale, datorită caracterului stenotic sau compresiv al dezvoltării neoplazice.

Tumoarea malignă este o neoformaţie de obicei unică, cu limite imprecise, căci nu are capsulă, cu extindere locală în ţesuturile vecine, în care tumoarea primitivă trimite prelungiri ce le invadează din aproape în aproape. Poate avea o evoluţie rapidă (6) sau, dimpotrivă, una lentă (7), insidioasă, ceea ce face ca foarte adesea, dată fiind şi lipsa unor semne mai zgomotoase de însoţire, tumoarea să fie descoperită prea tîrziu, atunci cînd faza de evoluţie locală, practic cea terapeutică, a fost depăşită.

Denumită şi „tumoare canceroasă", o astfel de neoplazie evoluează de la *o fază locală* — în care de obicei tumoarea este unică, dar dominată de capacitatea invazivă radiară şi distructivă a celulelor neoplazice — la *o fază de generalizare*, care se realizează prin difuzarea celulelor neoplazice pe calea vaselor sanguine şi limfatice, la nivel local, regional sau la distanţă (7), constituind metastazarea. Răspîndirea celulelor neoplazice este favorizată de o serie de condiţii locale perineoplazice, cum ar fi edemul, manipulările directe ale tumorii etc.; în general, orice concură la permeabilizarea ţesuturilor peritumorale.

Metastaza reprezintă rezultatul difuzării şi transpunerii la distanţă a unor celule care provin din tumoarea primitivă şi a căror dezvoltare la noul nivel de implantare dă naştere unei tumori cu totul analoage tumorii primitive, care se dezvoltă pe seama propriei sale structuri şi creşte prin proliferarea propriilor sale celule, fiind definită şi ca un focar secundar de creştere neoplazică, dezvoltat la distanţă de tumoarea primitivă.

În unele cazuri, mai ales în acelea în care neoplazia are o evoluţie acută, difuzarea pe calea limfatică poate deveni evidentă, datorită interesării reţelei limfatice superficiale sub forma unei limfangite reticulare sau chiar tronculare.

Este important de reținut faptul că pot exista cazuri în care, cel puțin aparent, manifestarea clinică a metastazei poate să preceadă pe cea a tumorii primitive.

La examenul local al unei tumori canceroase cu dezvoltare superficială se pot aprecia cu ușurință, mai ales prin palpare, aderența tumorii la planul tegumentar sau la planurile profunde, aspectul particular al pielii — „în coajă de portocală“ — la nivelul contactului direct tumoare-tegument și, într-o fază evolutivă mai avansată, creșterea de volum a nodulilor limfatici sateliți.

Tumoarea malignă, considerată ca boală a întregului organism, se însoțește și de fenomene generale, unele consecință directă a dezvoltării tumorale, altele consecutive complicațiilor secundare ale acesteia (ulcerări, hemoragii, infecții etc.), care prezintă totuși un element comun, și anume apariția lor tardivă. Aceste manifestări generale, denumite și „fenomene sau sindroame paraneoplazice“, sînt atribuite unor mecanisme diferite — unele datorate eliberării de către celulele neoplazice a unor substanțe de tip hormonal, care au o acțiune directă asupra țesuturilor sau o acțiune stimulatoare asupra glandelor endocrine, iar altele datorate acțiunii unor substanțe cu caracter toxic, unor mecanisme imunopatologice sau unor factori carențiali etc.

Manifestările paraneoplazice îmbracă din punct de vedere clinic aspecte variate, unele dintre acestea avînd o frecvență mai mare și fiind considerate mai mult sau mai puțin caracteristice pentru evoluția canceroasă.

Tulburările hematologice sînt, ca și alte suferințe, legate de unele *tulburări de metabolism*, în special proteic și feric, care afectează atît eritropoieza, cît și conținutul în fier al hematiilor. Consecutiv acestor tulburări apar, pe de o parte, anemia sideroprivă propriu-zisă și, pe de altă, colorația galbenă-pai a tegumentelor bolnavului canceros în fazele avansate ale bolii. Tot în cadrul sindromului hematologic trebuie integrate și unele tulburări de coagulare, în sensul unei tendințe către tromboză, fenomen datorat fie unor compresiuni venoase în amonte, fie unor grefe neoplazice endovenoase.

Bolnavul canceros prezintă o stare de astenie, care poate fi legată de elementul sanguin, dar care poate fi datorată și afectării directe sau indirecte a sistemului neuroendocrin.

Cu un caracter de marcată specificitate este descrisă *cașexia*, care în realitate survine însă foarte rar, întrucît, statistic, 70% dintre canceroși sucombă mai înainte de apariția acestui sindrom. Mecanismul de instalare a cașexiei este practic necunoscut, el limitîndu-se la denutriția constatabilă prin dispariția grăsimii, în special din țesutul celular subcutanat, și prin reducerea apreciabilă a maselor musculare, adică fenomene asemănătoare rezultatului unui aport alimentar insuficient. Inconstanța acestui sindrom în decursul evoluției proceselor tumorale maligne a condus chiar la considerarea unei evoluții independente de procesul tumoral, dar pendinte de fenomene morbide intercurente, ca infecția, azotemia, hemoragia etc. (9).

Durerea, în afara localizărilor tumorale pulmonare, survine în general tardiv, atunci cînd prin volumul său neoformația realizează compresiunea terminațiilor nervoase, dintre care unele se găsesc situate în însuși parenchimul pulmonar.

Sărăcia simptomatologică a bolii canceroase la debutul ei face ca în cadrul examenului oncologic, care este obligatoriu pentru orice bolnav, datele de etiopatogenie să capete o importanță cu totul deosebită, ținînd seama de faptul că astăzi se cunosc peste 10 000 de factori cancerigeni — fizici, chimici, biologici, ereditari etc. (2)(7)(8). O anamneză bine condusă poate, pe baza datelor obținute, să ducă la folosirea unor mijloace de depistare și diagnostic mai profunde, care, în cele din urmă, să conducă la descoperirea procesului de cancerizare în faza sa primitivă, care reprezintă perioada de la primul contact cu factorul cancerigen pînă la apariția primelor celule tumorale maligne (2). Dacă examenul clinic bine condus permite depistarea unei tumori chiar într-o fază evolutivă inițială, de „precancer“ sau de „cancer *in situ*“, tot el oferă condițiile unei stadializări clinice, pe baza căreia se poate stabili o indicație terapeutică corectă și se poate întrevedea un indice prognostic.

Pe baza examenului clinic, s-a imaginat sistemul internațional de stadializare a cancerului, denumit „sistemul TNM“, în care *T* reprezintă tumoarea primitivă, după aspectul și mai ales dimensiunile sale, *N* — invazia secundară a nodulilor limfatici loco-regionali și *M* — prezența eventualelor metastaze, dovadă a invaziei, de obicei neselectivă și topografic discontinuă (2).

Deși stadializarea clinică actuală are un caracter subiectiv, ea își păstrează importanța sa practică, deoarece individualizează gradat stadiile prin apariția treptată a unor elemente noi, inexistente în stadiile anterioare.

Stadiul clinic 0 este exclusiv microscopic, leziunea fiind epitelială sau interstițială și strict localizată, cu un diametru de pînă la 1 mm. Extirparea corectă a unei astfel de leziuni oferă garanția unei vindecări în 100% din cazuri.

Stadiul clinic I reprezintă încadrarea, în cazul unui microcancer, a unei tumori cu diametrul de pînă la 1 mm, iar pentru macrocancer, a unei tumori cu diametrul de pînă la 2—4 cm, dar limitată exclusiv la organul de origine și cu mobilitate față de toate planurile (2).

Stadiul clinic II include, în plus, expansiunea și dezvoltarea interstițială a tumorii primitive, ale cărei dimensiuni pot depăși pe cele din stadiul I, dar care rămîne limitată topografic la organul pe care a apărut, fără expansiune loco-regională pe cale limfatică (2).

Stadiul clinic III este caracterizat prin expansiune interstițială, urmată de dezvoltarea macroscopică loco-regională a tumorii, care nu mai este rezecabilă radical, ca și de extinderea extracapsulară nodală și limfangitică regională difuză. Este posibil ca în stadiul III tumoarea să nu depășească încă organul afectat inițial (2).

Stadiul clinic IV este caracterizat prin expansiune extraregională în 100% din cazuri, chiar dacă macroscopic tumoarea pare limitată regional.

Ceea ce este deosebit de important de reținut, în privința semiologiei tumorale, este faptul că criteriile clinice și macroscopice, oricît ar fi ele de complete, de aprofundate, nu sînt suficiente pentru a preciza benignitatea sau malignitatea unei tumori. Rezolvarea în cazurile dubioase nu se poate face decît cu ajutorul examenului anatomopatologic — singurul care poate face distincția între benign și malign, deși în unele cazuri și criteriul histologic poate fi eronat.

Citodiagnosticul este examenul care se efectuează pe lichide biologice, revărsate, produse de raclaj, aspirație sau puncție, în vederea identificării caracterelor și anomaliilor celulare. Pentru a se obține date și asupra organizării țesutului, necesare în diagnosticul de malignitate, este însă necesară efectuarea examenului histologic al țesutului tumoral, care se recoltează prin biopsie. La efectuarea acestui examen de covîrșitoare importanță diagnostică se va ține seama de factorii care pot induce erori, cum sînt: manipulările inutile și prelungite, intîrzierile de fixare, folosirea de fixatori nepotriviți etc. — toate acestea reprezentînd elemente care pot modifica structurile tisulare. În ceea ce privește biopsia extemporanee — atît de folosită astăzi în orientarea intraoperatorie a chirurgului —, date fiind condițiile de fixare și de execuție a examenului, aceasta nu poate fi considerată decît ca un examen cu valoare orientativă (1).

În ansamblu, diagnosticul clinic al tumorilor este numai un diagnostic de suspiciune, dealtfel ca și examenul citologic, care, chiar în mîini experimentate, dă erori într-o proporție de 10—20% din cazuri.

Examenul histologic este într-adevăr un examen de certitudine, însă datele sale sînt valabile numai pentru țesutul și zona de unde s-a prelevat biopsia și s-a efectuat examenul (2).

Bibliografie selectivă

1. ABELANET R. — Les tumeurs. În: „Pathologie chirurgicale“, Masson et Cie, Paris, 1975, p. 63—75.
2. COSTĂCHEL O. — Date fiziopatologice și clinice necesare precizării noțiunilor de depistare și diagnostic în boala canceroasă. Stadializarea clinică. În: „Depistare și diagnostic precoce în cancer“, Edit. medicală, București, 1973, p. 7—713.
3. DELARUE J. — Notions d'ordre général sur les tumeurs. În: „Nouveau précis de pathologie chirurgicale“, vol. I, Masson et Cie, Paris, 1947, p. 149—168.
4. DICK W. — Allgemeine Geschwulstlehre. În: „Lehrbuch der Chirurgie“, Georg Thieme, Stuttgart, 1964, p. 86—90.
5. * * * — Dicționarul medical, vol. II, Edit. medicală, București, 1969.
6. LECÈNE P., MOULONGUET P. — Les tumeurs. În: „Précis de pathologie chirurgicale“, vol. I, Masson et Cie, Paris, 1937, p. 235—426.
7. MANDACHE FL. — Tumorile. În: „Semiologie și clinică chirurgicală“, Edit. didactică și pedagogică, București, 1966, p. 252—272.
8. NICOLESCU P. — Date generale privind anatomopatologia tumorilor benigne și maligne. În: „Patologie chirurgicală“, vol. I, Edit. medicală, București, 1975.
9. VASILIU T. — Boala canceroasă, Edit. medicală, București, 1956, p. 239—255.

2 | Semiologia bolilor chirurgicale vasculare

2.1.

Semiologia bolilor chirurgicale arteriale

Funcția sistemului arterial constă în repartizarea sîngelui pompat de inimă către toate structurile organismului, în funcție de necesitățile momentane ale acestora privind asigurarea schimburilor care se fac prin intermediul pereților rețelei capilare. Asigurarea acestei funcții deosebit de complexe necesită un echilibru perfect între conținător, reprezentat de întreaga rețea arterială, și conținut, reprezentat de sînge. Cînd atributele calitative și cantitative ale acestora se mențin în limite normale, țesuturile, indiferent de regimul lor de irigare arterială, vor îndeplini condițiile de schimburi și, implicit, de funcționalitate optime. De îndată ce, însă, intervin perturbări într-unul din componentele sistemului, perturbări care cel mai adesea ajung să se intrice, potențîndu-se reciproc, regimul de irigare arterială diminuă și țesuturile vor avea de suferit prin insuficiența sau lipsa aportului sanguin. În funcție de importanța spolierii de sînge, țesutul va răspunde prin simptome care exteriorizează o suferință mai întîi funcțională și apoi, dependent de gradul de deficit sanguin și de durata acestuia, organică, ajungînd pînă la gangrenă (1) (9).

Tulburarea de irigație arterială poate interesa întreg arborele vascular sau numai anumite segmente ale acestuia, viscerale sau periferice. Referirea descriptivă privește de obicei sindroamele arteriale periferice, deoarece acestea sînt mai ușor de depistat printr-un examen clinic de rutină. În realitate, însă, suferința arterială, indiferent de etiologia sa, interesează cu aceeași frecvență și arterele viscerale, fapt ce este demonstrat actualmente cu ușurință prin folosirea arteriografiei selective ca mijloc de investigare de rutină și chiar de urgență.

În ansamblu, se consideră că suferința arterială se poate exprima prin două sindroame principale.

Unul dintre aceste sindroame este reprezentat de *deficitul de irigare* datorat unei pierderi de conținut — așa cum se întîmplă într-o plagă arterială prin care se produce o hemoragie care exclude aportul sanguin în aval de ea. În realitate, într-o astfel de situație, manifestările de deficit de irigare sub nivelul plăgii sînt mai greu de identificat, întrucît tabloul simptomatologic este dominat de implicațiile generale ale spolierii sanguine, cuprinse în cadrul șocului hemoragic.

Celălalt sindrom este constituit de un *element obliterativ arterial*, care împiedică fluxul arterial către o anumită zonă. Este tipul de arteriopatie întîlnit cu cea mai mare frecvență, cu aspect clinic și evolutiv variabil, în funcție de numeroși factori etiologici și cu răsunet atît local, cît și general, în corelație cu elemente de vasomotricitate, ca și cu eventuale modificări de coagulare (18). Aceste elemente clinice cu caractere de oarecare specificitate vor fi analizate în capitolele rezervate fiecărei forme de arteriopatie.

În general, indiferent de natura obstacolului arterial, ceea ce se petrece în aval de acesta se încadrează în așa-numitul „sindrom ischemic".

Sindromul ischemic. Ischemia rereprezintă un deficit circulator local datorat micșorării fluxului de sînge arterial (5). H. Marx (cit. de 9) completează această definiție, în sensul că într-o astfel de situație se produc tulburări metabolice urmate de modificări funcționale și apoi organice, mergînd pînă la gangrenă. Ischemia nu înseamnă numai lipsă de oxigen, ci totodată alterarea schimburilor nutritive și a eliminării produșilor de catabolism — toate elemente ce vor da naștere anumitor semne clinice. În aprecierea acestora trebuie să se țină seama de faptul că există o sensibilitate diferențiată a diverselor structuri organice față de diminuarea sau față de lipsa de irigație arterială, ceea ce explică și apariția succesivă a semnelor clinice care marchează sindromul ischemic în diversele sale forme de manifestare.

Ischemia poate fi urmarea unei tulburări de ordin funcțional, neurovegetativ, rareori manifestată prin vasodilatație, în mod obișnuit traducîndu-se prin vasoconstricție. Astfel de tulburări alcătuiesc sindroamele vasomotorii (1) (9) (15). Suferința ischemică tisulară este însă cel mai frecvent urmarea unei leziuni organice ce afectează peretele arterial, care are un caracter permanent, lent sau rapid evolutiv și care întrerupe parțial sau total fluxul sanguin, îndeobște într-un ax principal arterial.

Stopul circulator arterial poate interesa însă izolat și artere periferice, putîndu-se produce de pildă gangrena halucelui, în pofida prezenței unui puls periferic normal (26).

Gradul de ischemie poate fi variabil în funcție de numeroși factori, dintre care o importanță cu totul deosebită capătă aceia care pot influența, sub o formă sau alta, constituirea și funcționalitatea unei rețele arteriale colaterale. Într-adevăr, sindromul de ischemie este mai grav dacă obstacolul este situat la nivelul unei bifurcații arteriale și, deci, va interesa un teritoriu mai întins, dacă obstacolul cuprinde și originea unor axe colaterale sau dacă, în fine, este interesată o zonă topografică cu rețea arterială mai săracă (extremitățile degetelor, vîrful nasului, urechile etc.). Este de menționat, de asemenea, rolul important pe care-l joacă agravarea sindromului ischemic (1), extinderea rapidă a unui obstacol arterial, ca și spasmul vascular care se supraadaugă — toate elemente cu implicații negative importante asupra posibilei activități de supleere a rețelei de artere colaterale.

Din punct de vedere anatomoclinic, sindromul de ischemie se poate instala brusc sau, dimpotrivă, se poate constitui lent, progresiv.

În prima eventualitate, se produce o obliterare completă a lumenului arterial, la care se asociază scăderea intervenției rețelei arteriale de supleere, așa cum se întîmplă în cazul unei embolii, al unei tromboze etc.

În cazul emboliei, accidentul vascular acut se poate produce chiar în condițiile unui embol mic, care poate singur nu ar declanșa ischemia acută. Neputînd însă depăși un nivel arterial oarecare, el stopează fluxul sanguin la acel nivel și, totodată, determină spasmul care blochează întreaga rețea arterială de sub dependența arterei embolizate și chiar a rețelelor vecine, împiedicînd prin aceasta dezvoltarea circulației vicariante. Sîngele care stagnează în amonte de obstacol, ca și suprafața neregulată a embolului favorizează coagularea intravasculară și, prin aceasta, tromboza secundară.

Elementul trombotic poate interveni și ca factor primar, în condițiile în care este favorizat de menținerea vitezei de circulație, de o hipotensiune sistemică sau de una locoregională pendinte de o stenoză sau obliterare arterială. Este mecanismul prin care o leziune arterială traumatică sau inflamatorie poate, prin implicații circulatorii terminale, să favorizeze începutul și extinderea unei tromboze (25).

A doua eventualitate corespunde unei obliterări arteriale progresive, care se face lent, în timp, așa cum se întîmplă în cazul bolilor metabolice însoțite de îngroșarea și deformarea pereților arteriali (20), în care stenoza arterială este incompletă, obliterarea limitată și posibilitățile de supleere prin circulația colaterală sînt existente. Prin tromboză secundară, însă, stenoza se poate transforma într-o obliterare completă, arteriopatia căpătînd un aspect acut.

Un aspect particular al arteriopatiei obliterative progresive este acela al ischemiei funcționale, în care există un echilibru oarecare între posibilitățile de aport sanguin și necesitățile tisulare, dar care poate fi lesne depășit fie prin intervenția unui factor din amonte de obstacol — cum ar fi survenirea unei hipotensiuni care să diminue gradientul de presiune, ceea ce va îngreuia trecerea sîngelui la nivelul obstacolului —, fie prin intervenția unui factor din aval — este cazul oricărui travaliu la care vasul respectiv nu poate răspunde prin augmentarea fluxului arterial, creînd astfel condiții de ischemie.

Suferința țesuturilor hipovascularizate se manifestă printr-o serie de semne clinice, care se eșalonează într-o oarecare ordine, în funcție de sensibilitatea lor față de lipsa de oxigen.

Durerea este semnul caracteristic al sindromului de ischemie și se datorește distensiei peretelui arterial de către un embol, în cazul unei obstrucții acute, ca și leziunilor tisulare și nevritei ischemice.

Contracția musculară poate fi posibilă un scurt timp de la ocluzia arterială, dar apoi apar dureri cu caracter de crampe, care se accentuează ori de cîte ori se creează un dezechilibru între cererea tisulară și posibilitățile de aport sanguin. Se pare că durerea care apare în mușchiul ischemiat în timpul travaliului se datorește nu numai metaboliților musculari care stimulează terminațiile nervoase, ci și unui așa-zis factor „P“ — un iritant chimic care se produce în țesuturile arterei și care, din cauză că nu se poate elimina, datorită deficitului circulator, devine un excitant al terminațiilor dureroase (9).

Durerea este un element clinic care dă indicații destul de precise asupra sediului obstrucției, acesteia corespunzîndu-i un anumit teritoriu (fig. 2.1.1.).

Tulburările neurologice apar rapid după instalarea sindromului ischemic, dat fiind sensibilitatea deosebită a țesutului nervos la lipsa de oxigen. În general, într-un interval de 5 minute de la constituirea obstacolului arterial, apar tulburări parestezice, caracterizate prin senzația de amorțeală, de furnicături etc., pentru ca la aproximativ 15 minute să dispară sensibilitatea tactilă, începînd de la nivelul extremităților în sens centripet. Ceva mai tîrziu, dispariția sensibilității termice și a celei dureroase întregește tabloul manifestărilor nervoase.

Tulburările vasomotorii însoțesc sindromul de ischemie prin modificări tegumentare subiacente obstacolului arterial, care interesează culoarea, temperatura și secreția sudorală. Din acest punct de vedere, sînt de amintit următoarele: culoarea tegumentului este în funcție de cantitatea și calitatea sîngelui ce trece într-o unitate de timp printr-o zonă dată, că temperatura cutanată este și ea în funcție de cantitatea de sînge care trece în unitatea de timp prin arteriolele periferice și că, în fine, secreția sudorală depinde de gradul obstrucției arteriale.

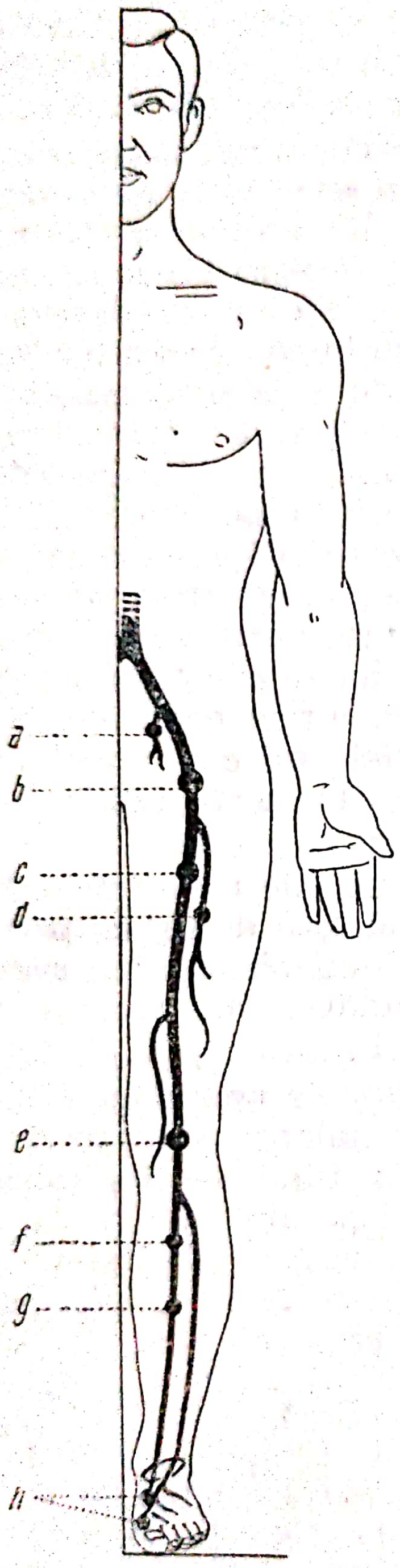

Fig. 2.1.1. — Sindromul ischemic: durerea precizează nivelul obstrucției arteriale, acesteia corespunzîndu-i un teritoriu afectat.

a — artera hipogastrică; *b* — artera iliacă; *c* — artera femurală; *d* — artera femurală profundă; *e* — artera poplitee; *f* — artera peronieră; *g* — artera tibială posterioară; *h* — artera plantară.

Tulburările trofice ale țesuturilor afectate de insuficiența circulatorie se manifestă în orice formă de arteriopatie, însă ele sînt mai evidente în formele obstructive progresive, în care pot îmbrăca variate și numeroase aspecte, care, în cele din urmă, ca și în ischemia acută, culminează cu instalarea fazei finale de gangrenă sau de necroză a țesuturilor afectate de insuficiența circulatorie (5).

Din ansamblul semnelor clinice descrise se poate realiza o grupare a lor, care să caracterizeze, diferențiat, sindromul de ischemie acută de cel de ischemie progresivă.

Sindromul de ischemie acută se produce cu precădere la membrul pelvian. Se instalează brusc, marcat fiind de o durere extrem de violentă, asemuită de unii bolnavi cu o lovitură de bici, localizată inițial la locul obstrucției arteriale, dar cu tendință de răspîndire rapidă în toată extremitatea membrului, subiacent obstacolului. Ca urmare a acestei dureri violente, bolnavul este agitat, acuzînd în plus senzații parestezice foarte supărătoare, pe fondul celei de „picior greu“, ca și o completă impotență funcțională.

Extremitatea membrului situată sub obstrucție este rece, culoarea tegumentului lividă, ceroasă, dar cu potențial cianogen în poziție declivă, datorită stazei venoase care se produce. Pulsul în aval de obstacol este absent, iar tulburările nervoase senzitive și motorii se asociază tabloului clinic după un interval de cîteva minute de la producerea accidentului vascular.

Sindromul de ischemie progresivă, spre deosebire de precedentul, poate fi identificat frecvent în orice teritoriu vascular și mai cu seamă în cel coronarian. Referirea clinică se face însă în scop didactic, cu precădere tot pentru localizarea la membrul pelvian, nivel la care arteriopatia obstructivă progresivă este adesea manifestă și mai ușor de explorat.

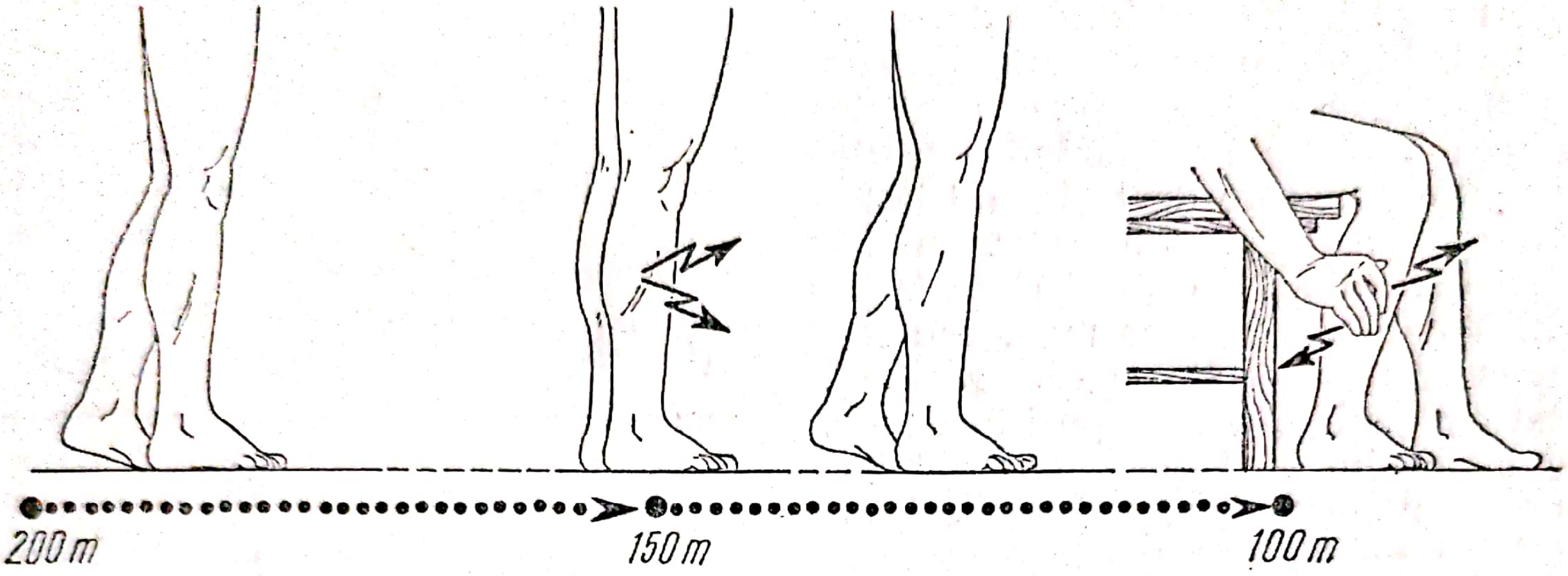

Fig. 2.1.2. — Arteriopatie obstructivă progresivă: claudicația intermitentă.

Manifestarea principală a ischemiei progresive este tot durerea, însă acest semn îmbracă un caracter evolutiv aparte, întrucît se pot identifica două faze bine distincte — durerea provocată la efort și durerea care survine în repaus.

Ischemia la efort este caracteristică unei faze incipiente a arteriopatiei și este marcată de o durere progresivă, cunoscută sub denumirea de „claudicație intermitentă“ (fig. 2.1.2.), care a fost folosită pentru prima oară de medicul veterinar Boulay (1853), pentru a desemna un anumit mod de a șchiopăta al cailor suferinzi de stenoză a arterei abdominale sau a arterelor iliace. Ulterior, termenul a fost transpus și în patologia arterială umană de către Dutil și Lamy (1883) (cit. de 8). Acest tip de durere succedă efortului la mers sau oricărui alt fel de efort muscular și este întru totul analog crizei anginoase. De fapt, la 1 din 3 bolnavi instalarea claudicației este precedată de o afecțiune obstructivă coronariană sau cerebrală. La coronarieni riscul de obstrucție arterială este de 4 ori mai mare decît riscul standard, iar bolnavii cu claudicație au un risc coronarian de 3 ori mai mare decît cel standard (17). În faza de debut al arteriopatiei obstructive, claudicația se produce numai ca urmare a unui mers mai îndelungat, a unui urcuș sau efort muscular deosebit. Cu timpul, însă, odată cu progresiunea obstrucției arteriale, durerea se produce după un efort tot mai redus, silind pe bolnav să se oprească din mers, după parcurgerea unor distanțe tot mai scurte.

Ischemia la repaus este proprie fazelor evolutive avansate de boală, în care progresiunea procesului obliterativ a redus mult lumenul arterial, așa încît aportul sanguin nu mai este suficient nici pentru safisfacerea necesităților bazale ale țesuturilor. În aceste condiții, durerile apar în afara efortului muscular, de obicei în a doua parte a nopții, fiind denumite şi „dureri de decubit“, care, paradoxal, par a fi produse de căldura patului. De aceea, suferindul obişnuieşte să-şi scoată membrul afectat de sub pătură şi să-l lase să atîrne la marginea patului, în cele din urmă ajungînd să doarmă într-un fotoliu (1) (20), poziţia declivă a piciorului favorizînd într-un anumit grad un aport suplimentar de sînge.

La bolnavii cu arteriopatie obstructivă progresivă se poate identifica întreaga gamă a tulburărilor trofice tisulare pendinte de teritoriul ischemiat. Aceste tulburări sînt cu atît mai evidente, cu cît suferinţa ischemică datează de mai mult timp. În zona respectivă pielea este rece, uscată şi palidă, dar în poziţia declivă a piciorului — la care dealtfel bolnavul, recurge des fiind o poziţie antalgică — tegumentul ia o coloraţie cianotică sau roşie-violetă, datorită dilatării capilarelor (20): „eritroza de declivitate“. Această zonă de coloraţie diferită, care marchează zona de deficit arterial, este net delimitată de zona normal irigată, alcătuind aşa-zisul „semn al şosetei sau al ciorapului“, descris de Vaquez (Louis Henri) (fig. 2.1.3.).

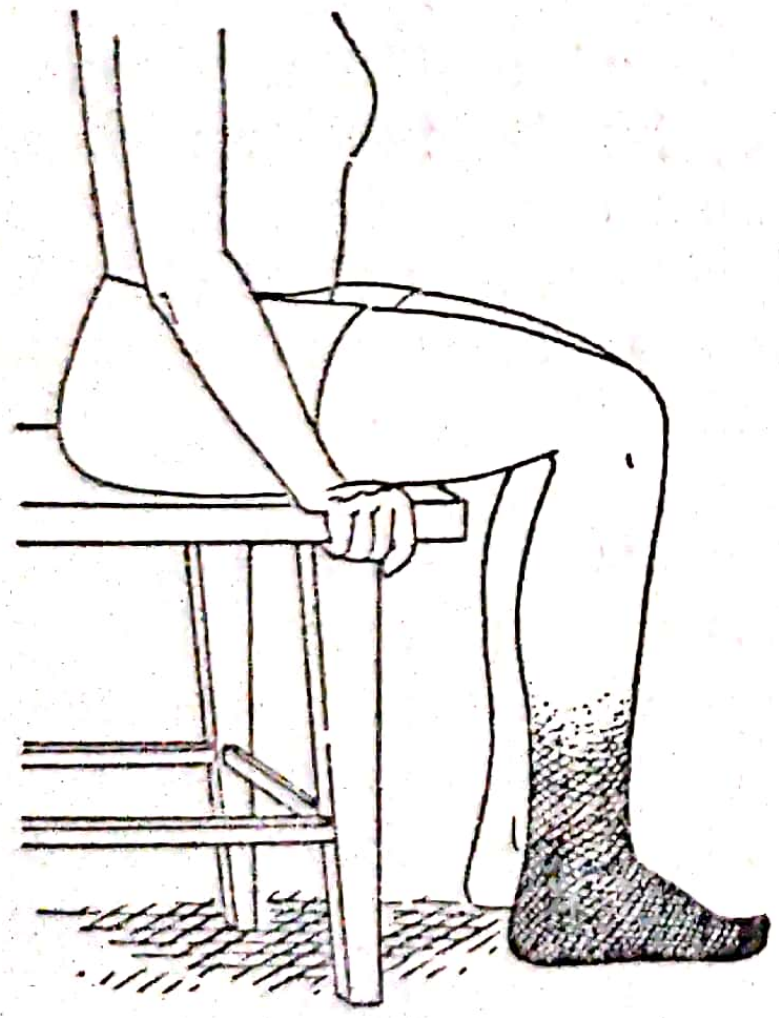

Fig. 2.1.3. — Arteriopatie obstructivă progresivă: eritroza de declivitate („semnul şosetei“ sau Vaquez).

Insuficienţa arterială poate fi pusă în evidenţă şi printr-o probă opusă celei ce atestă eritroza de declivitate. Este vorba de „semnul de ischemie la ridicare“ sau „semnul de insuficienţă circulatorie“ (fig. 2.1.4.) descris de Buerger (Leo), în care se notează unghiul la care, faţă de verticală, membrul pelvian ridicat către zenit se recolorează. Cu cît acest unghi este mai mic, cu atît suferinţa ischemică este mai mare, fiind cazuri în care este necesară coborîrea gambei sub orizontală pentru a se obţine ameliorarea regimului circulator.

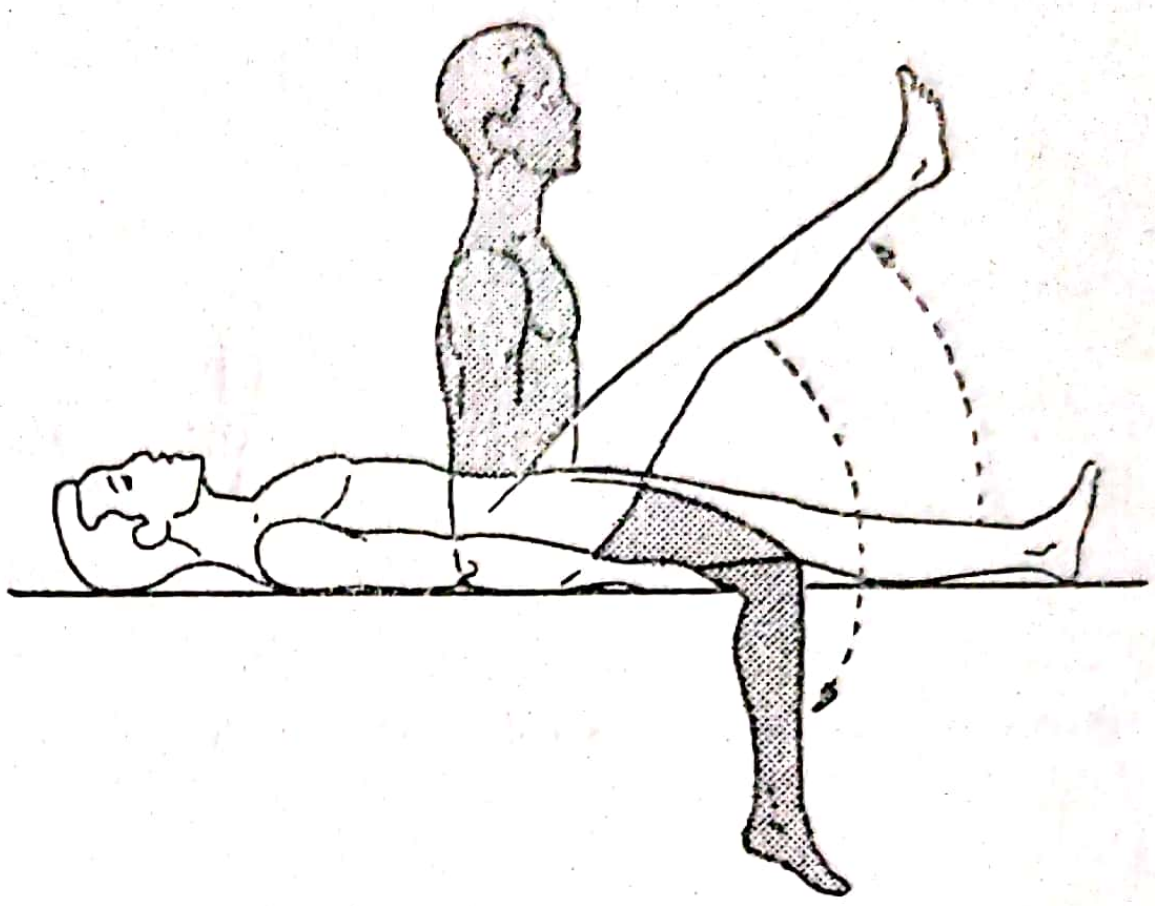

Fig. 2.1.4. — Arteriopatie obstructivă progresivă: „semnul de insuficienţă circulatorie“ (semnul Buerger).

În cazurile cu evoluţie prelungită, devin evidente tulburările trofice ale fanerelor, cu zone de alopecie, unghii deformate, friabile, cu tendinţă la formarea de panariţii, iar masele musculare sînt diminuate de volum — fenomen însoţit adesea de tulburări nervoase senzitive şi motorii.

În cele din urmă se constituie leziunea necrotică, iniţial la un deget, periunghial, avînd de obicei ca punct de plecare o unghie încarnată sau un fenomen inflamator. În cîteva zile de la debut apare escara, care, fără intervenţia unui tratament eficace, prezintă riscul major al suprainfectării și transformării într-o gangrenă umedă (fig. 2.1.5).

Faptul că majoritatea afecțiunilor arteriale reprezintă manifestarea unei suferințe de sistem impune cu necesitate efectuarea, în cazul oricărei arteriopatii, a unui examen general, din care să se poată extrage datele esențiale privind condițiile de apariție și de evoluție a arteriopatiei respective, și aceasta cu atît mai mult, cu cît există posibilitatea ca suferința arterială să fie doar expresia unei boli metabolice.

Pe de altă parte, tot atît de importantă este aprofundarea unei explorări arteriale în toate cazurile în care bolnavul vine la consultație pentru afecțiuni de altă natură, dar care pot avea implicații arteriale. Este de reținut faptul că printr-un examen corect condus este posibilă decelarea suferinței arteriale în stadiul de obliterare fără tulburări funcționale, așa cum se întîmplă în cazul arteritelor de supraîncărcare, deci mai înainte ca bolnavul să prezinte o acuză arterială propriu-zisă.

Pentru examene de specialitate sau pentru cercetare se folosesc o serie de metode de studiu, însă în practica clinică curentă sînt utilizate numai cîteva, care pot da indicii privind în special precizarea sediului obliterării și valoarea circulației colaterale (1).

Palparea arterelor este primul examen ce trebuie făcut în cazul oricărei arteriopatii. Pentru formarea unei păreri realiste asupra calității pulsației, se va ține seama de grosimea țesutului prin care se face palparea arterei, ca și de presiunea folosită pentru aceasta, pentru ca examinatorul să nu-și înregistreze propriul puls.

Într-un examen general se va controla pulsul la arterele principale ale membrului toracic și membrului pelvian, și numai în cazuri cu indicație specială topografică se vor explora și alte artere. Ca o noțiune de ordin general, examenul arterial este bine să fie început cu arterele segmentului cervicobrahial (fig. 2.1.6).



Fig. 2.1.5. — Arteriopatie obstructivă progresivă: gangrenă distală a degetului IV.

Pentru membrul toracic, se controlează pulsul la radială, la humerală și axilară; pentru membrul pelvian, la femurală, artera poplitee, artera tibială posterioară și artera pedioasă.

Este bine ca palparea arterei să se facă și cu degetele II, III și IV, flectate, iar membrul respectiv al bolnavului să fie bine relaxat, pentru ca înregistrarea pulsațiilor să se facă cît mai lesnicios, fără a necesita o presiune digitală din partea examinatorului.

Artera radială se palpează la nivelul șanțului pulsului în treimea inferioară a antebrațului, unde artera este situată între tendonul lungului supinator (muşchiul supinator), în afară, şi al marelui palmar, înăuntru *(palmaris longus)*. Pentru un mai bun control se recomandă ca examinatorul să ţină în mîna dreaptă mîna bolnavului, în poziţie intermediară de pronaţie, şi să palpeze cu degetele mîinii stîngi artera respectivă. Pentru mîna stîngă a bolnavului, poziţia examinatorului va fi inversă.

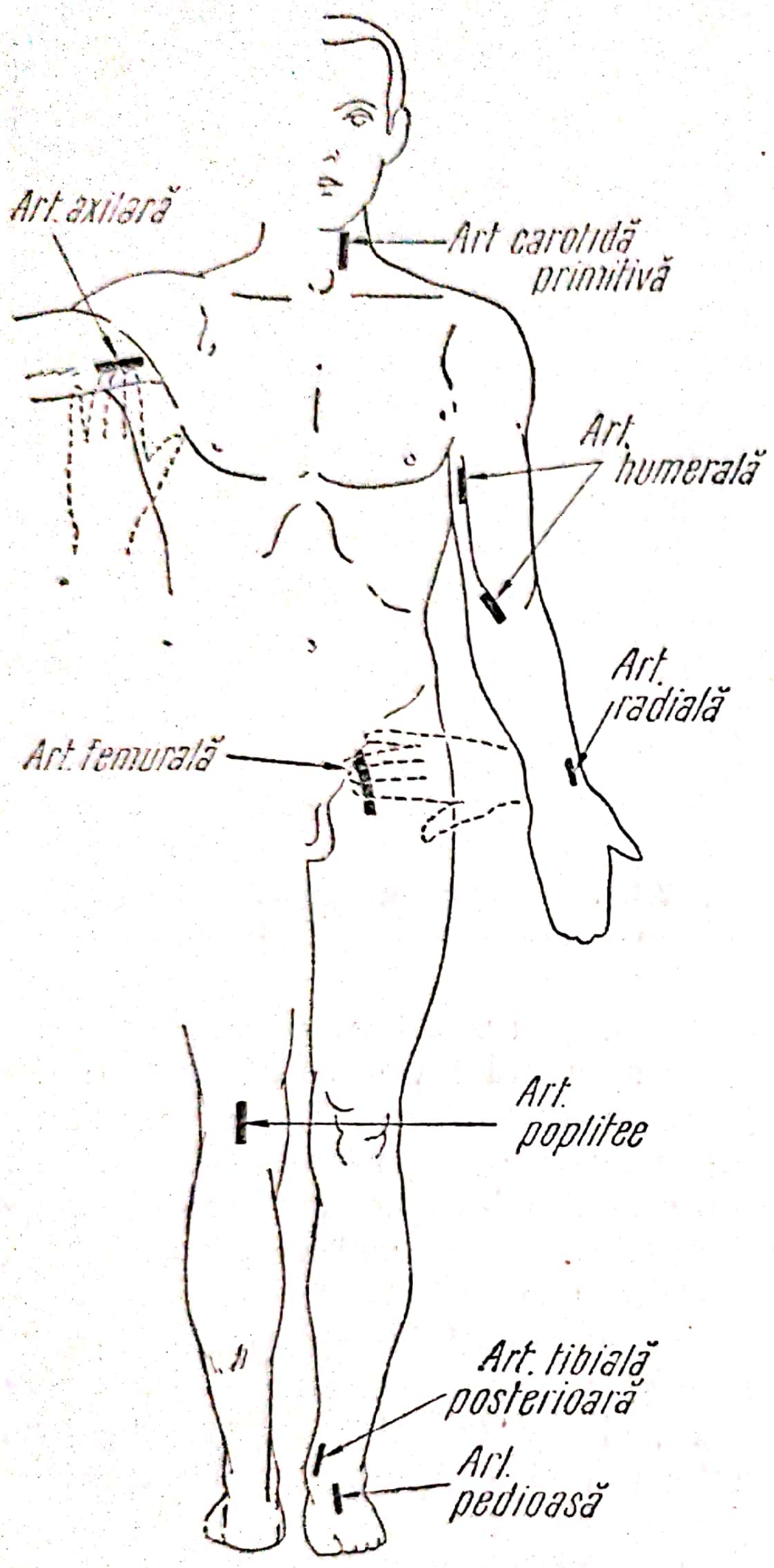

Fig. 2.1.6. — Explorarea arterială: arterele ce trebuie palpate în cadrul unui examen general.

Artera humerală este accesibilă palpării aproximativ pe tot traiectul său, de la origine, de sub marginea inferioară a muşchiului marele pectoral, pînă la terminarea sa la plica cotului, unde se bifurcă în artera radială şi artera ulnară. În general, artera humerală se palpează în şanţul bicipital intern, delimitat de biceps şi septul intermuscular intern, şi la plica cotului, între grupul muscular median şi grupul muscular epitrohlean.

În prima eventualitate, este bine ca examinatorul să fixeze cu mîna dreaptă mîna bolnavului şi cu mîna stîngă să prindă pe dinapoi braţul acestuia, palpînd artera în şanţul bicipital.

În cea de-a doua, mîna dreaptă a examinatorului fixează mîna bolnavului, care are antebraţul în extensie pe braţ, iar cu 2—3 degete de la mîna stîngă palpează artera situată la plica cotului, între grupul muscular median şi terminaţia muşchiului brahial anterior şi muşchiul biceps şi masa muşchiului epitrohlean, dinafară către înăuntru, muşchiul rotund pronator, muşchii marele şi micul palmar şi muşchiul cubital anterior acoperit de expansiunea aponevrotică a bicepsului.

Artera axilară şi eventual subclavia la bătrîni şi persoanele slabe se pot palpa la vîrful axilei şi, respectiv, supraclavicular. De reţinut posibilitatea înregistrării absenţei pulsului la unul sau ambele membre toracice, datorită unei afectări arteriale, de predilecţie localizată la trunchiul arterial cervicobrahial, aşa cum se întîmplă în sindromul de crosă aortică sau în sindromul Takaiasu.

Artera femurală se palpează la nivelul triunghiului Scarpa, imediat sub arcada crurală, în unghiul diedru format de muşchiul psoas situat extern şi muşchiul pectineu situat intern. Înregistrarea pulsaţiilor se face cu uşurinţă, pe de o parte datorită fluxului arterial puternic la acest nivel şi, pe de alta, deoarece artera nu este acoperită aici decît de fascie, ţesut grăsos şi piele.

Pentru înregistrarea pulsaţiilor, degetele examinatorului se aşază sub arcada crurală, către mijlocul acesteia şi paralel cu ea.

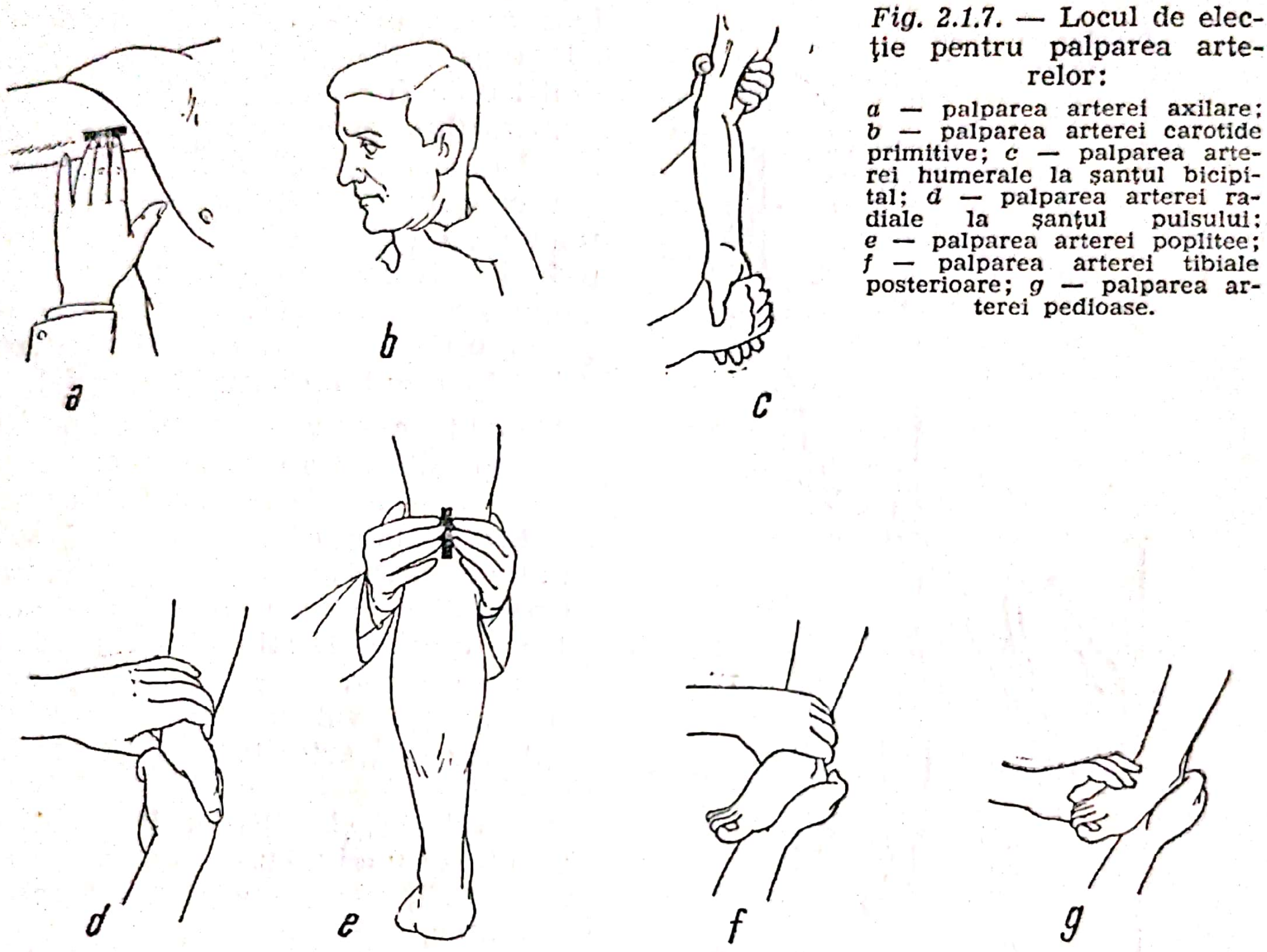

Fig. 2.1.7. — **Locul de elecţie pentru palparea arterelor:**

a — palparea arterei axilare; *b* — palparea arterei carotide primitive; *c* — palparea arterei humerale la şanţul bicipital; *d* — palparea arterei radiale la şanţul pulsului; *e* — palparea arterei poplitee; *f* — palparea arterei tibiale posterioare; *g* — palparea arterei pedioase.

Artera poplitee se palpează la nivelul spaţiului popliteu respectiv, delimitat supero-extern de muşchiul biceps, supero-intern de muşchii semitendinos şi semimembranos, infero-intern şi infero-extern de originea muşchilor gemeni. Este situată destul de profund pe planul osteomuscular şi este acoperită de un strat apreciabil de grăsime; ca atare, pulsaţiile sale sînt mai greu de perceput.

Pentru a se uşura accesul la arteră, se recomandă palparea acesteia după producerea pasivă a flexiei gambei pe coapsă. Această manevră se poate executa invitînd bolnavul să adopte fie poziţia verticală — în care caz examinatorul menţine flexia gambei cu o mînă, iar cu cealaltă palpează artera, fie cu policele, fie cu celelalte degete —, fie poziţia şezînd, artera palpîndu-se cu degetele ambelor mîini, sprijinite cu policele pe rotulă.

Artera tibială posterioară se palpează în spaţiul retromaleolar intern, înainte de a ajunge în şanţul calcanean, unde se divide în artera plantară externă şi artera plantară internă. Examinatorul susţine cu mîna dreaptă călcîiul bolnavului şi cu cea stîngă palpează artera, prinzînd gîtul piciorului cu policele situat extern şi cu celelalte degete, intern.

Artera pedioasă, acoperită la origine de ligamentul inelar al tarsului, se îndreaptă către primul spațiu interosos, avînd intern tendonul extensorului propriu al halucelui. Pentru palparea sa se recomandă ca examinatorul să susțină călcîiul bolnavului cu mîna dreaptă, iar cu cea stîngă, sprijinită cu policele pe plantă, să înregistreze pulsațiile.

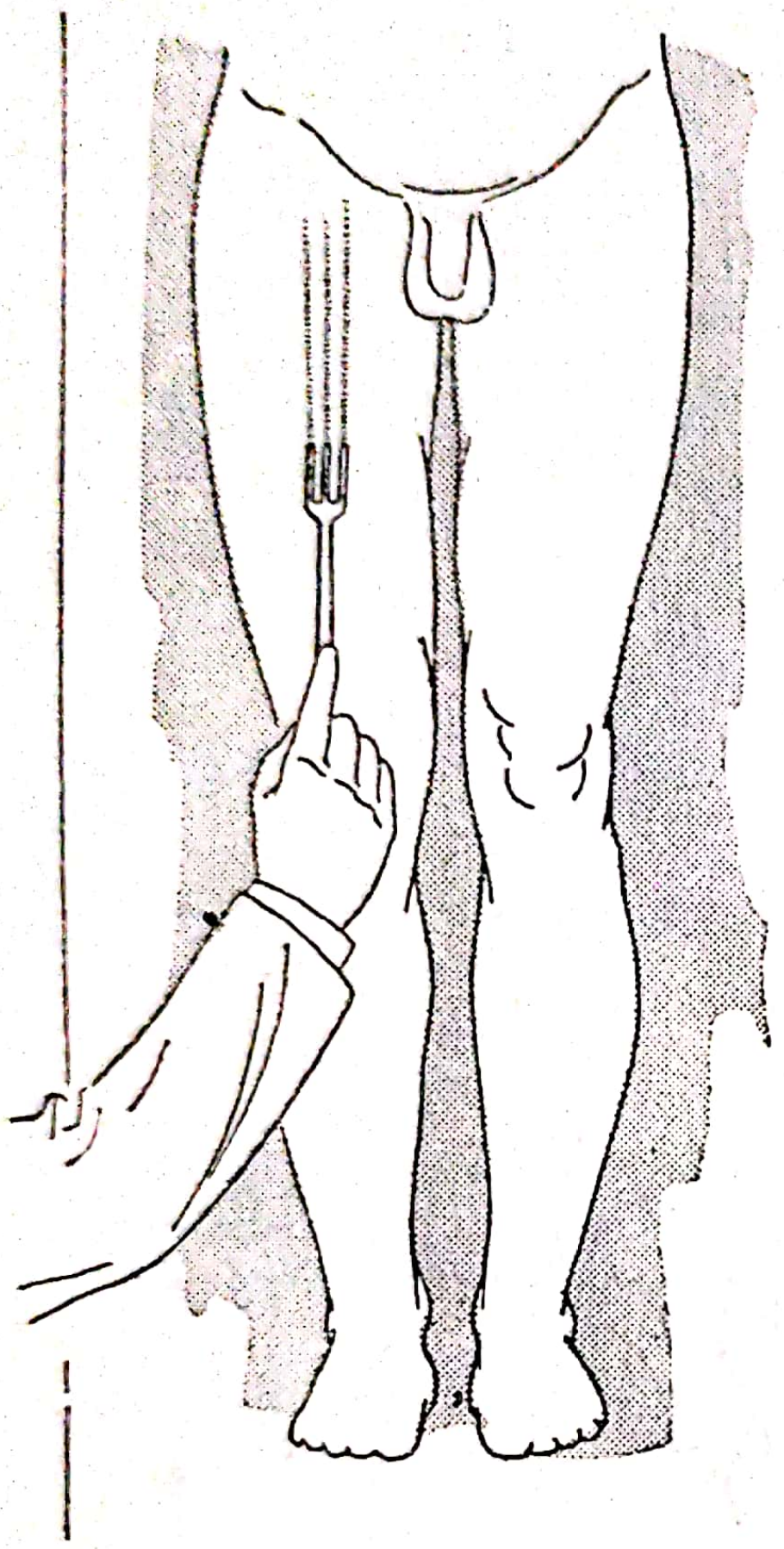

Fig. 2.1.8. — „Semnul furculiței" sau Cosăcescu.

În ansamblu, examenul pulsului arterial oferă informații numai asupra gradului de permeabilitate a trunchiului arterial principal.

Pentru completarea datelor privind sediul obliterării și valoarea circulației colaterale, s-au recomandat multiple alte metode, care, în ansamblu, caută să ofere criterii de apreciere a calității globale a irigației teritoriului afectat de ischemie, dar care, față de informațiile precise ce se pot căpăta prin metodele recente de investigație vasculară, păstrează doar un interes istoric. Dintre aceste metode vom aminti numai metoda recomandată de chirurgul și ortopedul român Alexandru Cosăcescu (1887—1951), care se încadrează între probele vasomotorii și care constă în zgîrierea, cu dinții unei furculițe (fig. 2.1.8), a tegumentului membrului studiat. În cazul unei circulații normale, zgîrierea este urmată inițial de apariția unor dîre albe, care se colorează rapid în roșu, constituind așa-zisa „dungă vasomotorie", care se produce cu întîrziere sau nu se produce deloc în cazul deficitului arterial.

Oscilometria este o probă mult folosită în spitalele noastre și care se execută cu ajutorul aparatului tip Pachon (Michel Victor) sau cu alte aparate mai perfecționate, care permit și înscrierea grafică a datelor obținute. Destinată de fapt să completeze cercetarea pulsului, metoda nu are valoare practică reală decît în cazul arteritelor obliterante. Principiul metodei constă în stabilirea presiunii sistolice a bolnavului cu ajutorul unei manșete pneumatice, moment în care, cu ajutorul unui comutator, presiunea este pusă în legătură cu capsula oscilometrică (fig. 2.1.9). În mod normal, la nivelul presiunii sistolice nu există oscilații. Acestea apar de îndată ce se începe decomprimarea manșetei și sînt la început mici, crescînd pe măsură ce scade presiunea din manșetă. Datele obținute se înscriu pe un grafic format dintr-o abscisă, pe care se trec cifrele tensionale, și o ordonată, pe care se înscrie amplitudinea oscilațiilor, stabilindu-se o curbă ce indică atît tensiunea arterială, cît și indicele oscilometric (fig. 2.1.9). Proba se execută la 2—3 niveluri, comparativ la membrul afectat și la cel sănătos. Practic, în cazul unei arteriopatii cronice, indicele oscilometric scade distal de obstacol, considerîndu-se de pildă că la nivelul gambei un indice sub 1 este patologic (9).

Este de remarcat faptul că, oscilometria fiind un mijloc indirect de explorare, este posibil ca datele furnizate să nu fie absolut exacte; ea poate indica existența unei obstrucții, dar mai puțin sediul exact și cu atît mai puțin întinderea ei. Este posibil să se înregistreze absența oscilațiilor, fără a exista o insuficiență circulatorie reală, întrucît metoda nu oferă date asupra valorii circulației colaterale, după cum este posibilă înregistrarea de oscilații chiar în cazul existenței unei obliterări arteriale, dacă în aval de aceasta circulația colaterală asigură o umplere suficientă a rețelei arteriale (20).

Metoda devine mai valoroasă cînd este folosită după suprimarea influențelor vasomotorii, prin administrarea de ganglioplegice (1) sau de Penthotal, substanță care anulează total funcția vasoconstrictivă simpatică răspunzătoare de scurtcircuitarea sîngelui către grupele musculare unde rezistența la scurgere este mai slabă. Pentru identificarea suprimării efectului vasoconstrictor simpatic se poate folosi și termometria cutanată (23).

Termometria cutanată, care folosește un principiu termoelectric (două termocupluri), termografia care înregistrează razele infraroșii emise de țesuturi cu intensitate direct proporțională cu cantitatea de căldură degajată de piele, pletismografia digitală sau, mai ales, cea electronică, care obiectivează funcționalitatea teritoriului arteriolar din circulația sistemică, prin înregistrarea grafică a variațiilor de volum al vasului examinat, precum și alte metode de cercetare cu valoare incontestabilă pentru stabilirea unui diagnostic lezional cantitativ și calitativ cît mai precis nu pot da însă elemente prea clare, folositoare pentru stabilirea unei indicații de terapeutică chirurgicală.

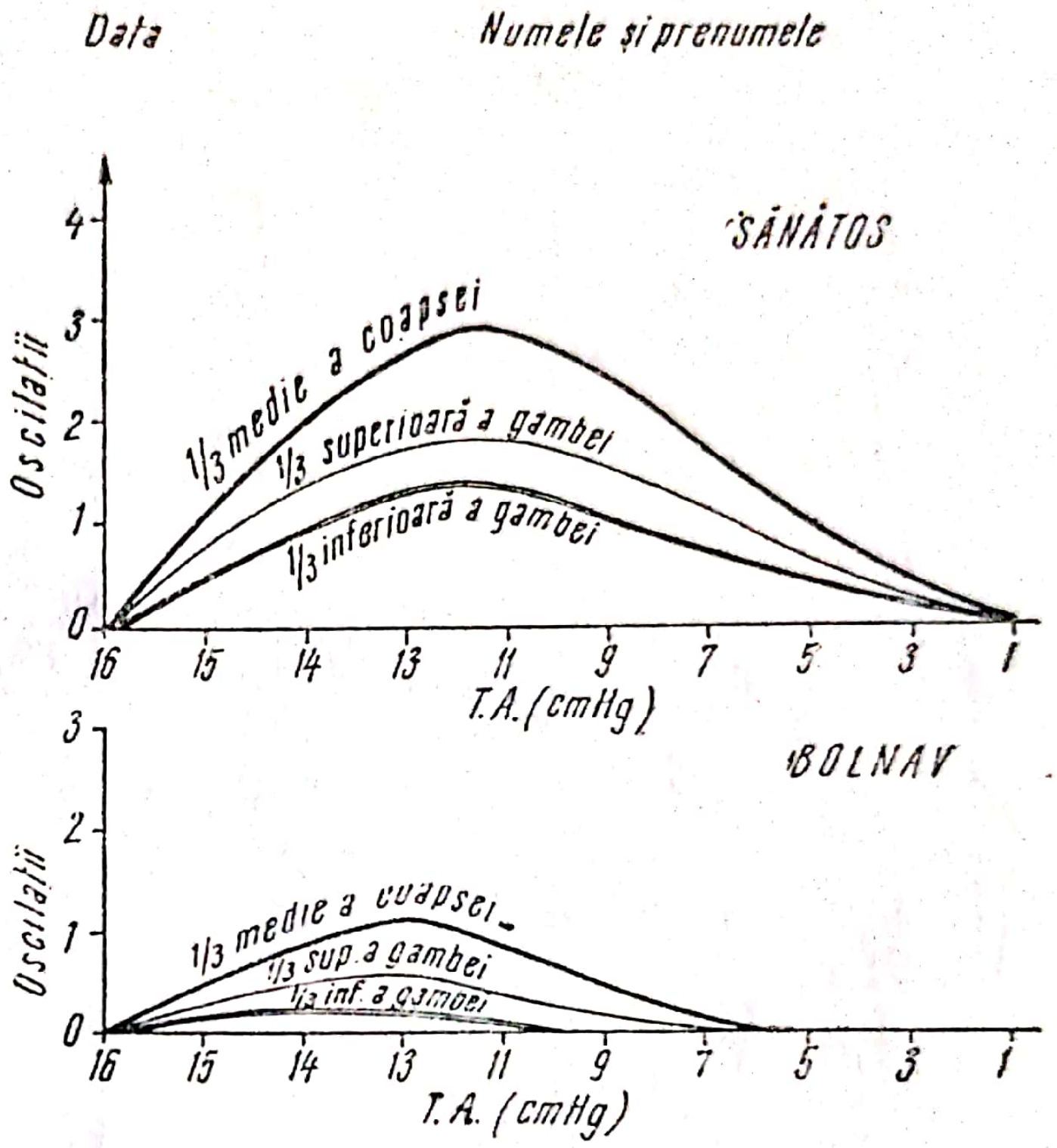

Fig. 2.1.9. — Curbe oscilometrice (prezentare comparativă).

Din acest punct de vedere valoarea arteriografiei este incontestabilă, ea avînd indicație de practicare în orice arteriopatie, putînd oferi date obiective asupra calibrului arterial, asupra stării peretelui vascular, a permeabilității, sediului și întinderii eventualului obstacol, ca și asupra distribuției și valorii funcționale a rețelei de colaterale (1). Datorită posibilităților de injectare (fig. 2.1.10) a substanței de contrast, care

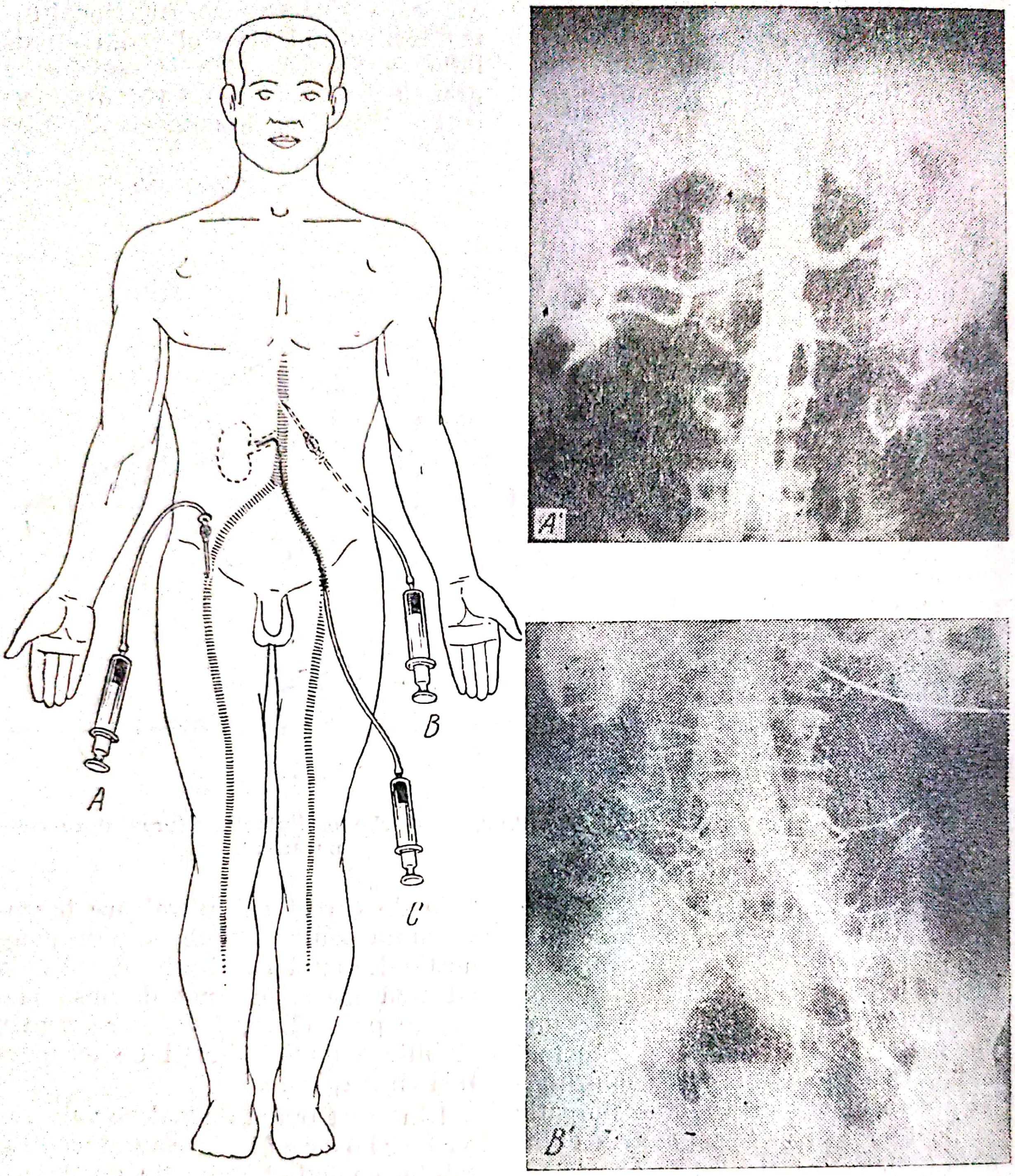

Fig. 2.1.10. — Arteriografie.
A—A′ — prin puncţie arterială directă; *B—B′* — prin puncţie aortică translombară;

trebuie să fie cît mai opacifiantă, mai puțin vîscoasă, nenocivă pentru sînge și peretele arterial, orice teritoriu vascular este accesibil acestui examen (23). Injectarea produsului opac se poate face direct într-o arteră periferică, folosind fie puncția directă transcutanată, fie puncția arterială după prealabila denudare (fig. 2.1.10 *A—A′*). Pentru vizualizarea aortei abdominale sau a trunchiurilor mari periferice se folosește injectarea prin puncție directă translombară a aortei (fig. 2.1.10 *B—B′*). Actualmente,

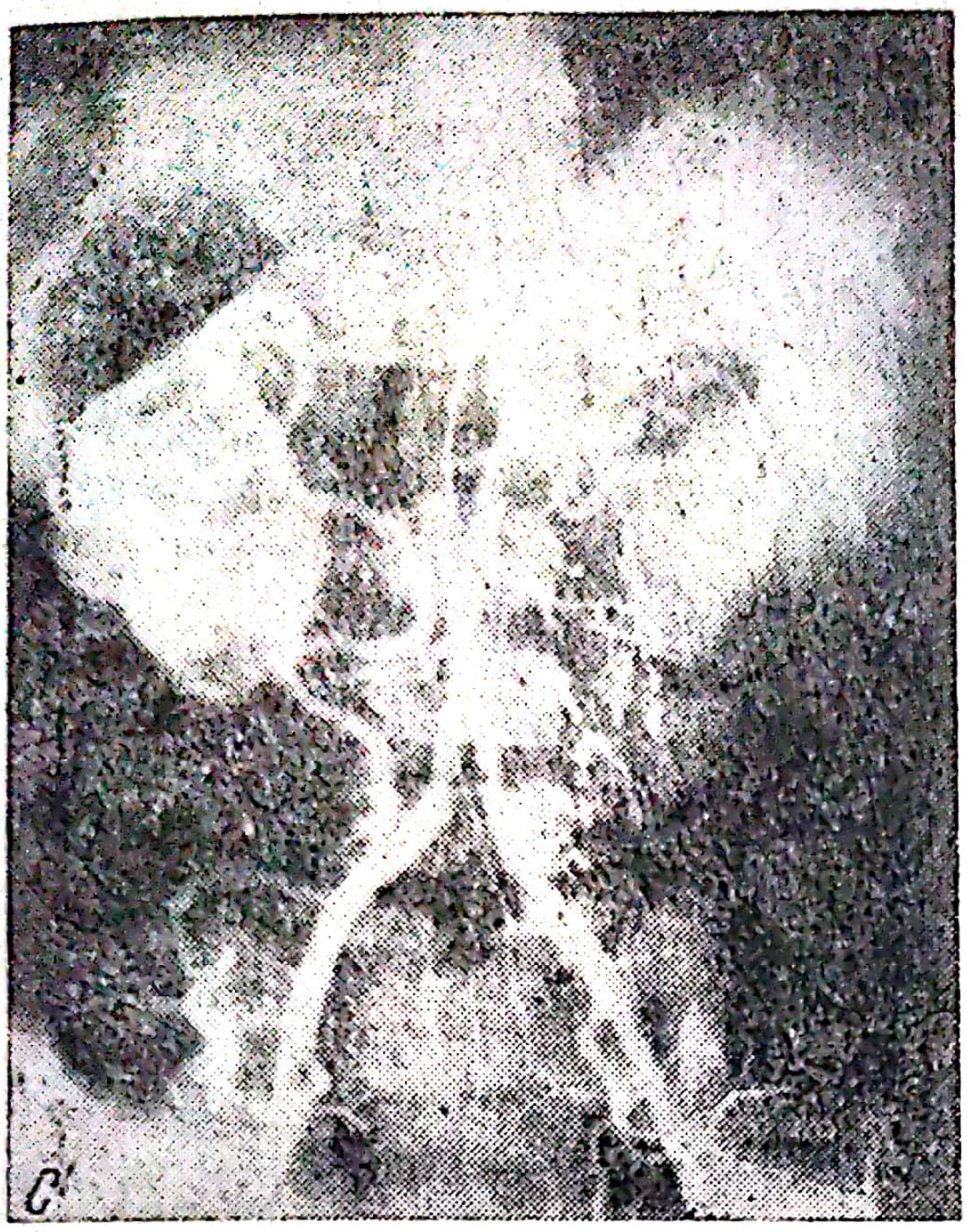

Fig. 2.1.10. (continuare).
C—C' — prin cateterism retrograd (sonda Sedlinger).

necesitățile tot mai mari de obiectivare a rețelelor arteriale parenchimatoase au dus la o perfecționare continuă a metodei de arteriografie prin cateterism retrograd, folosindu-se sondele de tip Sedlinger (fig. 2.1.10 *C—C'*), cu care se pot injecta selectiv artere de bifurcație de gradul II și chiar III.

Radiografia simplă poate fi utilă prin faptul că, executată cu o indicație oarecare, pune în evidență calcifierile ateromatoase, inițial în arterele principale ale membrului pelvian, apoi în arterele mari abdominale. Multe dintre anevrismele aortei abdominale sînt astfel depistate mai înainte de apariția semnelor proprii bolii (3).

În completarea examenului sistemului arterial se folosește actualmente, pe o scară tot mai largă, explorarea funcțională arterială cu ajutorul ultrasunetelor și radioizotopilor.

Utilizarea ultrasonografiei se bazează pe principiul propagării ultrasunetului în țesuturi și reflectării sale la întîlnirea unui obstacol, putîndu-se constata frecvența ultrasunetelor reflectate față de cele induse, ceea ce permite un studiu imediat al vitezei sîngelui și, implicit, depistarea obstacolelor. Se pot explora arterele diferitelor regiuni topografice, cu posibilități largi pentru diagnosticul și supravegherea evoluției tulburărilor circulatorii ale membrelor (18).

Explorarea izotopică, sau gammaangiografia, sau angiografia izotopică (fig. 2.1.11) constă în injectarea bruscă, într-o venă de la plica cotului, a

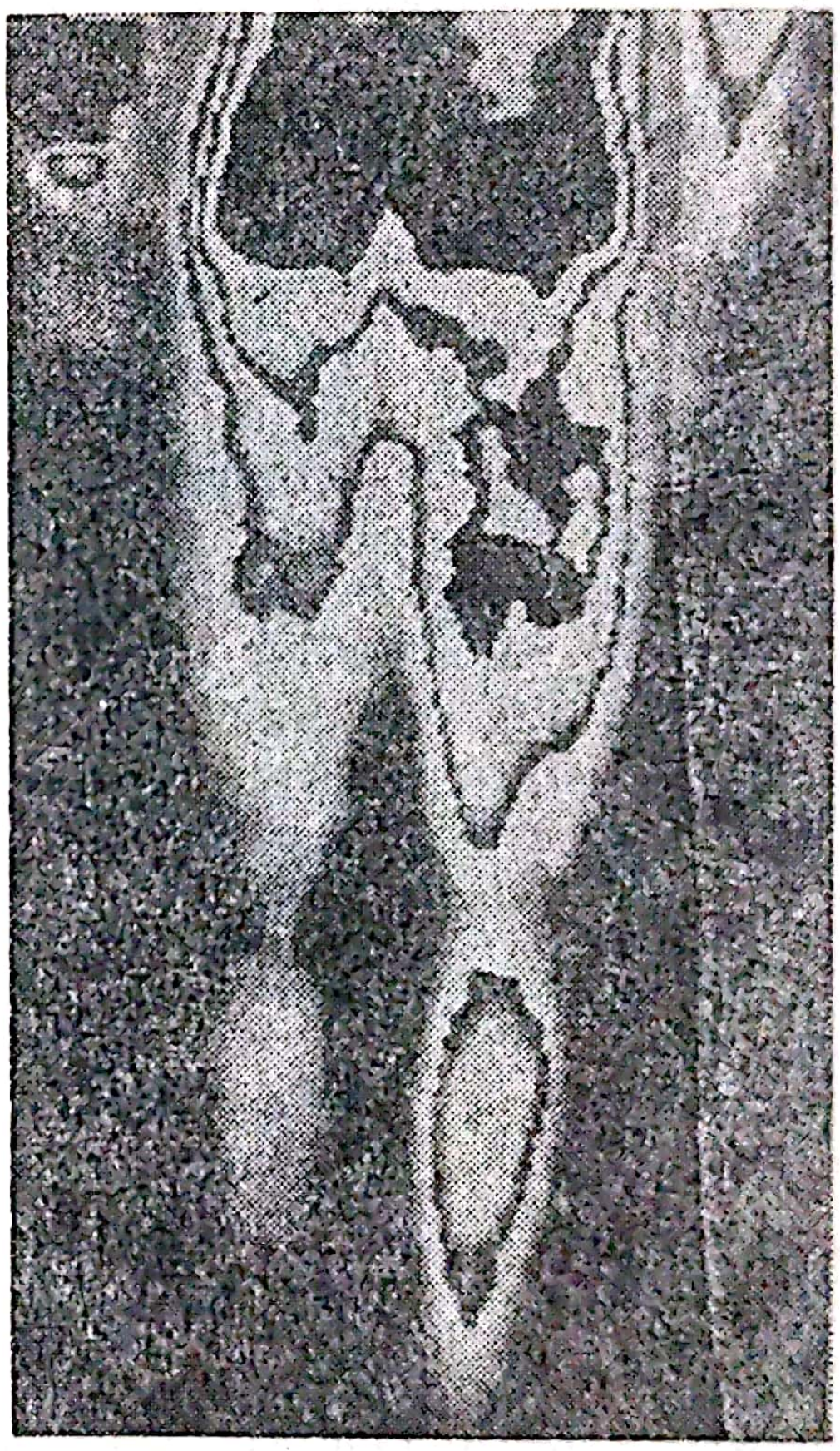

Fig. 2.1.11. — Explorare arterială izotopică (marcaj muscular cu ^{201}Tl): arterită bilaterală; circulație arterială scăzută bilateral, predominant la stînga (Planiol).

unui bol radioactiv — 1 ml dintr-un trasor plasmatic, în speță serumalbumină marcată cu ^{99}Tc. Cu ajutorul camerei de scintilație se pot aprecia cantitativ, pe de o parte, eventualele asimetrii circulatorii și, pe de alta, viteza de circulație în raport cu datele obținute la subiecți fără arteriopatie.

Această examinare gammaangiografică, asociată datelor de ultrasonografie, permite crearea, prin intermediul înregistrării progresiei sîngelui, a unei imagini a circulației în trunchiurile arteriale principale, în colaterale și în rețeaua capilară. Aceste informații urmează a fi precizate pe plan anatomic prin arteriografie.

Studiul izotopic al vascularizației poate cuprinde și o etapă celulară, reprezentată de injectarea pe cale intravenoasă a unei soluții de ^{201}Tl, urmărindu-se fixarea acestei substanțe radioactive la nivelul mușchilor, care este crescută la efort. Captarea poate fi evaluată cantitativ, permițînd aprecierea topografiei maselor fixatoare și valoarea lor funcțională.

În ansamblu, explorările izotopice vasculare dau, sub formă de imagini și de parametri cantitativi, un tablou funcțional al circulației care nu poate fi redat încă de ultrasonografie și nici de arteriografie, separat (18).

2.1.1.

Arteriopatii traumatice

O agresiune, indiferent de natura sa, produce asupra unei artere, în anumite condiții, leziuni specifice — contuzia sau plaga arterială. Alături de acestea, însă, trebuie făcută o mențiune aparte pentru o leziune specifică posttraumatică arterială, și anume anevrismul traumatic, sub dubla sa formă de fals anevrism și de comunicare arterio-venoasă, aspecte ce vor fi expuse într-un capitol aparte (vezi 2.1.2.— „Arteriopatii anevrismale").

Contuzia arterială poate fi consecința unui traumatism direct sau indirect. În prima eventualitate, agentul vulnerant acționează dinspre exterior asupra unei artere, determinînd variate leziuni, în funcție de intensitatea sa și de situarea topografică a arterei. Cu cît vasul este mai superficial situat sau în raport imediat cu un plan dur, cu atît consecințele lezionale vor fi mai grave — aspect care trebuie avut în vedere în timpul examinării bolnavului. În a doua eventualitate, leziunea arterială este urmarea contuzionării arterei de extremitatea unui os luxat din articulația sa sau de un fragment de os fracturat.

În relație directă cu intensitatea traumatismului și natura acestuia, rezultă variate aspecte de leziuni parietale, dar cu consecințe funcționale foarte asemănătoare, dominate în special de cele de natură vasomotorie.

Contuzia adventiceală interesează numai învelișul exterior al arterei (8); datorită sufuziunii sanguine rezultă o dezlipire de planul mediei, ceea ce prelungește spasmul arterei — elementul simptomatic al contuziei arteriale (fig. 2.1.12). În această fază artera apare sub forma unui cordon dur, retractat, nepulsabil. În cazul în care această vasoconstricție arterială locală durează un timp limitat, fără consecințe ischemice periferice, fenomenul vasomotor este numit și „stupoare arterială" (1) (8) (18). Dacă însă vasoconstricția este de durată mai lungă și, mai ales, dacă intervin și alți factori care favorizează fenomenele de compresiune, cum ar fi hematomul sau alte leziuni tisulare asociate, în aval de zona contuzionată se instalează sindromul de ischemie acută sau subacută, cu fenomene reversibile în cazul aplicării unei terapeutici adecvate.

În condițiile în care spasmul arterial se prelungește, încetinirea inerentă a fluxului sanguin și, mai ales, asocierea unor leziuni endoteliale creează condițiile favorabile trombozei. Apariția acesteia este marcată inițial de semne asemănătoare celor determinate de spasm, însă fără caracter de reversibilitate. Trombul însuși reprezintă un element excitator al bogatelor terminații nervoase arteriale, ceea ce duce la întreținerea și accentuarea spasmului și, ca atare, la ireversibilitatea leziunilor care conduc, eventual, la gangrenă.

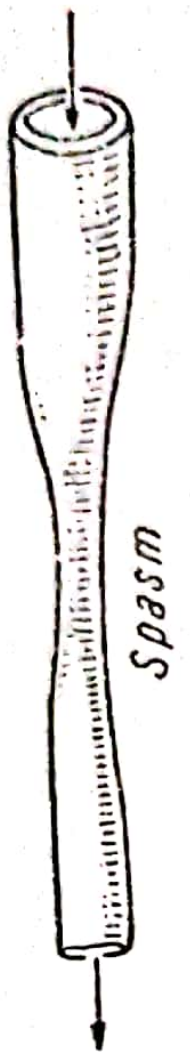

Fig. 2.1.12. — Contuzie arterială: spasmul arterial.

Este de amintit că sediul contuziei arteriale joacă un rol important în determinismul lezional (contuzia arterei poplitee duce aproape în 100% din cazuri la gangrenă) (1), după cum leziunile asociate și, mai ales, dilacerările musculare distrug colateralele și accentuează riscul ischemic.

Contuzia parietală (8) interesează izolat sau asociat media și intima arterială. Dacă traumatismul este urmat numai de disocierea tunicilor, fără ruperea acestora, se va produce numai o hemoragie interparietală, cu formarea hematomului. Creșterea acestuia conduce la extinderea dilacerării, luînd caracterul unui adevărat hematom disecant (fig. 2.1.13) și reducînd, prin compresiune centripetă, calibrul vasului, prin aceasta încetinindu-se fluxul sanguin și favorizîndu-se tromboza secundară.

O contuzie mai puternică face ca tunicile interne ale arterei, care sînt mai puțin elastice și ca atare mai fragile, să cedeze, să se rupă, cu tendința răzbuzării către lumenul vasului (fig. 2.1.14), situație de asemenea favorabilă unei rapide tromboze secundare, care se va manifesta clinic ca în cazul precedent.

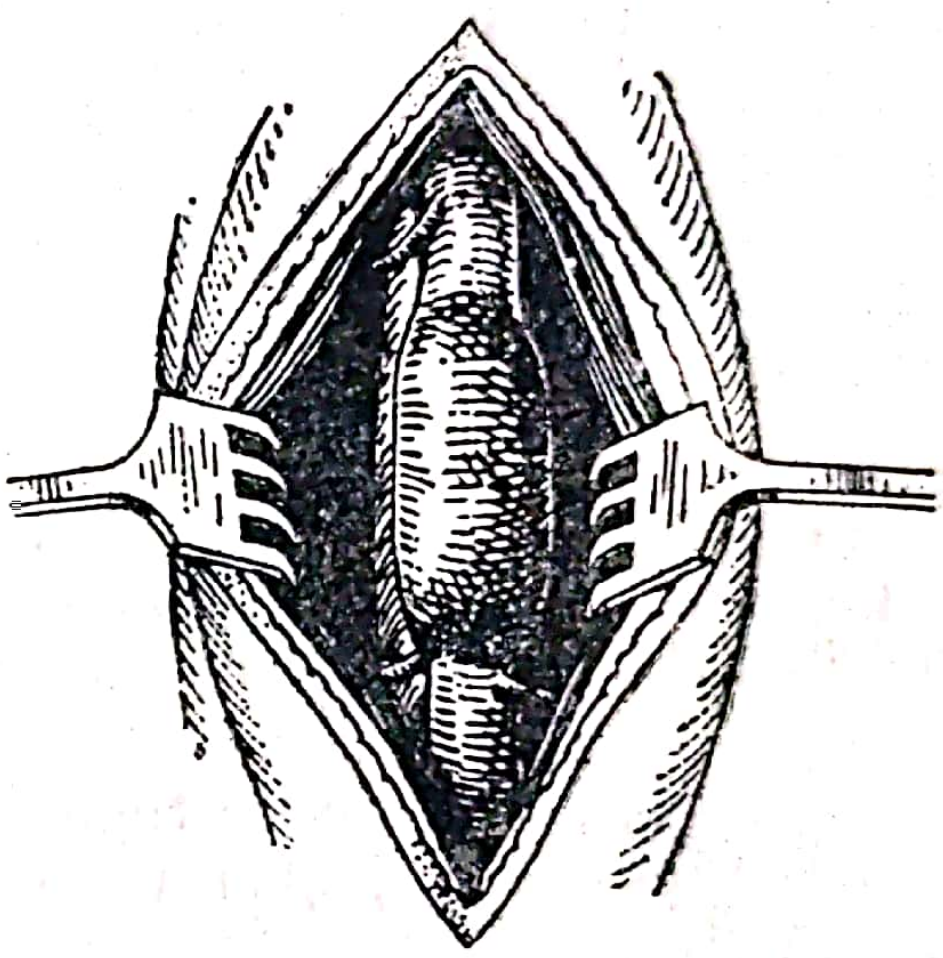

Fig. 2.1.13. — Contuzie arterială: formarea hematomului disecant.

Contuzia arterială, indiferent de condițiile în care se produce și de tipul de leziune vasculară creat, poate fi urmată de restaurarea integrală a funcționalității vasculare, dacă zona traumatizată și trombozată este limitată, dacă spasmul supraadăugat poate fi suprimat și, mai ales, dacă leziunea este situată într-o zonă cu vascularizație colaterală bogată.

În alte situații, însă, chiar dacă sindromul ischemic nu ajunge pînă la gangrenă, rămîn sechele de insuficiență circulatorie, manifestate prin claudicație intermitentă (1) și prin semne neurologice — tulburări parestezice sau chiar deficit senzitiv sau motor —, pendinte de topografia tronculară vasculară, și nu de cea nervoasă (18).



Fig. 2.1.14. — **Contuzie arterială: lezarea tunicilor interne, cu răzbunare către interior și formare de tromb.**

Ținînd seama de leziunile asociate contuziei arteriale, este bine să se știe că semnele de ischemie pot apărea și mai tîrziu după traumatism, deși ele se produc în mod obișnuit îndată după agresiune. Bruschețea cu care se instalează sindromul ischemic reprezintă un parametru orientativ prognostic de mare valoare, datorită faptului că în urma unui traumatism vascular circulația colaterală nu are timpul necesar să intre în funcție, gangrena putîndu-se instala, în lipsa unei terapeutici prompte, în cîteva ore, mai ales din cauza influențelor negative exercitate de factori asociați ca: hematom compresiv, leziuni contuze etc.

Plăgile arteriale reprezintă practic leziunile traumatice cele mai frecvente ale arterelor, fiind produse de obicei prin arme albe sau prin arme de foc, care provoacă plăgi înțepate sau tăiate, cu secționarea parțială sau totală a arterei. Se exclud din acest grup leziunile arteriale intraoperatorii.

Hemoragia externă arterială (fig. 2.1.15) este semnul patognomonic al rănirii vasculare, în cazul în care sîngele se poate exterioriza printr-o soluție de continuitate parietală suficientă. Sîngele arterial, fiind saturat cu oxigen, are culoarea roșie-deschisă și țîșnește din plagă ritmic, sincron cu bătăile cordului. Dat fiind marea cantitate de

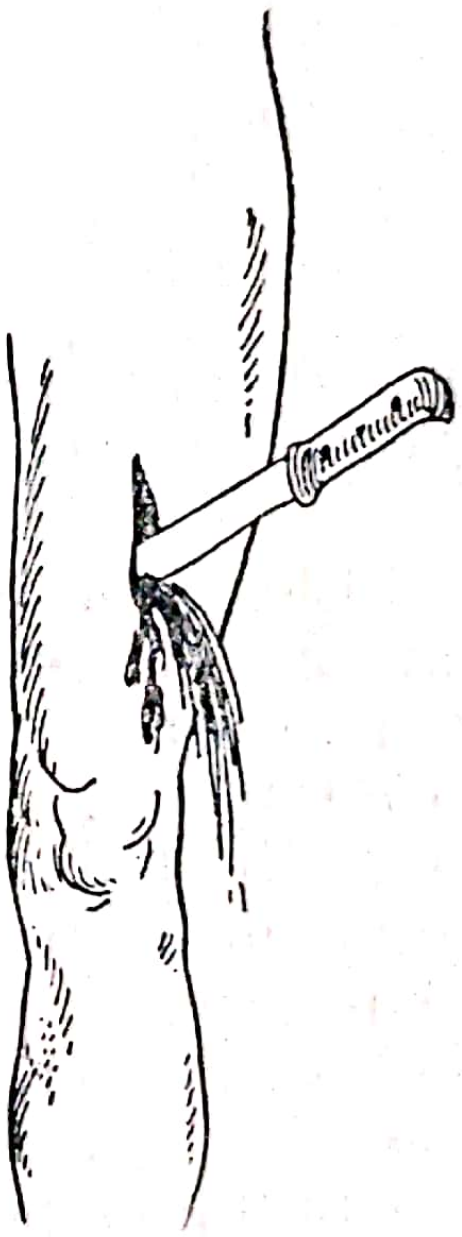

Fig. 2.1.15. — **Plagă arterială: hemoragie externă.**

sînge care se poate pierde într-un timp scurt în cazul plăgii arteriale, mai ales dacă aceasta interesează un vas de calibru important, există riscul instalării rapide a șocului hemoragic, condiție în care fenomene ischemice periferice pot trece neobservate, deși ele sînt practic favorizate într-o hemoragie arterială, datorită, pe de o parte, excluderii unor componente mai importante din circulația periferică și, pe de altă, datorită stînjenirii circulației de întoarcere (25). Este cazul să amintim că hemoragia arterială îmbracă adeseori caracterul unei hemoragii fulgerătoare, care poate fi urmată de moarte în cîteva minute, sau pe acela al unei hemoragii grave, care, în afara unei hemostaze eficace, poate ucide în aproximativ o oră, dat fiind că posibilitățile de compensare ale organismului pot acoperi o pierdere de pînă la 30% din masa de sînge circulant, care reprezintă 1/13 sau 7,7% din greutatea corpului. Pierderea a 50% din cantitatea totală de sînge nu este compatibilă cu viața și în această apreciere trebuie să se țină seama și de alți factori cu rol important, cum ar fi vîrsta, starea fiziologică etc.

Hematomul pulsatil. În condițiile în care soluția de continuitate arterială nu este prea mare și nu există posibilitatea scurgerii sîngelui către exterior, acesta se acumulează perivascular, coagulîndu-se la periferie și rămînînd lichid la centru. În ansamblu, se produce o formațiune tumorală pulsatilă care prezintă la auscultație un suflu sistolic. În funcție de caracterele plăgii arteriale, hematomul poate avea tendința către difuzare, către creșterea de volum, producînd, mai ales în cazul în care se dezvoltă între țesuturi inextensibile, fenomene de compresiune atît asupra vasului agresat, cît și asupra colateralelor, cu consecințe ischemice către periferie (fig. 2.1.16).

Hematomul închistat. Dacă soluția de continuitate arterială este mică, cantitatea de sînge revărsat perilezional este redusă și, în aceste condiții, există tendința la închistare. La exterior se formează un perete fibros, care se individualizează față de țesuturile vecine, iar în interior se produce un proces de endotelizare, hematomul transformîndu-se într-un *anevrism posttraumatic.*

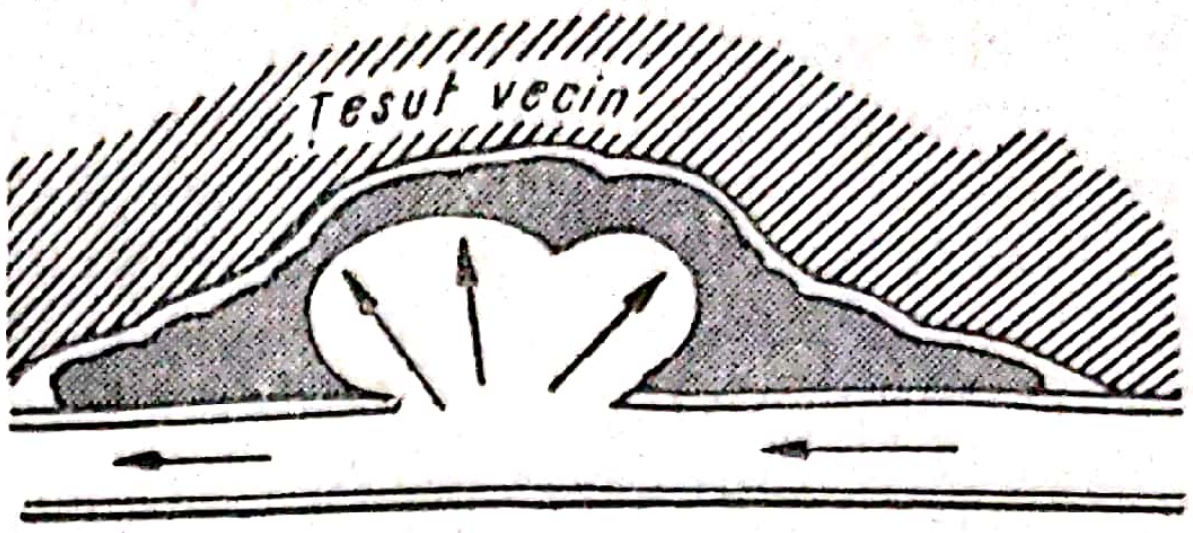

Fig. 2.1.16. — Plagă arterială: formarea hematomului pulsatil.

Plaga arterială „uscată“ (fig. 2.1.17 *a*, *b*). În cazul unei secționări complete a unei artere, în special cînd calibrul acesteia nu este prea important, este posibil ca, în mod aparent paradoxal, leziunea să nu fie urmată de sîngerare. Fenomenul se explică prin faptul că într-o astfel de leziune cele două capete vasculare se retractă, datorită elasticității, în teaca lor celulară, pereții vasului se răzbuzează către mușchi, calibrul se reduce prin spasm, diminuînd fluxul sanguin. Aceste condiții favorizează constituirea unui tromb în formă de „cui“, cu floarea în afară și vîrful către lumenul vasului. Este de la sine înțeles că o astfel de hemostază este destul de

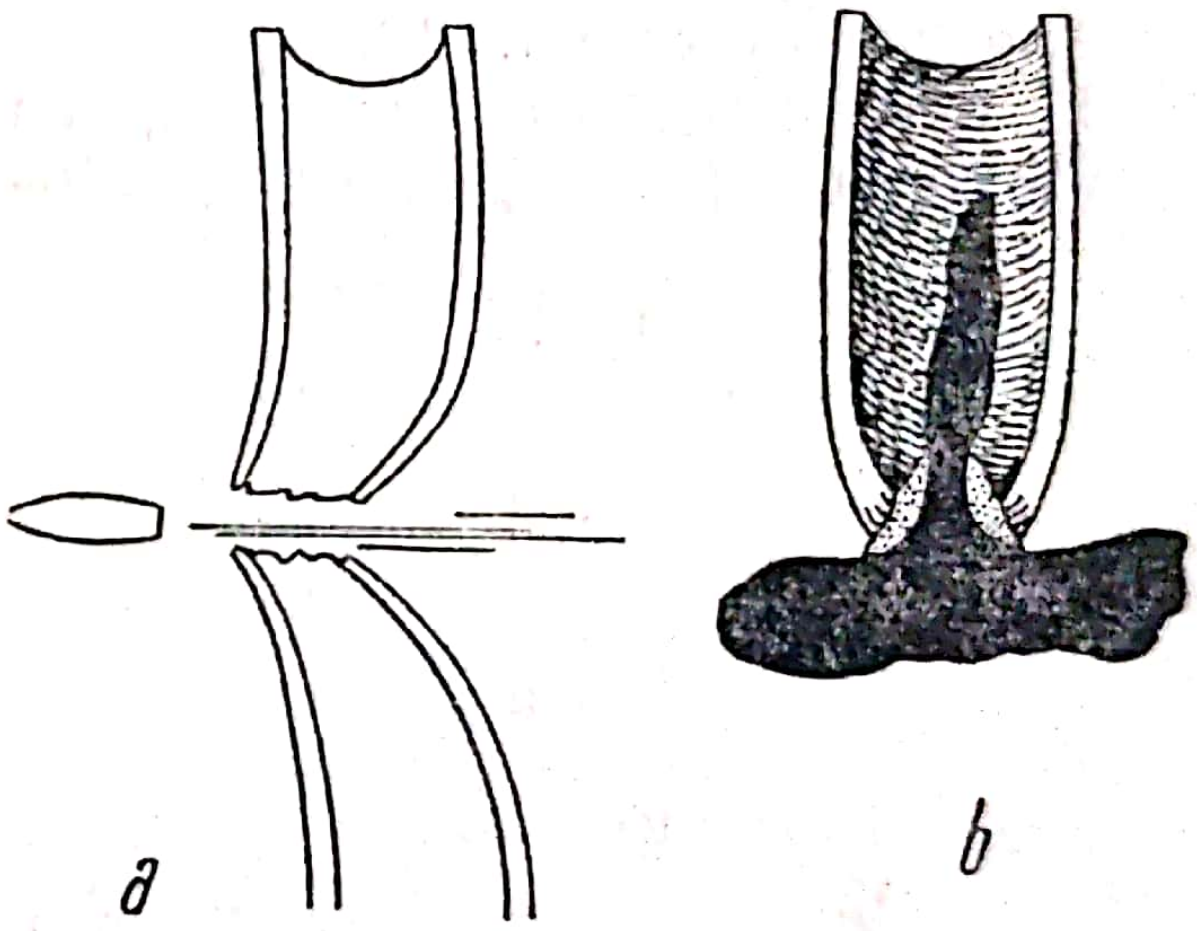

Fig. 2.1.17. — Plagă arterială „uscată“: *a* — secționare vasculară completă; *b* — formarea cheagului „în cui“.

precară, expunînd la reluarea hemoragiei în orice moment.

Diagnosticarea traumatismelor arteriale de orice fel este necesar să se facă într-un timp cît mai scurt, pentru a se putea împiedica, prin măsuri terapeutice adecvate, instalarea fenomenelor ischemice de durată, căci, dacă acestea se prelungesc peste 6 ore, există de pildă riscul ca, în afara sechelelor vasculare marcate prin claudicație intermitentă, să se producă leziuni musculare, cu necroze urmate de retracție ischemică (1) și un apreciabil deficit funcțional.

2.1.2.

Arteriopatii anevrismale

2.1.2.1.
Anevrismul arterial

Anevrismul este o dilatație arterială permanentă, circumscrisă, cu tendință la creșterea, care se produce ca urmare a slăbirii peretelui arterial consecutiv unor traumatisme, unor procese infecțioase sau degenerative (5). Broca (Pierre Paul) (cit. de 15) definește anevrismul ca o tumoare circumscrisă plină de sînge lichid sau coagulat, care comunică direct cu lumenul unei artere și care este limitată de o membrană ce alcătuiește sacul anevrismal, complet endotelizată la interior (1). O astfel de arteriopatie se poate produce spontan sau posttraumatic. În prima eventualitate sacul anevrismal este constituit pe seama ectaziei peretelui arterial, care nu prezintă nici o soluție de continuitate și care a constituit practic adevăratul anevrism (23); în cea de-a doua, dilatația este consecința unui hematom închistat, ca urmare a unei soluții de continuitate a peretelui arterial. Stratul periferic al acestuia se organizează conjunctiv, constituind așa-zisul „fals anevrism“ (22), care poate avea aspect fusiform sau sacciform.

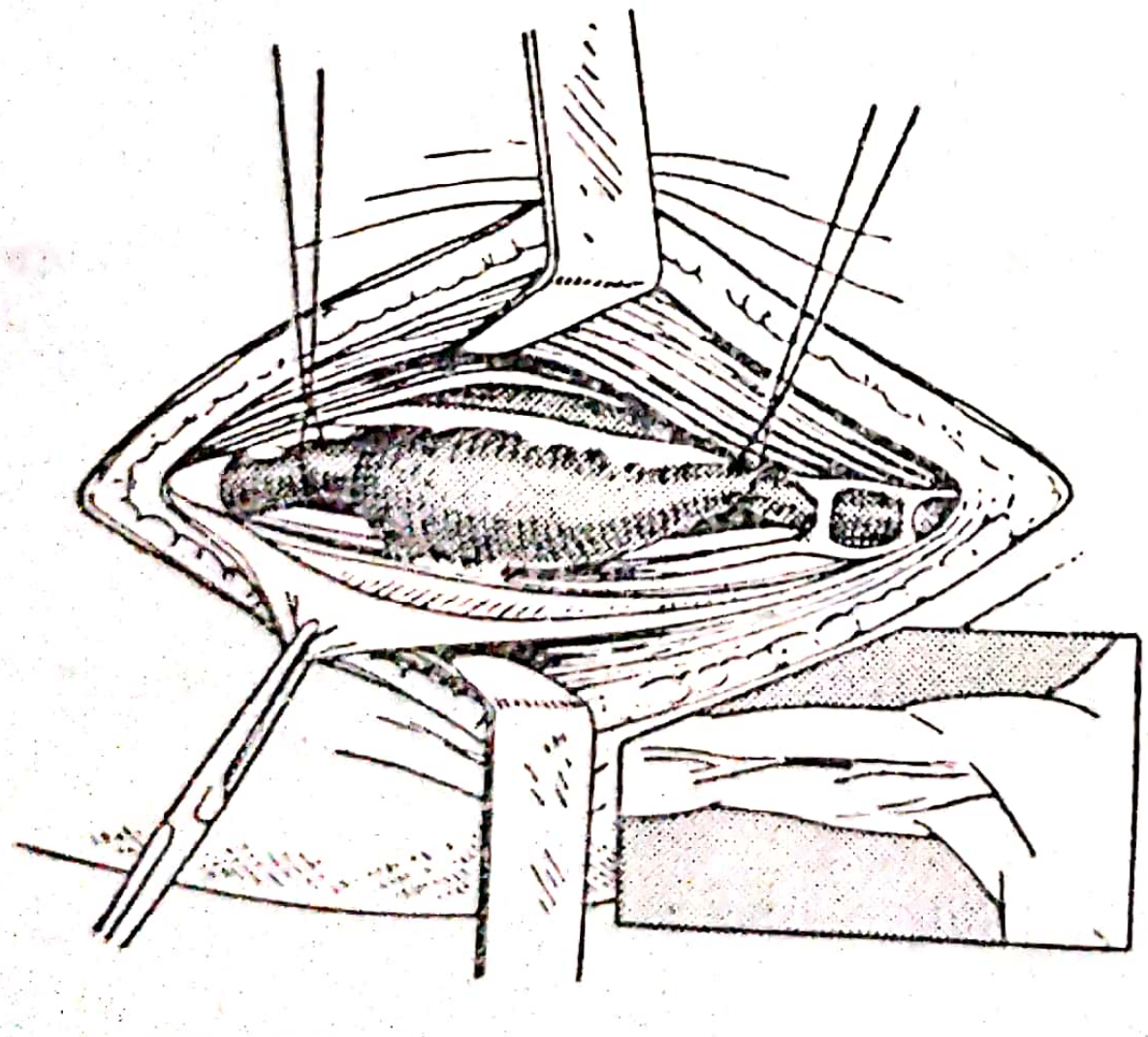

Fig. 2.1.18. — Anevrism fusiform (*după T. Ghițescu*).

Anevrismul fusiform (fig. 2.1.18), foarte rar în forma sa pură, are, după cum îl arată și denumirea, forma unui fus, a cărui parte dilatată comunică direct cu capătul proximal și cel distal al arterei interesate. Situarea sa topografică poate fi axială sau deviată față de axul arterei.

Anevrismul sacciform (fig. 2.1.19) este tipul caracteristic de anevrism chirurgical; are forma unei pungi situate într-o zonă a peretelui arterial care comunică cu lumenul vasului printr-un canal îngust, de lungime variabilă.

Alături de această formă de anevrism posttraumatic se situează **comunicația arterio-venoasă** (8), denumită și „anevrism arterio-venos“ sau „fistulă arterio-venoasă“.

Indiferent de forma sa, anevrismul are tendință la creștere, ca urmare a faptului că fiecare sistolă creează o presiune suplimentară în interiorul său.

Conținutul este alcătuit din sînge lichid la centru, care comunică direct cu lumenul arterial; către periferie, unde circulația este mai redusă, sîngele se coagulează în contact cu endartera lezată, dînd naștere cheagurilor albe, identice cu cele formate în cazul plăgilor arteriale „uscate". Datorită expansiunii exercitate permanent de fluxul sanguin în interiorul sacului anevrismal, cheagurile situate mai central se fisurează, favorizînd stagnarea unei cantități de sînge, care ulterior se coagulează.

Simptomatologic. Formarea sacului anevrismal, mai rareori pe traiectul arterelor periferice și mai frecvent pe aortă, indiferent de cauza ce-l determină, necesită un anumit timp pentru a se manifesta simptomatic. Din acest punct de vedere se poate considera că anevrismul evoluează în 3 stadii (24):

— *prima fază* este practic asimptomatică, dilatația anevrismală urmînd a fi descoperită numai întîmplător, cu ocazia unui examen ce se face unui bolnav în general trecut de vîrsta de 60 de ani, cu semne de suferință cardiovasculară;

— în *faza a doua* apar fenomene cu precădere nervoase, cu senzația de greutate și cu fenomene de compresiune manifestate prin edem, cianoză etc.;

— în *faza a treia*, bolnavul consultă pentru fenomene de ischemie acută, cu oprire circulatorie bruscă, cu semne de compresiune, pentru durere cu topografie nervoasă, însoțite de edem și cianoză.

De îndată ce tumoarea anevrismală s-a constituit, se poate constata palpatoriu — și aceasta cu atît mai bine, cu cît leziunea este mai superficială — prezența unei formațiuni rotunde sau de consistență moale, ușor reductibilă, care prezintă două semne cu caracter patognomonic: *pulsatilitatea* sau „bătaia", care constă dintr-o ridicare sincronă cu pulsul, și *expansiunea*, care constă în creșterea bruscă și momentană a volumului pungii anevrismale în timpul sistolei arteriale.

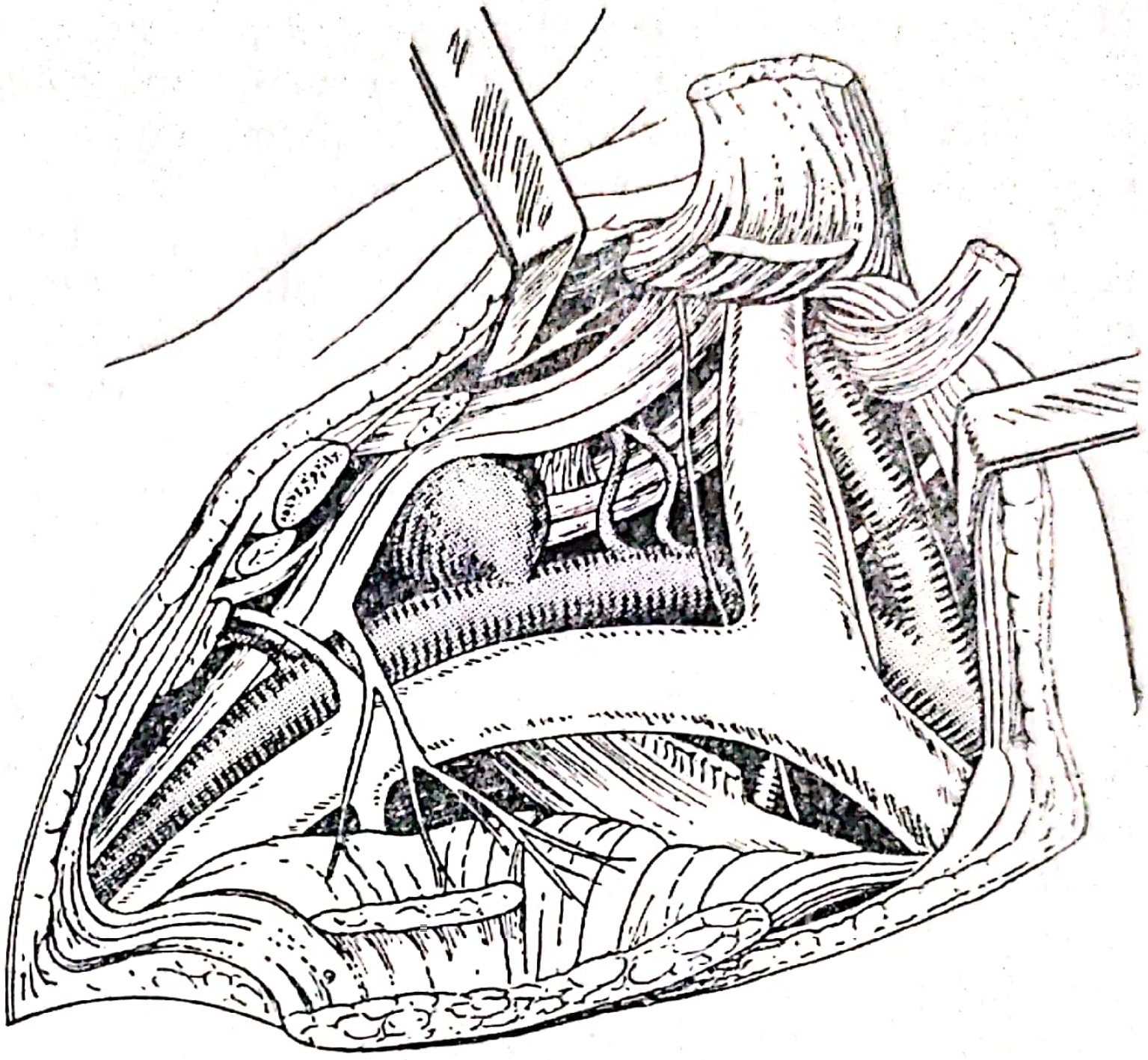

Fig. 2.1.19. — Anevrism sacciform *(după T. Ghițescu)*.

Auscultatoriu, se înregistrează un „suflu" aspru și intermitent, în raport cu ritmul pulsațiilor arteriale, întrucît el este produs de trecerea coloanei de sînge la nivelul coletului sacului anevrismal; dealtfel, suflul de intensitate maximă corespunde sediului acestuia. Compresiunea digitală exercitată asupra vasului, deasupra leziunii sau la nivelul sacului, este urmată de dispariția semnelor descrise mai sus. În aval de leziunea anevrismală pulsul este mai slab, uneori chiar imperceptibil, și în tot cazul este în discordanță ritmică, întrucît este mai întîrziat față de zonele indemne (1) (7) (8) (10). Înregistrarea pulsului periferic în atare condiţii are o deosebită importanţă practică, întrucît constituie un indiciu de valoare terapeutică majoră; de pildă, un puls periferic nemodificat sau cu modificări minime reprezintă testul unei circulaţii eficiente ce se face pe trunchiul arterial principal; un puls slab sau imperceptibil, dar fără leziuni de ischemie, certifică atît leziunea arterială, cît şi o circulaţie periferică suficientă.

O menţiune aparte trebuie făcută pentru **dilataţiile anevrismale ale aortei**, care, ca orice anevrism, sînt urmarea dilataţiei tuturor tunicilor arterei (7). Datorită lungimii aortei şi diverselor regiuni topografice pe care le străbate vasul, se obişnuieşte ca leziunile să fie identificate izolat, pe anumite segmente (fig. 2.1.20): segmentul I este situat intrapericardic, cuprinzînd porţiunea de aortă de la orificiile arterelor coronare pînă la originea trunchiului brahiocefalic; segmentul II cuprinde partea orizontală a crosei aortice, cu ramurile eferente ce asigură şi circulaţia cerebrală; segmentul III cuprinde aorta descendentă de la artera subclaviculară pînă la diafragm — este porţiunea din care se desprind cele 8 perechi de artere intercostale; segmentul IV cuprinde aorta abdominală, incluzînd trunchiul celiac, artera mezenterică superioară şi arterele renale; în fine, segmentul V cuprinde aorta abdominală subrenală, pînă la bifurcaţia sa în cele două artere iliace primitive.

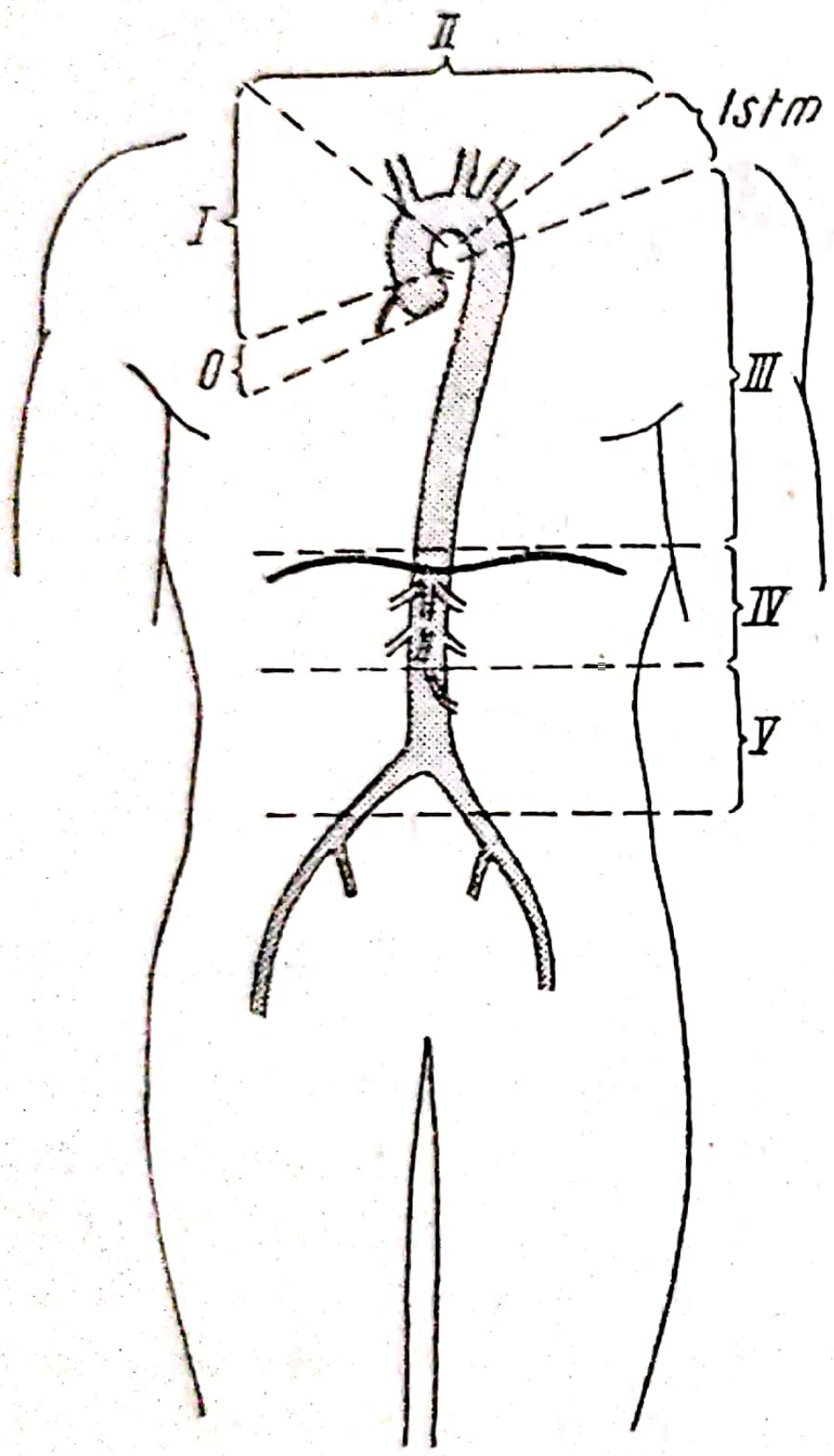

Fig. 2.1.20. — Segmentele chirurgicale ale aortei.

O — originea aortei; *I* — segmentul intrapericardic; *II* — porţiunea orizontală; *III* — porţiunea descendentă pînă la diafragm; *IV* — porţiunea abdominală, pînă la arterele renale; *V* — porţiunea dintre arterele renale şi bifurcaţie.

Anevrismul aortei toracice poate fi bine tolerat mult timp sau să se manifeste printr-o simptomatologie necaracteristică, alcătuită din dureri toracice surde, neprecizate topografic, uneori de tip anginos. În formele mai avansate, însă, cînd anevrismul capătă un volum apreciabil, apar fenomene de compresiune mediastinală, din care se desprinde în special ptoza în sistemul cav superior, care se însoţeşte de dezvoltarea unei circulaţii venoase colaterale importante şi de edem „în pelerină"; se asociază apoi toate celelalte semne de compresiune a organelor cuprinse în mediastin.

Fără a avea o valoare diagnostică absolută, se mai poate înregistra o asimetrie a pulsului teritoriului membranei faţă de cel carotidian, ca şi o diferenţă oscilometrică între cele 4 membre.

În afara examenului radiologic şi cu atît mai mult a celui angiografic, care pun în evidenţă formaţiunea tumorală anevrismală, este posibil ca, datorită volumului său, anevrismul să poată fi identificat fie prin palparea unei formaţiuni pulsatile supraclaviculare, suprasternale sau intercostale, fie prin identificarea unor leziuni osoase, rezultat al compresiunii exercitate de tumoarea anevrismală.

În afara complicaţiilor majore, de embolie sistemică sau de ruptură, comune oricăror anevrisme, este de reţinut ca posibilitate evolutivă producerea *hematomului disecant al aortei toracice*, care produce o separare longitudinală a tunicilor vasculare în planul mediei. Fenomenul are în general o manifestare acută, marcată de o durere locală extrem de violentă, cu iradiere brahiocefalică sau dorsolombară, însoţită de stare de şoc şi anemie severă — toate fenomene ce sugerează apariţia unui infarct miocardic (7). Rareori, cînd dimensiunile hematomului disecant sînt mai reduse, simptomatologia este mai nesemnificativă, îmbrăcînd aspectul unor tulburări cardiovasculare de diverse tipologii sau, uneori, chiar al unor fenomene digestive.

Anevrismul aortei abdominale este descoperit în peste 58% din cazuri întîmplător, cu ocazia unor examene radiologice la care se remarcă impregnarea calcară a pereţilor. Este în general un anevrism fusiform, localizat sub emergenţa arterelor renale.

Subiectiv, bolnavul acuză anorexie, constipaţie şi, mai semnificativ, fenomene de claudicaţie. Obiectiv, se poate palpa masa tumorală pulsatilă, cu convexitate cel mai adesea antero-laterală stîngă.

În evoluţia anevrismului aortei abdominale se semnalează adesea *tromboza bifurcaţiei*, care se poate produce ca un accident acut ce survine în cîteva minute, cu dureri abdominale violente, cu abolirea pulsului la membrele inferioare, care devin reci, în cele din urmă apărînd paraplegia.

În forma progresivă, cronică, a obliterării bifurcaţiei există răgazul pentru organizarea unei circulaţii de supleere, care se face prin arterele lombare, arterele parietale şi epigastrice şi prin artera mezenterică inferioară, prin circuitul hemoroidal inferior.

Cînd sindromul se instalează totuşi, apare o claudicaţie de intensitate variată, cu dureri iradiate către fese şi coapse, cu ischemie cronică a membrelor pelviene, amiotrofie, tulburări trofice cutanate, dureri de decubit şi impotenţă sexuală.

Legat de patologia arterială, în general, şi de cea aortică, în special, trebuie menţionat faptul că perfecţionarea arteriografiei a permis obiectivarea *suferinţelor arteriale viscerale*, care se dovedesc a fi în marea lor majoritate de natură obstructivă. Şi în teritoriul visceral, orice reducere a fluxului sanguin, de orice natură ar fi, este urmată, în cazul în care circulaţia colaterală nu reuşeşte să o supleeze, de o insuficienţă circulatorie.

Din acest cadru se desprind cu precădere *leziunile din teritoriul trunchiului celiac şi al arterei mezenterice* — care alcătuiesc sindromul de angor abdominal — şi *leziunile arterelor renale*, care se traduc prin hipertensiune.

Angorul abdominal desemnează durerile paroxistice localizate în porţiunea inferioară a abdomenului, cu caracter de crampe, care apar în special după ingestia alimentară. Sindromul se produce iniţial după solicitarea mai intensă a circulaţiei intestinale, deci cu ocazia unor prînzuri mai copioase, dar treptat crizele dureroase se reproduc la orice ingestie alimentară, ceea ce face ca bolnavul să-şi rărească tot mai mult mesele, astfel încît pierde apreciabil în greutate, mai ales că se supraadaugă, implicit, şi un sindrom de malabsorbţie (3).

2.1.2.2.
Anevrismul arterio-venos

Anevrismul arterio-venos este o dilataţie saculară anormală a unei comunicaţii arterio-venoase, de origine congenitală sau cîştigată (5). În această definiţie nu trebuie incluse anastomozele arterio-venoase precapilare prezente în tot organismul la periferia ţesuturilor şi care au fundamentalul rol de repartizare judicioasă, după necesităţi momentane, a fluxului arterial.

Elementul fiziopatologic dominant în anevrismul arterio-venos este acela că sîngele arterial, pe parcursul său, împrumută calea de minimă rezistenţă, deci calea venoasă, de îndată ce este posibil, fapt urmat de o serie întreagă de modificări circulatorii şi morfofuncţionale. Trebuie menţionat că aceste modificări se petrec, desigur cu unele variante de manifestare, şi în cazul în care comunicaţia arterio-venoasă nu este sacciformă, ci este reprezentată doar de un simplu traiect fistulos, ceea ce de fapt reprezintă şi eventualitatea cea mai frecventă, denumită şi „flebarterie“ sau „arterioflebarterie“. De reţinut faptul că aceste leziuni se produc în special după rănirile punctiforme, citîndu-se astăzi apariţia unor astfel de anevrisme în organele parenchimoase după efectuarea unei puncţii-biopsii.

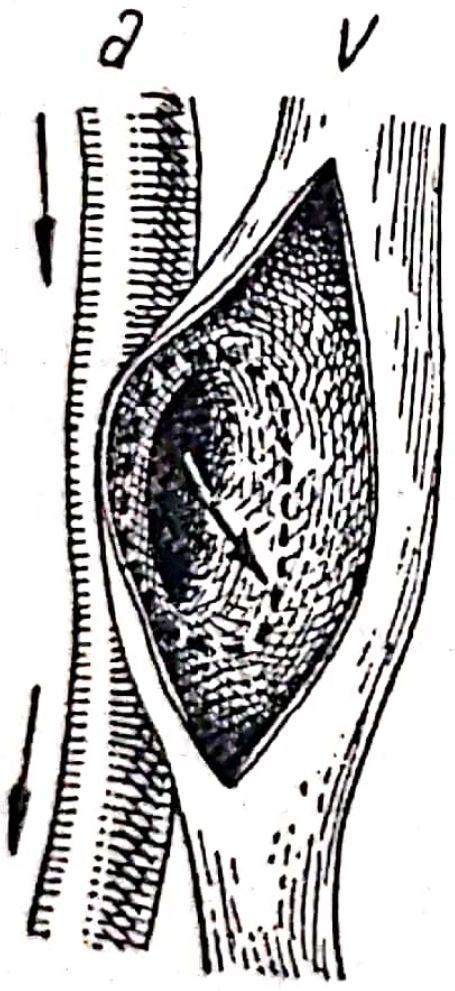

Fig. 2.1.21. — Fistulă arterio-venoasă.
a — artera; *v* — vena; direcţia de circulaţie a sîngelui.

În comunicaţie arterio-venoasă stabilită consecutiv unei răniri mai importante, mai întîi se produce hematomul şi apoi punga anevrismală, care constituie adevăratul anevrism arterio-venos, în care se deschid cele 4 capete vasculare interesate (fig. 2.1.22).

Dacă leziunea se produce la o răspîntie vasculară sau într-o zonă cu multiple colaterale, anevrismul dobîndeşte un caracter mai complex, prin faptul că în punga anevrismală se deschid numeroase vase (fig. 2.1.23).

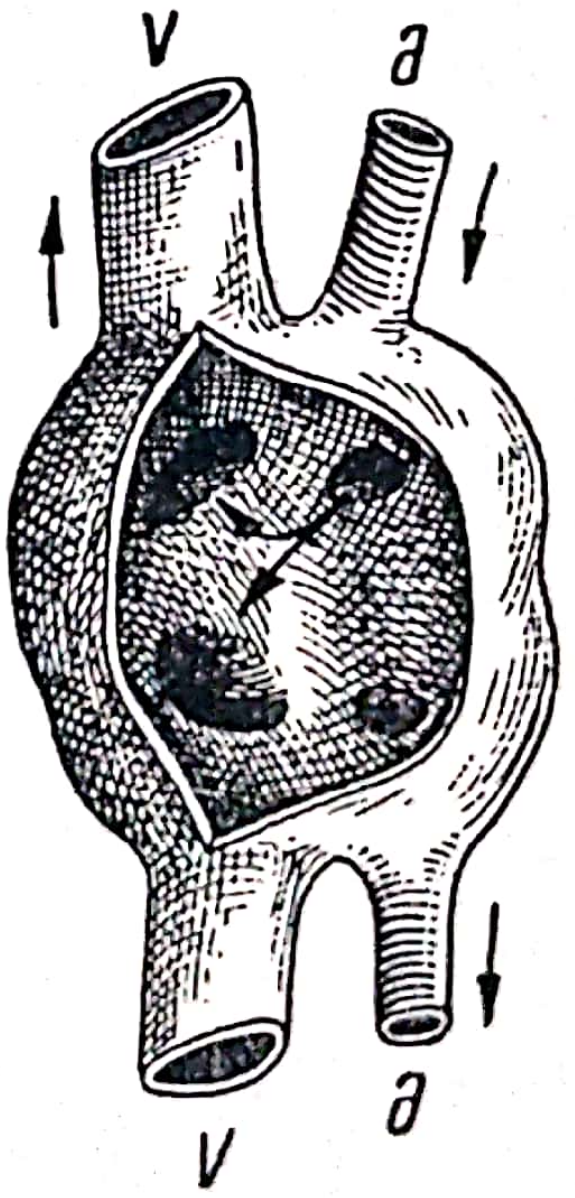

Fig. 2.1.22. — Anevrism arterio-venos cu cele patru capete vasculare.
a — capete arteriale; *v* — capete venoase.

Timpul necesar stabilirii comunicaţiei arterio-venoase şi, deci, apariţiei semnelor clinice este variabil în funcţie de condiţiile lezionale care au produs crearea acesteia.

În cazul flebarteriei, semnele apar de timpuriu, pe cînd pentru constituirea unui adevărat anevrism arterio-venos pot fi necesare cîteva săptămîni (1).

Semnele clinice care însoțesc fistula sau anevrismul arterio-venos apar în urma faptului că, datorită diferenței de presiune existente între rețeaua arterială și cea venoasă, sîngele arterial pătrunde în venă pe la nivelul comunicației nou-create. Aceasta are o serie de repercusiuni arteriale, altele venoase, strict locale — toate împreună avînd, în final, implicații grave de ordin circulator general.

Din punct de vedere arterial, scurtcircuitarea parțială a fluxului prin rețeaua venoasă diminuează debitul arterial periferic, cel puțin într-un teritoriu oarecare, ceea ce se va solda cu instalarea fenomenelor ischemice; mai întîi funcționale, prin persistență și agravare progresivă, acestea ajung însă să determine tulburări trofice, și aceasta cu atît mai manifest, cu cît fistula pune în comunicație vase de calibru mai important.

Proximal de leziune, artera interesată se dilată și se îngroașă, iar distal, dimpotrivă, ca o consecință a lipsei de conținut, se reduce de volum. În aceste condiții, se produce o accelerare compensatorie a pulsului, în vederea satisfacerii teritoriului ischemiat. La compresiunea comunicației arterio-venoase se produce o reducere proporțională a debitului sanguin, ceea ce constituie „refluxul Branham“ (14).

Din punct de vedere venos, scurtcircuitarea arterio-venoasă determină o supraîncărcare și o suprasolicitare a sistemului venos, mai întîi cu manifestări de hipertensiune regională, tradusă prin apariția unor varice proeminente, prin apariția unei rețele venoase colaterale neobișnuite, remanentă chiar în poziția de decubit, element caracteristic ce diferențiază net acest fenomen de cel existent în boala varicoasă (fig. 2.1.24) (18).

La nivelul comunicației patologice arterio-venoase trecerea sîngelui din sistemul arterial în cel venos se însoțește de un „tril“ sau „freamăt vibrator“, asemănător cu torsul pisicii sau cu zumzetul albinelor (1). Trilul este continuu, cu accentuare sistolică, cu un maxim de intensitate corespunzînd proiecției fistulei arterio-venoase, și poate fi perceput la distanță de focar, atît distal, cît și proximal.

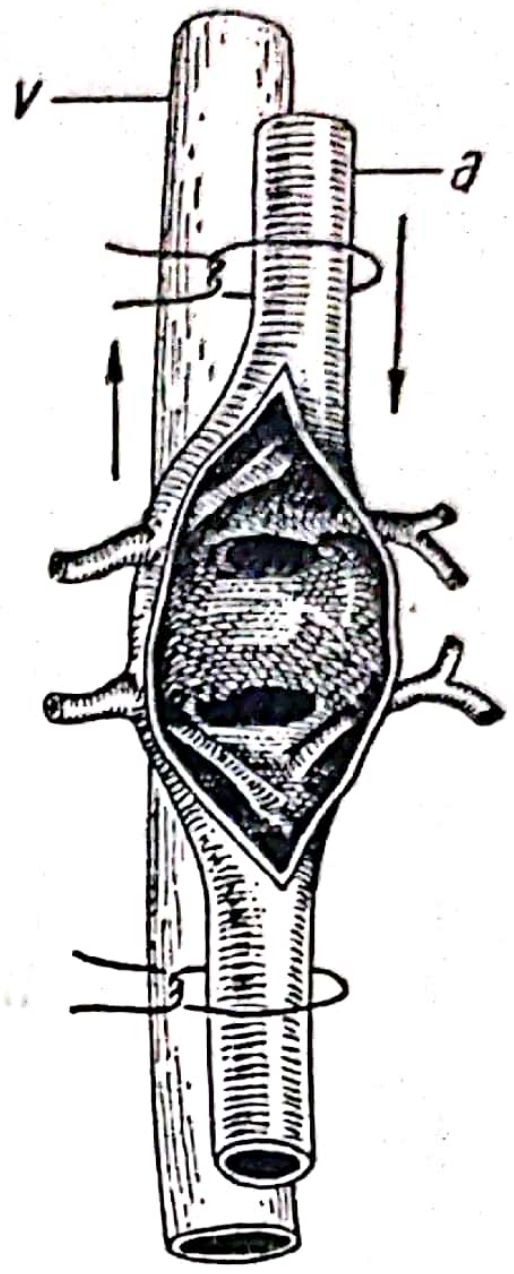

Fig. 2.1.23. — Anevrism arterio-venos complex: sacul anevrismal include și colaterale.
a — artera; *v* — vena.

Odată cu trilul se percepe, auscultatoriu, și un suflu puternic și continuu, de asemenea cu întărire sistolică și propagare la distanță. Ambele aceste semne dispar dacă comunicația arterio-venoasă este întreruptă prin compresiune (semnul Terrier) sau dacă se comprimă artera deasupra leziunii (semnul Dobrovolskaia) (1).

Treptat, presiunea venoasă crescută, ca și aportul suplimentar de sînge către inima dreaptă conduc la supraîncărcarea acesteia, cu implicații circulatorii (fig. 2.1.25), în sensul scăderii tensiunii arteriale cu pensarea

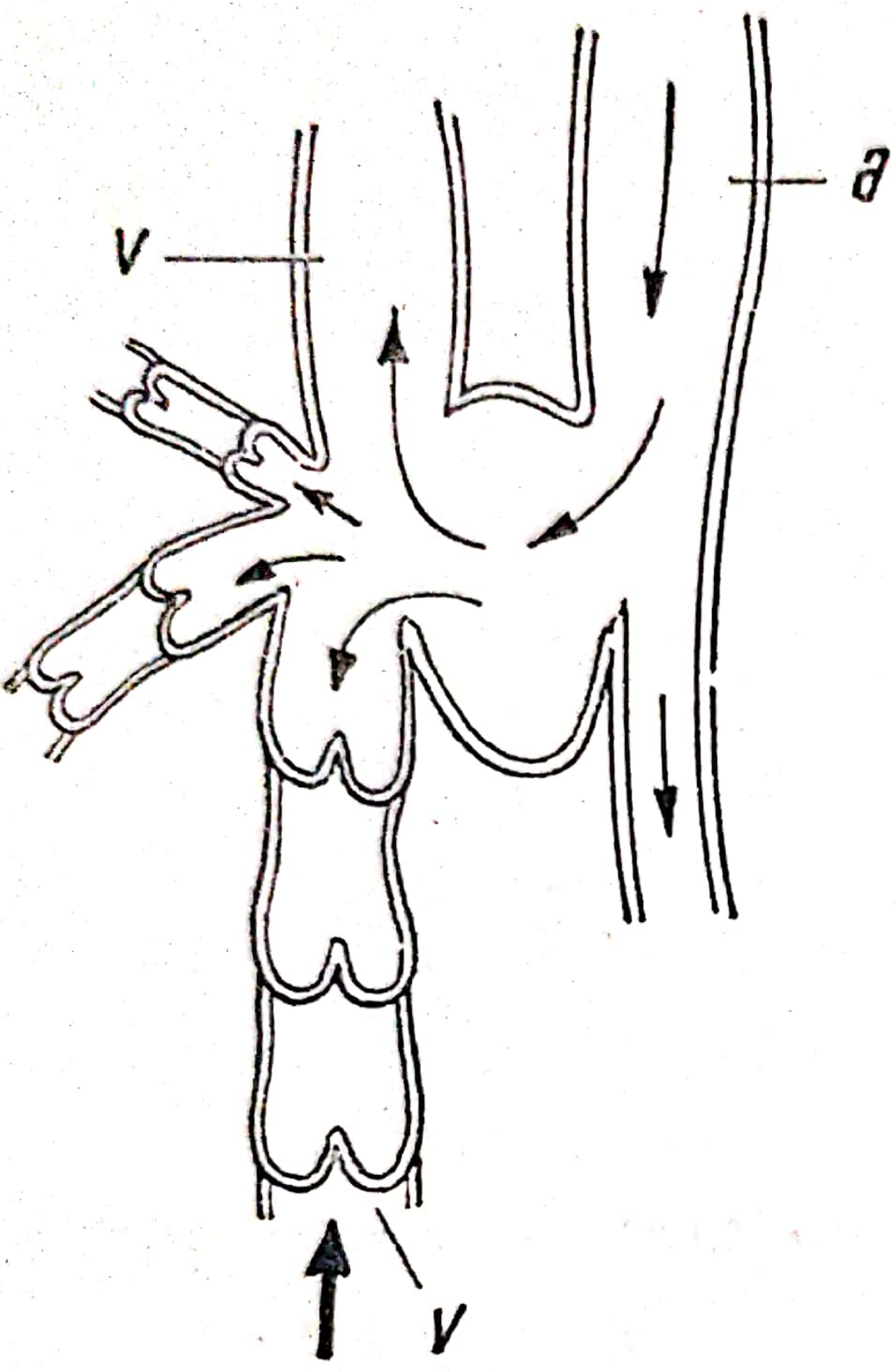

Fig. 2.1.24. — Răsunetul venos al fistulei arterio-venoase.
a — artera; *v* — vene cu rețea colaterală varicoasă în tensiune.

diferențialei, modificare compensată un timp prin mărirea masei circulante și accelerarea pulsului (19). În cele din urmă, încărcarea sistemului venos este urmată de dilatarea cordului drept, care duce, în cazul persistenței leziunii cauzale, la insuficiență cardiacă.

2.1.2.3.
Anevrismul cirsoid

Este o comunicare largă între sistemul arterial și cel venos, cel mai adesea de origine congenitală, dar cu manifestare clinică mai tardivă, în jurul vîrstei de 20 de ani sau chiar mai tîrziu. După unii autori, în circa 88% din cazuri ar fi vorba de transformarea unui angiom (1), dar astăzi anevrismul cirsoid este încadrat în angiodisplazii.

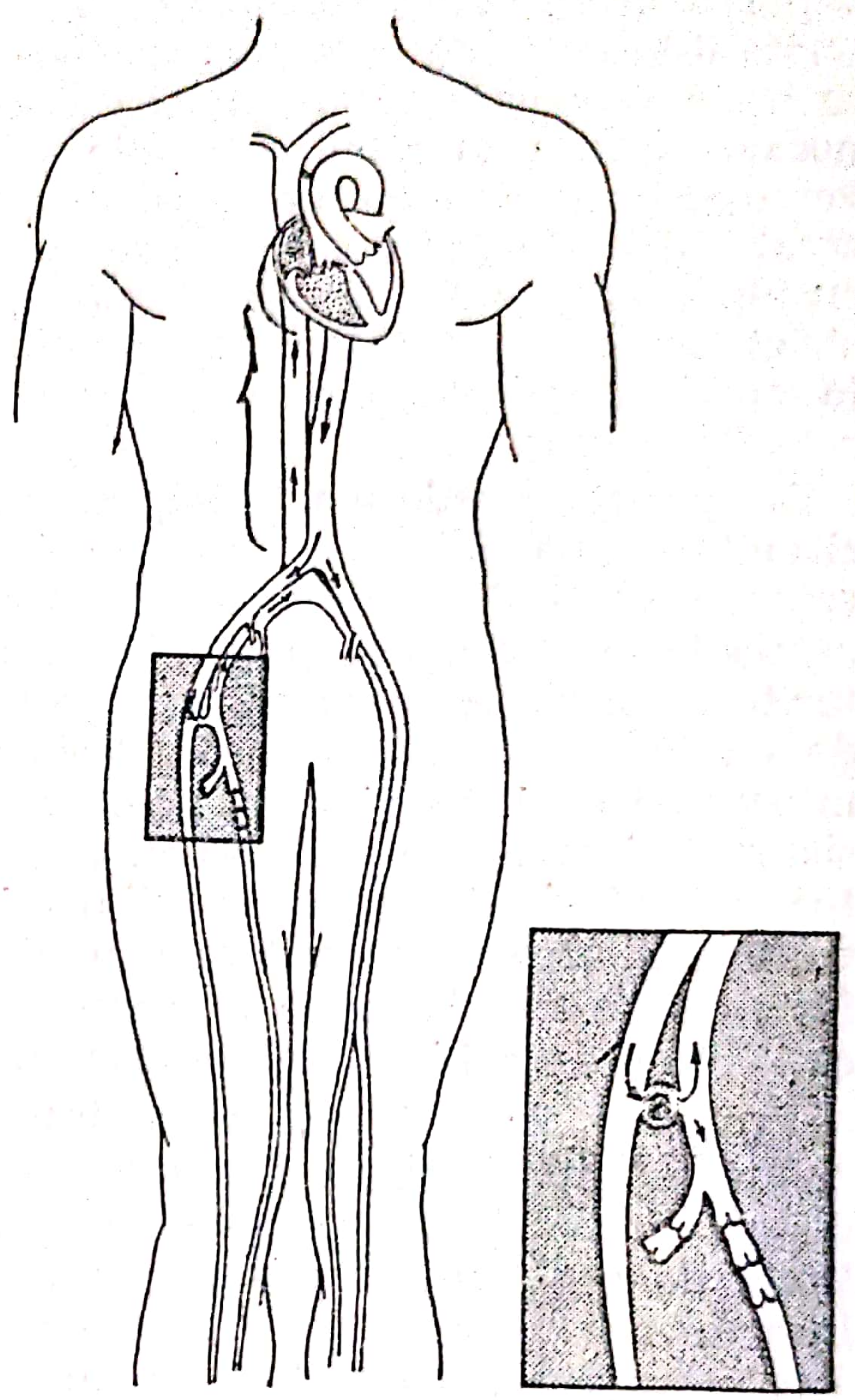

Fig. 2.1.25. — Răsunetul cardiac al tensiunii venoase crescute.

Este posibil ca o astfel de malformație să rămînă mută clinic multă vreme și să se manifeste secundar unor elemente supraadăugate, între care traumatismele joacă un rol principal.

Este de reținut faptul că anevrismul cirsoid este singura angiodisplazie care se însoțește, ca orice fistulă arterio-venoasă, de „tril“ sau de „freamăt vibrator“, ca și de suflu cu întărire sistolică.

Clinic, anevrismul cirsoid apare ca o formațiune pulsatilă de volum

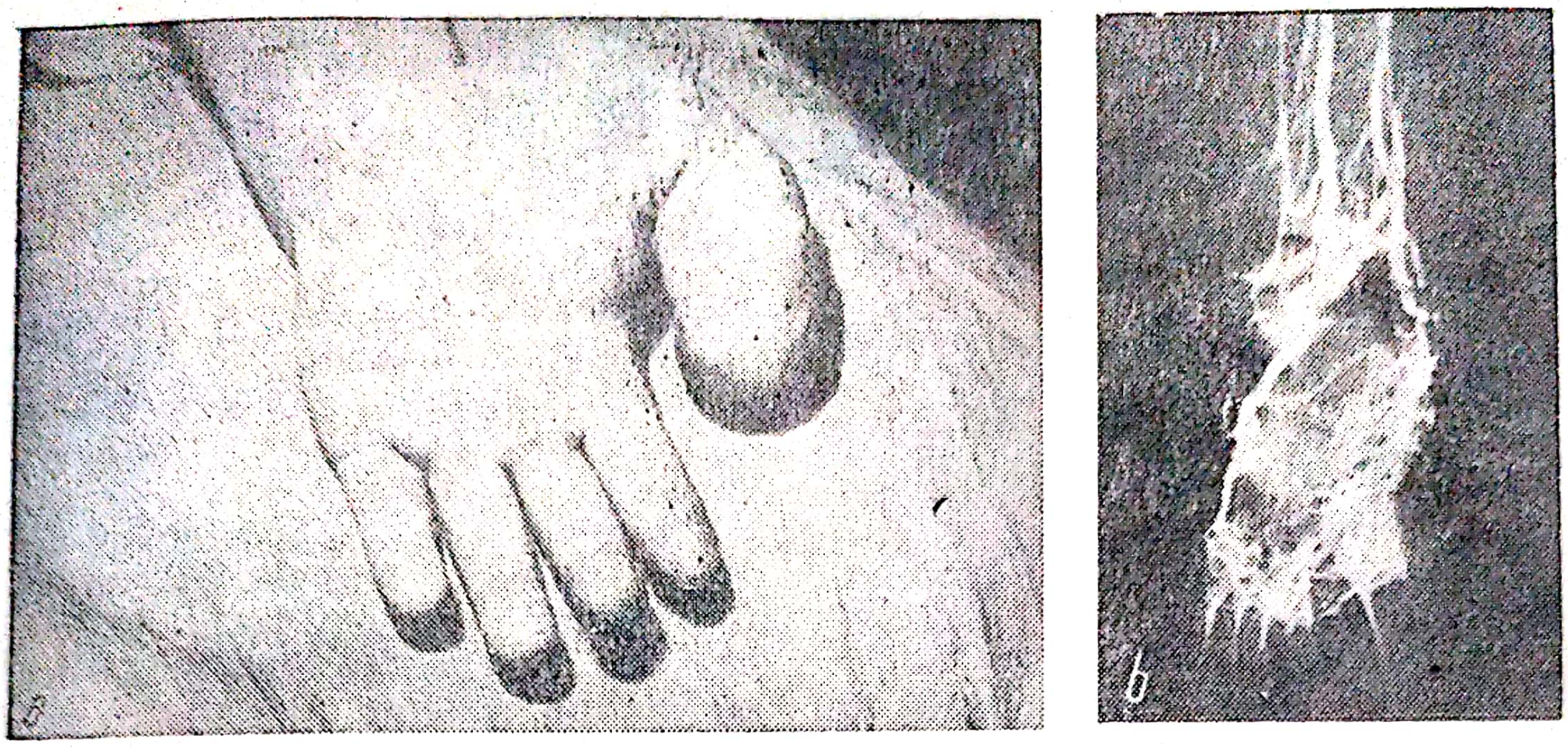

Fig. 2.1.26. — Anevrism cirsoid al policelui (*a*) și aspectul angiografic (*b*).

variabil, fără limite precise, cu suprafața neregulată (fig. 2.1.26 *a, b*), compusă din numeroase vase dilatate, pulsatile (1), care nu sînt decît consecința hemodinamică a diversiunii circulatorii, în sensul că rețeaua venoasă invadată de sîngele arterial se dilată, se alungește și se deformează, alcătuind însăși masa cirsoidă.

Pentru acest tip de angiodisplazie este caracteristic faptul că evoluția cirsoidă, odată declanșată, are o tendință extensivă, pînă către rădăcina membrului afectat. Ceea ce este de asemenea caracteristic este faptul că hiperoxigenarea sîngelui venos în teritoriul respectiv este urmată de hiperemie periferică, cu influențe locale negative, deoarece, în ciuda hiperemiei loco-regionale apreciabile, se produc tulburări trofice, ulcerații și necroze (7).

Dezvoltate la făt sau la copil, fistulele arterio-venoase — resturi din reticulul circulator embrionar, reprezentate de comunicații în plin canal — conduc la un dezechilibru hemodinamic, cu consecințe asupra dezvoltării și, mai ales, cu modificări hipertrofice osoase, căci augmentarea debitului sanguin și cu deosebire staza venoasă excită creșterea oaselor lungi; ca atare, copilul prezintă alungirea membrelor afectate, varice corespunzătoare, în *prezența suflului și a „trilului"*. Cînd acestor semne li se asociază și angioamele cutanate, se realizează sindromul descris de Parkes-Weber.

Comunicația arterio-venoasă poate avea și aspecte microscopice, care constau în prezența semnelor de hiperemie și hipertensiune venoasă în toate țesuturile în care se manifestă, *dar fără suflu, fără „tril" și fără suferință cardiacă consecutivă*. Se poate asocia cu distrofii osoase accentuate, alcătuind sindromul Klippel-Trènaunay (nev varicos osteohipertrofie, fără suflu și „tril") (5).

2.1.3.

Arteriopatii obliterative

Arteriopatiile obliterative reprezintă una dintre formele de manifestare a unor boli de sistem, identificate în mod obișnuit la nivelul membrelor, deși în realitate depășesc larg această topografie.

Diferitele clasificări făcute pentru aceste suferințe arteriale au ținut cont, în special, de anumite date etiopatogenice; dintre acestea se rețin actualmente cinci, ca avînd unele elemente de relativă entitate, întrucît, indiferent de cauzele care conduc la manifestările respective și care adesea se întrepătrund, rezultatul în final este același, și anume obliterarea completă a arterei afectate.

2.1.3.1.
Embolia arterială

Embolia arterială reprezintă un sindrom de ischemie acută datorită desprinderii unui embol, cel mai adesea dintr-o inimă afectată de boala mitrală, migrării lui în lungul arterelor mari și fixării sale la un nivel la care calibrul vascular nu-i mai permite progresiunea, motiv pentru care manifestarea obstructivă este periferică; anevrismele și focarele ateromatoase sînt numai rareori sursa unor astfel de accidente.

Embolul poate fi considerat un obstacol patologic într-o arteră sănătoasă, ceea ce îl deosebește de trombul vascular, care este o manifestare fiziologică într-o arteră patologică (23). De îndată ce migrarea embolului este stopată, se declanșează *spasmul arterial*, atît în aval, cît și în amonte de obstacol, factor important de agravare lezională, întrucît se anulează posibilitățile de supleere circulatorie prin rețeaua de colaterale. Dacă obstacolul embolic persistă, acestor fenomene obstructive li se adaugă tromboza secundară care afectează rețeaua venoasă, determinînd astfel un sindrom vascular complex, care are drept urmare asfixierea tisulară în teritoriul afectat.

Prima manifestare a obstacolului embolic este sindromul de ischemie acută, marcat de survenirea bruscă, fulgerătoare, a unei dureri intense, maximă la nivelul proiecției obstacolului — fenomen la care se asociază rapid modificarea de culoare a segmentului de membru subiacent, care devine alb sau marmorat, rece, cu vene turtite.

Evoluția unui astfel de accident embolic poate fi favorabilă numai în cazuri rare, în care spasmul cedează mai înainte de producerea trombozei secundare, situație în care s-ar putea produce fie migrarea embolului într-o ramură arterială mai puțin importantă, fie marginalizarea lui, ceea ce permite trecerea unei părți a fluxului sanguin, putîndu-se asigura cel puțin în parte irigarea țesuturilor.

În afara unor astfel de condiții favorabile, în fapt foarte rare, în funcție de calitatea obstacolului, de întinderea lui și de interesarea colateralelor, apar semne neurologice marcate de hipoestezie și parestezie, apoi de anestezie și paralizie. Interpretarea semnelor neurologice trebuie făcută cu grijă, întrucît aceasta permite considerarea gravității deficitului circulator și indică urgența intervenției de dezobliterare. În astfel de situații, explorările suplimentare în afara unei arteriografii în urgență sînt nu numai inutile, ci chiar dăunătoare, întrucît fac să se piardă un timp prețios pentru reușita intervenției dezobliterative (23).

2.1.3.2.
Trombangeita obliterantă

Trombangeita obliterantă, sau „boala Bürger“, sau „arterita juvenilă“ este o perivascularită cu aspect net inflamator, în care procesul obliterativ arterial se însoțește și de tromboză venoasă, ceea ce conferă sindromului o gravitate deosebită. Procesul inflamator afectează în special arterele de calibru mijlociu, determinînd o îngroșare a endarterei, care diminuează lumenul pînă la completa obliterare printr-un proces trombotic ce apare pe artera cu pereți relativ normali, proces urmat de scleroză vasculară și perivasculară. Adventicea relevă caracterul inflamator, prin prezența vaselor dilatate și sinuoase pe suprafața sa. Palparea arterei denudate dă senzația unui cordon plin, dar *neindurat*.

În general, procesul afectează mai mult sexul masculin (1), între 20 și 40 de ani (în 99% din cazuri) (1) și apare pe fondul unui teren nevrotic, bolnavul prezentîndu-se la medic pentru dureri la nivelul extremităților, mai intense noaptea și necalmate printr-o poziție antalgică.

Palpatoriu, pulsul la arterele periferice poate fi prezent, astfel încît oscilometria poate arăta valori apropiate de cele normale. În alte cazuri pulsul nu poate fi perceput și, uneori, se pot identifica artere dilatate compensator.

Debutul bolii poate fi însă marcat de predominanța fenomenelor venoase, în sensul instalării unei tromboze venoase profunde, cu dureri, edem și cianoză. Alteori, se produce tromboză venoasă superficială cu caracter migrator, urmată de sechele pigmentare pe traiectul venelor superficiale.

Tulburările trofice survin precoce, atingînd extremitățile degetelor, și în special fanerele. În fazele avansate ale bolii se produc ulcerații fără tendință la vindecarea spontană, iar în ultimă instanță leziunile necrotice sînt limitate și terminale (23).

2.1.3.3.
Endarterita obliterantă

Este o leziune degenerativă de tip arteriopatie metabolică lipido-calcară ateromatoasă care afectează artere de calibru mai mare, îngustînd lumenul vascular și favorizînd tromboza.

La începutul evoluției, procesul patologic respectă aspectul exterior al arterei afectate, dar palpatoriu se pot descoperi zone de indurație mai mult sau mai puțin regulate și situate excentric pe vas, diminuînd lumenul arterial numai pe o parte a circumferinței sale.

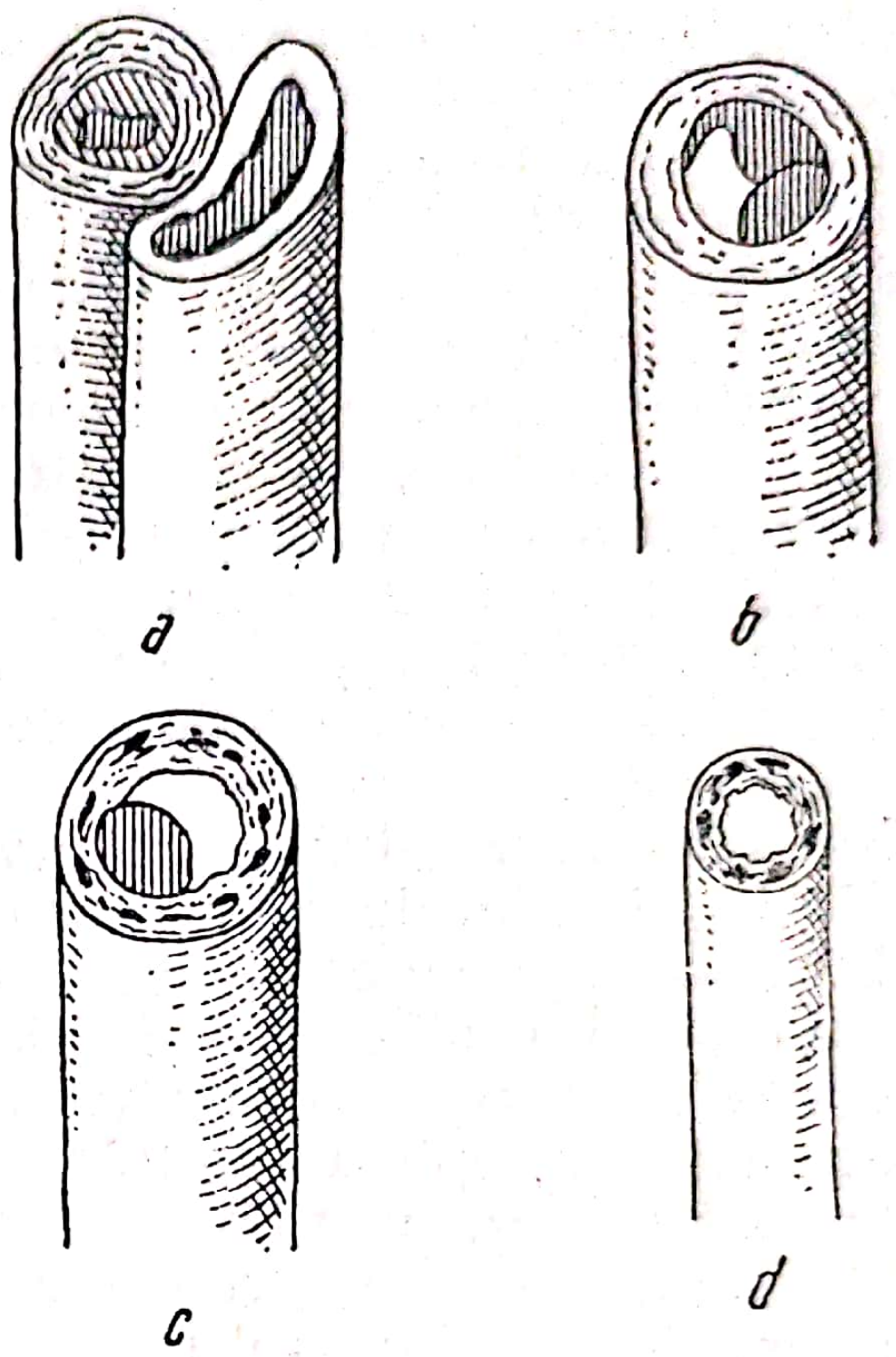

Fig. 2.1.27. — Leziuni ale diferitelor forme de arteriopatice obliterativă.

a — trombangeita obliterantă; *b* — endarterita obliterantă; *c* — arteriopatia senilă *d* — arteriopatia diabetică.

Considerată a fi apanajul vîrstei mai înaintate (peste 50—60 de ani) și afectînd ambele sexe, în realitate procesul poate debuta mult mai devreme, manifestîndu-se prin clasicul semn al suferinței ischemice: *claudicația intermitentă*.

Caracteristică pentru această formă de arteriopatie este trecerea prin diferitele faze evolutive ale suferinței ischemice progresive, și aceasta cu atît mai mult, cu cît leziunile sînt situate în special în zona de bifurcație sau de cuduri arteriale (23).

În afara elementului subiectiv al claudicației, în faza inițială a bolii se poate constata, la inspecție, paliditatea extremității membrului afectat în poziția de decubit, concomitent cu colabarea venelor superficiale, fenomen ce survine ca urmare a deficitului de aport sanguin.

Fenomenele dureroase indică în suficientă măsură sediul leziunilor de maximă obstrucție și, în general, trebuie apreciat că, cu cît leziunea este situată mai cranial, cu atît posibilitățile de formare a circulației vicariante sînt mai mari și, ca atare, este posibilă perceperea de pulsații la arterele distale.

Odată cu progresiunea procesului patologic, sîngele ajunge cu tot mai multă greutate și cu presiune tot mai scăzută către periferie, astfel încît suferința țesuturilor devine tot mai evidentă, prin topirea țesutului celular subcutanat, apariția amiotrofiei, a tulburărilor nervoase etc. — toate acestea în contextul perceperii încă a pulsului periferic, datorită circulației colaterale. Dacă aceasta din urmă devine ineficientă, teritoriul afectat devine palid, ia aspect cadaveric, pulsul capilar dispare și venele se colabează (24).

În această fază poziția declivă a piciorului, de pildă, face să reapară pulsul, venele să se reumple cu sînge, aceste fenomene petrecîndu-se însă cu atît mai lent, cu cît procesul arteriopatic este mai grav.

În stadiul final al sindromului ischemic progresiv, care survine după perioade de timp variabile, apar fenomene de gangrenă, precedate de dureri de decubit, mai ales la nivelul degetelor, unde dealtfel se produce și placardul de necroză. Bolnavul nu se poate odihni decît cu piciorul în poziție declivă, ceea ce îi aduce însă o ușurare numai subiectivă, întrucît această poziție este urmată de stază venoasă și limfatică și de edem — fenomene care favorizează accentuarea tulburărilor trofice și suprainfectarea placardului necrotic. Este de remarcat că atîta vreme cît, prin respectarea unor condiții de igienă riguroasă, se poate păstra o asepsie locală, durerile sînt suportabile; de îndată însă ce survin suprainfectări, durerile dobîndesc un caracter deosebit de acut — fenomen care dealtfel determină mai totdeauna pe bolnav să accepte soluția terapeutică extremă, și anume amputația.

2.1.3.4.
Arteriopatia senilă

Arterita senilă este un proces aterosclerос caracterizat prin scleroza tunicii medii a arterei, care se calcifiază integral. Este forma de arteriopatie degenerativă prin supraîncărcare, care se întîlnește la vîrstnici. Procesul, care se poate percepe palpatoriu sub forma unor adevărate osificări, poate afecta orice teritoriu arterial, în special la bărbați, cu sau fără alte antecedente vasculare.

Evoluția se face către stenoză și tromboză, putînd însă determina și formarea de dilatații anevrismale, cu trombozare secundară.

În general, elementul ocluziv arterial survine după o perioadă lungă de evoluție ischemică compensată, căci artera, transformată într-un tub rigid, nu influențează debitul sanguin. Progresiunea procesului degenerativ, în special cînd acesta afectează artere de calibru mai mic, produce în cele din urmă obstrucția — moment în care se declanșează secundar și vasoconstricția (15) sau se asociază intervenția unui embol. Ocluzia arterei survine de obicei fără o cauză aparentă și îmbracă aspectul ischemiei acute, care duce la o gangrenă uscată întinsă.

Boala se localizează în special pe teritoriul axului femural, prezentînd prin aceasta un element de gravitate, întrucît posibilitățile de compensare sînt practic inexistente.

În această formă de arteriopatie examenul neurologic este de importanță capitală, întrucît modificările de sensibilitate și motricitate corespund teritoriului vascular, devenind astfel un test orientativ pentru localizarea leziunii.

2.1.3.5.

Arteriopatia diabetică

Arterita diabetică este o formă de arteriopatie care afectează în special bolnavi cu diabet decompensat, cu o evoluție a bolii de cel puțin 10 ani. Sexul feminin este afectat într-un procent apreciabil.

Procesul patologic constă în sclerozarea mediei arterelor de calibru mediu și mic și prezintă caracteristica de a nu afecta arterele membrelor toracice. De asemenea, procesul arterial periferic evoluează independent de afectarea renală sau oculară, elemente de manifestare majoră a microangiopatiei diabetice (19).

Din punct de vedere clinic este de reținut faptul că, în fiecare fază evolutivă a ischemiei progresive diabetice, se pot desprinde unele particularități care o deosebesc de celelalte forme de arteriopatie.

În *stadiul inițial* se poate considera că există o totală compensare circulatorie, în absența oricăror semne de ischemie, deși se poate constata lipsa pulsațiilor arteriale sau diminuarea indicațiilor oscilografice.

În *stadiul II*, caracterizat prin prezența claudicației intermitente, în angiopatia diabetică se poate constata lipsa acestui simptom atît de caracteristic, probabil datorită faptului că leziunile vasculare sînt situate total la periferie, interesînd vase mici cu teritoriu tributar restrîns. Simptomatologia redusă din această fază evolutivă se poate datora, în plus, și neuropatiei diabetice, care poate determina zone de anestezie (19).

În *stadiul III*, de suferință la repaus, durerile se calmează mai ușor în poziția declivă, putîndu-se constata și o reacție paradoxală de cedare a durerii în ortostatism sau la anumite mișcări, ca urmare a unor ameliorări momentane ale condițiilor circulatorii.

Bolnavul consultă adesea pentru leziuni ulcerative infectate, însoțite de deformări ale piciorului, cu bătături ulcerate, în general leziuni care au survenit fără prodroame și care conduc, pe de o parte, la necroză, gangrenă insulară și, pe de alta, la osteoartropatie necrozantă. Arteriopatia diabetică este singura formă de suferință arterială care se asociază cu alterări osteoarticulare (24).

În privința leziunii necrozante, aceasta apare în general la degete sau alte reliefuri osoase ale extremității afectate și este înconjurată de o zonă inflamatorie care se suprainfectează rapid, ceea ce constituie și o caracteristică a gangrenei diabetice.

Artropatia diabetică este o tulburare trofică manifestată prin *mal perforant* — ulcerație atonă care comunică cu articulațiile și tecile tendinoase ale piciorului.

În aprecierea suferinței arteriale diabetice se va ține seama de posibilitatea evoluției sale concomitent cu alte forme de arterită, și în special cu cea senilă (24).

2.1.4.

Arteriopatii vasomotorii

Arteriopatia vasomotorie este o manifestare patologică funcțională care reprezintă un sindrom vasomotor pur, nedeterminat de o leziune anatomică arterială (15). Este deci total deosebită de reacţia vasomotorie, cel mai adesea constrictivă, care însoţeşte sau urmează orice agresiune arterială.

Manifestarea vasomotorie se face cel mai adesea în sensul vasoconstricţiei şi mai rareori al vasodilataţiei, putîndu-se însă identifica şi sindroame mixte, cu precumpănirea uneia dintre manifestări, cel puţin în anumite momente evolutive ale sindromului respectiv.

2.1.4.1.
Arteriopatii prin vasoconstricţie

Sindromul vasomotor spontan — tipul generic reprezentativ de vasoconstricţie — este descris pentru prima oară de Raynaud (Maurice) (1862), în teza sa intitulată „Asfixia locală şi gangrena simetrică a extremităţilor“.

Sindromul Raynaud este o boală generală, caracterizată prin apariţia şi repetarea unor crize de vasoconstricţie la nivelul arterelor terminale ale degetelor, mai ales de la mîini. Criza de vasoconstricţie respectă în general policele, datorită probabil irigării sale mai directe din arcada palmară (9). Toate elementele care însoţesc sau survin după instalarea vasoconstricţiei sînt secundare spasmului arterial. Boala apare în 80% din cazuri la femei între 18 şi 30 de ani şi este favorizată de frig, emoţii, tulburări de ordin afectiv etc., iar criza de vasoconstricţie se manifestă numai ziua (1). De fiecare dată criza de vasoconstricţie evoluează în *două faze* — una de *ischemie* şi alta de *asfixie locală*.

Iniţial, sindromul survine iarna, la frig, dar odată cu evoluţia bolii crizele apar şi în afara factorului favorizant al temperaturii scăzute, mai ales ca urmare a unor emoţii sau traumatisme. Crizele se repetă la intervale neregulate, apoi survin zilnic şi chiar de mai multe ori pe zi, totodată pelungindu-se ca durată, astfel încît o criză ajunge să dureze de la cîteva clipe la o jumătate de oră sau chiar mai mult, această prelungire făcîndu-se în special pe seama fazei de vasodilataţie paralitică (9).

Prima fază a *vasoconstricţiei* — *de ischemie* — este practic indoloră (9) şi se manifestă cu o senzaţie de răceală, de amorţeală, senzaţie de „deget mort“, cu tegumente palide.

A doua fază, de asfixie locală, urmează după un interval oarecare crizei ischemice şi se manifestă prin apariţia unei coloraţii tegumentare rozate, corespunzătoare topografic zonei de ischemie, care se însoţeşte de senzaţia de furnicături, de dureri sub formă de arsură şi de o creştere a temperaturii locale cu 4—6° — toate acestea fiind urmarea vasodilataţiei locale produse prin acţiunea unei substanţe umorale cu efect vasodilatator.

Repetarea crizelor are drept corolar apariţia tulburărilor trofice de toate gradele, începînd de la pigmentarea cutanată la leziuni ulcerative şi, în cele din urmă, la gangrenă.

Sindromul vasomotor de origine mecanică este un sindrom vascular arterial asemănător celui precedent, motiv pentru care a fost denumit şi „fals sindrom Raynaud“. Cauza provocatoare este, în general, un element iritativ cu acţiune permanentă sau prelungită asupra originii unui trunchi arterial, motiv pentru care sindromul este cel mai adesea unilateral.

Elementul iritativ — congenital sau dobîndit — este situat la nivelul canalului toracobrahial şi constă fie în prezenţa unei coaste cervicale, fie în compresiunea scalenică, fie în compresiunea muşchiului mic pectoral, fie a claviculei — cu deosebire fiind întîlnită compresiunea exercitată de mușchiul sublcavicular asupra arterei subclaviculare —, fie în anomalii ale primei coaste. Aceleași fenomene clinice pot fi provocate și de hiperostoza sterno-costo-claviculară, în care bolnavii acuză dureri locale și tumefierea progresivă a regiunii. În ansamblu, dat fiind multitudinea cauzelor care pot genera iritarea arterială cu răsunet vasoconstrictiv periferic, se recomandă folosirea termenului de „sindrom al hilului membrului toracic“ (12), pentru a desemna ansamblul tulburărilor create de trecerea arterei subclaviculare și a plexului brahial prin defileul scalenic, apoi prin spațiul costoclavicular.

Sindromul de coastă cervicală (fig. 2.1.28). La nivelul vertebrei C_7 și mai rar și la nivelul vertebrei C_6, punctul de osificare a apofizelor transverse poate da naștere unui fragment osos independent — coasta cervicală, care poate fi „completă“, în cazul în care se articulează ventral cu manubriul sternal sau cu cartilajul primei coaste, sau „incompletă“, în cazul în care extremitatea anterioară a segmentului osos este liberă. Spațiul intercostal suplimentar astfel rezultat este umplut cu fibre musculare din mușchiul intercostal extern. În funcție de lungimea coastei cervicale, raporturile cu artera subclaviculară variază: cînd coasta este scurtă, artera trece pe dinaintea ei în raport cu prima coastă; cînd coasta este lungă, artera trece totdeauna pe deasupra acesteia. Acest raport anormal — coasta cervicală 6—artera subclaviculară — este suficient pentru a produce o reacție vasomotorie, tradusă prin slăbirea pulsului arterial radial, paloarea extremității, senzația de rece la nivelul mîinii și, uneori, cianoză. Se pare că fenomenele nu sînt cauzate direct de comprimarea arterei pe coasta supranumerară, ci indirect, ca răspuns simpaticotonic la comprimarea directă a trunchiului inferior al plexului brahial, care conține fibre simpatice din abundență. În general, sindromul de coastă cervicală este unilateral sau, în tot cazul, se manifestă ca atare.

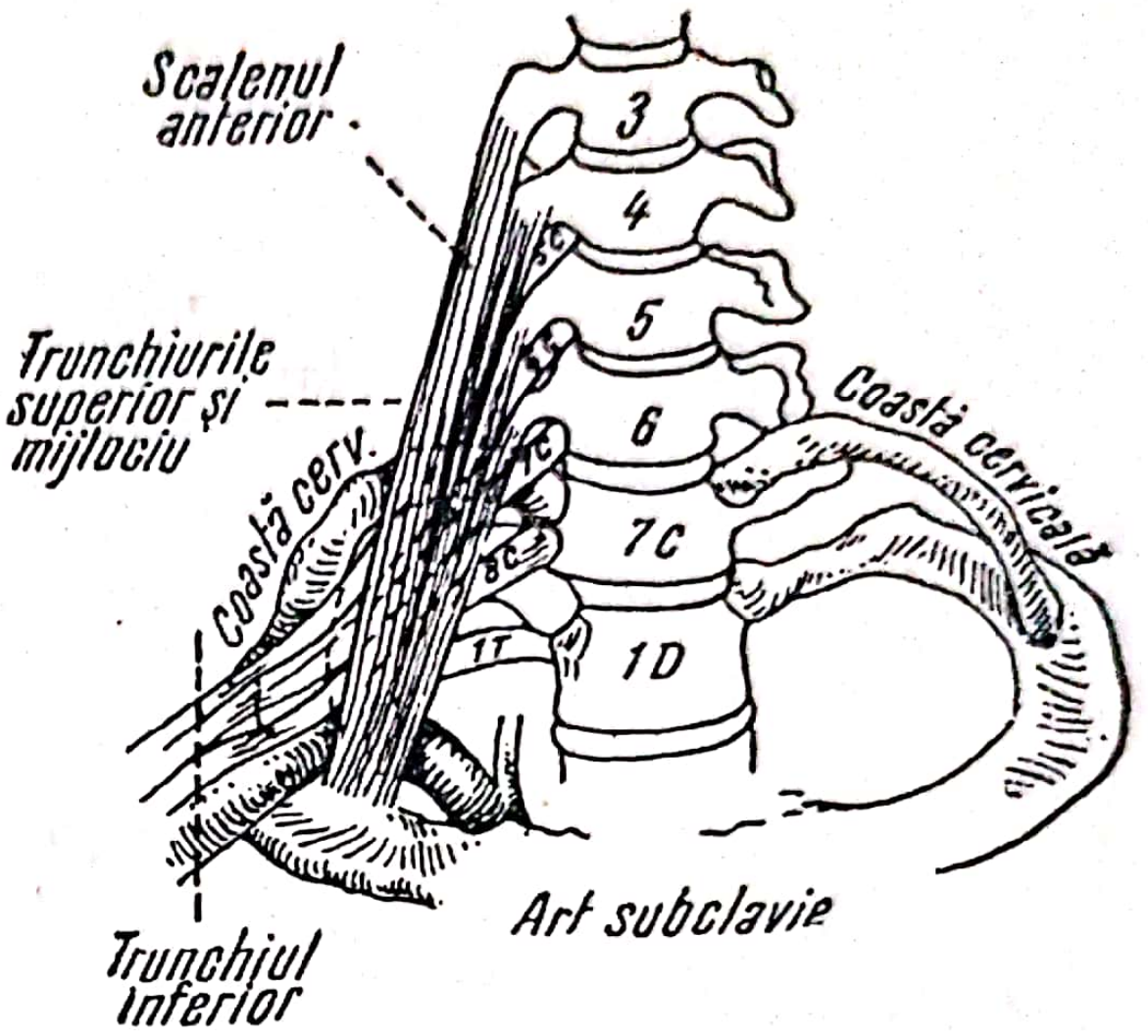

Fig. 2.1.28. — Coasta cervicală.

Sindromul interscalenic este asemănător din punct de vedere clinic cu cel precedent. Elementul vasomotor se produce ca urmare a iritării arterei subclaviculare la traversarea acestui spațiu, care este strîmtat anatomic, sau datorită unor fenomene inflamatorii. Mușchii scaleni, care formează între ei un triunghi, au rol în inspirație — prin ridicarea primei coaste, flectează coloana cervicală de partea contralaterală și întoarce bărbia de partea opusă. Pentru a se putea verifica influența defileului scalenic în sindromul vasomotor, se folosește manevra Adson (fig. 2.1.30): bolnavul este invitat să inspire adînc, să extindă gîtul cît mai complet și să-și întoarcă bărbia către partea examinată, ținînd brațul lateral. În felul acesta se obține apropierea scalenilor anterior și mijlociu, micșorîndu-se spațiul interscalenic și mărindu-se eventuala compresiune vasculo-nervoasă. În cazul în care se produc modificări ale pulsului radial, este probabilă, dar nu sigură, existența unei compresiuni anormale la nivelul triunghiului interscalenic (21).

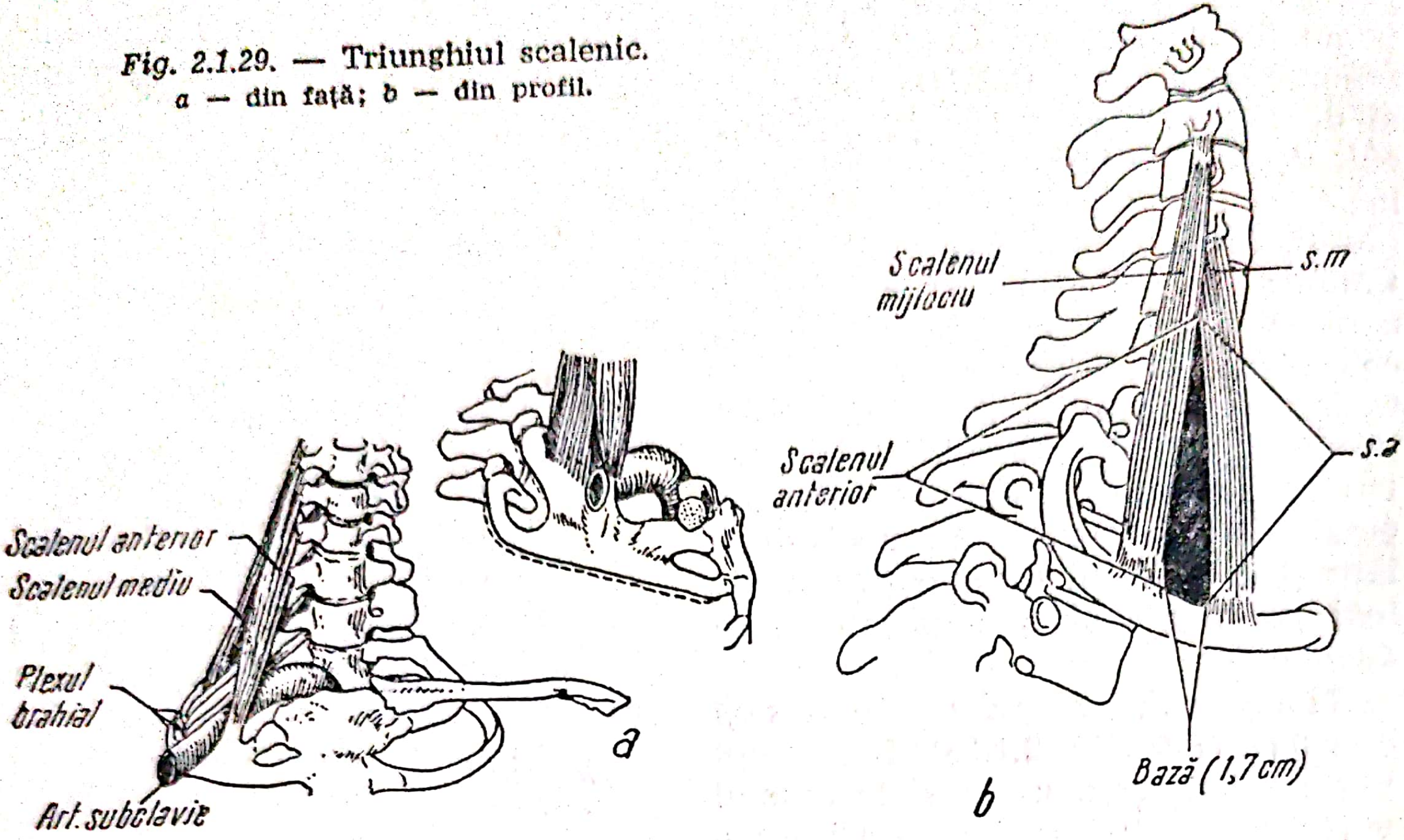

Fig. 2.1.29. — Triunghiul scalenic.
a — din față; *b* — din profil.

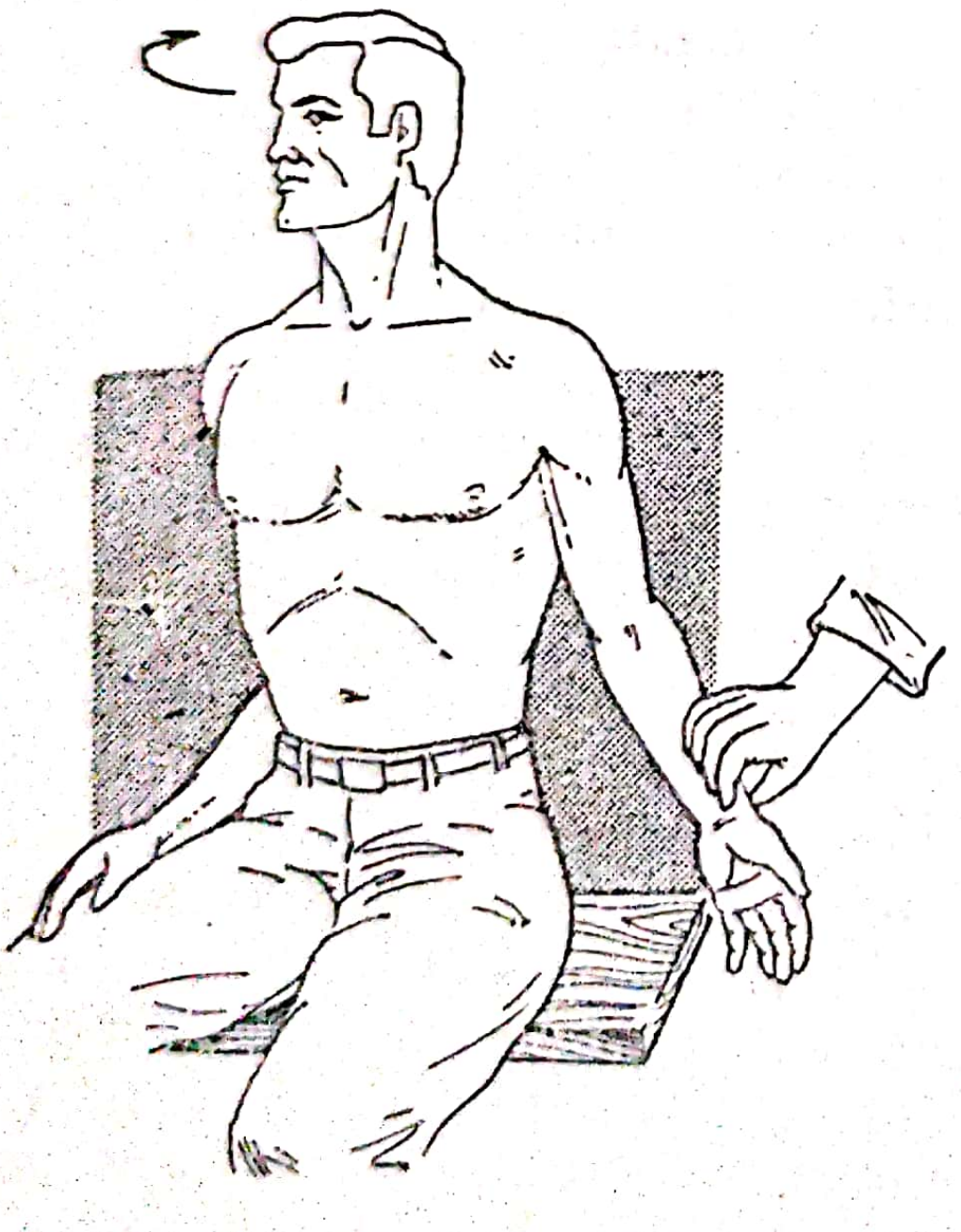

Fig. 2.1.30. — Sindromul interscalenic: manevra Adson.

Sindromul costoclavicular este mai rar și se datorează compresiunii vaselor subclaviculare între prima coastă și claviculă, printr-un calus hipertrofic, sau unei compresiuni, în „umărul căzut“. Are manifestare diurnă, fiind provocat cel mai adesea de portul unor greutăți. Spațiul costoclavicular, denumit și „defileul sau canalul cervicoaxilar“, este un triunghi mărginit anterior de treimea internă a claviculei și mușchiul subclavicular, posteromedian, de treimea anterioară a primei coaste și de scalenii anterior și mijlociu și posterior, de marginea superioară a scapulei. Artera subclavie este situată în unghiul intern al acestui spațiu. Pentru a evidenția participarea acestei dispoziții anatomice în apariția sindromului arterial, se poate folosi manevra de micșorare a spațiului costoclavicular prin apropierea claviculei de prima coastă, prin tragerea umerilor în jos și înapoi, ca în poziția „de drepți“ (fig. 2.1.31); și în această probă se notează modificările de puls radial, dar ținîndu-se seama de faptul că astfel de modificări se pot obține prin această poziție și la indivizii indemni de o reală suferință vasomotorie (21).

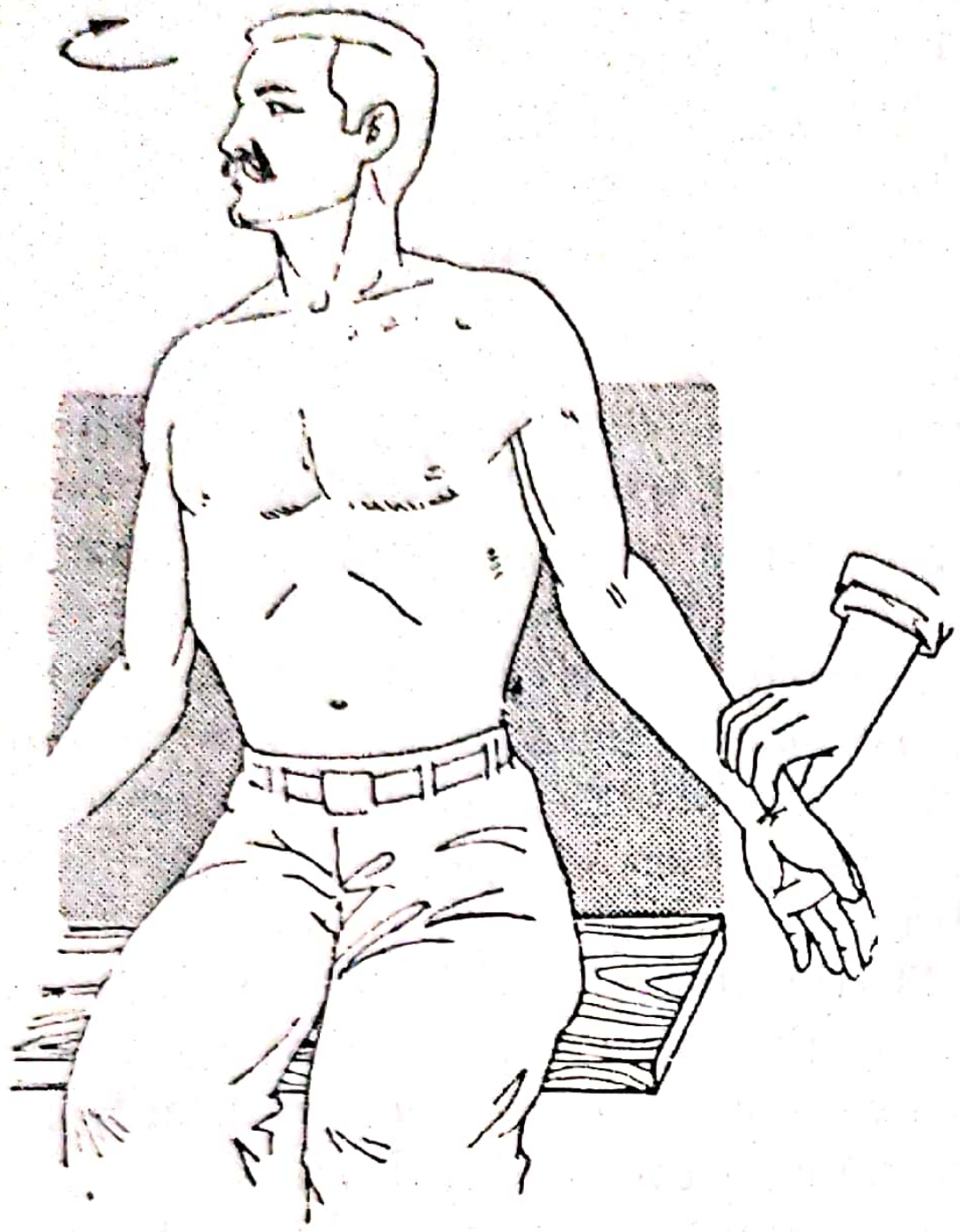

Fig. 2.1.31. — Sindromul costoclavicular: „proba militară“ (Falconer-Weddel).

O manevră suplimentară de explorare este aceea recomandată de Call și Roth (fig. 2.1.32) (1): bolnavul stă în poziția „sus mîinile“, făcînd în același timp o inspirație profundă și rotind capul în direcția opusă, ca în manevra Adson (1). În caz de compresiune arterială, se percepe ausculatoriu un suflu sistolic.

Sindromul de hiperabducție. Termenul de „hiperabducție“ integrează totalitatea mișcărilor care se produc în articulația anatomică scapulohumerală și în cea funcțională scapulotoracică. În această mișcare de 180° elementele vasculo-nervoase sînt împinse în jurul tendonului mușchiului mic pectoral, prins pe apofiza coracoidă ca pe un scripete: cu cît abducția se maximalizează, apofiza coracoidă coboară, exagerînd tracțiunea asupra pediculului vasculo-nervos, iar clavicula se deplasează în sus și înapoi, micșorînd spațiul costoclavicular, astfel încît, în final, pachetul vasculo-nervos este cudat la 90°. În această situație pulsul radial poate fi asurzit, chiar la persoane indemne de suferința vasomotorie.

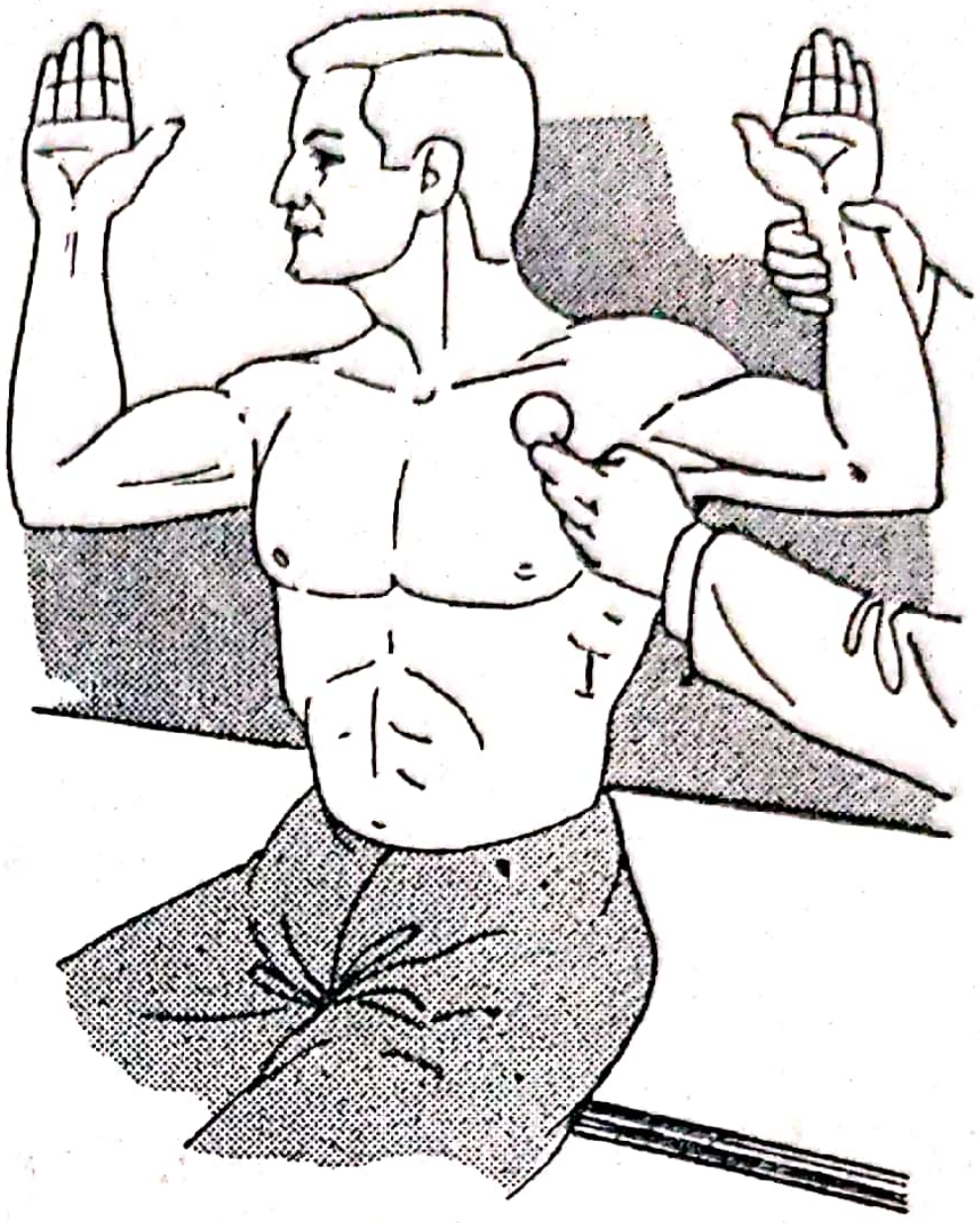

Fig. 2.1.32. — Sindromul costoclavicular: proba Call și Roth.

Suferința vasculară prin hiperabducție poate fi evidențiată și prin proba Wright (1) (fig. 2.1.33), care constă în înregistrarea modificărilor pulsului radial al bolnavului rezemat de un spătar înclinat la 45°, cu brațul ridicat și mîna la ceafă. În această poziție dispare pulsul și apar parestezii (1).

În ansamblu, compresiunea axului vascular arterial se poate manifesta diferit: fie sub forma unui *sindrom de ischemie brahială intermitentă,* cu dureri și parestezii în antebraț și mînă, fără topografie radiculară, fie printr-un *sindrom venos unilateral*, fie, mai rareori, prin semne de *suferință ischemică cerebrală*. Pozitivitatea manevrelor, menită să statueze suferința vasculară, chiar dacă se constată la un bolnav, nu poate fi considerată însă suficientă pentru stabilirea diagnosticului de sindrom al defileului cervicotoracic, nici măcar pentru a indica o arteriografie.

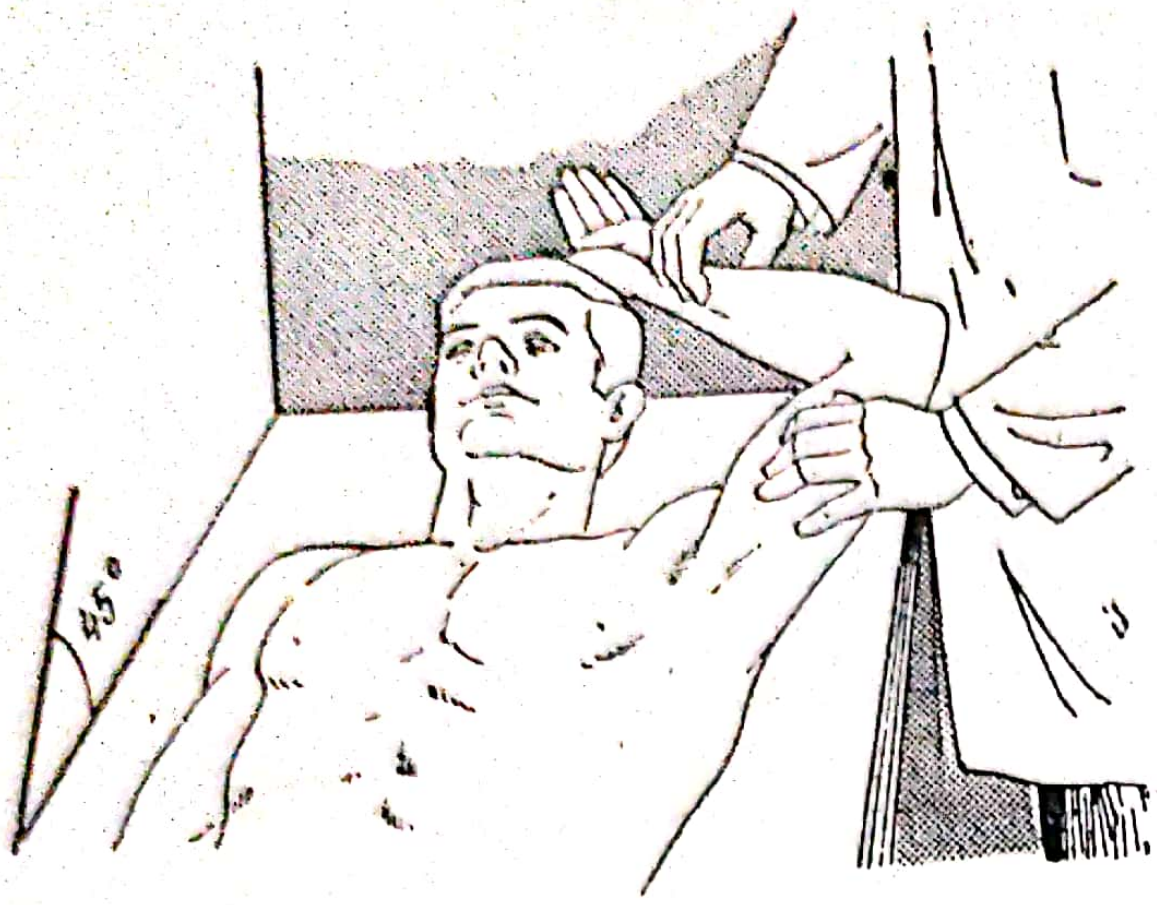

Fig. 2.1.33. — Proba Wright.

2.1.4.2.

Arteriopatii prin vasodilatație

Eritromelalgia (gr. *erythros* = roșu+*melos* = extremitate+*algos* = durere) este o angioneuroză primitivă sau secundară a extremităților. Boala, descrisă de Weir (Robert Fulton) — Mitchell (James) (1878), este caracterizată printr-un eritem dureros, fierbinte, datorat unei vasodilatații intense, cu hipertensiune în arteriolele terminale (5). Criza de vasodilatație este declanșată de depășirea unui anumit prag al temperaturii ambiante — prag numit „punctul critic Lewis“. În zona afectată temperatura crește cu 5—6°, venele sînt turgescente, evidente, iar tegumentul este acoperit de sudorație abundentă.

Boala afectează îndeosebi persoane adulte și cu precădere membrele inferioare. Durerea este exacerbată de declivitate și căldură (3).

În general, evoluția bolii este benignă, deși este posibil să apară și tulburări trofice discrete, marcate de modificări ale pielii, care devine uscată și scuamoasă (14).

Bibliografie selectivă

1. BRÎNZEU P. — Bolile arterelor. În: „Patologie chirurgicală“, vol. I, Edit. medicală, București, 1975, p. 314—376.
2. COMBIER R., JANSSERAN J. — Évolution des résultats de la sympathéctomie lombaire par des épreuves vasculaires, *Acta chir. belg.*, 1977, *79*, 1, 61—66.
3. CORMIER J. M. — Pathologie des artères viscerales. În: „Pathologie chirurgicale“, Masson et Cie, Paris, 1975, p. 195—202.
4. CRISTOL R. — Appréciation critique du traitement médical des artériopaties athéromatheuses par des agents vasoactifs, *Chirurgie*, 1977, *103*, 8, 595—605.
5. * * * — Dicționarul medical, Edit. medicală, București, 1969.
6. DIMITRIU C. GH. — Circulația periferică. Sindromul de ischemie periferică, Edit. medicală, București, 1956.
7. *FONTAINE R.* — Angiodysplasie, *Chirurgie*, 1977, *103*, 11, 954—955.
8. GHIȚESCU T. — Afecțiuni vasculare periferice, Edit. medicală, București. 1975, p. 13—105; 197—202.
9. GHIȚESCU T. — Chirurgia anevrismelor, Edit. medicală, București, 1958.
10. HĂRĂGUȘ ȘT. — Arteriopatiile cronice obliterante ale membrelor, Edit. Dacia, Cluj-Napoca, 1973.
11. JACQUOT J. M. — Hyperostose costo-claviculaire, *Nouv. Presse méd.*, 1978, 7, 38, 3 407.
12. JAIELARD J., LEKIEFFRE M. — Facteurs de risque dans les arthériopathies athéromateuses croniques des membres inférieurs chez les sujets de 50 ans et moins de 50 ans, *Chirurgie*, 1977, *103*, 8, 589—593.

13. LANGLOIS J. — Pathologie de gros troncs artériels. În: „Pathologie chirurgicale“, Masson et Cie, Paris, 1975, p. 182—194.

14. LECÈNE P., MOULONGUET P. — Maladies des artères. În: „Précis de pathologie chirurgicale“, vol. I, Masson et Cie, Paris, 1937, p. 597—636.

15. LERICHE Q. — Physiologie pathologique et traitement chirurgical des maladies artérielles et de la vasomotricité, Masson et Cie, Paris, 1945, p. 251—281; 271—289.

16. MAEDET G. P. — Maladies des artères et des capillaires. În: „Nouveau précis de pathologie chirurgicale“, vol. I, Masson et Cie, Paris, 1947, p. 173.

17. MANIÈRE L., QUANCARB X. — Critères isotopiques pour évaluer les effets de la sympathéctomie lombaire, *Acta chir. belg., 1977, 79,* 1, 49—53.

18. MÉTRAS D., HOUEL F., MERCIER CL. — Le syndrome de la traverse thoraco-brachiale, *Ann. Chir. Thorac, cardiovasc.,* 1975. *14,* 3, 293—296.

19. MINCU I., CÎMPEANU S. — Angiopatia diabetică, Edit. medicală, București, 1970, p. 259.

20. PLANIOL TH., POUCELOT L., ITTI R. — Les explorations fonctionelles artérielles des membres par ultrasons et radioisotopiques, *Chirurgie,* 1977, *103,* 8, 572—588.

21. RIGNAULT Q., METGES P., PAGLIANO P. — Anomalies de la I-ère côte et leurs incidences vasculaires, *J. Chir. (Paris),* 1976, *12,* 5, 315—328.

22. ROMIEU C., VERNHET C., PUJOL H. — Séméiologie chirurgicale, Masson et Cie, Paris, 1963, p. 93—104.

23. ROSSATI L. M., LORD J. W. — Neurovascular Compression Syndroms of the Schulder of Girdle, Grune & Stratton, New York, 1961.

24. ROUPHY J. — Aspects actuels médicaux et chirurgicaux des artériopaties des membres, *Chirurgie,* 1977, *103,* 8, 561—571.

25. VAN DER STRECHT J. — Lésions vasculaires. În: „Pathologie hirurgicale“, ed. a II-a, Masson et Cie, Paris. 1975, p. 143—213.

26. VAN DER STRECHT J., PECTOR CL. — Les effets de la sympathécthomie lombaire par le test radiothermométrique au Penthotal, *Acta chir. belg.,* 1977, *78,* 1, 67—73.

27. ȚURAI I. — Hemoragia. Hemostaza. În: „Mică chirurgie fiziopatologi ă“, Edit. medicală, București, 1970, p. 259—276.

28. WALDEN R., ADAR R., MIZEZ M. — Gangrene of Pollex with Normal Peripheral Pulses, *Ann. Surg.,* 1977, *183,* 3, 21; 73; 269.

2.2.

Semiologia bolilor chirurgicale venoase

Funcția sistemului venos constă în asigurarea întoarcerii către inima dreaptă a sîngelui periferic. Această funcție este îndeplinită prin intermediul unei deosebit de bogate rețele vasculare venoase, care poate fi repartizată în două sisteme aparte: sistemul cav superior și sistemul cav inferior, primul asigurînd întoarcerea sîngelui de la extremitatea cefalică, membrele toracice și torace, cel de-al doilea, de la viscerele abdominale și pelviene și de la membrul pelvian. Oricare din teritoriile venoase poate deveni sediul unei afectări patologice, care să se manifeste printr-o varietate de simptome tangente fie cu patologia aparatului locomotor, fie cu cea viscerală (5).

Din punctul de vedere al studiului semiologic, un interes deosebit prezintă în special patologia care afectează sistemul cav inferior, întrucît acesta, dat fiind condițiile particulare în care trebuie să asigure circulația în sens antigravitațional a sîngelui, prezintă elemente de anatomie, fiziologie și fiziopatologie specifice, care înlesnesc într-un grad oarecare grefarea obișnuită a unor suferințe ce reprezintă o raritate, o excepție pentru venele aparținătoare sistemului cav superior.

De remarcat că suprafețele conținătorului venos din jumătatea inferioară a corpului reprezintă dublul celei arteriale și că, în general, există o bogată rețea de vene superficiale, care nu are corespondent arterial. În plus, sistemul venos al membrelor inferioare este adaptat atît morfologic, cît și funcțional fluxului ascendent, antigravitațional, al sîngelui (11). Această adaptare este obiectivată, pe de o parte, de existența valvulelor venoase și, pe de alta, de prezența unor multiple căi venoase derivative, acestea din urmă existînd de asemenea și la nivelul sistemului cav superior.

Expresia generală a suferinței venoase este jena în circulația de întoarcere, care se manifestă în special prin *edemul* segmentului afectat și prin *dilatația* vizibilă a venelor superficiale subiacente obstacolului; *durerea* este inconstantă, fiind resimțită de bolnav mai mult sub forma unei senzații de greutate, de jenă surdă și de parestezii — toate aceste simptome accentuîndu-se odată cu intensificarea stazei (5).

Examenul clinic al unui bolnav ce prezintă o flebopatie este un examen global, deoarece se impun aprecierea diferenței de volum al membrelor, creată de existența edemului, și identificarea circulației colaterale dezvoltate, întrucît topografia acesteia îngăduie localizarea, cu destulă precizie, a sediului leziunii venoase.

În general, semnele clinice amintite sînt suficiente în cele mai multe cazuri pentru stabilirea unui diagnostic și metodele paraclinice au valoare pentru cercetare sau pentru eventuala depistare a unei tromboze venoase în faza sa infraclinică (2) (vezi 2.2.4 — „Flebopatii tromboembolice"). Aceste metode se bazează, în general, pe aprecierea și precizarea factorilor ce concură cu precădere la asigurarea întoarcerii venoase și, ca atare, se aplică în special în flebopatiile membrului pelvian.

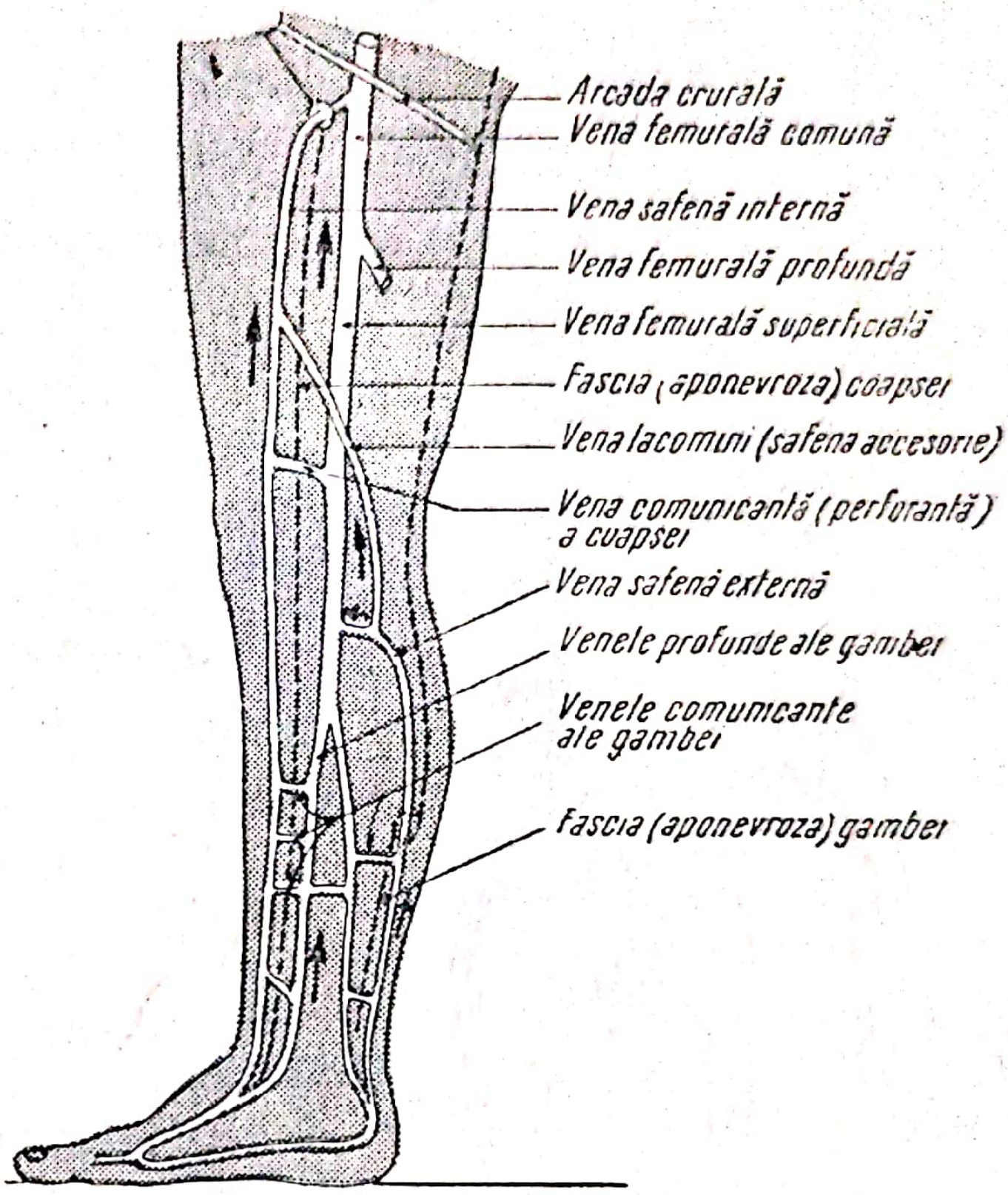
Arcada crurală
Vena femurală comună
Vena safenă internă
Vena femurală profundă
Vena femurală superficială
Fascia (aponevroza) coapsei
Vena lacomini (safena accesorie)
Vena comunicantă (perforantă) a cuapsei
Vena safenă externă
Venele profunde ale gambei
Venele comunicante ale gambei
Fascia (aponevroza) gambei

Fig. 2.2.1. — Rețeaua venoasă a membrului pelvian.

Circulația venoasă în membrul pelvian (fig. 2.2.1) se face în sens caudo-cranial, deci antigravitațional, și din suprafață către profunzime, cu o viteză de numai 10 cm/sec. față de 20 cm/sec. în artere, și aceasta numai în ceea ce privește vasele de calibru important, întrucît periferic, în venele de calibru mic, viteza de circulație este mult mai mică.

Circulația de întoarcere în condițiile sus-amintite este favorizată de o categorie de factori și defavorizată de alta. Între acestea două trebuie să existe o balanță favorabilă primei; de îndată ce balanța înclină în sens contrar, apar condițiile producerii stazei venoase și declanșării unui întreg lanț de procese patologice ce generează flebopatia.

Factorii favorizanți ai întoarcerii venoase (fig. 2.2.2) sînt reprezentați de *presiunea sistolică restantă* pînă la periferie, denumită și *vis a tergo*, dar care diminuă la nivelul barajului capilar, de *aspirația diastolică* și de cea *toracică inspiratorie*, denumită și *vis a fronte*, dar mai ales de *contracția musculară*. Aceasta din urmă îndeplinește oficiul unei pompe ce funcționează prin presiunea concentrică la nivelul venelor sistemului profund, care asigură întoarcerea a circa 80—90% din sîngele venos ce a circulat în membrele pelviene (2).

Contrar acestor factori, pot fi considerați nefavorabili întoarcerii sanguine *viscozitatea sîngelui, presiunea intraabdominală* şi cu precădere *forţa gravitaţională.* În examinarea bolnavului trebuie să se cumpănească ponderea fiecăruia dintre aceşti factori favorizanţi sau defavorizanţi ai circulaţiei venoase, justa lor apreciere putînd înlesni stabilirea diagnosticului, urmată de aplicarea unei terapeutici adecvate.

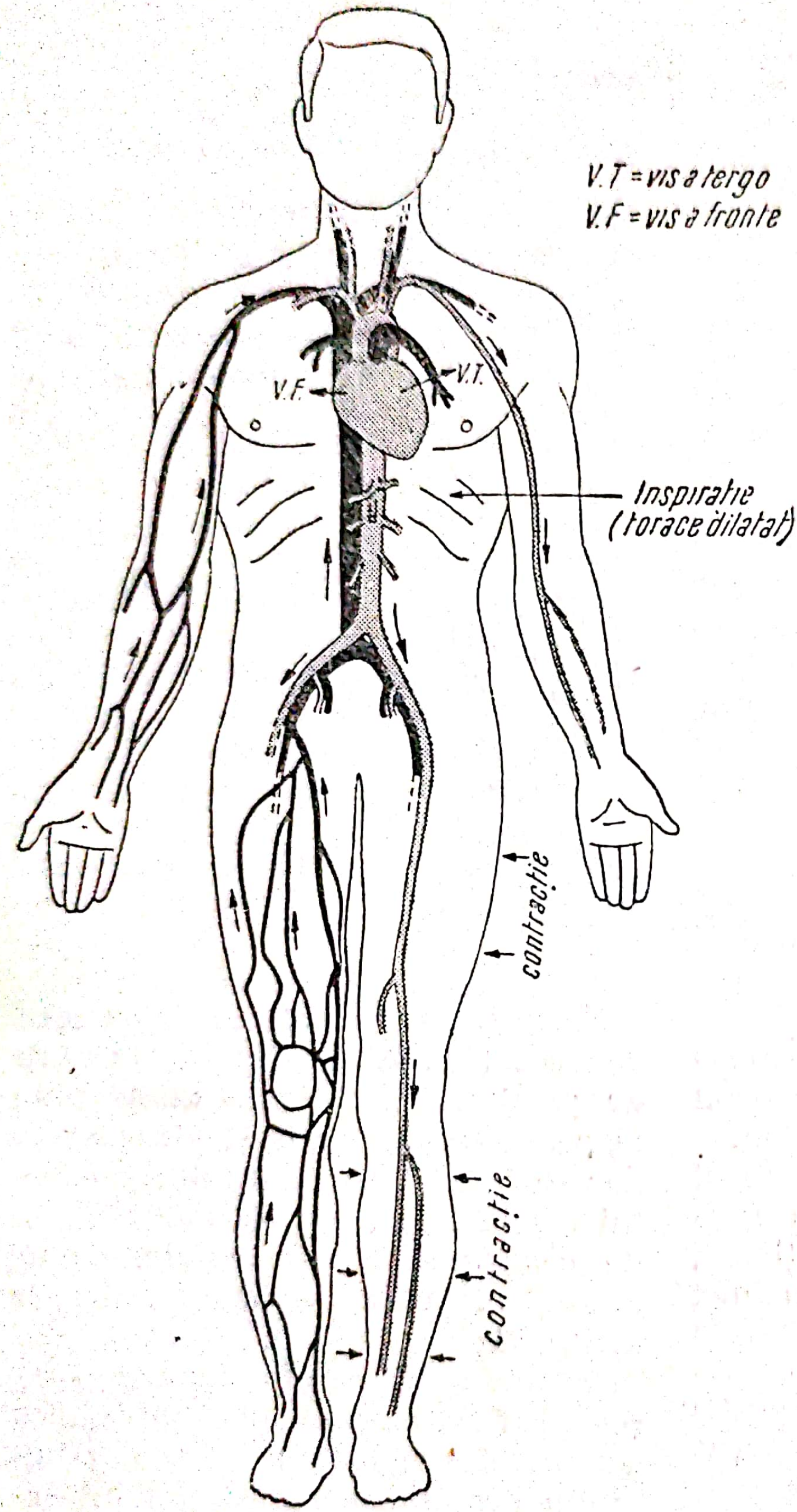
V.T = vis a tergo
V.F = vis à fronte
V.F
V.T
Inspiraţie
(torace dilatat)
contracţie
contracţie

Fig. 2.2.2. — **Factorii favorizanţi ai întoarcerii venoase.**

Cu toată evidenţa semnelor de suferinţă venoasă, în cadrul examenului clinic este indicată o anamneză atentă, necesară pentru depistarea eventualilor factori ereditari, profesionali, a antecedentelor patologice etc., după cum în cadrul examenului general se pot evidenţia eventualele elemente patologice generatoare de stază venoasă.

2.2.1.

Flebopatii congenitale

Flebopatiile congenitale sînt afecţiuni rare, izolate sau asociate unor leziuni similare arteriale, a căror identificare a devenit posibilă datorită explorărilor flebo- şi arteriografice.

Pentru lămurirea conceptului de „congenital", formulat pentru prima oară de G. St. Hilaire (1818), vezi 9.1.1 — „Leziuni (malformaţii) congenitale" din cadrul capitolului referitor la craniu, unde, dat fiind autorii citaţi, a fost prezentat mai detaliat.

Angioamele au fost iniţial identificate în cadrul tumorilor benigne ale vaselor sanguine, constînd în ectazii şi hiperplazii de vase neoformate — cu predominanţă venoasă — în afara angiomului flebogen (Virchow) sau angiomului cavernos al venelor, dezvoltate din *vasa vasorum* (4). Aceste leziuni pot interesa vene profunde sau superficiale şi constau în dilataţii venoase cu aspect varicos, care îşi măresc volumul îndată ce se iveşte o cauză care creşte presiunea venoasă locală.

Angiomatoza varicoasă este o leziune asemănătoare precedentei, însă cu evoluţie în focare tumorale difuze, care se infiltrează în interstiţiile tisulare. Flebografia înfăţişează vene dilatate, lacuri venoase, feboliţi şi venele emisare (2).

O altă categorie de flebopatii congenitale sînt acelea în care malformaţia venoasă antrenează şi suferinţa altor ţesuturi sau este asociată altor malformaţii.

Sindromul Klippel-Trénaunay, denumit şi „hemangiectazia hipertrofică a membrelor", sau „nev vascular", sau „nev varicos osteohipertrofic", reprezintă o asociere de hipertrofie segmentară a părţilor moi şi a scheletului, în cadrul unei displazii vasculare congenitale, asociată cu angiomatoză cutanată plană şi varice. Este vorba de o leziune ve-



Fig. 2.2.3. — Angiom venos al antebraţului şi dosului mîinii fistule arterio-venoase multiple.

noasă profundă, cu atrezie sau chiar agenezie completă a unui întreg sector venos.

Hipertrofia și alungirea membrului afectat par a fi consecința hiperemiei datorate hipertensiunii venoase, mai ales la nivelul șunturilor arterio-venoase congenitale sau căpătate, influențînd creșterea la nivelul cartilajelor de conjugare.

În ceea ce privește dilatarea varicoasă, ea poate fi datorată, în afara elementului distrofic, unor bride sau compresiunii musculoaponevrotice, care în 80% din cazuri se situează la nivelul regiunii poplitee (17).

Elementul simptomatic evident este reprezentat, în primul rînd, de prezența nevilor telangiectazici, de diferite forme și dimensiuni, de culoare albastră-violacee, deseori metamerici, în special de partea latero-externă a membrului afectat.

Varicele sînt în general puțin dezvoltate și ca atare puțin evidente, marcate clinic prin senzația de greutate, de tensiune la nivelul membrului afectat.

Sindromul Weber (F. Parkes) (4) este asemănător din punct de vedere simptomatologic precedentului, însă prezintă în plus fistula arterio-venoasă congenitală, ceea ce aduce un element diagnostic suplimentar prin pulsatilitatea venelor, cu prezența suflurilor și a „trilului". Datorită presiunii care se creează în sistemul venos, se asociază rapid fenomene de insuficiență venoasă cronică (vezi 2.2.3 — „Flebopatii varicoase").

2.2.2.

Flebopatii traumatice

Topografia superficială, subtegumentară, a rețelei venoase cu această situare face ca aceasta să fie agresionată cu multă ușurință de o multitudine de agenți traumatici. Leziunile rezultate se încadrează în sfera fenomenologică a traumatismelor în general.

Contuzia venoasă este rezultatul unui traumatism care nu a creat o soluție de continuitate a peretelui venos. În funcție de intensitatea sa, este posibil ca traumatismul să rămînă fără nici o urmare sau, dimpotrivă, să provoace modificări structurale ale cimentului intercelular la nivelul endoteliului, caz în care poate evolua de asemenea simptomatic sau să devină locul de debut al unui proces trombogen (17).

Plaga venoasă reprezintă rezultatul acțiunii unui traumatism care acționează dinspre exterior, de cele mai multe ori, sau dinspre interior și care creează o soluție de continuitate în peretele vasului. Trebuie accentuat faptul că atît de obișnuita puncție venoasă, efectuată cu un ac de seringă, reprezintă totuși o plagă venoasă.

Este de la sine înțeles că rețeaua venoasă superficială este cea mai expusă traumatismelor. În cazul în care plaga venoasă este asociată unei plăgi tegumentare, deci există o comunicare cu exteriorul, leziunea venoasă se va manifesta printr-o hemoragie externă mai mult sau mai puțin abundentă, în funcție de calibrul venei sau al venelor afectate. Caracteristic este faptul că în hemoragia venoasă sîngele este închis la culoare, negricios, scurgîndu-se peste buzele plăgii fără sacadele sistolice. Compresiunea făcută pe capătul distal al venei secționate este suficientă pentru a opri pierderea de sînge; în cazul venelor mari, avalvulate, această hemostază provizorie nu este suficientă, hemoragia putînd continua prin capătul proximal al venei, datorită umplerii acesteia prin rețeaua colaterală.

Hemoragia externă produsă printr-o plagă venoasă a rețelei superficiale nu reprezintă, în cele mai multe cazuri, o leziune care să pună probleme deosebite din punct de vedere hemodinamic. Situaţia se schimbă însă fundamental în cazul în care este afectată o venă de calibru important, şi mai ales o venă varicoasă, care este capabilă să evacueze o cantitate apreciabilă de sînge pe unitatea de timp. În astfel de cazuri, la simptomul hemoragiei externe se poate asocia întregul tablou clinic al şocului hemoragic (vezi 1.3 — „Semiologia şocului"). Se socoteşte astfel că în cazul plăgilor de venă cavă superioară, 8 din 10 răniţi mor mai înainte de a li se putea acorda orice ajutor; în ceea ce priveşte rănirile venei cave inferioare, riscul este tot atît de mare în cazul în care hemoragia se produce în cavitatea peritoneală şi este ceva mai redus în cazul în care revărsatul se produce retroperitoneal, unde există mai multe posibilităţi de contenţie a acestuia (5).

În afara riscului hemoragic, în plăgile unor mari trunchiuri venoase, şi în special ale acelora de la baza gîtului, fosa supraclaviculară şi axială — adică zonele în care venele sînt sub influenţa aspiraţiei toracice — se adaugă riscul menţinerii lumenului deschis, prin aderenţa pereţilor vasculari la structurile aponevrotice locale.

Pătrunderea aerului în venă se însoţeşte de un discret suflu aspirator, după care bolnavul devine palid, anxios, tahipneic, tahicardic şi midriatic. Accidentul este cu atît mai grav, cu cît este aspirată mai brusc o cantitate mai mare de aer, care joacă rolul unei embolii gazoase ce produce dilatarea acută a cordului drept şi stop cardiac consecutiv. În cazul unei embolii gazoase de proporţii mai mari, accidentul se poate amenda prin pătrunderea aerului în mica circulaţie, unde va determina leziuni pulmonare limitate, sau va trece mai departe în circulaţia cerebrală, unde, în funcţie de întinderea teritoriului afectat, va produce semne neurologice de localizare sau stare de stertor, respiraţie zgomotoasă şi comă.

Aşa-zisele „plăgi terapeutice" ale venelor — adică soluţiile de continuitate create de acul de seringă — nu trebuie, în mod normal, să aibă nici un fel de urmare nocivă, în cazul în care puncţia venoasă a fost făcută cu respectarea riguroasă a regulilor tehnice şi a celor de asepsie.

Încălcarea regulilor tehnice, prin efectuarea puncţiei venoase cu un ac de calibru nepotrivit celui al vasului, duce la efracţia peretelui venos, cu formarea de hematom subcutanat, care, pe de o parte, maschează zona respectivă şi, pe de alta, favorizează formarea unui proces de periflebită locală, fapt deosebit de important în special la bolnavii care necesită o terapeutică prelungită pe cale intravenoasă şi al căror capital venos trebuie ca atare bine protejat.

În cazul în care se adaugă încălcarea regulilor de asepsie, se asistă în zilele următoare puncţiei venoase la apariţia unui cordon venos ascendent dureros, dur, martor al unei tromboflebite. În vederea prevenirii unor astfel de accidente, atenţia trebuie să fie cu atît mai mare, cu cît astăzi se folosesc tot mai frecvent puncţiile şi cateterismele venoase de tot felul, în scop diagnostic sau terapeutic.

Plăgile venoase „indirecte", datorate supraîntinderii în cazul unor luxaţii sau răniri prin eschilă osoasă, stau la originea celor mai multe dintre hematoamele importante (vezi 1.2.1.2 — „Hematomul"). De remarcat că un astfel de hematom nu este pulsatil, iar compresiunea pe care o exercită, în afara elementelor de ischemie, va determina distensie venoasă superficială, pe fondul unui edem local alb-cianotic (5).

2.2.3.
Flebopatii varicoase

Varicele (lat.=*varix*) reprezintă o afecțiune caracterizată printr-o dilatare permanentă a venelor, datorată pierderii tonicității pereților ca urmare a unor procese inflamatorii și distrofice, a insuficienței valvulelor sau a creșterii presiunii venoase, datorită unui baraj în circulația de întoarcere; anatomopatologic, este vorba de o endo- și mezoflebită cronică atrofică ectaziantă (4).

Boala varicoasă poate fi congenitală, simptomatică sau, în cele mai multe cazuri, cauza nu poate fi precizată și afecțiunea poartă denumirea de „varice esențiale".

2.2.3.1.
Varicele congenitale

Sînt de fapt varice simptomatice care însoțesc unele malformații congenitale vasculare, ce pot fi obiectivate prin explorare arterio- și flebografică. Cauzele acestor categorii de dilatații venoase sînt: agenezia venoasă într-un anumit teritoriu, anevrismul arterio-venos și angiomul. Este caracteristic faptul că varicele care au ca etiologie o malformație congenitală se asociază cu două simptome majore: alungirea hipertrofică a membrului afectat și prezența de nevi pigmentari piloși sau vasculari plani (vezi 2.2.1 — „Flebopatii congenitale"). Există însă și posibilitatea ca în componența sindromului să intre numai două elemente simptomatice, asociate în diferite variante.

Varice simptomatice prin agenezie venoasă. Cauza varicelor devine evidentă flebografic. La acest examen se constată absența unui trunchi venos important, ca și circulația colaterală superficială mult dezvoltată.

Varice simptomatice prin fistulă arterio-venoasă congenitală. Fistula arterio-venoasă se dezvoltă în părțile moi, comunicarea anormală făcîndu-se fără interpoziția vreunei formațiuni angiomatoase, iar anevrismul cirsoid fiind forma de manifestare majoră. Scurtcircuitul arterio-venos provoacă dilatarea venelor și, dacă procesul se dezvoltă înainte de sutura epifizelor, se produc alungirea și hipertrofia osoasă. Alungirea osoasă se poate însă datora și unei malformații asociate a cartilajului de conjugare.

Apariția și dezvoltarea varicelor se pot face progresiv sau brusc, ceea ce reprezintă un element simptomatic de care trebuie să se țină seama, mai ales dacă se asociază absența golirii venoase la ridicarea către zenit a membrului respectiv.

Varice simptomatice prin angioame (vezi 2.2.1 — „Flebopatii congenitale").

2.2.3.2.
Varicele simptomatice

Varicele simptomatice, denumite și „secundare", reprezintă o flebopatie în care sînt cuprinse dilatațiile venoase datorate unor elemente de compresiune (11), ce pot influența negativ circulația de întoarcere din orice teritoriu al organismului. În majoritatea cazurilor este vorba de tumori compresive, care, în dezvoltarea lor, strivesc colectoare venoase importante. Pentru unele localizări, aceste dilatații venoase capătă și denumiri specifice: de exemplu, **varicocelul** — care definește dilatația venelor spermatice — sau **hemoroizii** care definesc multiplele aspecte ale dilatației venelor hemoroidale. Desigur astfel de flebopatii pot surveni şi cu caracter esenţial, dar poartă aceeaşi denumire.

Pentru teritoriul splanhnic, tipul reprezentativ al unor astfel de varice secundare îl constituie **dilataţia venelor esofagiene,** apărută în cursul evoluţiei sindromului de hipertensiune portală.

Varicele de sarcină pot constitui o entitate deosebită în cadrul varicelor simptomatice, întrucît elementul de compresiune realizat de dezvoltarea uterului gravid nu poate fi totdeauna pus în evidenţă. Pe de o parte, frecvenţa varicelor în cursul sarcinii este apreciată la circa 8% şi, pe de alta, se poate observa apariţia dilataţiilor venoase în primele luni de graviditate, şi anume între lunile a II-a şi a V-a, cînd nu poate fi vorba de o compresiune, ele dispărînd tocmai către sfîrşitul gravidităţii, atunci cînd într-adevăr uterul, mult mărit de volum, ar putea exercita o compresiune asupra colectoarelor venoase iliace. Se pare că apariţia sau agravarea bolii varicoase în sarcină (se observă mult mai des la multipare) se datoresc, în afara predispoziţiei organice, şi hipotoniei venoase atribuite hormonilor steroizi, şi în special acţiunii directe a progesteronului asupra musculaturii netede (18).

Simptomatologic, varicele de sarcină respectă următoarea topografie: membrul pelvian, organele genitale externe şi organele genitale interne.

Varicele membrelor pelviene sînt întru totul analoage ca manifestare varicelor esenţiale (vezi 2.2.3.3 — „Varicele esenţiale"), însă cu unele particularităţi, în sensul că apar cel mai adesea cu topografie segmentară, ca nişte telangiectazii subepidermice, de aspect alb-violaceu, pruriginoase, dar fără insuficienţă valvulară.



Fig. 2.2.4. — Varice vulvare.

Varicele genitale externe sînt localizate cel mai adesea vulvar (fig. 2.2.4) şi pot fi asociate cu dilataţia venelor suprapubiene (fig. 2.2.5). Identificarea varicelor vulvare se face cu uşurinţă în cazul dilataţiilor voluminoase, dar mai greu cînd dilataţia este mai redusă sau cînd există concomitent o infiltraţie edematoasă a labiilor. Neconsiderarea flebopatiei în timp util poate fi sursa unor grave accidente hemoragice în cazul unei rupturi vulvoperineale, în momentul expulsiei fătului.

Ulterior, aceste varice se retrag total, dar există şi posibilitatea transformării lor, datorită unui proces trombotic, în tumori, uneori voluminoase, de aspect pseudochistic.

Varicele genitale interne nu pot fi identificate decît în cazul intervenţiilor operatorii. Flebectazia interesează în special zona fundului de sac vezico-uterin şi flan-



Fig. 2.2.5. — Varice prepubiene.

curile uterului, dar varicele genitale interne sînt situate și pe fețele posterioară și, mai ales, marginală ale uterului (16).

2.2.3.3.
Varicele esențiale

Varicele esențiale, denumite și „varice hidrostatice“, reprezintă flebopatia cea mai frecventă, care teoretic poate interesa orice teritoriu venos, dar care, datorită condițiilor circulatorii particulare existente la nivelul membrului pelvian, se manifestă cu precădere la acest nivel.

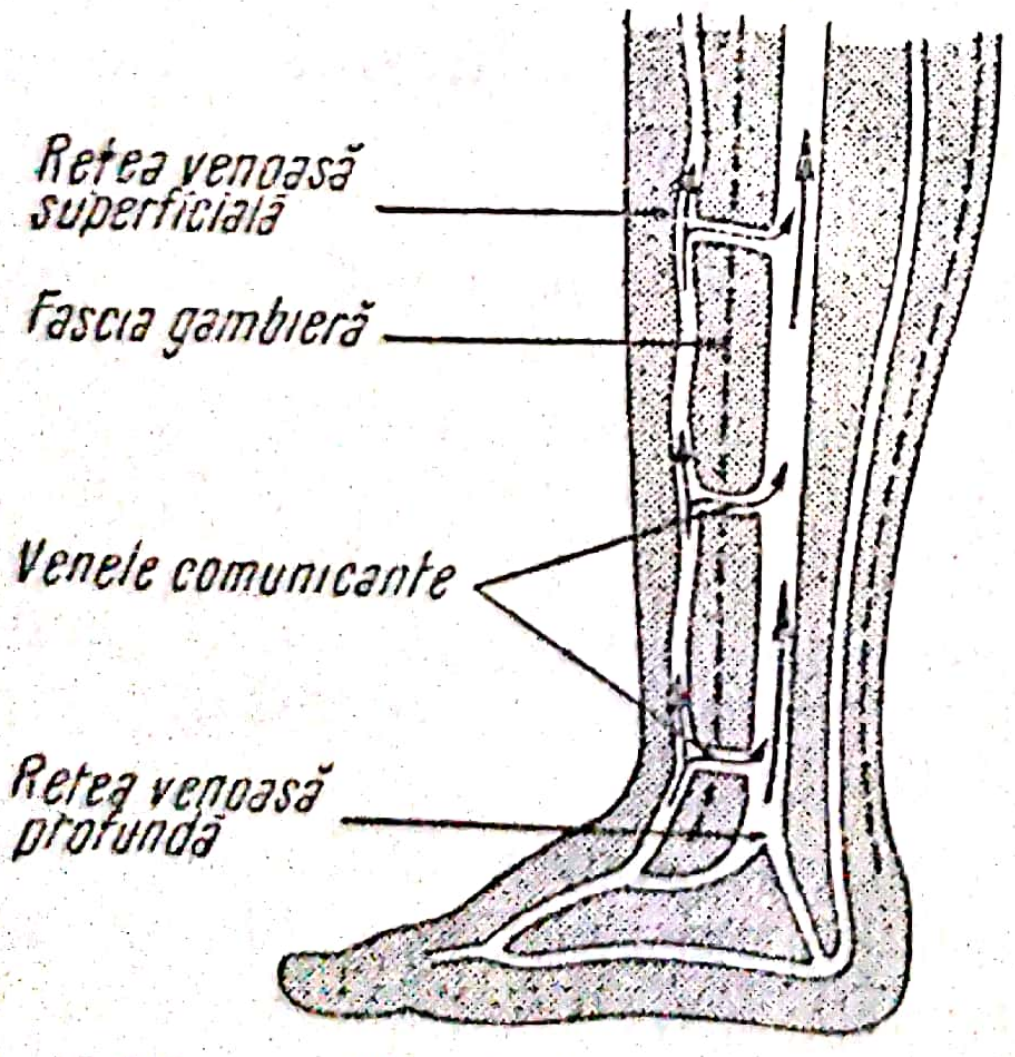

Fig. 2.2.6. — Circulația de întoarcere normală a membrului pelvian.

Circulația de întoarcere a membrului pelvian (fig. 2.2.6) este alcătuită din două sisteme venoase independente — unul superficial și altul profund —, care comunică între ele printr-o rețea de vene comunicante.

Sistemul venos superficial este format dintr-o rețea venoasă situată în hipoderm, deasupra aponevrozei musculare, alcătuită din două colectoare: vena safenă internă (*a*) și vena safenă externă (*b*) — ambele cu originea din arcada venoasă dorsală a piciorului.

a) *Vena safenă internă* se întinde de la originea sa, pe fața antero-internă a gambei și coapsei, pînă la baza triunghiului Scarpa (Antonio), nivel la care conținutul său se varsă în vena femurală.

b) *Vena safenă externă*, de la originea sa, trece pe dinapoia maleolei externe, apoi pe fața posterioară a gambei, urmînd linia mediană a acesteia, pînă la nivelul interliniei articulare a genunchiului, nivel la care conținutul său se varsă în vena poplitee. Ambele vene safene sînt legate între ele printr-o bogată rețea anastomotică.

Sistemul venos profund este format din vene satelite arterelor, situate în spaţiile intermusculare, ceea ce-i asigură un important element de susţinere.

Sistemul venelor comunicante asigură comunicarea sistemului venos superficial cu cel profund, în sens unic, de la suprafaţă către profunzime. În treimea inferioară a gambei există un sistem de vene comunicante care asigură un drenaj direct al sîngelui din reţeaua venoasă tegumentară către cea profundă.

Dintre cauzele care dezavantajează întoarcerea venoasă din membrele pelviene, creşterea presiunii venoase şi forţa gravitaţională au rol primordial. Staţiunea bipedă creează un plus de dificultate, astfel că gravitaţia necompensată de presa constituită de contracţia maselor musculare crurogambiere poate aduce presiunea venoasă la valori de 140 cm apă. Această presiune reprezintă în ortostatism înălţimea coloanei de sînge de la nivelul plantei pînă la atriul drept şi este variabilă cu statura subiectului, fiind denumită şi „presiune hidrostatică“ (2).

Ca un element compensator al acestei situaţii, întregul sistem venos al membrelor pelviene este prevăzut cu valvule distanţate la 4 cm una de alta, pe reţeaua venoasă superficială — cele mai importante fiind valvulele ostiale situate la vărsarea venelor safene în sistemul profund — şi la 2 cm una de alta, pe reţeaua venoasă profundă. Venele comunicante sînt de asemenea prevăzute cu valvule ostiale, care asigură sensul de circulaţie suprafaţă—profunzime.

Ori de cîte ori, dintr-o cauză oarecare, factorii favorizanţi ai întoarcerii venoase sînt influenţaţi negativ, se produce jenă circulatorie, urmată de stază şi creşterea presiunii venoase la periferie. Consecinţa acestora este tulburarea schimburilor lichidiene la nivelul ţesuturilor, urmată de apariţia edemului, de afectarea funcţiei valvulare. În funcţie de sistemul venos afectat şi de gradul acestei afectări, urmările vor fi variabile pentru diferitele etape evolutive ale flebopatiei. De pildă, insuficienţa valvulară a sistemului superficial poate fi compensată integral din punct de vedere circulator de sistemul profund, pe cînd afectarea acestuia din urmă se soldează, cel puţin în ortostatism, cu importante tulburări circulatorii.

În general, flebopatia varicoasă esenţială afectează numai reţeaua venoasă superficială, în care, în faza iniţială a bolii, în ortostatism, atît timp cît sistemul valvular este integru, se produce numai un oarecare grad de stază sanguină.

Din punct de vedere clinic, această fază a bolii se însoţeşte de semne nesemnificative, ca: senzaţia de greutate sau de tensiune în molet după ortostatism prelungit, edem gambier vesperal — care dispare la decubit — şi, treptat, infiltraţia tegumentară, în care la apăsare nu rămîne godeu.

De îndată ce survine insuficienţa valvulară, sîngele nu numai că stagnează în ortostatism, dar şi recade de sus în jos, creîndu-se o circulaţie superficială retrogradă, care poate interesa una sau alta dintre valvulele osteale safene sau pe ambele (fig.2.2.7). Sîngele venos trece către reţeaua profundă, care, un timp, poate compensa cu uşurinţă deficitul de întoarcere al reţelei superficiale, astfel că în ansamblu circulaţia de întoarcere nu suferă. Odată cu evoluţia bolii, însă, insuficienţa valvulară se accentuează, mai ales cea a valvulei ostiale safene, astfel încît o parte din sîngele reţelei profunde repătrunde la acest nivel în reţeaua superficială, de aici trece din nou în cea profundă și așa mai departe, accentuîndu-se dilatarea rețelei superficiale, care devine evidentă pe unul sau ambele sisteme safene, cu vene dilatate, flexuoase, alungite (fig. 2.2.8), formînd pe alocuri, în special la nivelul gambei, adevărate ghemuri sau „lacuri venoase“ (fig. 2.2.9).

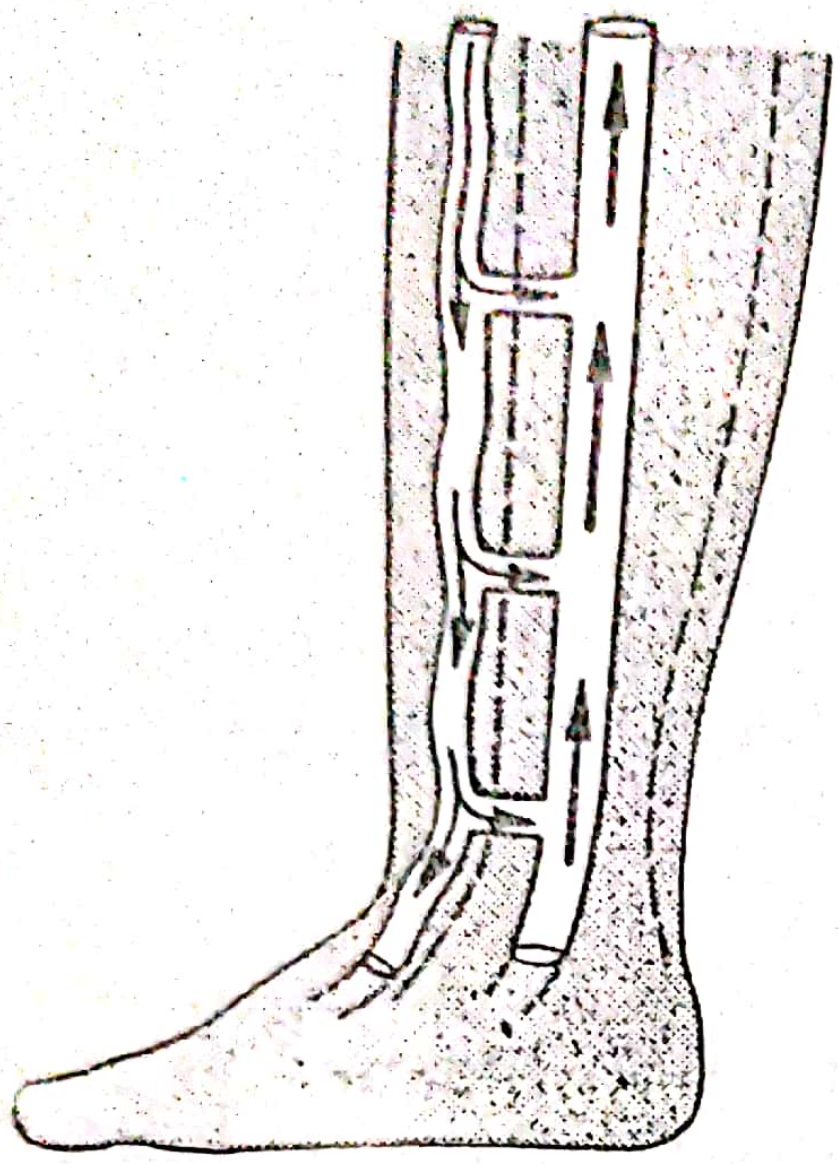

Fig. 2.2.7. — Circulația retrogradă în insuficiența valvulară (stadiu precoce) *(după V. Tănase).*

Fig. 2.2.8. — Rețeaua venoasă superficială varicoasă.

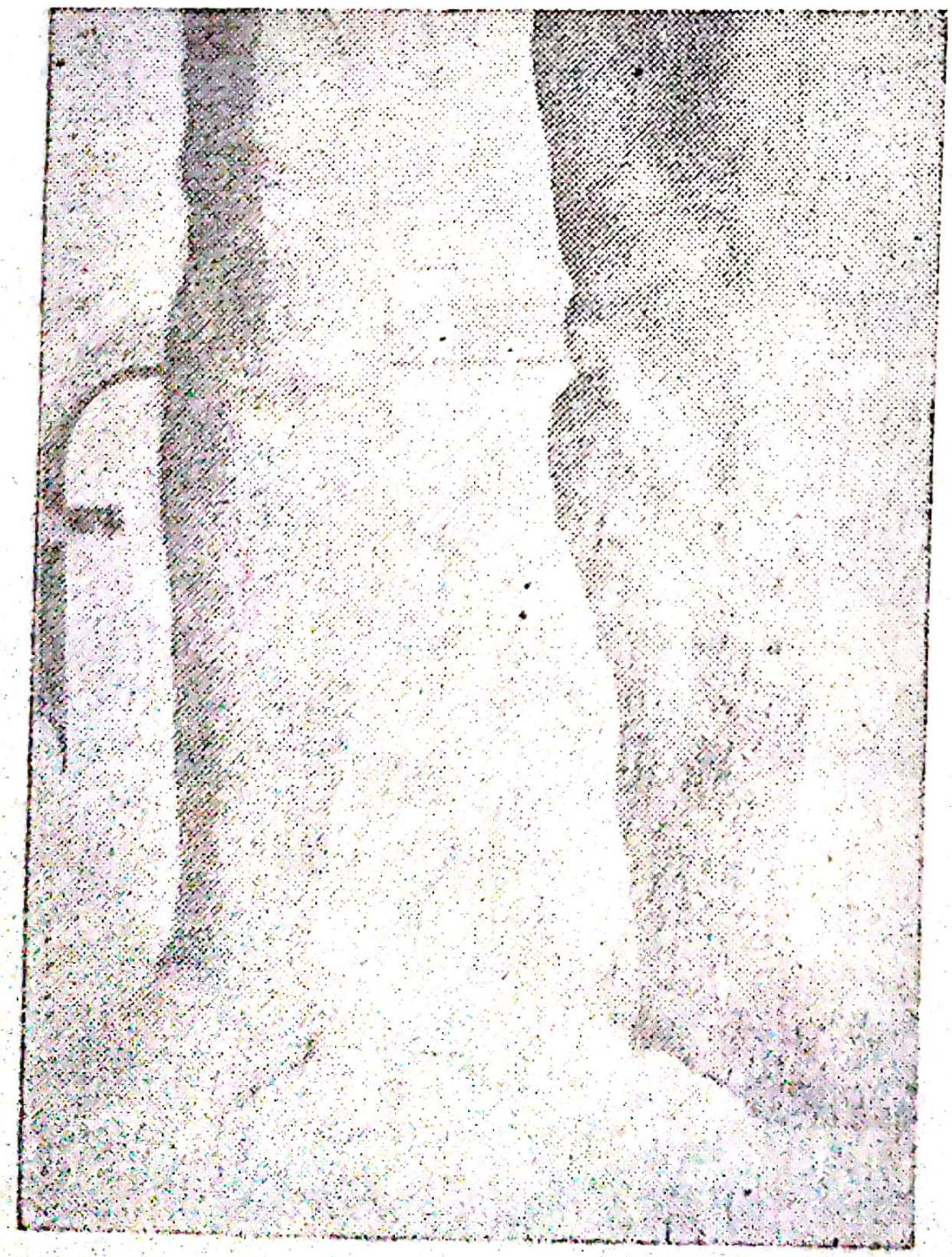



Fig. 2.2.9. — Rețea venoasă superficială varicoasă sub formă de „lacuri venoase“.

Cel mai simplu semn clinic al varicelor hidrostatice se constată în ortostatism: venele afectate sînt umflate, pline cu sînge, golindu-se instantaneu dacă membrul afectat este ridicat la zenit (fig. 2.2.10).

Pentru punerea în evidență a afectării și a gradului acesteia, a insuficienței valvulare, se folosesc multiple metode, însă cu valoare inegală.

Examenul venei safene interne se face pe bolnavul în ortostatism: în cazul insuficienței ostiale, vena este plină de sînge stagnant pe întregul său traiect.

Proba Schwartz (Charles Edouard) (fig. 2.2.11) folosește tocmai această poziție pentru a evidenția insuficiența valvulară, datorită căreia coloana de sînge nu mai este fragmentată. În această situaţie percuţia pachetului varicos distal creează o undă ascendentă, care poate fi percepută palpatoriu la nivelul crosei safene interne.

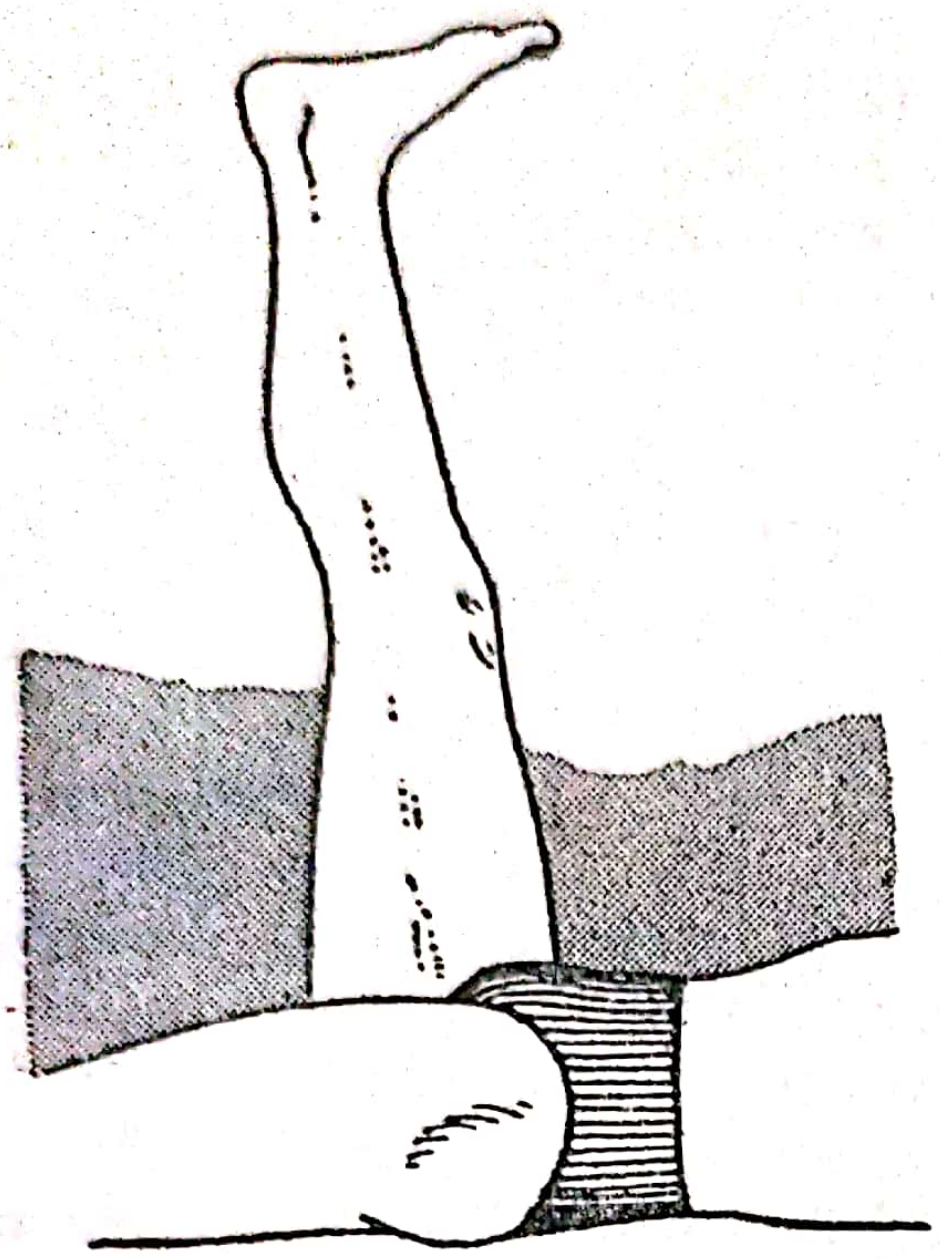

Fig. 2.2.10. — Golirea venelor varicoase prin ridicarea membrului pelvian afectat la zenit.

Proba Trendelenburg (Friedrich) (fig. 2.2.12) este cea mai uzitată, deoarece poate pune în evidenţă atît insuficienţa ostială izolată, cît şi eventualele puncte de umplere distale prin perforantele respective. Proba se execută în modul următor: se goleşte reţeaua venoasă prin ridicarea membrului pelvian afectat la zenit, după care se comprimă vena safenă internă cu un garou, imediat sub nivelul crosei; bolnavul examinat este invitat să se ridice în ortostatism: în cazul unei insuficienţe ostiale izolate, varicele rămîn fără conţinut cît timp se menţine garoul, ceea ce nu trebuie să depăşească 30 de secunde; dacă acest interval este depăşit, vena varicoasă se va umple de la periferie; de îndată ce se suprimă compresiunea crosei, în cazul insuficienţei valvulare se produce umplerea retrogradă a sistemului safen varicos.

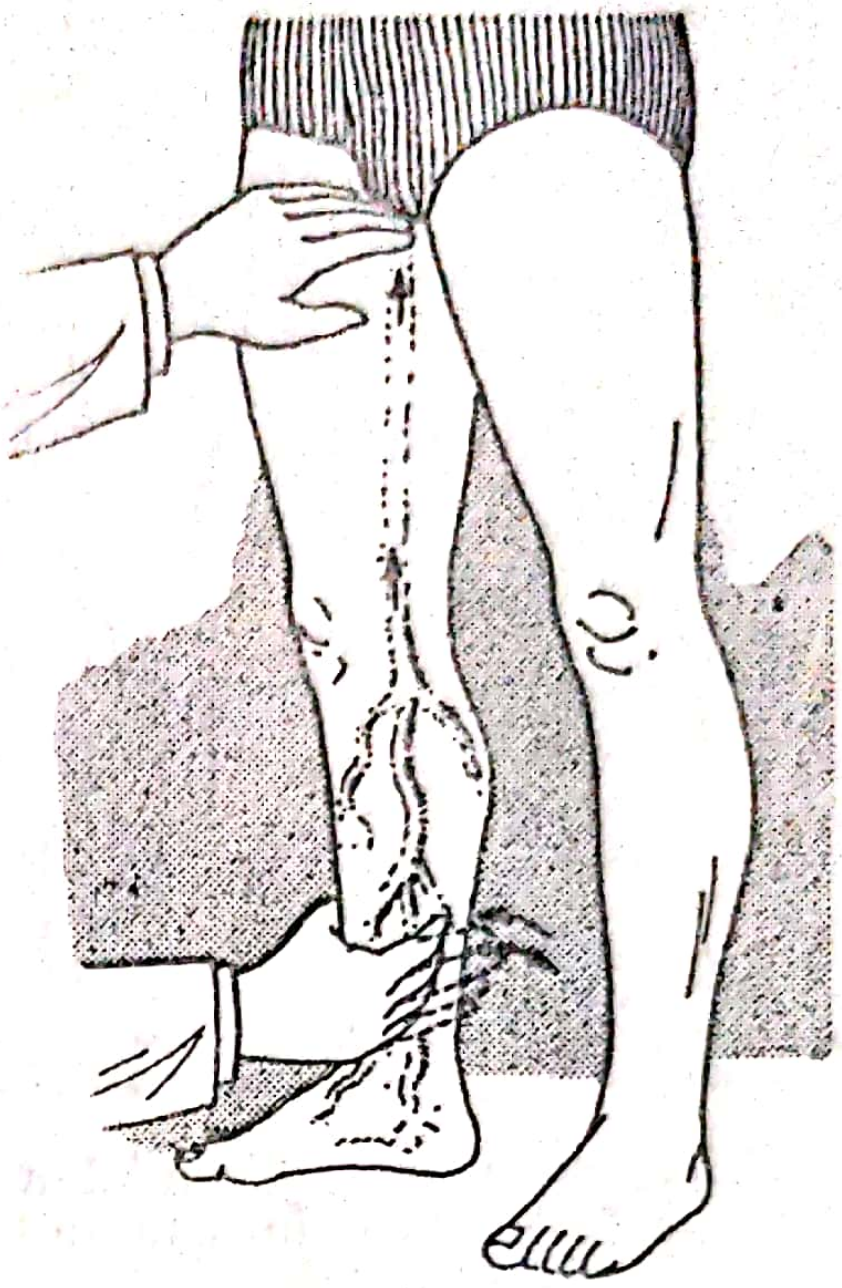

Fig. 2.2.11. — Proba Schwartz: percuţia pachetului venos distal creează o undă perceptibilă la nivelul crosei în cazul insuficienţei ostiale izolate.

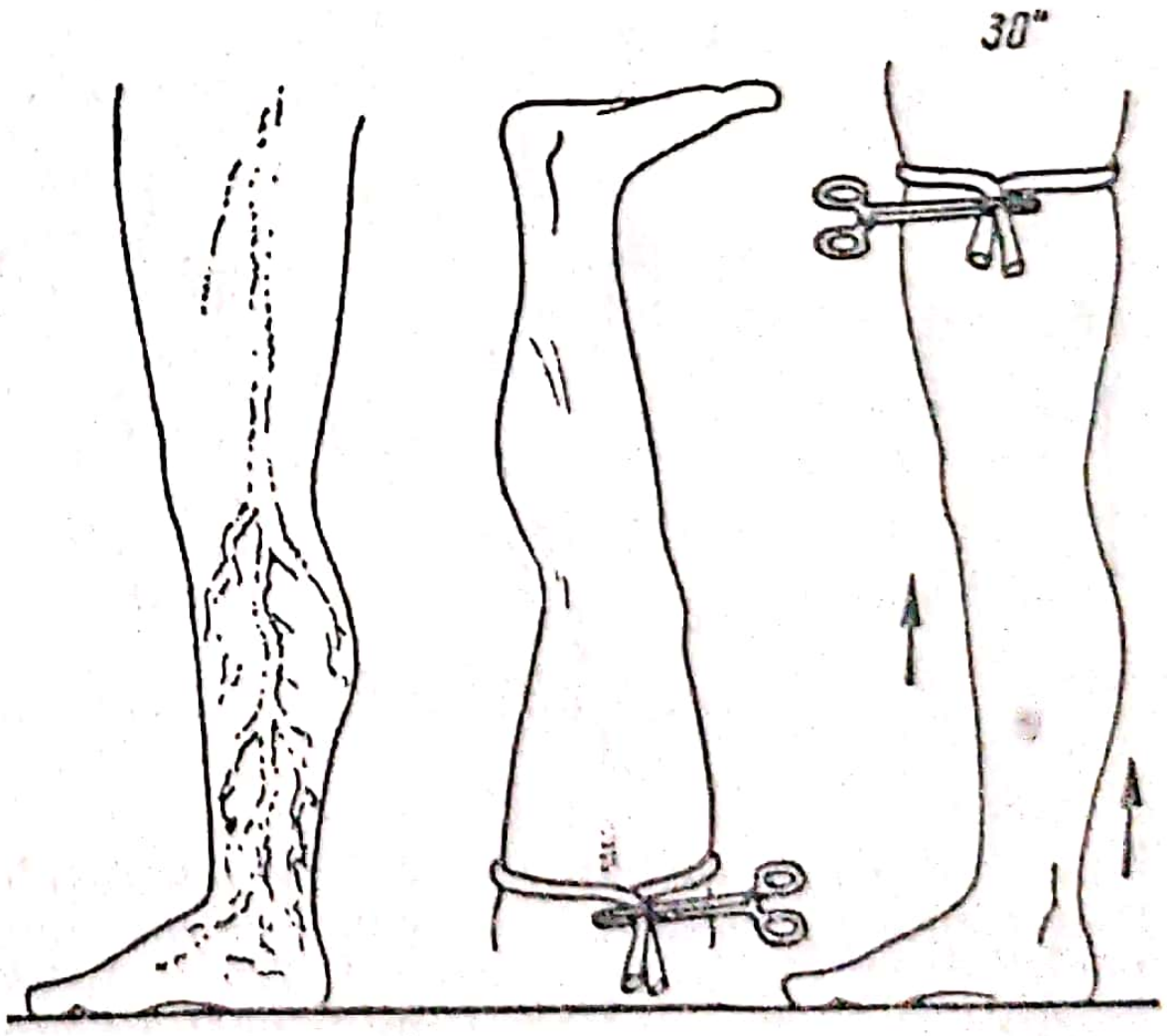

Fig. 2.2.12. — Proba Trendelenburg

Deşi în intervalul pînă la 30 de secunde se face umplerea sistemului safen, acest fapt este semnificativ pentru umplerea retrogradă pe sistemul venelor perforante (fig. 2.2.13).

„Proba celor trei garouri“ (fig. 2.2.14) permite, ca şi proba Trendelenburg, evidenţierea insuficienţei ostiale, dar în acelaşi timp şi localizarea venelor insuficiente din sistemul de comunicaţie, prin aceasta oferind o imagine mai completă a stadiului de afectare a circulaţiei de întoarcere. Proba se execută pe bolnavul cu piciorul afectat ridicat la zenit, deci cu reţeaua venoasă superficială golită de sîngele stagnant. Se aplică trei garouri: unul la rădăcina coapsei, imediat sub nivelul crosei safenei, unul deasupra articulaţiei genunchiului — care interceptează comunicanta hunteriană — şi altul dedesubtul articulaţiei genunchiului — care interceptează vena safenă externă, puţin înaintea vărsării sale în vena poplitee. Apoi bolnavul se ridică în ortostatism, cu cele trei garouri păstrate pe loc: umplerea retrogradă imediată cu sînge a venelor varicoase gambiere arată că venele comunicante de la acest nivel sînt insuficiente; umplerea acestora numai după ridicarea garoului distal indică insuficienţa ostială a venei safene externe; umplerea venelor varicoase numai după ridicarea garoului supraarticular arată insuficienţa venei comunicante hunteriene, iar umplerea varicelor numai după ridicarea garoului proximal semnifică insuficienţa valvulară a venei safene interne.

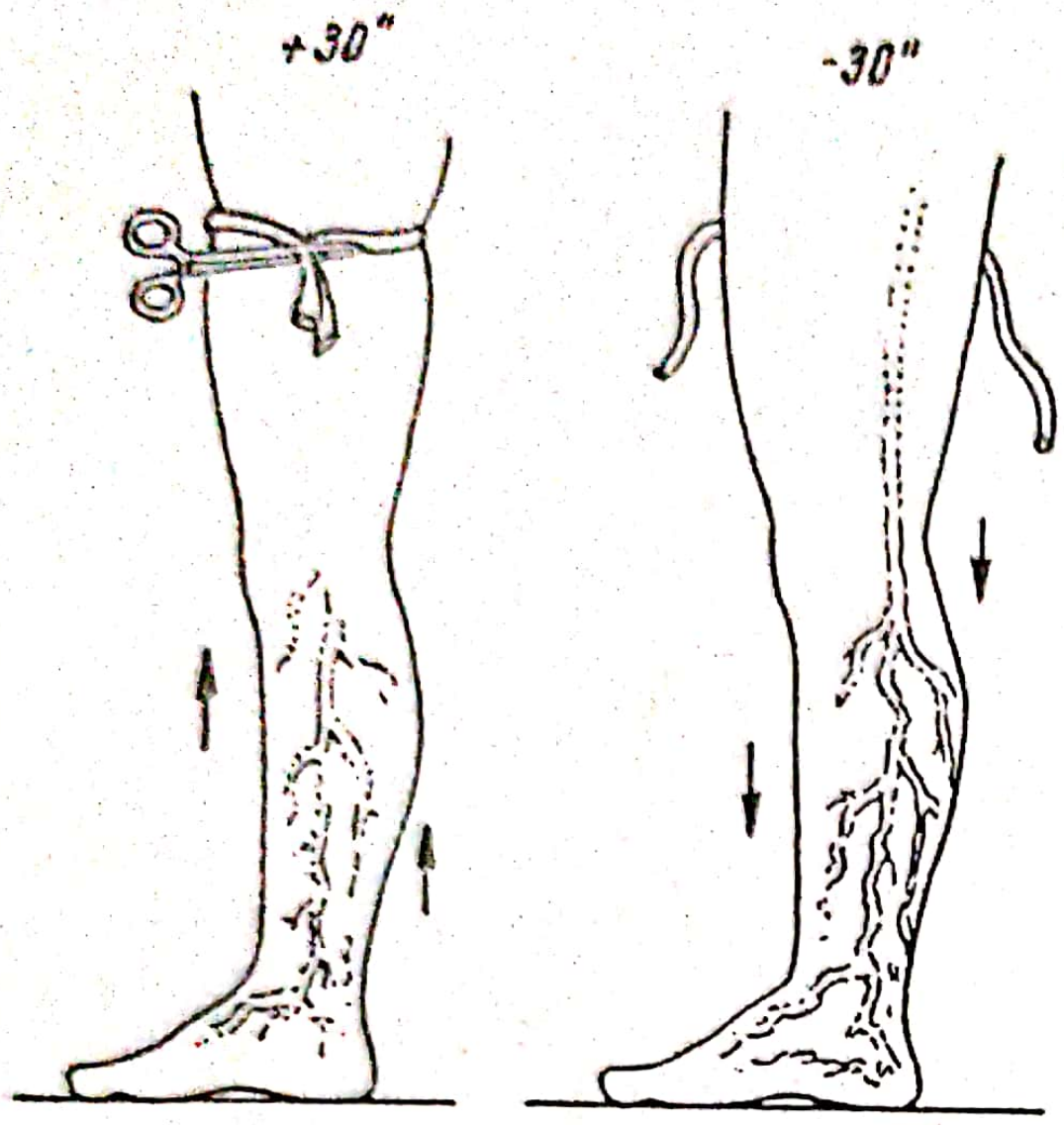

Fig. 2.2.13. — Proba Trendelenburg: umplerea retrogradă prin sistemul perforantelor.

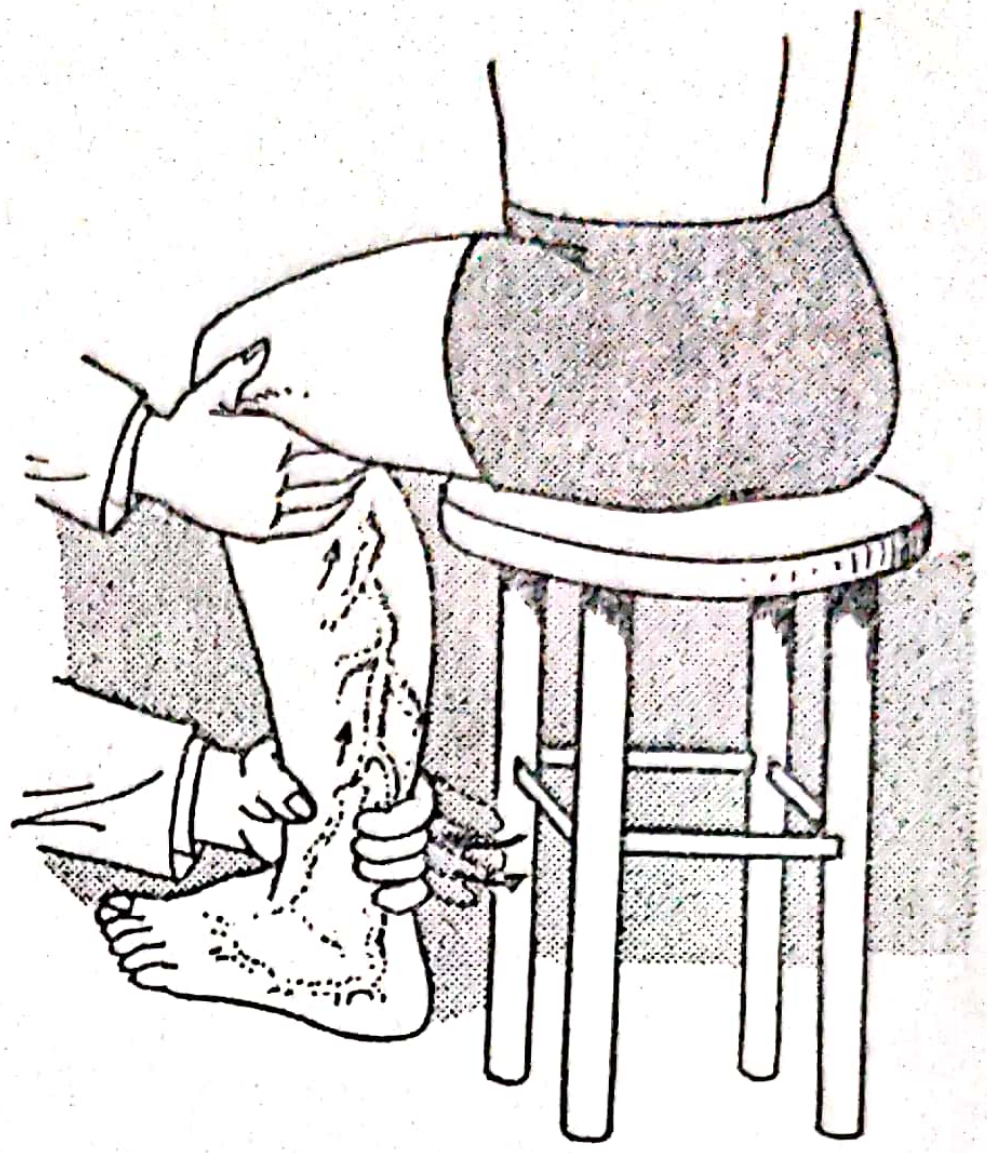

Fig. 2.2.15. — Examenul clinic al venei safene externe.

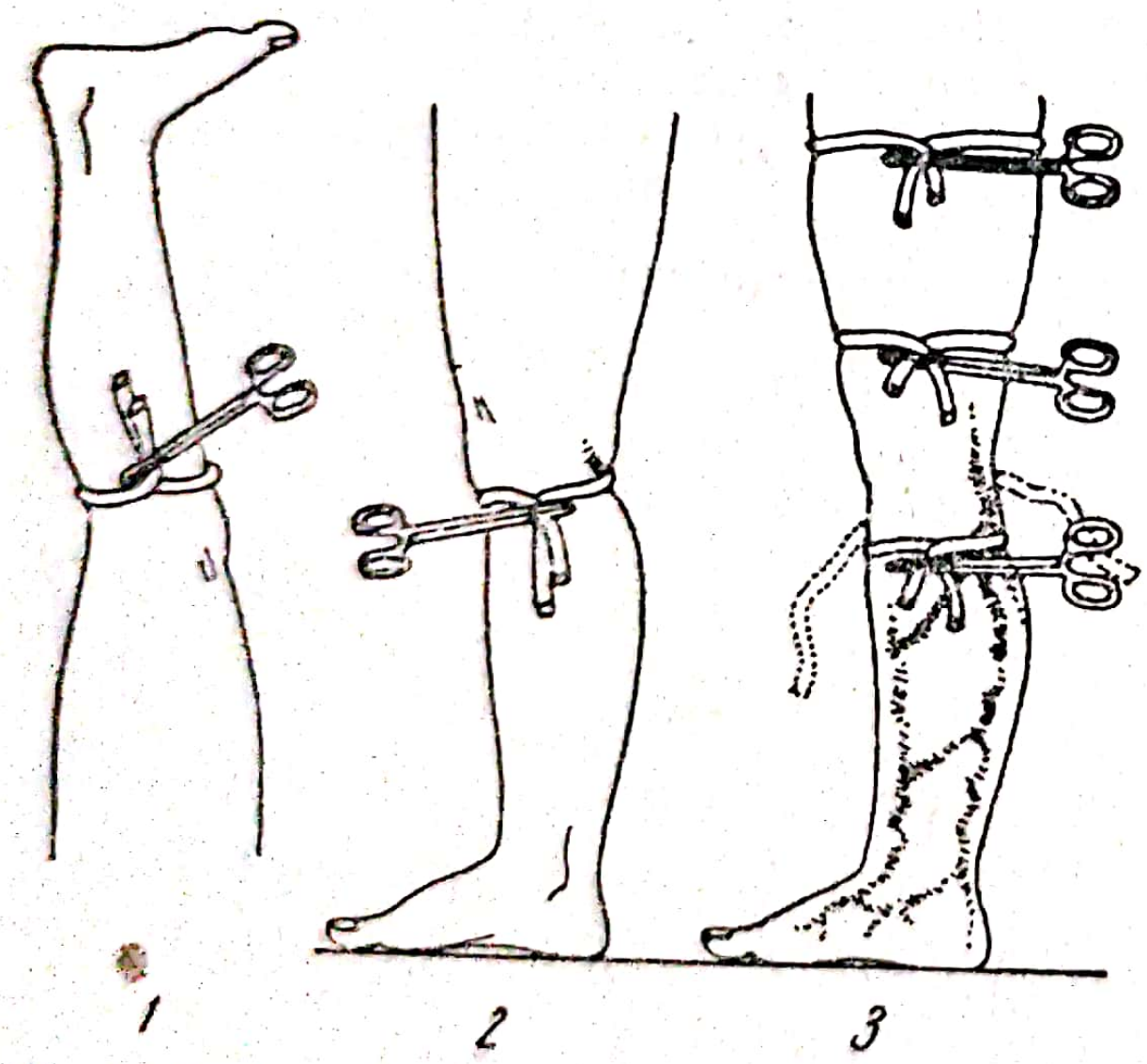

Fig. 2.2.14. — „Proba celor trei garouri“. 1 — fixarea garoului după golirea sistemului venos; 2 — garoul fixat pentru vena safenă externă; 3 — garoul fixat pentru vena safenă internă, perforanta hunteriană şi pentru crosa safenei interne.

Examenul clinic al venei safene externe (fig. 2.2.15) se face pe bolnavul în poziție șezîndă, prin palpare bimanuală, concomitent cu executarea probei Schwartz: o mînă palpează fața posterioară a gambei deasupra tendonului ahilian, cealaltă palpează și recepționează unda transmisă în lungul venei dilatate, pe fața posterioară a gambei, în porțiunea sa subarticulară.

Cu cît sistemul venos profund rămîne neafectat, el supleează integral deficiența celui superficial, astfel încît în afara dilatației venoase, cu consecințele ce decurg direct din aceasta, nu apar alte tulburări.

În fazele avansate de boală, tulburările circulatorii se accentuează progresiv, astfel încît rețeaua venoasă profundă trebuie să dreneze o cantitate tot mai mare de sînge, ajungînd în unele cazuri ca aceasta să depășească cu 50% debitul normal, presiunea din circulația superficială repercutîndu-se și asupra sistemului profund — condiții în care acesta din urmă începe să devină și el deficitar funcțional (2), ajungîndu-se în stadiul de insuficiență venoasă cronică, fază marcată de **tulburări trofice**, care apar într-o ordine dictată de succesiunea tulburărilor fiziopatologice.

Edemul este datorat hipertensiunii venoase din rețeaua profundă, devenită la rîndul ei ineficientă, hipertensiune mai accentuată în ortostatism, motiv pentru care este denumită și „hipertensiune venoasă ortostatică"; retrograd, se produce hipertensiune hidrostatică capilară, care evidențiază o creștere a filtrării de apă către țesuturi, cu formarea edemului. Inițial acesta cedează la decubit, apoi se permanentizează. Este situat, în general, pe segmentul distal al gambei și inițial este moale, dureros, lăsînd un ușor godeu la apăsare.

Scleroza subcutanată. Concomitent cu filtrarea exagerată de lichid din capilare, se produce o proliferare conjunctivă, care treptat produce sclerozarea țesutului subcutanat, conferind membrului afectat aspectul de îngroșare, ușor apreciabilă, cu tegument dur, care nu mai lasă godeu la apăsare și poate fi ușor dureros.

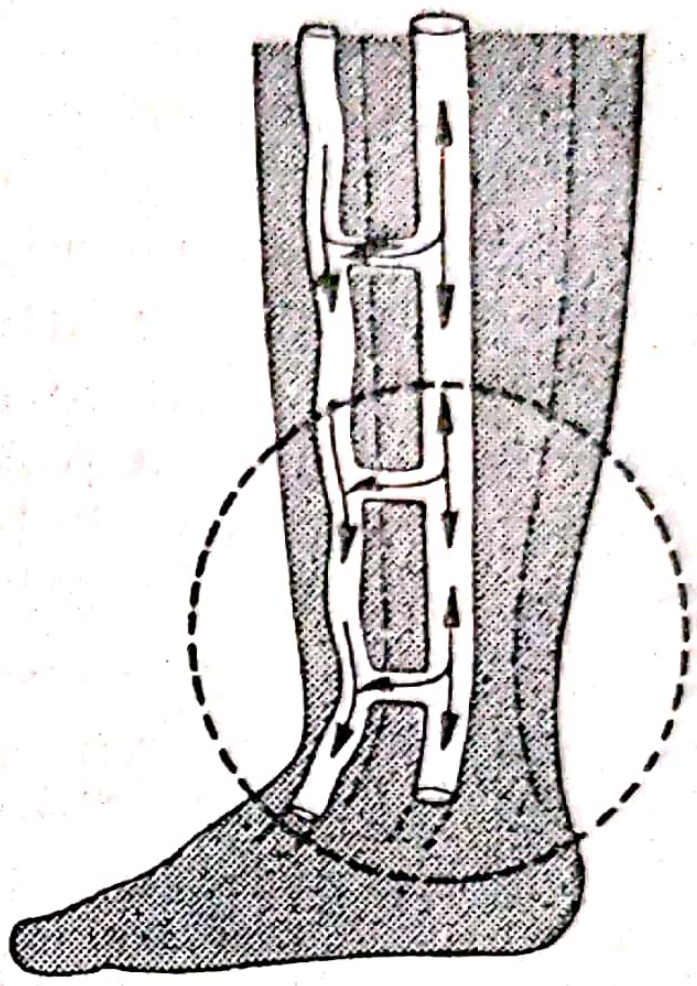

Fig. 2.2.16. — Circulația sîngelui venos în varicele hidrostatice avansate *(după V. Tănase)*.

Modificările cutanate variază de la simple modificări de culoare, la diferite forme de leziuni tegumentare, culminînd cu apariția ulcerului varicos.

Suferința tegumentului reprezintă rezultatul influențelor negative exercitate asupra țesuturilor de edemul prelungit și, mai ales, de scleroza țesutului subcutanat. Manifestarea cea mai frecventă este *dermita cronică*, numită și *„dermita de stază"*, cu caracter cel mai adesea pigmentar, interesînd treimile medie și inferioară, mai ales ale feței antero-interne a gambei. În suferințele vechi, și cu deosebire în cele netratate, procesul inflamator tegumentar poate deveni și circular, interesînd totodată o porțiune mai întinsă a gambei.

Ulterior, dermita se poate eczematiza, zona afectată devenind pruriginoasă; apoi, pe suprafața respectivă apar vezicule, care se sparg spontan, zemuind și acoperindu-se treptat de cruste.

Ulcerul varicos este complicația majoră a varicelor netratate ale membrelor inferioare. Apare sub forma unei lipse de substanță tegumentară și de țesut subcutanat, care însoțește varice voluminoase. Leziunea este cel mai adesea unică și situată pe fața antero-internă a gambei, în treimea inferioară. Predilecția pentru localizarea menționată se datorește faptului că la acest nivel hipertensiunea ortostatică venoasă este maximă, atît în ce privește refluxul retrograd prin rețeaua venoasă superficială, cît și refluxul din rețeaua venoasă profundă către suprafață. Existența acestor condiții nu exclude însă nici posibilitatea pluralității leziunii venoase, nici variabilitatea topografică (fig. 2.2.17). Probabil, datorită bogatei rețele vasculare periarticulare, ulcerul varicos nu se produce niciodată în vecinătatea articulației genunchiului.



Fig. 2.2.17. — Ulcere varicoase multiple întinse, pe ambele gambe.

Leziunea ulceroasă apare în general ca o pierdere de substanță, cu margini regulate sau neregulate, cu fundul în general curat, acoperit de o crustă sau de țesut de granulație care sîngerează cu ușurință. În ortostatism se pot identifica lesne venele varicoase periulceroase.

Apariția acestei leziuni, ca și evoluția ei nu determină o simptomatologie subiectivă suplimentară, cu excepția, în unele cazuri, a unei accentuări a crizelor în ortostatism.

Flebita varicoasă reprezintă o complicație ce survine în cadrul unei infecții locale sau generale (9) care se grefează pe un segment de venă varicoasă, în general după o evoluție de cel puțin 10 ani a flebopatiei. Este de fapt o limfangită perivasculară și mai puțin o periflebită propriu-zisă (15).

Clinic, apare sub aspectul transformării venei varicoase — cel mai adesea fiind vorba de vena safenă internă, în vecinătatea articulației genunchiului — într-un cordon dur, cu neregularități nodulare, dureros la palpare și mai puțin spontan. Tegumentul acoperitor este roșu, cald, cu aspectul tipic al unei limfangite tronculare. Instalarea complicației inflamatorii se însoțește de semnele generale caracteristice ascensiunii febrile. De obicei, afectarea inflamatorie a sistemului venos superficial varicos nu prezintă risc embolic, dar se impune explorarea atentă a circulației venoase profunde, ca și depistarea eventualelor antecedente inflamatorii ale acestui sistem — condiții în care riscul de embolie trebuie întrevăzut.

Ruptura venoasă este o complicație rară a bolii varicoase, ea survenind de regulă numai ca urmare a unui traumatism direct (vezi 2.2.2 — „Flebopatii traumatice"). Crearea concomitentă a unei soluții de continuitate tegumentară duce la apariția unei hemoragii externe, a cărei gravitate variază în funcție de numărul și calibrul venelor interesate. O astfel de leziune survine cel mai adesea în treimea inferioară a gambei pe fața internă a ei, această zonă prezentînd, pe de o parte, leziuni varicoase maximale și, pe de alta, fiind net mai expusă traumatismelor directe.

Ruptura unei vene varicoase situate mai profund — ruptura internă — se produce tot la nivelul gambei și se însoțește de o durere bruscă, ca o lovitură de bici, urmată de mărirea de volum a gambei, datorită formării hematomului. În funcție de volumul acestuia, vor urma sau nu fenomene de compresiune sau, în corelație cu caracterul leziunii, fenomene de flebită profundă.

2.2.4.

Flebopatii tromboembolice

Flebopatia tromboembolică definește o succesiune de elemente patologice ce pot afecta sistemul venos. În primul rînd, survine elementul inflamator — flebita —, după care se produce tromboza venoasă și, în cele din urmă, ca o complicație majoră a acesteia din urmă, embolia. Atît tromboza, cît și embolia pot fi, la rîndul lor, întrunite în cadrul „bolii postflebitice" (19).

Ținînd seama de gravitatea bolii și de riscul major pe care-l reprezintă embolia, stabilirea unui diagnostic corect cît mai precoce dobîndește o importanță cu totul deosebită, dat fiind valoarea unei medicații profilactice sau curative eficiente. Din acest punct de vedere, trebuie să se țină seama de faptul că multe accidente flebitice rămîn asimptomatice, altele trec fără a lăsa urmări, iar altele se vindecă mai înainte de a fi remarcate (16). Ca atare, flebopatia sau posibilitatea de instalare a acesteia trebuie intuite la bolnavii cu un risc crescut din acest punct de vedere, mai ales pe considerentul că această afectare a sistemului venos reprezintă una dintre complicațiile majore ale bolnavului operat sau ale celui silit să stea o vreme mai îndelungată la pat (5). Urmarea trombotică a unui puseu flebitic inițial, deci cu caracter de boală postflebitică, este uneori greu de stabilit ca filiație, întrucît leziunea obstructivă poate apărea la mulți ani de la episodul inflamator inițial.

În producerea trombozei venoase s-a remarcat, încă de mult timp (Virchow — cit. de 8, 17), necesitatea intricării leziunii parietale venoase, a perturbărilor sanguine și a elementului de stază venoasă. Unii autori (10) consideră că încetinirea fluxului sanguin și hipercoagulabilitatea sînt suficiente pentru a determina tromboza.

În ceea ce privește leziunea parietală aceasta poate într-adevăr să fie găsită în toate cazurile de flebită, dar rolul acesteia rămîne totuși discutabil în determinarea trombozei, întrucît este de obicei minimă, chiar submicroscopică. Modificările sanguine sînt la rîndul lor încă incomplet definite, constituind și astăzi un subiect de cercetare.

În sfîrșit, staza sanguină, deși izolată, nu poate produce trombul, dar rămîne un element favorizant important, ca dealtfel orice perturbare hemodinamică. S-a demonstrat, de pildă, prin folosirea sodiului radioactiv, alungirea timpului de circulație picior-inghină datorită compresiunii exercitate de uterul gravid. În același mod se poate constata că, începînd din luna a VI-a, crește presiunea în vena femurală, și aceasta mai mult pe partea stîngă (19).

Ca elemente de orientare în privința aprecierii riscului de flebopatie tromboembolică este de reținut indiferența sexului, ca și faptul că indivizii cu grupa sanguină 0 sînt cel mai puțin predispuși la aceste complicații, spre deosebire de cei din grupa A, frecvent afectați. Boala este excepțională sub 40 de ani și crește apreciabil ca frecvență cu fiecare deceniu de vîrstă. Apariția ei este favorizată de boli cardiovasculare și cu precădere de boala varicoasă. Obezitatea, prin influența negativă asupra mobilizării bolnavilor, ca și prin creșterea lipidelor sanguine care măresc coagularea, scăzînd concomitent puterea fibrinolitică, constituie de asemenea o cauză favorizantă a trombozei.

Deși practic nu există frontiere între așa-zisele flebite „medicale“ și cele „chirurgicale“ (10), pentru acestea din urmă trebuie totuși recunoscuți o serie de factori determinanți și favorizanți de o deosebită importanță. Astfel, durata și natura intervenției practicate, traumatizarea directă a venelor cu instrumentele de disecție și mai ales cu depărtătoarele, staza produsă în anumite regiuni prin poziția bolnavului pe masa de operație, modificările sanguine inerente oricărui act operator sau urmărilor acestuia — cum este creșterea vîscozității sanguine —, folosirea cateterelor venoase etc. — iată numai o parte din elementele proprii chirurgiei care induc sau măresc riscul flebopatiei tromboembolice. La acești factori se adaugă hipercoagulabilitatea, hiperplachetoza, hiperfibrinemia și scăderea puterii fibrinolitice, care toate ating maximum de intensitate la 5—10 zile postoperator (19) — termen recunoscut a fi prielnic apariției tromboflebitelor (9).

Simptomatologia este determinată, pe de o parte, de reacția inflamatorie parietală vasculară și, pe de alta, de obstrucția produsă prin cheag, astfel încît ea poate fi minimă sau chiar absentă, dacă cheagul este neocluziv, sau zgomotoasă, dacă intervin atît inflamația, cît și obstrucția. În acest context se cuvin definite cele două stadii evolutive ale bolii sau cele două posibilități de evoluție — de *flebotromboză* și de *tromboflebită*.

2.2.4.1.
Flebotromboza

Flebotromboza (fig. 2.2.18) presupune absența elementului inflamator venos, cu prezența însă a unui cheag, care, odată constituit, se poate retracta rapid sau să rămînă liber, plutind în curentul sanguin, legat fiind de peretele vasului printr-un fin pedicul.

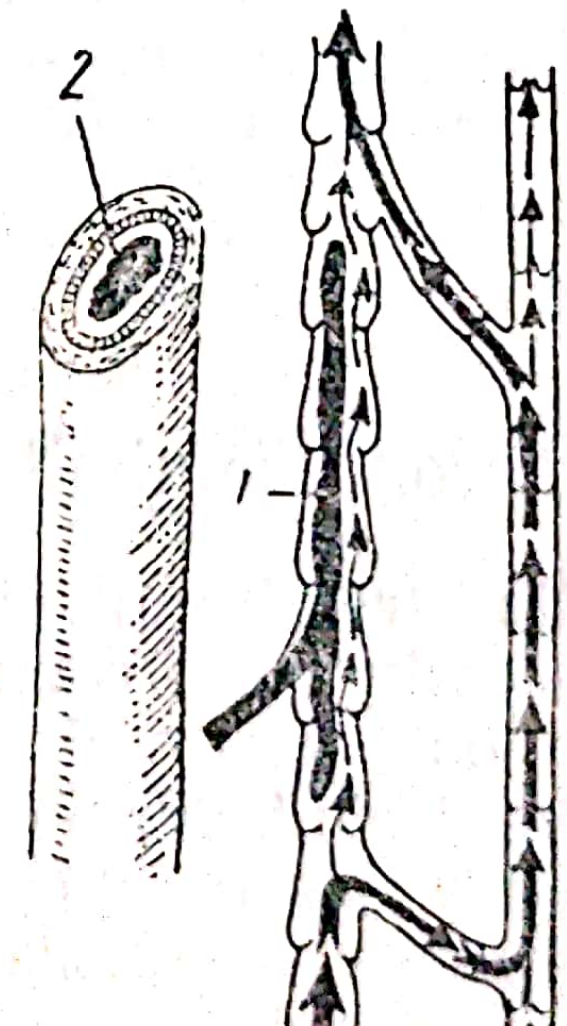

Fig. 2.2.18. Flebotromboză.
1 — cheagul nu este aderent la peretele vascular; 2 — lumenul vascular este încă parțial liber.

Simptomatologic, o astfel de leziune este latentă, lipsind atît elementul inflamator, cît și cel ocluziv; prezintă, în schimb, riscul maxim — desprinderea cheagului, care este antrenat către inima dreaptă și apoi într-o arteră pulmonară, pe care o obstruează (vezi „Embolia pulmonară").

2.2.4.2.
Tromboflebita

Tromboflebita (fig. 2.2.19) presupune obliterarea completă a lumenului venos, datorită pe de o parte neretractării cheagului și, pe de alta, spasmului venos. Ca o consecință se produce o reacție flebitică puternică, urmată de aderența totală a trombului la perete. Simptomatologia va fi evidentă, însă riscul de tromboză va dispărea.

Este important ca bolnavii cu risc tromboembolic să fie examinați cel puțin de două ori pe zi (10), pentru a se putea înregistra cît mai precoce orice semn al trombozei venoase.

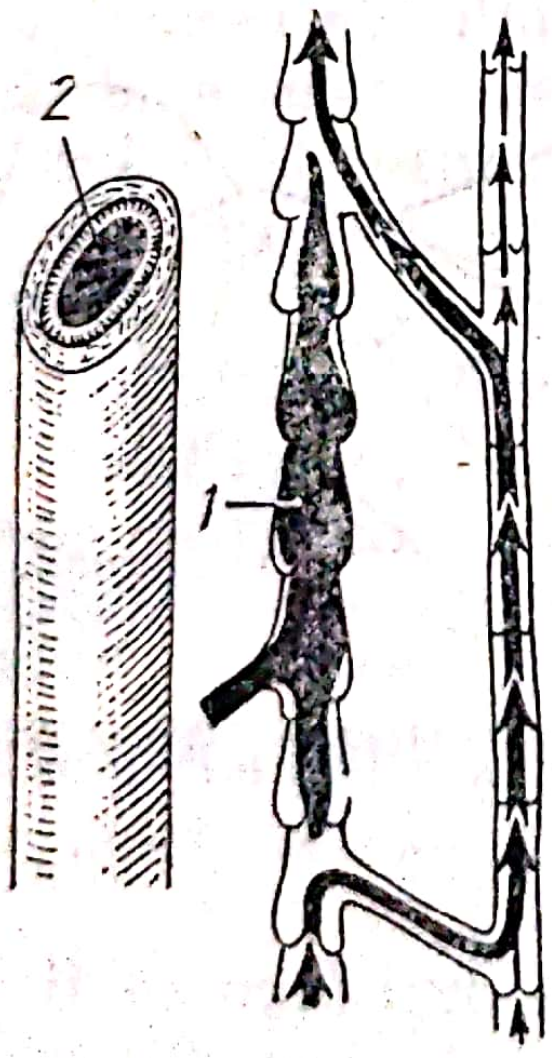

Fig. 2.2.19. — Tromboflebită.
1 — cheagul aderent; 2 — obliterarea completă a lumenului vascular.

Din cauza interdependenței sistemelor venoase, tromboza dintr-un anumit sector este urmată de producerea, în amonte de stază, a hipertensiunii venoase și deci a edemului. Circulația de întoarcere se face cu prețul dilatării venelor, ale căror valvule devin ineficiente, proces ce cuprinde treptat atît sistemul profund, cît și cel al colateralelor și superficial. În consecință, sîngele va circula în contracurent în ramurile rețelei venoase profunde, rămasă încă permeabilă în amonte de obstacol, și va fi drenat către venele musculare și rețeaua superficială, realizîndu-se în cele din urmă, datorită afluxului de sînge și hiperpresiunii venoase, o avalvulare funcținală totală a sistemului venos din amonte și din jurul trombozei (14). În mod constant se asociază spasmul — atît venos, cît și arterial —, care este condiționat în intensitatea sa de suferința circulației de întoarcere.

Semne clinice și metode de diagnostic. *Debutul flebopatiei tromboembolice* este cel mai adesea *sural* și *electiv pe stînga*, poate datorită faptului că vena iliacă stîngă este încrucișată pe dinainte de artera omonimă și de colonul sigmoid, care ar constitui elemente de stază. Semnele propriu-zise de boală pot fi precedate de prodroame de ordin general, care constituie o triadă oarecum caracteristică: ascensiune termică fără cauză aparentă+tahicardie necorespunzătoare+stare de neliniște accentuată.

Este de reținut că, inițial, 1 din 2 bolnavi nu au nici o acuză sau prezintă doar o vagă senzație de greutate în molet, ziua sau noaptea (14).

În formele cu simptomatologie netă, *durerea* este primul semn perceput de bolnav, cel mai adesea cu debut sural, datorită inflamației, stazei și spasmului venos. Ea poate fi spontană, cu evoluție progresivă ca intensitate și teritoriu de afectare, începînd cu musculatura moletului, către coapsă, urmînd în general distribuția pachetelor venoase. Durerea provocată este netă la palparea membranei interosoase, pe traiectul pachetelor vasculo-nervoase tibial posterior și peronier și este maximă la unirea tricepsului sural cu tendonul ahilian (fig. 2.2.20) (14).

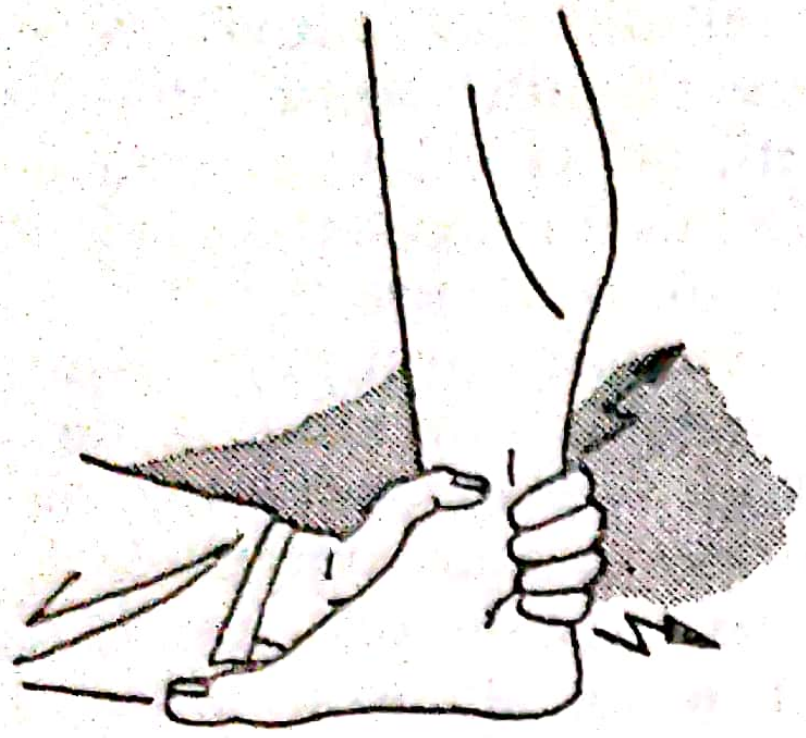
Fig. 2.2.20. — Punctul de durere maximă la unirea tricepsului sural cu tendonul ahilian.

Sînt recomandate mai multe manevre pentru provocarea durerii în vederea precizării diagnosticului, în special în formele incipiente sau cu simptomatologie dubioasă, unele mai simple, altele mai complicate; prin faptul că folosesc și o aparatură complementară, trebuie ca aplicarea lor să se facă pe musculatura în completă relaxare — deci, în cazul membrului pelvian, cu flexia gambei pe coapsă și a coapsei pe bazin. De notat că, indiferent de răspunsul obținut prin folosirea acestor manevre, este necesară coroborarea lui și cu alte date, întrucît prin nici una dintre ele nu se obțin semne sută la sută elocvente.

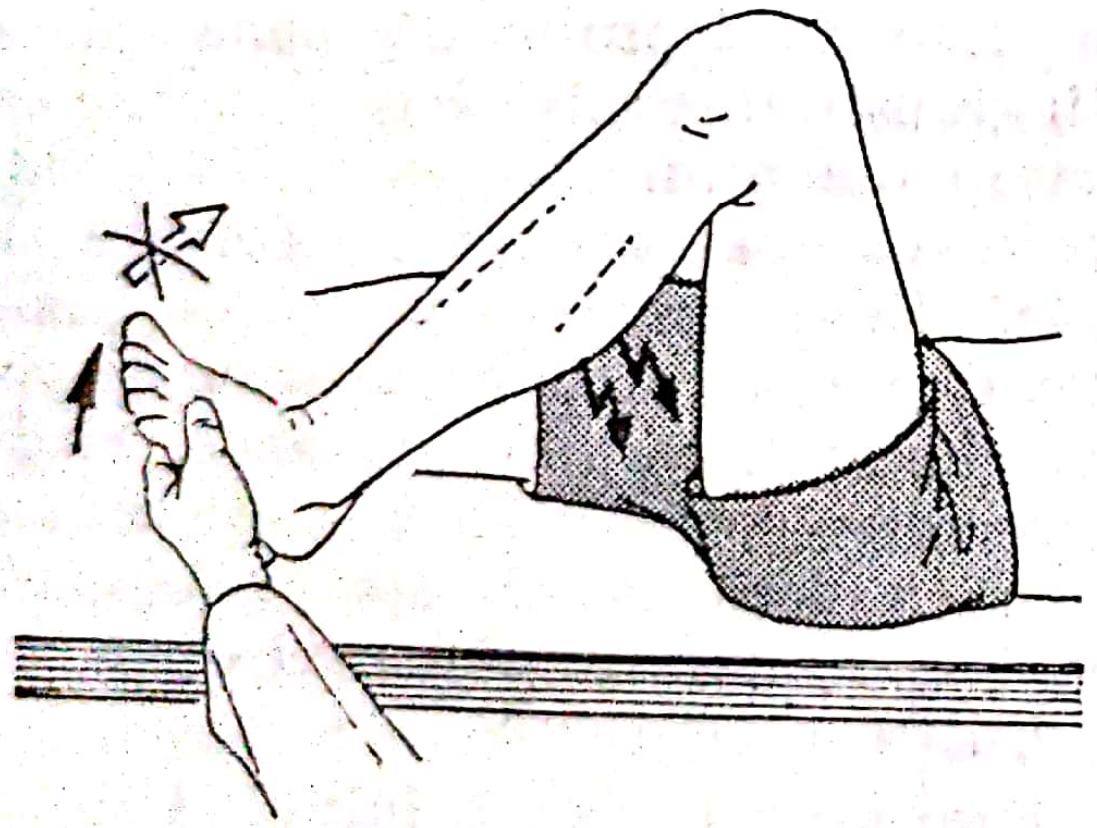
Fig. 2.2.21. — Semnul Homans.

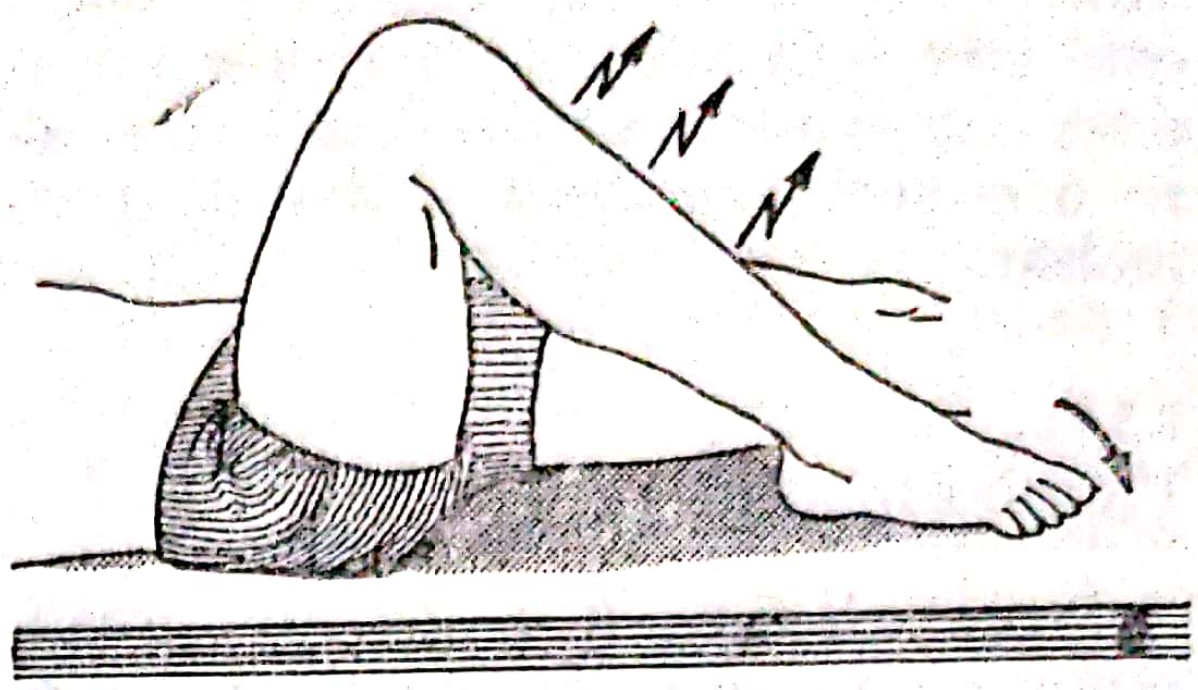
Fig. 2.2.22. — Extensia pasivă a piciorului (semnul Rosenthal).

Semnul Homans (1939) (fig. 2.2.21) constă în provocarea durerii la nivelul moletului prin *dorsoflexia activă* sau *pasivă* bruscă *a piciorului* pe gambă, ceea ce antrenează întinderea musculaturii surale. De remarcat că această probă poate fi pozitivă și în hernia de disc. Invers, extensia pasivă a piciorului produce durere în lungul crestei tibiale în cazul trombozei venei tibiale anterioare (semnul Rosenthal) (17) (fig. 2.2.22).

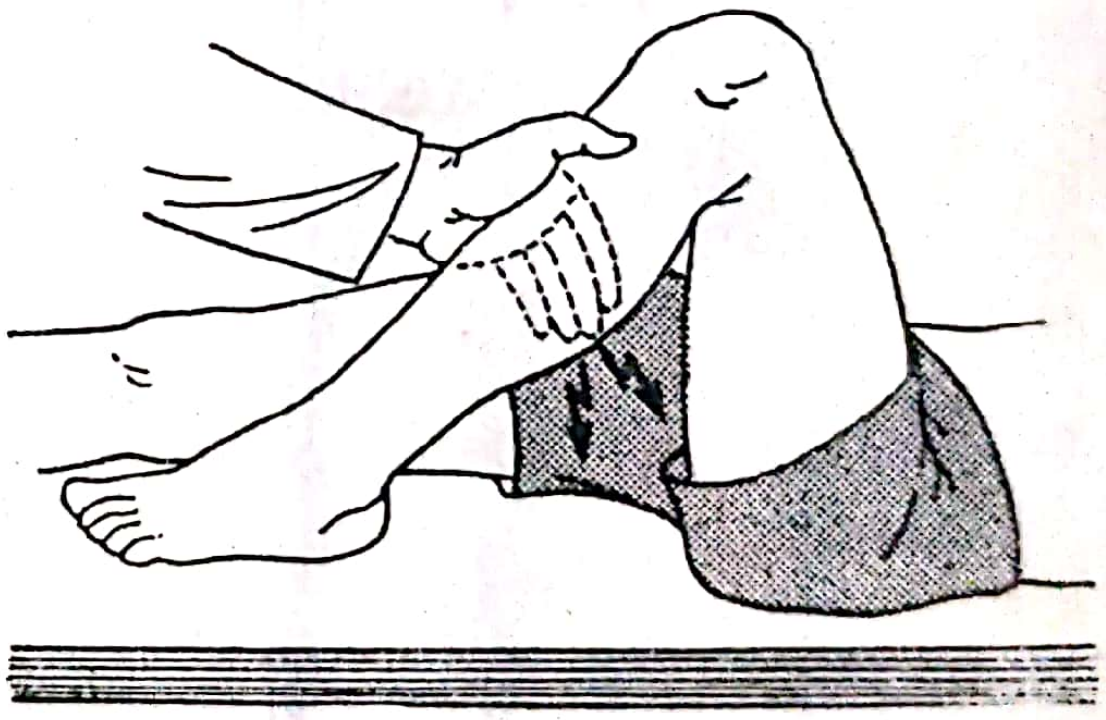
Fig. 2.2.23. — Balotarea moletului.

Balotarea sau compresiunea moletului (fig. 2.2.23) se fac de către examinator manual: fixează podul palmei pe creasta tibială și cu degetele imprimă mişcarea sau compresiunea moletului, durerea fiind provocată prin mişcarea indirectă a trunchiurilor venoase.

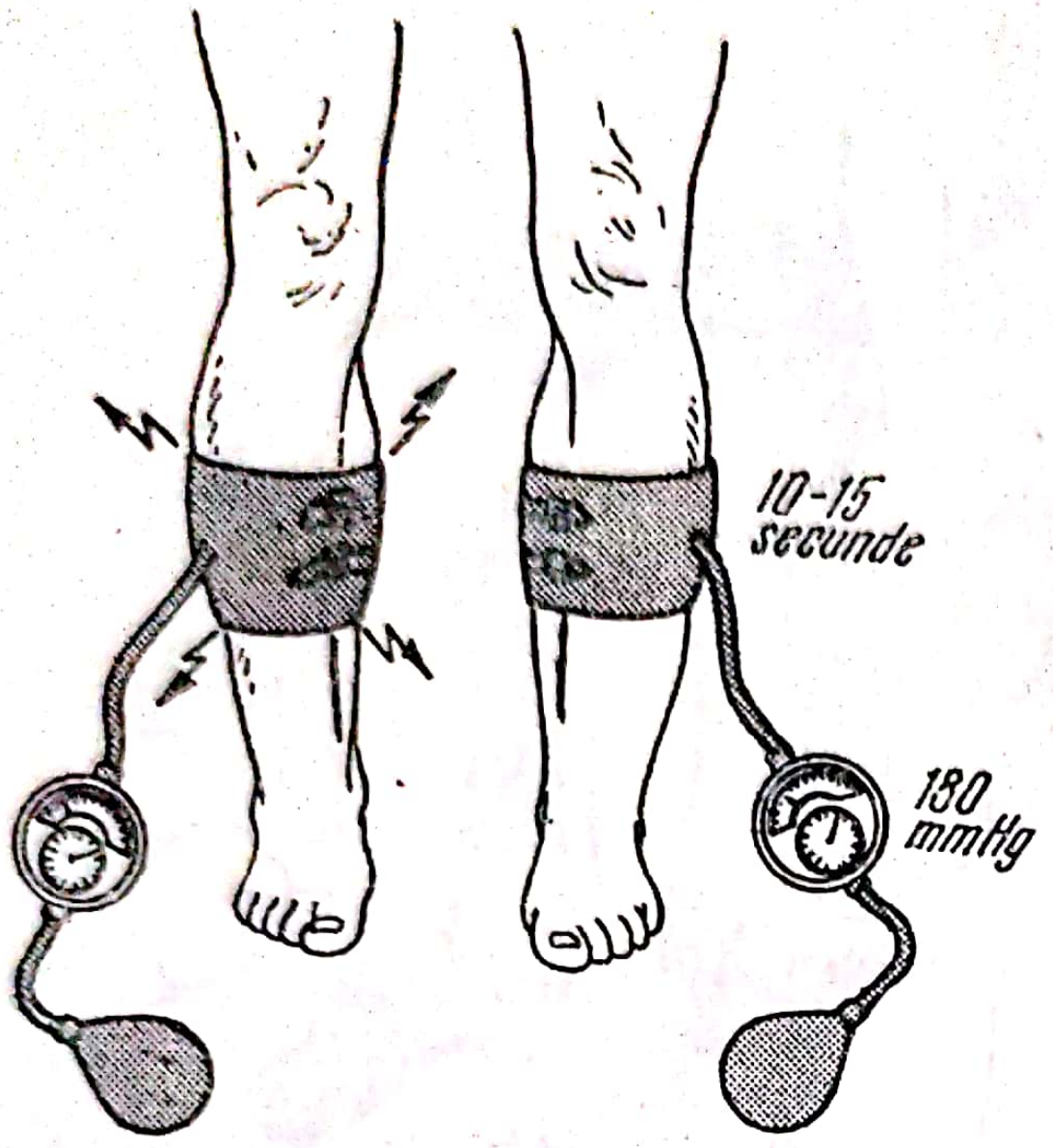

Fig. 2.2.24. — Sfigmomanometria dublă şi aplicarea celei simple (*dreapta*) în proba Löwenberg.

Sfigmomanometria (fig. 2.2.24) constă în aplicarea simultană a unei brasarde de la aparatul de tensiune pe fiecare molet. Elementul inflamator venos este prezent acolo unde apare durerea.

Sfigmomanometria este folosită şi în testul Löwenberg, în care se pleacă de la principiul că moletul suportă, fără apariţia durerii, o presiune de 250 mm Hg. Testul este considerat pozitiv pentru o tromboflebită profundă, atunci cînd brasarda este umflată sub 180 mm Hg şi durerea apare după 10—15 secunde. Semnul poate fi însă pozitiv şi în varice, sarcină sau traumatisme venoase (19).

Tot cu ajutorul sfigmomanometrului se execută şi proba Ramirez (fig. 2.2.25). În această probă manşeta este fixată pe coapsă şi umflată pînă la 40 mm Hg. În condiţiile existenţei unei flebite profunde, compresiunea coapsei produce stază şi, respectiv, durere în molet, care este cu atît mai mare, cu cît presiunea manşetei este menţinută un timp — 5 minute sau mai mult. Durerea dispare de îndată ce manşeta se decomprimă (12). Dealtfel, orice creştere a presiunii venoase determină durere în sectorul afectat, aşa cum se întîmplă şi în tuse sau strănut (semnul Louvel) (12).

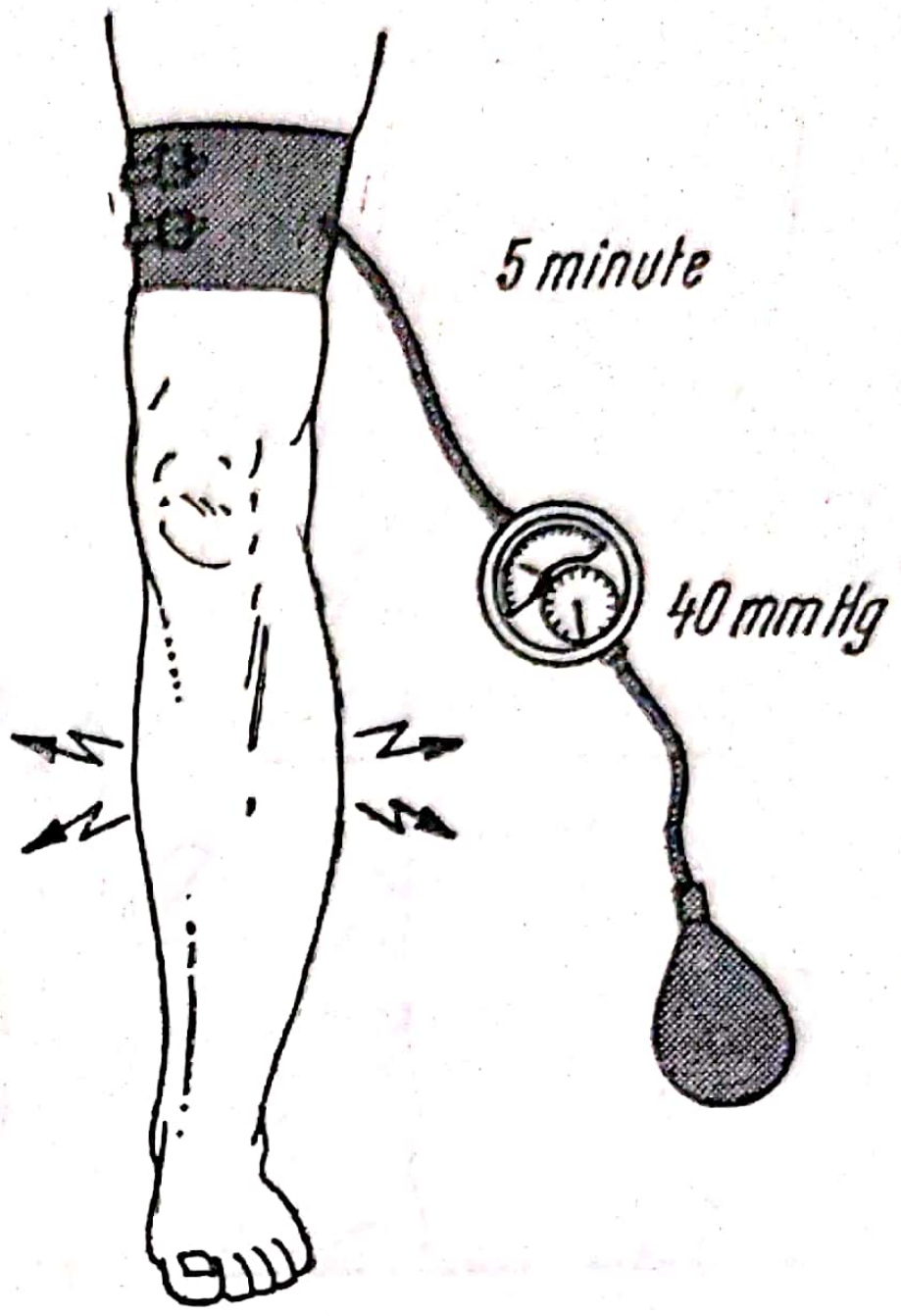

Fig. 2.2.25. — Proba sfigmomanometrică Ramirez.

La examenul obiectiv al membrului afectat se constată că acesta este sediul unui edem mai mult sau mai puţin apreciabil, în funcţie de întinderea procesului tromboflebitic. Iniţial datorat stazei subaponevrotice (11), în general edemul este dur, astfel că apăsarea cu degetul nu lasă godeu. Uneori este uşor de apreciat, alteori este necesar să se recurgă la măsurătoare, de real interes mai ales în ceea ce priveşte aprecierea efectului terapeuticii aplicate; în caz pozitiv, se însoţeşte de la început de retrocedarea edemului, tegumentul este alb, întins, iar în ortostatism sau în poziție declivă devine cianotic (fig. 2.2.27), datorită stazei care se produce în circulația de întoarcere, în special în treimea inferioară a gambei.

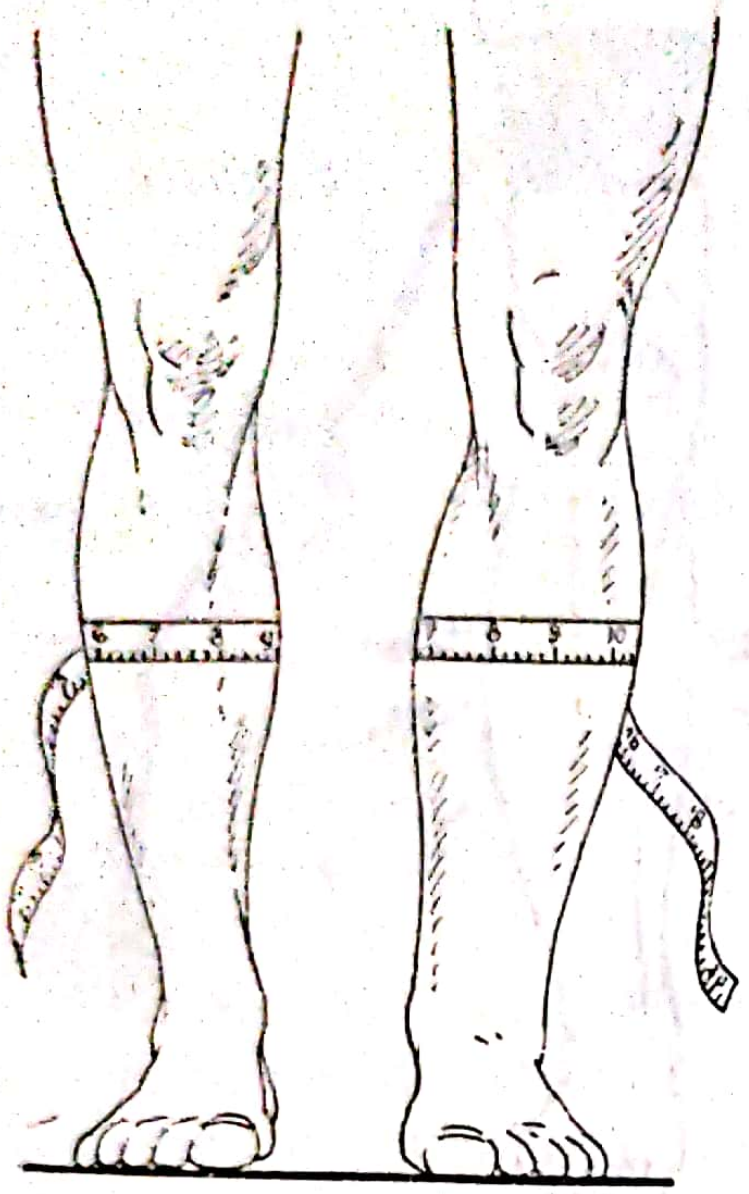

Fig. 2.2.26. — Măsurătoarea comparativă a moletului pentru aprecierea edemului.

Pentru Pratt (cit. de 17) este caracteristică proeminența a trei vene para- și pretibiale (fig. 2.2.28), denumite și „vene-sentinelă“, a căror apariție este după părerea acestuia foarte precoce, precedînd chiar ivirea edemului.

Trebuie menționat că, în general, datorită bogăției rețelei venoase, în flebopatia inflamatorie a gambei edemul este mai rar; apariția lui semnifică extinderea procesului lezional la vena poplitee, în care caz nici un sistem de supleere nu mai poate asigura un drenaj sanguin suficient.

Întinderea procesului tromboflebitic la o porțiune mai mare a axului venos — proces favorizat întrucîtva de unele elemente anatomice (fig. 2.2.29), ca inelul adductorilor, ligamentul inghinal, artera iliacă primitivă dreaptă, la care se adaugă și altele, ca valvulele osteale, confluențe venoase de calibru diferit (17) — determină un edem întins, cu tegument de culoare albă-mată, străbătut de desenul unei striații albastre ce marchează circulația venoasă colaterală, status denumit *phlegmasia alba dolens* (14), specific pentru tromboza venoasă ileofemurală. Cînd edemul depășește nivelul articulației genunchiului, dar sistemul de vene colaterale este încă intact (17), acesta este sediul unei hidrartroze marcate, generatoare de impotență

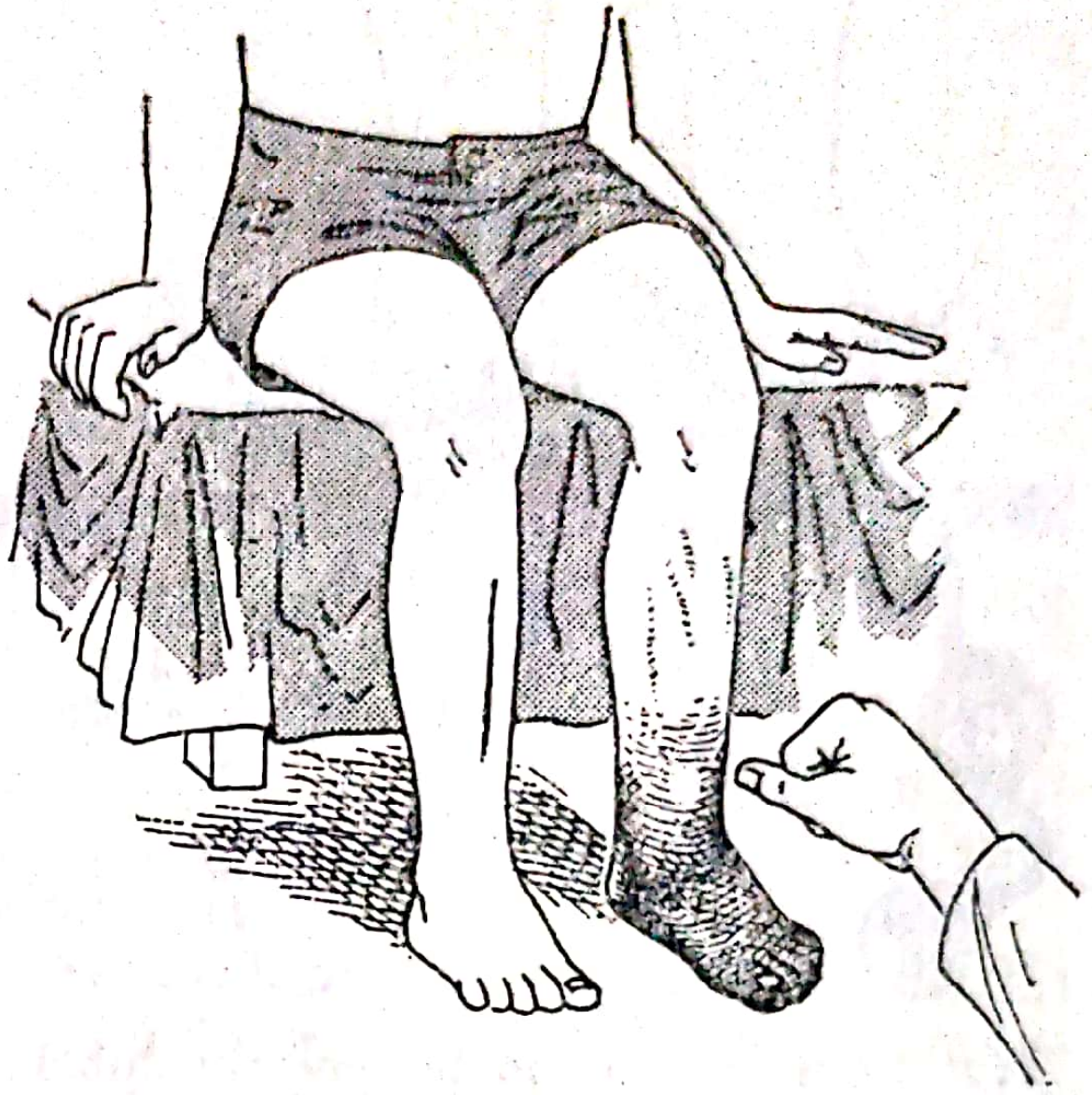

Fig. 2.2.27. — Edem cianotic de declivitate.

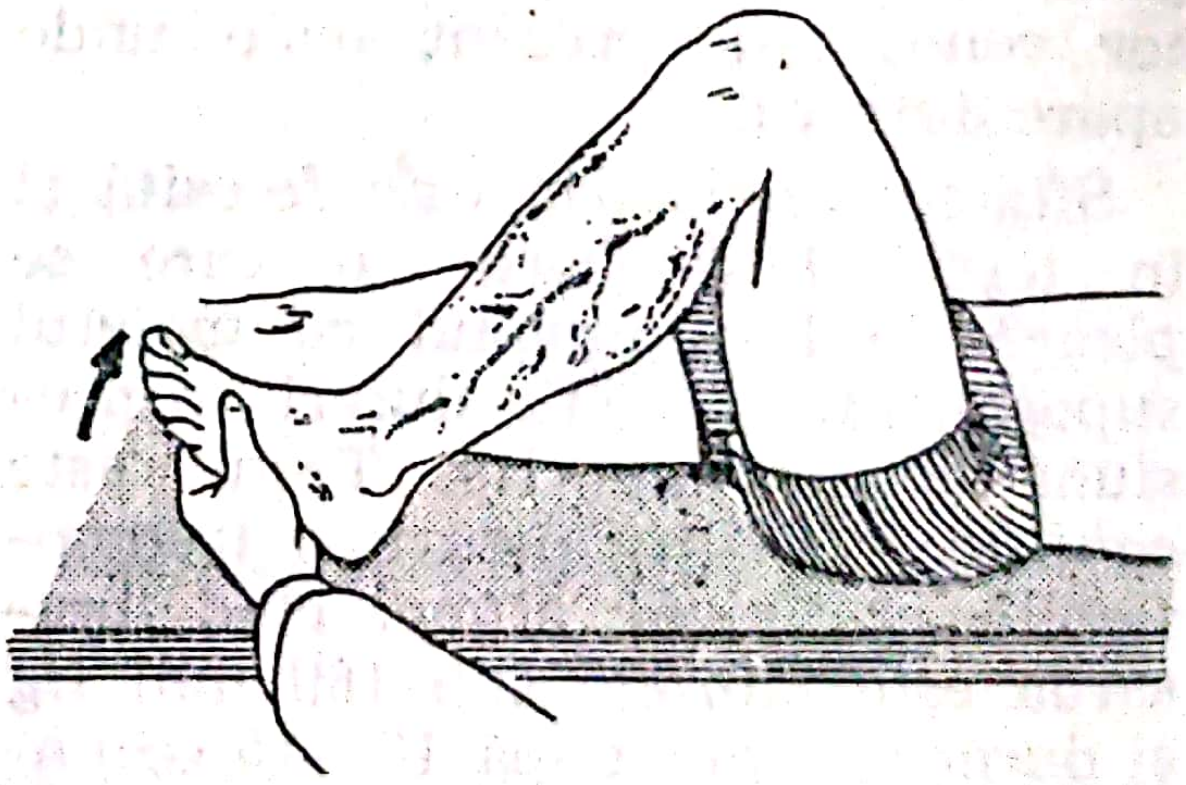

Fig. 2.2.28. — Semnul Pratt: vene dilatate pre- și paratibiale („vene-sentinelă“).

funcţională, cu prezenţa şocului rotulian.

Apariţia şi evoluţia fenomenelor patologice locale sînt însoţite de semne generale de valoare diagnostică inegală.

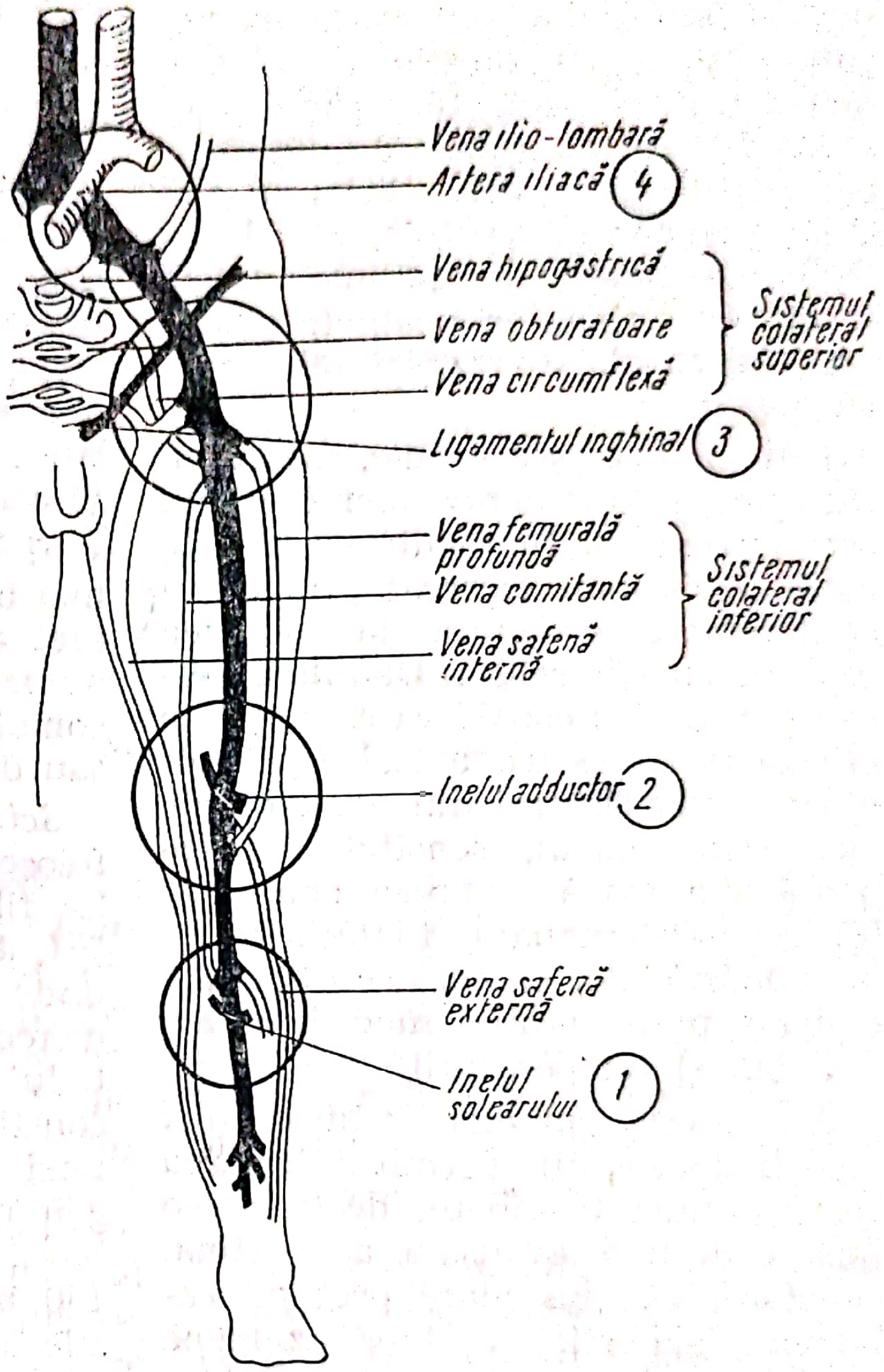
Vena ilio-lombară
Artera iliacă
4
Vena hipogastrică
Vena obturatoare
Vena circumflexă
Sistemul colateral superior
Ligamentul inghinal
3
Vena femurală profundă
Vena comitantă
Vena safenă internă
Sistemul colateral inferior
Inelul adductor
2
Vena safenă externă
Inelul solearului
1

Fig. 2.2.29. — Elemente anatomice care favorizează staza venoasă — sistemele de colaterale venoase *(prezentare schematică).*

Din primele zile ale trombozei venoase se instalează o ascensiune termică moderată, refractară în general la antipiretice, dar care cedează la tratament anticoagulant. Totodată pulsul devine progresiv tahicardic („pulsul căţărător", după expresia lui Mahler) cam în 80% din cazurile de tromboflebită, iar bolnavul pre-

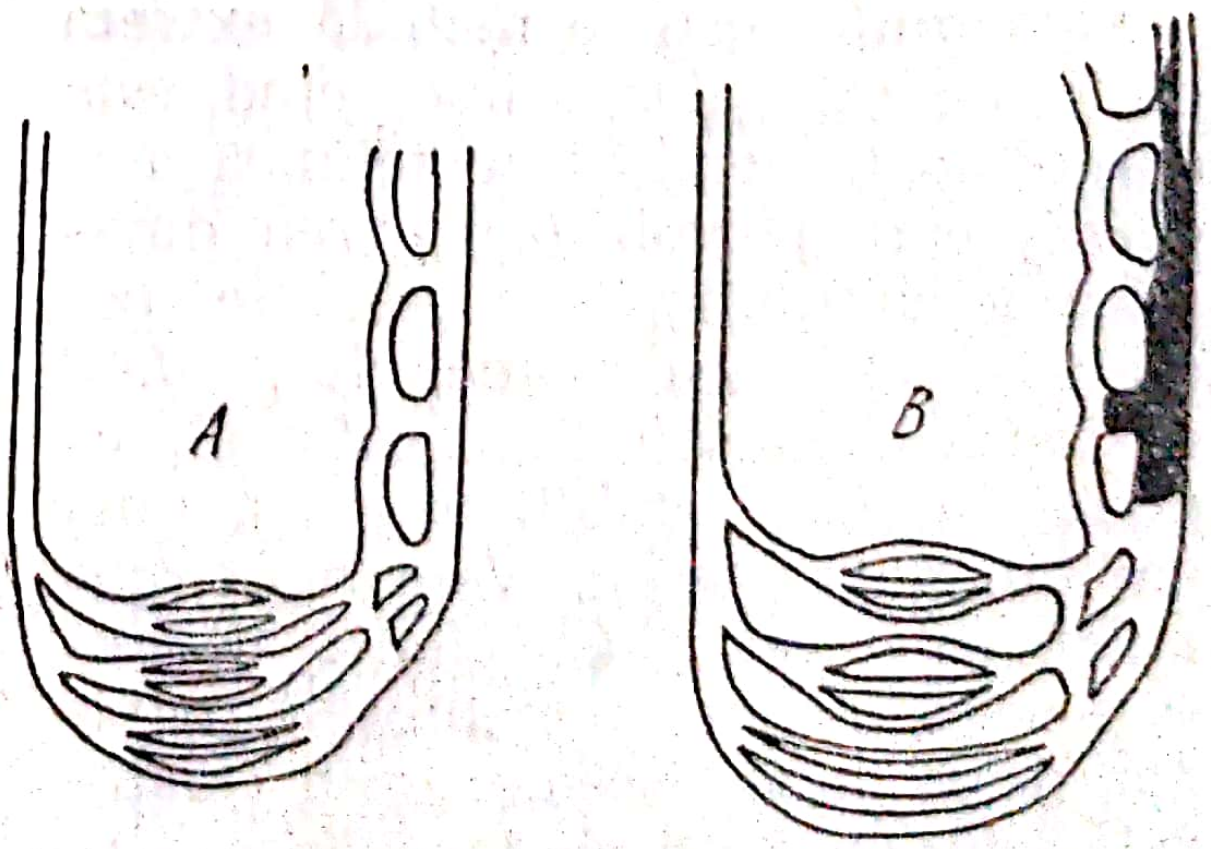

Fig. 2.2.30. — Circulaţia arterio-venoasă *(după Tagariello) (cit. de 17).*
A — circulaţia normală; *B* — circulaţia în *phlegmasia alba dolens* (sistemul de colaterale este liber).

zintă o stare de nelinişte datorită fie excitaţiei simpaticului venos, fie unor microembolii iterative.

Trombul produce o reacţie inflamatorie a întregului pachet vasculonervos femuroiliac, cu asocierea vasospasmului, cu durere la nivelul venelor principale, tulburări vasomotorii marcate treptat de diminuarea pulsului şi a oscilaţiilor, cu circulaţie colaterală vizibilă, cu adenopatie regională evidentă etc. Această formă de flebopatie poate fi bilaterală în cazul tromboflebitei venei cave (12).

Din toate aceste semne, nici unul nu este patognomonic, nici unul nu este prezent în 100% din cazuri (7), astfel încît s-au încercat grupări în sindroame care să ajute la stabilirea unui diagnostic corect. De pildă, Felder (cit. de 19) consideră că se poate afirma prezenţa trombozei dacă bolnavul grupează trei din următoarele opt semne: edem, sensibilitate venoasă dureroasă, durere spontană, hiperestezie cutanată, dilataţia venelor superficiale, cianoză unilaterală, embolie pulmonară şi modificări ale pulsului şi temperaturii.

Asemenea semnelor clinice, nici cele biologice nu permit afirmarea certă a unei tromboze, decît într-o fază evolutivă avansată a acesteia; ca atare, s-a pus mare preţ pe valoarea diagnostică a unor examene paraclinice.

Flebografia este o metodă extrem de utilă, mai ales atunci cînd este executată în condiţii de tehnică modernă, care permit urmărirea dinamică a circulaţiei venoase. Se pot obţine imaginea cheagului, date despre sediul său topografic şi, ca atare, se poate stabili originea unei embolii pulmonare şi valoarea circulaţiei colaterale. Circulaţia colaterală se apreciază la membrele pelviene după două sisteme: unul colateral, inferior, care se vizualizează în tromboza venelor coapsei — compus din vena femurală profundă, care reprezintă colaterala cea mai importantă, vena anastomotică dintre vena poplitee denumită şi vena comitantă şi vena femurală superficială, care se recunoaşte după anastomozele sale dispuse „în scară“, şi vena safenă internă —, şi altul colateral superior — compus dintr-un grup omolateral ce include vena hipogastrică cu ramurile sale, şi în special una obturatoare, şi grupul contralateral, care cuprinde anastomozele venoase superficiale prepubiene, vulvare, scrotale, ca şi anastomozele viscerale.

Flebografia este actualmente cea mai bună metodă de diagnostic complet al trombozelor venoase, avînd numai dezavantajul unei posibile complicaţii, legată de metoda în sine sau de substanţa de contrast (6).

Scintigrafia venoasă (fig. 2.2.31) foloseşte pentru detectarea trombului fibrinogenul marcat cu ^{131}I sau ^{125}I, a cărui fixare creşte în punctul unde s-a constituit acesta. Teoretic, metoda poate detecta formarea trombului în faza sa preclinică. Metoda constă în injectarea intravenoasă a unei doze de 50—100 mCi[4] fibrinogen marcat cu ^{125}I, după prealabila blocare a glandei tiroide cu 100—150 mg iodură de potasiu, cu trei zile înainte de operaţie şi trei săptămîni după. Măsurarea radioactivităţii se face cu numărătorul de scintilaţii; se începe la 7 ore de la injectare şi se repetă zilnic sau din două în două zile timp de 10—12 zile. Nivelul radioactivităţii este măsurat precordial în spaţiul al IV-lea intercostal stîng, în apropierea sternului şi pe faţa internă a membrului pelvian, pornind de la mijlocul arcadei inghinale și coborînd, la intervale regulate, pe traiectul venelor.

---

[4] Conform SI, activitatea unei surse radioactive se va exprima în Bequerel (Bq), în loc de Curie (Ci): $1\ \mathrm{Ci}=3{,}7\times 10^{10}$ Bq.

Rezultatele obținute prin utilizarea acestei metode (20) la un număr de 106 bolnavi au arătat că metoda nu poate depista tromboza în 100% din cazuri. Aceasta a fost găsită în primele 24 de ore în 80% din cazuri și cel mai tîrziu după 72 de ore postoperator. Testul este bun pentru molet, dar este mai puțin elocvent pentru detectarea trombozei la femurală și nul pentru vena cavă (6).

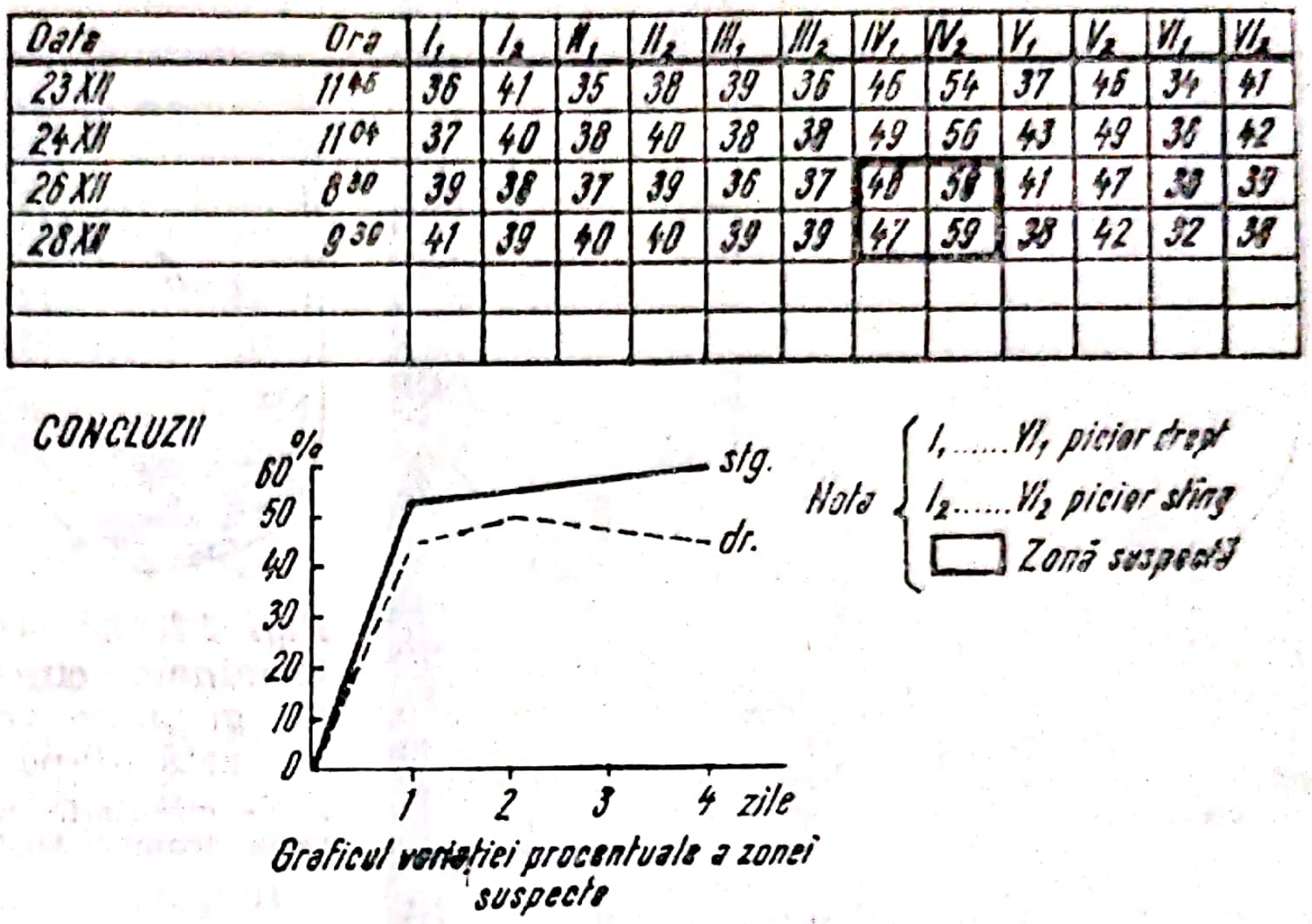

Data	Ora	I_1	I_2	II_1	II_2	III_1	III_2	IV_1	IV_2	V_1	V_2	VI_1	VI_2
23 XII	11^{45}	36	41	35	38	39	36	46	54	37	45	34	41
24 XII	11^{04}	37	40	38	40	38	38	49	56	43	49	36	42
26 XII	8^{30}	39	38	37	39	36	37	48	58	41	47	38	39
28 XII	9^{30}	41	39	40	40	39	39	47	59	38	42	32	38

Fig. 2.2.31. — Graficul înregistrării scintigrafice a trombozei venoase, detectată în fază preclinică cu ajutorul fibrinogenului marcat cu ^{125}I.

Ultrasonografia, bazată pe utilizarea efectului Doppler (ca pentru examenul arterelor), este o metodă mai simplă și mai rapidă ca realizare, prin care se identifică unde sonore caracteristice induse de compresiunea segmentelor membrului pelvian sau de mișcări ale piciorului (19). Cu ajutorul acestei metode se detectează trombozele de venă poplitee sau de trunchiuri proximale, dar este mai puțin utilă pentru depistarea trombozelor de la nivelul moletului (6).

Reografia se bazează pe fenomenul de impedanță, fenomen fiziologic de bază, în care o inspirație profundă provoacă o creștere a presiunii în venele membrului pelvian, datorită îngustării, prin contracția diafragmului, a orificiului venei cave inferioare. Variațiile volumetrice corespunzătoare respirației depind de durata și de profunzimea acesteia, ca și de permeabilitatea colectoarelor venoase. Variațiile volumetrice datorate eventualelor obstrucții venoase sînt înregistrate pe un aparat generator de impulsuri și transmise pe un electrocardiograf pentru înregistrare. Ar fi o metodă de diagnostic superioară sonografiei și mai puțin sensibilă decît scintigrafia (6) (19).

Manifestările clinice ale flebopatiei tromboembolice sînt în cea mai mare parte asemănătoare, indiferent de localizarea leziunii, dar există și unele elemente particulare.

Tromboflebita ileofemurală se însoțește de durere cu sediu înalt, la nivelul triunghiului Scarpa sau chiar mai cranial, și de edem care interesează regiunile pubiană și abdominală inferioară. Etiologia acestei tromboze venoase este obișnuit neoplazică, dar apare și postoperator sau post-partum. Este localizarea care poate da naștere așa-zisei „flebite ischemice" sau *phlegmasia coerulea* *dolens*, descrisă de Grégoire sub numele de „flebită albastră" și urmînd evolutiv după *phlegmasia alba dolens*. Este o flebopatie ce survine brutal, cu un intens edem cianotic, la care participă o vasospasticitate accentuată globală, fapt ce duce la dispariția pulsațiilor arteriale. În această formă, căile colaterale sînt de asemenea trombozate. Cam 1 din 3 cazuri suferind de tromboflebită ileofemurală evoluează către această formă de gravă flebopatie (5), care poate avea în cele din urmă o evoluție ischemică către *gangrena de origine venoasă*. În general, sînt semne care indică o evoluție către această formă și a căror apariție trebuie să atragă atenția medicului, mai ales dacă ele survin pe fondul unei *phlegmasia alba dolens* (19).

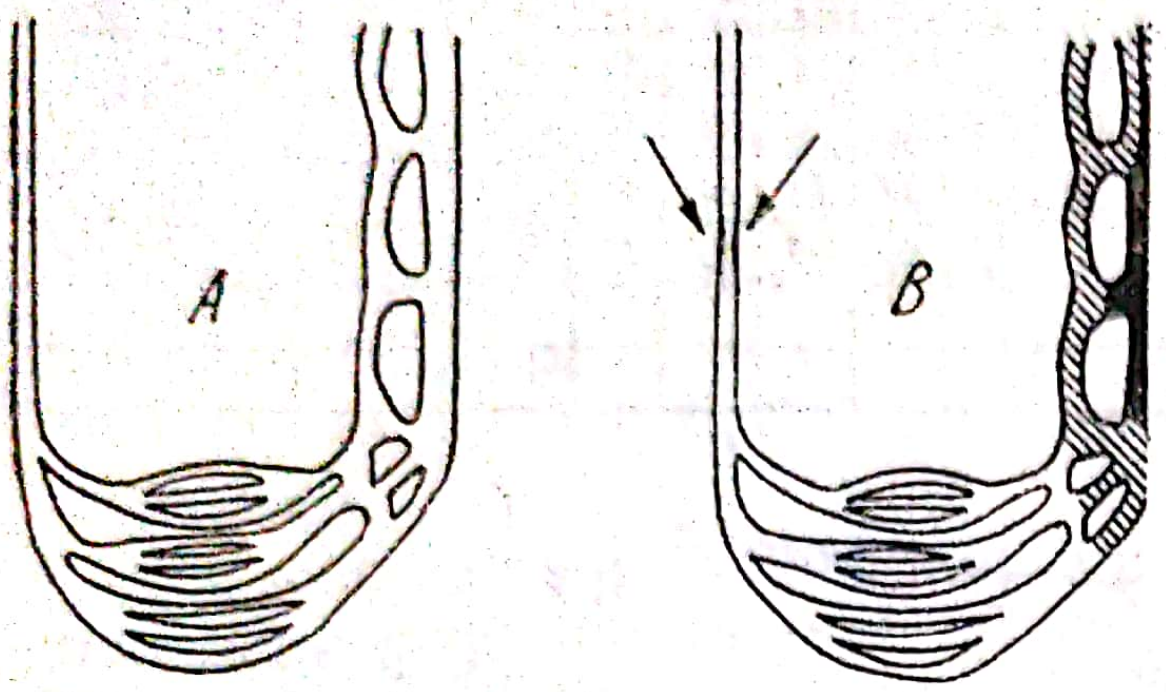

Fig. 2.2.32. — Circulația arterio-venoasă terminală *(după Tagariello) (cit. de 17)*.
A — circulația normală; B — circulația în *phlegmasia coerulea dolens*: spasm arterial; căile colaterale venoase sînt trombozate.

Durerea este localizată la nivelul triunghiului Scarpa sau mai sus și este de mare intensitate.

Edemul, mai mult sau mai puțin intens, este dur, cu suprafața acoperită de flictene.

Starea de șoc apare datorită faptului că, pe fondul hipovolemiei și hemoconcentrației, edemul poate frustra organismul de o cantitate de 3—5 l.

Cianoza începe la nivelul degetelor și urcă spre rădăcina membrului: pielea este albastră (cianotică), străbătută de vene subcutanate turgescente, datorită sechestrării globulelor roșii în ansele capilare venoase și trecerii lor în spațiile interstițiale.

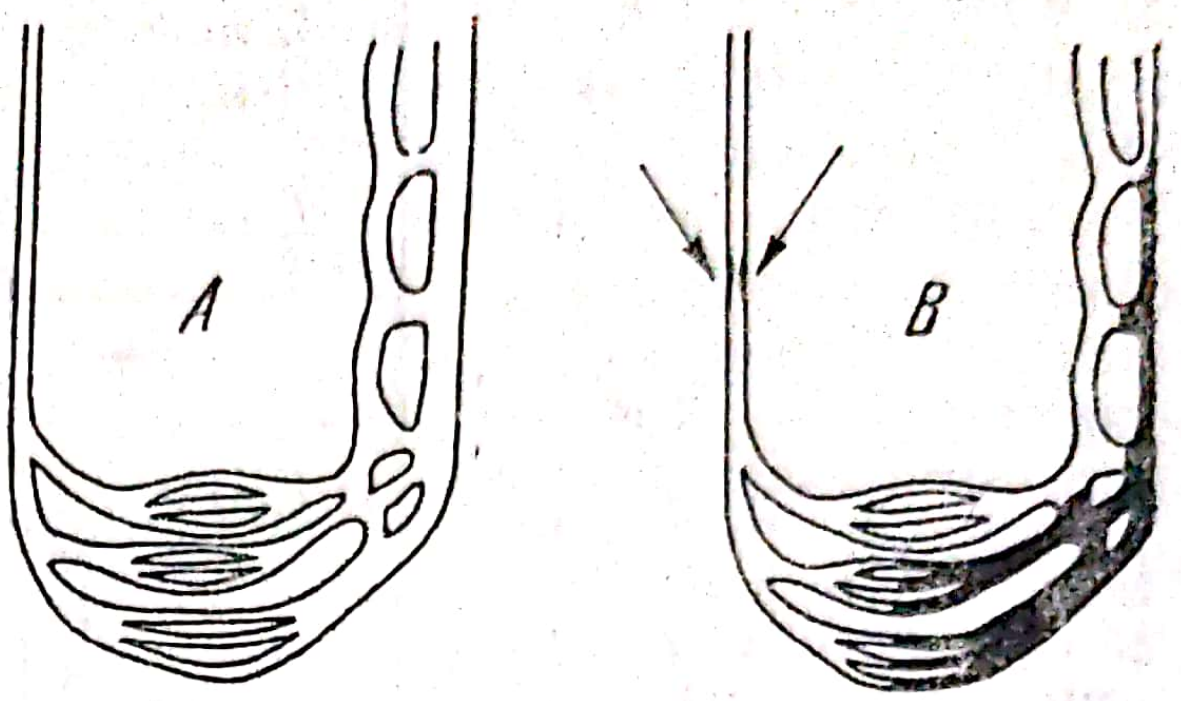

Fig. 2.2.33. — Circulația arterio-venoasă terminală cu tromboză care interesează un grup de vene safene: necroză localizată *(după Tagariello) (cit. de 17)*.
A — circulație normală; B — spasm arterial; vene trombozate parțial, cu colaterale libere.

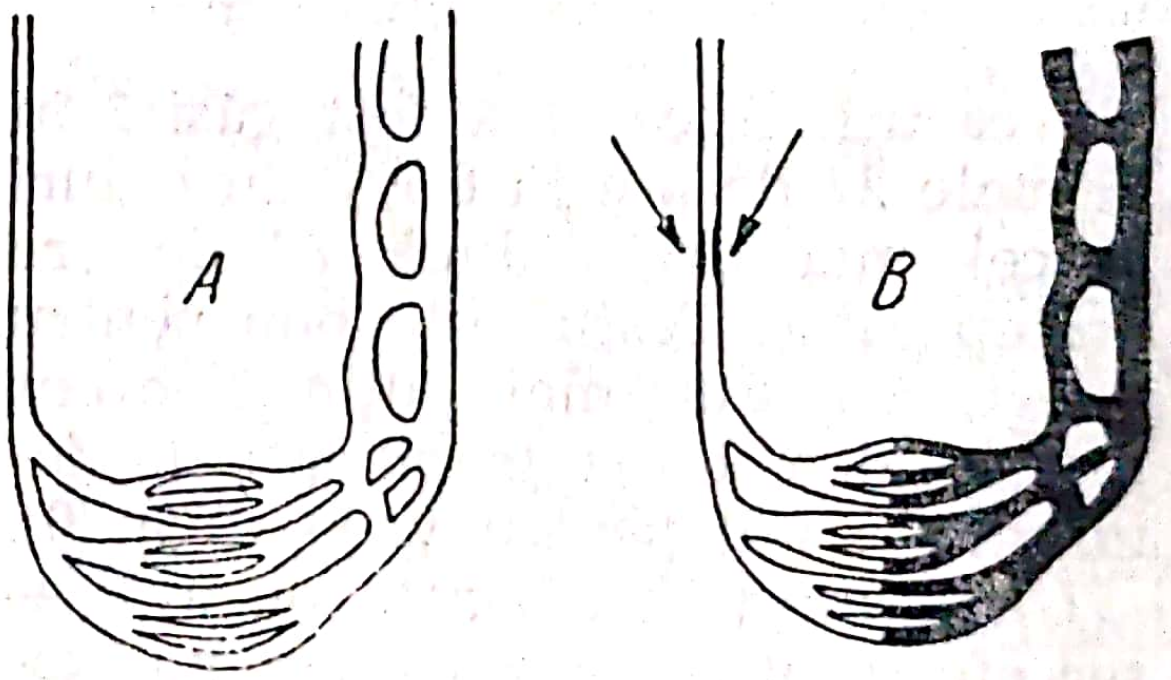

Fig. 2.2.34. — Circulația arterio-venoasă terminală în tromboza totală a unui teritoriu venos: stadiul de gangrenă *(după Tagariello) (cit. de 17)*.
A — circulație normală; B — întreaga rețea venoasă este trombozată; spasm arterial.

Insuficiența arterială, prezentă în 83% din cazuri, este datorată arteriospasmului și se manifestă prin abolirea pulsului periferic și slăbirea pulsului femural.

Evoluția nefavorabilă a acestei forme de flebopatie duce la gangrenă, datorită unui blocaj venos complet prin tromboză extensivă, care survine cam la două zile de la instalarea fenomenelor de insuficiență arterială sau la cîteva zile de la dispariția pulsului periferic. Gangrena este precedată de apariția flictenelor, care conferă leziunii un aspect de „gangrenă umedă". Suprainfectarea este însă secundară. Inițial se produce o trombozare a totalității venelor periferice dintr-o anumită zonă, urmată de apariția unor necroze localizate.

Tromboflebita venelor pelviene (Ducuing, 1929) afectează în special sexul feminin și este marcată de semne indirecte, atribuite cel mai des unei așa-zise congestii pelviene. Bolnava acuză fenomene disurice, tenesme rectale, prezintă edem vulvar, iar la tactul vaginal se poate percepe o împăstare a zonelor anexiale. Această localizare a flebopatiei poate avea și o evoluție septică, interesînd cu precădere venele ovariene și avînd manifestări proprii acestui tip de evoluție — tablou clinic septicemic.

Tromboflebita venei cave inferioare este un proces în general secundar extinderii unei tromboze ileofemurale și mai ales a unei *phlegmasia alba dolens* bilaterale (9). Prezintă mai multe forme, în funcție de această extindere.

Forma subrenală se prezintă cu semne abdominale, cu dureri hipogastrice și lombare, contractura mușchiului psoas, tenesme rectale etc. Sînt evidente edemul întins, care cuprinde abdomenul și membrele inferioare, și o bogată circulație colaterală pe teritoriul afectat.

Circulația colaterală cavo-cavă se face pe trei planuri, de la suprafață către profunzime, din venele parietale anterioare (vene epigastrice, toracice și laterale), sistemul azygolombar (venele lombare și vena azygos) și plexul pre- și intrarahidian (5).

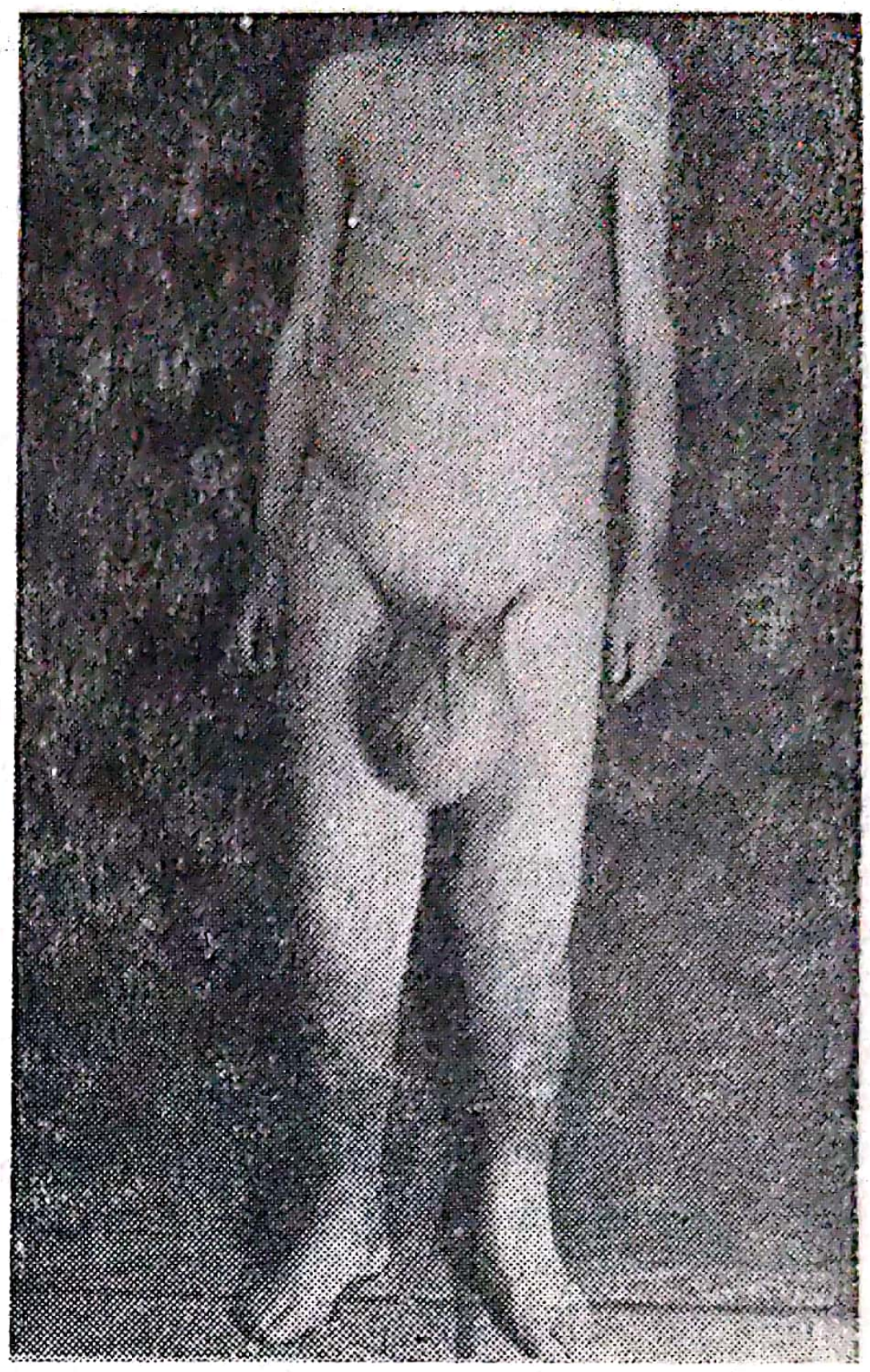

Fig. 2.2.35. — Tromboflebită a venei cave inferioare: edem al peretelui abdominal, al scrotului și al membrelor pelviene.

Plexul venos intrarahidian formează o rețea considerabilă inclusă în canalul rahidian și relațiile dintre acesta și sistemul cav prezintă două particularități: dispoziția rețelei venoase rahidiene poate servi drept cale de supleere în caz de obstrucție cavă; convergența căilor de drenaj rahidian către vena cavă superioară face ca sîngele din plexurile dorsale și lombare superioare să ajungă în crosa azygos, cel din plexurile cervicale drenîndu-se în vena jugulară internă și trunchiurile nenumite (1).

Forma renală este compatibilă cu viața numai dacă trombul cav permite drenarea sîngelui dintr-o venă renală; altfel, bolnavul sucombă prin anurie.

Forma suprahepatică (Budd, 1846; Chiari, 1898) este o flebopatie obliterantă a venelor suprahepatice, considerată ca o endoflebită primitivă a acestor vase. Boala apare după 40 de ani și reprezintă, de fapt, episodul terminal al unei boli vasculo-sanguine, al unei leziuni hepatice sau al unei tromboflebite de cavă inferioară (11). Poate avea o manifestare clinică acută — marcată de dureri abdominale difuze, balonare și ascită, de dezvoltarea în cîteva zile a hepatosplenomegaliei, care duce la moarte în cîteva zile sau săptămîni — sau o manifestare cronică, în care există răgazul să se instaleze sindromul de hipertensiune portală, marcat de circulația colaterală de tip porto-cav, predominant epigastric și toracal, de ascită și hemoragii digestive superioare.

Tromboflebita venei cave superioare are cel mai adesea ca origine o compresiune venoasă urmată de tromboză. Leziunea se manifestă prin semne de suferință ischemică cerebrală — cefalee, amețeli, tulburări vizuale, exoftalmie etc. —, precum și prin semne de hipertensiune venoasă, cu edem „în pelerină“, care cuprinde întregul teritoriu al gîtului și centurii scapulare, și cu o circulație colaterală de tip cavo-cav toraco-abdominală, orientată de sus în jos. O astfel de simptomatologie indică efectuarea unei flebografii, care va putea confirma diagnosticul (5).

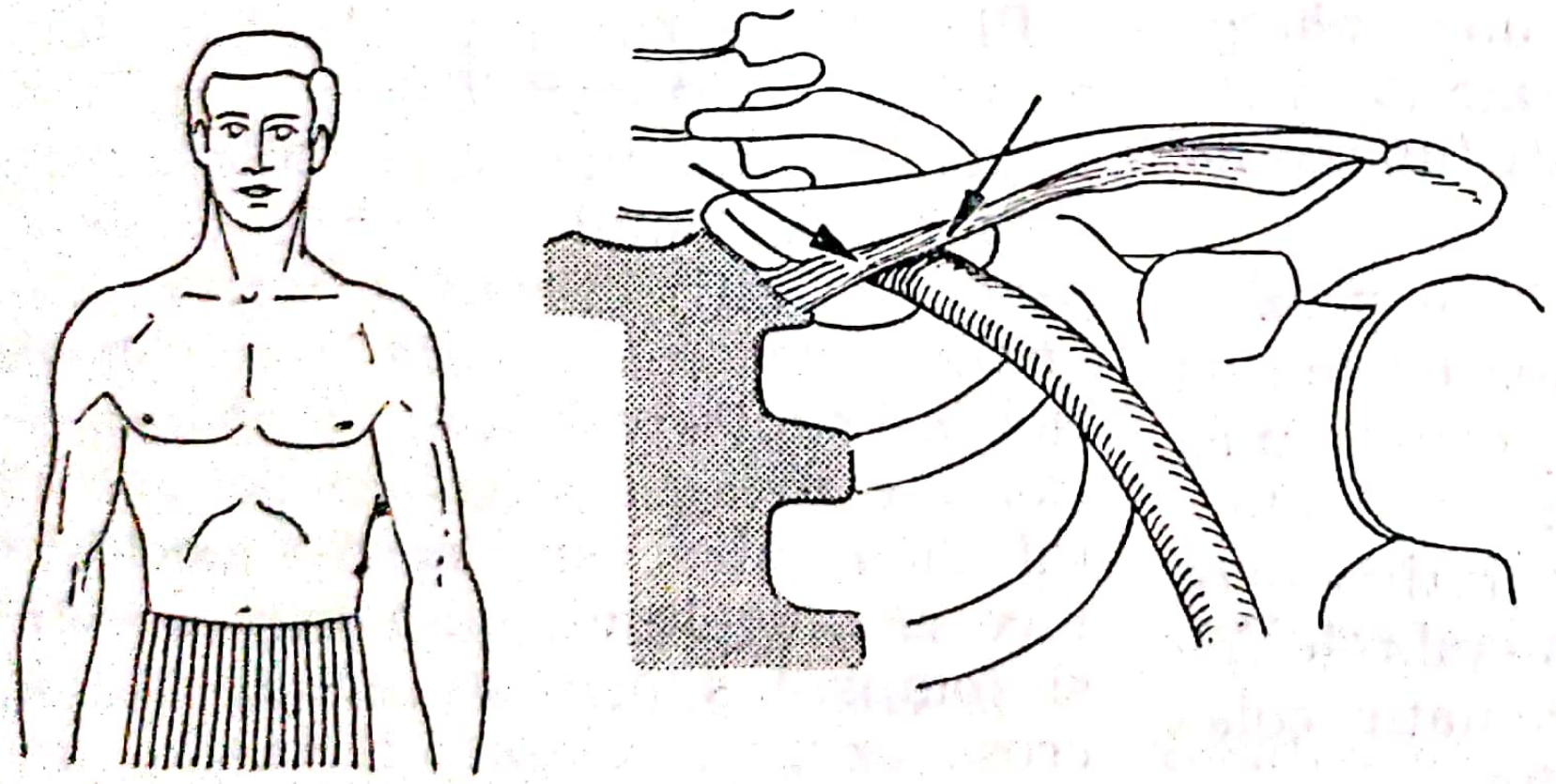
Fig. 2.2.36. — Tromboflebită a membrului toracic: compresiunea venei subclaviculare prin proeminența mușchiului subclavicular.

Tromboflebita membrului toracic (Paget, 1875) este o formă particulară de flebopatie trombotică, ce survine cu precădere cu ocazia efectuării unor eforturi bruște deosebite — sau îndată după acestea —, în timpul cărora brațul a fost într-o poziție forțată (5) (14). Cu ajutorul imaginilor flebografice s-a precizat că flebopatia se datorește în special compresiunii venei subclaviculare în defileul toracobrahial, la nivelul triunghiului costoscalenic (vezi 2.1.4.1 — „Arteriopatii prin vasoconstricție“, fig. 2.1.29), al fantei costoclaviculare sau al tunelului subpectoral, compresiune exercitată în special de mușchiul subclavicular, mai ales în cazul abducției cu rotarea externă a brațului, care se însoțește și de o rotație a claviculei ce produce strivirea pe prima coastă. În plus, la nivelul contactului venei subclaviculare cu prima coastă este situată o valvulă ce corespunde locului de întîlnire a plexului venos ce provine de la braț și de la torace și unde se află și o zonă de stenoză însoțită de o îngroșare parietală ce poate transmite și transforma într-un traumatism diferitele mișcări făcute la acest nivel.

Suferința venoasă se caracterizează prin fenomene legate de o obstrucție intermitentă a axului venos și poate evolua progresiv sub masca unei predominanțe arteriale, participarea venoasă evidențiindu-se numai în anumite poziții sau după anumite mișcări, cînd apar dureri surde în brațe, turgescența venelor superficiale, edem moderat și cianoză (12).

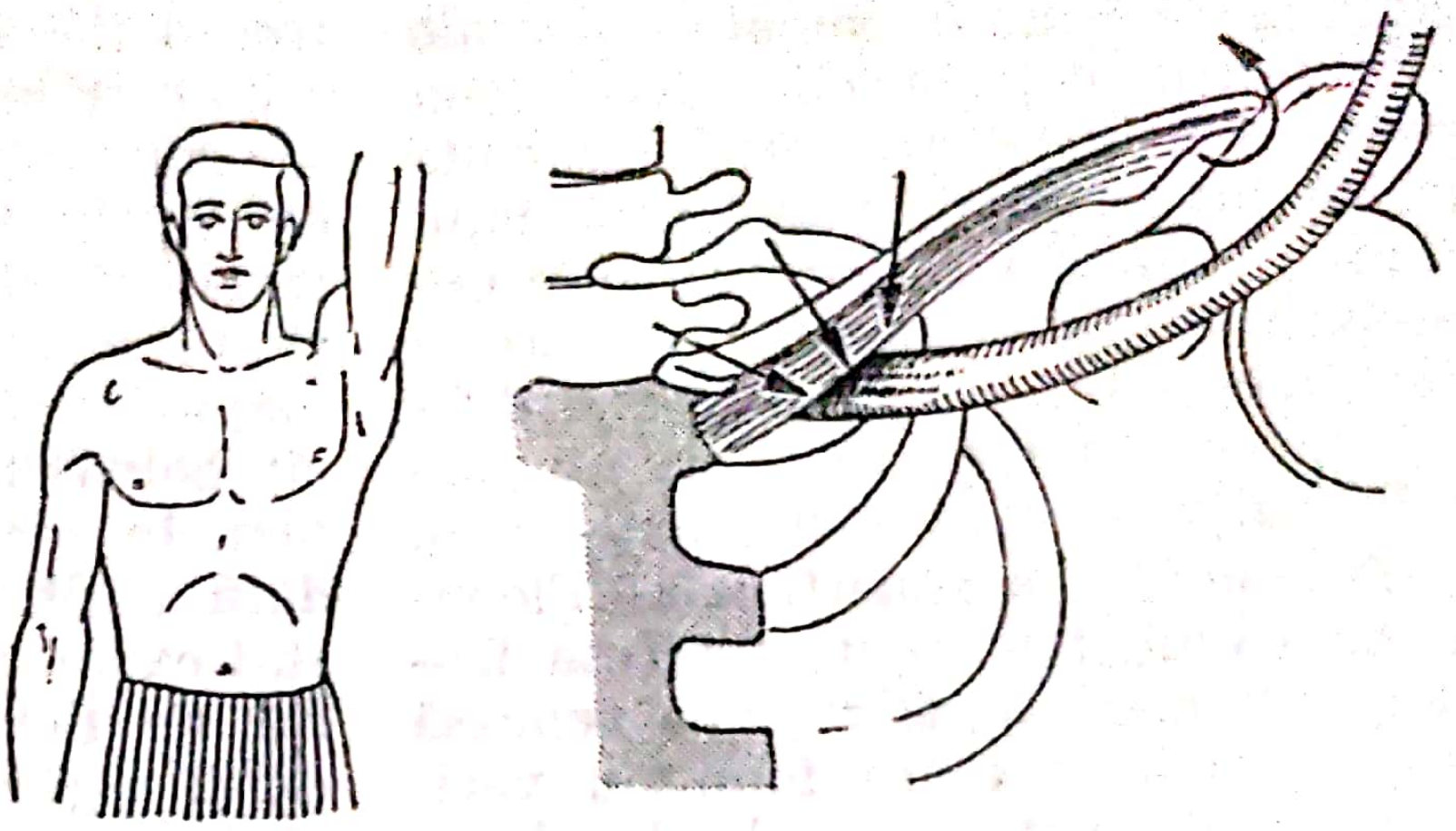

Fig. 2.2.37. — Tromboflebită a membrului toracic: accentuarea compresiunii venei subclaviculare prin rotația claviculei în abducția maximă a brațului.



Fig. 2.2.38. — Flebită de efort: edemul membrului toracic cu debut distal.

În general sindromul se instalează brusc, cu evoluție în circa 24 de ore, fără prodroame. Simptomul cardinal este edemul membrului, care se întinde de la degete pînă la umăr, edem dur, sub tensiune, a cărui dezvoltare este însoțită de durere axilară, iradiată către periferie. Tegumentul este cianotic, străbătut de vene superficiale dilatate, turgescente, care se întind pe tot membrul afectat, dar cu predominanță pe umăr, gît și torace. Această rețea venoasă, alături de venele scapulare și cefalice, asigură circulația de întoarcere în cazul obliterării joncțiunii axilosubclaviculare, împreună cu sistemul colateral venos format din deschiderea unor comunicante între vena cefalică, tributară venei axilare, și venele cervicale transverse ori scapulare, care sînt tributare termi-

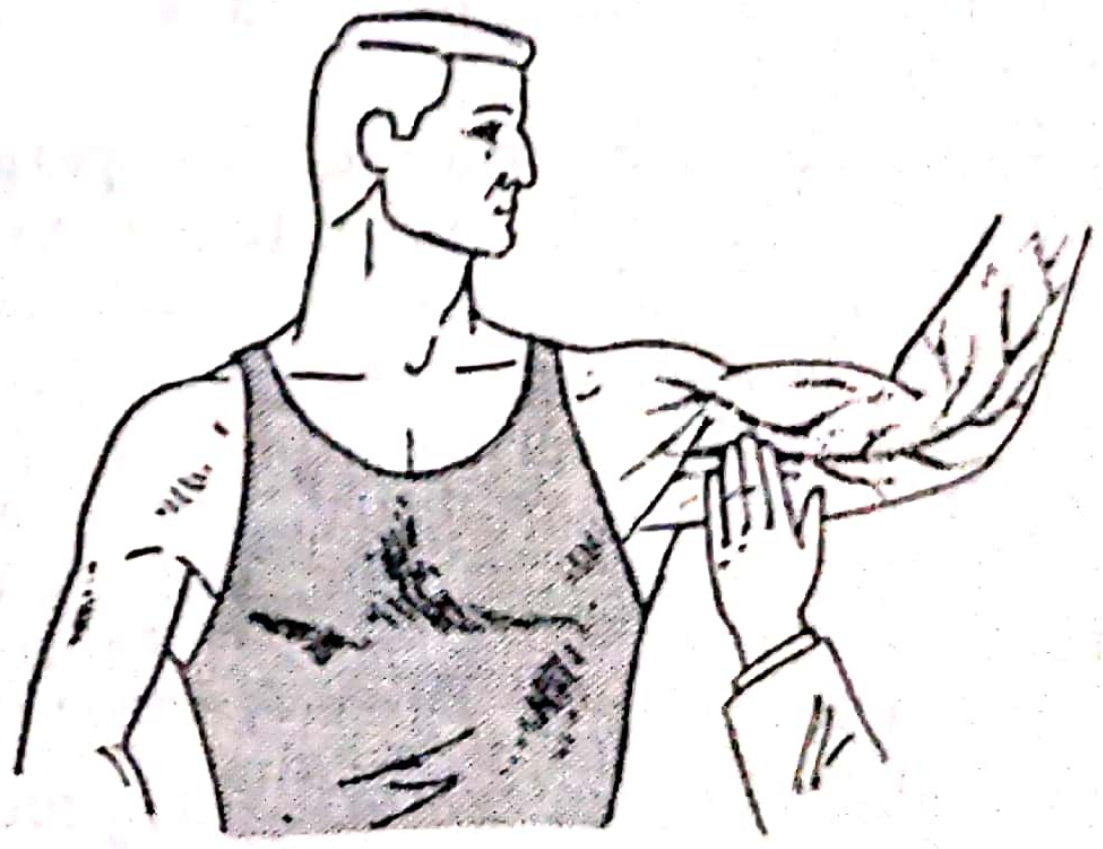

Fig. 2.2.39. — Flebită de efort: tromboza venei humerale.

nației venei subclaviculare, medial de prima coastă sau de vena jugulară internă. Dezvoltarea rețelei colaterale exprimă tromboza trunchiului principal — vena humerală sau vena axilară. Tromboza venei humerale este ușor de depistat clinic, căci vena poate fi palpată cu destulă ușurință în șanțul bicipital, sub forma unui cordon gros, dur și dureros, spre deosebire de tromboza venei axilare, a cărei depistare clinică este mai dificilă din cauza edemului, care nu permite palparea către vîrful axilei (19).

Tromboflebita superficială. Flebopatia trombotică poate interesa izolat, deși mai rar, și rețeaua venoasă superficială în afara fondului varicos. Localizarea la membrul pelvian afectează cu precădere venele piciorului, ale gambei și mai rar ale coapsei. O astfel de flebopatie poate fi expresia unei arteriopatii de tip Bürger, ea făcînd parte din complexul patologic trombangeitic.

Tromboflebita superficială se manifestă prin prezența unui nodul sau a unui cordon dur dureros, cu aspect inflamator asemănător tromboflebitei varicoase.

Boala Mondor este o flebopatie trombotică limitată la rețeaua venoasă superficială toraco-epigastrică, mai ales de partea stîngă. Vena afectată apare sub forma unui cordon rectiliniu vertical, subțire, dur, izolat de țesuturile din jur, dar fără proces de periflebită, situat în regiunea submamară externă (5) (14).

Tromboflebita migratorie, denumită și „flebita intermitentă Hirtz“, reprezintă o flebopatie trombotică ce evoluează concomitent sau succesiv în focare multiple, care interesează în special rețeaua superficială venoasă, dar poate afecta și pe cea profundă sau viscerală. Este vorba de apariția unor procese flebitice cu evoluție în medie de o săptămînă (5), dar care reprezintă o problematică deosebită datorită faptului că se pot repeta o lungă perioadă de timp, chiar ani de zile.

Evoluția în timp a flebopatiei trombotice este diferită, după cum ea a afectat rețeaua venoasă superficială sau pe cea profundă. În prima eventualitate prognosticul este bun, tratamentul mai ușor de aplicat și riscul sechelelor sau al complicației majore embolice mai mic, astfel încît bolnavul se poate vindeca complet. În cea de-a doua eventualitate, dacă posibilitățile de vindecare nu sînt excluse — în special pentru forma de flebopatie puțin extinsă —, există sigur un important risc al sechelelor supărătoare, ca și al emboliei.

În cazul evoluției favorabile trombul se lizează spontan, permițînd repermeabilizarea totală sau parțială a venei afectate, care se însoțește de dispariția fenomenelor clinice cel puțin pentru un timp, ceea ce este marcat în special de retrocedarea edemului. Măsurarea comparativă a circumferinței membrelor, mărită apreciabil de partea membrului bolnav, reprezintă unul dintre testele de apreciere a eficienței medicației aplicate.

Mai frecvent, însă, evoluția flebopatiei trombotice care afectează sistemul profund antrenează și suferința, de diferite grade și aspecte, a sistemului superficial, ceea ce în final duce la insuficiență venoasă cronică într-o proporție de peste 75% (10), alcătuind sindromul posttrombotic.

Sindromul posttrombotic (fig. 2.2.40). Prin localizarea și evoluția procesului trombotic este afectată, în primul rînd, rețeaua venoasă profundă. În funcție de durata procesului patologic și mai ales de întinderea și extinderea sa, se produc remanieri morfologice venoase, care privesc în special aparatul valvular. O perioadă de timp rețeaua venoasă superficială poate și îndeplinește o funcție compensatoare, cu bune rezultate — este perioada corespunzătoare îmbunătățirii fenomenelor clinice și, mai ales, a reducerii apreciabile a edemului, perioadă care presupune permeabilitatea sistemului de comunicante. Treptat, însă, suprasolicitarea rețelei superficiale este urmată de dilatarea și îngroșarea pereților venoși, ceea ce atrage insuficiența aparatului valvular, indiferent de faptul că este anatomic integru. Expresia clinică a acestui fenomen este apariția „varicelor secundare", prin care circulația se face antifiziologic, adică dinspre rețeaua profundă, prin venele comunicante, către rețeaua superficială. Insuficiența acesteia readuce sîngele de la ostiumul venei safene interne din nou în rețeaua profundă, stabilindu-se un cerc vicios datorat decompensării rețelei venoase a membrului pelvian, cu consecința firească: hipertensiunea venoasă ortostatică.

Hipertensiunea venoasă se reflectă pînă la nivelul capilarelor, producîndu-se stază venoasă cu anoxie, hiperpermeabilitate capilară, egalizarea presiunii coloidosmotice etc. — fenomene care permit o bogată extravazare sanguină, favorizată de presiunea capilară crescută și încetinirea circulației, cu tendința la „băltire" a sîngelui și la formarea trombozelor capilare.

Aceste aspecte circulatorii, în ansamblul lor, determină apariția *fenomenelor trofice tisulare și în special tegumentare,* care apar și evoluează pe fondul edemului caracteristic secundar extravazării de lichid plasmatic, cu *pigmentarea cutanată* datorită hemosideremiei hematice care stimulează și melanogeneza.

Edemul posttrombotic este secundar alterărilor vasculare și cuprinde o zonă corespunzătoare leziunii trombotice. Are un caracter inițial reductibil la decubit, dar cu timpul se cronicizează și devine permanent. Este un edem dur, datorită sclerozării țesutului celular supraaponevrotic, sclerozare care urmează modificărilor țesutului conjunctiv sub acțiunea diverselor substanțe extravazate și în special dezvoltării fibroblaștilor și a fibrelor de colagen.

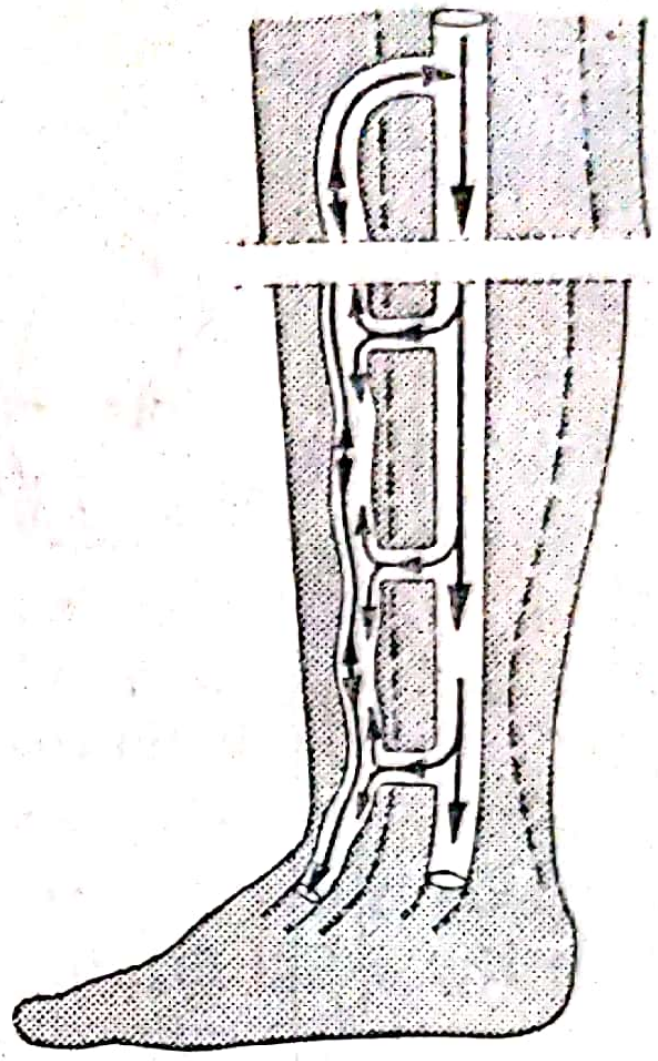

Fig. 2.2.40. — Sindrom posttrombotic: insuficiență venoasă cronică prin decompensarea celor trei rețele venoase (profundă, superficială și comunicantă) ale membrului pelvian.

Pigmentarea cutanată se observă mai ales în treimea inferioară a gambei, pe fața externă a acesteia sau circumferențial. Este denumită și „angiodermită" și este datorată prezenței de hemosiderină hematică în straturile superficiale ale pielii. Totodată, hemosideremia stimulează și melanogeneza, care explică prezența unor pete negre cu diferite contururi și întindere în zonele pigmentate.

Pe fondul acestor leziuni tisulare se dezvoltă în 80—85% din cazurile de flebopatie tromboembolică *ulcerul posttrombotic,* care este manifestarea cea mai evidentă a unei flebopatii cu evoluție veche. Este în special urmarea trombozei obliterante asociate stazei venoase și limfatice (12).

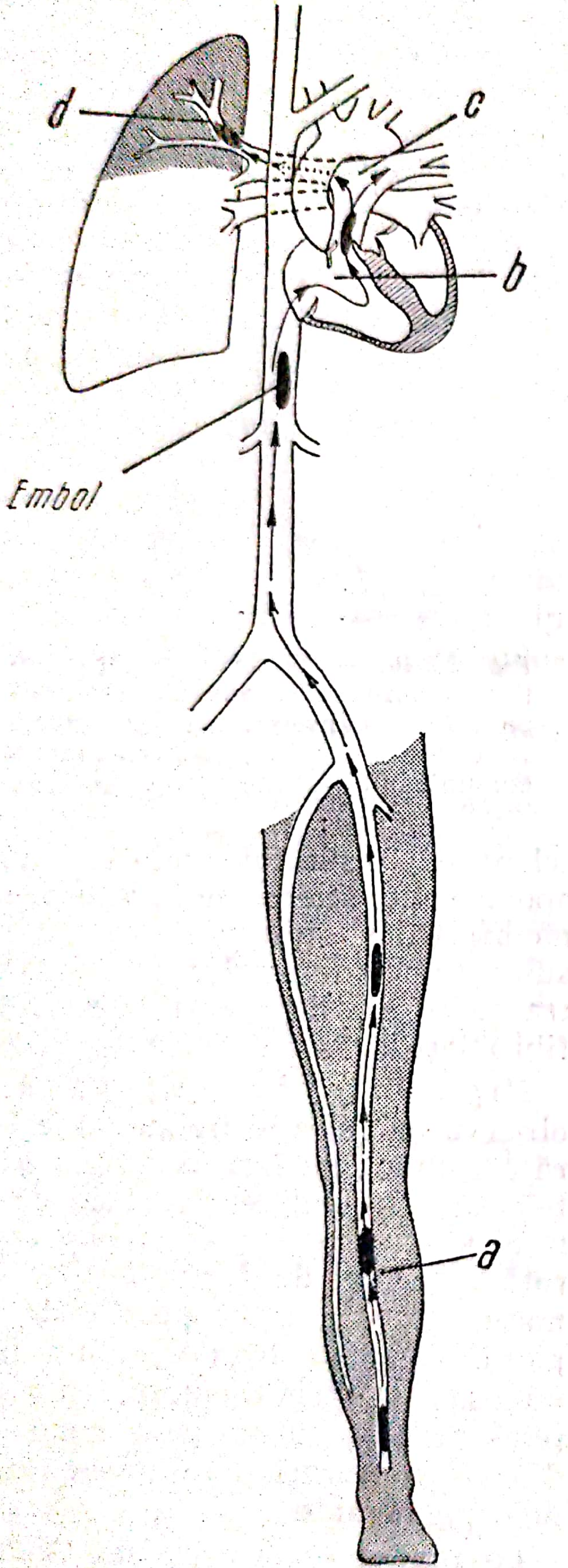

Fig. 2.2.41. — Embolie pulmonară.
a — locul de plecare a trombului; b — inima dreaptă; c — artera pulmonară; d — bifurcația arterei pulmonare.

Ulcerul este localizat distal pe treimea inferioară a gambei, adesea în regiunile maleolară și perimaleolară, și poate fi unic sau multiplu; dacă venele comunicante sînt permeabile, perilezional se dezvoltă o rețea superficială de vene varicoase de calibru mic, dispuse dezordonat (21).

Embolia pulmonară (fig. 2.2.41) este complicația cea mai frecventă și cea mai gravă a flebopatiei tromboembolice. În peste 98% din cazuri originea embolului se află într-o leziune situată pe sistemul cav inferior, în majoritatea dintre acestea la nivelul moletului.

În bolile chirurgicale sau ca urmare a manevrelor operatorii, embolurile pot fi mobilizate din oricare dintre teritoriile venoase. Migrarea embolului se face către inima dreaptă, de unde ajunge la plămîni pe una din arterele pulmonare și prin bifurcațiile acestora, în funcție de dimensiunea sa și de calibrul vasului.

Consecința cea mai importantă și imediată a emboliei pulmonare este *infarctul pulmonar* (12), adică leziunea pulmonară ce rezultă după o evoluție de 24—72 de ore a tulburărilor generate de embol. Desigur, aspectul clinic variază cu întinderea de arteră pulmonară colmatată și complicația este rareori recunoscută la vreme, tocmai datorită polimorfismului manifestărilor sale și latenței semnelor clinice premonitorii. În 4/5 din cazuri obstrucția pulmonară este masivă, deși cazurile mortale sînt numai rareori primitive.

Urmarea emboliei pulmonare este în primul rînd anoxia, dezvoltată atît pe fondul reducerii cîmpului de hematoză, cît și al asocierii vasoconstricției pulmonare și a bronhospasmului. Ulterior se instalează hipertensiunea arterială pulmonară, cu repercusiune retrogradă asupra cordului, în sensul dilatării inimii drepte, însoțită de scăderea debitului cardiac și de insuficiență coronariană.

Accidentul embolic masiv, consecutiv obliterării prin cheag a arterei pulmonare sau a ramurilor de bifurcație ale acesteia, se însoțește de tulburări cardiace grave, constituind concomitent *cordul pulmonar acut*. O astfel de complicație este urmată, cel mai adesea, de moarte subită sau la cîteva ore de la accident; la bolnavii la care se poate urmări acest interval de timp, se înregistrează ca simptome caracteristice durerea retrosternală intensă de tip constrictiv, asociată cu tulburări respiratorii marcate, cu dispnee intensă și cianoză — fenomene ce dau bolnavului o senzație de spaimă, de moarte iminentă.

Obiectiv, se poate constata tahicardie accentuată, cu hipotensiune și tulburări electrocardiografice generate de modificările hemodinamice.

Accidentul embolic de amploare mai mică, fără risc de moarte iminentă, prezintă clasic următoarea triadă simptomatică: junghi toracic+tuse cu expectorație sanguinolentă+tahicardie.

În realitate, formele clinice sînt variate, ca și simptomatologia lor, depinzînd integral de întinderea teritoriului pulmonar afectat.

Durerea toracică survine brusc, sub formă de junghi, și poate avea un caracter anginos sau, mai adesea, caracter de tip pleural, fiind agravată de mișcările respiratorii. Ea sugerează natura complicației, mai ales în cazul în care apare la un bolnav cu accidente flebitice în antecedente sau la bolnavii chirurgicali care prezintă condiții ce favorizează flebopatia. La bolnavii operați, junghiul este semnul cel mai constant întîlnit în embolia pulmonară și, din nenorocire, el este mai totdeauna pus pe seama unei cauze reumatismale sau unei pneumopatii infecțioase. De aceea, este mai prudent ca o astfel de simptomatologie să fie atribuită de la început unei cauze embolice și să se instituie tratamentul adecvat, mai înainte de a se preciza cauza reală a manifestării dureroase.

Tot atît de brusc se instalează și *dispneea* cu caracter polipneic. Și în această situație bolnavul este anxios, dispneea putînd în unele cazuri să reprezinte primul semn clinic. După cîteva zile de evoluție, în care timp s-a constituit infarctul pulmonar, apare *tusea cu expectorație sanguinolentă*, uneori cu caracter adevărat hemoptoic. *Ascensiunea termică peste 38°* și *tahicardia* pînă la 160 de bătăi/min. însoțesc de regulă infarctul pulmonar. Examenele paraclinice — în special radiologice și angiografice — sînt deosebit de utile atît pentru precizarea diagnosticului, mai ales în formele de embolie cu simptomatologie atipică, cît și pentru urmărirea evoluției leziunilor.

Bibliografie selectivă

1. ABOULKER J., BAR P. — L'hypotension veineuse ultrarachidienne par anomalie multiple du système cave, *Chirurgie*, 1977, *103*, 12, 1 003—1 016.
2. BRÎNZEU P., ATHANASESCU J., ȘTEFANOVICI B. — Tromboza venoasă a membrelor inferioare, Edit. medicală, București, 1957.
3. CHAPUIS X., CHICHE B., LÉGER L. — Les phlébites du membre supérieur. Compression et thrombose veineuse dans la traversée cervico-brachiale, *J. Chir. (Paris)*, 1978, *115*, 2, 81—89.
4. * * * — Dicționarul medical. Edit. medicală, București, 1969.
5. DI MARIA, RETTORI R. — Affections veineuses chirurgicales. În: „Pathologie chirurgicale“, Masson et Cie, Paris, 1975.
6. HIRSH J., HULL P. — Comparative Value of Test for the Diagnosis of Venous Thrombosis, *Wld J. Surg.*, 1978, *2*, 1, 27—38.

2.3.

Semiologia bolilor chirurgicale ale sistemului limfatic

Sistemul limfatic este format dintr-o vastă rețea de vase, cu o structură puțin deosebită de cea a vaselor sanguine, în sensul că stratul muscular este mai redus, vasele sînt bogat anastomozate între ele și prezintă pe traiectul lor între 500 și 1 000 de noduli limfatici, dispuși în stații sau, mai rar, izolați. Denumirea mai frecventă a acestora este de „ganglioni limfatici“, însă în consens internațional este recomandată păstrarea termenului de „ganglion“ numai pentru a se desemna structurile nervoase, în felul acesta evitîndu-se unele erori.

La periferie, sistemul limfatic este închis, la acest nivel avîndu-și originea capilarele care drenează spațiul interstițial prin cele două rețele de vase limfatice, dispuse una supraaponevrotic, care însoțește venele superficiale, și alta subaponevrotic, profund, care însoțește pachetele vasculo-nervoase. Ambele rețele ajung în cele din urmă în marile colectoare limfatice — canalul toracic și marele canal limfatic. Limfa pe care o vehiculează această rețea vasculară își are originea în lichidul interstițial care provine din filtratul capilar, întotdeauna într-o cantitate mai mare decît cea care poate fi preluată de rețeaua capilară venoasă. În felul acesta sistemul limfatic ia parte la funcția de vehiculare a lichidelor către cord, fiind asimilat din punct de vedere fiziologic cu compartimentul extravascular al spațiului extracelular. Rețeaua limfatică reprezintă în plus și importanta funcție de înmagazinare, apreciată pentru valori fiziologice la circa 7—400 ml. Important este de asemenea faptul că vasele limfatice reprezintă singura cale de recuperare și introducere a proteinelor din țesuturi în sistemul circulator (2).

În afara cazurilor în care afectarea sistemului limfatic se traduce prin apariția unor manifestări patognomonice — cum sînt edemul cronic, pierderea de limfă etc. —, actualmente este posibilă o explorare destul de amănunțită a limfaticelor, ceea ce poate evidenția o afectare mascată, ca și localizarea acesteia, fapt care permite aplicarea unei terapeutici adecvate. Dintre metodele de explorare paraclinică, trei sînt mai folosite (1)(9):

Explorarea prin difuziune de colorant. Se folosește în special colorantul „albastru patent 5“ („B.P. 5“), în soluție de 2,5%, prin injectare directă transcutanată, între degete. Vasele limfatice apar colorate electiv sub forma unor traiecte fine, albăstrui. Metoda este utilizată actualmente mai mult pentru vizualizarea limfaticelor, în scopul efectuării unei limfografii directe.

Limfografia — în prezent metoda cea mai folosită — constă în injec-

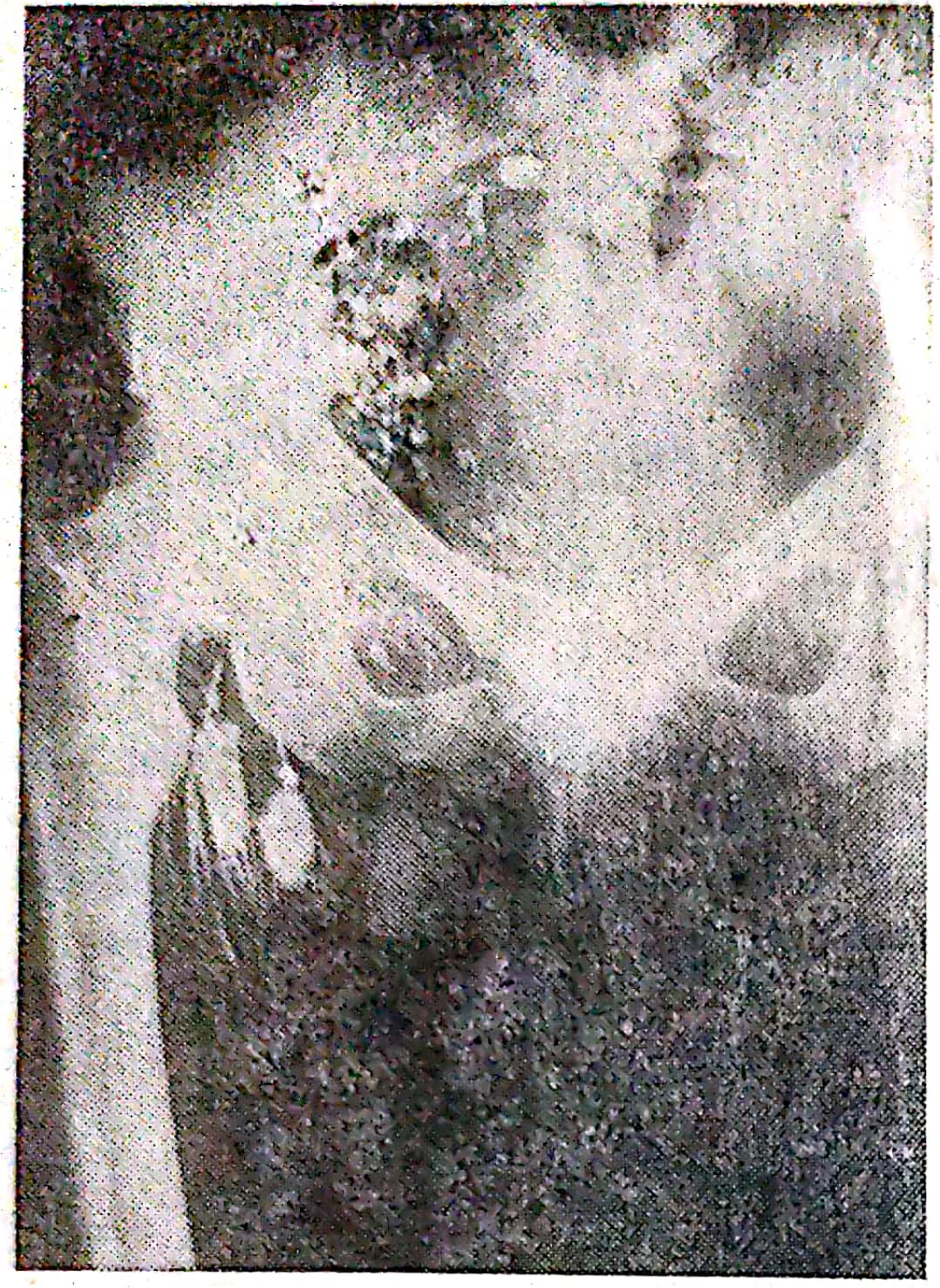

Fig. 2.3.1. — Limfografie: aspectul nodulilor și vaselor limfatice după injectarea de lipidol ultrafluid.

tarea directă, într-un vas limfatic dilatat sau în prealabil colorat, a unei substanțe opace ultrafluide, în speță *lipiodol ultrafluid.*

Injectarea directă presupune efectuarea limfografiei într-o afecțiune în care vasele limfatice superficiale sînt dilatate, uniform sau parțial, ca limfocelul, dilatațiile congenitale, veziculele elefantiazice etc. În cazurile în care limfaticele sînt de calibru normal, este preferabilă utilizarea în prealabil a colorantului electiv („B.P.5"), care să permită descoperirea operatorie a vasului limfatic și apoi cateterizarea sa, în vederea injectării substanței de contrast (metoda Kinmoth, 1954). Cantitatea de lipiodol injectată nu trebuie să depășească 8—10 ml (1).

Explorarea cu substanțe radioactive (^{198}Au) este o metodă încă în curs de cercetare, întrucît imaginea scintigrafică oferită de marcajul sistemului limfatic este mai puțin netă decît cea obținută radiologic.

2.3.1.

Semiologia bolilor chirurgicale ale vaselor limfatice

2.3.1.1.

Limfopatii congenitale

Sînt malformații ale vaselor limfatice care constau în aplazii, hipoplazii sau dilatații ce se însoțesc de limfedem.

Limfedemul ereditar. În 1892, Milroy (William Forsyth) a descris această limfopatie, descoperind în aceeași familie, în decurs de 6 generații, 22 de aparținători cu limfedem congenital. Boala apare în jurul pubertății, este de obicei bilaterală, mai manifestă însă de o parte. În 70% din cazuri debutează în urma unor accidente infecțioase cutanate, iar evoluția este traversată de accidente erizipelatoase grave. Ca urmare a stazei limfatice se produce un edem dur, care la apăsare păstrează godeu, ce debutează de obicei distal pe membrul pelvian, dar cu tendință ascendentă. Pielea se pliseză și, după un anumit timp de evoluție, membrul pelvian ia aspect elefantiazic, cu piele dură, hiperkeratozică și verucoasă. Apar vezicule și fistule, care lasă să se scurgă pe suprafața tegumentului limfă, ce se transformă în cruste de culoare gălbuie.

Apărut la copil, edemul, chiar dacă este important, nu produce tulburări funcționale (1).

Limfedemul poate constitui și un element însoțitor al sindroamelor vasculare ereditare, cum este sindromul Klippel-Trénaunay sau Weber (Frederick Parkes) (vezi 2.2.1 — „Flebopatii congenitale").

Limfedemul membrului toracic la copil este o limfopatie care în 70% din cazuri se manifestă de la naștere, cu semnificația și aspectul unui limfangiom cavernos. Este localizat în general la mînă sau la unele degete, dar poate ajunge pînă la umăr, fără a prezenta de obicei un risc inflamator. Și această limfopatie poate fi asociată malformațiilor vasculare mai sus-amintite. Edemul este limitat cranial de un șanț profund care reprezintă o bridă amniotică, a cărei secționare poate face ca totul să reintre în normal. În alte forme, însă, vasele valvulate lipsesc și, în grosimea țesutului celular al membrului, ele sînt înlocuite de mari lacune, în care limfa urcă sau coboară în funcție de poziția membrelor (7).

Limfangiomul este o malformație care constă în dilatația varicoasă a vaselor limfatice dintr-o anumită regiune, apărînd sub forma unor grămezi cavernoase de capilare dilatate sau sub forma unui chist seros congenital (7).

Malformații congenitale ale canalului toracic. La acest nivel, malformațiile congenitale se manifestă sub forma unor agenezii complete sau incomplete sau a unor dilatații neregulate, decelabile limfografic.

Cel mai adesea se constată absența sau hipoplazia canalului. Leziunea nu este unică și coexistă cu afectarea întregului sistem limfatic, ceea ce se manifestă prin producerea unor revărsate chiloase și limfedem, constituind sindromul Milroy-Meige-Nonne (11).

2.3.1.2.

Limfopatii traumatice

Datorită întinderii rețelei de vase limfatice, și cu precădere a celei superficiale, orice soluție de continuitate tegumentară sau tisulară se însoțește de afectarea acesteia. Există însă o tendință de cicatrizare spontană extrem de rapidă, cu o tot atît de rapidă restabilire circulatorie, ceea ce maschează în general afectarea limfatică, care rămîne practic asimptomatică. Dacă sînt lezate însă colectoare limfatice mai importante, secționarea acestora este urmată de o scurgere de limfă, care poate atinge uneori o cantitate apreciabilă. Limforagia, conținînd un lichid de aspect galben-palid, evoluează cel mai adesea către oprirea spontană, urmată de cicatrizarea plăgii, care nu poate avea loc atîta vreme cît limforagia continuă. În astfel de cazuri, devin necesare descoperirea chirurgicală a colectorului limfatic secționat și ligaturarea capetelor sale.

În cazul unei contuzii cu forfecarea țesuturilor, ruptura vaselor limfatice, ca și a celor sanguine dă naștere unui revărsat caracteristic cu aspect gălbui-rozat, care prezintă caracterele clinice ale seromului descris de Morell-Lavallée (vezi 1.2.1.3 — „Seromul").

Canalul toracic este afectat în cazul plăgilor directe prin arme albe sau arme de foc, în fracturi costovertebrale, în intervenții chirurgicale toracopulmonare etc. Segmentul afectat poate fi cel abdominal, subdiafragmatic, interesînd aferentele ce se varsă direct în cisterna Pecquet, segmentul toracic situat pe coloana vertebrală înapoia esofagului sau segmentul cervical în zona de deschidere a canalului toracic în vena subclaviculară, la nivelul confluentului jugulosubclavicular Pirogoff.

Dat fiind situarea aproape exclusiv toracică a colectorului limfatic principal, afectarea sa traumatică se manifestă prin semne de revărsat pleural, care survin brusc, pe fondul unei stări subfebrile constante, cu dispnee — ca efect al reducerii cîmpului respirator —, cu puls mic, tahicardie, anxietate, cianoză etc.; cu cît revărsatul este mai abundent, ascensiunea termică este mai marcată. Natura revărsatului însă nu poate fi precizată decît după o puncţie evacuatoare, cu care ocazie cantităţile şi

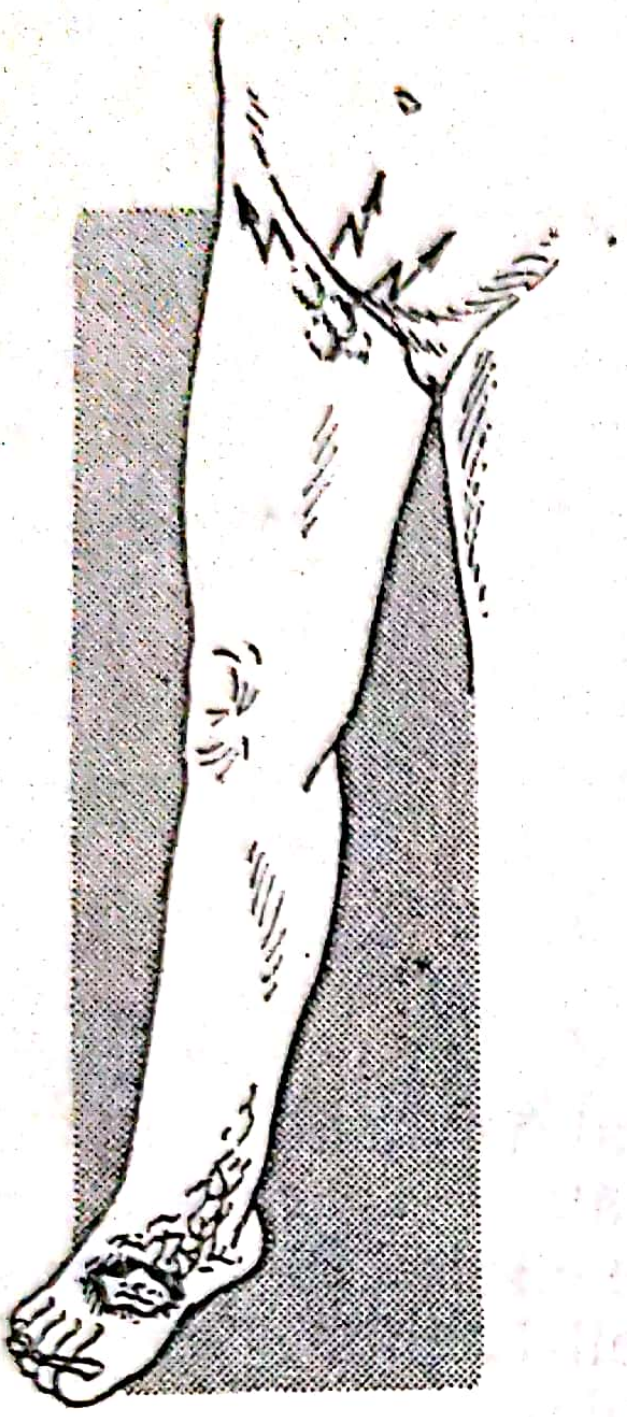

Fig. 2.3.2. — Limfangită reticulară cu adenopatie satelită dureroasă.

aspectul revărsatului (lichid incolor sau gălbui, care coagulează lent, formînd cheaguri moi, gelatinoase) stabilesc diagnosticul (2). Pentru confirmare, se poate mări cantitatea de chil prin administrarea de circa 200 g corpi graşi, ceea ce-l face mai uşor reperabil, sau prin administrarea de coloranţi specifici („D.C. Green 6“, „D.C. Violet“, „Red 17 şi 18“), lipiodol sau prin dozaj de iod în revărsat etc. (5).

2.3.1.3.
Limfopatii inflamatorii

Sistemul limfatic este deseori afectat de agresiunea microbiană prin însăşi funcţia sa fiziologică de barieră în calea invaziei microbiene: vasele — prin rolul lor de transportori, iar nodulii — prin rolul de filtrare a oricăror substanţe care trec din ţesuturi în torentul circulator. Afectarea inflamatorie a reţelei de vase limfatice ce îmbracă cel mai adesea un aspect acut şi numai rareori aspectul cronic.

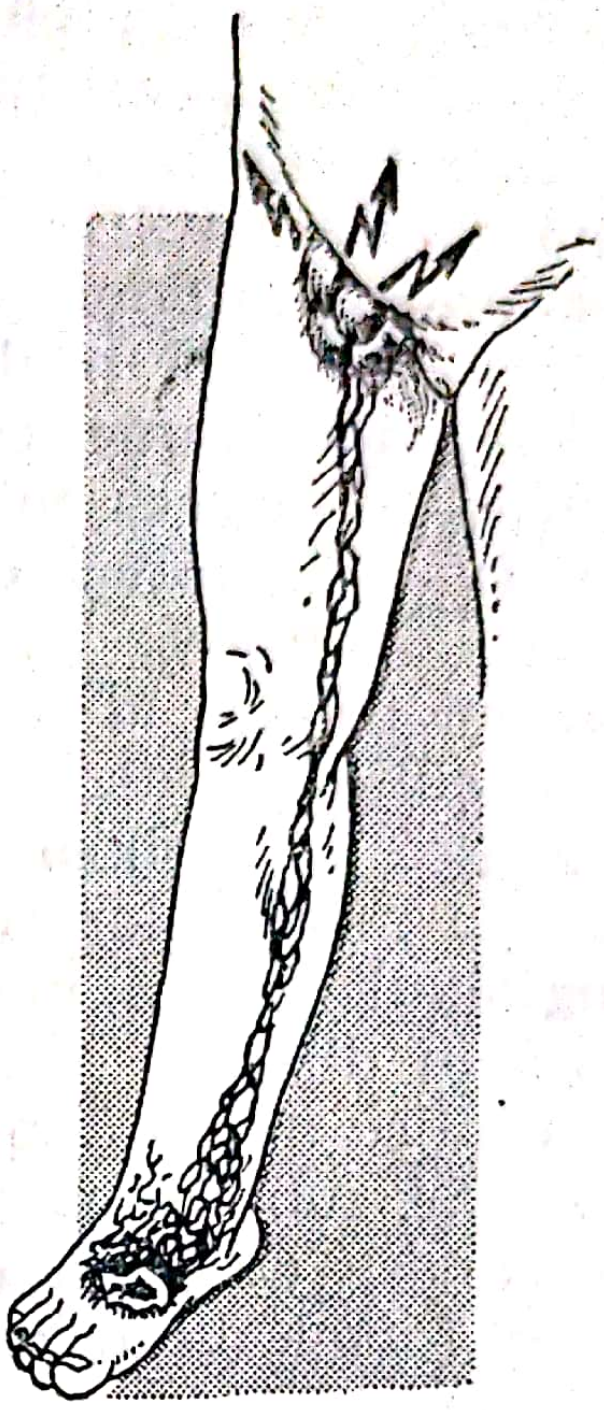

Fig. 2.3.3. — Limfangită tronculară cu adenopatie satelită voluminoasă dureroasă.

Limfopatii inflamatorii acute. *Limfangita reticulară* afectează reţeaua superficială, de origine, a limfaticelor, mai ales în imediata apropiere a unei plăgi infectate. Apare sub forma unor linii fine, roşii, corespunzătoare traiectului vaselor, pe un tegument roşu, edemaţiat, culoare care dispare la presiune şi reapare după încetarea acesteia.

Limfangita tronculară succedă de obicei formei precedente sau survine ca atare după plăgi puternic infectate, interesînd trunchiuri limfatice care drenează reţeaua superficială. Este posibil ca o astfel de limfangită să survină şi după plăgi minore şi chiar după cicatrizarea acestora. Segmentul interesat este străbătut de una sau mai multe dungi roşii, oarecum paralele şi anastomozate, orientate către staţia nodală. Cordoanele dure ce reprezintă vasul limfatic trombozat uneori se simt la palpare, alteori sînt chiar evidente. Această formă de limfangită se însoţeşte, de obicei, de reacţia inflamatorie a nodulilor din staţia respectivă, ca şi de fenomene locale şi generale apreciabile. Segmentul de membru afectat este dureros atît în jurul plăgii, cît şi în lungul colectorului afectat şi în zona staţiei nodale respective. Procesul infecţios evoluează cu fenomene generale marcate — la debut cu frison, apoi cu ascensiune termică maximă. Cînd evoluează spre vindecare, fenomenele locale şi generale se atenuează treptat pînă la dispariţie, tegumentul zonei respective descuamîndu-se furfuraceu.

Dat fiind virulenţa germenilor în cauză — streptococ, stafilococ etc. —, este posibil ca procesul inflamator să evolueze spre agravare, în sensul producerii unei tromboze extensive limfatice, cu intensă reacţie perilezională, pînă la supuraţie şi chiar gangrenă.

Limfangita supurată se dezvoltă pe traiectul vaselor interesate, cu fenomene locale de intensitate maximă, datorită procesului de perilimfangită, cînd se produce practic şi supuraţia.

Limfangita gangrenoasă se poate dezvolta îndeosebi la bolnavi cu reactivitate organică minimă sau în cazul unei virulenţe microbiene excesive, pe fondul limfangitei reticulare. Această formă se însoţeşte de fenomene generale întinse, iar local tegumentul este roşu, edemaţiat, acoperit în zona afectată de flictene ce conţin lichid rozat, cu fundul acoperit de false membrane (6).

Limfopatia inflamatorie cronică este considerată a fi exclusiv consecinţa unei infecţii tuberculoase, manifestîndu-se prin prezenţa unor noduli mici, duri, diseminaţi pe traiectul vaselor limfatice. În realitate, în acest cadru ar putea fi incluse cel puţin unele dintre formele de limfedem ce urmează unor puseuri limfangitice acute, de exemplu elefantiazisul adultului (1).

2.3.1.4.

Limfopatii obstructive

În condiţii fiziologice, datorită valvulelor cu care sînt prevăzute vasele limfatice, limfa nu poate circula decît centripet, atît în colectoare, cît şi în colaterale. Un obstacol, de orice natură ar fi, în calea drenajului limfei creează o stază în colectoarele subiacente lui şi drenarea pe calea colateralelor; dacă circulaţia de supleere este suficientă, obstacolul rămîne fără urmări, dar dacă aceasta este insuficientă, vasul subiacent obstacolului se dilată, valvulele devin şi ele insuficiente, iar limfa va circula retrograd pe distanţe mari, fiind astfel posibil, de pildă, ca limfa stopată la nivelul regiunii inghinale să ajungă pînă la nivelul piciorului. Formarea de neovase limfatice este posibilă, însă o astfel de reţea nu poate avea decît un rol modest în asigurarea drenajului limfei, astfel încît, treptat, staza limfatică se obiectivează prin formarea *limfedemului*, care apare ca un rezultat al dilataţiei limfaticelor superficiale şi al filtrării limfei în ţesutul celular (10). Dilataţia vaselor limfatice poate forma adevărate varice limfatice tronculare sau reticulare, care apar sub piele ca niște cordoane sau ca mici ectazii dermale ce se destind în ortostatism și dispar în decubit. Elementele de anamneză sînt definitorii pentru cele mai multe cazuri, putînd elucida etiologia.

Edemul elefantiazic integrează mai multe varietăți care se datorează aceluiași mecanism fiziopatologic: suprimarea drenajului limfatic prin stricta *obliterare* a canalelor limfatice, ceea ce face ca limfa să nu poată fi drenată decît prin interstițiile neregulate ale țesutului celular, întregul proces petrecîndu-se în țesuturile superficiale, nedepășind aponevroza.

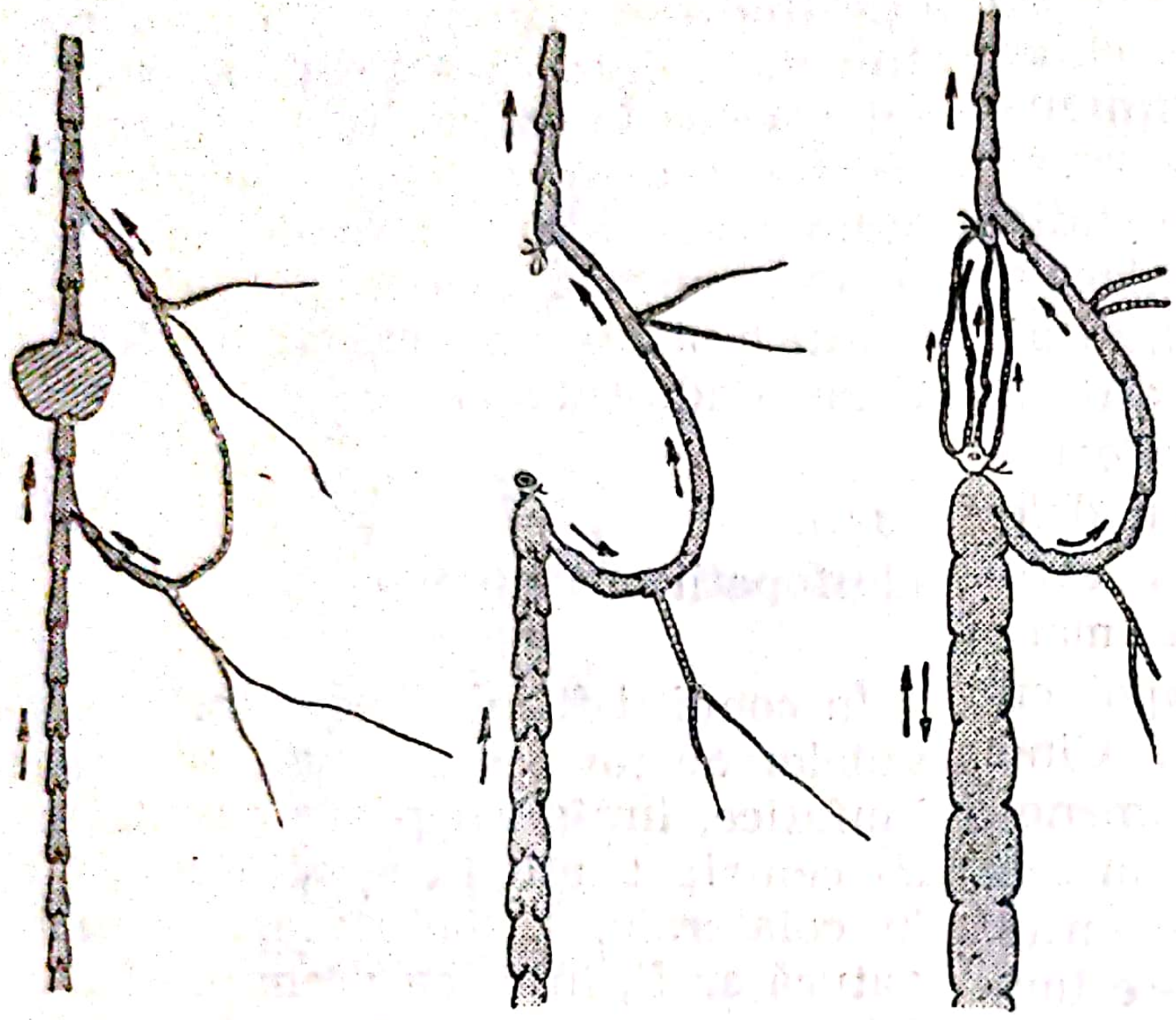

Fig. 2.3.4. — Circulația limfatică de supleere în stenoza unui trunchi limfatic.

Edemul posttraumatic este datorat unei deficiențe de drenaj tisular, provocată de distrucția sau atrofia musculară, sau este urmarea unui mecanism reflex vasomotor „cauzalgic" (7). Este caracterizat prin impotență funcțională, dureri la mobilizare și la presiune, prin hiperestezie cutanată — totul evoluînd pe fondul unui edem care cedează la terapia simpaticolitică.

Edemul consecutiv obliterării venoase se produce ca urmare a hipertensiunii existente în flebopatiile obstructive, datorită unei cantități exagerate de limfă ce nu poate fi integral preluată de colectoarele limfatice. Drenajul limfatic în atare situații este cu atît mai dificil, cu cît se adaugă vasospasmul și scleroza tisulară specifică unor astfel de revărsate (7).

Limfedemul la copil afectează de obicei un singur membru, dar s-a văzut și afectarea ambelor membre pelviene, ca și a organelor genitale externe; este posibilă existența acestei limfopatii în cadrul vasculopatiei congenitale de tipul Klippel-Trénaunay sau Parkes Weber.

Limfedemul la adult apare în majoritatea cazurilor ca urmare a unor episoade infecțioase, a unor plăgi chiar neînsemnate — la care participarea limfatică a trecut neobservată — și a diverselor forme de blocaj nodal: inflamator, tumoral sau chirurgical.

Aspectul clinic al limfedemului este variabil, în funcție de durata evoluției și mai puțin de etiologie; în general, evoluează în puseuri acute, care se însoțesc inițial de semne generale, frison și ascensiune termică — fenomene acompaniate de producerea edemului. Se apreciază că factorul infecțios este prezent chiar în cazurile de obstrucție parazitară a limfaticelor (10). După trecerea accesului inițial, pielea rămîne edematoasă și infiltrată, aspect ce se cumulează cu repetarea fiecărui puseu, care corespunde cel mai adesea unei streptococii cutanate tranzitorii (un caracter specific îl constituie faptul că germenul cauzal este identificabil doar cîteva ore) (7), dar fără tendință la retrocedare. Repetarea puseurilor statuează un edem din ce în ce mai mare, cu pielea destinsă, lucioasă, presărată cu vezicule albe. La palpare, edemul este moale sau, atunci cînd este voluminos, el devine dur. Inițial, membrul afectat își poate păstra oarecum forma, dar treptat se produc deformări apreciabile, datorită edemului uneori imens, formînd bureleți și pliuri. În asemenea cazuri se produc fisuri spontane sau ca urmare a unor traumatisme, chiar minore, prin care se scurge o limfă de culoare galbenă-palidă, care formează cruste de aceeași culoare. Ruperea veziculelor și sudarea limfatică prezintă un apreciabil risc de suprainfectare.

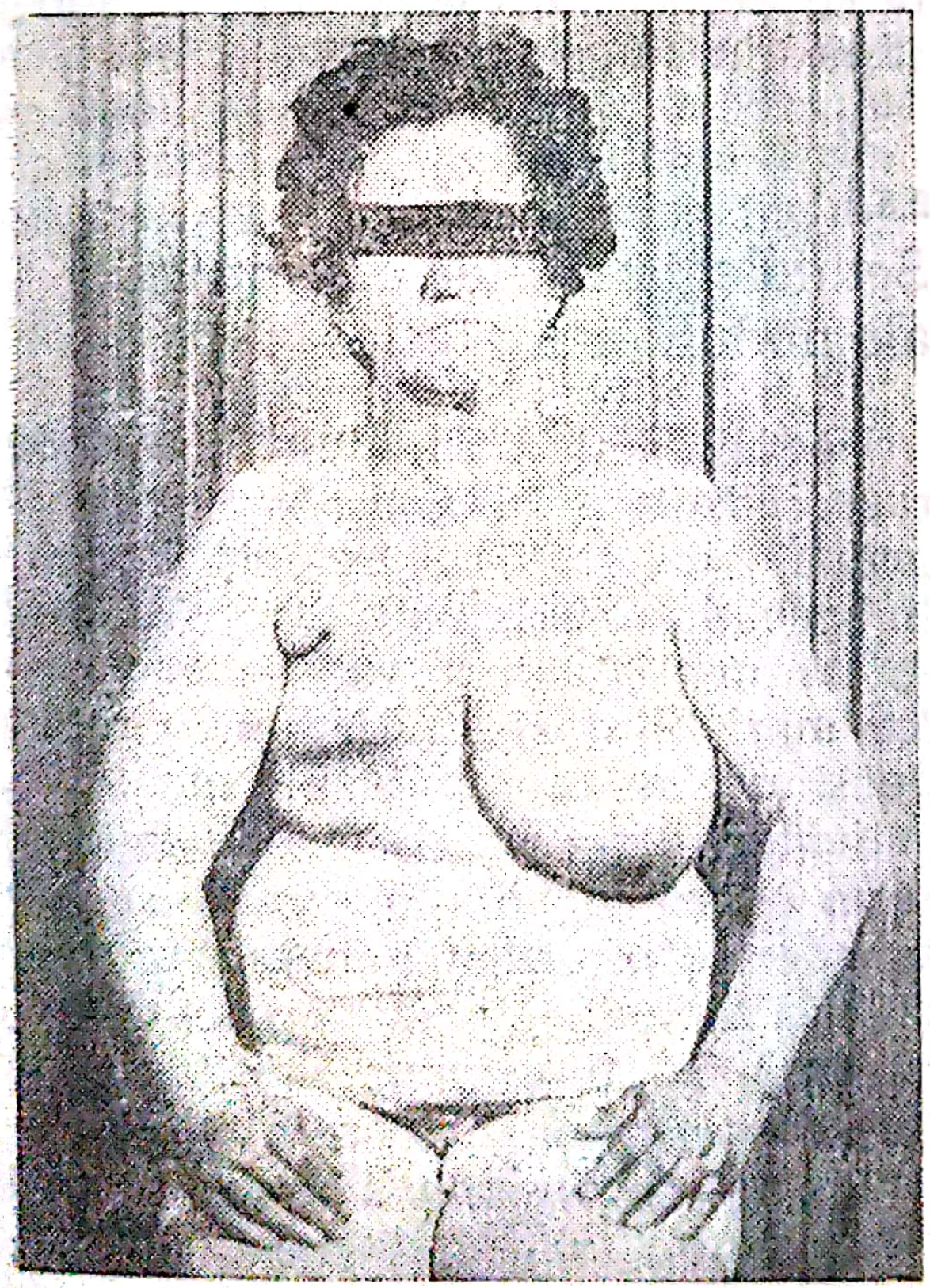

Fig. 2.3.5. — Limfedem al brațului după amputație de sîn, cu evidare nodală axilară.

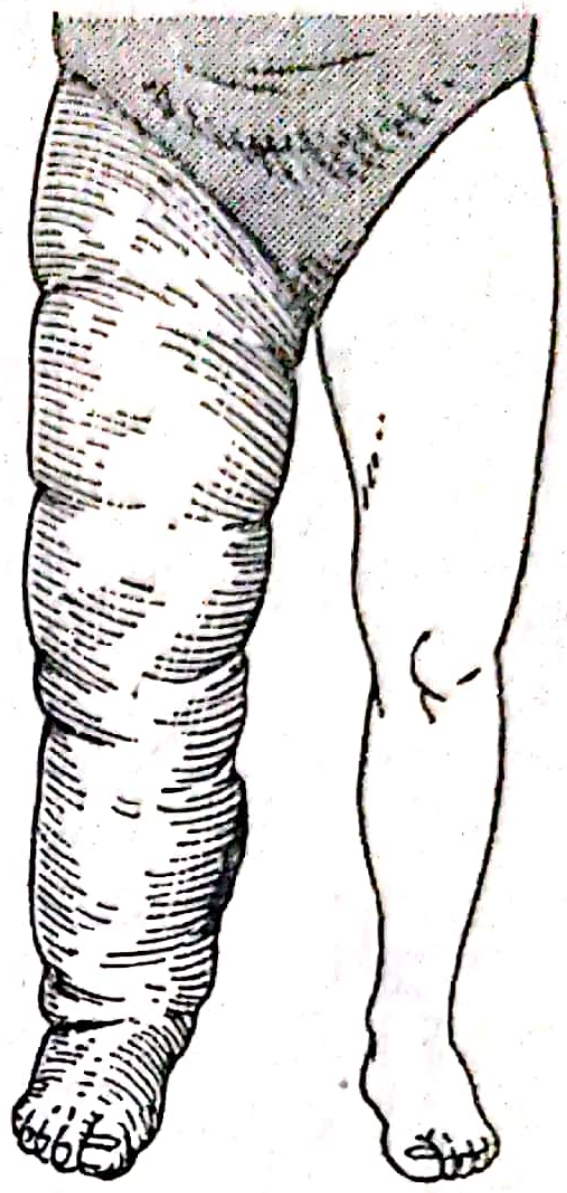

Fig. 2.3.6. — Limfedem cronic elefantiazic.

Evoluția limfedemului cronic este foarte lungă, cu apreciabile intervale de pauză evolutivă între puseuri, dar niciodată cu tendință la retrocedare.

În cazul „brațului gros“ produs după amputația mamară cu evidarea nodulilor limfatici, reluarea după un timp îndelungat de stabilizare a evoluției edematoase poate semnifica instalarea sindromului Stewart-Tréves (1948), adică dezvoltarea unui limfangiosarcom pe fondul unui limfedem cronic.

Compresiunea canalului toracic de diferite cauze este urmată de refluxul conținutului subiacent, ceea ce are ca rezultat producerea de revărsat chilos, sub forma unui lichid vîscos, rezultat din procesul de digestie intestinală, care este resorbit din intestin și transportat pe cale limfatică în circulația generală (3), în spațiile și îndeosebi în cavitățile seroase corespunzătoare. Aspectele pendinte de chilotorax au fost expuse anterior.

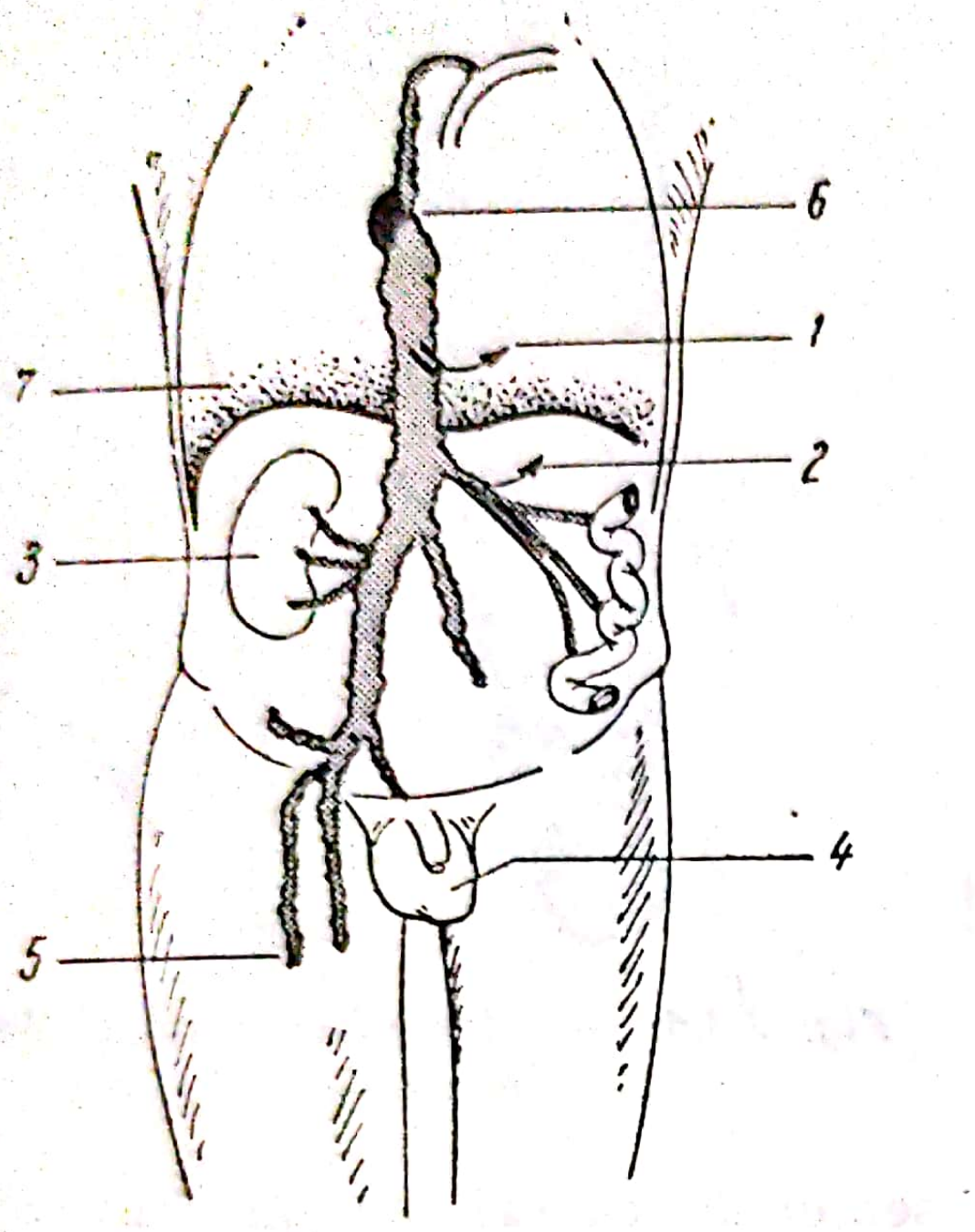

Fig. 2.3.7. — Refluxul chilului în compresiunea canalului toracic.

1 — chilotorax; 2 — chiloperitoneu; 3 — chilurie; 4 — edem scrotal; 5 — stază limfatică periferică; 6 — stenoză tumorală extrinsecă a canalului toracic; 7 — pleurezie chiloasă.

Chiloperitoneul reprezintă, în general, un sindrom clinic torpid, marcat de semne nesemnificative ca: distensie abdominală, disconfort digestiv, dureri difuze și, eventual, cînd cantitatea de revărsat este mai mare, semne de ascită. Este eventualitatea în care puncția abdominală poate stabili diagnosticul prin aspectul caracteristic al lichidului extras.

Chiloperitoneul poate avea însă și un debut acut, atunci cînd obstrucția devine evidentă — de pildă cu ocazia unei mese copioase ingerate de un denutrit — și cînd revărsatul se anunță prin semne tipice de abdomen acut, cu durere și contractură abdominală — tablou întru totul analog celui dintr-o perforație digestivă, dar care apare în special la tineri, în plină sănătate. Diagnosticul nu se poate face decît prin puncție sau printr-o celiotomie exploratorie (6).

Chiluria este rezultatul trecerii chilului în urină, care capătă o colorație lăptoasă caracteristică, deși în multe cazuri este vorba mai mult de o hematochilurie, cu urini de culoare roșie-gălbuie. Izolată sau asociată unui limfedem manifest, chiluria este rezultatul ineficienței valvulare la nivelul sau dedesubtul cisternei Pecquet, ceea ce are ca urmare dilatația progresivă a limfaticelor subiacente, cu reflux în limfaticele lombare, renale și suprarenale. Alături de aspectul lăptos-rozat, diagnosticul poate fi confirmat prin decelarea lipidelor în urină, ca și a unor cantități crescute de protide, calciu și colesterol. Dacă chiluria este abundentă și prelungită, valorile acestor substanțe în sînge scad (11).

2.3.2.

Semiologia bolilor chirurgicale ale nodulilor limfatici

Nodulii sînt formațiuni limfatice rareori izolate, în mod obișnuit fiind grupate în stații sau releuri, situate în special la rădăcina membrelor, sau în lanțuri, situate de-a lungul vaselor mari. Sînt alcătuiți dintr-o rețea de sinusoide cantonate într-un țesut reticular, care conține celule fagocitare, cu rol de barieră în calea pătrunderii factorilor agresori în circulația sanguină. Această rețea de reticulină, cu funcție de adevărat filtru, favorizează stagnarea limfei care traversează nodulul și, prin aceasta, acțiunea de fagocitoză. Totodată

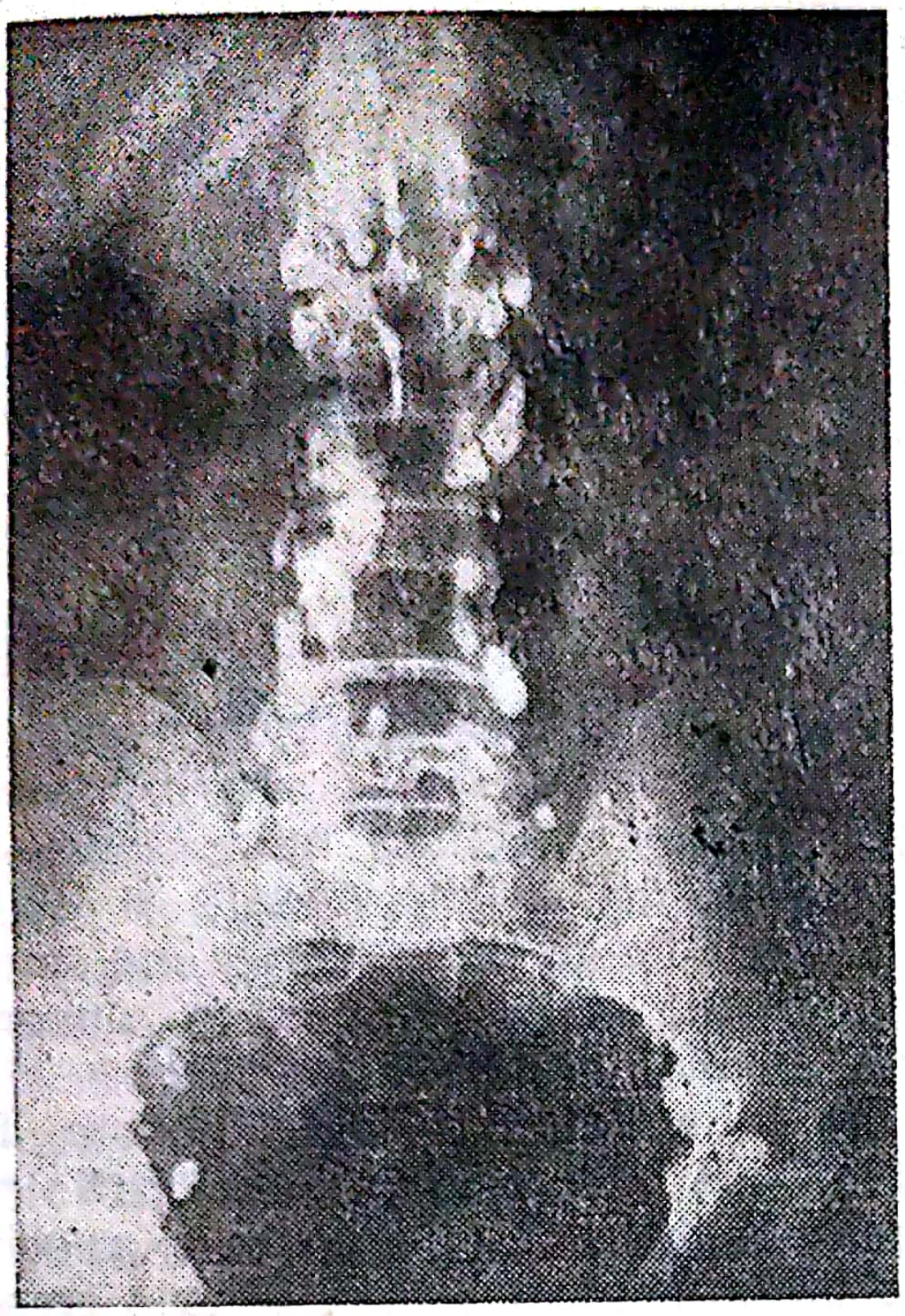

Fig. 2.3.8. — Compresiune a canalului toracic: stază în nodulii limfatici lateroaortici (limfografie).

nodulii au şi funcţia de limfocitopoieză. Orice agresiune microbiană sau de altă natură determină o reacţie hiperplazică celulară şi reticulară, denumită *reticuloză,* aşa cum se întîmplă îndeobşte în procesele inflamatorii. O reacţie de acest fel, dar de o durată apreciabilă, produce o degenerare celulară de tip sclerolipomatos, care va avea ca urmare o stagnare sau stopare a circulaţiei limfatice. Dacă mecanismul de reproducere celulară depăşeşte limitele normalului, în sensul unei proliferări necontrolate sau al unei nediferenţieri celulare, procesul capătă aspectul de reticuloză malignă, ieşind din cadrul patologiei chirurgicale. Între aceste două entităţi se situează afectarea nodulilor regionali în cadrul unora dintre bolile veneriene, care prezintă aspecte particulare, în special din punct de vedere terapeutic.

2.3.2.1.

Nodulopatii (adenopatii) inflamatorii

Prin însăşi funcţia lor fiziologică, nodulii limfatici sînt angrenaţi într-un proces inflamator mai mult sau mai puţin evident, ori de cîte ori echilibrul dintre virulenţa microbiană şi rezistenţa organismului înclină în favoarea primului factor.

Nodulopatia (adenita) acută succedă totdeauna unui proces limfangitic, mai ales troncular, chiar dacă acesta a evoluat cu o simptomatologie modestă sau chiar nulă. Este posibil ca semnele inflamatorii nodale să apară chiar după stingerea oricărui element inflamator periferic sau chiar după cicatrizarea plăgii iniţiale.

În evoluţia sa, nodulopatia acută poate parcurge mai multe etape distincte.

Nodulopatia nesupurată debutează prin mărirea variabilă de volum a unuia sau mai multor noduli din releul respectiv — fenomen însoţit de durere spontană şi provocată. Zona interesată este acoperită de un tegument cu aspect normal, iar nodulii prezintă, în funcţie de intensitatea procesului inflamator, o mobilitate normală sau mai redusă, datorită procesului de periadenită. Limfaticele aferente sînt uneori vizibile sub formă de cordoane în limfangita tronculară. Aceste fenomene locale sînt însoţite de fenomene generale ce evoluează pe fondul unei ascensiuni termice (39—40°).

Nodulopatia supurată este lesne identificabilă, mai ales în cazurile în care este interesat un singur nodul, care devine imobil, dureros, acoperit de piele roşie, cu fluctuenţă centrală. De remarcat că în forma pură nu există proces supurativ perinodal (6).

Perinodulopatia supurată constituie aşa-zisul „adenoflegmon“, în care procesul supurativ afectează unul sau mai mulţi noduli limfatici, dar şi ţesuturile înconjurătoare. În această formă întreaga zonă interesată — de obicei cea inflamată — se transformă într-o masă tumorală de aspect net inflamator, cu fenomene locale accentuate, impotenţă funcţională, ascensiune termică marcată. Treptat, una sau mai multe zone devin fluctuente şi, în afara unei intervenţii chirurgicale de evacuare şi drenaj al puroiului, se produce fistulizarea spontană prin unul sau mai multe orificii.

2.3.2.2.

Nodulopatii veneriene

Nodulopatia şancroasă este secundară unei infecţii veneriene cu streptobacilul Petersen-Ducrey, care produce ulceraţii de formă neregulată, cu margini dezlipite, foarte dureroase, situate în regiunile genitală şi perianală (3). Boala evoluează ca o adenită acută ce intereseazä în special nodulii supero-interni ai staţiei inghinale, cu periadenită foarte dureroasă, de aspect net inflamator. Diagnosticul trebuie precizat cu grijă, întrucît trebuie evitată, pe cît posibil, deschiderea spontană sau chirurgicală a procesului, caz în care se produce transformarea şancroasă a leziunii (6).

Nodulopatia virală survine în cursul bolii cauzate de virusul descris de Nicolas şi Favre, boală denumită şi „limfogranulomatoza benignă" (3). Afectarea nodală este localizată aproape exclusiv inghinal, evoluţia fiind de lungă durată şi cu aspect subacut (3) (6). Aparent este o leziune primitivă, întrucît calea de intrare este minimă, astfel că cel mai adesea rămîne neidentificată. Debutul pare a se face prin interesarea unui singur nodul, dar apoi, odată cu dezvoltarea procesului de periadenită, sînt cuprinşi mai mulţi noduli din aceeaşi staţie, ceea ce transformă zona respectivă într-o leziune aparent unică, de mărime variabilă. Ulterior, se produce necroza spontană a tegumentului acoperitor, creîndu-se o fistulă prin care se scurge un puroi gros, cremos (6).

2.3.2.3.

Nodulopatii cronice

În acest cadru sînt incluse nodulopatiile care însoţesc sau care urmează unor inoculări microbiene — fără însă ca reacţia nodală să evolueze cu fenomenele clasice ale unei inflamaţii acute — şi care uneori pot avea un caracter nespecific.

Nodulopatia nespecifică poate fi denumită adeseori şi „idiopatică", întrucît cauza ei nu poate fi precis stabilită. Este caracterizată prin creşterea de volum a unuia sau mai multor noduli limfatici, modificare morfologică care se produce şi evoluează în afara oricăror alte semne locale sau generale. În general nu poate fi identificată o cauză evidentă, astfel că pentru stabilirea diagnosticului este necesar examenul biopsic.

Nodulopatii specifice. *Nodulopatia luetică (sifilitică)* este caracteristică bolii de fond, a cărei evoluţie stadială — primară, secundară şi terţiară — o urmează, şancrul şi nodulopatia satelită reprezentînd clasicul sindrom primar.

Nodulopatia perioadei primare este reprezentată de mărirea de volum a unuia sau mai multor noduli corespunzători zonei care drenează limfa din regiunea pe care se dezvoltă leziunea primitivă sifilitică — şancrul de inoculare. Nodulul care primeşte direct această limfă este mai mare, purtînd şi denumirea de „nodul anatomic"; cei ce-l înconjură sînt mai mici şi alcătuiesc în ansamblu aşa-zisul aspect de „cloşcă cu pui". Nodulii afectaţi îşi păstrează integral mobilitatea, sînt nedureroşi la palpare şi nu prezintă tendinţa evolutivă către ramolire şi supuraţie (7).

Nodulopatia perioadei secundare corespunde perioadei septicemice a bolii şi, ca atare, poate afecta noduli din oricare regiune a organismului. Sînt noduli mici, mobili, de dimensiunea unui bob de mazăre, nedurerorşi (3) şi, de asemenea, fără tendinţă la supuraţie.

Nodulopatia perioadei terţiare este o manifestare rară a infecţiei sifilitice. Atunci cînd se produce, se formează o „gomă" — leziune elementară dermatologică situată în hipoderm şi care cuprinde treptat atît straturile superficiale, cît şi pe cele profunde, avînd 4 stadii evolutive: cruditate, ramolire, ulceraţie şi reparaţie (3). Leziunea luetică afectează un grup de noduli care se ulcerează — ulceraţie tipic sifilitică, cu margini abrupte, nete şi fundul galben, cu aspect de burbion furunculos.

Nodulopatia tuberculoasă este o formă clinică cronic evolutivă ce poate apărea în cadrul unei localizări bacilare cunoscute sau, dimpotrivă, la un individ aparent indemn de orice leziune bacilară; procesul interesează unul sau mai mulţi noduli limfatici.

Forma mononodulară se manifestă cu mărirea apreciabilă de volum a unui nodul, care capătă aspectul unui ou mic, mobil, nedureros şi neaderent la piele, cu modificări de consistenţă variabilă, corespunzătoare unor leziuni anatomice diverse — de la simpla hipertrofie pînă la cazeificare.

Forma polinodulară se manifestă prin interesarea unui întreg grup de noduli, care sînt măriţi de volum, aderenţi atît între ei — astfel încît formează un bloc unitar —, cît la piele şi în profunzime. Unul sau mai mulţi dintre aceştia se ramolesc şi dau naştere unui abces rece, cu evoluţie tipică către ulceraţie şi fistulizare (vezi 1.1.2.1 — „Tuberculoza"), cînd apare puroiul caracteristic cu aspect seros sau cu grunji cazeoşi. În această formă evolutivă există riscul de suprainfectare, în care caz se constituie adenoflegmonul.

2.3.2.4.

Nodulopatii tumorale

Nodulopatia hiperplazică benignă este o formă de manifestare particulară, cu precădere digestivă şi cu fals aspect de polipoză. Acest aspect poate fi generat şi de o limfopatie malignă de tip limfo- sau reticulosarcom, de boala Hodgkin sau de o hiperplazie limfoidă benignă.

Hiperplazia limfoidă benignă se manifestă prin prezenţa numeroaselor formaţiuni de aspect polipoid la nivelul colonului, formaţiuni determinate de noduli limfatici de talie variabilă, lipiţi sau nu unul de altul şi adeseori sesili. Această hiperplazie limfoidă cuprinde toţi nodulii mezocolici şi boala evoluează cantonat, fără interesarea nodulilor superficiali, retroperitoneali, mediastinali etc., fără splenohepatomegalie şi fără modificări sanguine medulare sau osoase (4).

Clinic, boala se manifestă printr-o simptomatologie nesemnificativă, cu tulburări de tranzit, diaree şi uneori rectoragii. Examenul irigografic al rectocolonului obiectivează aspectul polipos sub formă de micronoduli, care se traduc, de faţă, prin lacune ale substanţei de contrast, cu conturuti nete, iar de profil, prin festonarea marginilor colice (4).

Nodulopatia neoplazică este echivalentă cu tumorile nodulilor limfatici, a căror frecvenţă este o tristă realitate, dar care interesează pato-

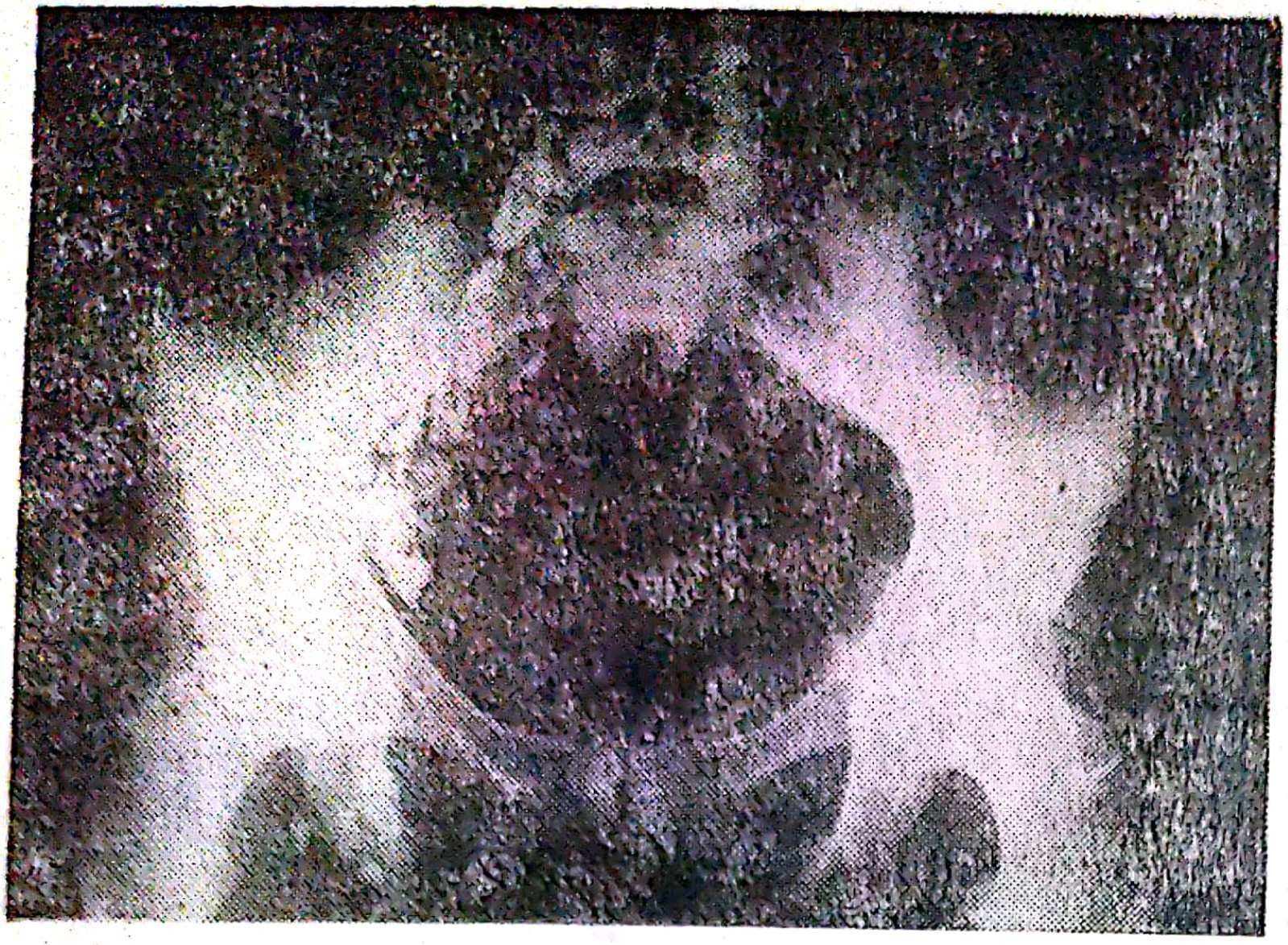

Fig. 2.3.9. — Invadare neoplazică a căilor limfatice pelviene stîngi (limfografie).

logia chirurgicală numai în ceea ce privește actul biopsic, efectuat în vederea stabilirii diagnosticului anatomopatologic. Dar constatarea oricărei creșteri de volum a unui nodul limfatic trebuie să ducă la o investigare clinică și paraclinică amănunțită, în vederea depistării leziunii cauzatoare, eventual neoplazică.

Din acest punct de vedere se diferențiază nodulopatiile secundare evoluției proceselor neoplazice — care constituie așa-zisele nodulopatii satelite sau metastazice — și nodulopatiile neoplazice adevărate, în care este vorba de afectarea primitivă malignă sau benignă a nodului limfatic. Diagnosticul într-o astfel de nodulopatie nu poate fi stabilit pe baza unor semne clinice, indiferent de natura și numărul lor, ci numai prin examen histologic.

Bibliografie selectivă

1. ARNULF G. — Affections lymphatiques chirurgicales. În: „Pathologie chirurgicale“, ed. a II-a, Masson et Cie, Paris, 1965, p. 235—247.
2. BRÎNZEU P. — Bolile vaselor limfatice. În: „Patologie chirurgicală“, vol. I, Edit. medicală, București, 1975, p. 418—433.
3. * * * — Dicționarul medical, Edit. medicală, București, 1969.
4. DOUTRE L. P., LÉGER H., PERNOT FR., CASTAN PH. — Colectomie totale pour polypose colique diffuse par hyperplasie lymphoide, *Chirurgie*, 1978, *104*, 3, 295—299.
5. HERTZOG P., TOTY L., PERSONNE CL., ROTTEN D. — Chylothorax après chirurgie pleuro-pulmonaire, *Ann. Chir. Thorac. cardio-vasc.*, 1975, *14*, 2, 159,—171.
6. LAGACHE G., COMBEMALE B., PATOIR A. — Chylopéritoine aigu idiopathique, *Lyon chir.*, 1978, *74*, 4, 300—301.
7. LECÈNE P., MOULONGUET P. — Maladies des vaisseaux lymphatiques. În: „Précis de pathologie chirurgicale“, vol. I, Masson et Cie, Paris, 1937, p. 521—543.
8. MALLET GUY P. — Maladies des lymphatiques. În: „Nouveau précis de pathologie chirurgicale“, Masson et Cie, Paris, 1947, p. 280—305.
9. MATHÉ G., BELPOMME B., DANTCHER D. — Hematosarcomes non-hodkiniens, *Nouv. Presse méd.*, 1975, *4*, 2, 241—245.
10. ROXIN I., BUJOR H. — Practica limfografică în clinică, Edit. Acad. R.S.R., București, 1973.
11. SERVELLE M. — Pathologie lymphatique, Masson et Cie, Paris, 1975.
12. WEILL J. P., MONATH C., FARCOT J. — Pseudopolypose lymphoïde recto-colique, *Arch. franç. Mal. Appar. dig.*, 1972, *61*, 3, 486—496.

3. Semiologia bolilor chirurgicale ale nervilor periferici

3.1.

Generalități

Nervii care alcătuiesc cea mai mare parte a sistemului nervos periferic cuprind o categorie somatică, formată din nervii cranieni și nervii rahidieni, și o categorie vegetativă. În prima categorie intră nervii cranieni legați direct de encefal, care asigură controlul relațiilor dintre organism și mediul înconjurător, și nervii rahidieni legați direct de măduva spinării. A doua categorie — nervii vegetativi — asigură funcția viscerelor, a glandelor și vasomotricitatea și este alcătuită din fibrele simpatice legate de măduva spinării și fibrele parasimpatice legate de encefal și de măduva sacrată (5).

De interes chirurgical curent, în sensul aprecierii afectării nervoase, mai ales în cazul controlului medical ce se face unui traumatizat, este examenul nervilor rahidieni.

Nervul rahidian își ia originea din măduvă prin două rădăcini — una ventrală, motorie, și una dorsală, senzitivă —, care se unesc la ieșirea din sacul dural pentru a forma *trunchiul nervos rahidian*. Acesta, la rîndul său, se divide la ieșirea din canalul osos vertebral în două ramuri: una dorsală, care asigură inervația pielii și a musculaturii șanțurilor vertebrale, și alta ventrală, care asigură inervația peretelui antero-lateral al gîtului, trunchiului și membrelor (fig. 3.1.1).

Aceste ramuri, spre deosebire de rădăcini, conțin în cea mai mare parte a lor atît fibre nervoase motorii, cît și senzitive.

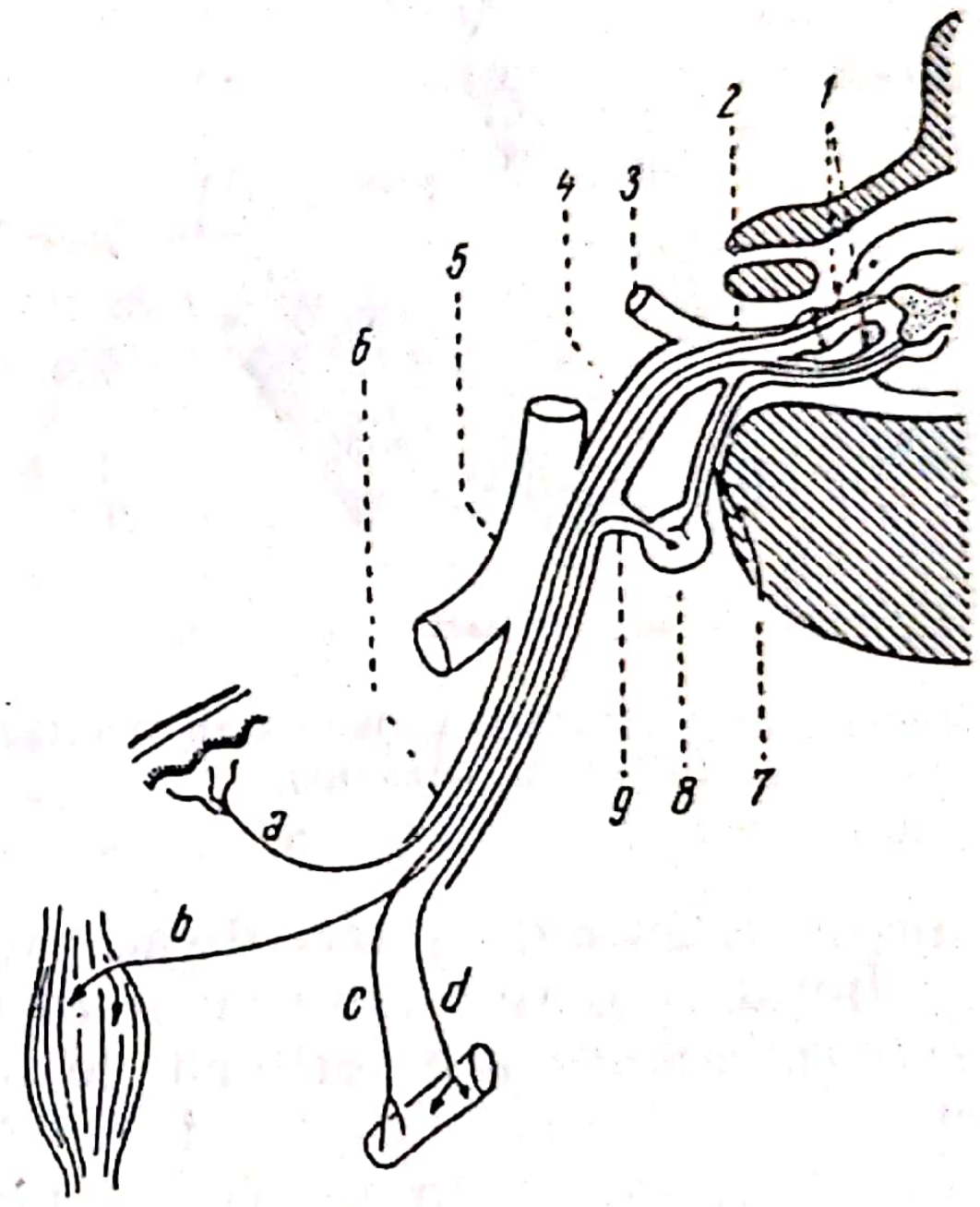

Fig. 3.1.1. — Schema constituirii nervului rahidian destinat membrelor *(după G. Lavarde)*.

1 — rădăcinile anterioară și posterioară ale nervului rahidian; 2 — nervul rahidian; 3 — ramura de diviziune dorsală; 4 — ramura de diviziune ventrală; 5 — plexul nervos; 6 — trunchiul nervos cu: *a* — fibre somato-senzitive; *b* — fibre somato-motorii; *c* — fibre simpatico-senzitive; *d* — fibre simpatico-motorii; 7 — ramura comunicantă albă; 8 — ganglion simpatic; 9 — ramura comunicantă cenușie.

Ramurile de diviziune care sînt destinate membrelor sînt grupate la anumite niveluri în plexuri — brahial pentru membrul toracic, lombar și sacrat pentru membrul pelvian —, care, la rîndul lor, dau naștere ramurilor colaterale și terminale care alcătuiesc trunchiurile nervoase ale membrelor.

Distribuția senzitivo-motorie la nivelul membrelor este *tronculară* și foarte precisă, astfel că o eventuală secționare produce o anestezie și o paralizie completă într-un teritoriu bine determinat și ca atare lesne de identificat. Spre deosebire de aceasta, distribuția senzitivo-motorie a *inervației radiculare* are teritorii de interferență, datorită faptului că fibrele se amestecă în interiorul plexului, astfel încît mai multe teritorii cutanate sau musculare își pot primi inervația din doi nervi rahidieni; ca urmare a acestei situații, în cazul lezării numai a unuia dintre cei doi nervi apar o anestezie și o paralizie incompletă în teritoriul respectiv.

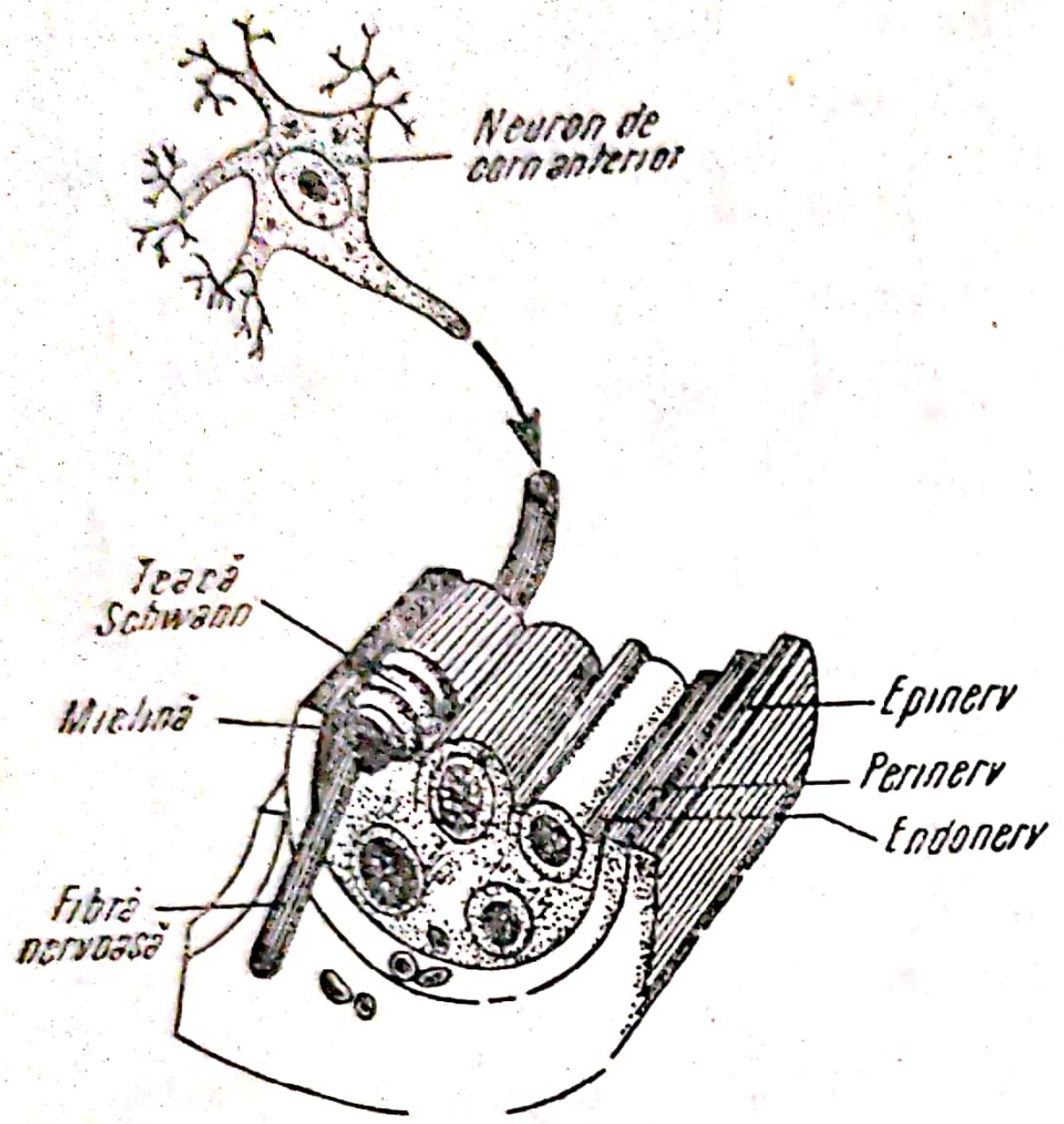

Fig. 3.1.2. — Structura nervului periferic *(după C. Arseni).*

Trunchiurile nervoase destinate membrelor au în alcătuirea lor și fibre vegetative, contingentul cel mai mare fiind format din fibre simpatice. Pentru membrele toracice fibrele motorii simpatice ies din măduvă odată cu primele rădăcini dorsale și ajung în ramurile de origine ale plexului brahial, trecînd prin ganglionii cervicali și toracici. Pentru membrele pelviene, fibrele simpatice părăsesc măduva prin rădăcinile D_{10}—L_2, trec în ganglionii respectivi și de acolo în plexurile lombar și sacrat.

Fibrele senzitive simpatice însoțesc fibrele somato-senzitive. Ele nu traversează ganglionul simpatic, căci corpul celular este conținut în ganglionul spinal anexat rădăcinii rahidiene posterioare (vezi fig. 3.1.1). Aceste fibre transmit în mod special influxurile de origine vasculară.

În funcție de leziunea internă a structurii nervului, indiferent de etiologia neuropatiei, aceasta poate fi încadrată într-o anumită categorie lezională (fig. 3.1.2).

Neurapraxia (gr. *neuron* = nerv + a + gr. *praxis* = acțiune) reprezintă o atingere prevalent motorie, manifestată printr-un stop funcțional care poate dura de la cîteva ore la două luni; este cauzată de plăgi, compresiuni, ischemie etc. — cauze ce nu produc degenerescența axonală și, ca atare, permit o recuperare rapidă.

Axonotmesis (gr. *axon* = ax + *tmesis* = secționare) reprezintă o atingere în mod egal senzitivă și motorie, însoțită de atrofie musculară progresivă, manifestări datorate întreruperii axonale și a tecii Schwann, cu degenerescență axonală sistemică. Clinic, nu se poate deosebi de prima variantă, mai ales că este posibilă o recuperare spontană, deoarece tubii endoneurali rămîn intacți.

Neurotmesis reprezintă o lezare concomitentă a axonului și tecilor, în majoritatea cazurilor cu soluție de continuitate, deși este posibil ca și o neuropatie traumatică prin tracțiune să producă o leziune asemănătoare; o astfel de leziune nu permite o recuperare totală (9).

În clinică, leziunile nervoase se pot asocia astfel, încît pentru un diagnostic corect devine necesar un examen de specialitate, recurgîndu-se obişnuit la electrodiagnostic.

Organizarea segmentară a sistemului nervos, ca şi distribuţia sa periferică permit o apreciere topografică destul de uşoară în cazul în care este lezat un singur nerv. De îndată însă ce sînt leziuni multiple, aprecierea topografică devine mai dificilă, întrucît teritoriile aferente se intrică.

Tulburările motorii — traduse prin absenţa contracţiilor musculare voluntare şi, ca atare, prin imposibilitatea de a executa mişcări, ca şi prin existenţa unor atitudini anormale ale unui membru sau ale unui segment al acestuia — permit, datorită teritoriului afectat, identificarea atît a nervului lezat, cît şi a sediului leziunii (tabelul 3.1.I).

Şi mai tîrziu de la instalarea neuropatiei se pot identifica semne patognomonice de suferinţă a nervului în cauză, cum ar fi apariţia şi dezvoltarea atrofiei musculare, cu eventuala deformare a regiunii respective, ca de pildă dispariţia reliefului deltoidian al umărului, secundară paraliziei nervului axilar (circumflex) — nerv mixt care inervează muşchiul deltoid şi rotundul mic, precum şi articulaţia şi pielea umărului (3).

În examenul deficitului motor se va ţine seama de faptul că unele particularităţi anatomice sau funcţionale pot induce erori în stabilirea bilanţului lezional, fie în minus, datorită posibilităţilor de compensare pe care le au alţi muşchi cu altă sursă de inervaţie, dar cu efect motor asemănător, sau variante anatomice de origine plexală sau de distribuţie cu anastomoze internervi, fie în plus, prin exagerarea efectului leziunilor, datorită imobilizării antalgice sau psihicului bolnavului. De asemenea se vor lua în consideraţie, fiind apreciate la justa valoare, eventualele mişcări pasive provocate de greutatea membrului sau de elasticitatea muşchilor paralizaţi, care devine evidentă după contracţia muşchilor antagonişti (9).

Tulburările de mobilitate au cea mai mare valoare diagnostică şi, ca atare, ele trebuie recunoscute şi apreciate corect. În acest scop sînt recomandate mai multe metode comparative, între care „scara Highet“ — care apreciază între gradele 0 şi V forţa musculară dezvoltată de un muşchi sau de un grup muscular — este foarte răspîndită (1) (5). După această scară comparativă, aprecierea se face în modul următor:

Gradul 0=paralizie totală, absenţa oricăror mişcări

Gradul I=contracţie musculară vizibilă, dar care nu este eficientă pentru a determina o mişcare; este vorba exclusiv de contracţii fibrilare

Gradul II=contracţie posibilă, dar numai dacă este exclusă influenţa forţei gravitaţionale

Gradul III=contracţie posibilă, cu învingerea forţei gravitaţionale, dar care nu învinge o rezistenţă suplimentară

Gradul IV=contracţie posibilă, cu învingerea forţei gravitaţionale şi a unei rezistenţe suplimentare, fără să dezvolte însă o forţă normală

Gradul V=contracţie normală, cu posibilitatea de a învinge o opoziţie puternică

De remarcat că aprecierea funcţiei musculare în această scară comparativă este axată pe forţa ce poate fi dezvoltată de un muşchi sau un grup de muşchi cu acţiune sinergică.

În privinţa aprecierii gradului de *recuperare motorie*, se utilizează de asemenea o scară comparativă (5), în care:

M=0 = nici o contracţie

M=1 = apariţia de contracţii perceptibile în muşchii situaţi proximal de leziune

TABELUL 3.1.I.

Nervul	Rădăcina de origine	Mușchii interesați	Acțiunea motorie
CENTURA SCAPULARĂ ȘI MEMBRUL TORACIC			
Frenic	C_3—C_5	Diafragmul	Inspirație
Pectoralis medialis	C_5—T_1	Marele și micul pectoral	Adducția și proiecția anterioară a membrului toracic
Pectoralis lateralis	C_5—T_1	”	”
Toracic lung	C_5—C_7	Dințatul anterior	Proiecția anterioară a umărului
Dorsalul scapulei	C_4—C_5	Ridicătorul scapulei (unghiularul)	Ridicarea scapulei
		Romboidul	Adducția și ridicarea scapulei
Dorsalul scapulei	C_7—C_1	*Rhomboideus major* *Rhomboideus minor*	Trage scapula posterior și rotește medial unghiul ei inferior
Suprascapular	C_5—C_6	Supra- și subspinosul	Adducția și rotația laterală a brațului
Subscapular (din fasciculul posterior al plexului brahial)	C_5—C_6	Subscapularul	Abducția, proiecția posterioară și rotația medială a brațului
Toracodorsal	C_6—C_8	Marele dorsal *(latissimus dorsi)*	Idem
Idem		Marele rotund *(teres major)*	
Axilar (circumflex) (din fasciculul posterior al plexului brahial)	C_5—C_6	*Deltoideus*	Abducția brațului
Idem	C_5—C_6	Micul rotund *(teres minor)*	Rotația laterală a brațului
Musculocutan (din fasciculul lateral al plexului brahial)	C_5—C_6	Bicepsul brahial	Flexia și supinația antebrațului
	C_5—C_7	Coracobrahialul	Adducția brațului și flexia antebrațului
	C_5—C_6	Brahialul	Flexia brațului
Median (din fasciculul lateral al plexului brahial — C_6 și C_7; din fasciculul medial al plexului — C_8—T_1)	C_6—C_7	Rotundul pronator *(pronator teres)*	Pronația antebrațului
	C_7—T_1	Flexorul radial al carpului	Flexia și abducția mîinii
		Marele palmar	Flexia mîinii
		Lungul palmar și micul palmar	
	C_7—T_1	Flexorul comun superficial al degetelor *(flexor digitorum sublinius)*	Flexia falangelor mijlocii ale degetelor II și V și flexia mîinii
	C_7—T_1	Lungul flexelor al policelui	Flexia falangei distale a policelui

*TABELUL 3.1.I** (continuare)

Nervul	Rădăcina de origine	Muşchii interesaţi	Acţiunea motorie
	C_7—T_1	Partea laterală a flexorului profund al degetelor	Flexia degetelor II şi III
	C_7—T_1	Scurtul abductor al policelui	Abducţia policelui
	C_7—T_1	Scurtul flexor al policelui	Flexia falangei proximale a policelui
	C_8—T_1	Opozantul policelui	Opoziţia primului metacarpian
	C_8—T_1	Cei doi lumbricali laterali	Flexia falangelor proximale, cu extensia celor două falange distale ale degetelor II şi III
Ulnar (cubital) (din fasciculul mediar al plexului brahial)	C_7—T_1	Flexorul ulnar al carpului (cubitalul anterior)	Flexia şi adducţia mîinii
	C_7—T_1	Partea mediană a flexorului profund al degetelor	Flexia falangelor distale ale degetelor IV şi V
	C_8—T_1	Adductorul policelui	Adducţia primului metacarpian
	C_8—T_1	Abductorul degetului mic	Abducţia degetului V
	C_7—T_1	Opozantul degetului mic	Opoziţia degetului V
	C_7—T_1	Flexorul scurt al degetului mic	Flexia degetului V
	C_8—T_1	Interosoşii	Flexia falangei proximale, extensia celor două falange distale şi răsfirarea degetelor
	C_8—T_1	Cei doi lumbricali mediali	Flexia falangelor proximale, cu extensia celor două falange distale ale degetelor IV şi V
Radial (din fasciculul posterior al plexului brahial)	C_6—C_8	Tricepsul brahial	Extensia antebraţului
	C_5—C_6	Brahioradialul (lungul supinator)	Flexia antebraţului
	C_6—C_8	Extensorul radial al carpului (primul şi al II-lea radial extern)	Extensia şi abducţia mîinii
	C_6—C_8	Extensorul comun al degetelor	Extensia mîinii şi a falangelor degetelor II şi V
	C_6—C_8	Extensorul propriu al degetului V	Extensia mîinii şi a falangelor degetului V
		Extensorul ulnar al carpului	Extensia şi adducţia mîinii
	C_5—C_7	Supinatorul (scurtul supinator)	Supinaţia braţului
	C_7—C_8	Lungul abductor al policelui	Extensia mîinii şi abducţia metacarpianului I

TABELUL 3.1.I* (continuare)

Nervul	Rădăcina de origine	Muşchii interesaţi	Acţiunea motorie
	C_6—C_8	Lungul şi scurtul extensor al policelui Extensorul propriu al indexului	Extensia mîinii şi a policelui Extensia mîinii şi a degetului II
CENTURA PELVIANĂ ŞI MEMBRUL PELVIAN			
Obturator	L_2—L_4	Pectineu, adductori	Adducţia coapsei
	L_3—L_4	Obturator extern	Adducţia şi rotaţia externă a coapsei
Femural (crural)	L_1—L_3	Iliopsoas şi croitor *(sartorius)*	Flexia coapsei
	L_2—L_4	Cvadriceps	Extensia gambei
Gluteal superior (fesier superior)	L_4—S_1	Glutealul (fesier) mic şi mijlociu Tensorul *fasciei lata*	Abducţia şi rotaţia internă a coapsei
	L_4—L_5	Piriformul (piramidal) al bazinului	Flexia coapsei
	L_5—S_1		Rotaţia externă a coapsei
Gluteal inferior (fesier inferior)	L_5—S_2	Glutealul (fesier) mare	Abducţia şi extensia coapsei
Ramuri musculare ale plexului sacral	L_5—S_1	Obturatorul intern, gemenii, pătratul femural	Rotaţia laterală a coapsei
Ischiatic (sciatic mare)	L_4—S_3	Bicepsul femural, semitendinos, semimembranos	Flexia gambei (cu fixarea prealabilă a coapsei în extensie)
Peronier profund (tibial anterior)	L_4—L_5	Tibialul anterior	Flexia dorsală şi supinaţia piciorului
	L_4—S_1	Extensorul lung al degetelor	Flexia dorsală a piciorului şi extensia degetelor II şi V
	L_4—S_1	Extensorul lung al halucelui	Flexia dorsală a piciorului şi extensia halucelui
	L_4—S_1	Extensorul scurt al degetelor	Extensia halucelui şi a degetelor II şi V
Peronier superficial (musculocutan) *şi tibial*	L_5—S_1	Peronierii	Flexia plantară şi pronaţia piciorului
	L_5—S_2	Tibialul posterior şi tricepsul sural	Flexia plantară şi supinaţia piciorului
	L_5—S_2	Flexorul lung al degetelor	Flexia plantară şi flexia falangelor terminale ale degetelor II şi V
	L_5—S_2	Lungul flexor al halucelui	Flexia halucelui
	L_5—S_2	Scurtul flexor al degetelor	Flexia falangelor mijlocii ale degetelor II şi V
	L_5—S_2	Scurtul flexor al halucelui	Idem — haluce
	S_1—S_2	Plantarii mici	Flexia falangei proximale şi răsfirarea degetelor
Pudendus (plexul ruşinos)	S_2—S_4	Muşchii perineului	Controlul voluntar al planşeului pelvian

* După C. Arseni şi Al Constantinovici.

$M=2$ = apariția de contracții perceptibile atît în mușchii situați proximal, cît și în cei situați distal de leziune
$M=3$ = posibilitatea pentru mușchii importanți proximali și distali de a se contracta și de a învinge o rezistență
$M=4$ = posibilitatea pentru mușchii importanți proximali și distali de a se contracta și a învinge o rezistență; în plus, sînt posibile toate mișcările sinergice sau independente
$M=5$ = recuperare completă

Tulburări senzitive. Aprecierea tulburărilor de sensibilitate se face în funcție de întinderea teritoriului cutanat afectat, pendinte de fiecare nerv în parte (fig. 3.1.3). Pentru aprecierea tulburărilor de sensibilitate se folosesc mai mult testările tactilă și dureroasă și mai puțin cea discriminatorie și termică.

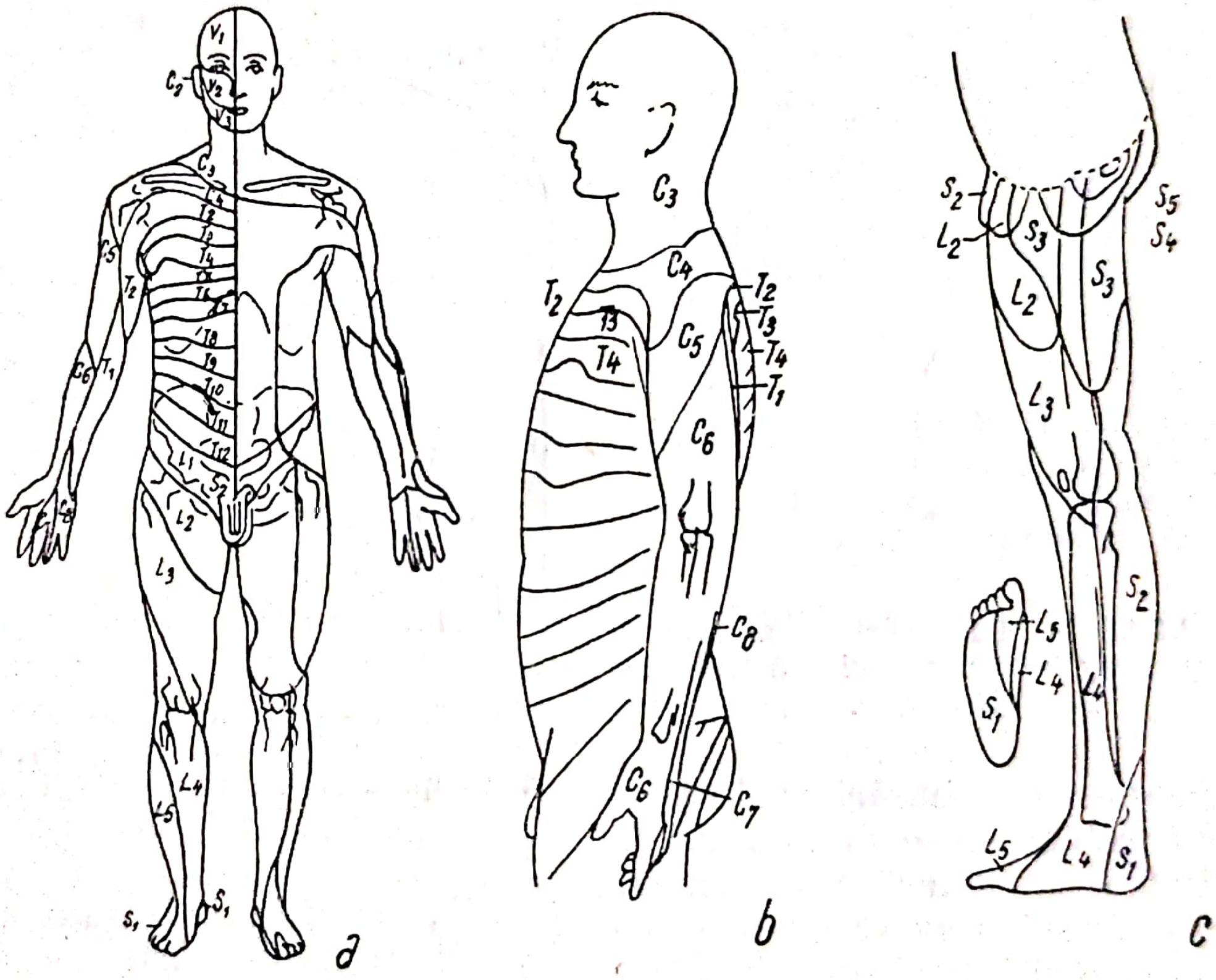

Fig. 3.1.3 a, b, c — Distribuția radiculară a sensibilității cutanate *(după Mumenthaler-Schhiack) (cit. de 1).*

Pentru diagnosticarea tulburărilor de sensibilitate tactilă se folosește „metoda firului de vată“: tegumentul din zona de cercetat este atins cu un fir de vată răsucit; explorarea se face prin simpla atingere perpendiculară sau prin tîrîrea firului (testul von Frey) (fig. 3.1.4).

Firul de vată poate fi înlocuit cu un fir de nylon, a cărui grosime și duritate pot fi variate, ceea ce conferă mai multă precizie în aprecierea gradului de afectare a sensibilității. Sensibilitatea dureroasă este testată prin repetate înțepături cu un vîrf de ac. În ceea ce privește capacitatea discriminatorie, aceasta poate fi apreciată folosindu-se testul Weber (Hermann David) (fig. 3.1.5), care constă în aplicarea pe tegumentul suprafeței de explorat a unui compas, ale cărui vîrfuri boante vor fi îndepărtate treptat unul de altul. De pildă, pe spate, două puncte situate la 4—5 cm distanță unul față de altul pot fi apreciate ca unul singur, pe cînd la nivelul buzelor o astfel de apreciere se face doar la 2—3 mm. Acest test se folosește în special pentru explorarea sensibilității la nivelul degetelor (5).

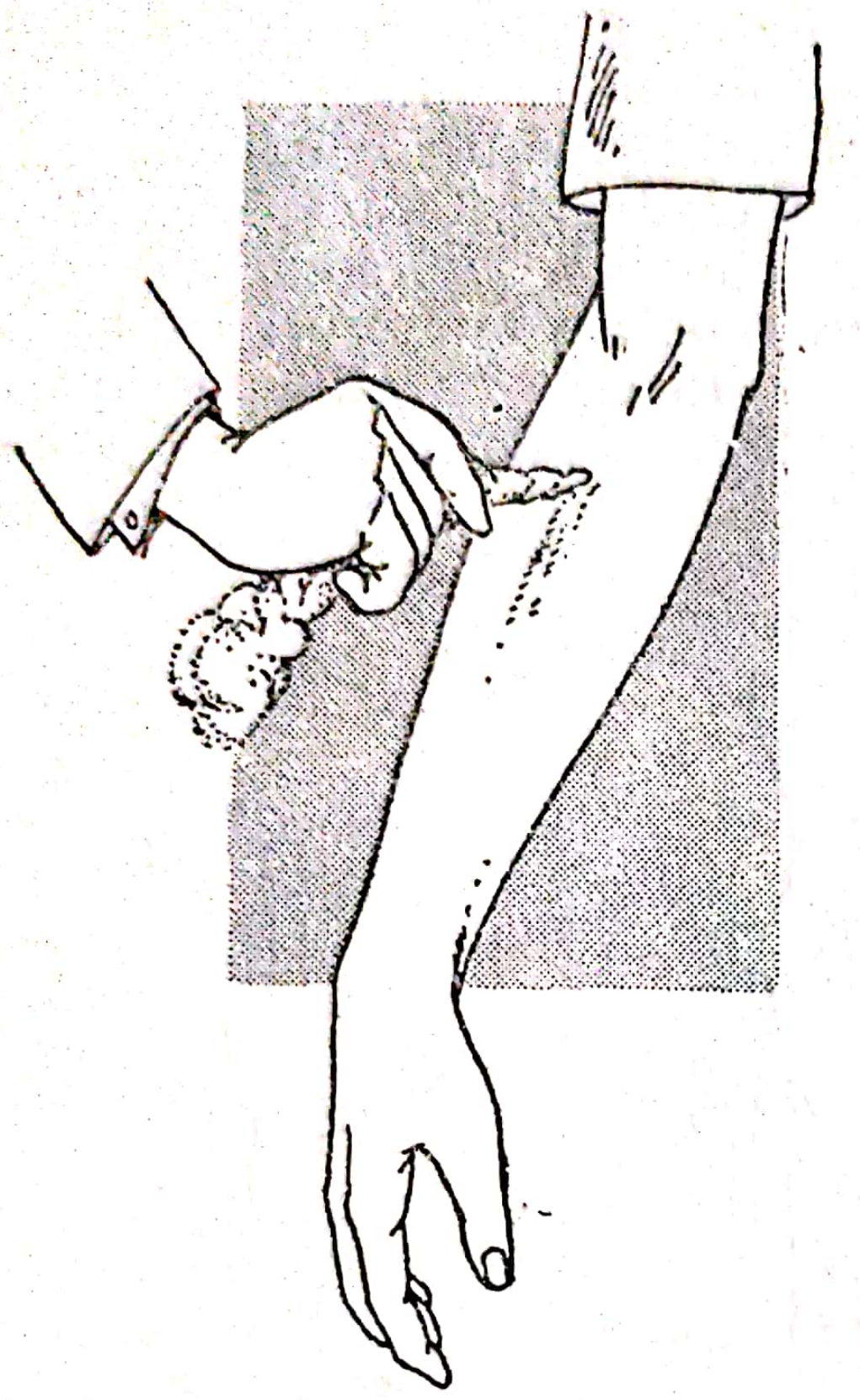

Fig. 3.1.4. — Tulburări senzitive: semnul Frey pentru aprecierea sensibilității tactile.

În aprecierea tulburărilor de sensibilitate trebuie să se țină seama de posibilitatea ca chiar o secționare completă a unui nerv să nu se însoțească de modificări senzitive. De asemenea, este posibil ca la un interval de două zile de la accident aria de întindere a anesteziei să se restrîngă, *nu* ca urmare a unui proces de regenerare, ci datorită faptului că inițial zona afectată a fost aparent mai întinsă, prin asocierea posttraumatică a unor tulburări funcționale ale terminațiilor nervoase de vecinătate.

Se poate face diferențierea între o leziune radiculară și una tronculară (Mumenthaler, 1965 — cit. de 1) prin faptul că în leziunea radiculară limita tulburărilor de sensibilitate este mai ștearsă, iar zona de anestezie dureroasă este mai întinsă decît cea tactilă, pe cînd în leziunea tronculară limita tulburării de sensibilitate este netă, iar zona de anestezie este mai largă pentru sensibilitatea tactilă, decît pentru cea dureroasă.

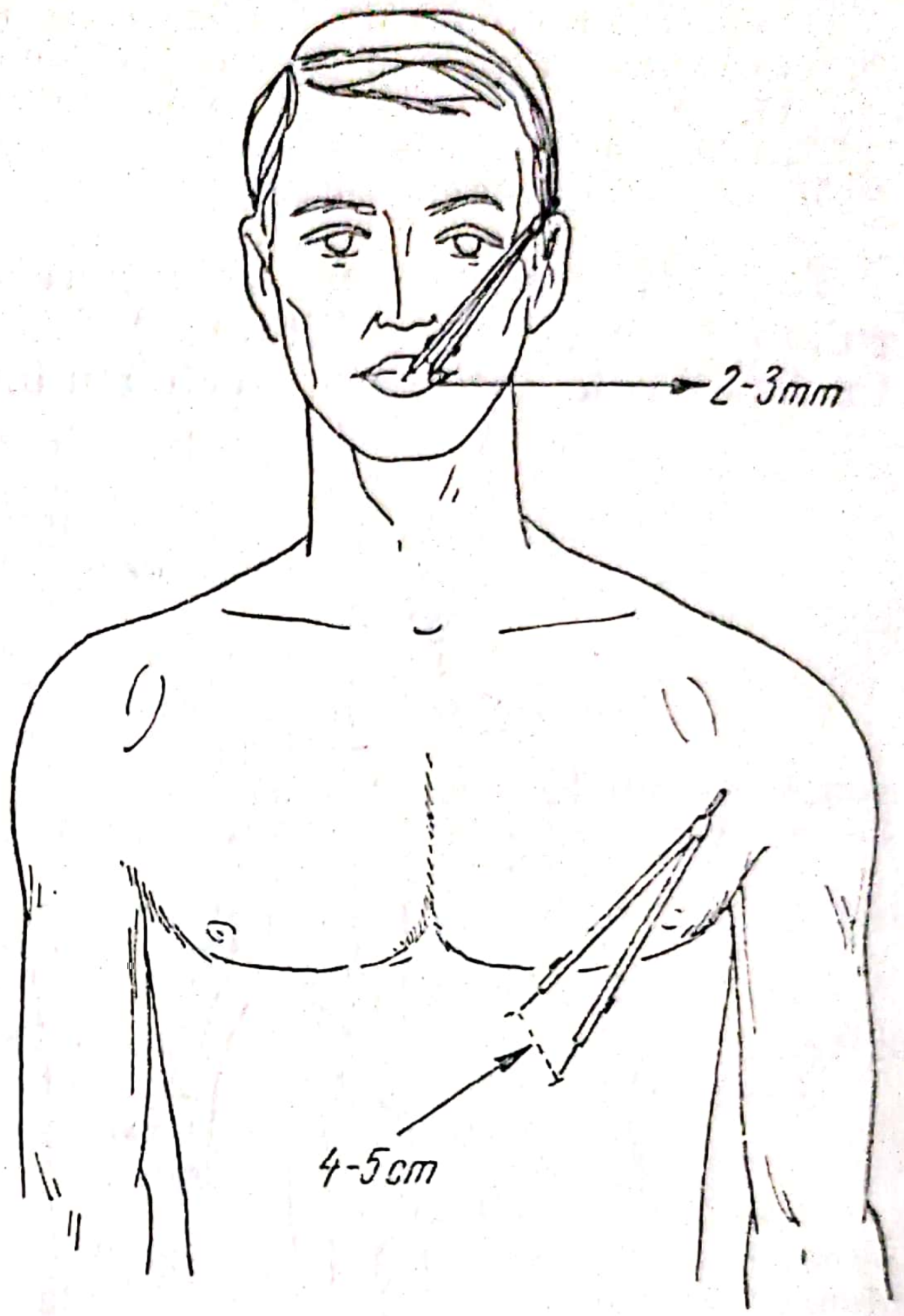

Fig. 3.1.5. — Tulburări senzitive: semnul Weber („semnul compasului") pentru aprecierea sensibilității discriminatorii.

Pentru a se putea stabili nivelul leziunii nervoase, este necesară situarea acesteia în cadrul topografiei radiculare sau tronculare a diverselor tipuri de sensibilitate.

În leziunile nervilor senzitivi se pot produce tulburări de percepere a senzațiilor — disestezii, în special de tip dureros.

Aprecierea recuperării senzitive se poate face la fel cu a celei motorii, după o scară comparativă (5):

- *S=0* = lipsa oricărei sensibilități
- *S=1* = recuperarea sensibilității dureroase profunde
- *S=2* = recuperarea unui grad de sensibilitate dureroasă superficială și de sensibilitate tactilă
- *S=3* = recuperarea sensibilității dureroase superficiale și a sensibilității tactile și dispariția perceperii exagerate a durerii (hiperpatie); într-un grad mai avansat se adaugă recuperarea discriminării tactile (semnul Weber)
- *S=4* = recuperare completă

Recuperarea senzitivă poate fi apreciată și pe baza semnului Tinel (1917) (fig. 3.1.6), care constă în producerea, prin percuție sau compresiune ușoară, efectuate de la periferie către zona lezată, a unei senzații de furnicătură. Semnul este pozitiv dacă bolnavul resimte o senzație parestezică sau chiar durere atît la locul percuției, cît și iradiate distal, acestea testînd prezența axonilor senzitivi pe cale de regenerare (3) (9).

Tulburări trofice. Odată cu afectarea funcțiilor motorie și senzitivă, lezarea unui nerv afectează implicit și structura sa simpatică, ceea ce determină tulburări circulatorii manifeste în special la extremitățile membrelor și care sînt cu atît mai intense, cu cît conținutul de fibre vegetative ale nervului afectat este mai mare. Din acest punct de vedere, cei mai bine dotați în structură simpatică sînt, în ordine, nervii: median, ischiatic și tibial (1). Urmarea tulburărilor circulatorii cu predominanță net ischemică este apariția tulburărilor trofice, care interesează toate structurile teritoriului afectat, în afara osului (6). Dintre multiplele manifestări trofice, cele mai evidente și mai precoce ca apariție sînt cele tegumentare. Pielea devine uscată, se subțiază și se acoperă cu scuame, ca urmare a absenței secreției sudorale. În zona dureroasă sudația dispare complet în teritoriul de inervație autonomă, creîndu-se așa-zisa „zonă de anhidroză“, datorită faptului că absența neuriților într-un nerv senzitiv este urmată de dispariția secreției sudorale în teritoriul cutanat pe care îl inervează. În afara evidențierii acestui fenomen prin aspectul de descuamare tegumentară, se folosește și testul Moberg (1958): se aplică pulpele degetelor bolnavului pe o coală de hîrtie, care apoi este impregnată cu o soluție acetonică de 1% Ninhydril. Această soluție colorează în violet amprentele degetelor cu funcție sudoripară normală, deci cu inervație intactă; absența colorației violete semnifică absența secreției sudorale și, deci, deficit de inervație.

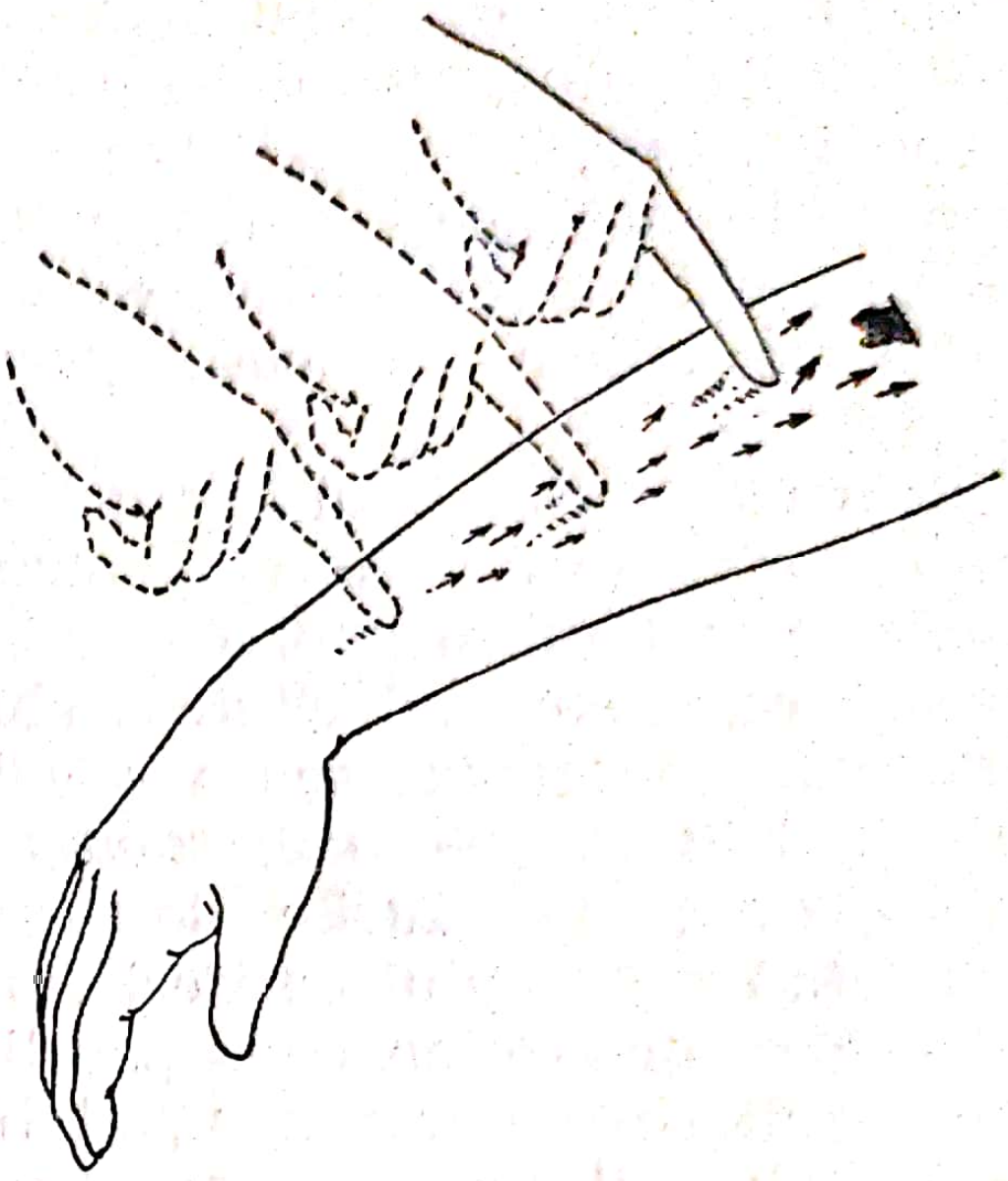

Fig. 3.1.6. — Regenerarea senzitivă: semnul Tinel pentru aprecierea senzației de furnicătură prin atingere superficială ascendentă.

Unghiile se îndoiesc și se rup cu ușurință. Atrofia musculară devine repede evidentă, în special la examenul și măsurătorile comparative cu membrul sănătos. Amiotrofia este urmarea atît a tulburărilor de irigație, cît și a inactivității musculare. În unele cazuri schimbarea înfățișării segmentului de membru afectat este patognomonică pentru lezarea nervului respectiv (de pildă, atrofia indexului în paralizia nervului median).

Între troficitatea țesuturilor și motilitate există o strînsă dependență, gradul de atrofie evoluînd paralel cu deficitul de tonus; atrofierea este cu atît mai rapidă, cu cît teritoriul respectiv este mai complet denervat. O atrofie rapid progresivă este caracteristică leziunilor nervoase periferice (1).

Pentru stabilirea unui bilanț lezional cît mai exact, ca și pentru o apreciere mai fidelă a procesului de regenerare, examenul clinic trebuie completat cu un examen paraclinic de specialitate — *electromiografia* —, care, în cazurile de lezare traumatică a nervului periferic, permite să se determine dacă paralizia este rezultatul neurapraxiei, al blocării conducerii nervoase sau al unei întreruperi parțiale sau complete a nervului.

Examenul paraclinic este cu atît mai necesar, cu cît examenul clinic poate da informații eronate, dat fiind posibilitatea de compensare pe care o au mușchii sinergici. În plus, în traumatismele care interesează și alte structuri — ceea ce în general constituie regula — și mai ales în leziunile tendinoase, electromiografia permite stabilirea precisă a participării nervoase în ansamblul deficitului motor (5).

Metodele de electrodiagnostic care utilizează curentul periodic faradic sau pe cel continuu galvanic sînt utile numai după trecerea unui interval de 3 săptămîni de la accident, căci nervul traumatizat, chiar secționat, rămîne excitabil în aval de leziune atît timp cît persistă resturi neuritice, aceasta cu condiția de a crește intensitatea și durata stimulării. Persistența hipoexcitabilității după a 3-a săptămînă arată că o parte a neuriților este intactă. Dacă întreruperea nervului este totală, acesta rămîne complet inexcitabil și după 3 săptămîni, desemnînd o reacție de degenerescență (6).

3.2.

Neuropatii traumatice

Leziunile traumatice ale nervilor periferici includ plăgile sau traumatismele neexpuse şi contuziile sau traumatismele expuse (7).

Plăgile sînt leziuni care interesează parţial sau total continuitatea nervului, produse prin arme albe, proiectile ale armelor de foc, manevre accidentale chirurgicale etc.; tot aici menţionăm injecţiile efectuate accidental intraradicular sau intratrabecular.

Contuziile desemnează leziuni mai variate din punct de vedere anatomopatologic, dintre care unele sînt şi încadrate în aşa-zisele „leziuni netraumatice“ (10), deşi termenul nu este tocmai corespunzător.

Contuzia este practic leziunea de nerv periferic cea mai frecventă (9), cu efect adeseori distructiv, în funcţie de durata şi intensitatea acţiunii agentului vulnerant. Contuzia nervului se poate produce prin acţiune „directă“, dinafară, dar mai ales este urmarea unei acţiuni traumatizante „indirecte“, în care factorul traumatizant este osul sau un fragment al acestuia, în cazul luxaţiilor sau al fracturilor.

Simptomatologia este variată în astfel de leziuni, în funcţie de structura nervului. Dacă este alcătuit din fascicule puţine, dar groase, cu epinerv slab reprezentat, efectul contuziei este maxim; pe nervul cu fascicule numeroase şi epinerv bogat, efectul contuziei este mai slab (9).

Luxaţia este o leziune rară, necesitînd anumite condiţii anatomice pentru a se produce. Tipul unui astfel de traumatism este luxaţia nervului cubital din şanţul retroepitrohlean, nervul trecînd în aceste condiţii pe dinaintea epitrohleei.

Distensia, întinderea sau **elongaţia** nervului este o leziune rezultată printr-o tracţiune excesivă care se produce mai ales în cazul fracturilor şi luxaţiilor, în special în timpul manevrelor de reducere a acestora; practic, acest tip de leziune se observă la nivelul plexului brahial (9) şi are ca efect o ruptură interstiţială a nervului (7).

Ruptura este în fapt o leziune de mai mare intensitate, care este urmată de obicei de o întrerupere parţială a continuităţii nervului; o ruptură totală este excepţională şi se poate produce tot în cadrul contuziilor (6) (7).

După opinia lui Seddon (cit. de 9), traumatismele nervului periferic pot fi reduse la numai trei tipuri: secţionare, contuzie şi tracţiune. Pentru oricare dintre acestea este necesar ca examenul medical să stabilească bilanţul lezional pe seama prezenţei diferitelor sindroame nervoase în teritoriul afectat (5):

Sindromul de întrerupere totală — caracterizat clinic prin anestezie şi paralizie completă, atrofie musculară, abolirea reflexelor osteotendinoase, absența sudorației și, paraclinic, prin inexcitabilitate farado-galvanică.

Sindromul de întrerupere parțială — cu fenomene asemănătoare celor precedente, dar de intensitate mai slabă.

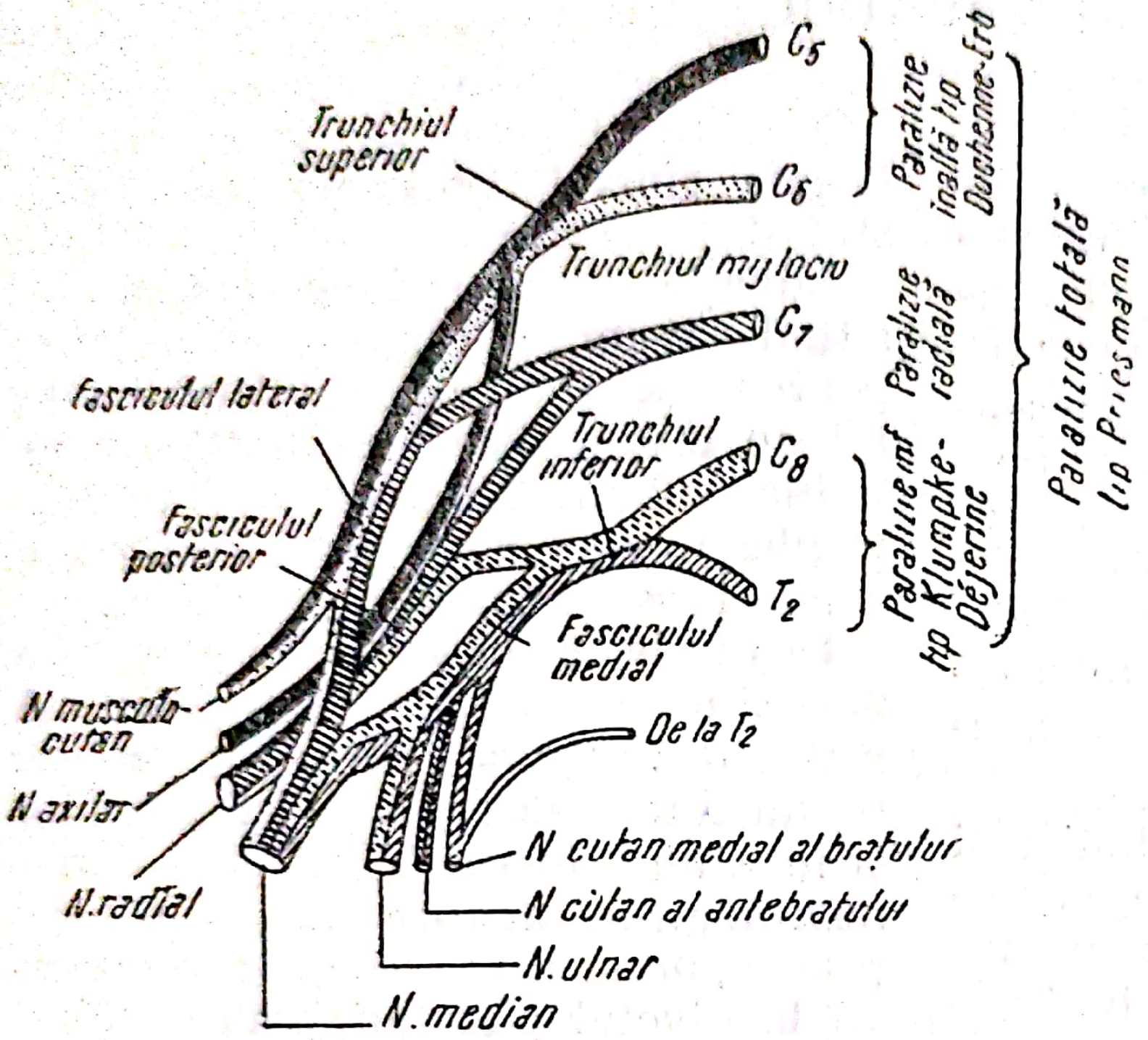
C5
C6
C7
C8
T2
Trunchiul superior
Trunchiul mijlociu
Trunchiul inferior
fasciculul lateral
Fasciculul posterior
Fasciculul medial
N musculo-cutan
N axilar
N.radial
De la T2
N cutan medial al brațului
N cùtan al antebratului
N.ulnar
N.median
Paralizie înaltă tip Duchenne-Erb
Paralizie radială
Paralizie inf tip Klumpke-Déjerine
Paralizie totală tip Priesmann

Fig. 3.2.1. — Schema constituirii plexului brahial (*după C. Arseni*).

Sindromul de regenerare — marcat de reapariția sensibilității și a contracțiilor voluntare.

Sindromul de iritație — constatabil după un interval oarecare de la traumatism și marcat de obicei de fenomene dureroase.

3.2.1.

Traumatismele plexului brahial

Plexul brahial este alcătuit din anastomoza ramurilor anterioare ale nervilor rahidieni cervicali cu rădăcinile C_5, C_6, C_7 și ale celor dorsali (D_1), care asigură inervația întregului membru toracic (fig. 3.2.1.).

Lezarea plexului este produsă în special prin mecanismul elongării, determinat de coborîrea bruscă a umărului, cu hiperextensie laterală și înclinare în sens opus, ceea ce afectează electiv rădăcinile cele mai înalte, sau de o hiperabducție a brațului, cînd rădăcinile nervoase inferioare suferă mai mult (6). Într-o astfel de leziune se produce paralizia mușchilor marele dințat și romboid, care fac adducția și ridicarea scapulei, prin inervația ce o primesc din ramuri dispuse aproape de rahis mai înainte de formarea trunchiurilor primare ale plexului. Dacă la paralizia acestor mușchi se asociază și paralizia radiculară superioară de tip Duchenne-Erb (vezi mai departe), aceasta semnifică o leziune supraganglionară cu deficit irecuperabil (9).

Un semn de asemenea nefavorabil este asocierea sindromului oculosimpatic Claude Bernard-Horner (mioză, enoftalmie și îngustarea fantei palpebrale), care indică lezarea centrilor și căilor vegetative simpatice ce asigură reflexul iridodilatator (3) și, deci, o smulgere radiculomedulară la partea inferioară a plexului (C_8—T_1), de asemenea cu semnificație gravă (10).

Afectarea prin întindere, prin hiperextensie, a plexului se poate solda cu smulgerea radiculară, produsă fie la ieșirea din măduvă, fie din sacul dural, ceea ce reprezintă o leziune senzitivo-motorie cu caracter definitiv.

Paralizia totală a plexului brahial — tip Priesmann se însoțește de anestezie și paralizie completă a întregului membru toracic, care este balant în lungul corpului — „în limbă de clopot“ (fig. 3.2.2.).

Paralizia radiculară superioară — tip Duchenne-Erb, produsă de coborîrea forțată a umărului, afectează rădăcinile C_5—C_6 (vezi fig. 3.2.1.), cu paralizia mușchilor centurii scapulare, cu abolirea sau limitarea mișcărilor în articulația scapulohumerală, cu paralizia mușchilor flexori și supinatori ai antebrațului. Dacă este afectată și C_7, se adaugă paralizia extensorilor antebrațului, pumnului și degetelor, ca și a mușchilor pronatori pendinte de nervul radial.

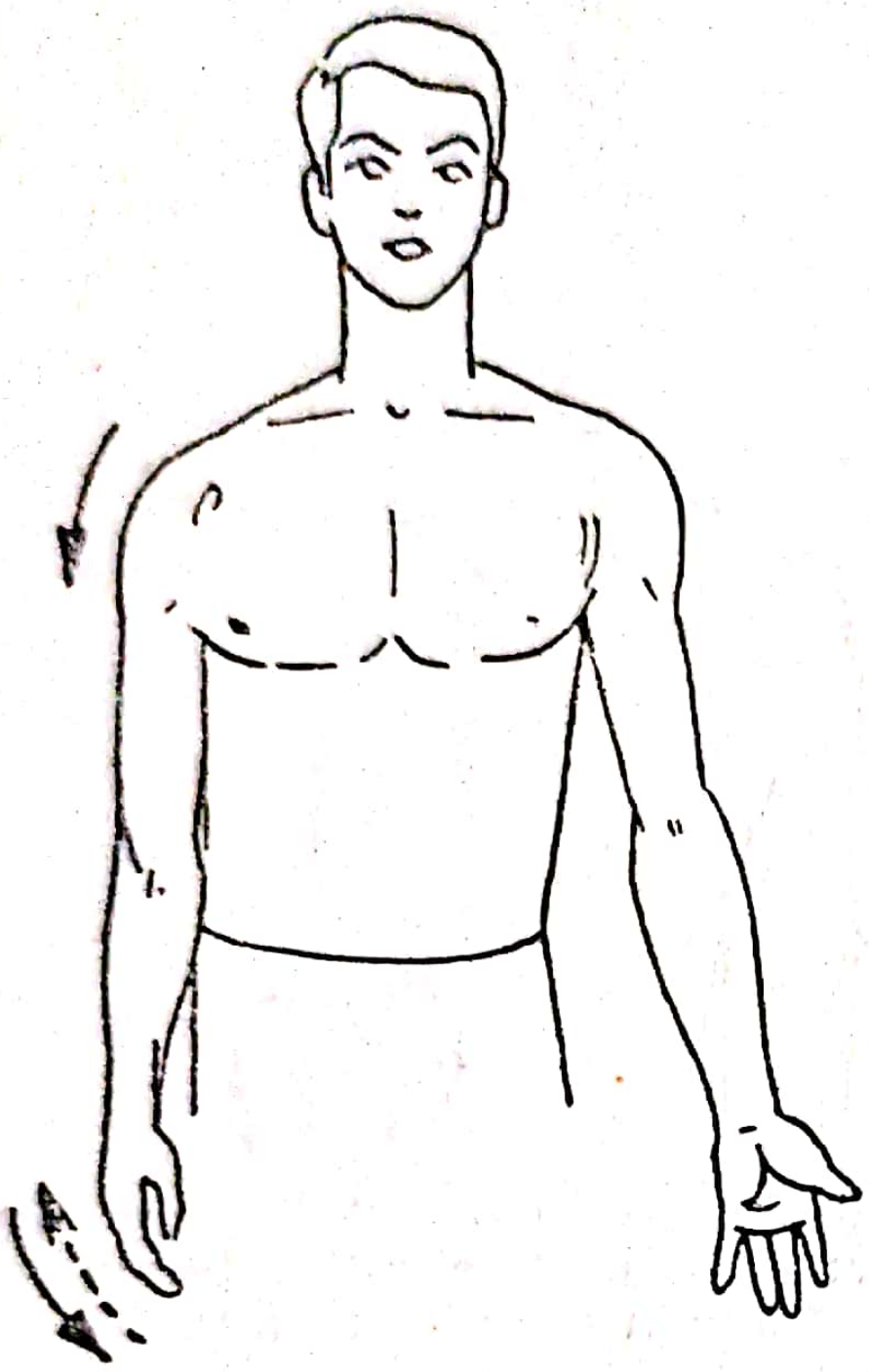

Fig. 3.2.2. — Paralizie totală a plexului brahial tip Priesmann: umărul căzut, membrul toracic atîrnă „în limbă de clopot“.

Paralizia izolată a rădăcinii C_7 este rară.

Paralizia radiculară inferioară — tip Klumpke-Déjerine, produsă într-o abducție forțată a brațului, afectează rădăcinile C_8—T_1 de origine a nervilor median și cubital și este urmată de paralizia flexorilor degetelor și a mușchilor intrinseci ai mîinii.

Diagnosticarea unei leziuni monoradiculare cere examene de specialitate, întrucît faptul că cei mai mulți mușchi au o inervație biradiculară face dificilă depistarea nervului afectat (6).

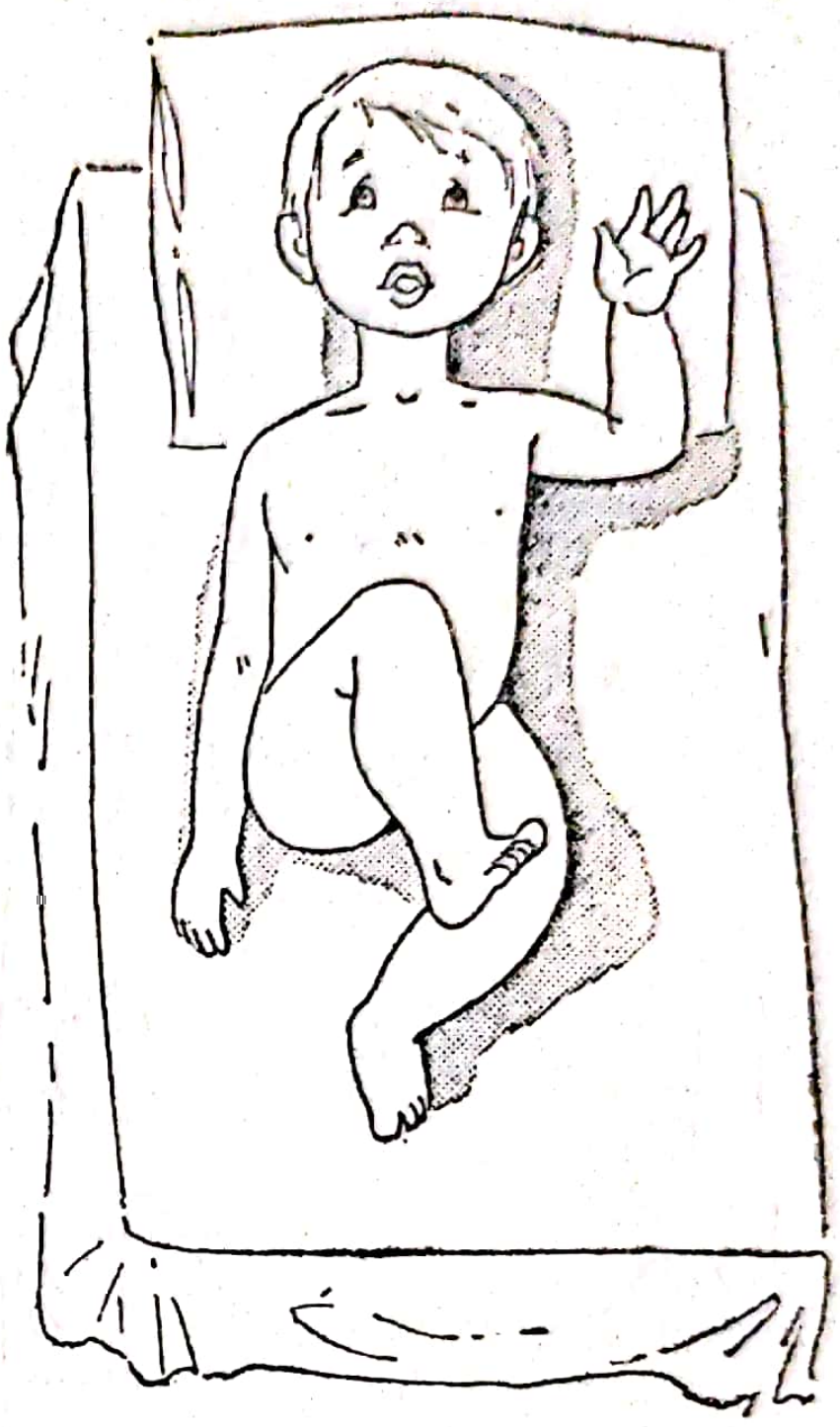

Fig. 3.2.3. — Paralizie obstetricală de plex brahial: membrul toracic afectat rămîne întins și inert în lungul corpului.

Lezarea obstetricală a plexului brahial se produce tot prin elongare, în timpul manevrelor de extracție laborioasă a fătului, la nivelul capului sau al membrelor superioare, în prezentația pelviană sau distocia umerilor la fătul mare.

Semnul unei astfel de leziuni la naștere constă în inerția membrului toracic afectat, care rămîne întins și inert în lungul corpului, nu răspunde la excitații și nu are reflexe osteotendinoase, în timp ce membrul sănătos este flectat (fig. 3.2.3.).

Mai tîrziu, în stadiul de sechele, paralizia plexului brahial de cauză obstetricală se manifestă prin abolirea posibilității de rotație externă a umărului, evidențiată prin punerea copilului să ducă policele la gură; acest gest se face printr-o mișcare combinată de abducție și antepulsie a brațului și antebrațului, asemănătoare mișcării prin care se duce trompeta la gură — „semnul trompetei“ (Ombrédanne — cit. de 6) (fig. 3.2.4.).

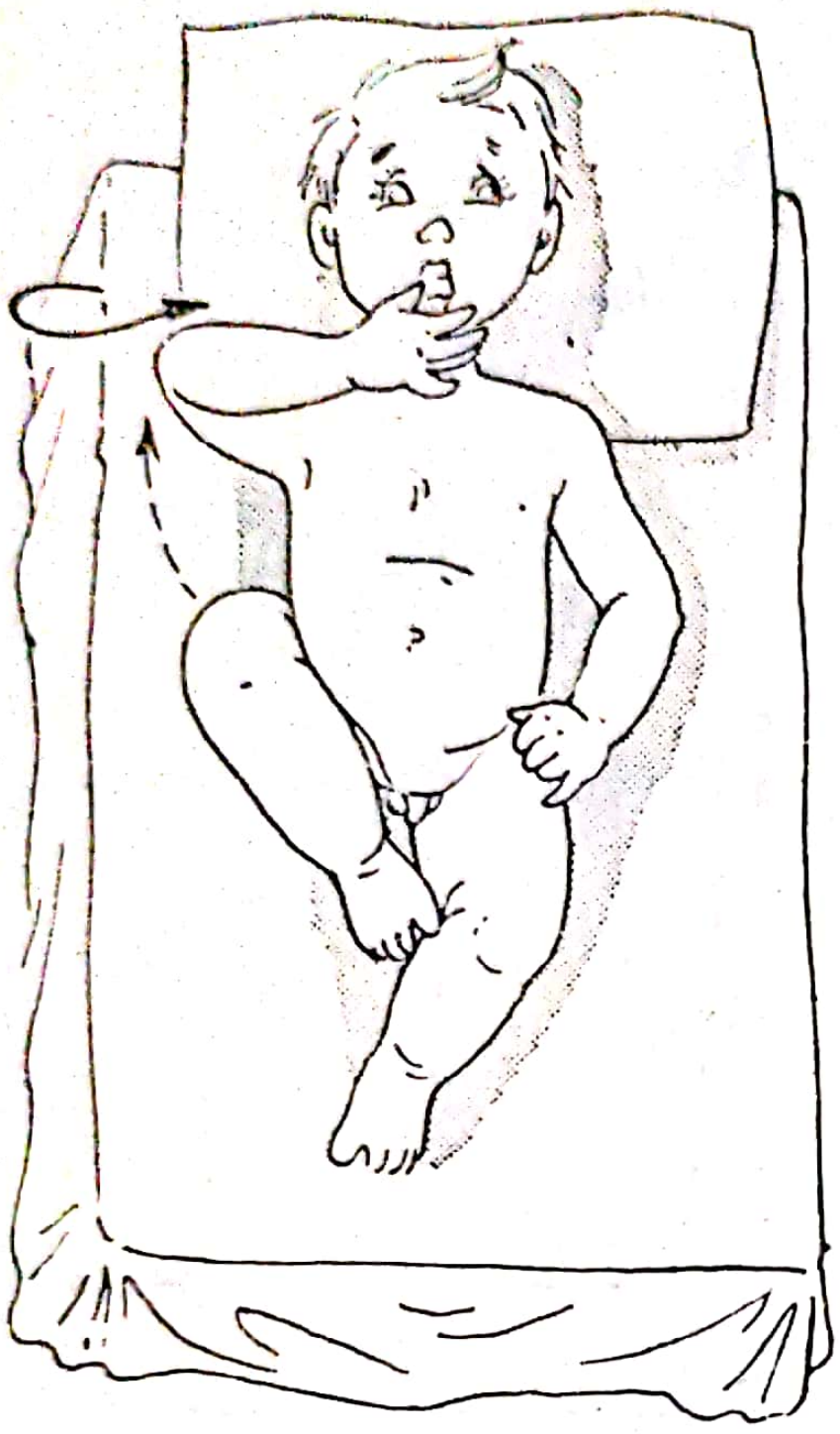

Fig. 3.2.4. — Paralizie obstetricală de plex brahial — stadiu sechelar: „semnul trompetei“ prin abolirea rotației externe a umărului.

Lezarea nervului circumflex (nervul axilar). Acest nerv își are rădăcina în C_5—C_6 și ca teritorii de distribuție, mușchii deltoid și *teres minor*. Lezarea sa se produce în special în manevrele de reducere a luxației scapulohumerale și este urmată de reducerea sau abolirea mișcării de abducție a brațului (fig. 3.2.5.) și apoi de atrofia mușchiului deltoid și de hiperestezia sau anestezia teritoriului respectiv.

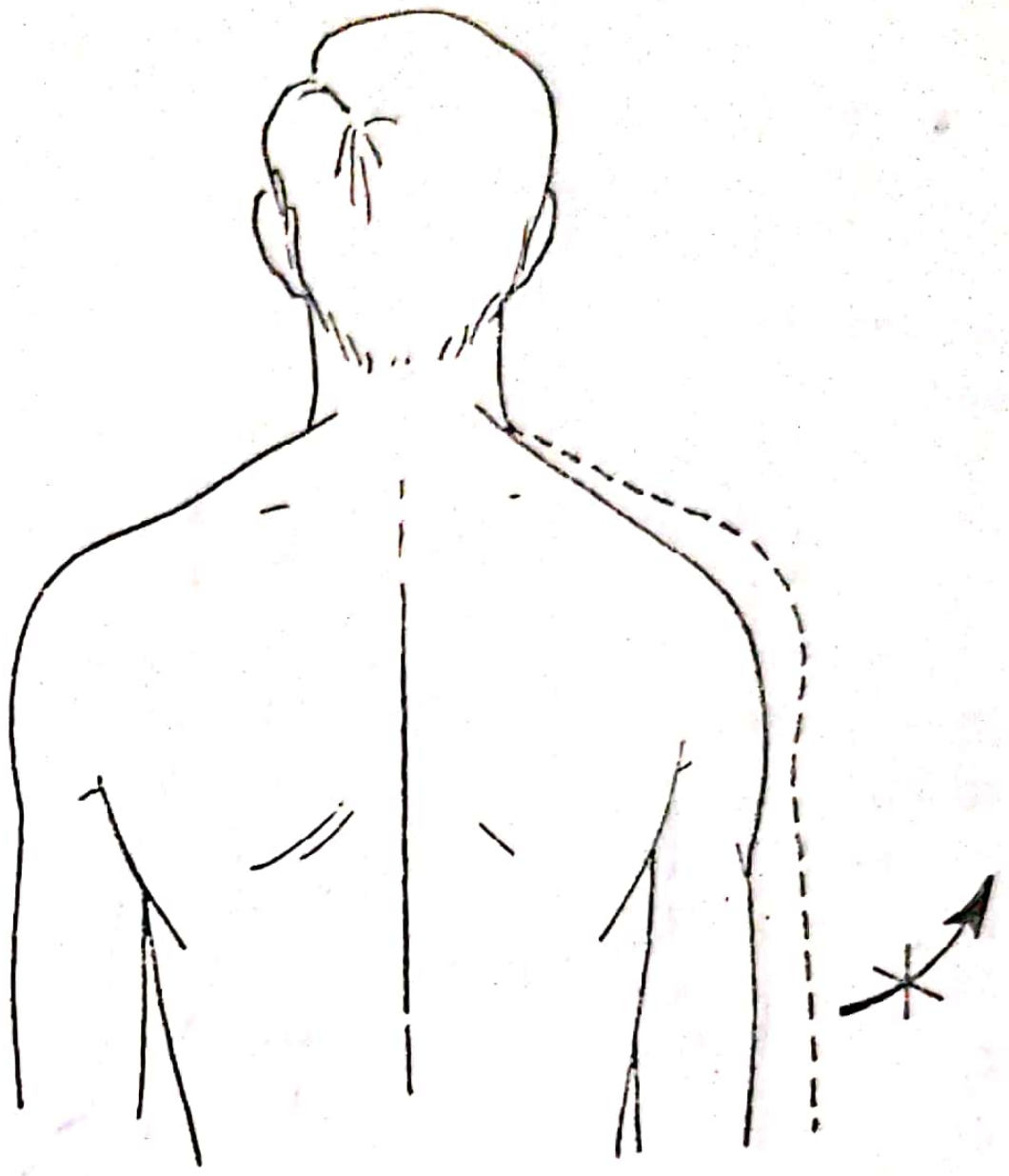

Fig. 3.2.5. — Paralizie de nerv axilar: atrofia mușchiului deltoid; abducția brațului imposibilă.

Lezarea nervului radial. Nervul radial este un nerv mixt, cu originea în fasciculul dorsal al plexului brahial, și anume în C_5, C_6, C_8 și în principal în C_7. El asigură inervația mușchilor extensori și supinatori ai antebrațului și extensori ai degetelor, ca atare *fiind nervul extensiei și al supinației;* lezarea sa izolată se poate produce în special prin deplasări sau fracturi ale capului humeral și în abordul chirurgical extern al diafizei humerale (6), la purtătorii de cîrje (fig. 3.2.6).

Cele mai frecvente leziuni se situează la nivelul șanțului de torsiune a humerusului.

Clinic, în general atitudinea membrului toracic este caracteristică, cu antebrațul în semiflexie pe braț, mîna balantă, flectată, în pronație, cu degetele în flexie (fig. 3.2.7).

Defectul de sensibilitate este marcat prin abolirea reflexului tricipital; bolnavul nu mai face extensia antebrațului pe braț la percuția tendonului tricepsului pe olecran (fig. 3.2.8.).

Zona de anestezie care ar trebui să intereseze întreaga față dorsală a membrului toracic este, datorită inervației de vecinătate, limitată la fața dorsală a primului spațiu interosos, la fața dorsală a primelor două metacarpiene și a falangelor proximale ale degetelor respective (1) (fig. 3.2.9).

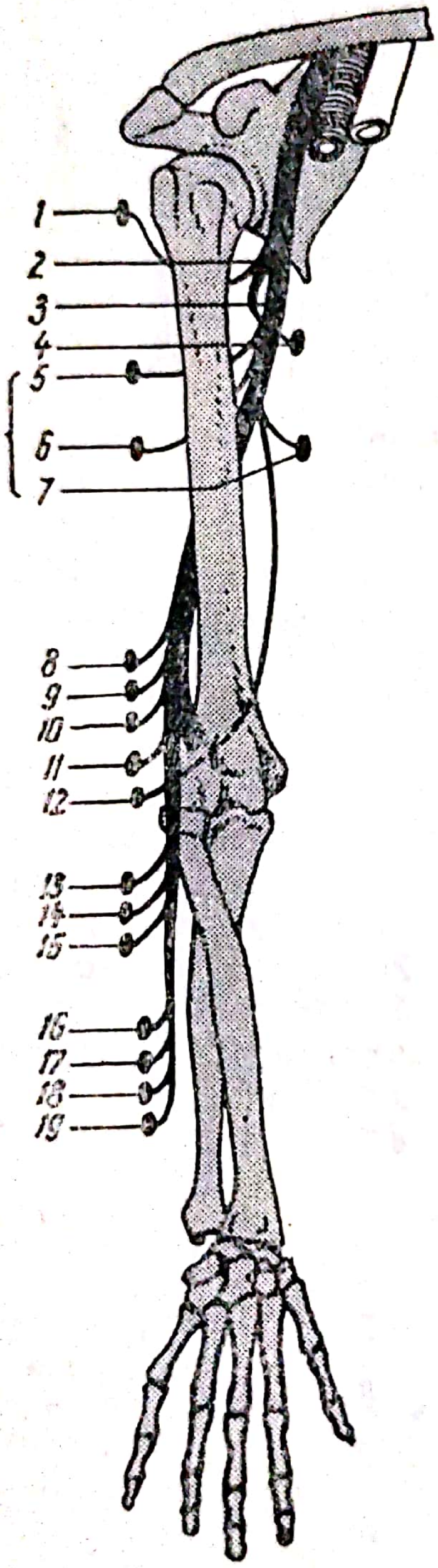

Fig. 3.2.6. — Nervul radial: distribuția motorie *(după H. Nigst).*

1 — *m. deltoideus;* 2 — *n. axilaris;* 3 — *n. radialis;* 4 — *m. teres minor;* 5, 6, 7 — *m. triceps;* 8 — *m. brahio-radialis;* 9 — *m. extensor carpi radialis lungus;* 10 — *m. extensor carpi radialis brevis;* 11 — *m. supinator;* 12 — *m. anconaeus;* 13 — *m. extensor digitorum communis;* 14 — *m. extensor digiti V;* 15 — *m. extensor carpi ulnaris;* 16 — *m. abductor pollicis longus;* 17 — *m. extensor pollicis longus;* 18 — *m. extensor pollicis brevis;* 19 — *m. extensor indicis.*

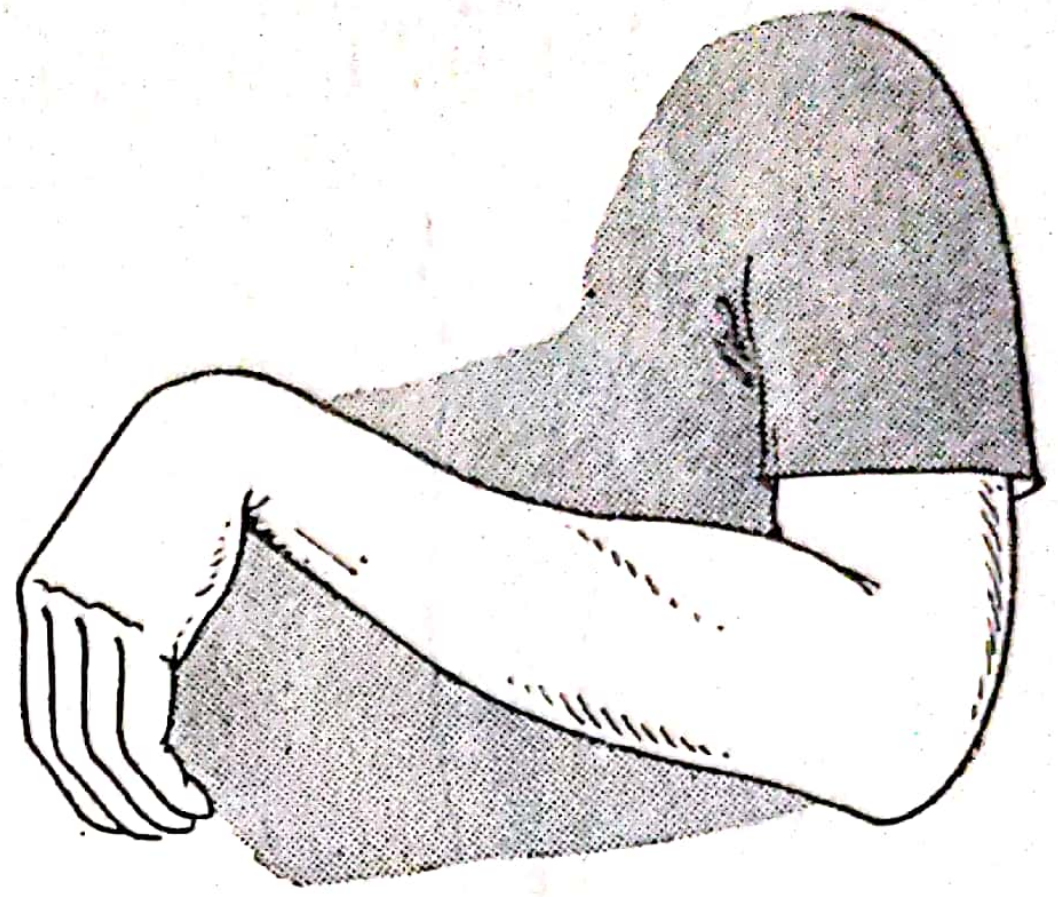

Fig. 3.2.7. — Paralizie de nerv radial: antebraț în flexie pe braț, mîna în pronație, degetele în semiflexie, palma în adducție.

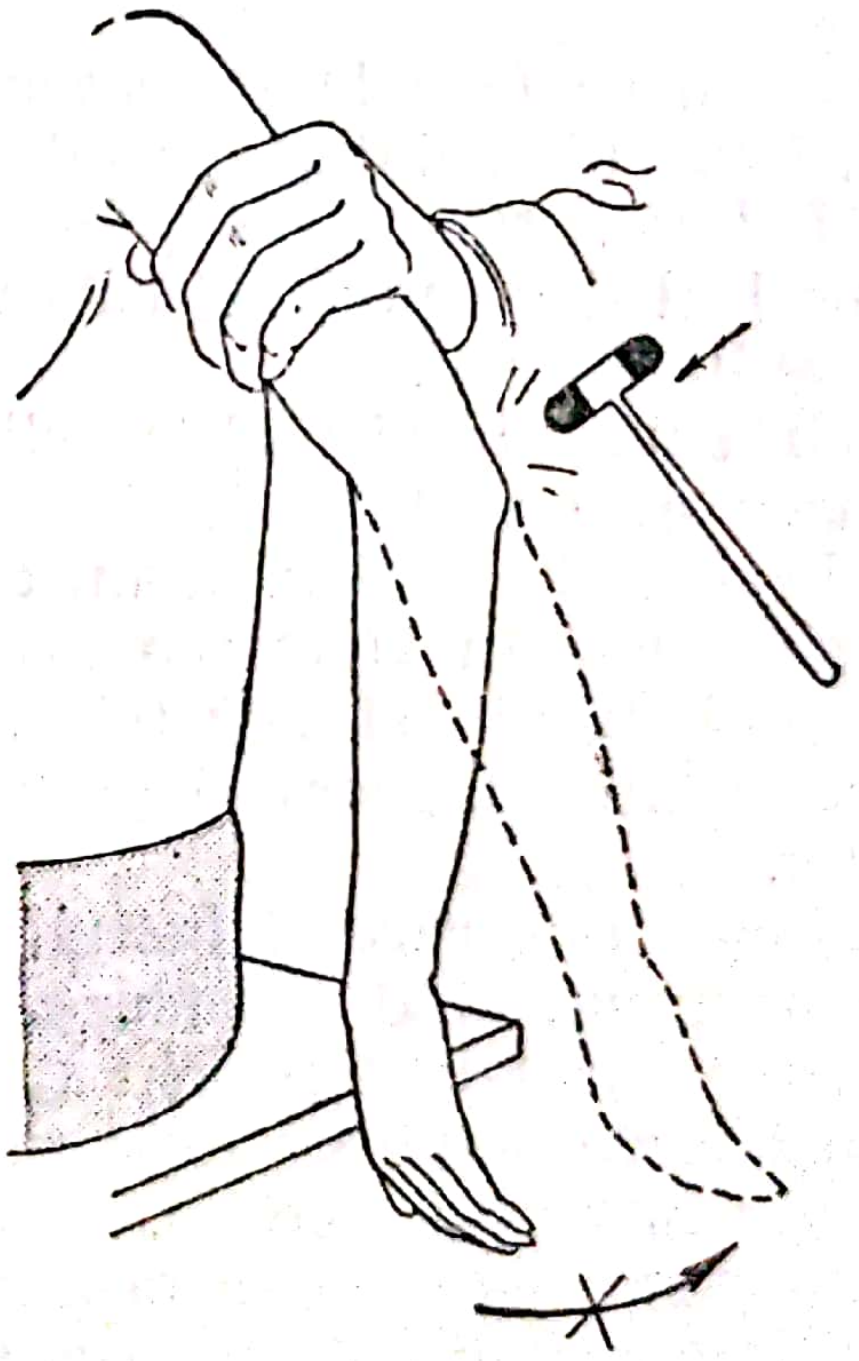

Fig. 3.2.8. — Paralizie de nerv radial: abolirea reflexului tricipital.

Lezarea nervului median (medianus). Nervul median are o componentă motorie (fig. 3.2.10) și una somato-senzitivă, cu originea în rădăcinile C_6, C_7, C_8 și D_1. Distribuția sa musculară se face la pronatorul rotund, flexorul radial al carpului, palmarul lung, flexorii superficial și profund ai degetelor, la scurții policelui și lumbricali.


Fig. 3.2.9. — Paralizie de nerv radial: zona de anestezie.

Tabloul clinic al lezării acestui nerv este variabil în funcție de sediul acestei lezări; manifestarea majoră constă în afectarea pronației și flexiei mîinii și degetelor, prin aceasta fiind compromisă prehensiunea (1).

Leziunea este rareori înaltă, la nivelul brațului, cînd afectează motor și senzitiv întregul teritoriu al membrului toracic pendinte topografic de inervația nervului median. Leziunile obișnuite sînt cele ce se produc sub nivelul treimii superioare a antebrațului și în special acelea de la nivelul articulației pumnului, unde nervul este lezat în plăgile produse prin tăiere, cu lama de ras, cu cioburi de sticlă sau prin strivire, în luxația anterioară a osului semilunar (6).

În principal este afectată *pronația*, prin denervarea mușchilor rotund și pătrat pronator, dar și flexia mîinii, prin denervarea mușchilor anteriori superficiali ai antebrațului și mîinii,

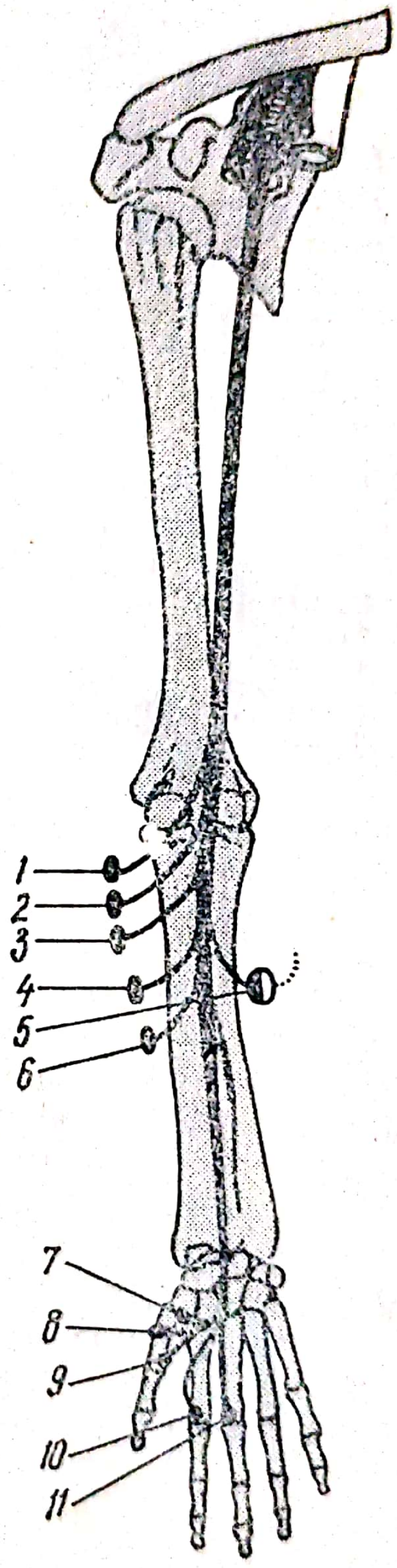

Fig. 3.2.10. — Nervul median: distribuția motorie *(după H. Nigst).*

1 — *m. pronator teres*; a — *m. flexor carpi radialis*; 3 — *m. palmaris longus*; 4 — *m. flexor digitorum superficialis*; 5 — *m. flexor digitorum profundis*; 6 — *m. flexor pollicis longus*; 7 — *m. abductor pollicis brevis*; 8 — *m. flexor pollicis brevis*; 9 — *m. opponeus pollicis*; 10 — *m. lumbricalis I*; 11 — *m. lumbricalis II.*

și flexia degetelor, prin afectarea inervației mușchilor lumbricali pentru prima falangă, a flexorului superficial pentru falanga a II-a și a flexorului profund pentru falanga a III-a de la primele trei degete (fig. 3.2.11), și flexia falangei a II-a de la ultimele două degete, precum și abducția, flexia și opoziția policelui (fig. 3.2.12), ceea ce are ca urmare pierderea posibilității de a realiza pensa digitală și opoziția policelui față de celelalte degete (fig. 3.2.13).

Flexia parțial posibilă a degetelor III, IV și V dă mîinii aspectul de „mînă indicatoare“ (fig. 3.2.14). Mîna este în extensie ușoară, căci mișcarea flexorie mai este încă efectuată de mușchii inervați de nervul cubital; fața palmară a policelui este pe același plan cu restul degetelor și, datorită atrofiei eminenței tenare, apare aspectul de „mînă de maimuță“ (fig. 3.2.15).

Tulburările senzitive secundare lezării nervului median cuprind, pe fața palmară, marginea laterală a mîinii, cu interesarea primelor trei degete, și jumătatea laterală a degetului IV; pe fața dorsală, este interesat teritoriul ultimelor două falange ale degetelor II și III și, parțial, medial, al degetului IV (fig. 3.2.16). Afectarea senzitivă capătă deseori caracter cauzalgic, dacă lezarea nervului este numai parțială (1).

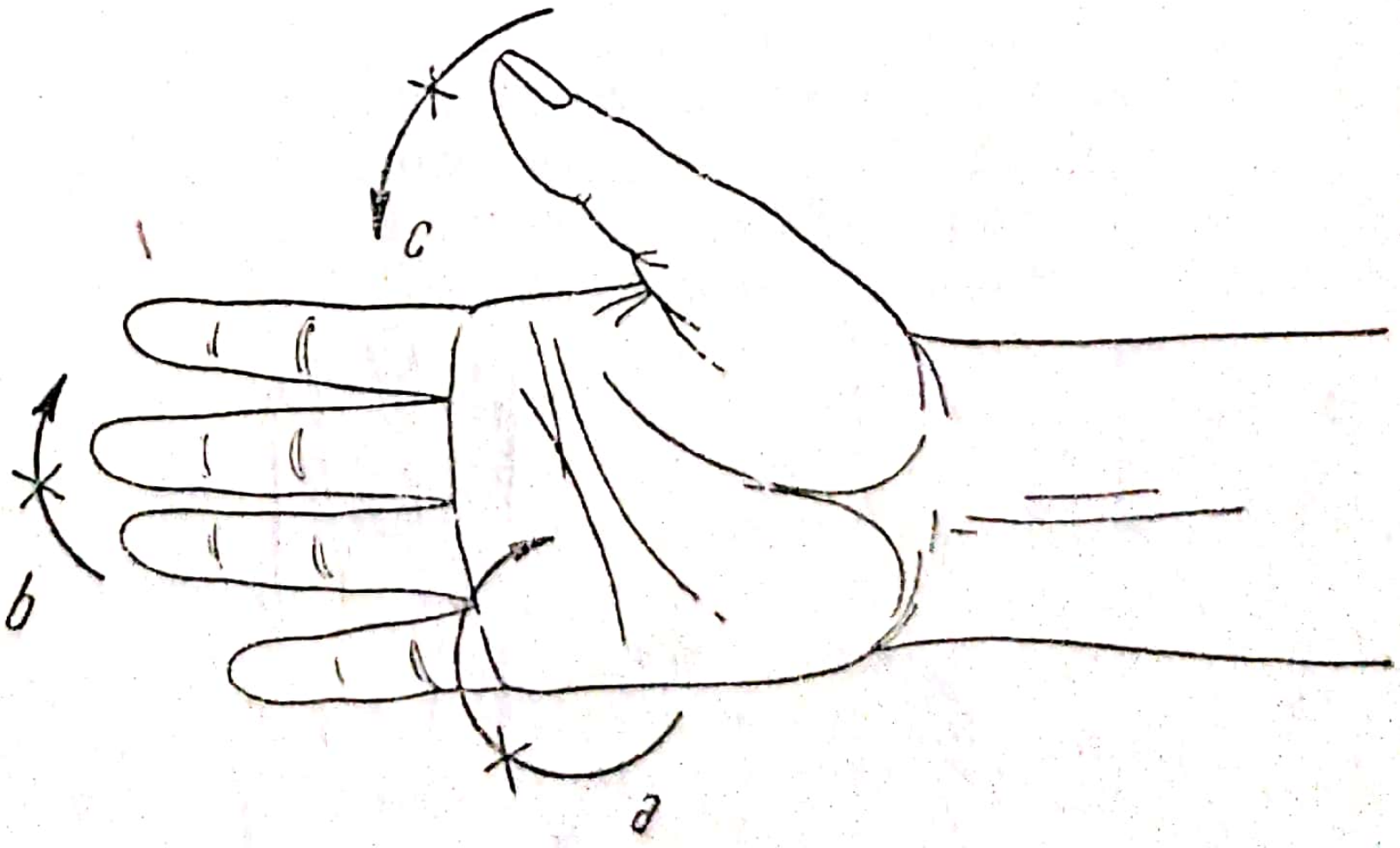

Fig. 3.2.12. — Paralizie de nerv median.
a — abolirea flexiei mîinii;
b — abolirea flexiei degetelor I, II, III și, eventual, V;
c — abolirea mișcărilor de flexie și opoziție ale policelui.

Lezarea nervului cubital (ulnar). Ulnarul are o componentă motorie și una somato-senzitivă, cu originea în rădăcinile C_8—D_1. Distribuția musculară: flexorul cubital al carpului, flexorul profund al degetelor, abductorul policelui, mușchii eminenței tenare, interosoșii și lumbricalii (3) (fig. 3.2.17).

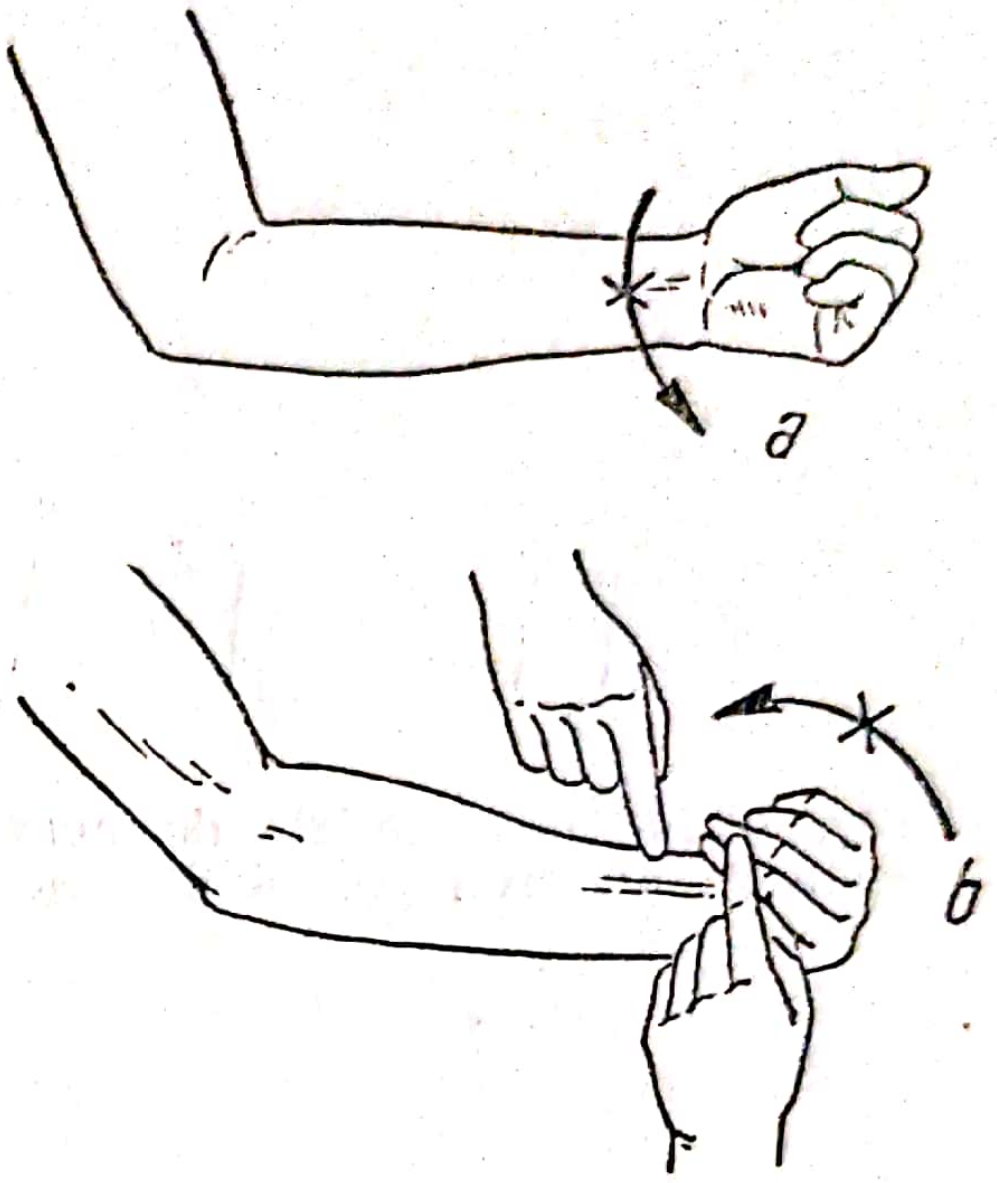

Fig. 3.2.11. — Paralizie de nerv median: abolirea mișcărilor de pronație *(a)*, de flexie a mîinii și a primelor 3 degete *(b)*.

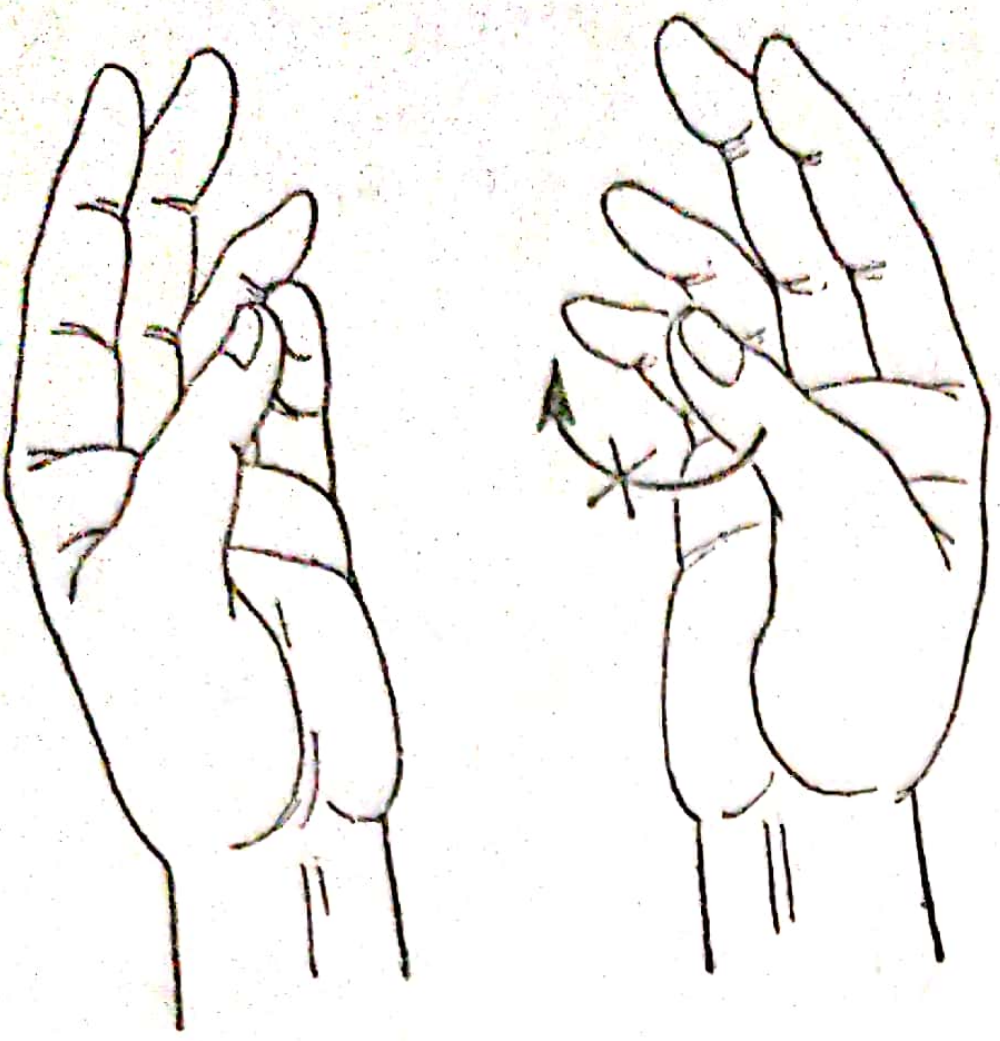

Fig. 3.2.13. — Paralizie de nerv median: abolirea pensei digitale.

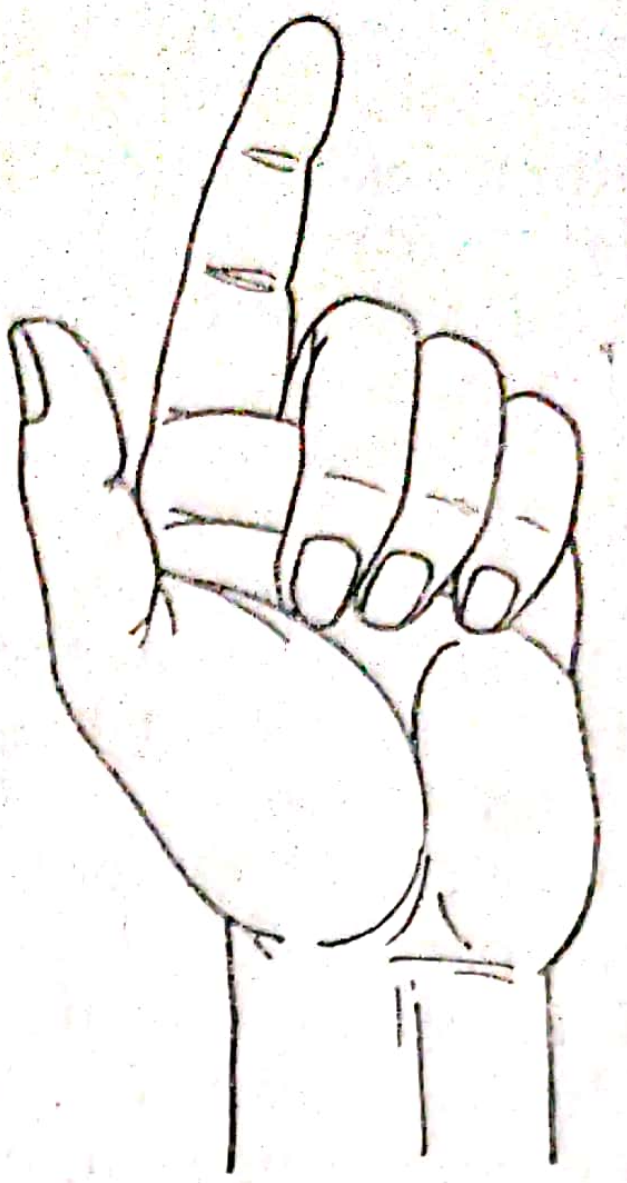

Fig. 3.2.14. — Paralizie de nerv median: „mîna indicatoare“, prin flexia parțial posibilă a degetelor III, IV și V.

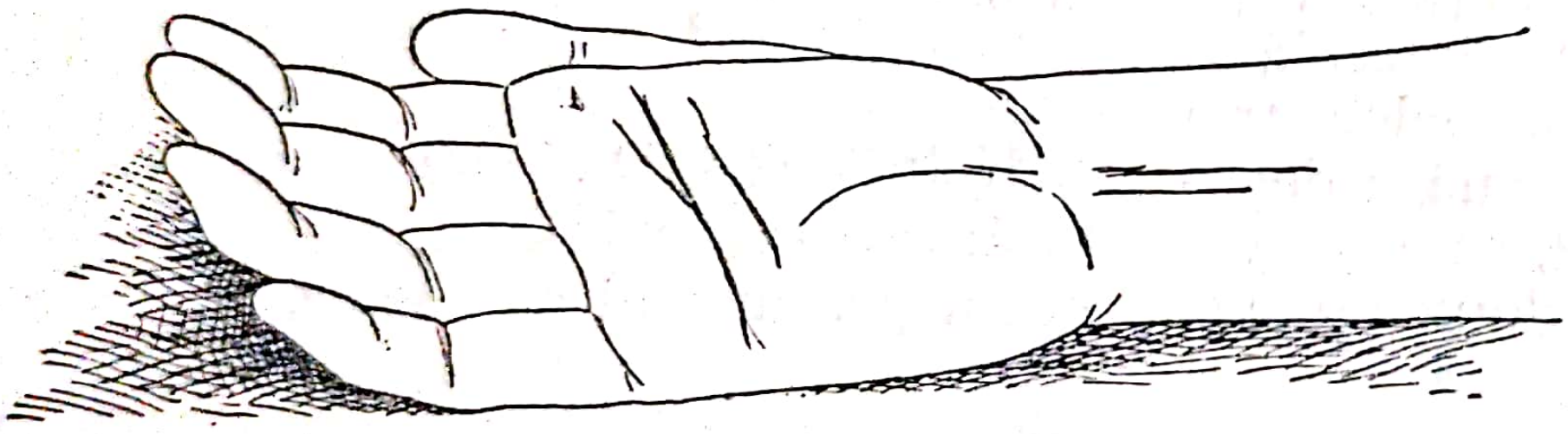

Fig. 3.2.15. — Paralizie de nerv median: „mîna de maimuță“, prin atrofia eminenței tenare.

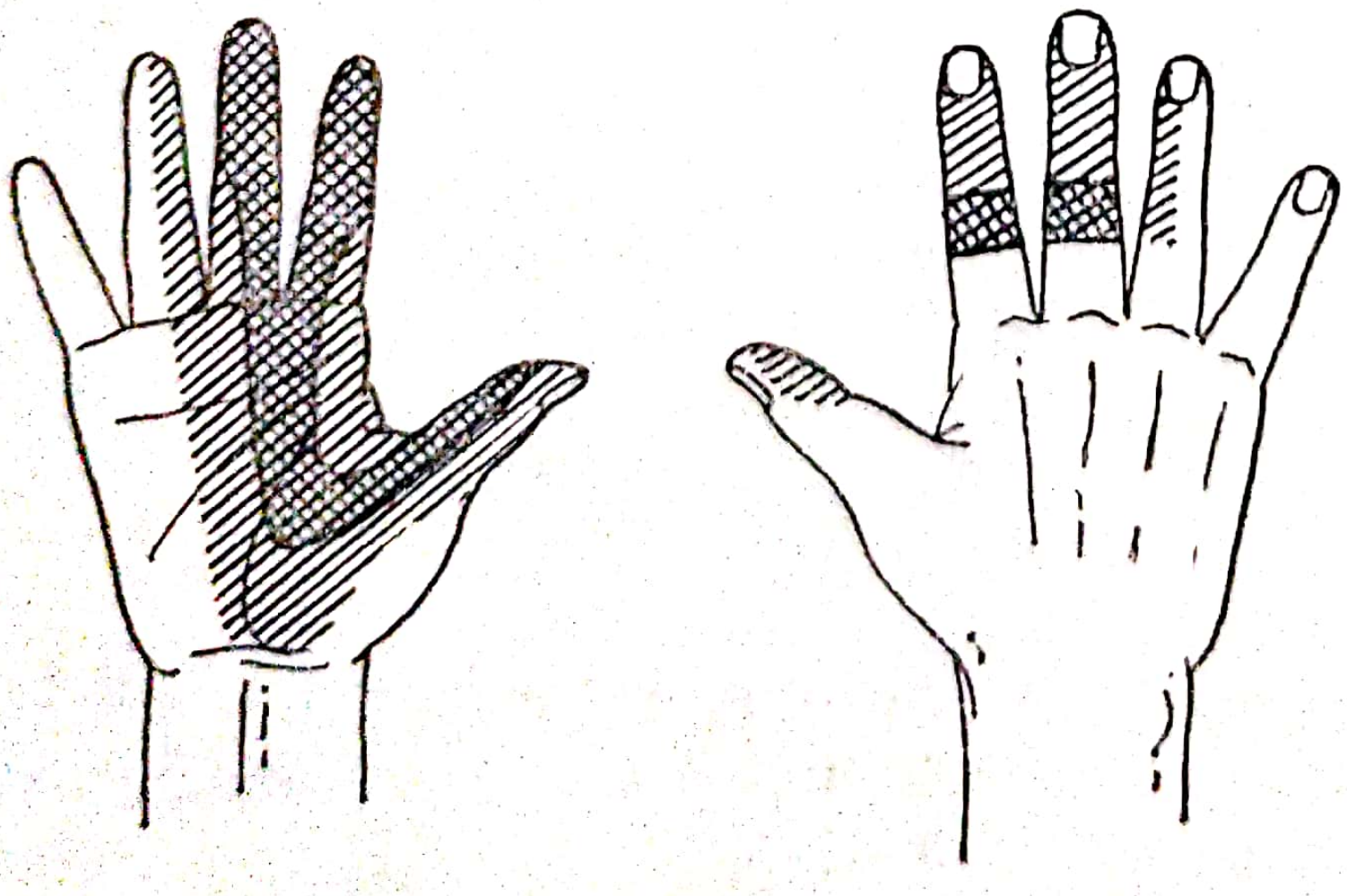

Fig. 3.2.16. — Paralizie de nerv median: afectarea teritoriului senzitiv.

Lezarea nervului se produce la nivelul articulației cotului, în luxația sau fractura extremității inferioare a humerusului și, mai frecvent, în regiunea inferioară a antebrațului, unde adesea este asociată cu secționări vasculare și lezarea nervului median. Paralizia nervului cubital este caracteristică celor care practică intens ciclismul, deoarece stau sprijiniți timp îndelungat pe marginea cubitală a antebrațelor (2).

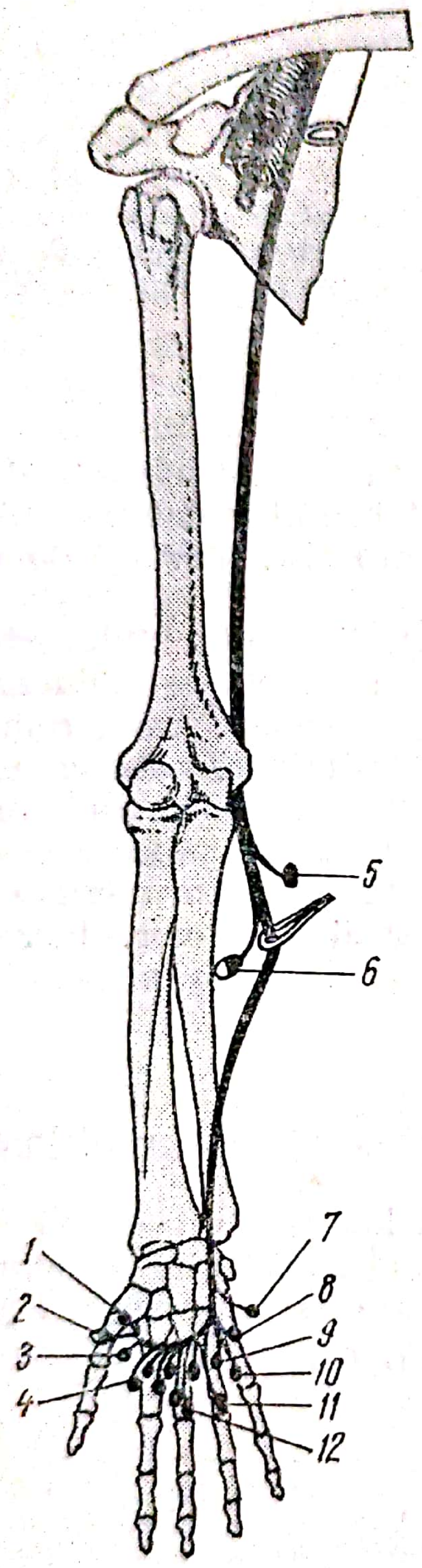

Fig. 3.2.17. — Nervul ulnar: distribuție motorie *(după H. Nigst).*

1 — *m. adductor pollicis*; 2 — *m. flexor pollicis brevis*; 3 — *m. oseus dorsalis I*; 4 — *m. interoseus volaris I*; 5 — *m. flexor carpi ulnaris*; 6 — *m. flexor digitorum profundis*; 7 — *m. palmaris brevis*; 8 — *m. abductor digiti V*; 9 — *m. opponens digiti V*; 10 — *m. flexor digiti V*; 11 — *m. lumbricalis IV*; 12 — *m. lumbricalis III.*

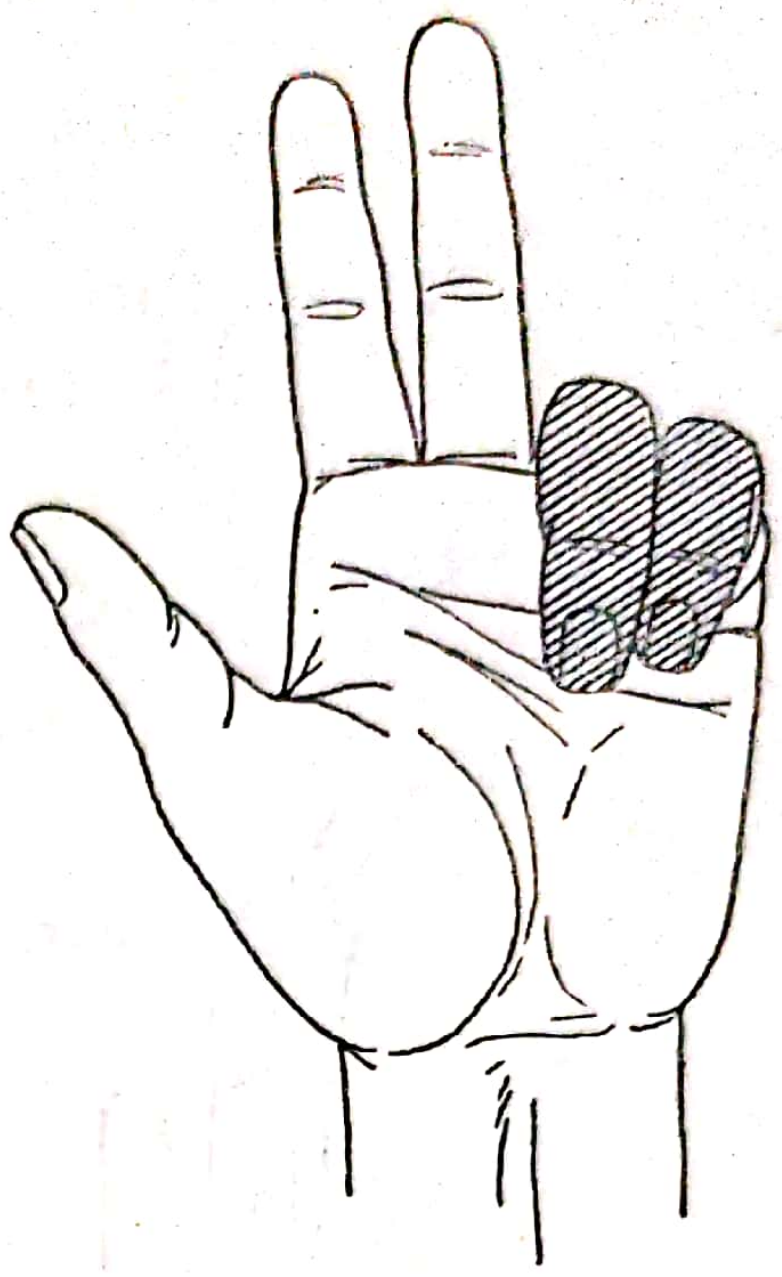

Fig. 3.2.18. — Paralizie de *n. ulnaris*: imposibilitatea de flectare a primei falange și de extensie a falangelor a II-a și a III-a, mai evidentă la degetele auricular și inelar, mai slabă la index și medius.

Clinic, aspectul este în ansamblu legat de paralizia mușchilor interosoși, deci cu deficit de motilitate a ultimelor patru degete, și de paralizia mușchiului adductor al policelui.

Paralizia mușchilor interosoși determină un deficit de flexie-extensie, cu imposibilitatea de a flecta prima falangă și de a le extinde pe celelalte două, mai ales la degetele auricular și inelar și mai puțin la index și medius (fig. 3.2.18). Se poate pune în evidență acest deficit prin imposibilitatea executării mișcării de „bobîrnac" (fig. 3.2.19).

Există, de asemenea, deficit în potențialul de a efectua abducția (mușchii interosoşi dorsali) şi adducţia (muşchii interosoşi palmari) ultimelor patru degete, care, în ansamblu, nu se pot desfăşura „în evantai" (fig. 3.2.20). Acest deficit este maxim la nivelul degetelor III şi IV şi poate fi evidenţiat prin „semnul hîrtiei": hîrtia nu poate fi menţinută între aceste degete.

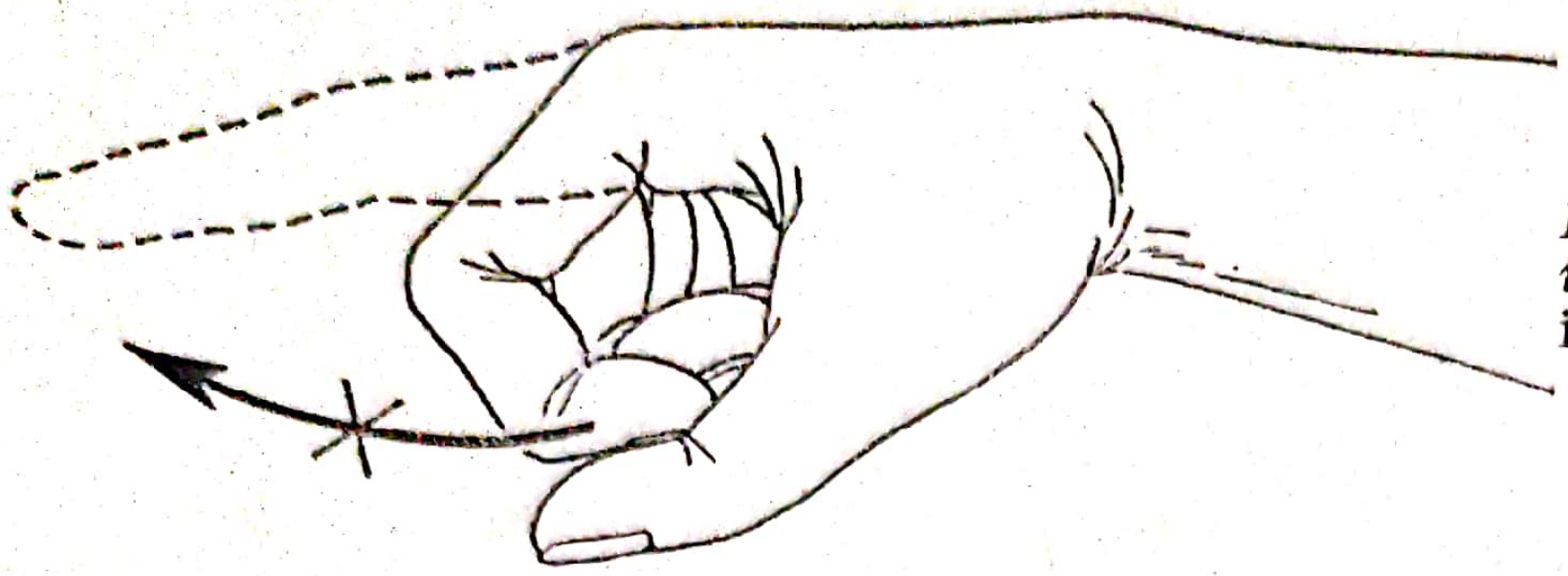

Fig. 3.2.19. — Paralizie de *n. ulnaris:* afectarea extensiei indexului împiedică efectuarea mişcării de „bobîrnac".

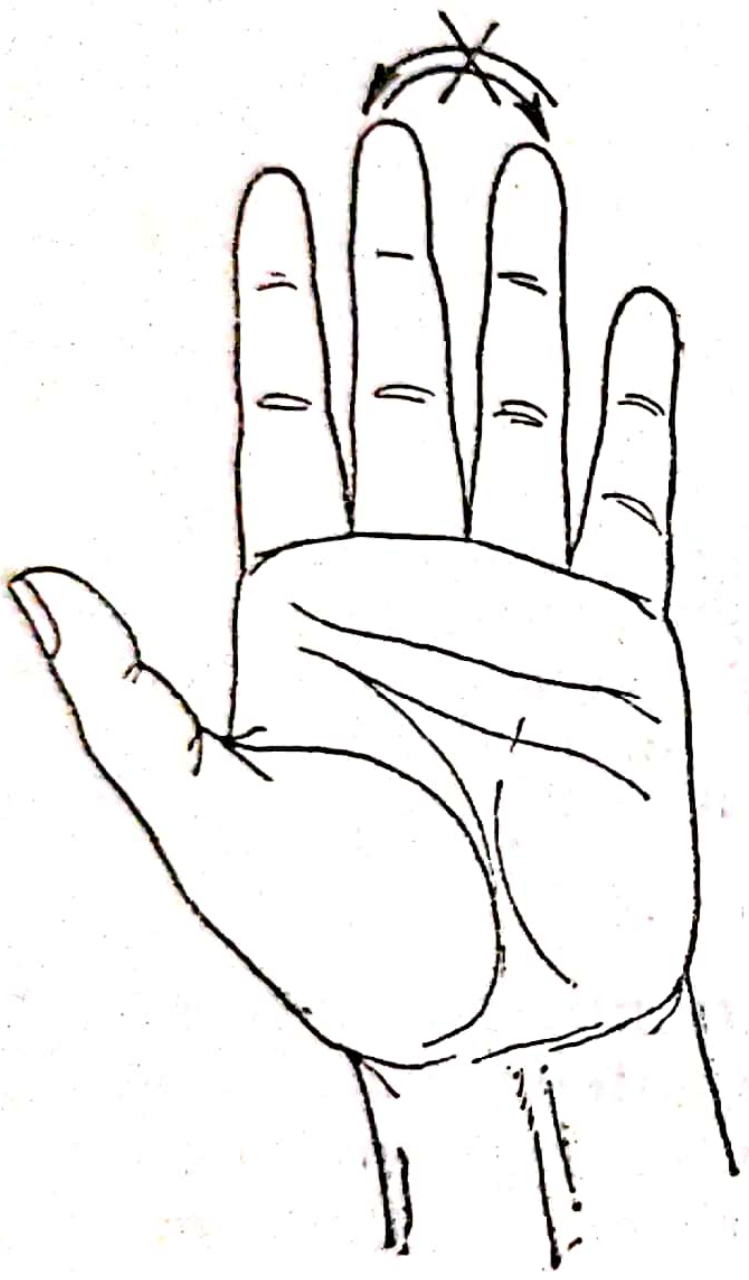

Fig. 3.2.20. — Paralizie de *n. ulnaris:* afectarea m. interosoşi face deficitare mişcările de abducţie şi adducţie ale degetelor.

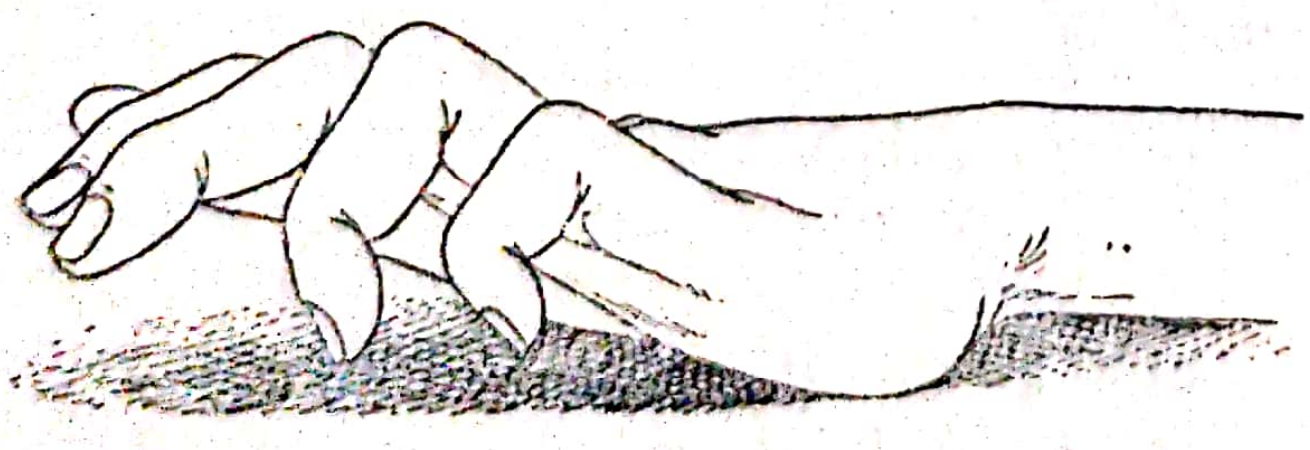

Fig. 3.2.21. — Paralizie de *n. ulnaris* (sechelă): hiperextensia falangei I şi flexia celorlalte două, în special la degetele IV şi V — „mîna în gheară".

În paralizia veche a nervului cubital se produce aşa-zisa „gheară cubitală" (fig. 3.2.21), care afectează în special ultimele două degete, prin hiperextensia primei falange şi flexia uşoară a celorlalte două. Indexul şi mediusul nu sînt afectate datorită activităţii primilor doi muşchi lumbricali, care sînt inervaţi de nervul median.

Prin paralizia muşchiului adductor al policelui se pierde adducţia primului metacarpian, care, combinată cu imposibilitatea de abducţie a metacarpianului al II-lea, scade forţa de prindere a pensei police-index, care rămîne a fi executată numai de lungul flexor al degetelor, inervat de median.

3.2.2.

Traumatismele plexului lombar

Plexul lombar reprezintă o reţea nervoasă alcătuită din diviziunile anterioare ale nervilor spinali lombari L_1, L_2, L_3, L_4, cu anastomoze inconstante cu rădăcinile T_{12} şi L_5, care asigură inervaţia centurii şi a membrelor pelviene (fig. 3.2.22) (3).

Leziunile plexale sînt rare, datorită protecției create de situarea profundă a acestei rețele nervoase.

Nervul mare abdominogenital (iliohipogastric) își are originea în rădăcina L_1, cu componentă motorie și somato-senzitivă, cu teritoriu de distribuție la mușchii peretelui anterior al abdomenului, pielea peretelui abdominal și a părții supero-laterale a fesei (3). Lezarea sa, care survine practic numai în cursul intervențiilor operatorii, este urmată de un deficit motor minim, datorită posibilității de supleere a inervației prin ramurile nervului ilioinghinal (micul abdominogenital).

Clinic, se poate observa deficitul motor în momentul în care bolnavul încearcă să ridice umărul și toracele de pe planul patului, executînd totodată o rotare de partea opusă (fig. 3.2.23).

Lezarea nervului genitofemural. Nervul genitofemural își are originea în rădăcinile L_1—L_2, cu componentă somato-senzitivă și distribuție la pielea coapsei, a labiilor mari, a scrotului și mușchiului cremaster. Lezarea acestui nerv, produsă în special în cursul herniotomiilor, se manifestă clinic, cu deosebire la bărbați, prin abolirea reflexului cremasterian (fig. 3.2.24) (27): contracția mușchiului cremaster, cu ascensiunea testiculului respectiv, consecutiv unei excitații efectuate pe fața internă a treimii superioare a coapsei.

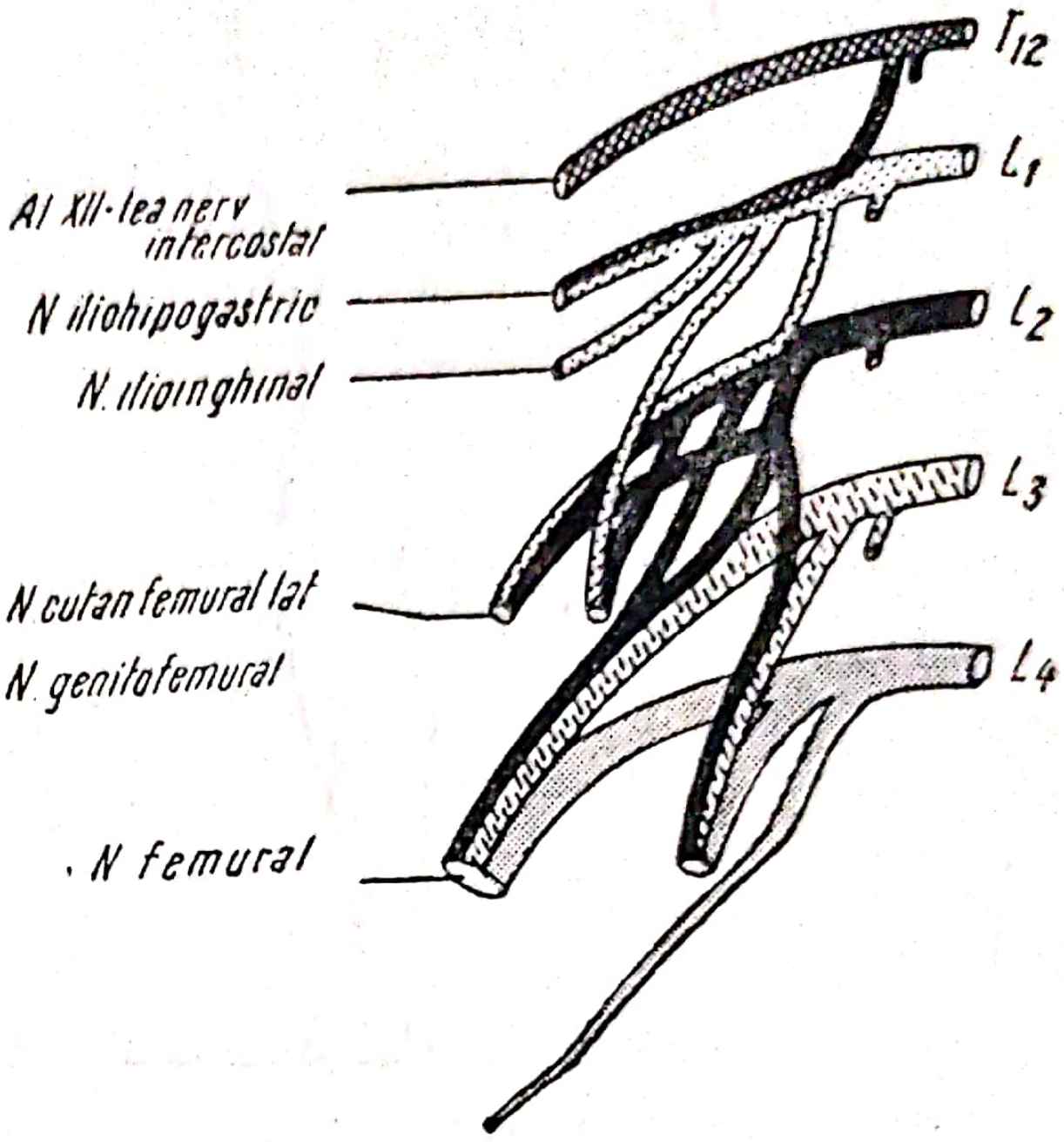

Fig. 3.2.22. — Schema constituirii plexului lombar *(după C. Arseni).*

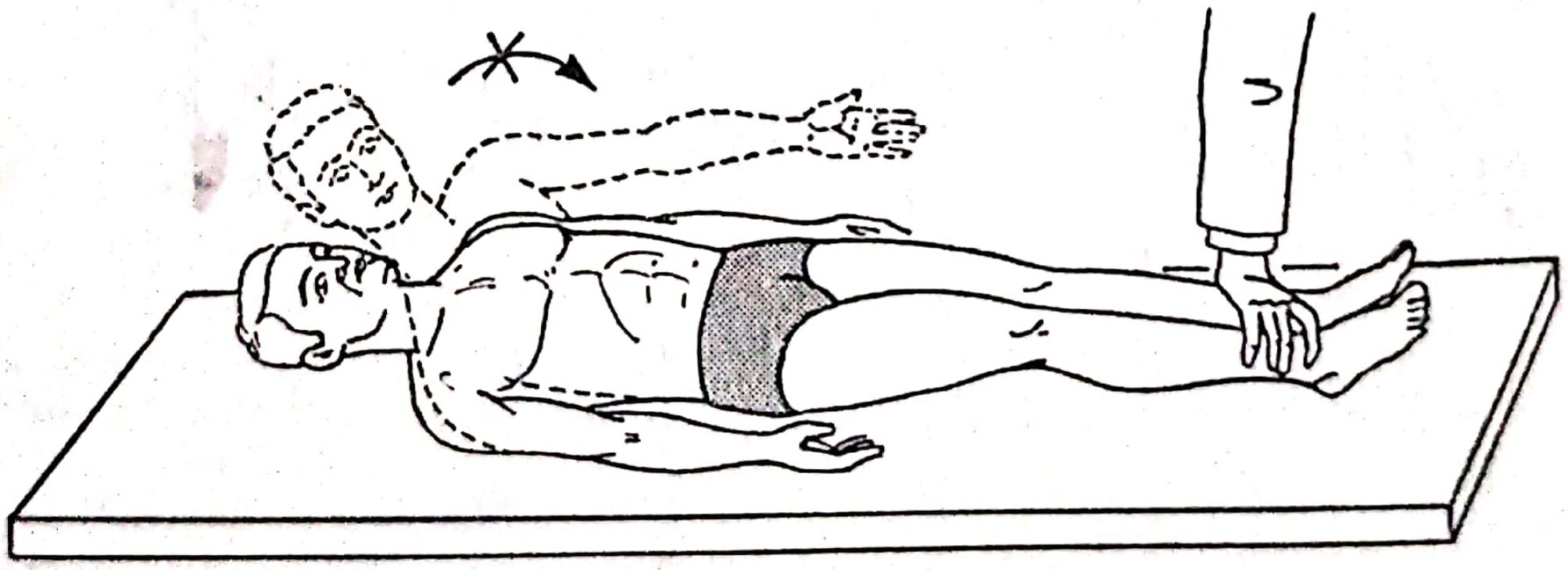

Fig. 3.2.23. — Paralizie de iliohipogastric și iliofemural: imposibilitatea ridicării umărului și toracelui, cu rotare de partea opusă.

Lezarea nervului femural. Nervul femural își are originea în rădăcinile L_2, L_3, L_4, cu componentă motorie și somato-senzitivă și cu distribuție la mușchii pectineu, cvadriceps femural, croitor, pielea feței anterioare a coapsei și fața medială a piciorului, ca și la articulațiile șoldului și genunchiului (3). Prin această distribu-

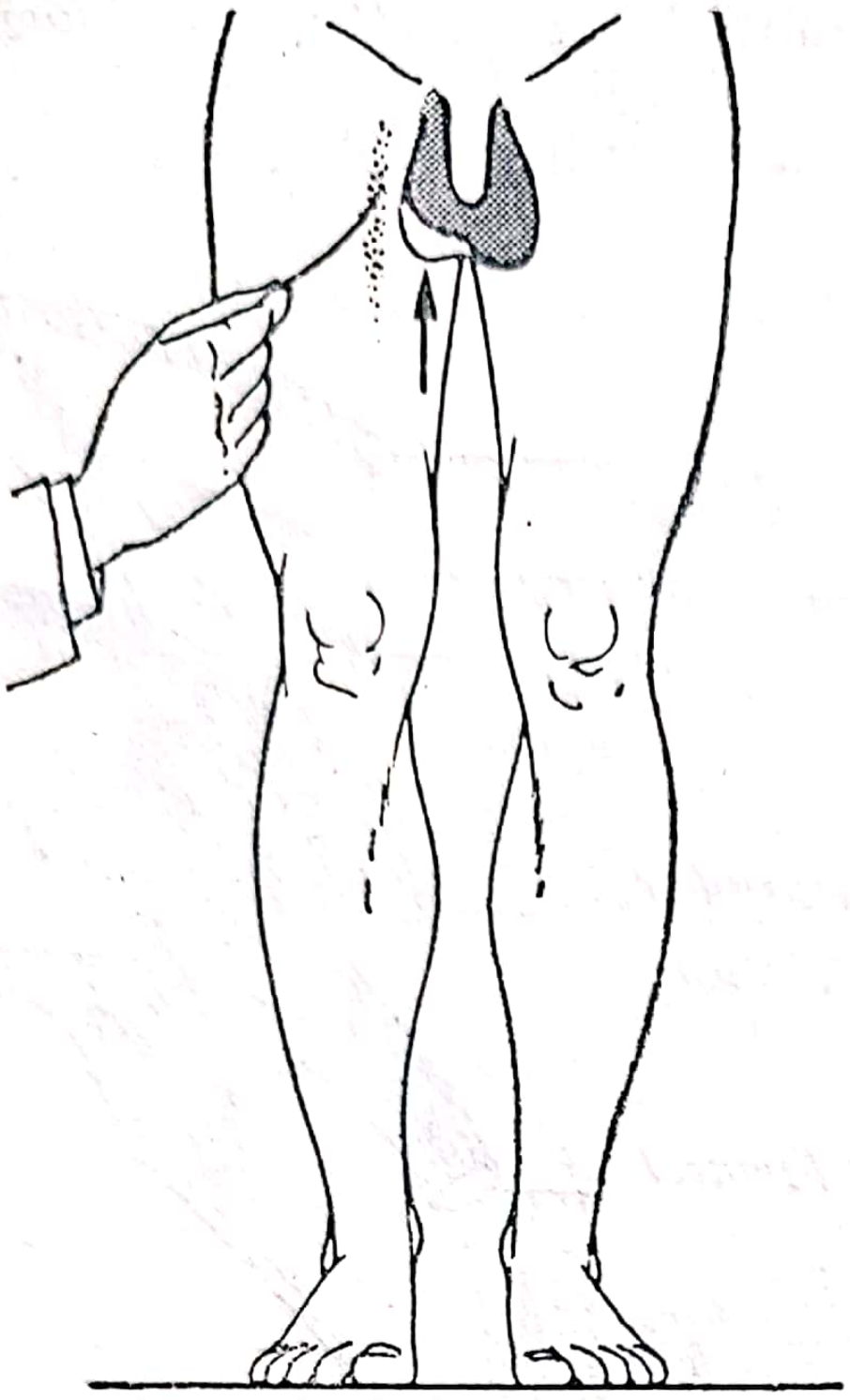

Fig. 3.2.24. — Paralizie de genitofemural: abolirea reflexului cremasterian.

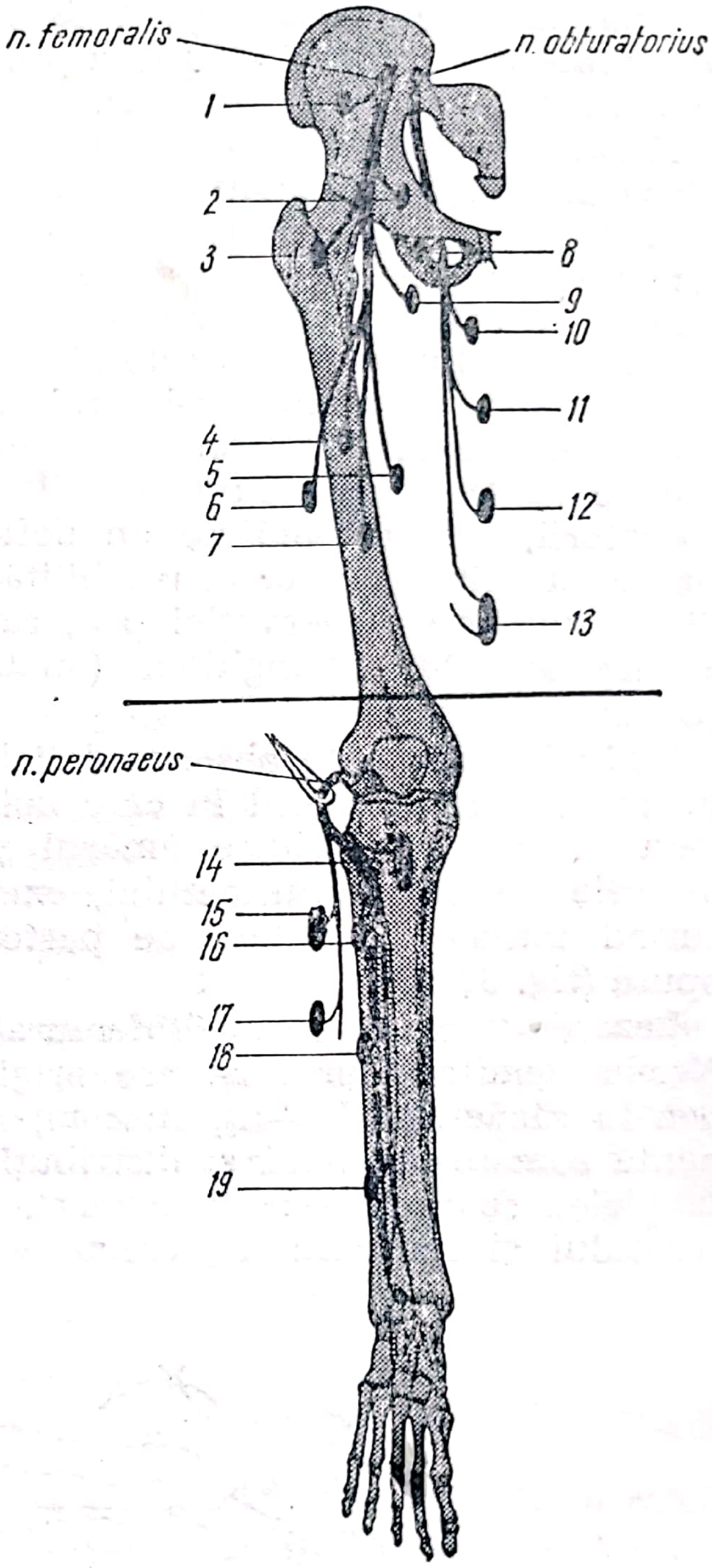
n. femoralis
n. obturatorius
1
2
3
8
9
10
11
4
5
6
7
12
13
n. peronaeus
14
15
16
17
18
19

Fig. 3.2.25. — Nervii femural, obturator şi peronier: distribuţie motorie *(după H. Nigst).*

1 — *m. iliacus;* 2 — *m. psoas;* 3 — *m. sartorius;* 4 — *m. rectus femoris;* 5 — *m. vastus medianus;* 6 — *m. vastus lateralis;* 7 — *m. vastus intermedius;* 8 — *m. obturator extremis;* 9 — *m. pectineus;* 10 — *m. gracilis;* 11 — *m. adductor brevis;* 12 — *m. adductor longus;* 13 — *m. adductor magnus;* 14 — *m. tibialis anterior;* 15 — *m. peronaeus longus;* 16 — *m. extensor digitorum longus;* 17 — *m. peronaeus brevis;* 18 — *m. extensor hallucis longus;* 19 — *m. peronaeus tertius.*

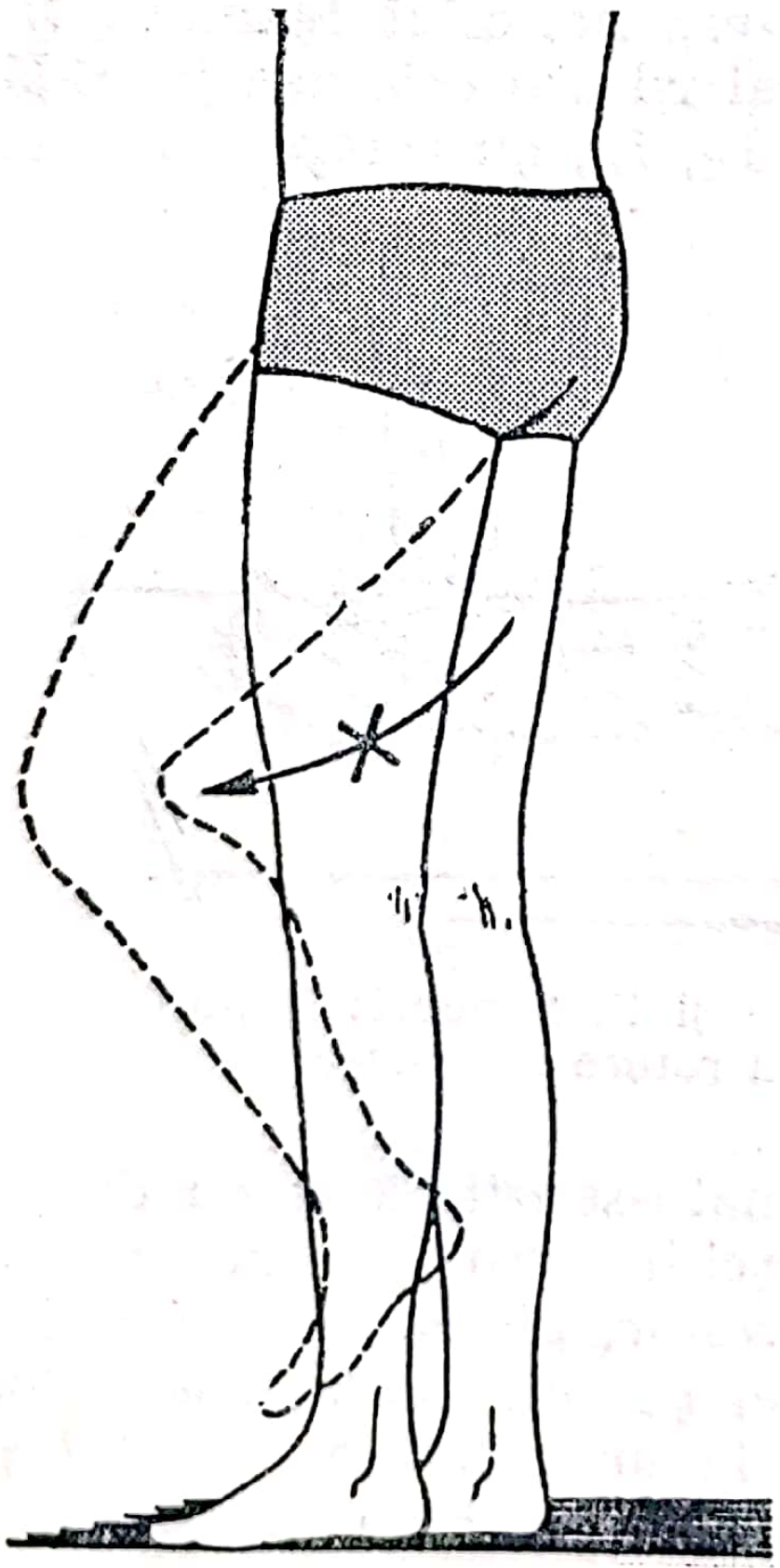

Fig. 3.2.26. — Paralizie de nerv femural: paralizia m. cvadriceps face imposibilă extensia activă a gambei pe coapsă.

ție, lezarea nervului afectează mișcarea de extensie în articulația genunchiului (fig. 3.2.26) (mușchiul cvadriceps), opoziția și mișcarea de flexie și rotație externă a genunchiului (mușchiul croitor) (fig. 3.2.27) și mișcarea de adducție a coapsei (mușchiul pectineu) (fig. 3.2.28).

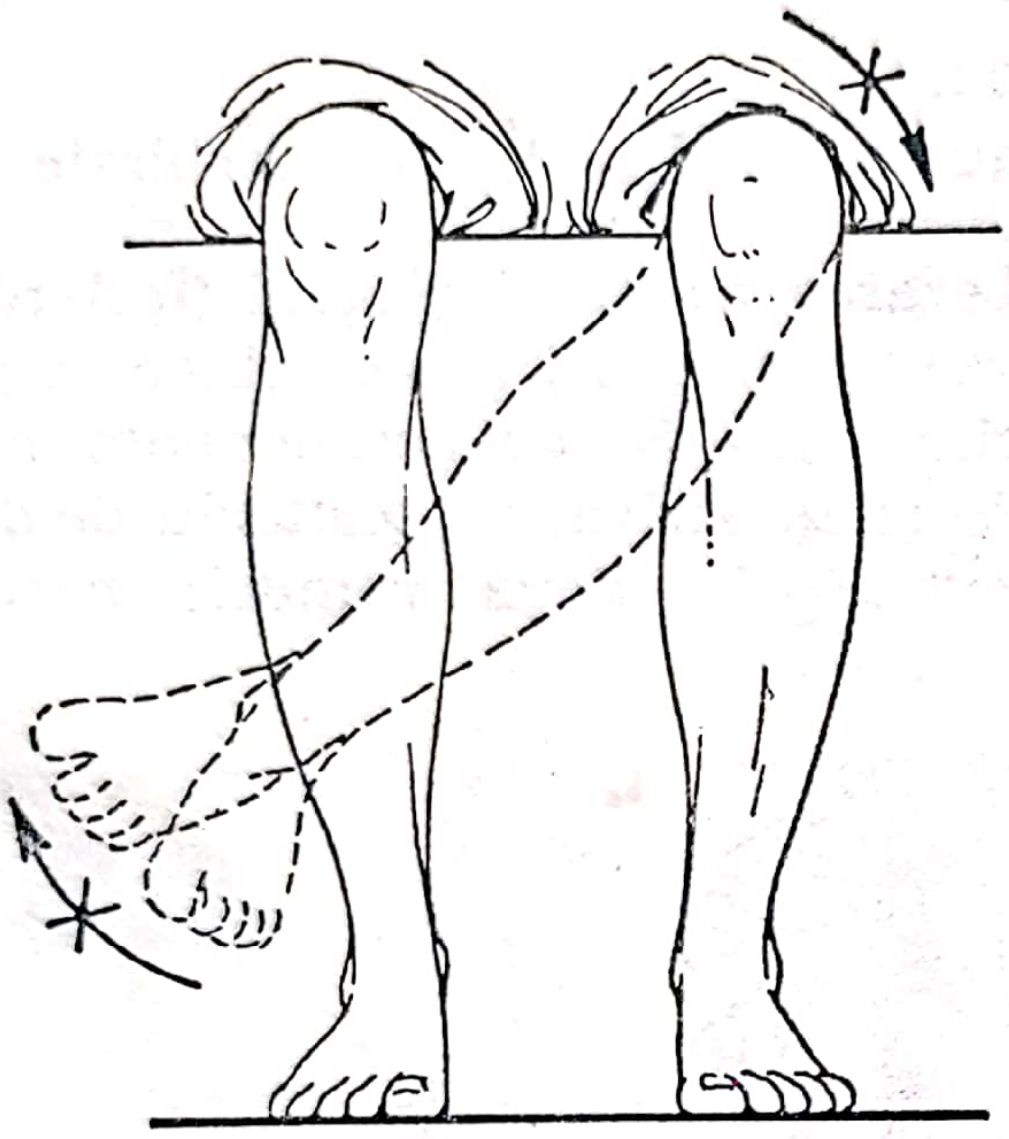

Fig. 3.2.27. — Paralizie de nerv femural: paralizia m. croitor nu îngăduie executarea opoziției, flexiei și rotației externe a genunchiului.

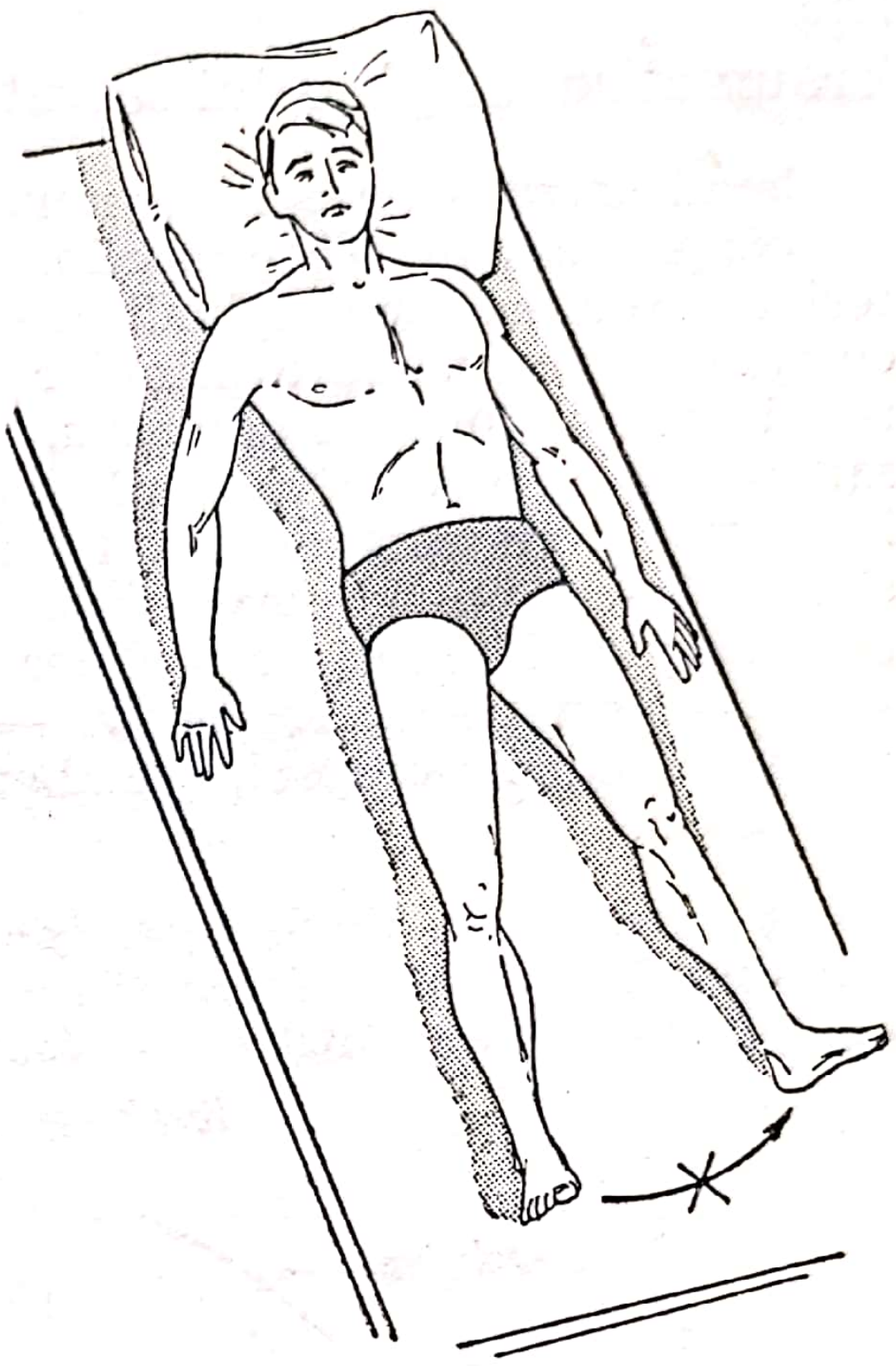

Fig. 3.2.28. — Paralizie de nerv femural: paralizia m. pectineu reduce mișcarea de adducție a coapsei.

Reflexul rotulian, care constă în extensia gambei pe coapsă la percuția tendonului rotulian, este parțial abolit (fig. 3.2.29).

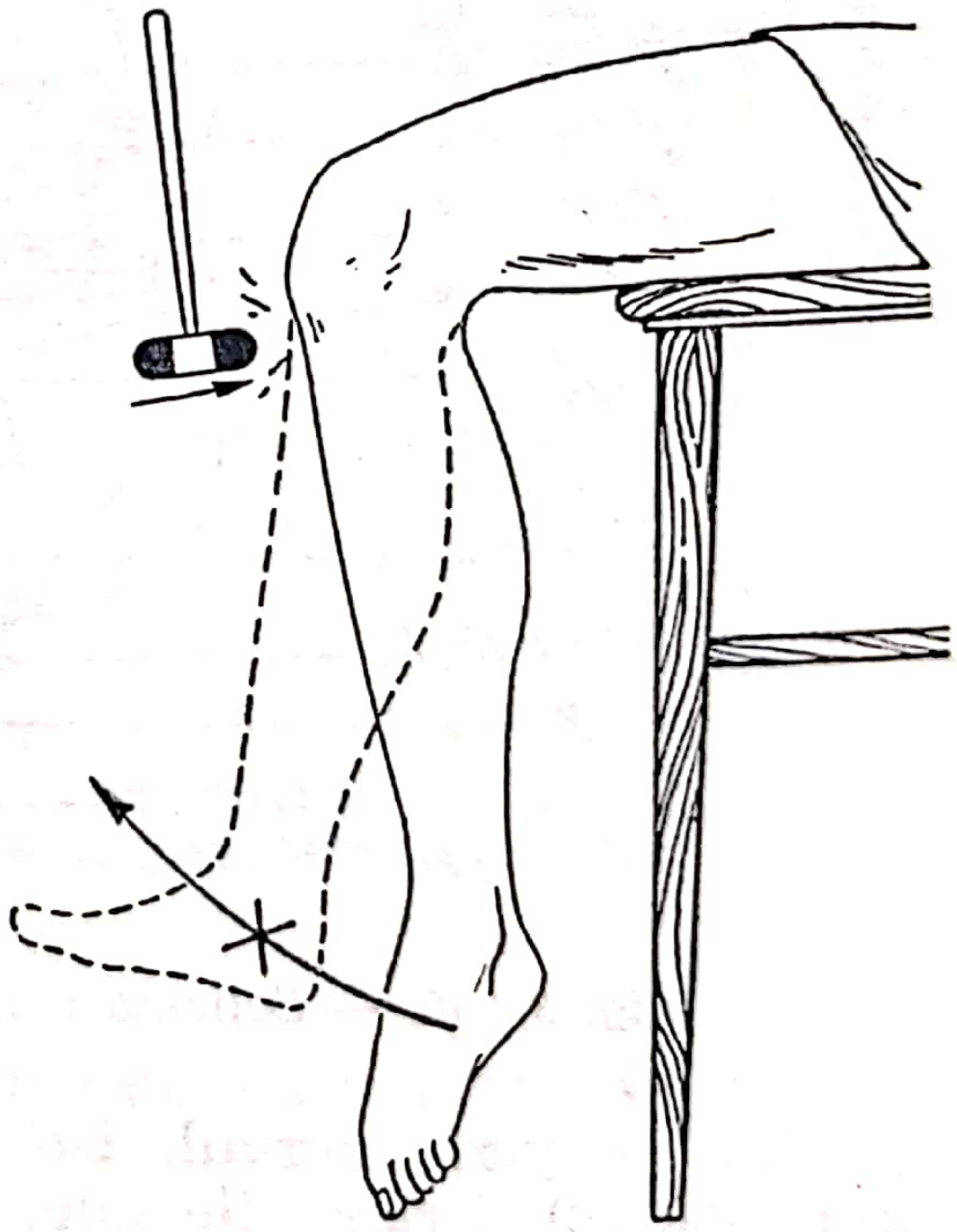

Fig. 3.2.29. — Paralizie de nerv femural: abolirea parțială a reflexului rotulian.

Lezarea nervului obturator. Nervul obturator își are originea în rădăcinile L_2, L_3, L_4, cu componentă motorie și somato-senzitivă și cu distribuție la mușchiul obturator extern, musculatura adductoare a coapsei, pielea feței mediale a coapsei și la articulațiile șoldului și genunchiului. Lezarea nervului se poate produce în fractura de bazin și se manifestă prin afectarea în special a adducției coapsei, dar deficitul motor este numai parțial, ca urmare a faptului că mușchiul adductor lung este inervat și de nervul femural, marele adductor și de nervul ischiatic.

3.2.3.

Traumatismele plexului sacrat

Plexul sacrat este o reţea nervoasă formată din unirea ramurilor anterioare ale nervilor spinali L_4—L_5 cu ramura anterioară a primilor trei nervi sacraţi (3). La rîndul său, plexul sacrat se divide în două grupe importante, cu componentă motorie şi somato-senzitivă: **plexul ischiatic,** care asigură inervaţia muşchilor fesieri — prin nervii respectivi — şi a musculaturii coapsei, gambei şi piciorului — prin nervul ischiatic (marele sciatic) şi ramurile sale, nervul peronier comun şi nervul tibial, şi **plexul ruşinos,** sinonim cu nervul ruşinos şi alcătuit din ramuri pentru muşchii ridicători şi sfincterul anal, musculatura perineală, ca şi din ramuri parasimpatice pentru viscerele pelviene (fig. 3.2.30).

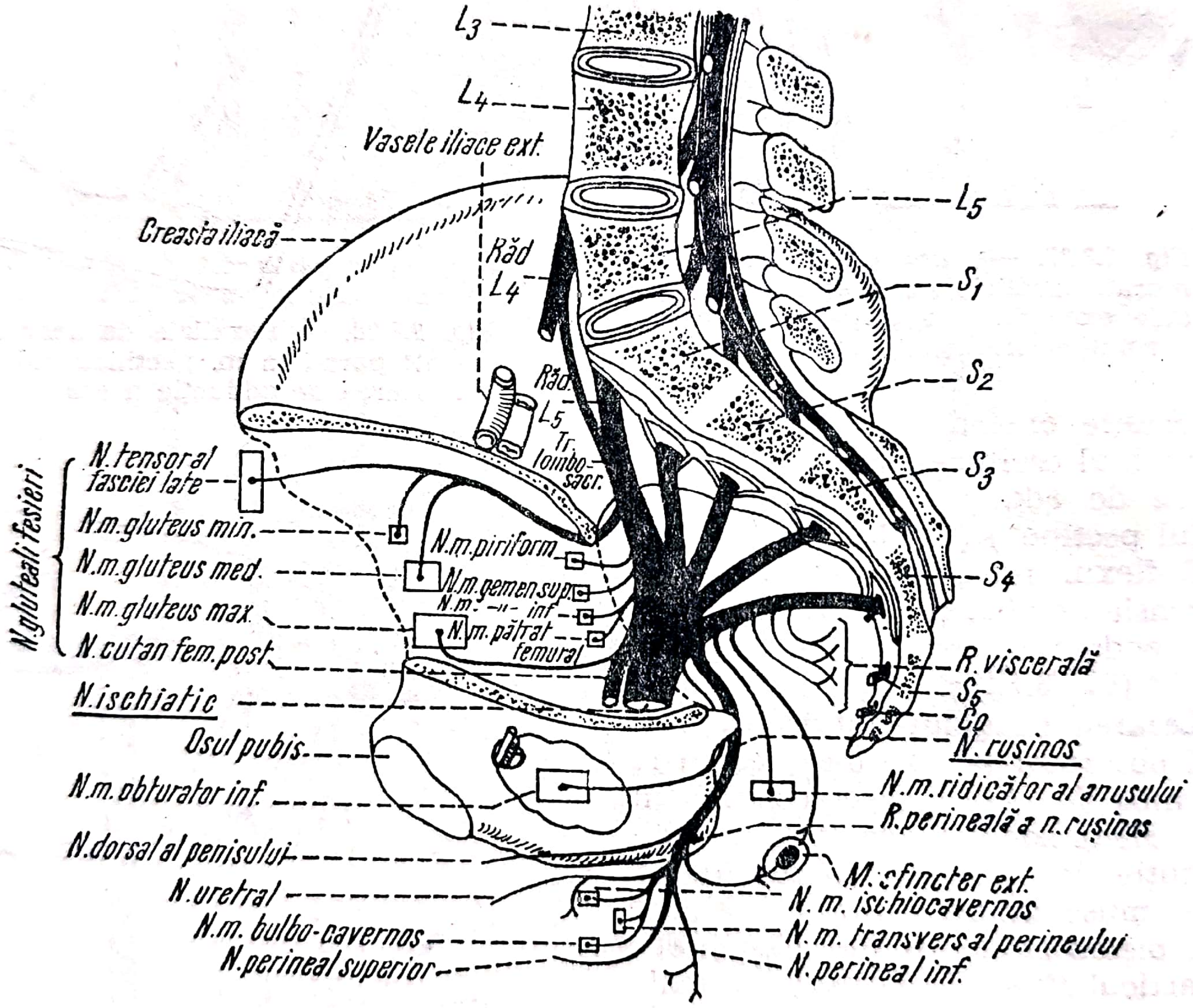
L3
L4
Vasele iliace ext.
Creasta iliacă
Răd L4
Răd. L5
Tr. lombo-sacr.
N. gluteali fesieri
N. tensor al fasciei late
N.m. gluteus min.
N.m. gluteus med.
N.m. gluteus max.
N. cutan fem. post.
N. ischiatic
Osul pubis
N.m. obturator inf.
N. dorsal al penisului
N. uretral
N.m. bulbo-cavernos
N. perineal superior
N.m. piriform
N.m. gemen sup.
N.m. -"- inf.
N.m. pătrat femural
L5
S1
S2
S3
S4
R. viscerală
S5
Co
N. ruşinos
N.m. ridicător al anusului
R. perineală a n. ruşinos
M. sfincter ext.
N. m. ischiocavernos
N. m. transvers al perineului
N. perineal inf.

Fig. 3.2.30. — Schema constituirii plexului sacrat *(după C. Arseni).*

3.2.3.1.

Traumatismele plexului ischiatic

Lezarea nervului gluteal (fesierul). Nervul gluteal îşi are originea în rădăcinile L_4—S_1 cu componentă motorie şi senzitivă, cu teritoriu de distribuţie prin două ramuri: *nervul gluteal superior* şi *nervul gluteal inferior*.

Lezarea nervului gluteal superior. Nervul gluteal superior se distribuie muşchilor fesier mic şi mijlociu și, cu o ramură, mușchiului tensor al *fasciei lata*. Afectarea sa este posibilă în leziuni de bazin, în traumatisme obstetricale și, mai ales, ca urmare a leziunilor iatrogene (injecții intramusculare defectuos executate). Paralizia nervului gluteal se traduce clinic prin imposibilitatea de a se executa abducția și rotația internă a coapsei (fig. 3.2.31), ceea ce are drept urmare un evident deficit la mers, în sensul că în cazul unei lezări complete a nervului, în momentul ridicării piciorului de pe sol, de partea leziunii se produce o cădere a bazinului (semnul Trendelenburg) (fig. 3.2.32); dacă lezarea nervului este incompletă, se produce o flexie laterală compensatorie a trunchiului către partea sănătoasă, dînd naștere unui mers caracteristic (semnul Duchenne-Hinken) (fig. 3.2.33) (1).

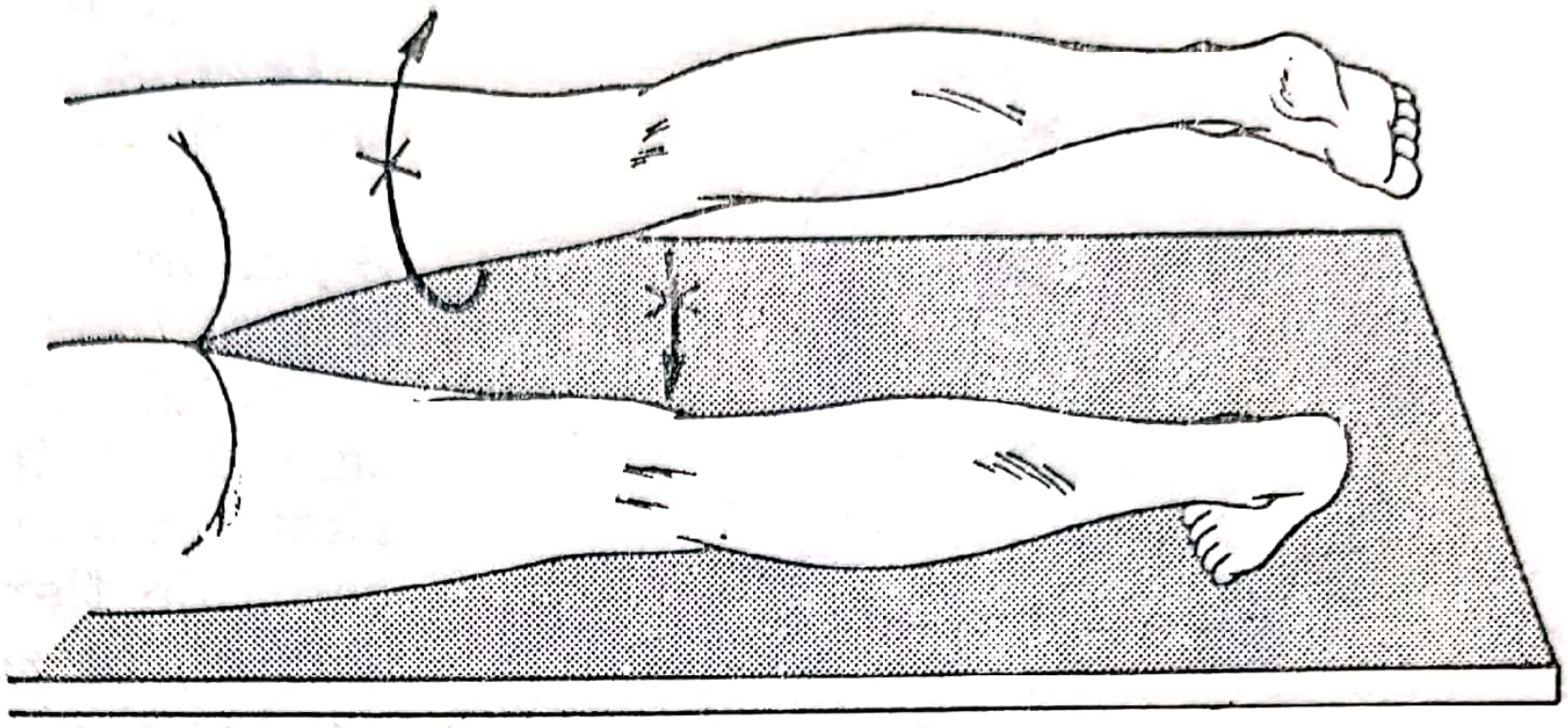

Fig. 3.2.31. — Paralizie de nerv gluteal superior: nu se pot executa abducția și rotația internă a coapsei.

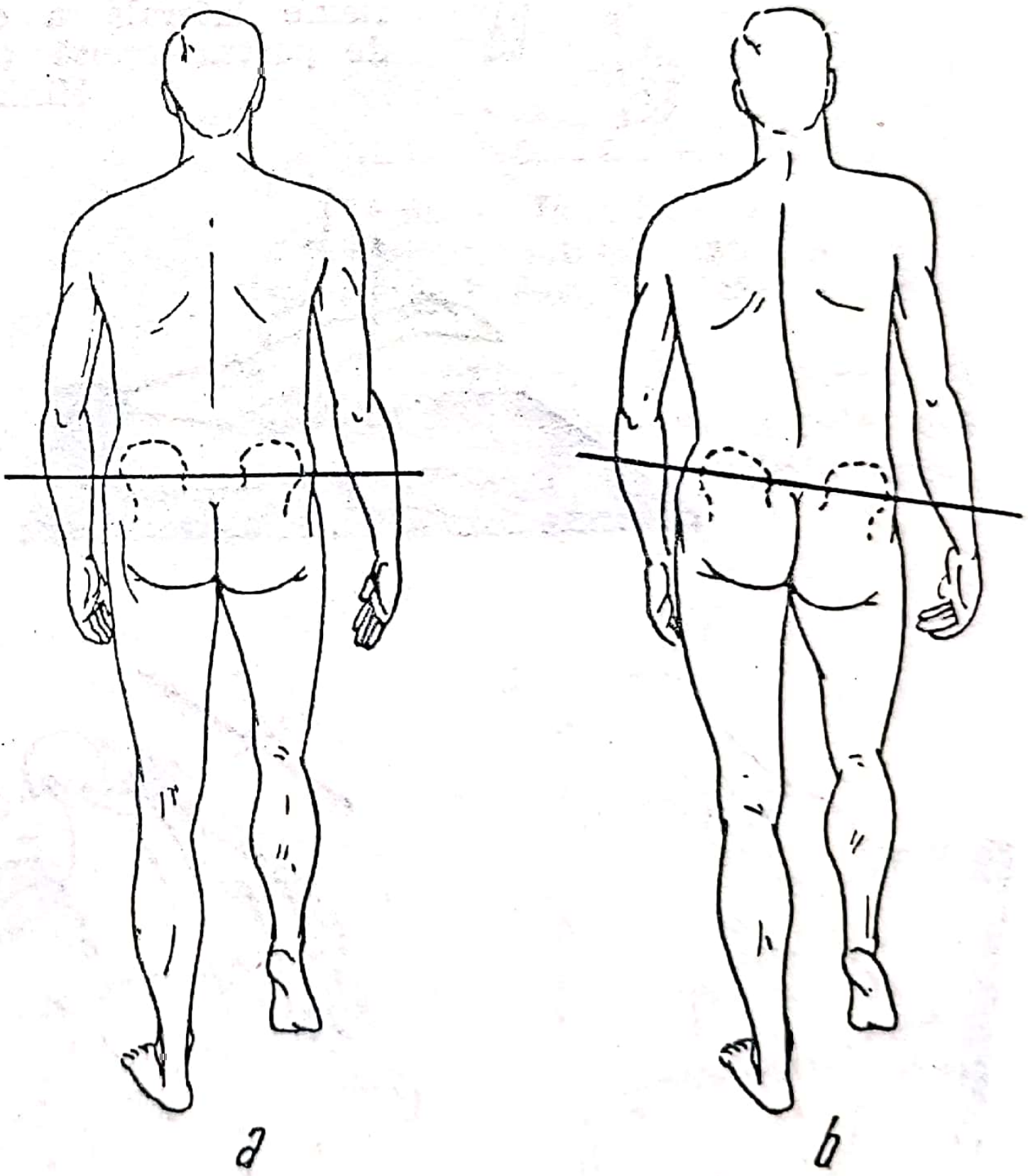

Fig. 3.2.32. — Paralizie de nerv gluteal superior: bascularea bazinului de partea lezată *(b)* (semnul Trendelenburg), comparativ cu normalul *(a)*.

Lezarea nervului gluteal inferior, care se distribuie mușchiului fesier mare, ca și capsulei articulației șoldului, este urmată de imposibilitatea executării extensiei coapsei pe bazin (fig. 3.2.34), astfel încît bolnavul se ridică greu de pe scaun și urcă scările cu dificultate.

Lezarea nervului ischiatic (marele sciatic). Nervul ischiatic își are originea în rădăcinile L$_4$—L$_5$, S$_1$, S$_2$ și S$_3$, de unde se formează cel mai gros și mai lung trunchi nervos al organismului uman, care, prin ramurile sale de distribuție, inervează majoritatea musculaturii care asigură mișcarea de flexie în articulația genunchiului, ca și întreaga musculatură a gambei și piciorului (fig. 3.2.35). Secționarea completă a nervului ischia-

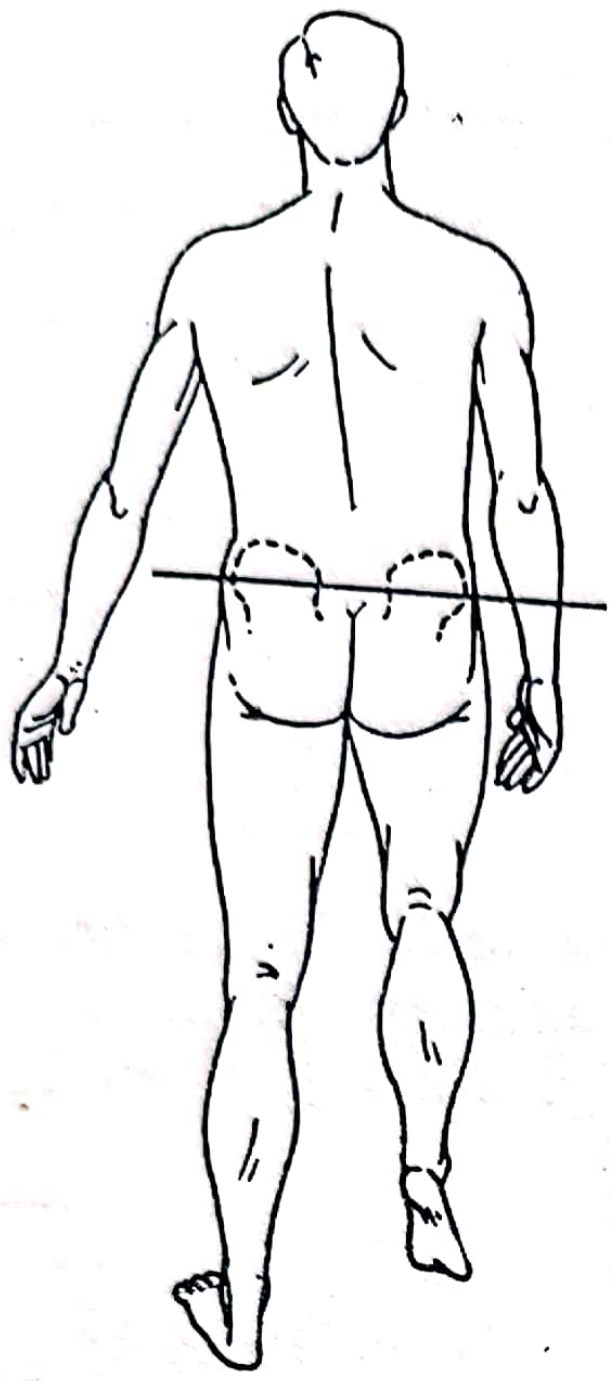

Fig. 3.2.33. — Paralizie de nerv gluteal superior (lezare incompletă a nervului): flexie laterală a coloanei vertebrale de partea opusă (semnul Duchenne-Hinken).

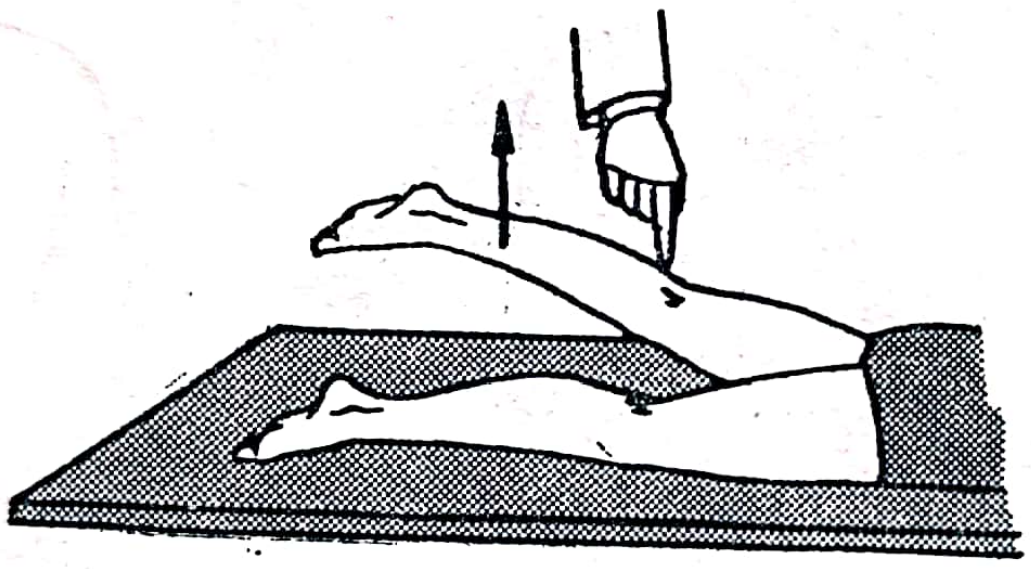

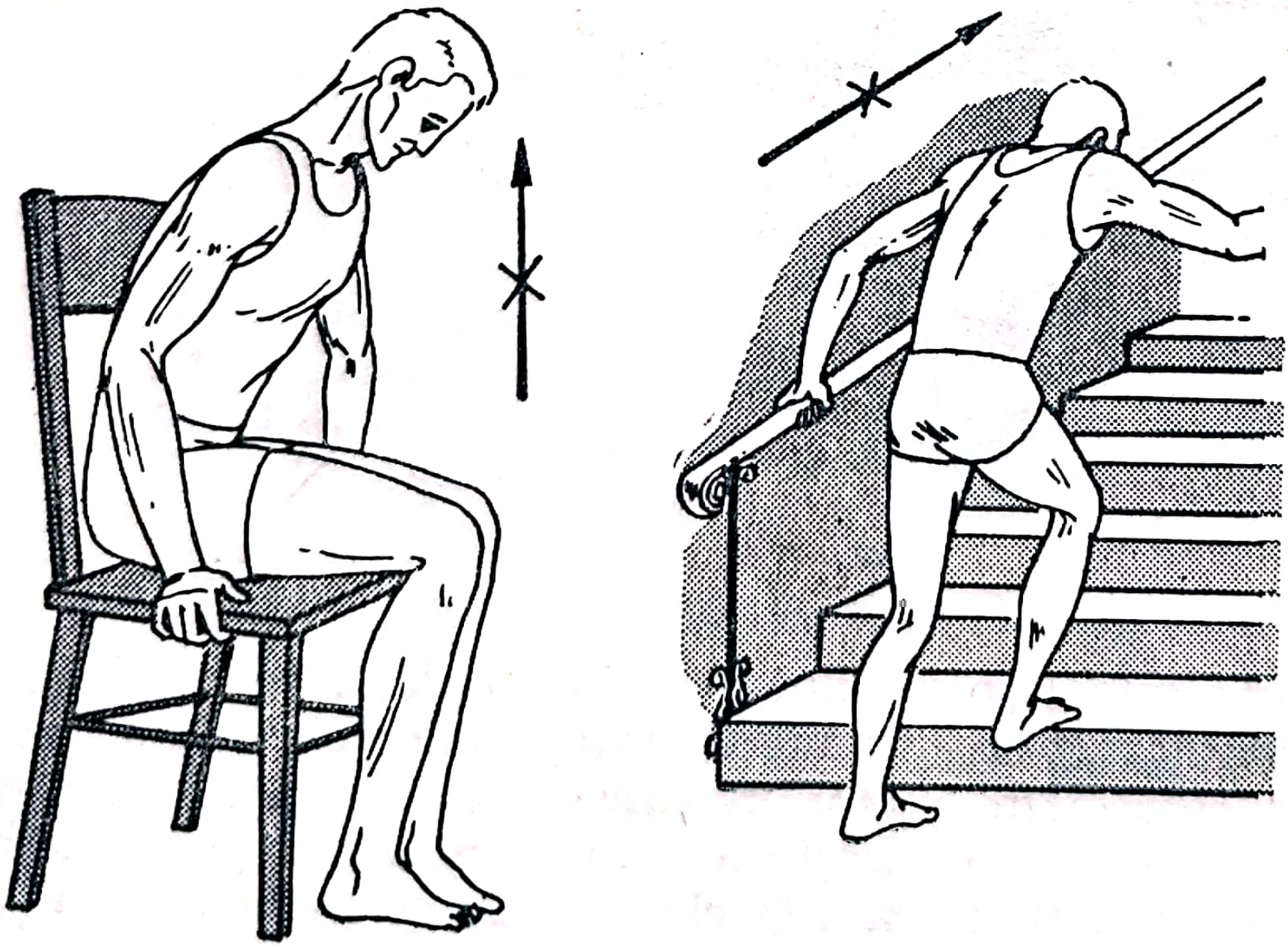

Fig. 3.2.34. — Paralizie de nerv gluteal inferior: nu se poate face extensia coapsei pe bazin; ridicarea de pe scaun sau urcarea scărilor se fac cu greutate.

tic într-o regiune în care el este încă în alcătuirea unui trunchi unic, deci deasupra articulației genunchiului, mai înainte de bifurcarea sa în nervul tibial sau sciatic popliteu intern și nervul peronier sau sciatic popliteu extern, dă naștere unei simptomatologii analoage celei determinate de lezarea plexului sacrat, în care sînt afectate mișcările de flexie a gambei pe coapsă și mișcările piciorului. Flexia gambei pe coapsă este imposibilă, piciorul este mobil, balant (fig. 3.2.36), cu degetele flectate spastic (fig. 3.2.37) „în gheară“. Re-

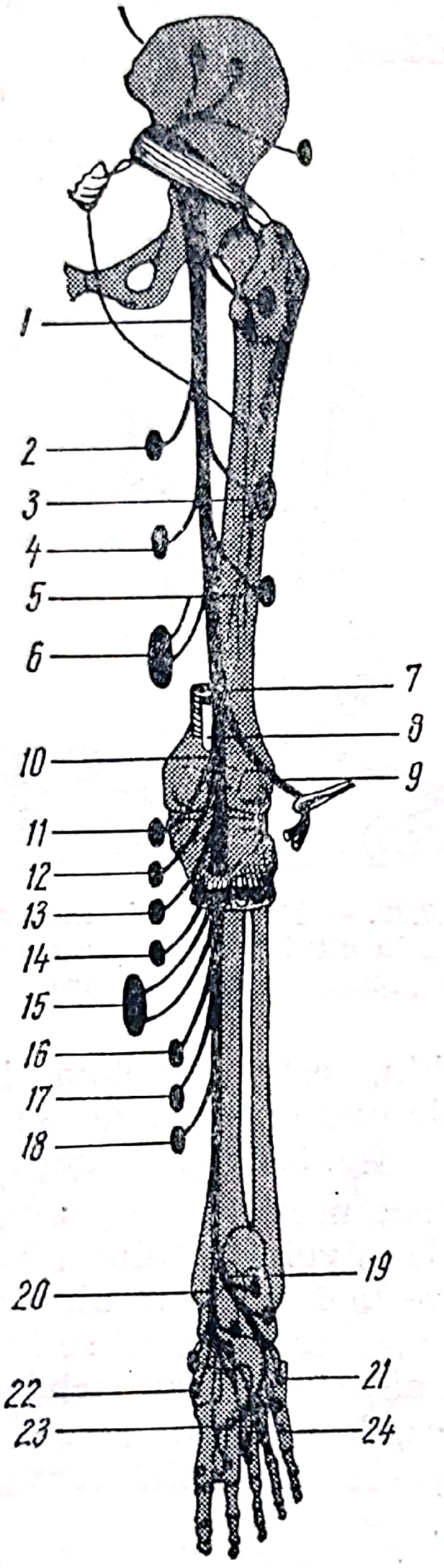

Fig. 3.2.35. — Nervii ischiatic și tibial: distribuție motorie *(după H. Nigst).*

1 — *n. ischiaticus;* 2 — *m. semitendineus;* 3 — *m. biceps;* 4 — *m. semimembranosus;* 5 — *m. biceps;* 6 — *m. adductor magnus;* 7 — artera poplitee; 8 — vena poplitee; 9 — *n. peronaeus;* 10 — *n. tibialis;* 11 — *m. popliteus;* 12, 13 — *m. gastrocnemianus;* 14 — *m. plantaris;* 15 — *m. soleus;* 16 — *m. tibialis posterior;* 17 — *m. flexor digitorum longus;* 18 — *m. flexor hallucis longus;* 19 — *n. plantaris lateralis;* 20 — *n. plantaris medialis;* 21 — *m. abductor digiti V;* 22 — *m. abductor hallucis;* 23 — *m. interoseus dorsalis I;* 24 — *m. interoseus dorsalis IV.*

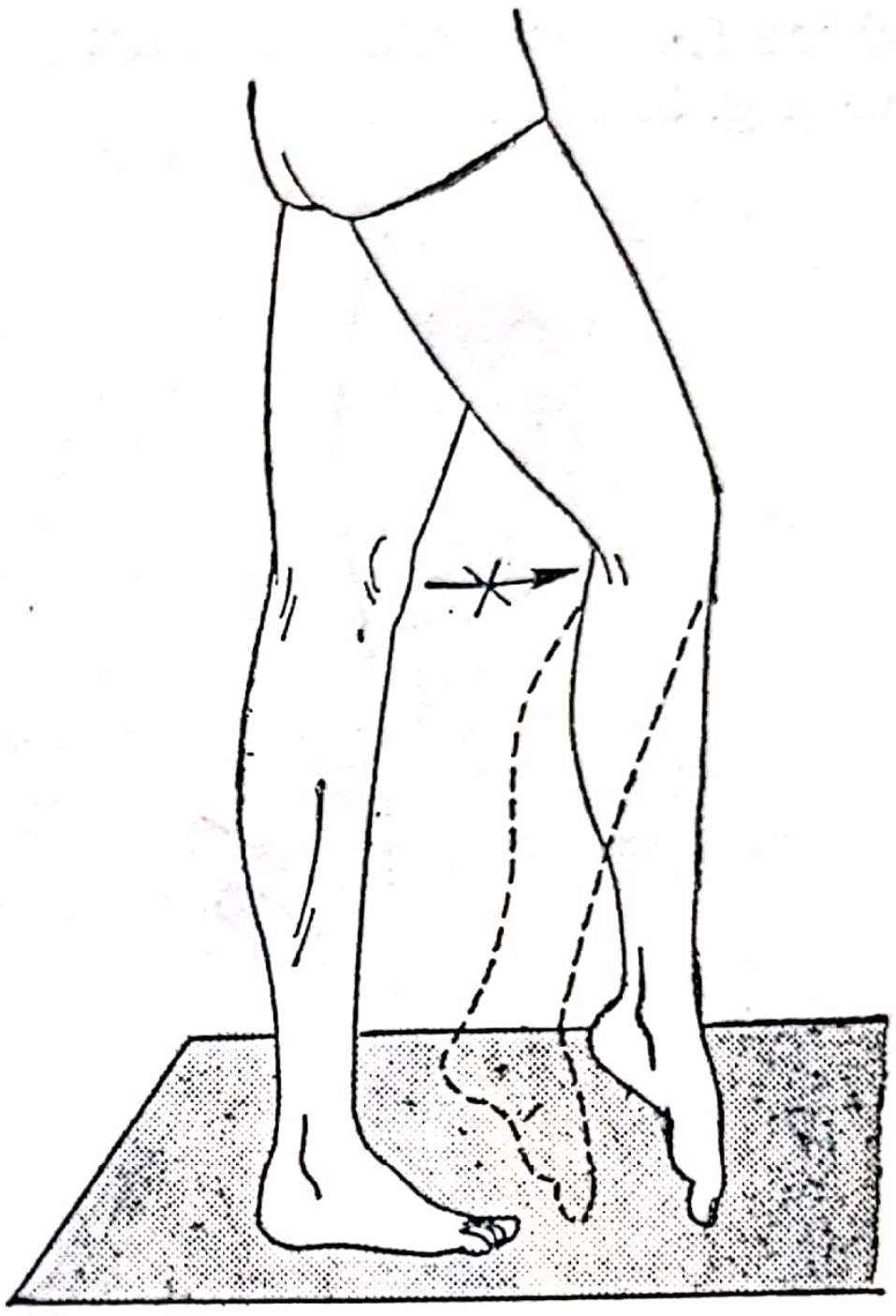

Fig. 3.2.36. — Paralizie de *n. ischiaticus:* este imposibilă flexia gambei; piciorul este balant, iar degetele flectate.

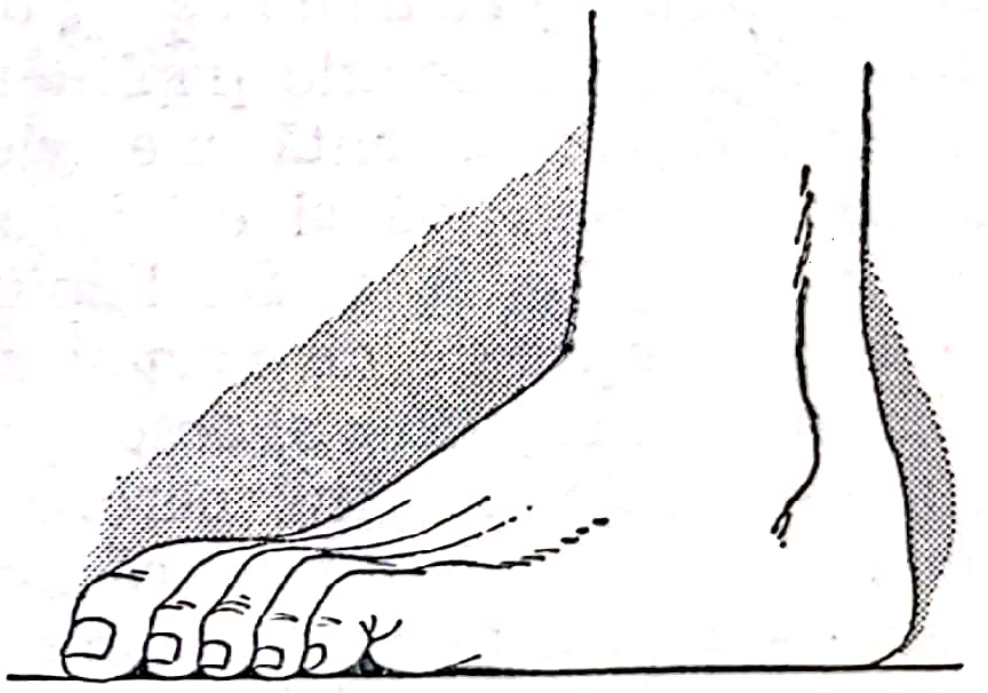

Fig. 3.2.37. — Paralizie de *n. ischiaticus:* degetele piciorului flectate spastic.

flexul ahilian este abolit, în sensul că, la percuția tendonului de inserție comună calcaneană a mușchilor solear și gastrocnemian, nu se mai produce flexia plantară a labei piciorului (fig. 3.2.38).

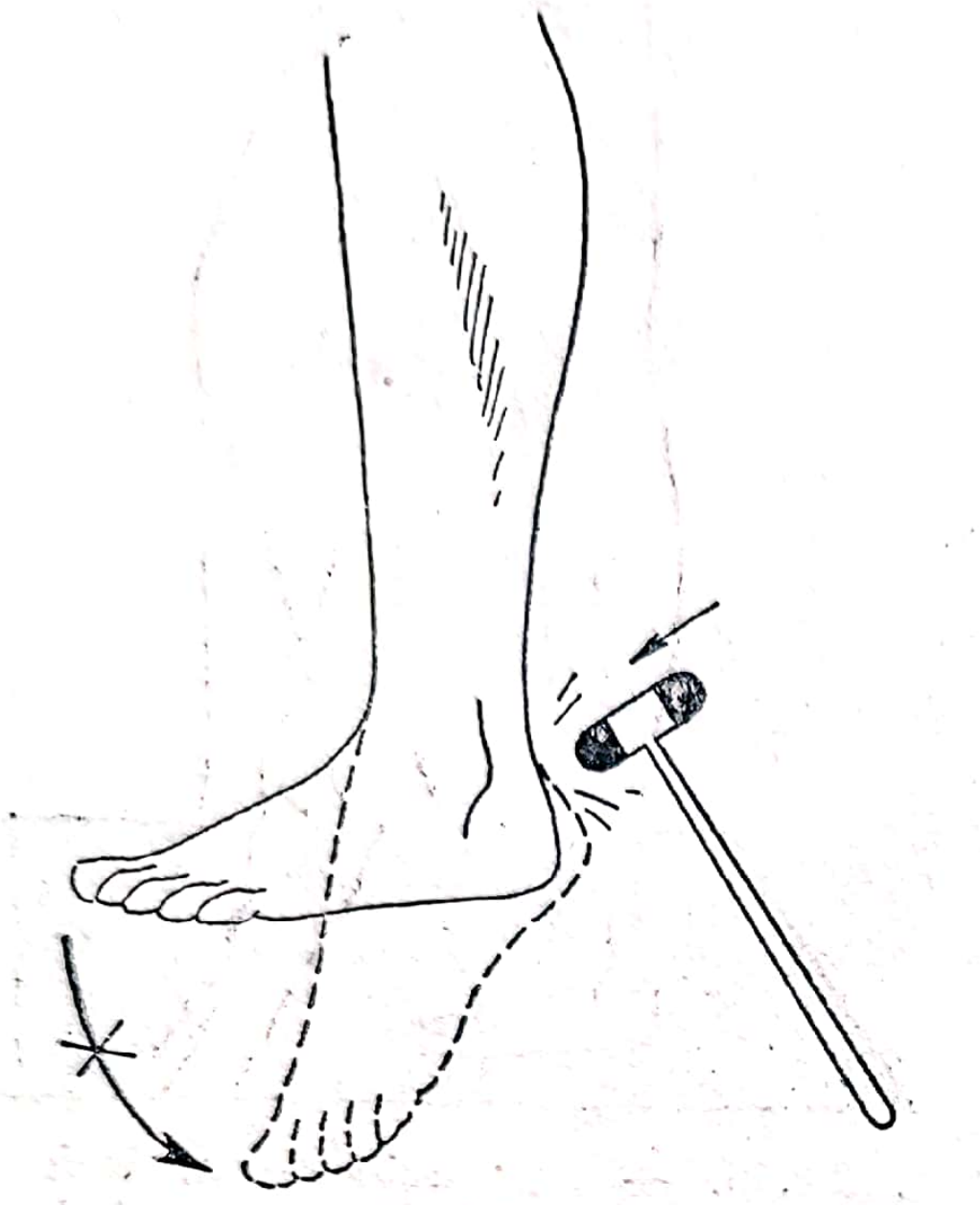

Fig. 3.2.38. — Paralizie de *n. ischiaticus:* abolirea reflexului ahilian.

Lezarea nervului sciatic popliteu extern (n. peronaeus sau fibularis communis). Nervul sciatic popliteu extern are o componentă motorie și una somato-senzitivă și originea în rădăcinile L_4, L_5, S_1 și S_2. Popliteul extern se desprinde de nervul sciatic la unghiul superior al fosei poplitee și se termină la gîtul peroneului, unde se bifurcă într-o ramură superficială — nervul musculocutanat sau nervul peronier superficial, care, prin inervația mușchilor peronieri, asigură flexia plantară și pronația piciorului — și o alta profundă — nervul peronier profund, sau nervul tibial anterior, sau nervul extensor al piciorului, care, prin inervația mușchiului tibial anterior și a mușchilor lungul extensor al halucelui, lungul extensor al degetelor și a mușchiului al treilea peronier, asigură statica piciorului și tonicitatea bolții plantare, făcînd posibile și mișcările combinate de eversare (pronație+flexie+adducție) și inversare (supinație+extensie+adducție) ale piciorului (1). În ansamblu, este afectată inervația musculaturii antero-externe a gambei (vezi fig. 3.2.25).

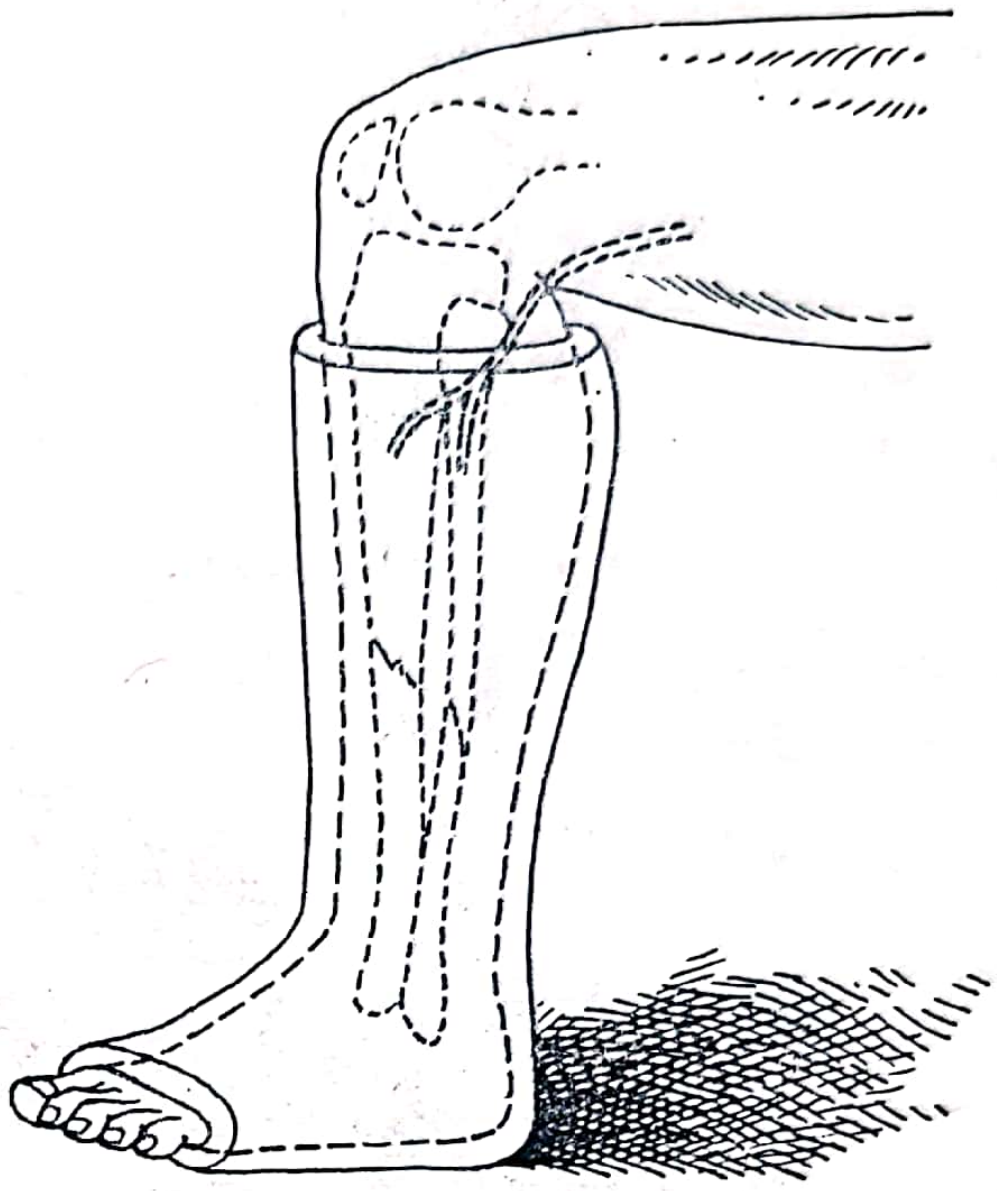

Fig. 3.2.39. — Paralizie de *n. peronaeus:* lezarea la gîtul fibulei prin portul unei cizme gipsate prost sprijinite cranial.

Lezarea nervului se produce îndeobște la nivelul gîtului fibulei, pe care acesta îl ocolește dinapoi-înainte și de sus în jos, cînd se ivesc fracturi la acest nivel sau striviri pe planul osos, determinate de o cizmă gipsată prost sprijinită cranial (fig. 3.2.39).

Clinic, se constată abolirea flexiei dorsale a piciorului, care devine balant, cu degetele în ușoară flexie (fig. 3.2.40), astfel încît conferă mersului o notă caracteristică — mersul „în stepaj“: neputînd face flexia dorsală a piciorului în momentul pășirii, bolnavul ridică piciorul de pe sol prin flexia genunchiului (fig. 3.2.41); la repunerea piciorului pe sol, acesta ia contact mai întîi cu vîrful și apoi cu călcîiul, ceea ce dă impresia unui „pas de step“ (fig. 3.2.42).

Lezarea nervului sciatic popliteu intern (nervul tibial). Sciaticul popliteu intern este

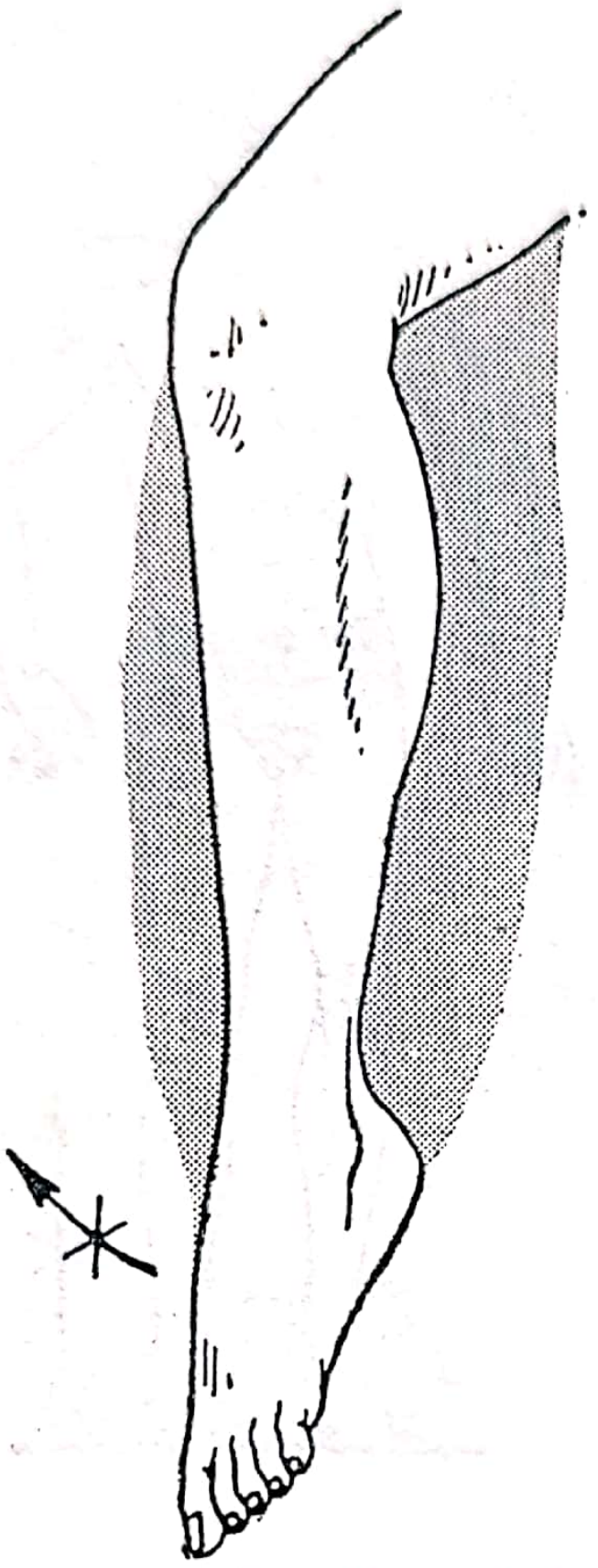

Fig. 3.2.40. — Paralizie de *n. peronaeus:* picior balant în flexie plantară.



Fig. 3.2.41. — Paralizie de *n. peronaeus:* pășirea se face prin flexia genunchiului.

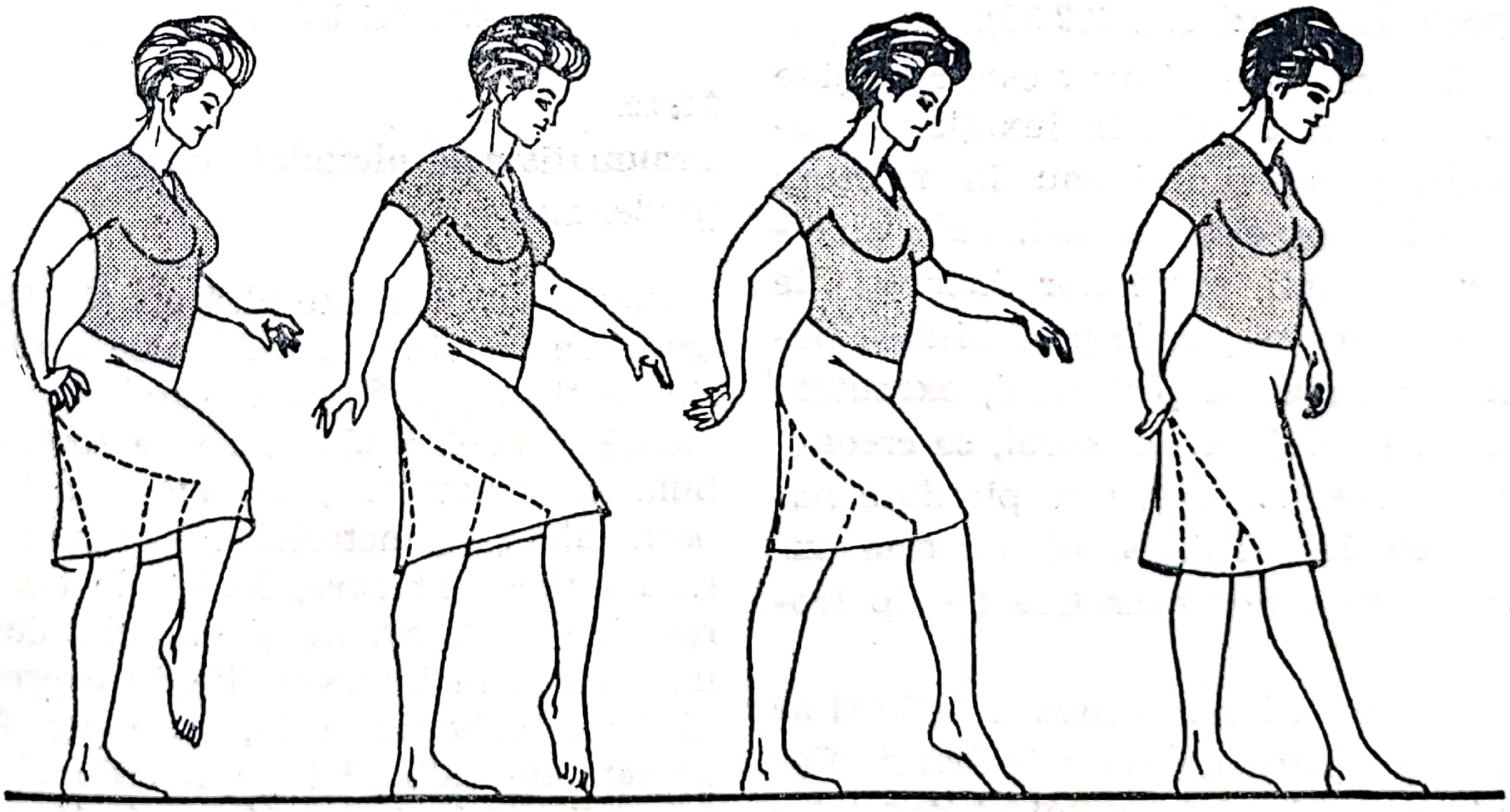

Fig. 3.2.42. — Paralizie de *n. peronaeus:* mersul „în stepaj“.

ramura principală de bifurcație a nervului ischiatic, desprinsă din acesta la nivelul unghiului superior al spațiului popliteu. Are fibre ce provin din rădăcinile anterioare L_4, L_5, S_1 și S_3, care se distribuie musculaturii gambei, mușchilor gastrocnemian, solear, plantar și popliteu. Distal de inelul tendinos al mușchiului solear, nervul ia numele de tibialul posterior (vezi fig. 3.2.35).

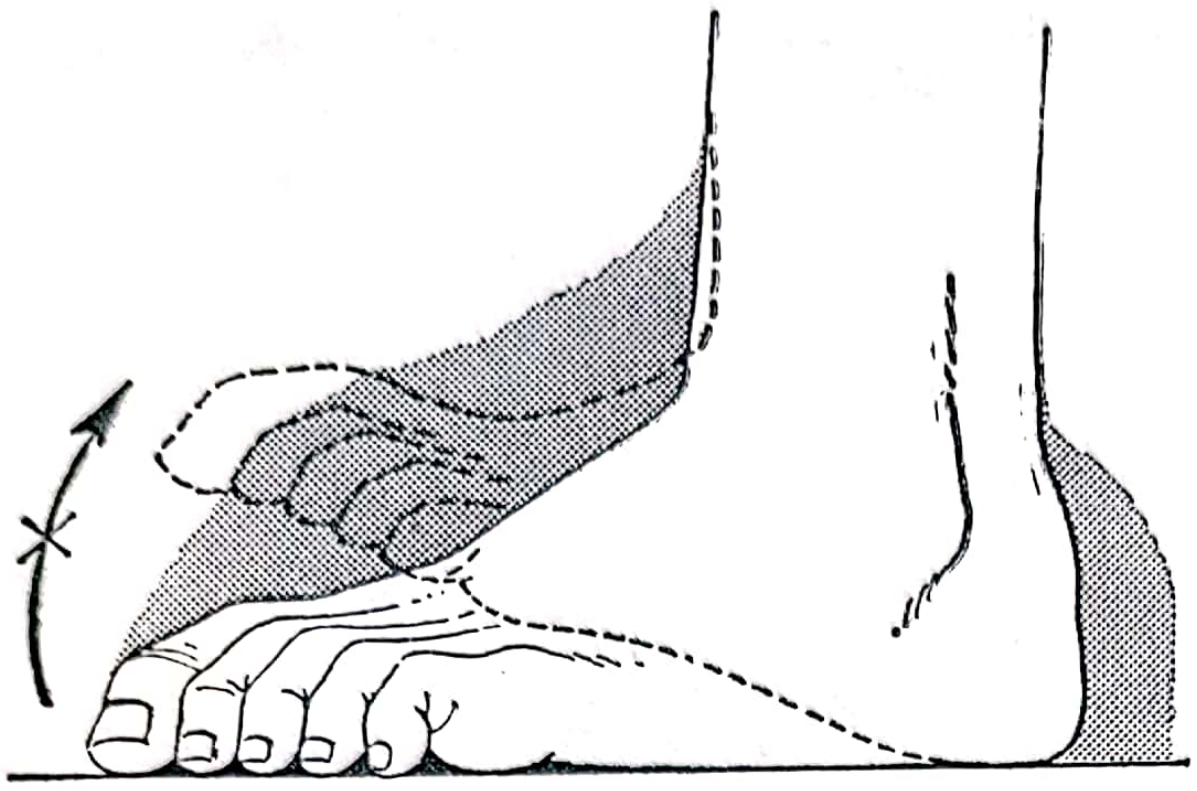

Fig. 3.2.43. — Paralizie de *n. tibialis:* abolirea mișcării de flexie dorsală a piciorului; degetele „în gheară".

Lezarea acestui nerv este rară și se produce în special în luxația articulației genunchiului sau în fractura înaltă a oaselor gambei. Prin abolirea acțiunii mușchilor inervați de acest nerv se pierde posibilitatea flexiei plantare a piciorului, executată de mușchiul triceps sural, se creează anestezie plantară, este pierdută noțiunea de sprijin și planta este expusă leziunilor necrotice de tip trofic (6).

Clinic, lezarea nervului tibial se traduce prin abolirea mișcării de flexie dorsală a piciorului și degetelor și atitudinea „în gheară" a acestora (fig. 3.2.43), prin imposibilitatea de a sta pe vîrful piciorului bolnav (fig. 3.2.44) și abolirea reflexului ahilian.

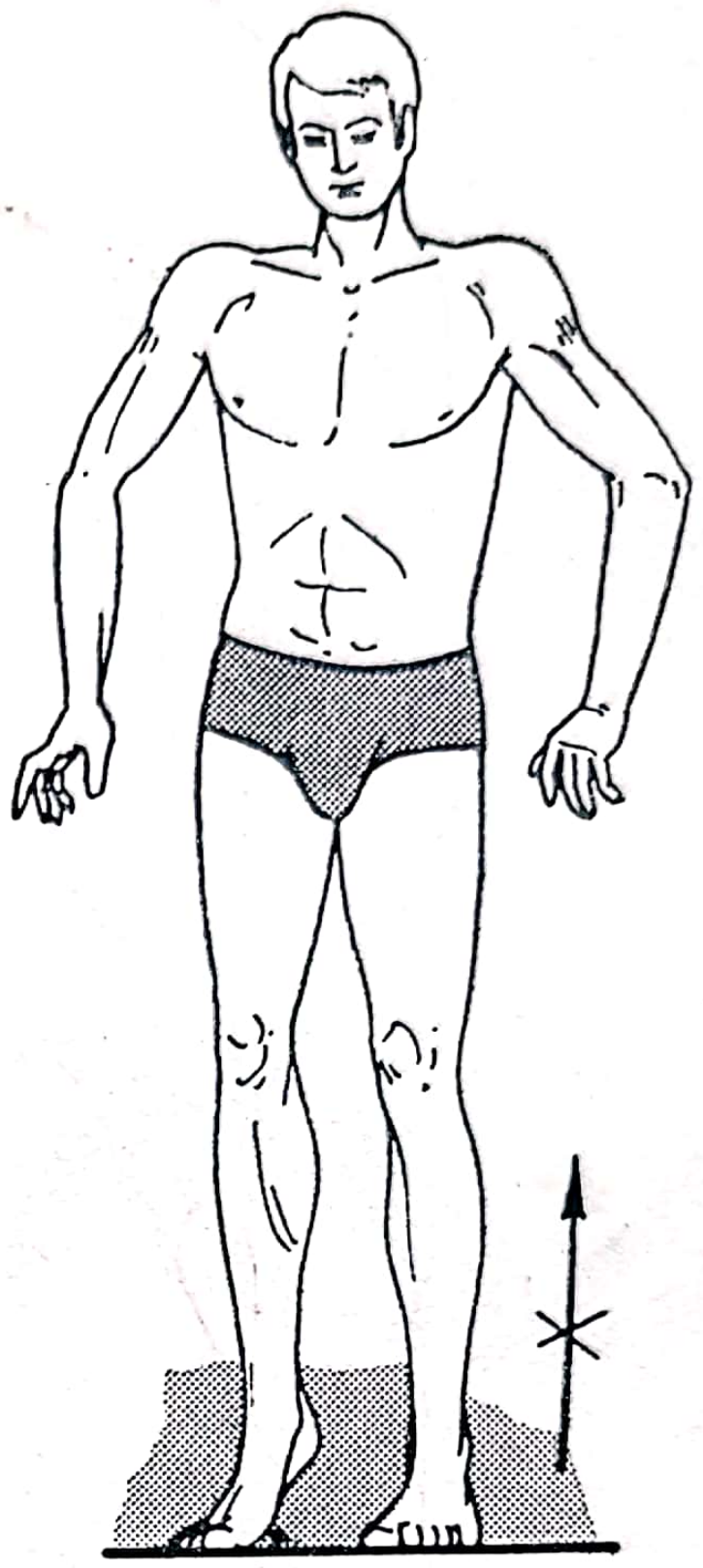

Fig. 3.2.44. — Paralizie de *n. tibialis:* imposibilitatea ridicării pe vîrful piciorului bolnav.

3.2.3.2.

Traumatismele plexului rușinos (*pudendus*)

Plexul rușinos este alcătuit din fibre care provin din rădăcinile anterioare S_2, S_3 și S_4, din care se formează nervul rușinos, ce se distribuie musculaturii perineale, anale, perianale și sfincteriene. Leziunile traumatice sînt rare, însă cele operatorii sînt frecvente și uneori chiar inevitabile în intervențiile de exereză largă pelviperineală, care pot fi urmate de tulburări de funcționalitate sfincteriană, anală, vezicală și genitală, în special la bărbați.

3.2.4.

Traumatismele plexului coccigian

Plexul coccigian este alcătuit din fibre care provin din rădăcinile S_3, S_4 și S_5, din care se formează nervul anococcigian, care inervează mușchiul cu același nume și, parțial, mușchiul ridicător anal. Afectarea traumatică a acestui nerv se traduce prin dureri violente, de tip nevralgic, cu sediul în regiunea coccigiană și iradieri în teritoriile învecinate (3), cunoscute și sub numele de „coccidinie“ sau „coccigodinie“.

3.3.

Neuropatii compresive

În acest cadru sînt grupate, după clasificarea anglo-saxonă, leziunile nervului periferic datorate unei compresiuni de etiologie variată, care creează o modificare unitară, în sensul diminuării calibrului nervului interesat, ceea ce are ca rezultat întreruperea fluxului axoplasmic (11). Leziuni asemănătoare se pot produce și la nivel radicular, așa cum se întîmplă după o compresiune exercitată de o hernie distală, de o coastă cervicală etc. În anumite condiții patologice, orice nerv periferic poate fi afectat de un element compresiv, însă unele dintre aceste leziuni sînt mai frecvent întîlnite și îmbracă o simptomatologie specifică, cu caracter de sindrom.

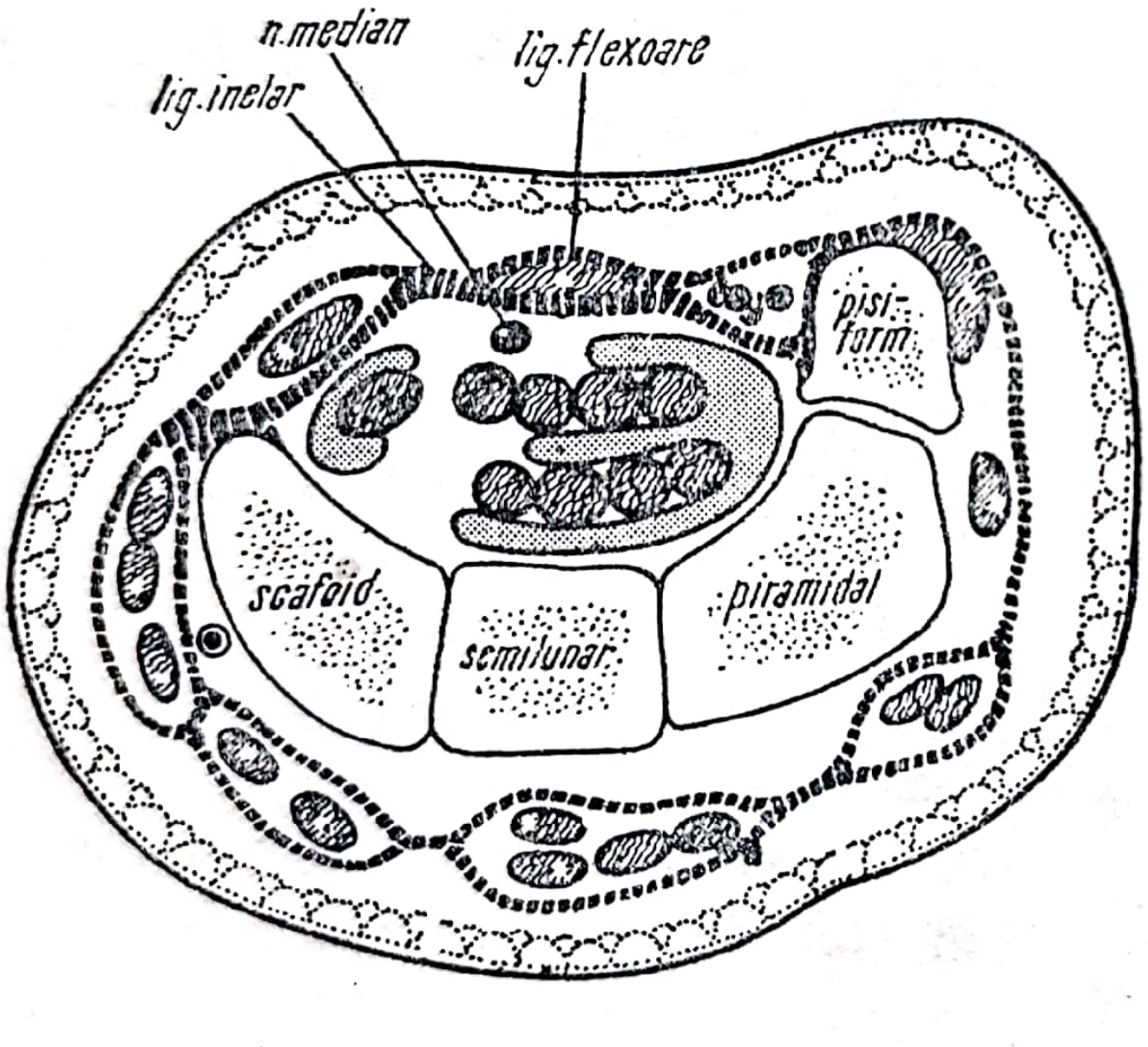

Fig. 3.3.1. — Canalul carpian.

3.3.1.

Sindromul de canal carpian

Este sindromul de compresiune cel mai frecvent (Mayfield — cit. de 10). Acest sindrom traduce afectarea nervului median la nivelul trecerii acestuia împreună cu tendoanele flexoare prin canalul carpian (fig. 3.3.1), constituit anterior din ligamentul inelar *(retinaculum flexorum)* — ligament gros și rezistent, care se continuă în jos cu aponevroza palmară superficială — și posterior, din primul șir al oaselor carpiene — scafoidul, semilunarul și piramidalul, care are deasupra sa osul pisiform.

Comprimarea nervului se produce ori de cîte ori intervine un dezechilibru volumetric între conținător și conținutul canalului carpian.

Reducerea capacității canalului se poate produce fie prin procesele care conduc la îngroșarea structurilor ligamentare — cum se întîmplă în poliartrita cronică evolutivă —, fie, mai frecvent, este determinată de cauze osteoarticulare (fracturi cu calus hipertrofic, luxație carpiană — în special de os semilunar, care are raportul cel mai direct cu nervul median etc.).

Creșterea de volum a structurilor conținute în canalul carpian privește fie nervul (tumori — cel mai adesea lipomul), fie, mai adesea, tendoanele și tecile lor (afecțiuni inflamatorii — în special reumatismale) (8).

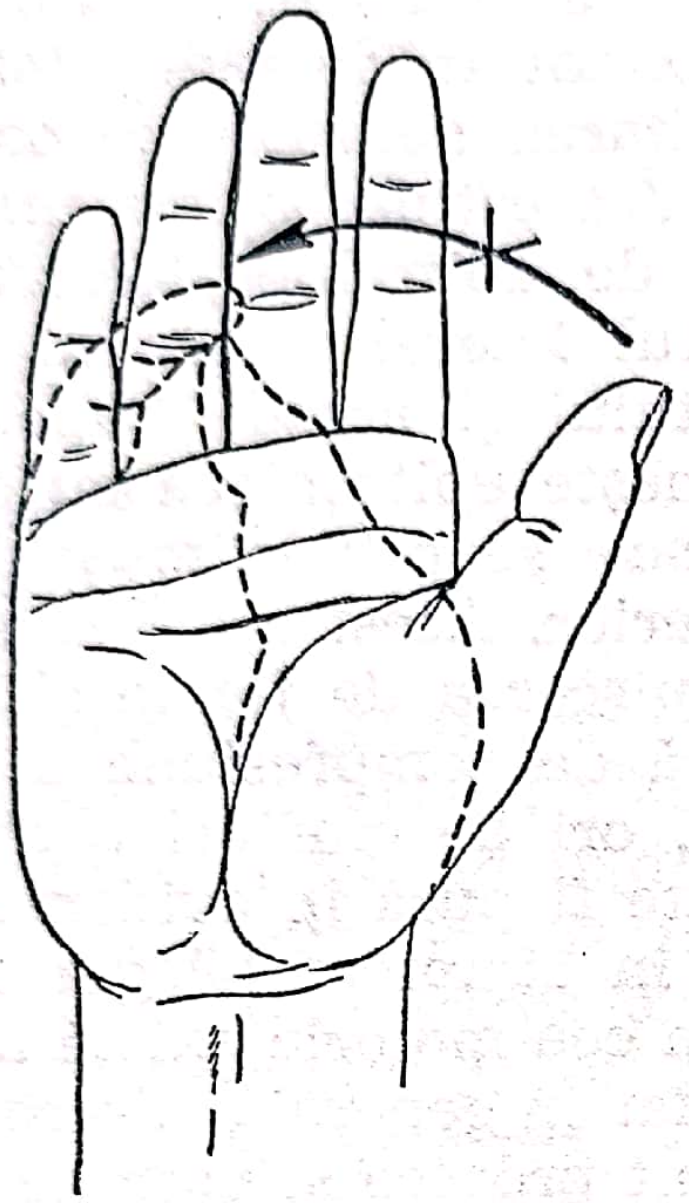

Fig. 3.3.2. — Sindromul de canal carpian: compresiunea de *n. medianus* diminuă forța de execuție a mișcării de opoziție a policelui.

Sindromul de canal carpian este net predominant la femeie și pare a fi agravat de sarcină sau de perioadele premenstruale (Seddon — cit. de 10). Succesiunea apariției simptomelor nervoase este patognomonică. Bolnava acuză parestezie și senzație de greutate a mîinii, cu excluderea degetului V. Parestezia are caracter dureros și iradiază distal către vîrful degetelor sau, mai rar, proximal către cot și umăr, această din urmă topografie putînd sugera, eronat, o compresiune radiculară. Adesea, durerea se exacerbează nocturn (8).

Semnele obiective apar după un timp oarecare și constau în hipoestezie, care interesează inițial sensibilitatea tactilă și discriminarea fină și apoi sensibilitățile elementare. Afectarea motorie se produce concomitent și privește, în special, mușchiul scurt abductor al policelui și mușchiul opozant și în mai mică măsură scurtul flexor și primii doi lumbricali. Consecutiv acesteia, prin atrofia primilor doi mușchi, se creează un șanț în eminența tenară. Bolnava nu poate face abducția palmară a policelui dacă se opune o rezistență și nici opoziția; ca atare, nu poate apropia vîrful policelui de cel al degetului mic.

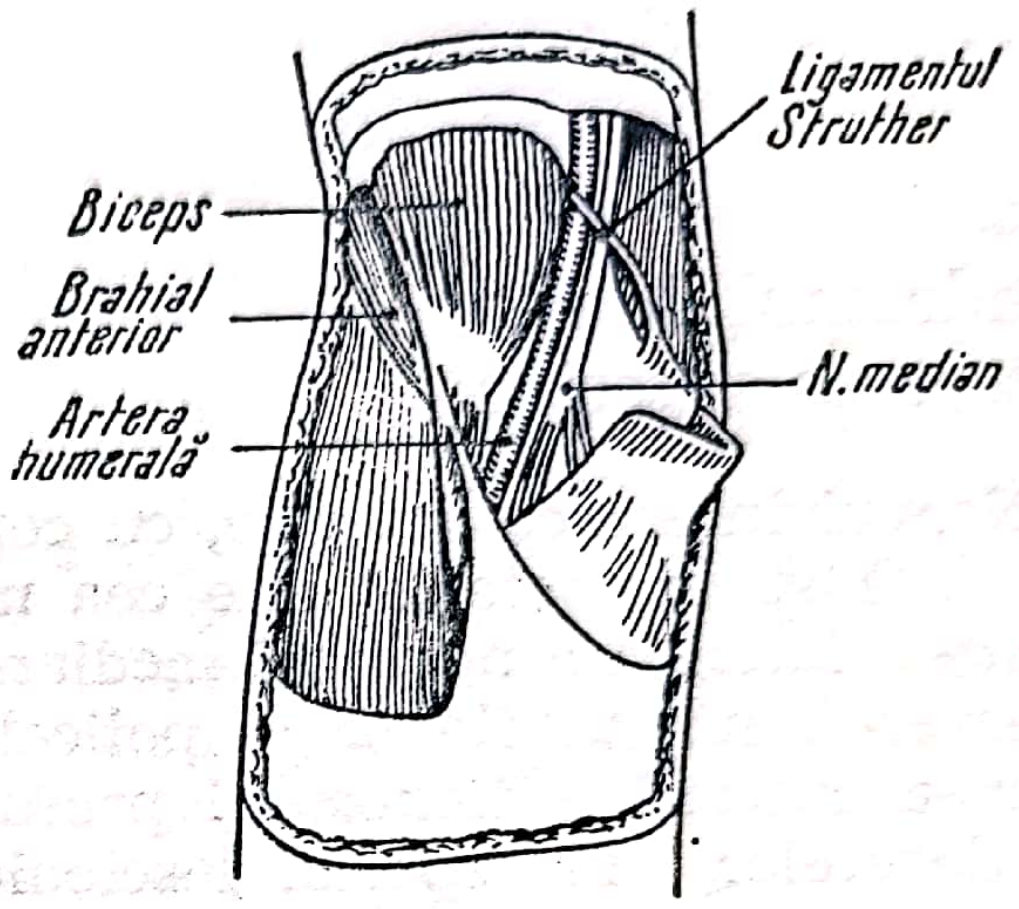

Fig. 3.3.3. — Sindromul ligamentului Struther: compresiune de *n. medianus* prin frecarea de ligamentul Struther.

Asociat interesării nervului median, în canalul carpian se citează și afectarea concomitentă a nervului cubital la același nivel, în formațiunea anatomică descrisă sub numele de canalul Guyon — elementul de protecție a nervului (8) —, afectare care se manifestă prin fenomene de nevrită în segmentul distal inervat de cubital.

3.3.2.

Sindromul ligamentului Struther

Este reprezentat de semne neurologice pregnant senzitive, cu parestezii dureroase manifeste în special la mișcările de flexie și pronație ale antebrațului, fenomene datorate frecării nervului median de ligamentul Struther (fig. 3.3.3). Acest ligament, prezent la 1% din indivizi, unește o excrescență osoasă situată la 5—6 cm deasupra epitrohleei, pe fața internă a humerusului, cu epitrohleea, creînd un inel prin care trec nervul median și artera humerală. Ligamentul servește de inserție capătului epitrohlear al mușchiului rotund pronator (11).

3.3.3.
Sindromul de nerv interosos anterior

Nervul interosos anterior, cu componentă strict motorie, este cea mai mare colaterală a nervului median și inervează lungul flexor al policelui, partea externă a flexorului profund al degetelor, în special fasciculele destinate ultimei falange a primelor trei degete, și mușchiul pătrat pronator.

Sindromul de compresiune a acestui nerv survine ca urmare a unor fracturi de antebraț, supracondiliene de humerus la copil etc. și se manifestă prin imposibilitatea flexiei policelui, a ultimei falange a indexului și, potențial, a mediusului.

Mișcarea de opoziție a policelui pe index este caracteristică, în sensul că se face practic din articulația metacarpofalangiană a policelui, articulația interfalangiană rămînînd în extensie, și din articulația interfalangiană proximală a indexului, astfel încît contactul pulpelor celor două degete se va face la baza lor, mai proximal decît în mod normal (Schmidt și Eiken — cit. de 10).

3.3.4.
Sindromul de nerv cubital

Este datorat în special compresiunii nervului ca urmare a unor traumatisme osoase, între care un rol important este atribuit dezaxării antebrațului în *cubitus valgus,* consecință a unei fracturi de condil extern survenite în copilărie; de fapt, orice fractură a oaselor în raport imediat sau mediat cu nervul sau consolidările vicioase ale acestora pot fi urmate de manifestări nervoase. Feindel și Stratford (cit. de 10) definesc și un „sindrom de canal cubital“, în care iritarea nervului se produce la trecerea acestuia printr-un defileu limitat de epitrohlee, olecran și ligamentul lateral intern al articulației cotului și arcada aponevrotică care unește epitrohleea cu olecranul și pe care se prinde mușchiul cubital anterior. Acest canal se strîmtează în mișcarea de flexie și ar putea fi cauză de compresiune a nervului cubital, ori de cîte ori o altă cauză nu poate fi pusă în evidență (11).

Atît în simptomatologia senzitivă, cît și în cea motorie există multe variații, dar în general amiotrofia și pareza sînt precoce și ușor de recunoscut la nivelul mușchiului prim interosos palmar, mușchiul adductor al policelui. Eminența hipotenară se șterge, mușchii interosoși își pierd relieful, astfel încît apare relieful oaselor metacarpiene. Durerile sînt excepționale (10) (vezi 3.2.1 —, paragraful „Lezarea nervului cubital“).

Nervul cubital poate suferi o agresiune analoagă la nivelul extremității inferioare a antebrațului, unde, ieșind de sub protecția mușchiului cubital anterior, devine superficial, angajîndu-se în conductul format de ligamentul inelar al carpului, înapoi, osul pisiform, înainte, și expansiunea mușchiului cubital anterior și a ligamentului inelar, înainte (vezi fig. 3.3.2). Sindromul de compresiune se produce ca urmare a unor presiuni sau șocuri repetate pe pumn sau pe regiunea proximală a eminenței hipotenare, așa cum se întîmplă la motocicliști, bicicliști etc.

Simptomatologia este variabilă, după cum este afectată numai ramura profundă de bifurcație a nervului sau trunchiul acestuia în întregime. În prima eventualitate, compresiunea este urmată de paralizia mușchilor interosoși, de amiotrofia eminenței hipotenare și a ultimilor doi mușchi lumbricali, fără tulburări senzitive. În a doua eventualitate, se adaugă și tulburări de sensibilitate (vezi 3.2.1 — paragraful „Lezarea nervului cubital").

3.3.5.

Sindromul de nerv femurocutanat

Nervul femurocutanat, cu componentă exclusiv senzitivă, își are originea în rădăcina L_2, de unde, traversînd micul bazin, iese la nivelul coapsei, trecînd pe sub arcada femurală și apoi, prin grosimea *fasciei lata,* se termină cu două ramuri subcutanate la 5—10 cm sub arcadă. În traiectul său, nervul poate fi comprimat de marginea inferioară a unui corset de contenție, de un bandaj de eventrație sau de un bandaj herniar, aparat gipsat pelvipedios etc. Compresiunea poate fi exercitată și intrapelvian, în cursul sarcinii, în ascitele abundente, în dezvoltări tumorale etc.

În general, simptomatologia, exclusiv senzitivă, este ștearsă și fenomenele sînt suportate de bolnav. În cazuri mai severe, însă, bolnavul acuză disestezii, parestezii și chiar durere violentă pe fața antero-laterală a coapsei, care îl silește să șchiopăteze. Extensia coapsei pe bazin sau ortostatismul prelungit accentuează durerea, iar decubitul și în general repausul o amendează.

Obiectiv, se constată hipoestezie tactilă și dureroasă în teritoriul nervului, pe fața antero-laterală a coapsei.

3.3.6.

Sindromul de canal tarsian

Este sindromul de compresiune a nervului tibial posterior, care, degajat de pe fața profundă a mușchiului triceps, medial de tendonul ahilian, intră sub ligamentul inelar intern (*retinaculum musculorum flexorum pedis*), care este o bandă fibroasă întinsă între maleola tibială și tuberculul medial al calcaneului, împreună cu tendoanele mușchilor gambieri posteriori, flexorul comun al degetelor și flexorul lung al halucelui (fig. 3.3.4). Ligamentul are două foițe, care, înainte, se prind de maleola tibială, de unde se despart, pentru ca cea superficială să se fixeze pe marginea internă a tendonului ahilian, iar cea profundă, pe fața internă a calcaneului, care, împreună cu relie-

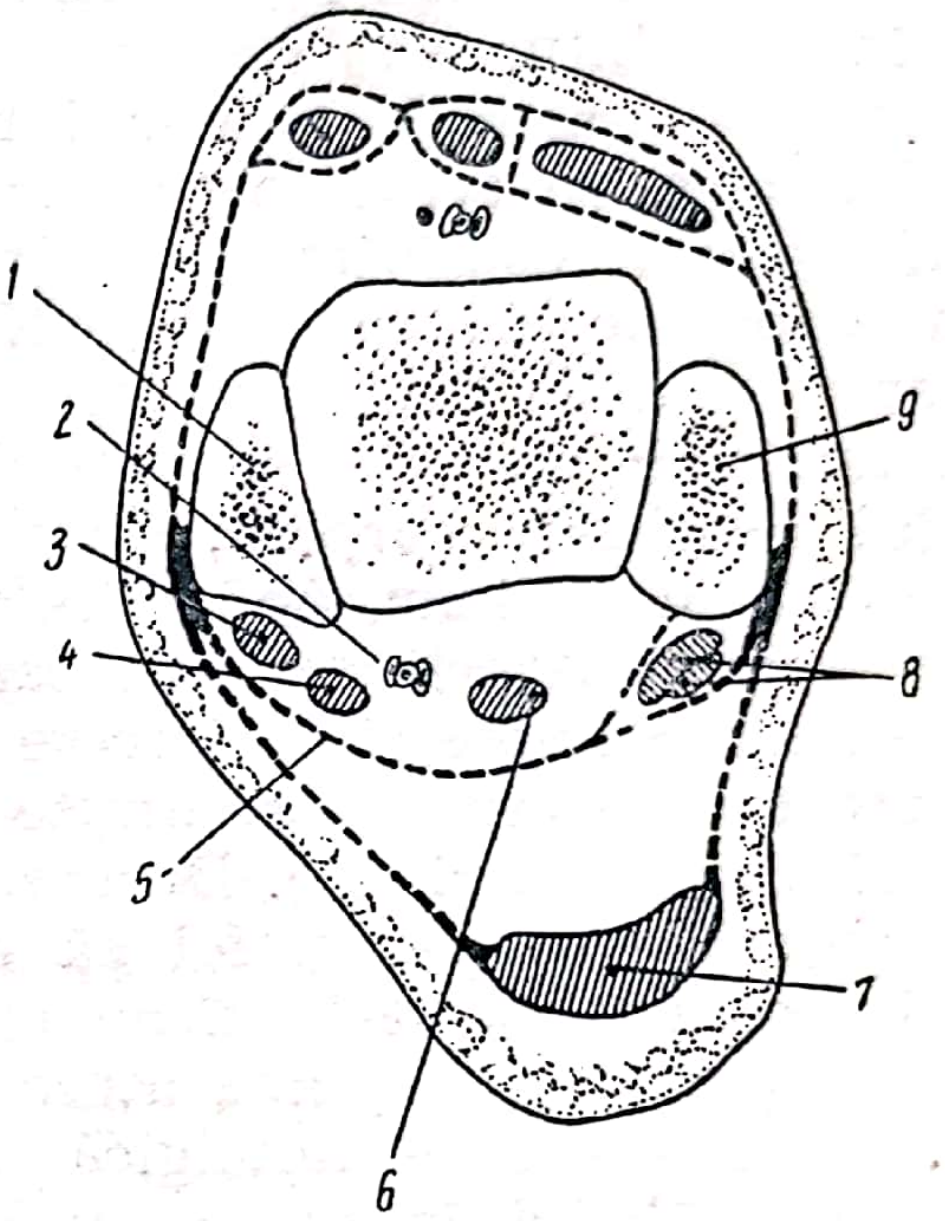

Fig. 3.3.4. — Canalul tarsian (posibilitatea de compresiune a n. tibial posterior).

1 — maleola tibială; **2** — pediculul vasculo-nervos tibial posterior; **3** — tendonul m. gambier posterior; **4** — tendonul m. flexor comun al degetelor; **5** — ligamentul inelar intern; **6** — tendonul m. flexor al halucelui; **7** — tendonul lui Ahile; **8** — tendoanele m. peronieri laterali; **9** — maleola peronieră.

ful osos intern al tarsului, delimitează o lojă profundă, care menține dinainte-înapoi tendoanele mușchilor gambieri posteriori și flexori comuni ai degetelor, elementele vasculonervoase tibiale și, în fine, tendonul lungului flexor al halucelui.

La pătrunderea sub ligament, nervul tibial se bifurcă în ramurile sale terminale — nervul plantar intern și cel extern. În acest spațiu nervul tibial poate fi comprimat, determinînd fenomene clinice pe care Keck și Lamm (cit. de 11) le-au denumit, prin analogie cu cele petrecute la nivelul canalului carpian, „sindromul de canal tarsian". Acest sindrom este caracterizat prin senzații parestezice de îngreuiere și de durere vie cu caracter de arsură, resimțite pe tot teritoriul plantei (11). Durerea se exacerbează noaptea, astfel că bolnavul lasă gamba să-i atîrne afară din pat, pentru a-și putea așeza piciorul într-o poziție antalgică specifică, cu călcîiul în *varus*, în care ligamentul inelar se destinde. Prin palparea retromaleolară a nervului este provocată o senzație dureroasă analoagă celei resimțite spontan de bolnav (11).

3.3.7.

Sindromul de nerv digital plantar

Este descris și sub denumirile de „metatarsalgie" sau „boala Morton" și apare, mai ales, ca urmare a portului încălțămintei cu tocuri înalte, prin producerea probabilă a unui nevrom.

Poate fi afectat oricare dintre nervii digitali plantari, dar mai ales cel de-al treilea, în spațiul dintre degetele 3 și 4. Bolnavul resimte o durere vie la nivelul capului metatarsianului 4, durere care survine după mers prelungit, apoi și la repaus și care, treptat, capătă caracter invalidant.

3.4.
Neuropatii tumorale

Nervul reprezintă un mănunchi de fibre nervoase situate în afara creierului sau a măduvei spinării. Fibra nervoasă reprezintă, la rîndul ei, prelungirea lungă a unui neuron, de obicei axonul. Ea poate fi înconjurată de o pătură subțire de substanță lipidică complexă — mielina —, constituindu-se o fibră nervoasă mielinică, sau poate rămîne fără acest înveliș, constituindu-se fibra nervoasă amielinică. Oricare dintre acestea este înconjurată de o pătură membranoasă celulară subțire, denumită teaca primitivă sau teaca Schwann (Theodor). Mai multe fibre nervoase sînt reunite printr-o substanță conjunctivă — *endoneurium* sau endonerv —, alcătuind un fascicul nervos, care, la rîndul său, este învelit către exterior de *perineurium* sau perinerv și de *epineurium* sau epinerv, ambele de natură conjunctivă.

Oricare dintre aceste structuri poate fi sediul unei proliferări anarhice, dînd naștere la tumori de origine nervoasă, fiind excluse din acest cadru tumorile care au punctul de plecare la nivelul celulei nervoase. Cele mai multe tumori provin din proliferarea celulelor Schwann și, ca atare, pentru desemnarea tumorilor nervoase, este mai indicat să se folosească termenii de „schwannom“ sau de „neurinom“ decît cel de nevrom (6).

3.4.1.
Tumori benigne

Schwannomul sau **neurinomul** este o tumoare izolată numai în 20% din cazuri, în rest evoluînd în cadrul neurofibromatozei (boala Recklinghausen) (4), boală congenitală, caracterizată prin pete pigmentare cutanate, tumori perineurale *(neurofibroame)* și, uneori, tulburări psihice (3).

Schwannomul izolat se prezintă ca o tumoare indoloră, cu evoluție îndelungată, uneori fără semne neurologice, alteori cu parestezii sau semne de compresiune, care apar tîrziu. Este circumscrisă, mobilizabilă transversal, manevră care produce senzații parestezice (4).

Neurofibromul reprezintă o proliferare a endonervului, care se poate însoți de hiperplazia țesuturilor vecine, producînd deformări, ca *macrodactilia,* care se manifestă în primele trei decade ale vieții în cursul bolii Recklinghausen. Este o tumoare moale care nu produce deficit neurologic (4), (6), sesilă sau pediculată și care, la nivelul tegumentelor, se însoțește de pete sau nevi pigmentari sau *moluscullum,* aceștia din urmă corespunzînd proliferării schwanniene și a endonervului filetelor nervoase cutanate, invadate secundar de un țesut conjunctiv care înglobează fasciculele tumorale, atrofiindu-le și, în final, substituindu-le.

3.4.2.

Tumori maligne

Schwannomul sau **neurinomul** poate reprezenta și o **proliferare malignă a celulelor Schwann,** caz în care tumoarea se dezvoltă rapid, capătă aderențe la formațiunile anatomice vecine, dar nu produce invadare limfatică. În circa 50% din cazuri *malignizarea se produce pe fondul neurofibromatozei.* Dezvoltarea tumorii pare favorizată de pubertate, sarcină și menopauză.

3.5.

Neuropatii sechelare

Orice leziune nervoasă — de la secționarea completă la simpla compresiune — poate fi urmată de parestezii supărătoare sau de durere de intensitate și cu caractere variate, urmare a formării nevromului — tumoare cicatriceală care ia naștere în nerv și în jurul acestuia. Sînt însă și fenomene dureroase care nu pot fi explicate prin această etiologie, așa cum se întîmplă în unele compresiuni.

3.5.1.

Hiperestezia dureroasă

Reprezintă o scădere a pragului de sensibilitate, o reacție exagerată la acțiunea unor stimuli care normal ar determina o senzație de durere moderată. Survine după leziunile parțiale ale nervului, însă modalitatea de producere a acestei tulburări nu este încă elucidată (10).

3.5.2.

Bontul dureros

Bontul dureros este o neuropatie care apare după amputația unui membru, părînd a fi provocată tot de formarea unui nevrom terminal. Se manifestă prin durere surdă, alteori violentă, intermitentă, resimțită distal sau în tot teritoriul de inervație a membrului respectiv și care este accentuată la mobilizarea sau presiunea exercitată asupra bontului (4)(10).

3.5.3.

„Membrul-fantomă“

Reprezintă perceperea indoloră a unei părți a membrului amputat sau a acestuia în întregime (4). Această percepție poate deveni obsedantă, împiedicînd bolnavul să se odihnească; este sistematică la adult și rară la copil, deși procentul în care se întîlnește o astfel de complicație variază după diferiți autori între 1 și 35%. Fără a constitui o explicație categorică, se pare că această percepție reprezintă proiecția corticală a membrului amputat (10).

În unele cazuri, „membrul-fantomă“ devine o prezență algică, care capătă caractere asemănătoare celor ce definesc „bontul dureros“. În nevromul terminal cauzal durerea este iradiată, accentuată de presiunea și compresiunea prelungită la rădăcina membrului, așa cum se întîmplă în cazul portului unei proteze prost adaptate (4).

3.5.4.

Cauzalgia sau sindromul Weir-Mitchell

Sindromul descris de Weir-Mitchell în 1964 este o neuropatie dureroasă deosebit de supărătoare, în sensul că durerea este intensă, spontană, persistentă şi resimţită ca o arsură. La început este localizată în teritoriul dermatomerului nervului lezat, dar, prin caracterul său difuzibil, depăşeşte limitele acestuia, nemairespectînd topografia nervoasă (4).

Cauzalgia poate surveni după orice leziune traumatică nervoasă, dar mai ales este urmarea plăgilor penetrante de război, cu lezarea unor trunchiuri nervoase principale, în special a plexului brahial, a nervilor tibial şi median (7). Este exacerbată în manifestare de orice element care produce o creştere a activităţii simpatice periferice, de orice contact, chiar şi de curenţii de aer, de vibraţii, de modificări ale temperaturii, emoţii sau stimuli psihici. Pentru a preîntîmpina aceste exacerbări, bolnavul caută izolarea, îşi ţine membrul afectat învelit în comprese umede şi evită orice mobilizare (10). În zona afectată se produc reacţii vasomotorii, urmate de tulburări trofice, mai ales tegumentare, cu piele fină, rece, de culoare roşie-cianotică (10) şi cu transpiraţii abundente (6).

Bibliografie selectivă

1. ARSENI C., CONSTANTINOVICI AL. — Leziunile traumatice ale nervilor. În: „Traumatismele vertebro-medulare şi ale nervilor", Edit. medicală, Bucureşti, 1973, p. 311—367.

2. CĂLCĂIANU GH. — Patologia neurotraumatică. În: „Patologie sportivă" Edit. Stadion, Bucureşti, 1972, p. 36—110.

3. * * * — Dicţionarul medical, Edit. medicală, Bucureşti, 1969.

4. ECTORS P. — Les tumeurs. În: „Pathologie chirurgicale du nerf périphérique", *Acta chir. belg.*, 1975, *suppl.* 1, p. 157—190.

5. JOFFROY A. Y., NOTERMANN J. — Aspects cliniques et méthodes de diagnostic, *Acta chir. belg.*, 1975, *suppl.* 1, p. 37—64.

6. LAVARDE G. — Lésions chirurgicales des nerfs. În: „Pathologie chirurgicale", Masson et Cie, Paris, 1975, p. 248—275.

7. LECÈNE P., MOULONGUET P. — Maladies chirurgicales des nerfs. În: „Précis de pathologie chirurgicale", vol. I, Masson et Cie, Paris, 1937, p. 673—707.

8. MICOL P., MOULIN R., COLSON P. — Syndrome du canal carpien et syndrome du canal Guyon par muscle surnumeraire, *Lyon chir.*, 1978, *74*, 5, 386—388.

9. NIGST H. — Periphere Nerven. În: „Lehrbuch der Chirurgie", Georg Thieme, Stuttgart, 1964, p. 291—312.

10. NOTERMANN J., FAMALY J. P. — Les lésions traumatiques des nerfs, *Acta chir. belg.*, 1975, *suppl.* 1, 67—115.

11. VAN DER KELEN B., ECTORS P. — Les lésions non traumatiques du nerf, *Acta chir. belg.*, 1975, *suppl.* 1, 115—175.

4.

Semiologia bolilor chirurgicale ale mușchilor

Mușchiul este un țesut format din fibre, avînd fiecare valoarea unei celule multinucleare, cu o înaltă diferențiere a citoplasmei, care conține miofibrilele — elemente longitudinale contractile care constituie din punct de vedere fiziologic elementul esențial al mușchiului. Țesutul conjunctiv interstițial se găsește într-o proporție ce variază între 3 și 30%, cu rol în reglarea intensității și amplitudinii contracțiilor, fiind totodată și sediul multor boli.

Componentă principală a aparatului locomotor, de origine mezenchimală — ca și sistemele osos și articular —, sistemul muscular este definit de Sherington ca un tot morfofuncțional alcătuit din neuronul motor, aflat în coarnele anterioare ale măduvei, și prelungirile sale pînă la mușchi, împreună cu toate fibrele musculare inervate de ramificațiile terminale ale neuronilor. Legătura neuromusculară este absolut necesară activității musculare, indiferent de tipul striat somatic, voluntar, sau de cel neted visceral, involuntar.

Împlinirea funcției de reflectivitate nervoasă, care însumează pe cele de iritabilitate și contractilitate, a condus la perfecționarea continuă și intercondiționată a aparatului locomotor și a sistemului nervos, astfel că s-a ajuns la modalități tot mai complexe de statică și mișcare.

Amploarea mișcării sportive în general și a unor sporturi cu o solicitare musculară maximală — care în final au condus la obținerea unor performanțe de negîndit cu cîteva decenii în urmă — a impulsionat cercetări și studii tot mai aprofundate asupra fiziologiei și fiziopatologiei mușchiului, în urma cărora au apărut noțiuni noi privind metabolismul muscular în timpul efortului sportiv de diferite grade și au devenit posibile gradarea și condiționarea acestuia în funcție de diverși parametri. Totodată, au fost completate datele privind complexitatea proceselor biochimice petrecute în timpul contracției musculare — cu deosebire în timpul efortului —, ca și cele referitoare la necesitatea redobîndirii condițiilor inițiale prin repaus. În plus, patologia musculară a inclus entități noi, care se referă la joncțiunea neuromusculară, la dezechilibrele hidroelectrolitice ale membranei fibrilare etc., sau procese mai complexe, care conduc la fenomenul de oboseală sau de rigiditate prin suprasolicitare.

4.1.

Miopatii traumatice

4.1.1.

Contuzia musculară

Contuzia este consecința acțiunii dinafară a unui agent vulnerant — eventualitate frecvent întîlnită în majoritatea traumatismelor — sau a acțiunii dinăuntru a unui astfel de agent (un fragment de os fracturat sau capătul articular al osului ieșit din cavitate în cursul unei luxații).

În funcție de intensitatea traumatismului suferit, contuzia musculară îmbracă aspecte anatomoclinice variate, legate de gradul de interesare a structurii musculare, care în general este lipsită de rezistență în fața traumatismului. Acesta poate afecta nivelul fibrilar, sau poate produce o lezare musculară — parțială sau totală —, sau chiar o zdrobire a mușchiului interesat (3). Din acest punct de vedere, un aspect particular al contuziei musculare, mai ales în ceea ce privește implicațiile de ordin general, îl reprezintă *sindromul de strivire* (vezi 1.2.1.5 — „Contuzia prin strivire").

În aprecierea leziunilor trebuie să se țină seama de faptul că mușchiul poate fi interesat atît ca urmare a acțiunii traumatice, cît și prin lezarea produsă prin propria-i activitate (7), ca în cazul rupturilor spontane. De asemenea, este de reținut secvența de activitate musculară în care s-a produs leziunea, dat fiind momentul favorizant pe care îl reprezintă contracția musculară, situație în care mușchiul are o rezistență scăzută, astfel încît un traumatism, chiar minim, poate fi urmat de o leziune majoră — *„fractura musculară"* (6).

Stupoarea musculară este expresia unei contuzii musculare minime, fără corespondent apreciabil anatomopatologic. Clinic, se rezumă la reducerea sau suprimarea temporară, provizorie, a forței de contracție a mușchiului interesat.

Echimoza musculară sau **infiltrația sanguină** este expresia unei rupturi musculare la nivel fibrilar, care se manifestă clinic asemănător formei precedente.

Hematomul intramuscular reprezintă deja o leziune apreciabilă a mușchiului, care a cedat parțial în fața acțiunii traumatice; se însoțește de rupturi vasculare mai importante, cu consecința firească — formarea hematomului, cu caracterele clinice specifice, de colecție sanguină închistată, cu semne de fluctuență și de crepitație sanguină (vezi 1.2.1.2 — „Hematomul").

Zdrobirea musculară este expresia unei rupturi totale a mușchiului, care poate merge pînă la completa distrugere a masei musculare interesate.

Oricare dintre contuziile musculare se însoțește, proporțional cu întinderea și gradul leziunilor, de fenomene subiective, manifestate prin durere și impotență funcțională.

4.1.2.
Plaga musculară

Îmbracă aspecte diferite în funcție de agentul vulnerant, însă în general se creează o soluție de continuitate în masa musculară, însoțită de hemoragie și de îndepărtarea capetelor musculare ca urmare a tonicității și contractilității, acestea fiind cu atît mai accentuate, cu cît mușchiul este mai lung și secționarea mai completă (4), realizîndu-se în ansamblu un aspect clinic analog celui existent în ruptura musculară.

Plăgile musculare incomplete realizate prin arme albe (vezi 1.2.2.3 — „Plăgi prin arme albe“) prezintă margini nete, cu posibilitate de cicatrizare primară, fără sechele funcționale importante.

Plaga musculară contuză, creată în special de proiectilele armelor de foc și mai ales de schije, prezintă o tendință mare la infecție datorită condițiilor cu deosebire favorabile dezvoltării microbiene existente în spațiul de distrugere (vezi 1.2.2.5 — „Plăgi de război“); țesuturile afectate sînt neregulate, cu infiltrație și revărsat sanguin — fenomene urmate de dezagregare tisulară.

4.1.3.
Ruptura musculară

Ruptura musculară este o leziune care se produce în cursul sau sub influența contracției mușchiului (Lejars — cit. de 5) și care poate afecta o porțiune mai mică *(leziune fibrilară)* sau mai mare *(leziune fasciculară)* din masa acestuia; în ordinea gravității, aspectul anatomopatologic este de elongație, sfîșiere sau ruptură (5).

Ruptura musculară patologică survine în cursul unor boli infecțioase, în special în cursul febrei tifoide, datorită instalării unei distrofii musculare, descrisă de F. A. Zenker sub denumirea de „distrofie ciroasă sau vitroasă“ și care constă în omogenizarea proteinelor musculare diferențiate — actina și miozina —, ceea ce are ca urmare slăbirea accentuată a rezistenței fibrei musculare, care poate ceda la cel mai mic efort, chiar la tuse (5).

Ruptura musculară care se produce **la omul sănătos** este urmarea unei contracții musculare violente și prost coordonate. Accidentul este cunoscut în special la sportivi și apariția lui este evident favorizată de o serie de factori de care trebuie să se țină seama în perspectiva profilactică. Astfel, leziunea este mai frecventă într-un *climat rece și umed,* deoarece forța musculară scade proporțional cu scăderea temperaturii, ca și cu *modificările barice,* întrucît orice schimbare de presiune atmosferică modifică oxigenarea tisulară (4). *Oboseala* este un factor favorizant esențial, întrucît, pe de o parte, produșii de catabolism rezultați din travaliul muscular sînt toxici și provoacă diminuarea elasticității musculare, iar pe de altă parte posibilitatea de control integrativ nervos, ca și eficiența mecanismelor reflexe locale sînt scăzute proporțional cu gradul de epuizare. Un deficit de coordonare cît de mic între grupele musculare agoniste și cele antagoniste este suficient pentru a produce așa-numitul fenomen „de gripaj“, care este urmat de ruperea de diferite grade a mușchiului care s-a opus mișcării principale (4).

Ruptura musculară afectează la membrul toracic în special mușchiul triceps și mai rar mușchiul biceps și mușchiul deltoid, iar la membrul pelvian — mușchiul ischiogambier și mușchiul cvadriceps, mușchii adductori ai coapsei și mai rar mușchii fesieri. Mușchiul drept anterior *(rec-*

tus femoris) se rupe în special la fotbaliști, prin trecerea bruscă, în momentul șutului, de la întinderea maximă (extensia coapsei și flexia genunchiului) la scurtarea maximă (flexia coapsei și extensia genunchiului) (1).

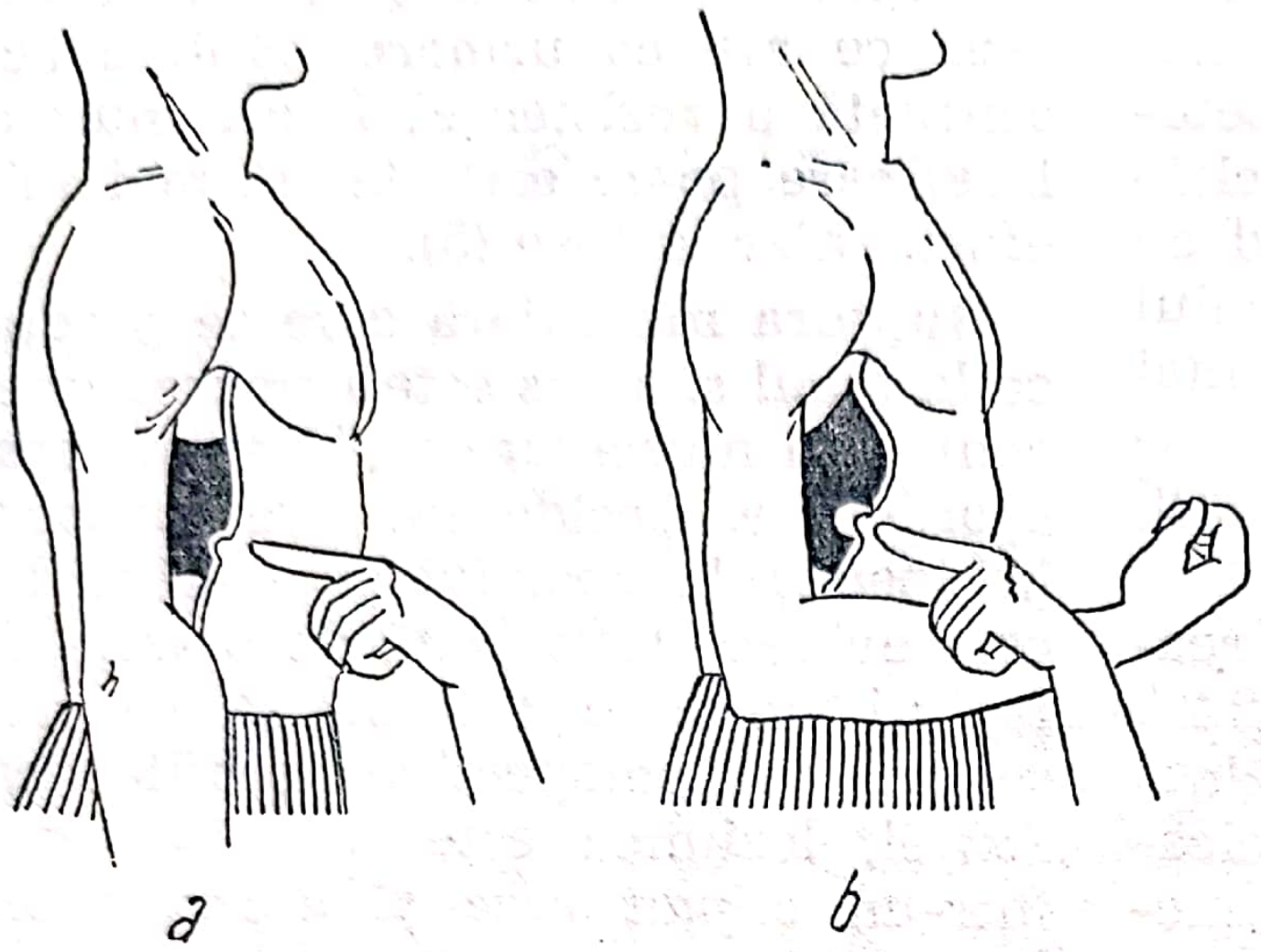

Fig. 4.1.1. — Ruptură musculară incompletă.

a — în repaus: crestătură puțin evidentă; *b* — la contracție: crestătura se adîncește datorită îndepărtării capetelor.

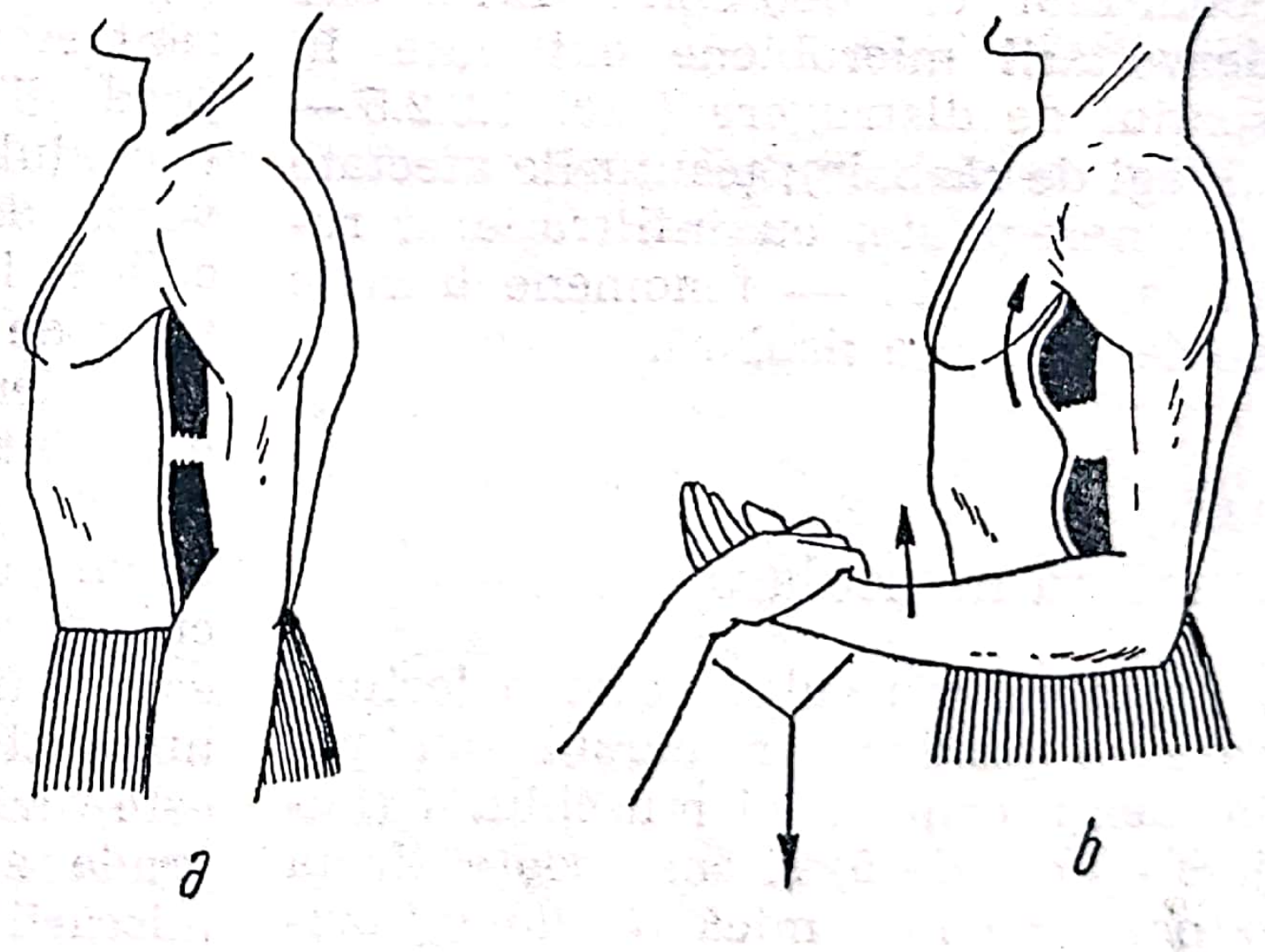

Fig. 4.1.2. — Ruptură musculară completă.

a — în repaus: modificare de relief minimă; *b* — în contracție: capătul proximal se deplasează cranial.

Simptomatic, ruptura musculară se prezintă variat, în funcție de masa afectată.

În general, ruptura se însoțește de durere bruscă, sfîșietoare, asemănată de bolnav în descrierile sale cu lovitura de bici, și care este însoțită uneori de perceperea unui zgomot produs de cedarea fibrelor. În funcție de caracterul leziunii, aceasta se însoțește de un grad mai mult sau mai puțin complet de impotență funcțională, ca și de o atitudine antalgică corespunzătoare stării de maximă relaxare a mușchiului. În aprecierea leziunii trebuie să se țină seama de unele posibilități de compensare motorie, care pot să mascheze leziunea reală. Astfel, în ruptura mușchiului biceps, impotența funcțională poate apărea de valoare diagnostică secundară, întrucît flexia poate fi preluată de corpul muscular al expansiunii bicipitale și de mușchiul brahial anterior, astfel încît este posibil ca diagnosticul exact să se facă cu întîrziere (4).

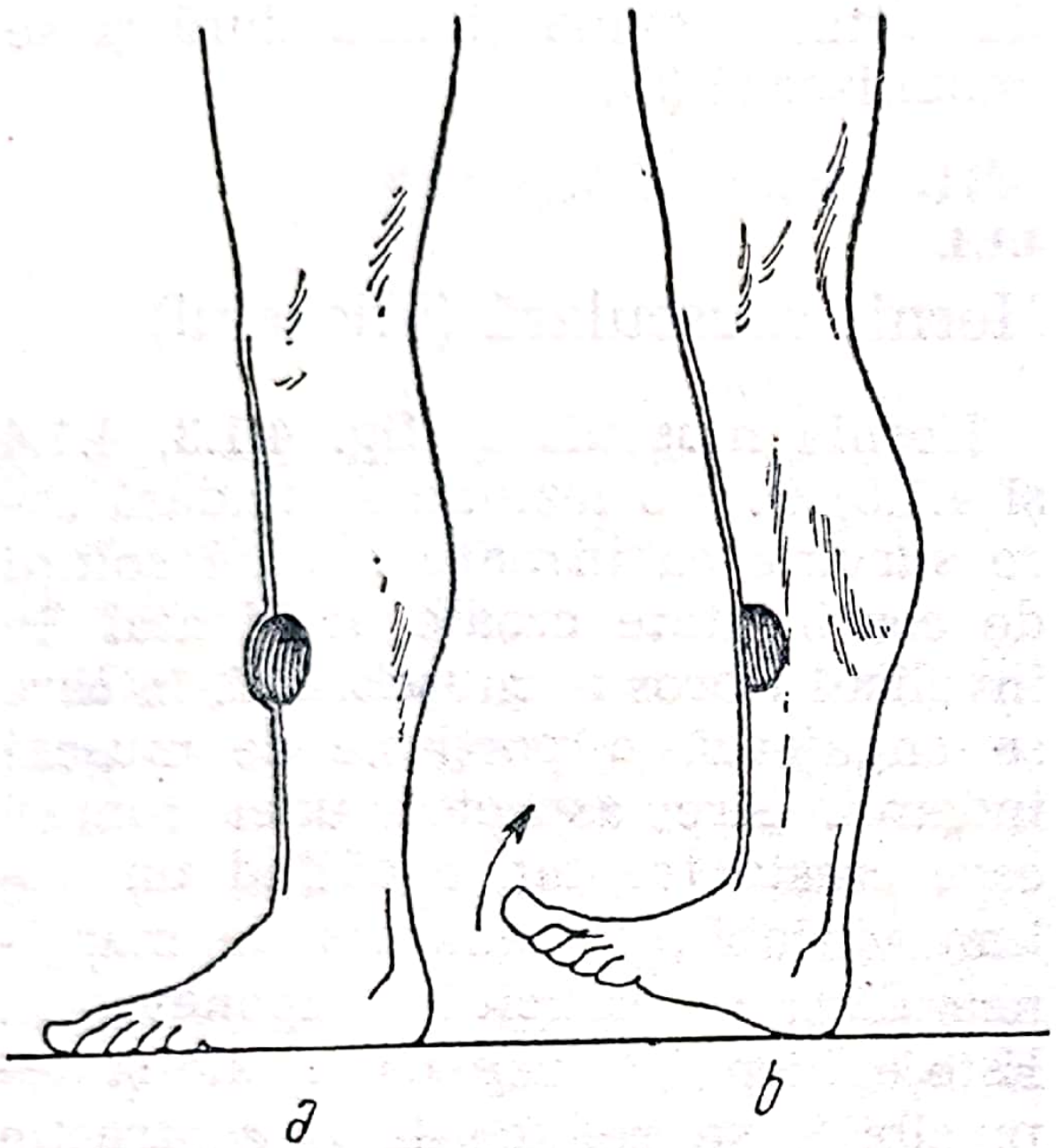

Fig. 4.1.3. — Hernie musculară.
a — în repaus: hernia evidentă; *b* — la contracție: hernia redusă.

Obiectiv, semnele constatate de examinator sînt de asemenea variabile cu gradul leziunii musculare.

Ruptura fibrilară poate rămîne complet asimptomatică sau să se manifeste doar printr-o jenă surdă ce apare la anumite mișcări, pe care le limitează — așa-zisele lombalgii —, în special după contracția violentă a musculaturii șanțurilor vertebrale.

Ruptura musculară parțială se însoțește constant de infiltrație sanguină, care devine mai evidentă în cazul în care există o soluție de continuitate în aponevroza sau fascia de înveliș a mușchiului — situație în care se produce *echimoza*. Într-o astfel de leziune, proeminența creată de capătul proximal al porțiunii de mușchi care a cedat formează așa-zisa *„falsă hernie musculară“*, care este o formațiune moale, depre-

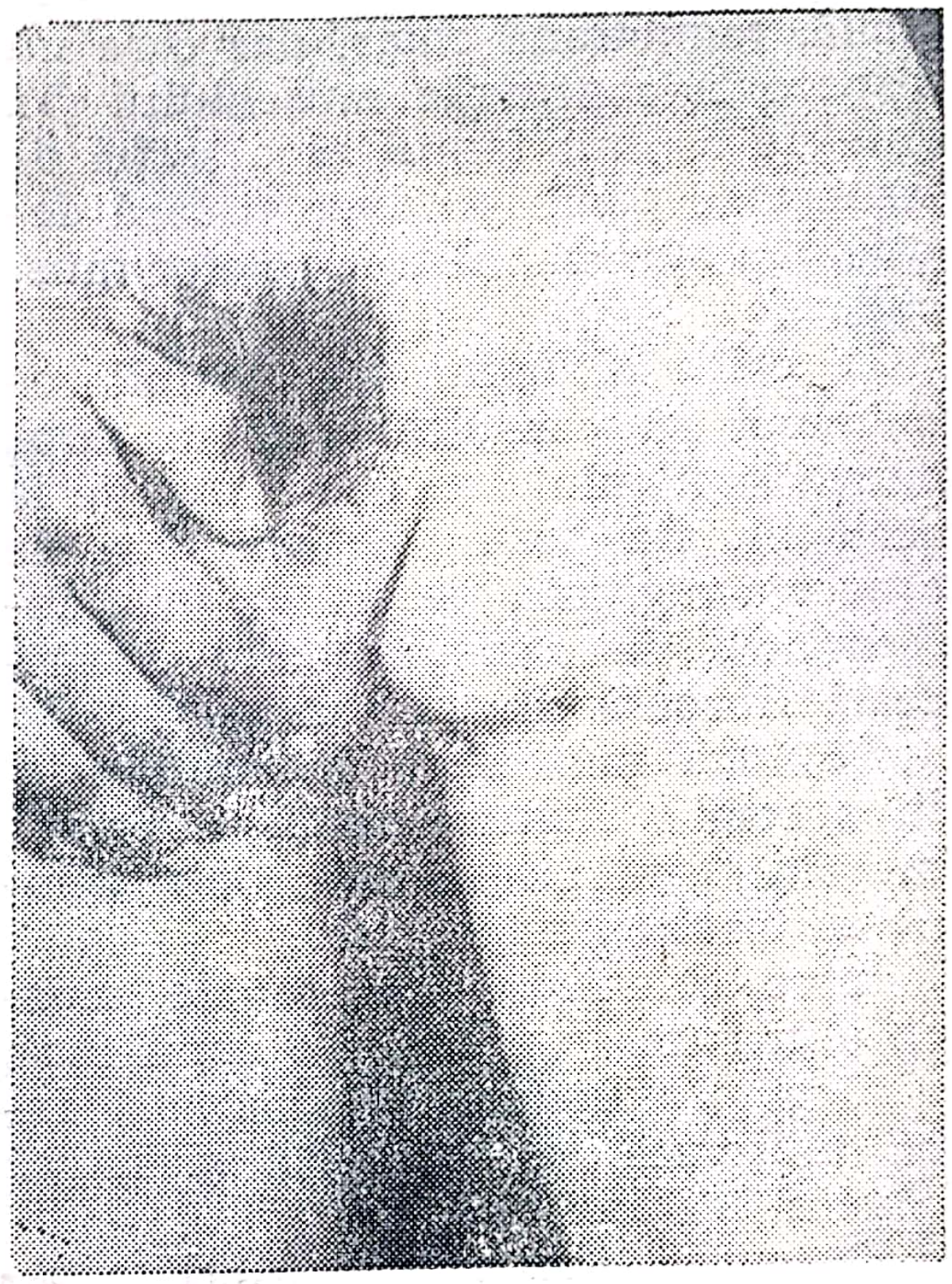

Fig. 4.1.4. — Hernie musculară a mușchiului marele adductor: în repaus.

Fig. 4.1.5. — Hernie musculară a mușchiului marele adductor: în contracție.

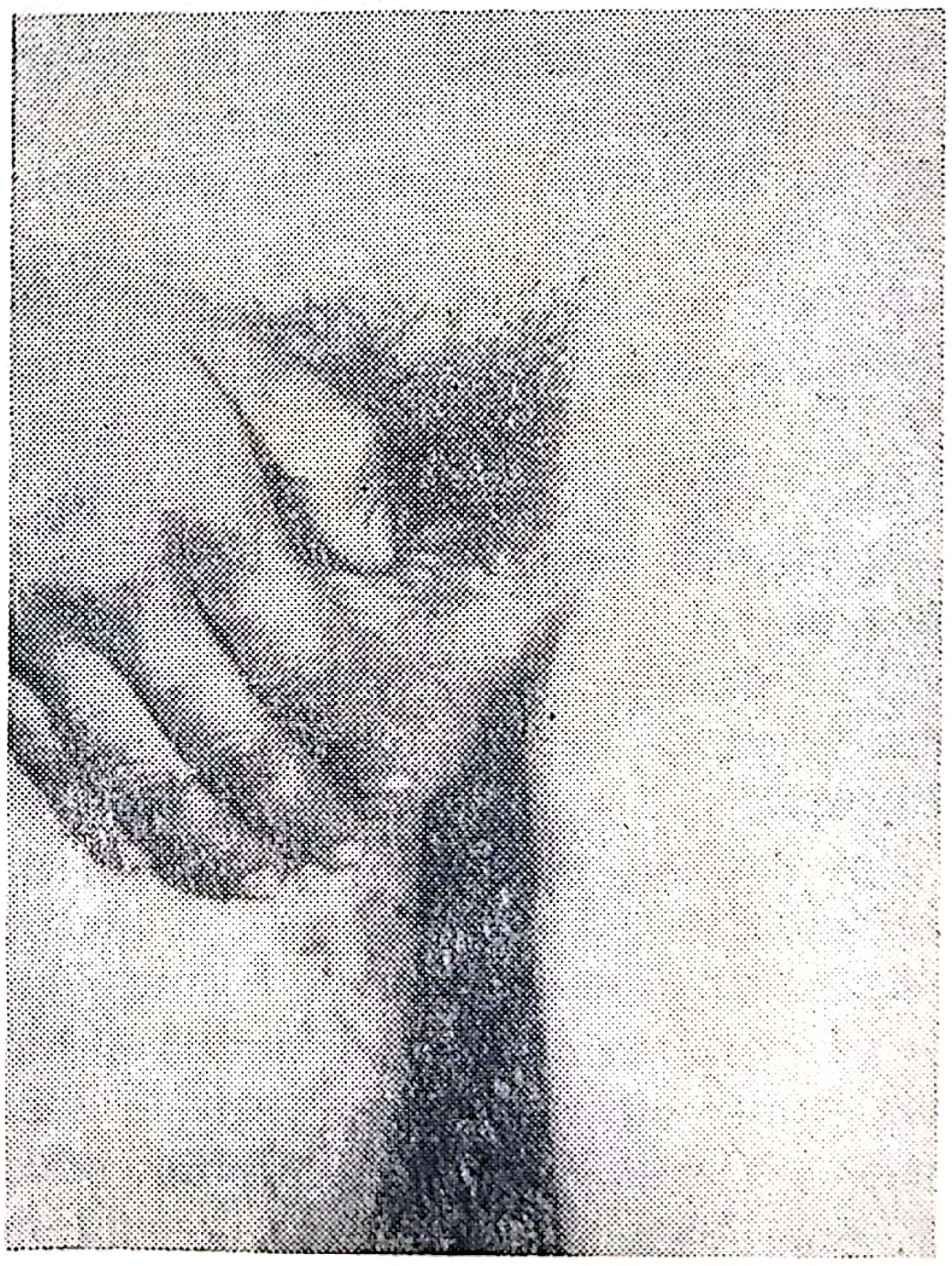

sibilă, reductibilă chiar, dar care nu dispare la contracția mușchiului (5). Este de reținut faptul că o astfel de leziune se poate produce și fără depărtarea apreciabilă a capetelor musculare.

În orice situație este posibil ca bolnavul să consulte medicul după cîteva săptămîni sau chiar luni de la accident, fie pentru modificarea de aspect a regiunii, fie pentru jena determinată de transformarea cicatriceală fibroasă a zonei lezate (1).

Ruptura musculară incompletă și în special **ruptura totală** a unui mușchi se manifestă prin două semne cu totul caracteristice.

Între cele două capete ale mușchiului rupt se produce o crestătură, a cărei profunzime este maximă dacă mușchiul se contractă și indică nivelul leziunii (fig. 4.1.1).

Deasupra acestei crestături capătul proximal al mușchiului rupt formează o tumoare moale, de volum variabil, care, în extensie pasivă, datorită îndepărtării capetelor musculare, se reduce, dar nu dispare; în contracția liberă se mărește, se întărește și se deplasează în sens cranial (fig. 4.1.2 *a*, *b*), iar în contracția forțată devine și mai dură și se imobilizează (5).

4.1.4.
Hernia musculară (Miocelul)

Hernia musculară (fig. 4.1.3, 4.1.4 și 4.1.5) este o leziune secundară care survine ca urmare a unei soluții de continuitate create accidental în învelișul fibros al mușchiului, în care se angajează o porțiune de mușchi indemn. Are aspectul unei tumori care crește treptat, căpătînd un volum variabil, circumscris de marginea dură a orificiului aponevrotic. Este evidentă în repaus, moale și depresibilă, se reduce la o contracție pasivă și dispare complet la o contracție puternică.

4.2.

Miopatii inflamatorii

Afectarea inflamatorie a structurilor musculare poate îmbrăca aspectul de *miozită acută* sau de *miozită cronică*.

Miozita acută *primitivă* este rară și evoluează de obicei în cadrul unei septicopioemii cu caracter de miozită supurată metastazică. Poate avea o *formă difuză,* flegmonoasă, în care predomină fenomenele generale, cele locale fiind reduse la durerea localizată în zona de supurație musculară, durere ce se accentuează la contracția mușchiului sau la presiune, și o *formă circumscrisă,* în care fenomenele locale sînt pe primul plan, marcate fiind de durerea locală și contractura mușchiului afectat, care poate dobîndi o duritate deosebită, care cedează treptat, fiind înlocuită de fluctuență.

Cu același caracter acut se poate prezenta și infectarea unui hematom intramuscular posttraumatic.

Miozita acută secundară succedă proceselor inflamatorii datorate agresiunii microbiene, în special celor cu potențial piogen, integrîndu-se din punct de vedere clinic în tabloul evolutiv al bolii de bază (vezi 1.1 — „Semiologia infecțiilor chirurgicale“).

Miozita cronică succedă unui proces acut provocat de germeni cu virulență slabă sau de unii germeni specifici. În general, un astfel de proces evoluează fără semne generale sau funcționale, manifestarea clinică limitîndu-se la o zonă musculară transformată într-o formațiune pseudotumorală cu duritate crescută.

Miozita cronică tuberculoasă se produce prin propagarea de la focarele bacilare articulare, manifestîndu-se prin formarea de tuberculoame intramusculare, care treptat se transformă în abcese reci (vezi 1.1.2.1 — „Tuberculoza“).

Miozita cronică sifilitică se poate manifesta în perioada secundară de evoluție a bolii — sub forma mialgiilor de tip reumatismal și a contracturilor musculare care afectează în special mușchiul biceps — și în perioada terțiară — cînd se pot forma gome musculare, urmate de formarea focarelor de miozită scleroasă.

Miozita cronică parazitară poate apărea după diferite parazitoze, dar mai frecventă este cea hidatică. Infestarea musculară se face pe cale sanguină și formațiunea chistică evoluează lent, determinînd în jurul ei o reacție musculară scleroasă, localizată mai ales în mușchii membrelor și ai șanțurilor vertebrale. O tumoare intramusculară regulată și dură este aproape sigur un chist hidatic (Denonvillièrs — cit. de 5).

4.2.1.
Miopatii metaplazice

Metaplazia este un proces de schimbare a structurii unui țesut, în vederea adaptării sale la noi condiții (1). Din acest punct de vedere, mușchiul poate suferi o *transformare scleroasă* — așa cum se întîmplă în urma proceselor de miozită acută sau cînd se constituie ca element reacțional în jurul corpilor străini de diferite naturi — sau o *transformare osoasă*. Aceasta din urmă este o metaplazie localizată, de obicei posttraumatică, ce se prezintă sub aspectul unei tumefacții dure, puțin dureroasă la presiune, solidară mușchiului, astfel încît se mobilizează cu contracția. Caracterul deosebit al său constă în aceea că este vizibilă radiologic.

4.2.2.
Miopatii tumorale

La nivel muscular se poate dezvolta oricare dintre neoplaziile conjunctive.

Lipomul muscular se dezvoltă pe seama țesutului adipos conținut în structura interstițială. Pe suprafața mușchiului are forma rotundă, ovalară, de consistență inegală, putînd fi confundat cu abcesul rece sau chistul hidatic.

Angiomul de tip cavernos are aspectul unei tumori cu limite neprecise, parțial reductibilă și dureroasă la presiune.

Sarcomul este o neoplazie dezvoltată din țesutul conjunctiv interstițial, care se prezintă ca un nodul dur, nedelimitat de țesuturile învecinate și puțin dureros.

Bibliografie selectivă

1. COMPTET J., GENTEY J., BRUNET B. — Traitement chirurgical des ruptures du droit antérieur chez le sportif, *Nouv. Presse méd.*, 1978, *7*, 27, 2 387—2 391.
2. * * * — Dicționarul medical, Edit. medicală, București, 1969.
3. FORGUE E. — Affections des muscles. În: „Précis de pathologie externe", ed. a IX-a, vol. I, Gaston Doin, Paris, 1935, p. 585—598.
4. ILIESCU V., STĂNESCU N. — Patologie traumatică. În: „Patologie sportivă", Edit. Stadion, București, 1972, p. 439—484.
5. LANG G., KEHR P., SEJOURNE P. — Rupture de biceps brachial, *Lyon chir.*, 1978, *74*, 1, 50—52.
6. LECÈNE P., MOULONGUET P. — Maladies des muscles. În: „Précis de pathologie chirurgicale", vol. I, Masson et Cie, Paris, 1937, p. 544—575.
7. LEGER L. — Séméiologie chirurgicale, ed. a II-a, Masson et Cie, Paris, 1975, p. 17.
8. MÉRLE d'AUBIGNÉ R. — Lésions traumatiques des muscles et des tendons. În: „Nouveau précis de pathologie chirurgicale", vol. I, Masson et Cie, Paris, 1947, p. 339—341.
9. TROIANESCU O. — Patologia musculotendinoasă. În: „Patologie chirurgicală", vol. I, Edit. medicală, București, 1975, p. 623—632.

5. Semiologia bolilor chirurgicale ale sistemului tenosinovial

5.1.

Tendonul

Tendonul este porțiunea fibroasă prin care un mușchi se inserează pe os sau pe o altă structură (1). Patologia sa este dominată de factorul traumatic, fie că acesta îi suprimă parțial sau total continuitatea, fie că îi modifică structura și, prin aceasta, rezistența.

5.1.1.

Tenopatii traumatice

5.1.1.1.

Secționarea tendonului

Secționarea tendonului este leziunea cea mai frecventă, care se produce prin tăiere sau sfîșiere și poate fi *completă* sau *incompletă*. Problema fundamentală într-o astfel de leziune constă în stabilirea de îndată a diagnosticului și aplicarea tratamentului chirurgical adecvat, întrucît sub acțiunea tonicității musculare cele două capete ale tendonului secționat au tendința de a se îndepărta unul de altul, și aceasta cu atît mai mult, cu cît tendonul a fost mai destins în momentul traumatismului. Este motivul pentru care examinarea unui astfel de accidentat trebuie făcută cu membrul afectat în poziție de relaxare maximă (3). În condiții de relaxare totală sau parțială a tendonului, îndepărtarea capetelor secționate este oarecum limitată prin acțiunea frenatoare a mezotendonului, prin membrana sinovială, care conține elementele vasculonervoase ce-i sînt destinate.

Secționarea incompletă a tendonului nu poate fi recunoscută decît în cadrul examinării plăgii cutanate și în timpul efectuării toaletei acesteia. Zona topografică afectată impune aprecierea stării aparatului tendinos în funcție de situarea superficială a acestuia, așa cum este cazul în special la nivelul antebrațului, mîinii și degetelor.

Secționarea completă este lesne de recunoscut, datorită faptului că, alături de aspectul și topografia plăgii, se instalează imediat impotența funcțională.

5.1.1.2.

Ruptura tendonului

Ruptura tendonului este o soluție de continuitate care se produce fără plagă tegumentară și care poate interesa un tendon cu structura normală *(ruptură traumatică)* sau, mai ales, un tendon cu structura anterior alterată *(ruptură patologică)*. În acest sens, trebuie să se țină seama de faptul că tendonul este un organ slab vascularizat, supus unor forțe de tensiune, care sînt cu atît mai mari, cu cît mușchiul respectiv este mai puternic, ceea ce poate explica de ce ruptura se produce în special pe tendoanele mușchilor triceps sural, cvadriceps, lunga porțiune a bicepsului etc.

Ruptura traumatică. Ruptura unui tendon normal se face sub acțiunea unei contracții bruște și puternice a mușchiului corespondent. În general, o astfel de leziune este situată în apropierea corpului muscular, după cum și ruptura musculară se produce cel mai adesea în apropierea structurii tendinoase (5) și în special la indivizi foarte musculoși, care practică anumite sporturi (haltere, gimnastică etc.), în care intervine nu numai efortul respectiv, ci și repetarea acestuia (4) (7).

Momentul rupturii este marcat printr-o durere vie, bruscă, care se produce în momentul contracției musculare, ca și de un zgomot ca o pîrîitură, perceput net de accidentat. Se instalează de îndată impotența funcțională a mușchiului respectiv, a cărui contracție nu mai este urmată de efect. La locul leziunii se formează un hematom de volum variabil, evidențiat prin echimoza respectivă, iar în locul reliefului normal al tendonului, situată cel mai adesea superficial, se găsește o crestătură — cu atît mai largă, cu cît îndepărtarea capetelor tendonului rupt este mai mare.

Totodată, contracția mușchiului determină o deformare a segmentului de membru respectiv, ușor de depistat prin examen comparativ, și care este urmarea faptului că globul muscular creat de contracție prin scurtarea fibrelor este situat mai sus sau mai jos decît este normal, în funcție de zona de inserție a tendonului.

Ruptura patologică a unui tendon se manifestă prin aceleași semne, însă din punctul de vedere al simptomelor diferența este netă, în sensul că acestea se instalează insidios, datorită faptului că ruptura tendonului se face treptat.

5.1.1.3.

Luxația tendonului

Este o leziune rară, care poate afecta tendoanele ce trec prin șanțuri osoase, așa cum sînt cel retromaleolar extern — pe unde trec tendoanele mușchilor peronieri laterali —, cel al osului cuboid — pentru tendoanele acelorași mușchi —, cel retromaleolar intern — pentru mușchiul gambier posterior, al cărui tendon se prinde pe tuberculul osului scafoid etc.

Luxația se poate produce ca urmare a unui traumatism direct sau a unei contracții violente concomitente cu acesta și se manifestă prin durere bruscă, vie, apărută simultan cu un cracment; se instalează apoi o impotență funcțională relativă, de diferite grade, în funcție de deplasarea și deci de ștergerea arcului făcut de tendon, al cărui relief devine evident, în special la contracția musculară.

5.1.1.4.

Entezita

Entezita este o leziune de cauză microtraumatică, care afectează aparatul de inserție, mioentezia sau sistemul intermediar care unește mușchiul cu osul, în care se află cantonați receptorii sistemului muscular, prin care se reglează în mod reflex contracția musculară (7). Afectează inserțiile și survine la solicitări intense sau repetate (4), la contracții supraliminare sau ultrafiziologice ce se întîlnesc cu deosebire în practica sportivă, și în special în sportul de performanță.

Suferința se manifestă printr-o durere cu caracter specific, în sensul că nu apare decît în momentul contracției musculare, deci al solicitării zonei de inserție.

5.2.
Teaca sinovială

Teaca sinovială reprezintă un sac membranos care învelește tendoanele și căptușește suprafețele articulare. Ea secretă sinovia — un lichid filant, gălbui, care conține apă, săruri și mucină —, cu rolul de a mări adeziunea suprafețelor articulare și de a înlesni alunecarea. Teaca sinovială poate fi sediul unor procese inflamatorii *acute* sau *cronice* (1).

5.2.1.
Sinovita acută

Sinovita acută poate evolua sub aspecte diferite, în funcție de etiologie.

Sinovita acută uscată — *forma dureroasă* sau *forma crepitantă* — este o afecțiune ce se localizează cu precădere la nivelul tecilor sinoviale ale tendoanelor situate în jurul pumnului și, mai ales, ale tendoanelor lungului abductor al policelui și scurtului extensor al carpului, la încrucișarea acestora cu tendoanele scurtului și lungului extensor radial al carpului, între care este interpusă și o bursă seroasă (5).

Boala pare a se integra din punct de vedere etiologic în grupa celor produse de microtraumatisme, întrucît se întîlnește la indivizi care fac mișcări îndelung repetate cu antebrațul sau cu mîna.

Clinic, se manifestă prin dureri vii provocate de mișcările respective sau de mișcarea pasivă a tendoanelor. Elementul inflamator este marcat de roșeața tegumentului pe proiecția tendonului afectat, ca și de creșterea temperaturii locale. Palpatoriu, se percepe o crepitație asemănătoare celei date de mototolirea unui pergament (5).

Sinovita acută seroasă este o reacție inflamatorie a tecii tendinoase care survine în cursul unei infecții generale și care afectează, în special, tendoanele extensoare ale degetelor. Se manifestă prin durere spontană sau provocată la mișcări, printr-o deformare a regiunii datorită unui edem ce marchează proiecția tecii afectate pe tegumentul cu reacție hiperemică. Procesul poate evolua către vindecare spontană sau către supurație, în care caz fenomenelor locale li se vor suprapune cele generale specifice.

Sinovita acută supurată este corolarul agravant al formei precedente, dar în general reprezintă o leziune secundară unei plăgi penetrante sau unei infecții propagate din vecinătate. Este o complicație frecventă și plină de riscuri funcționale a infecțiilor degetelor și afectează cu precădere tecile sinoviale ale tendoanelor flexoare ale degetelor, a căror dispoziție favorizează difuzarea infecției pînă la nivelul palmei — pentru degetele II, III și IV — și pînă la nivelul extremității distale a antebrațului — pentru degetele I și V (fig. 5.2.1).

Alături de semnele generale ale infecției, local se constată atitudinea antalgică în flexie, „în croșet“, a degetului corespunzător, cu durere pe traiectul tecii, cu punct maxim dureros la nivelul fundului de sac antebrahial (degetele I și V) sau palmar (degetele II, III, IV) (fig. 5.2.2).

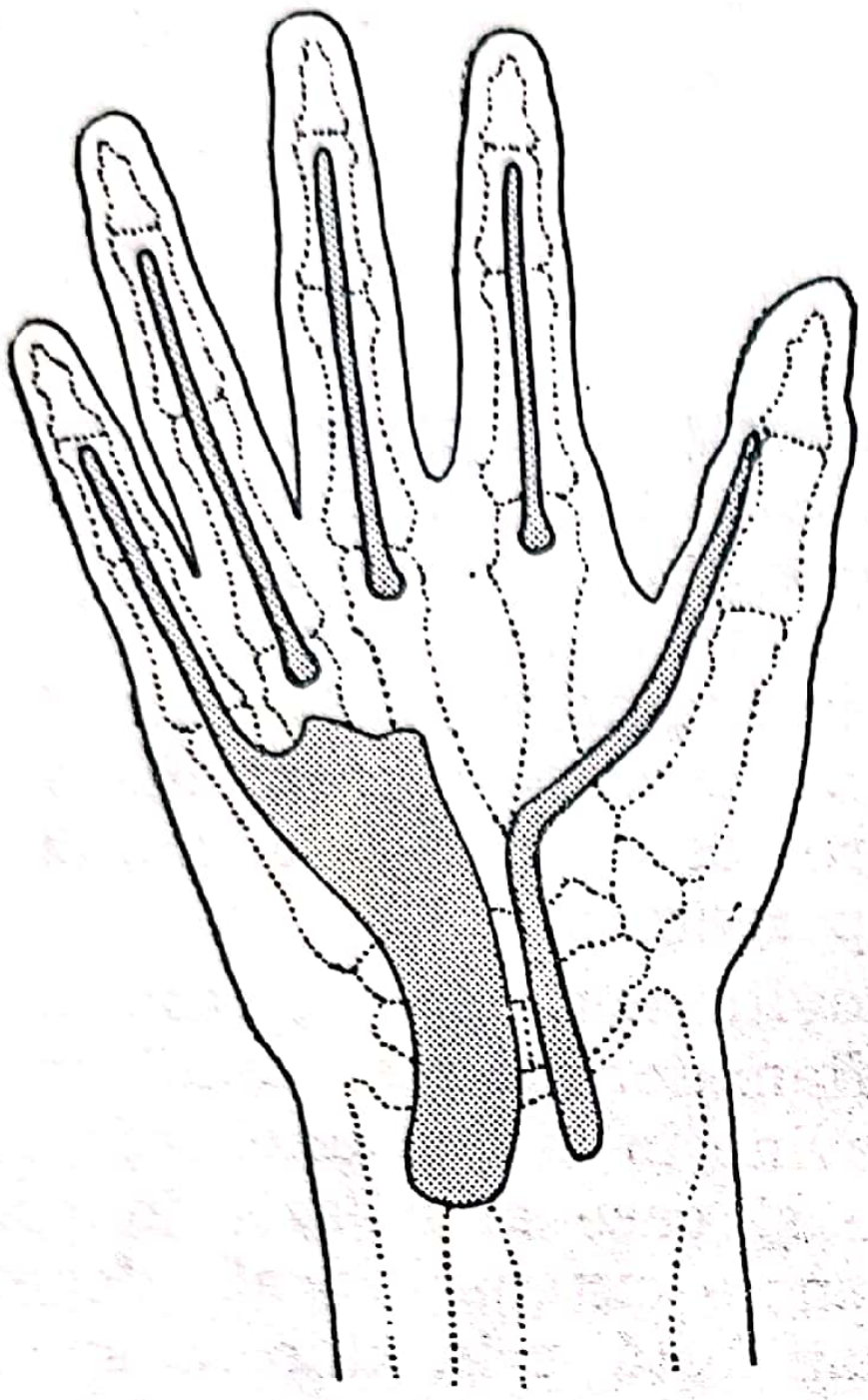

Fig. 5.2.1. — Tecile sinoviale ale degetelor.

5.2.2.

Sinovita cronică

De fapt, sinovita cronică este o leziune bacilară care se prezintă sub două aspecte — *sinovita cronică fungoasă* și *sinovita cronică riziformă.*

Sinovita cronică fungoasă este un proces ce pare a debuta la nivel osos sau articular, difuzînd apoi la nivelul tecii sinoviale. Procesul sinovial începe la nivelul fundului de sac, cuprinzînd apoi întreaga teacă, pe care o acoperă cu formațiuni mici roșii sau galbene, moi, asemănătoare ciupercilor (fungozități).

Debutul bolii este insidios, marcat doar de o discretă jenă funcțională și de deformarea tegumentului prin edem pe proiecția tendonului.

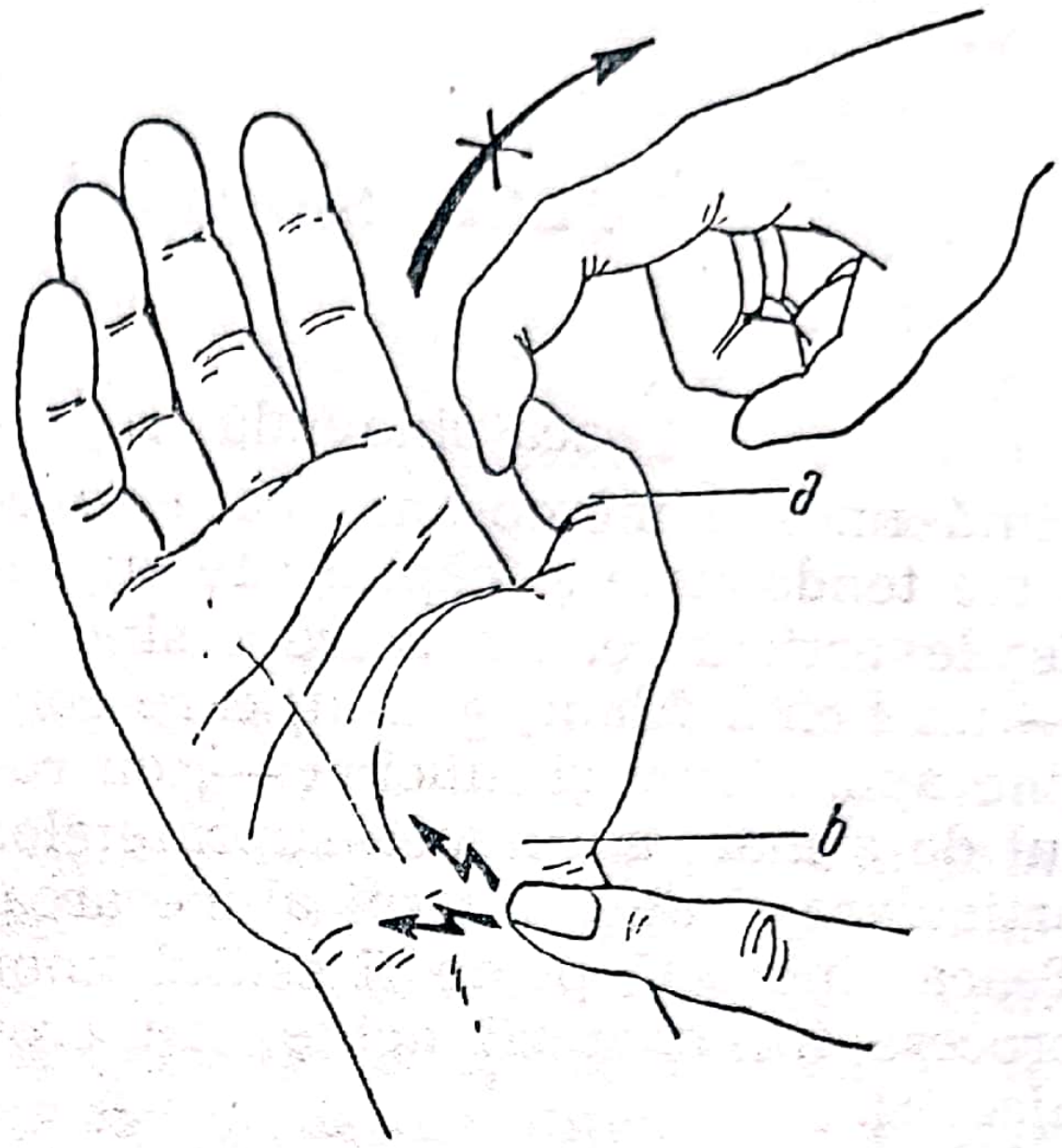

Fig. 5.2.2. — Sinovită acută supurată.
a — atitudine antalgică: degetul „în croșet“;
b — punct dureros maxim la nivelul fundului de sac proximal.

Conținutul tecii este inițial seros, apoi devine purulent, asemănător celui dintr-un abces rece. Adenopatia satelită este prezentă.

Sinovita cronică riziformă pare a fi o manifestare a formei atenuate de infecție bacilară, caracterizată prin conținutul lichid al tecii, în care se găsesc grăunțe asemănătoare boabelor de orez fierte (3); la palparea bidigitală, acestea produc o crepitație caracteristică, asemănătoare întrucîtva ciocnirii zalelor unui lanț (fig. 5.2.3), mai evidentă la trecerea forțată a conținutului pe sub ligamentul inelar al carpului.

5.2.3.

Chistul sinovial

Este o formațiune chistică ce conține o colecție lichidiană sinovială, situată de obicei în dreptul unei articulații cu care comunică (1). În această accepțiune este vorba de *chistul artrosinovial*, alături de care însă trebuie definit și *chistul tenosinovial*, care se dezvoltă pe aceleași regiuni, de obicei pe fața dorsală a mîinii și piciorului (fig. 5.2.4).

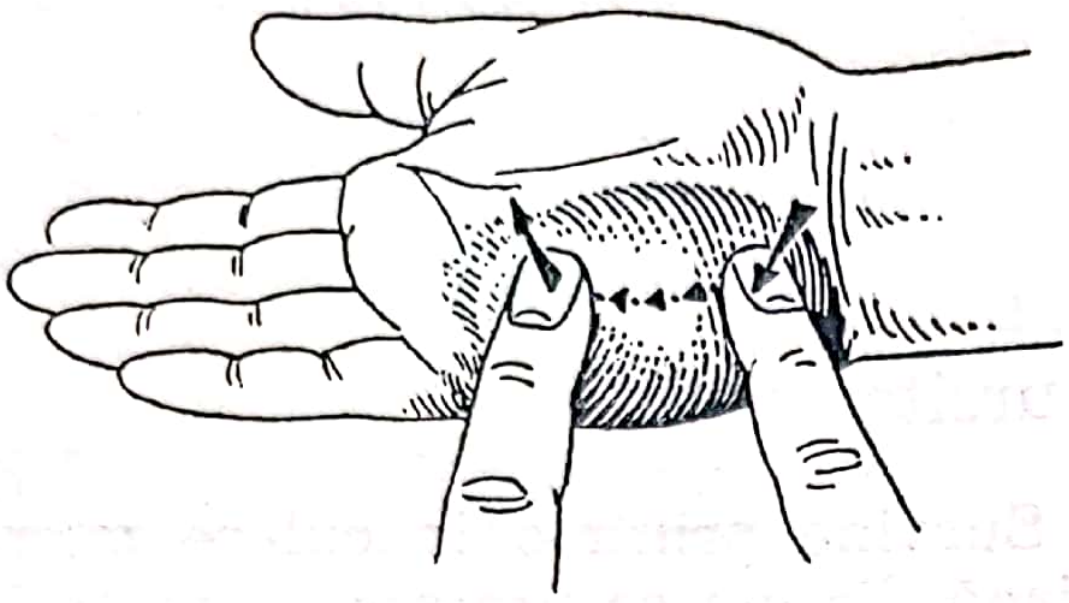

Fig. 5.2.3. — Sinovită cronică riziformă. Palpare bidigitală: crepitația caracteristică, „în zale de lanț".

Punga chistică se dezvoltă uneori brusc, în urma unui efort sau a unui traumatism; alteori, se dezvoltă lent, sub forma unei tumori rotunde de consistență fermă, elastică, nedureroasă, fixată pe planul profund, dar cu tegumentul mobil, fiind urmarea unui proces tenosinovial, probabil pe fondul unei boli reumatismale în stadiul infraclinic (2).

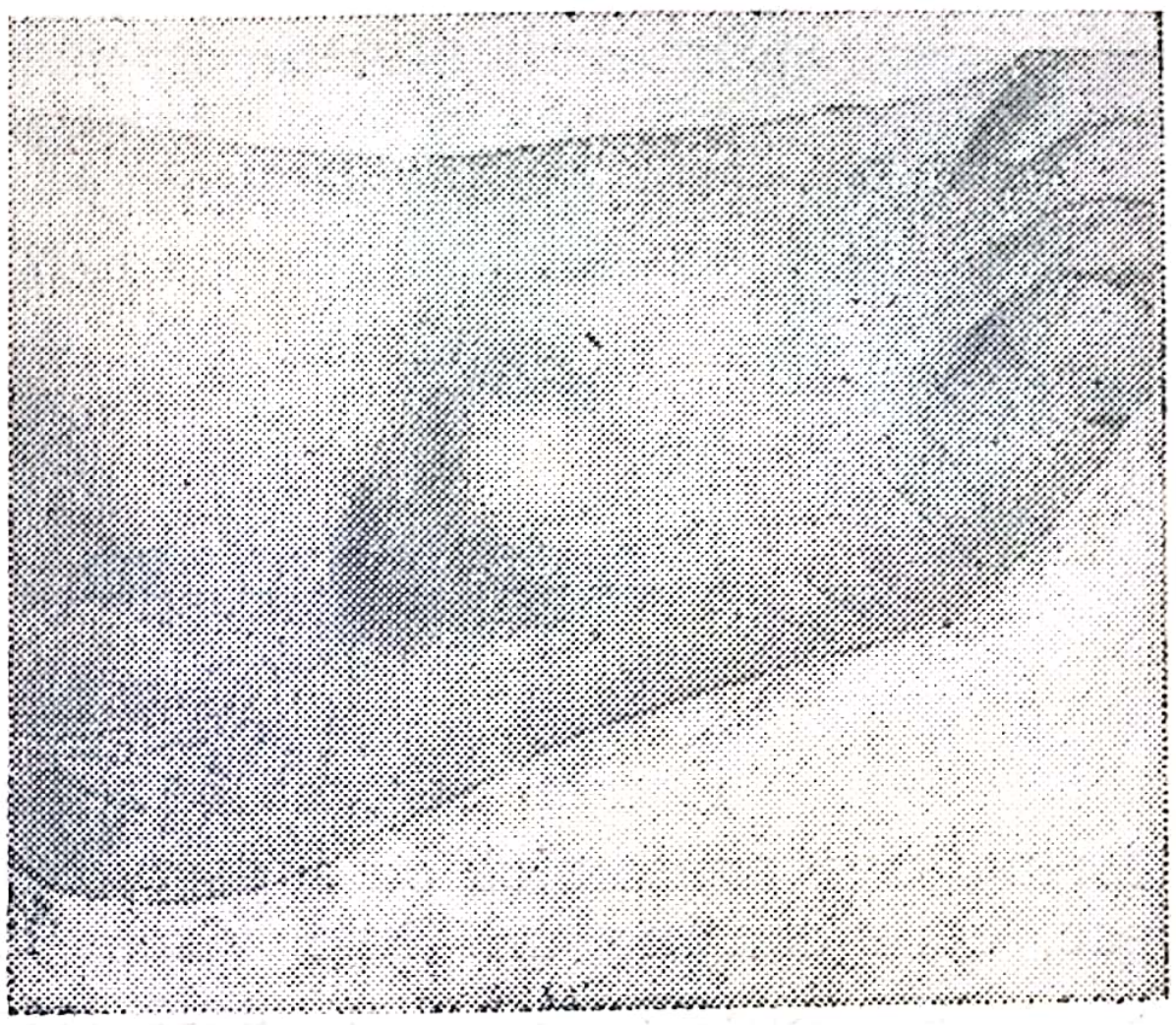

Fig. 5.2.4. — Chist sinovial al feței dorsale a piciorului.

5.3.

Bursa seroasă

Bursa seroasă este o formațiune anatomică cu aspectul de sac, care conține un fluid vîscos și care este interpusă între unele formațiuni anatomice, înlesnind alunecarea acestora una peste cealaltă (1). Poate fi sediul unor inflamații (bursite) *acute* și *cronice*, care survin cu deosebire în zonele expuse unor traumatisme repetate (bursele olecraniană, prerotuliană, subdeltoidiană, trohanteriană etc.). Bursita mai poartă și denumirea de higromă.

Fig. 5.3.1. — Bursită cronică (higroma olecraniană): antebraț în extensie.



5.3.1.

Bursita acută

Survine printr-o inoculare microbiană directă ca urmare a unei plăgi sau prin propagarea din vecinătate de la un alt focar septic.

Pe fondul semnelor generale ale infecției, la nivelul bursei afectate tegumentul devine roșu, cu limfangită tronculară și adenopatie satelită. Evoluția se poate face către vindecare sau, dimpotrivă, către agravare,

Fig. 5.3.2. — Bursită cronică (higroma prerotuliană).

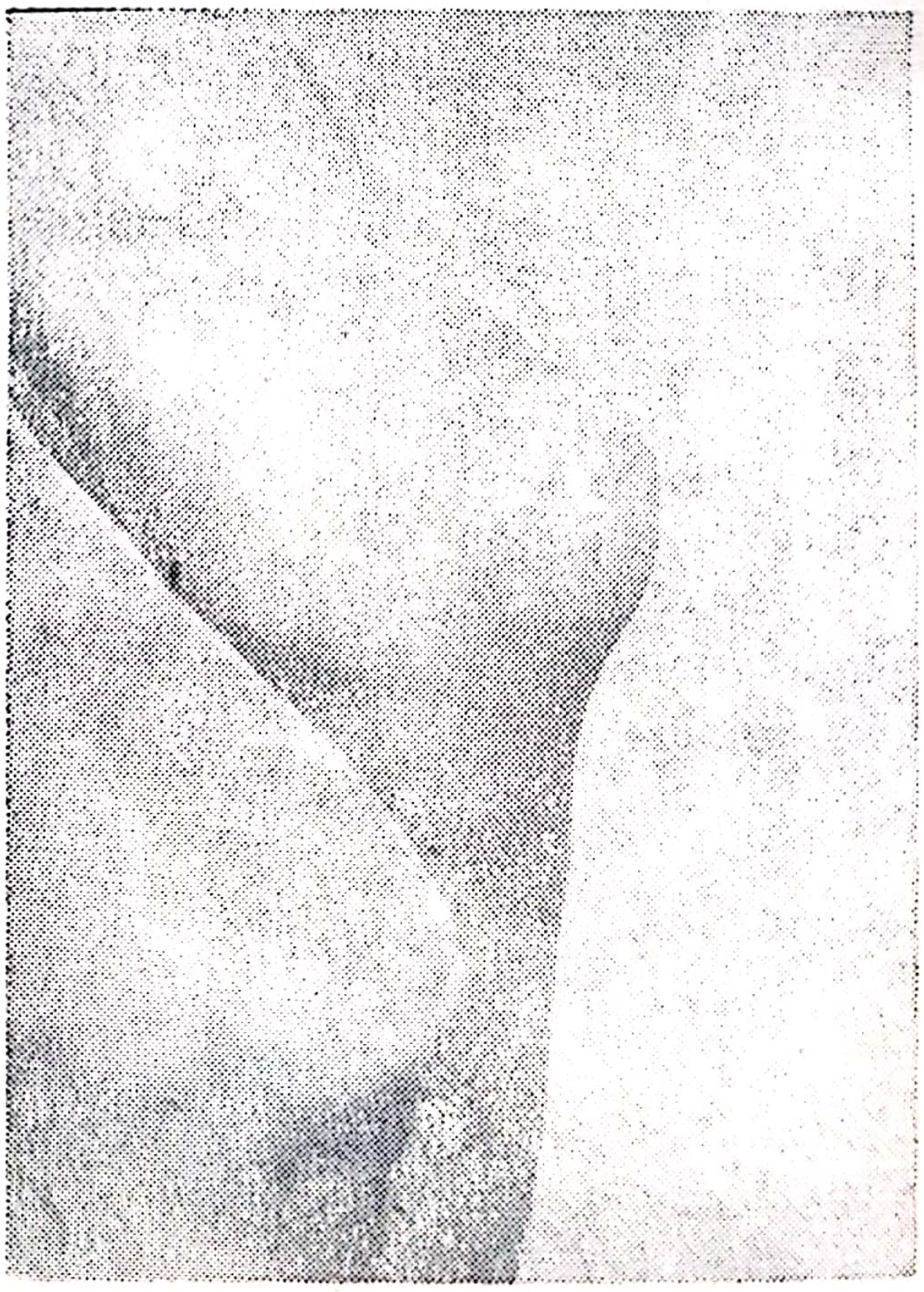

în sensul transformării purulente a conținutului bursei, cu apariția fluctuenței, apoi a fistulei etc.

5.3.2.
Bursita cronică

Bursita cronică se caracterizează prin conținutul serocitrin în exces al unor burse normal situate, cu deosebire bursele olecraniană (fig. 5.3.1) și rotuliană (5.3.2), sau al unor burse accidental dezvoltate în zone de acțiune a unor frecări repetate, cum ar fi zona de sprijin a unei proteze de membru, exostozele — în special *halux valgus* etc.

Dezvoltarea bursitei cronice se face insidios, indolor, cu caracter de tumoare fixă pe planul osos subiacent, dar cu pielea mobilă pe suprafață.

Bibliografie selectivă

1. * * * Dicționarul medical, Edit. medicală, București, 1969.
2. COMTETE J., SCHUHL J. — Les kystes synovieux du poignet, *Lyon chir.*, 1978, 74, 5, 331—333.
3. FORGUE E. — Affections des tendons et des gaines tendineuses. În: „Précis de pathologie externe“, vol. I, Gaston Doin, Paris, 1935.
4. ILIESCU V., STĂNESCU N. — Patologie traumatică. În: „Patologie sportivă“, Edit. Stadion, București, 1972, p. 439—484.
5. LECÈNE P., MOULONGUET P. — Maladies des tendons, des gaines synoviales et des bourses séreuses. În: „Précis de pathologie chirurgicale“, vol. I, Masson et Cie, Paris, 1937, p. 576—596.
6. MÉRLE D'AUBIGNÉ R. — Lésions traumatiques des muscles et des tendons. În: „Nouveau précis de pathologie chirurgicale“, vol. I, Masson et Cie, Paris, 1947, p. 341—344.
7. TROIANESCU O. — Patologia musculotendinoasă. În: „Patologie chirurgicală“ vol. I, Edit. medicală, București, 1975, p. 623—632.

6. Semiologia bolilor chirurgicale ale sistemului osos

Osul este un organ provenit din metaplazia țesutului conjunctiv, impregnat cu săruri de calciu (5), care intră ca parte esențială în alcătuirea aparatului locomotor, contribuind la statica, dinamica și forma organismului uman. El reacționează față de diverse agresiuni posibile în mod variat, sub formă de condensare, de rarefacție sau de necroză (9), această diversitate reacțională traducîndu-se prin diferite entități patologice.

În corpul omenesc sînt 206 piese osoase, care, contrar aspectului lor, nu sînt organe inerte, ci fac parte din structura chimică a fluidelor corpului. Forma lor diferită corespunde zonelor de inserție musculară, ca și solicitărilor la care sînt supuse, astăzi fiind binecunoscut faptul că dezvoltarea segmentelor osoase este direct legată de exercițiile fizice, putîndu-se înregistra la cei ce practică anumite sporturi o hipertrofie osoasă, în special a corticalei, intensificarea densității osoase, creșterea sistemelor trabeculare etc. (1).

În examinarea aparatului locomotor — cu deosebire a sistemului osos — trebuie să se țină seama de efectul diferit al forțelor mecanice ce acționează asupra osului, remanierea acestuia fiind permanent stimulată de rezultanta ce ia naștere între forțele musculare și greutatea corpului (*Cl. Baciu* — Aparatul locomotor. Edit. medicală, București, 1981).

6.1.

Osteopatii posttraumatice

(1)(5)(8)(9)(13)(14)(15)(19)(20)

Acțiunea diferiților agenți traumatici asupra organismului creează foarte frecvent leziuni osoase, al căror aspect și evoluție sînt legate pe de o parte de intensitatea, felul și modul de acțiune a impactului și, pe de alta, de diversele stadii de dezvoltare sau de involuție a osului, de starea biologică a acestuia etc., realizînd în ansamblu o imensă varietate de leziuni traumatice osoase, cunoscute sub denumirea de fracturi.

6.1.1.

Fractura

Fractura (lat. *fractus*=rupt) (6) reprezintă orice întrerupere bruscă și violentă a continuității oaselor sau cartilajelor (7) și, totodată, o boală generală, întrucît interesarea traumatică a osului, sub orice formă, implică și interesarea altor structuri, chiar cînd această situație nu este pe deplin manifestă. Diversele aspecte sub care se poate prezenta o fractură sau diferitele forme sub care aceasta poate fi în unele condiții mascată trebuie bine cunoscute de cel care examinează accidentatul, întrucît de acordarea unui prim-ajutor eficace depinde, în mare măsură, recuperarea acestuia. Invers, nerecunoașterea unei leziuni osoase sau subaprecierea acesteia pot avea grave consecințe, prin multiplele complicații la care poate expune. Din acest punct de vedere, se impune o primă clasificare a osteopatiilor traumatice în *fracturi ale oaselor bolnave* și *fracturi ale oaselor sănătoase* (13).

6.1.1.1.

Fractura oaselor bolnave

Denumită incorect și „fractură patologică", aceasta se produce pe oase a căror rezistență este scăzută mai mult sau mai puțin apreciabil, fie din *cauze generale,* fie din *cauze locale.*

În *prima categorie* se situează diverse *boli metabolice, carențiale, rahitismul, osteoporoza senilă* etc. Este caracteristică din acest punct de vedere *boala* descrisă de *J. F. Lobstein,* care este o osteodistrofie manifestată prin fracturi multiple, datorate unei fragilități osoase marcate, creînd aspectul radiologic al „oaselor de sticlă", la care se asociază osteoscleroza și colorația albastră a sclerelor (6).

În *cea de-a doua categorie,* este integrat *orice proces tumoral, distrofic* sau *inflamator,* care, prin dezvoltarea sa în însăși structura osului, îi diminuează rezistența, pînă la favorizarea unei *fracturi spontane,* care se poate produce chiar cu ocazia executării unei mișcări obișnuite.

6.1.1.2.
Fractura oaselor sănătoase

Se produce sub acțiunea directă sau indirectă a traumatismului, fapt ce trebuie de asemenea luat în considerație în cadrul examinării unui accidentat și, în special, a unui politraumatizat. În ansamblu, rezistența osului este solicitată în trei condiții: de presiune paralelă, de presiune perpendiculară și de torsiune.

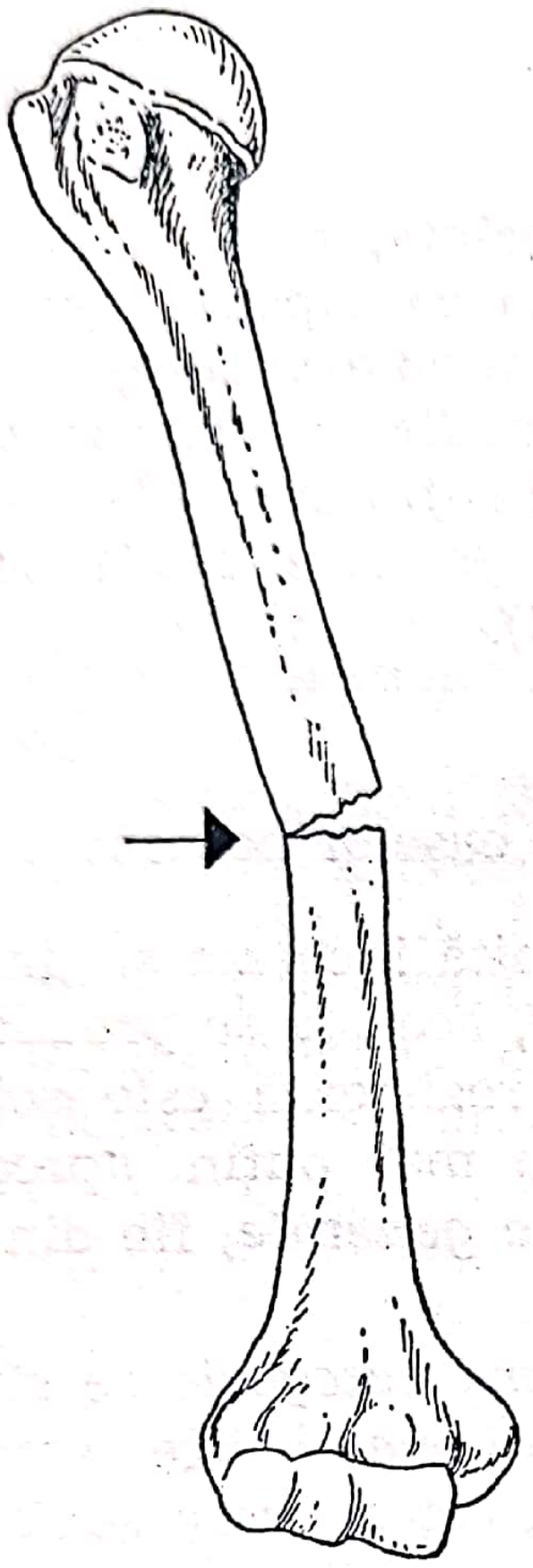

Fig. 6.1.1. — Fractură directă.

Fractura directă se produce la locul impactului și este urmarea șocului determinat de acesta (fig. 6.1.1).

Fractura indirectă se produce la distanță de locul impactului și este rezultatul unor acțiuni variate (fig. 6.1.2).

În flexiune, fractura se produce ca urmare a acțiunii unei forțe care tinde să exagereze sau să reducă o curbură osoasă dincolo de limita elasticității sale, leziunea rezultată fiind situată la nivelul maximei curburi (4).

În torsiune, leziunile se produc ca urmare a unei mișcări de răsucire pe un os fixat, rezultînd o fractură spiroidă sau elicoidală (fig. 6.1.3).

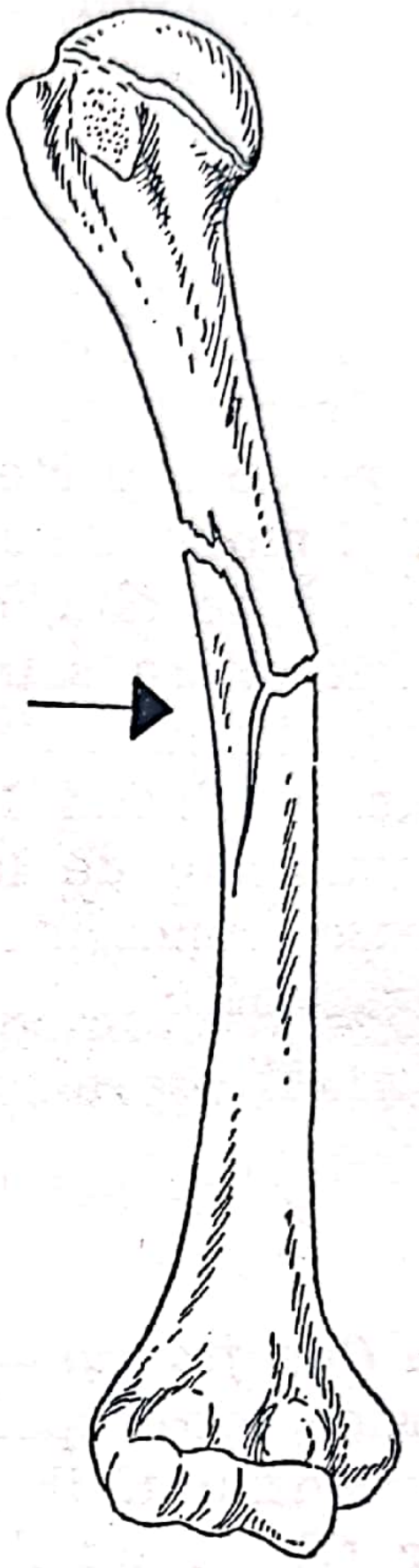

Fig. 6.1.2. — Fractură indirectă.

În tracțiune, leziunea este parcelară, fiind vorba de un fragment osos care oferă inserție ligamentară sau musculară și care se smulge ca urmare a unei contracții bruște, violente, a mușchiului respectiv (fig. 6.1.4).

În compresiune, leziunea — de obicei o fractură epifizară — este rezultatul acțiunii unei forțe care se exercită în axul osului, forță ce trebuie să fie importantă (de exemplu, 800 kg pentru osul humerus) (fig. 6.1.5).

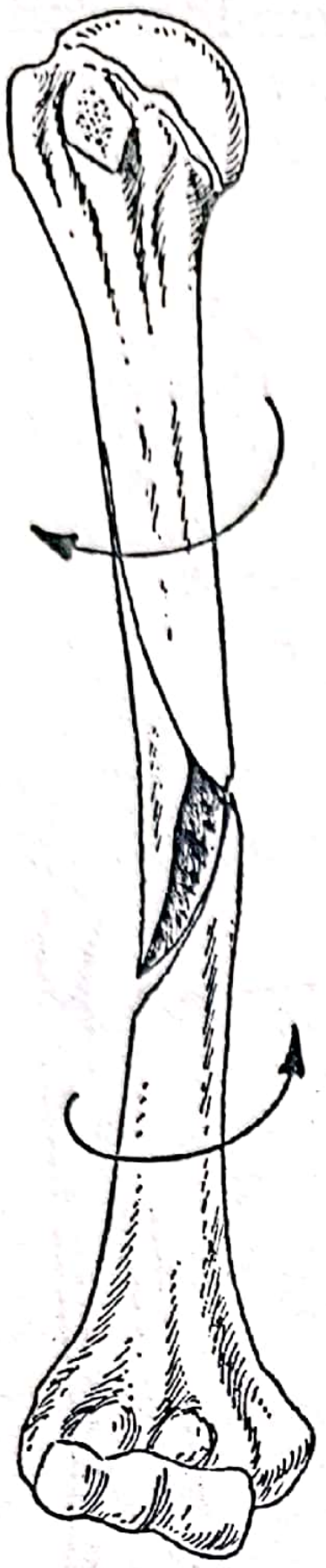

Fig. 6.1.3. — Fractură prin torsiune.



Fig. 6.1.5. — Fractură prin compresiune.

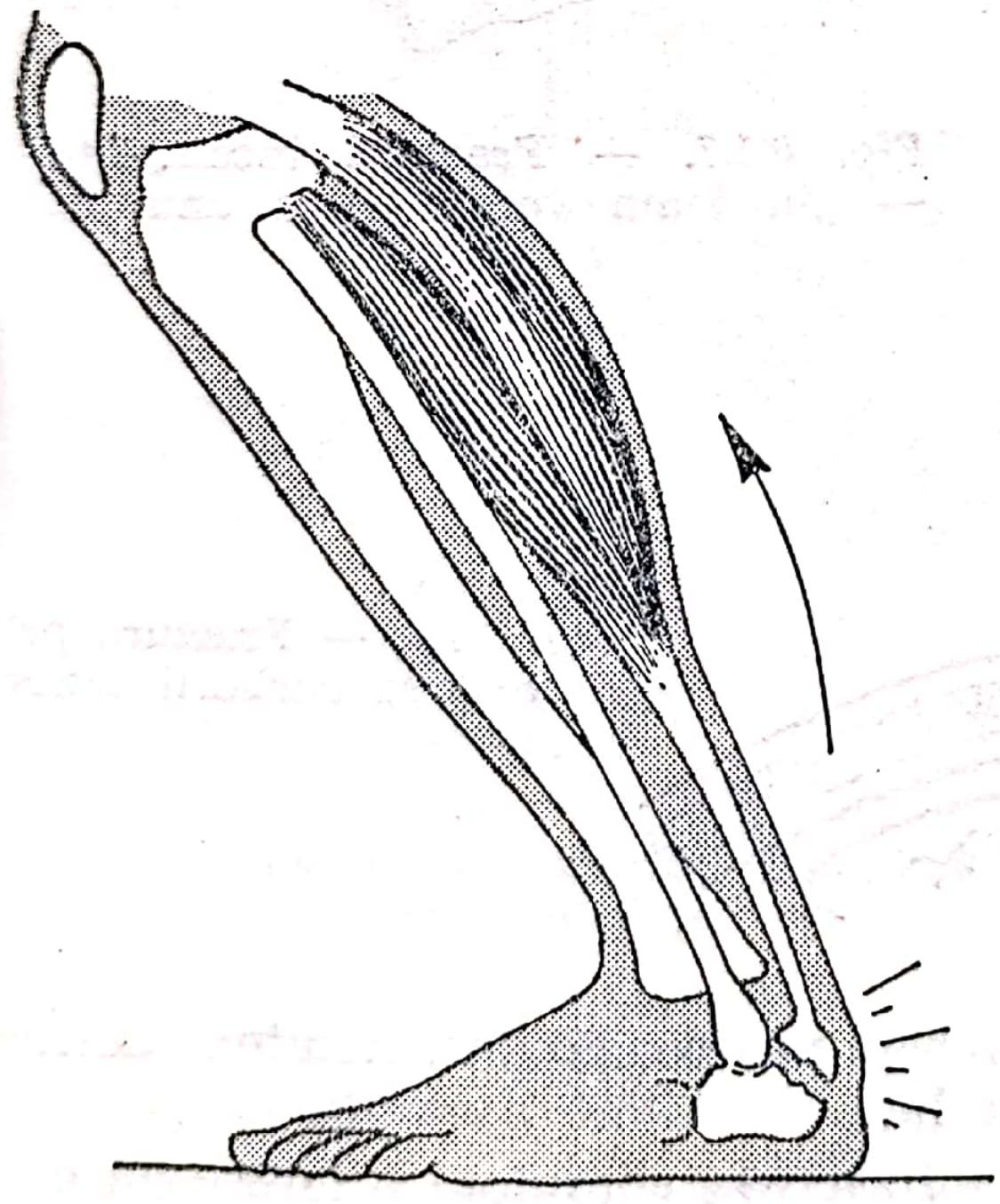

Fig. 6.1.4. — Fractură prin tracțiune (smulgere).

În funcție de forța impactului și de rezistența osului, soluția de continuitate osoasă poate fi *incompletă* sau *completă*.

Fractura incompletă este produsă de o forță care nu poate realiza decît o reducere temporară a curburii osoase, așa cum se întîmplă în cazul oaselor late ale cutiei craniene (fig. 6.1.6), sau o inflexiune parțială a unui os lung, insuficientă pentru a crea o soluție de continuitate completă (fig. 6.1.7).

Tipul unei astfel de rupturi incomplete este aşa-zisa „fractură în lemn verde", care se produce cu precădere la copii, la care elasticitatea deosebită a osului lung permite o îndoire maximă, care face să cedeze corticala osului numai pe o parte, cu sau fără interesarea periostului, asemănător cu ceea ce se întîmplă în redresarea peste măsură a unui os lat al cutiei craniene, care cedează la nivelul plăcii interne, unde se produce maximul de redresare (fig. 6.1.8), şi care reprezintă, dealtfel, tot o fractură incompletă. În acelaşi cadru sînt cuprinse şi fisurile osoase, mai frecvente la nivelul epifizelor oaselor lungi sau al oaselor late (vezi 9.1.2 — „Leziuni traumatice"), care în general păstrează integritatea periostală.

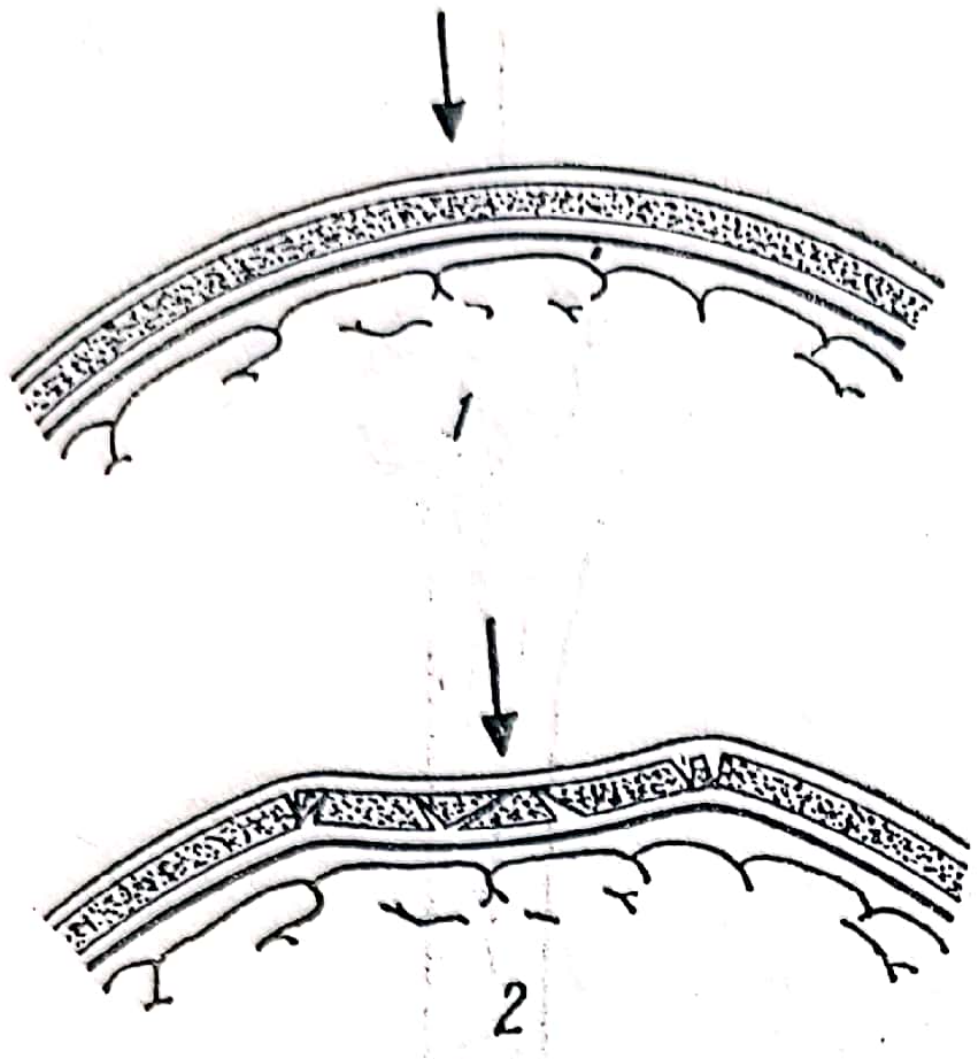

Fig. 6.1.6. — Fractură incompletă a cutiei craniene.
1 — calotă intactă; 2 — fractură prin impact.

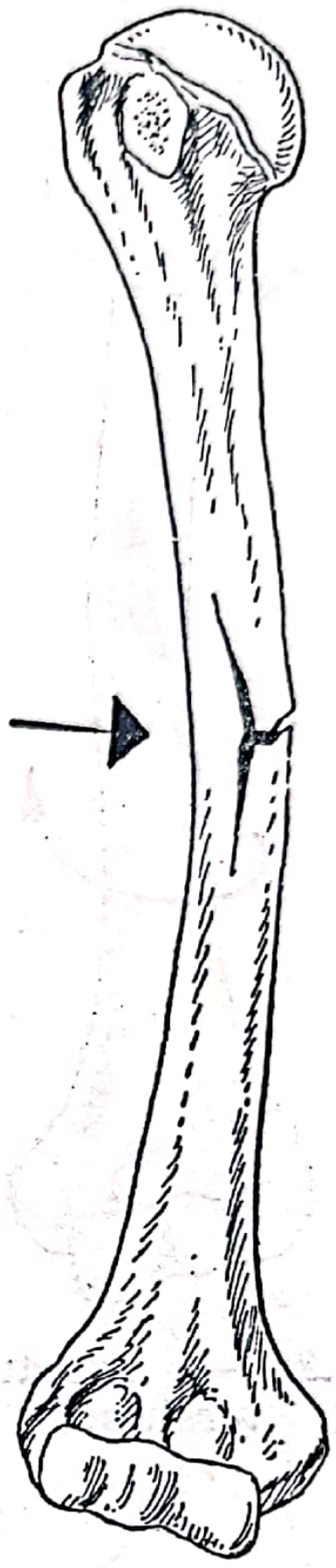

Fig. 6.1.7. — Fractură incompletă — „în lemn verde" — a unui os lung.

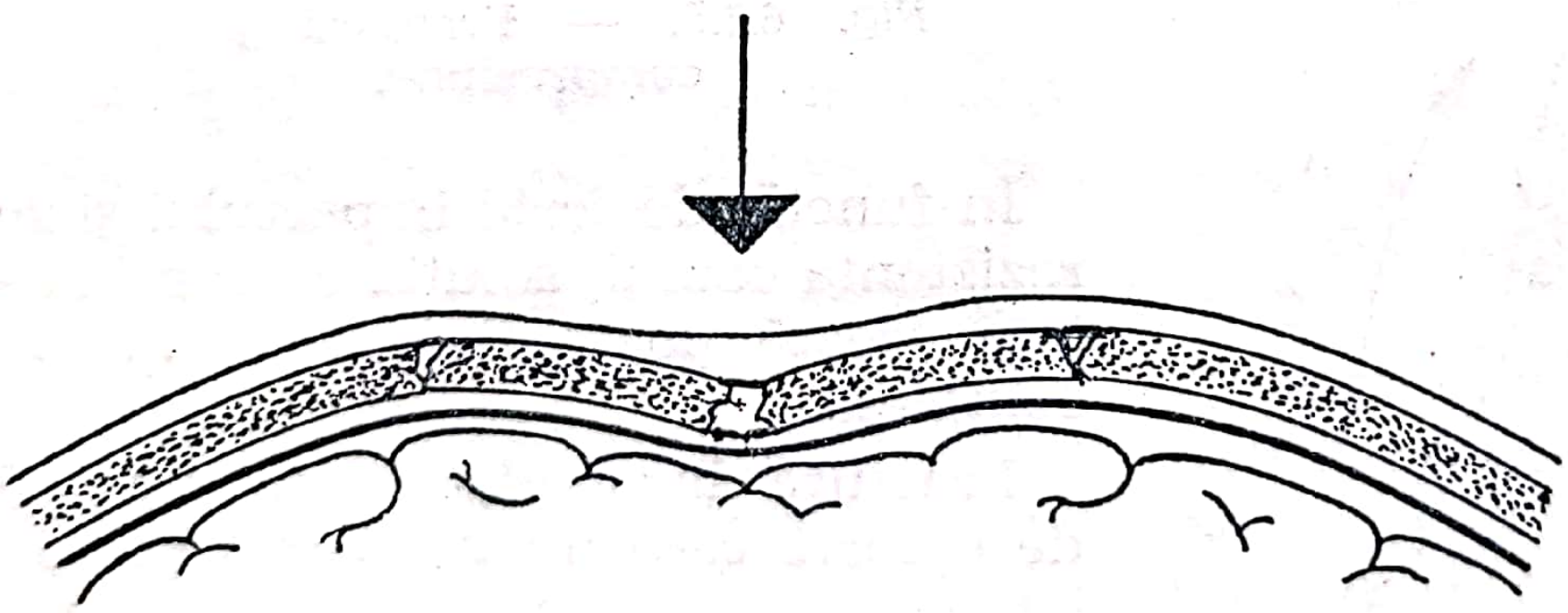

Fig. 6.1.8. — Fractură prin redresarea curburii osoase.

Fractura completă interesează osul în raport cu natura şi modul de acţiune a agentului traumatizant. Stabilirea tipului de soluție de continuitate este deosebit de importantă, întrucît aceasta dictează în bună măsură atitudinea terapeutică. În linii mari, se poate socoti că osul este interesat prin crearea unei *soluții de continuitate transversale*, perpendiculară pe axul mare al său (fig. 6.1.9) și care poate avea margini nete sau margini dințate, neregulate, aspecte importante în ceea ce privește riscul de deplasare sau posibilitatea de angrenare a celor două extremități; de asemenea, osul poate suferi o *fractură oblică*, în care înclinarea liniei soluției de continuitate face un unghi de circa 45° cu axul său (fig. 6.1.10), sau, în fine, poate fi afectat de *fractura spiroidă*, care poate interesa întreaga lungime a osului (fig. 6.1.11 *A, B).*

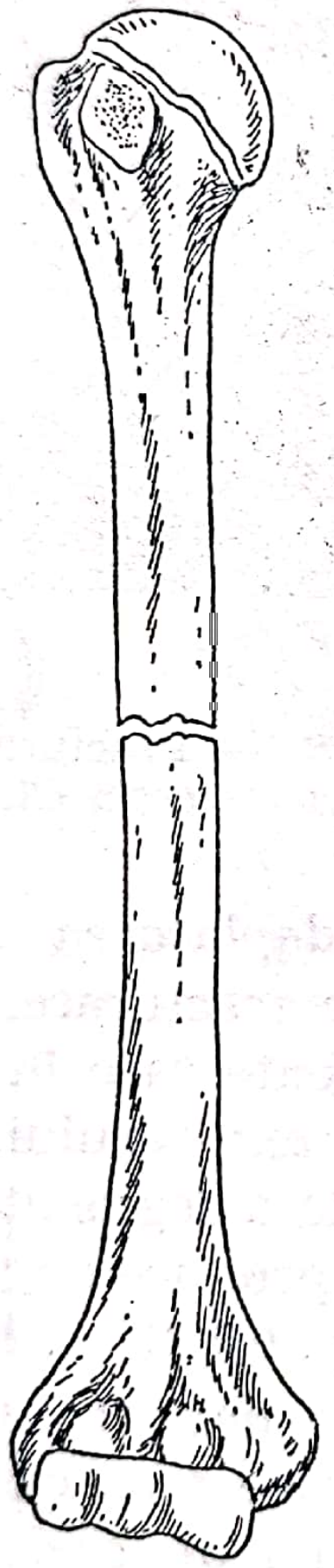

Fig. 6.1.9. — Fractură completă transversală.

În general, linia de fractură creează două fragmente, dar în funcție de intensitatea traumatismului și de rezistența osului se pot produce și fragmente multiple, constituindu-se *fractura cominutivă* (fig. 6.1.12 *A, B*).

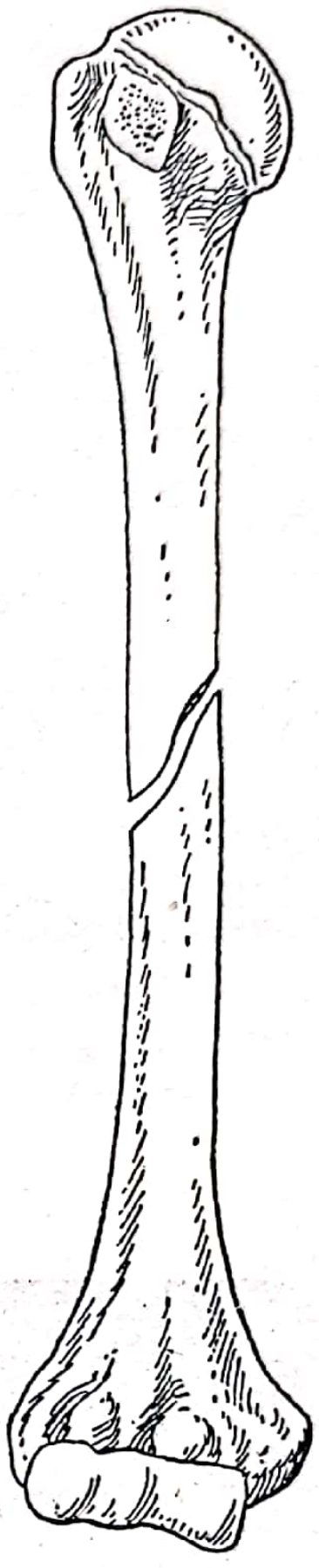

Fig. 6.1.10. — Fractură completă oblică.

Sub acțiunea impactului, fragmentele fracturare pot suferi o deplasare față de axul osului — *deplasare primitivă* —, care, pentru oasele situate superficial, poate fi vizibilă.

Datorită mișcărilor intempestive făcute de bolnav, dar cel mai adesea din cauza unor manevre greșite în acordarea primului ajutor și, mai ales, în timpul transportului, se poa-

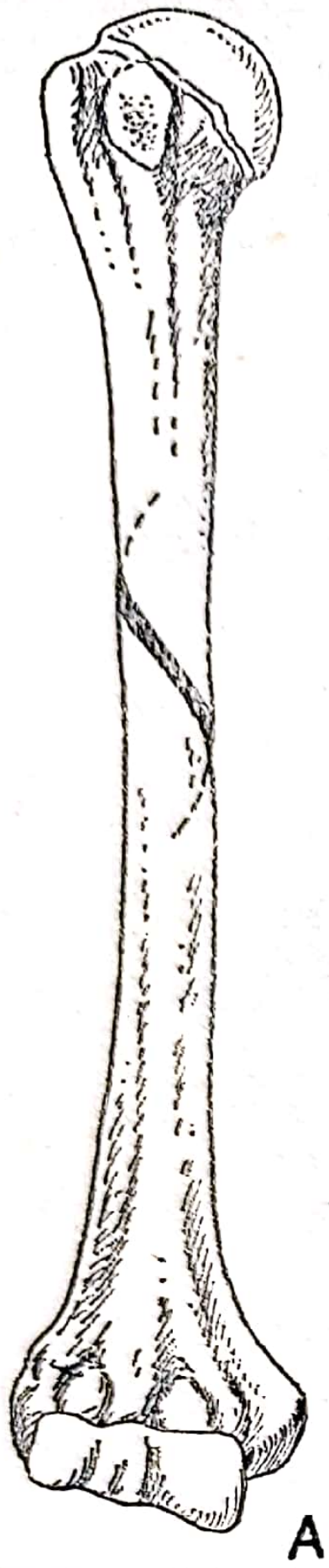

Fig. 6.1.11 A, B. — Fractură completă spiroidă *(colecția Cl. Baciu).*

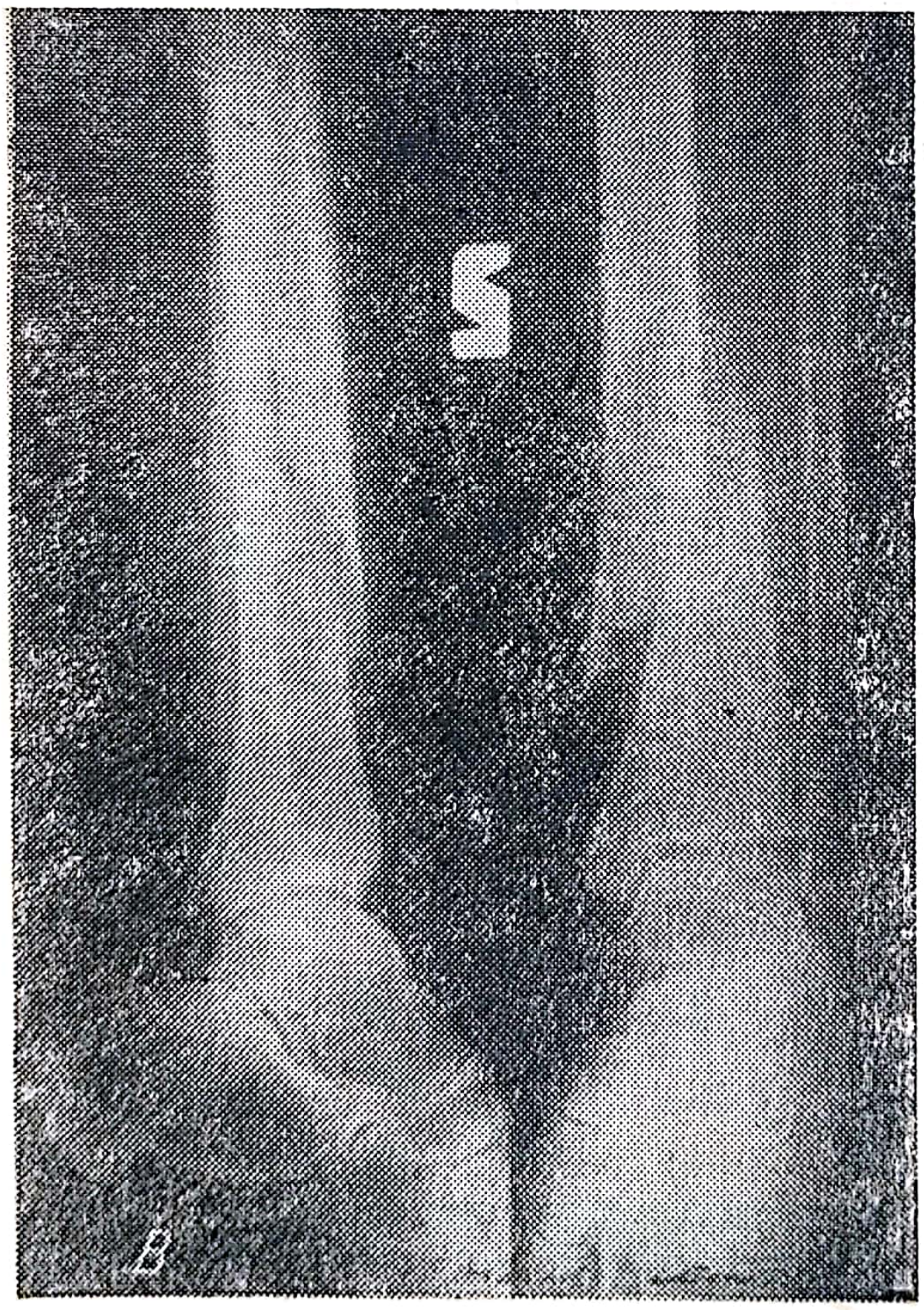

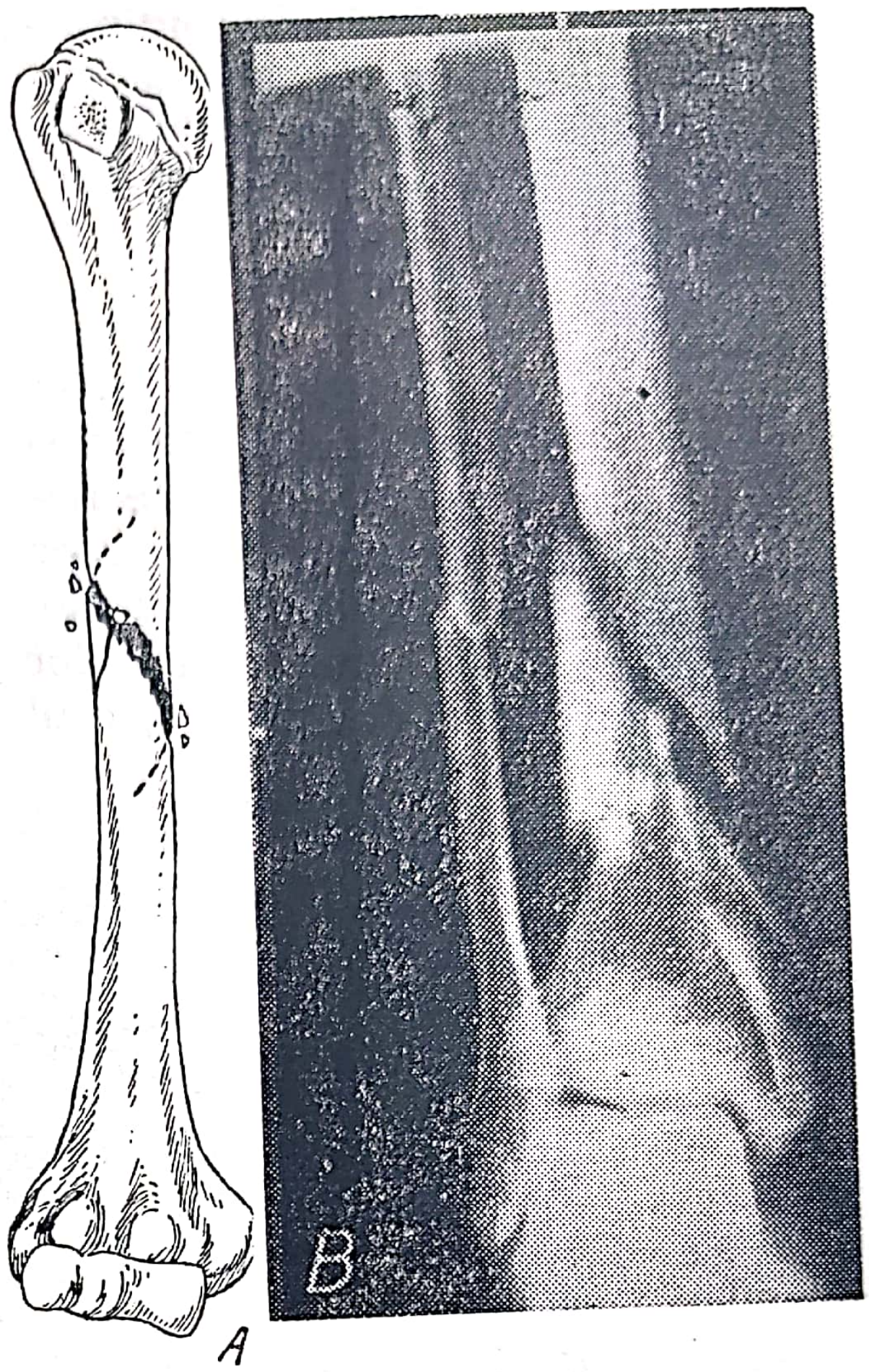

Fig. 6.1.12 A, B. — Fractură completă cominutivă *(colecția Cl. Baciu).*

te produce *deplasarea secundară* a fragmentelor fracturare. Această deplasare se poate face în diverse moduri față de axul osului. Prin deplasarea parțială a segmentului inferior, de obicei se produce *angularea osului fracturat* (fig. 6.1.13 *A*, *B*).

Deplasarea prin translație a capetelor fracturare face ca circumferința lor să nu mai corespundă decît parțial sau să nu mai corespundă deloc, cele două segmente devenind oarecum paralele și provocînd așa-zisa „încălecare“ (fig. 6.1.14 *a*, *b*, *c*) (4). Cu sau fără părăsirea contactului circumferențial, se poate produce *deplasarea rotatorie* a unuia sau a ambelor fragmente, realizîndu-se deca-

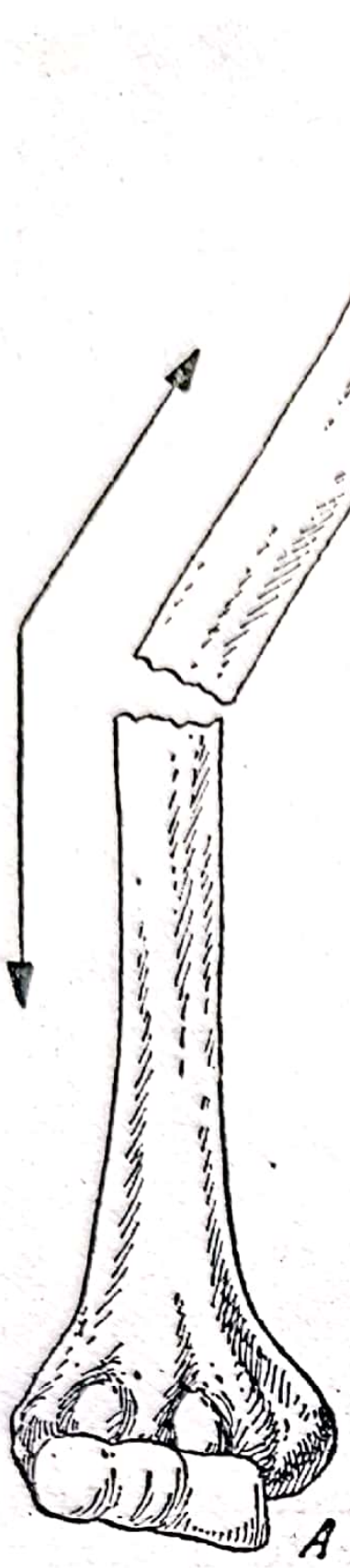

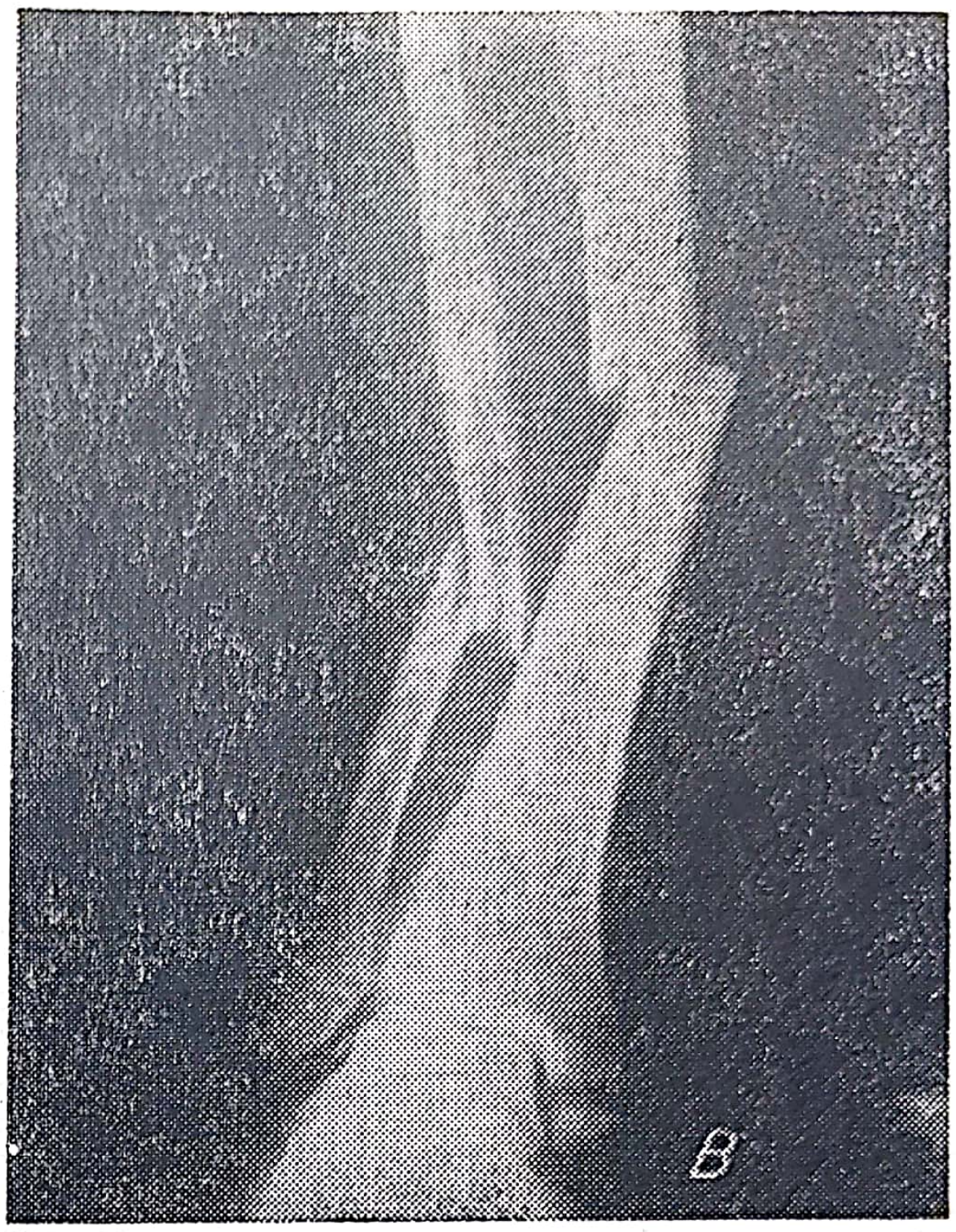

Fig. 6.1.13. A, B. — Fractură completă cu deplasarea prin angulare a fragmentelor *(colecția Cl. Baciu).*

Fig. 6.1.14. — Fractură completă cu deplasarea fragmentelor prin translație *(a)* și apoi prin încălecare *(b)*; *c* — aspect radiografic *(colecția Cl. Baciu).*

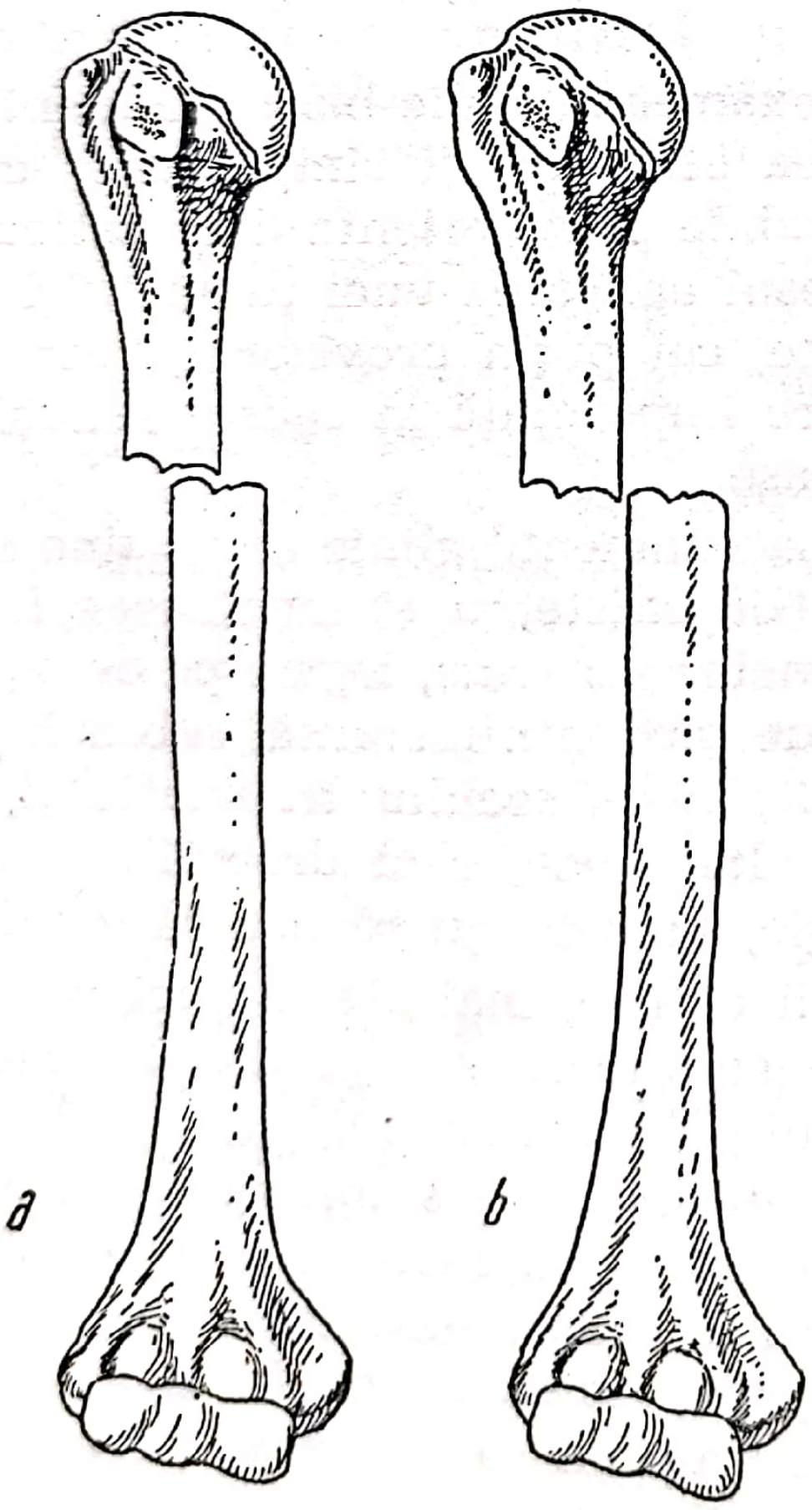

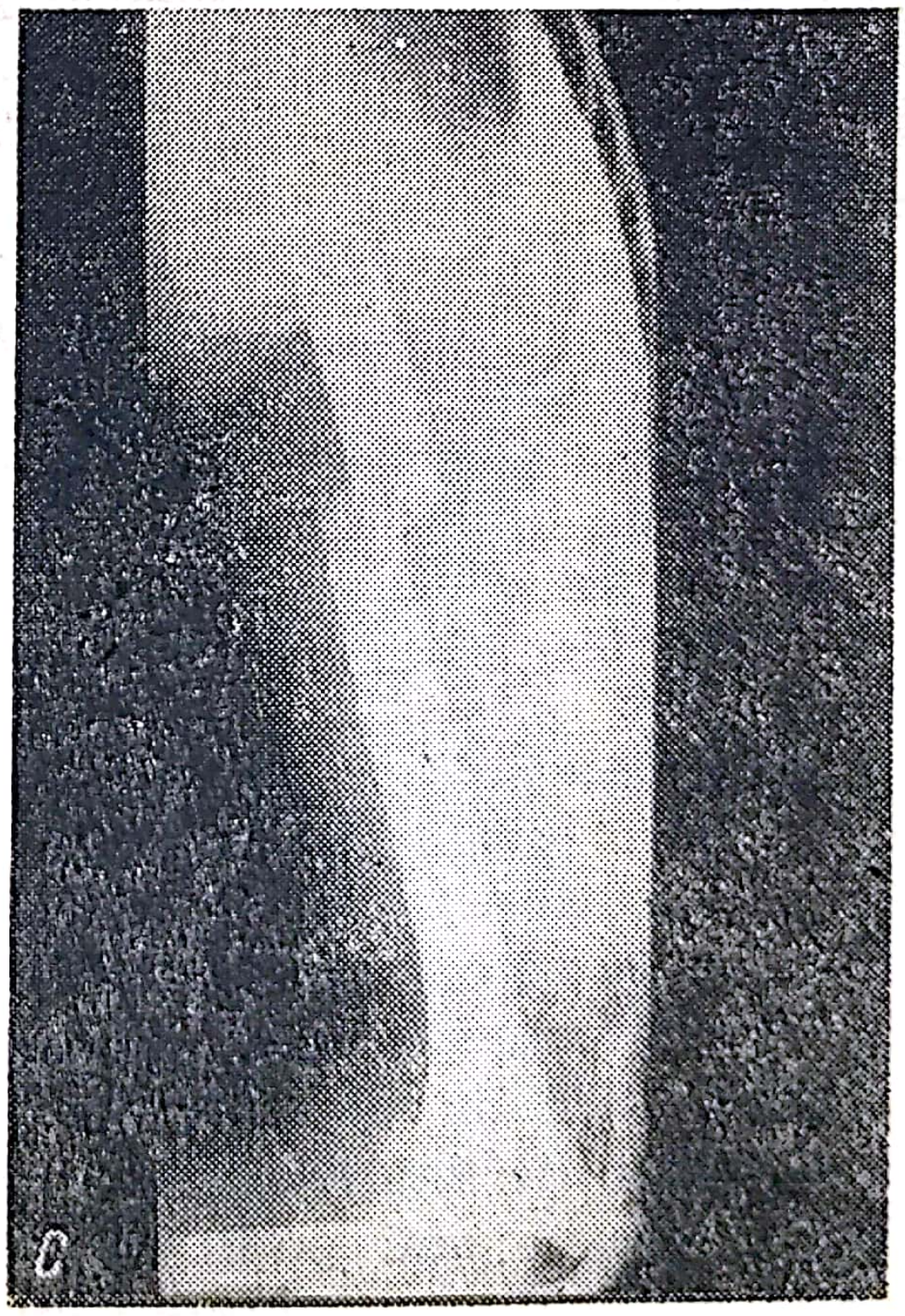

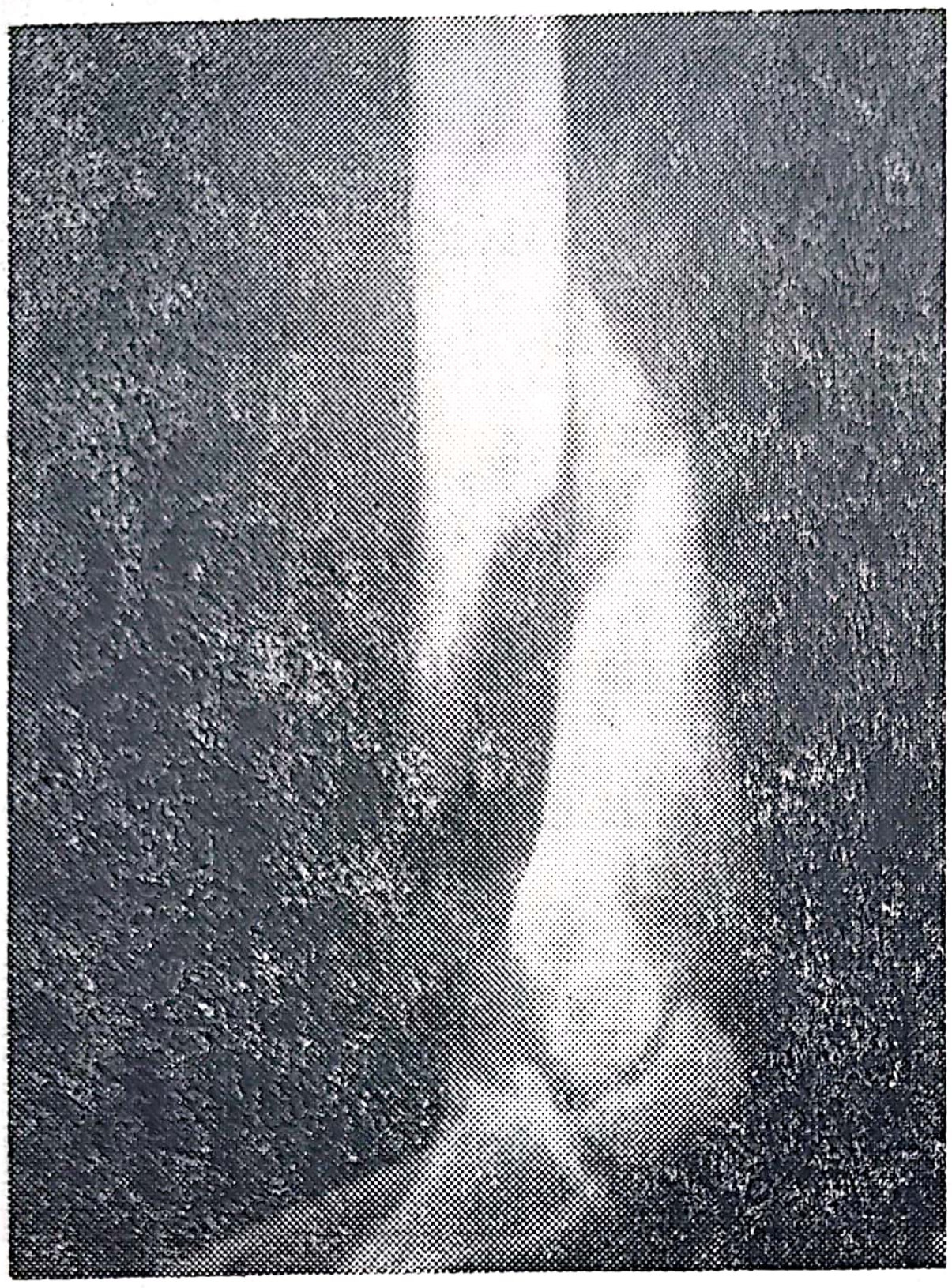

Fig. 6.1.15. — Fractură completă cu deplasare rotatorie a fragmentelor și decalaj *(colecția Cl. Baciu).*

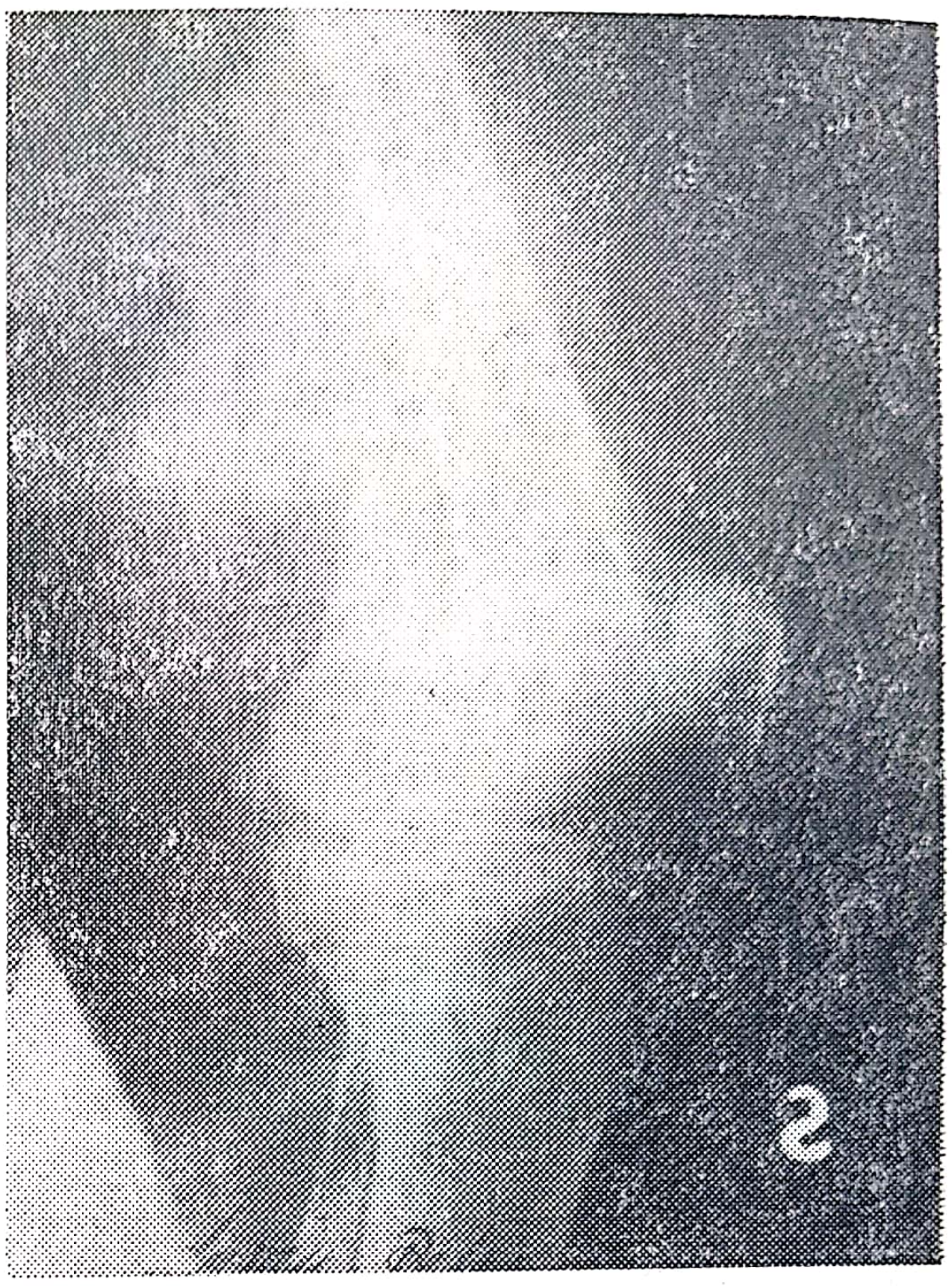

Fig. 6.1.16. — Fractură completă cu întrepătrunderea fragmentului diafizar în epifiză *(colecția Cl. Baciu).*

lajul acestora (fig. 6.1.15). În fine, în traumatismele axiale de forță se produce întrepătrunderea fragmentelor — penetrația —, de obicei a fragmentului diafizar în epifiză (fig. 6.1.16).

Aceste multiple aspecte lezionale se însoțesc de o simptomatologie bogată, care trebuie însă corect interpretată, în contextul numeroaselor leziuni ale altor structuri care constituie focarul de fractură sau care se produc în cadrul unui politraumatism.

Dacă este adevărat că diagnosticul unei leziuni osoase în general și al unui traumatism în special se statuează pe baza examenului radiologic, care trebuie să cuprindă cel puțin două clișee ale regiunii traumatizate — unul de față și altul de profil —, nu este mai puțin adevărat că examenul clinic bazat pe identificarea semnelor și simptomelor constatabile poate orienta diagnosticul și înlesni aplicarea unei terapeutici corecte, cel puțin provizoriu, act de mare importanță în cadrul leziunilor osoase.

La examenul clinic se va ține seama de existența și amploarea fenomenelor generale, legate pe de o parte de prezența inerentă, sub o formă sau alta, a șocului traumatic și, pe de altă parte, a sindromului hemoragic, ambele cu răsunătoare implicații clinice, mai ales atunci cînd leziunea osoasă s-a produs în cadrul unui politraumatism.

Durerea este simptomul subiectiv prezent de la început în orice fractură, dar de intensitate crescîndă, cel puțin în primele ore de la accident, atît timp cît se formează edemul. În general, durerea descrește rapid ca intensitate și apoi dispare cu desăvîrșire după imobilizarea fracturilor, în cazul în care reducerea acestora și imobilizarea s-au făcut corect. De amintit că durerea poate fi redusă sau poate lipsi complet în cazul fracturilor survenite pe un os bolnav. Este important de înregistrat durerea într-un punct fix, care reprezintă zona lezată, mai ales în cazul fracturii indirecte.

Impotența funcțională însoțește teoretic orice fractură, dar faptic ea este prezentă mai ales în cazul fracturilor diafizare; fracturile incomplete sau cele angrenate epifizare permit executarea unor mișcări apropiate de cele normale.

Obiectiv, se pot constata numeroase semne, unele absolut patognomonice, altele mai puțin specifice, însă prezența lor este desigur în funcție, și aici, de tipul leziunii.

Mobilitatea anormală poate fi constatată în zona traumatizată și în special la nivelul membrelor, cu mențiunea că aceasta lipsește în fracturile cu angrenare, în fracturile oaselor scurte, în cele subperiostale etc. Căutarea acestui semn, mai ușor de constatat în fracturile oaselor lungi, și în special ale humerusului și femurului, trebuie să se facă cu multă grijă, pentru a nu favoriza o eventuală deplasare a fragmentelor, o dezangrenare, concomitent cu exacerbarea durerii locale. Din acest punct de vedere, este de menționat grija cu care trebuie să se facă orice manevră pe osul fracturat, pentru a nu redeștepta sau exacerba durerea, important factor șocogen.

Crepitația osoasă — frecarea între ele a celor două extremități fracturare — este absolut caracteristică, dar constituie un semn care e mai bine să nu fie căutat, datorită riscurilor la care expune această cercetare. Pe de o parte, manevra este foarte dureroasă, iar pe de altă parte poate facilita deplasarea fragmentelor și producerea unor leziuni asociate. Dealtfel, ținînd seama de posibilitățile actuale de diagnostic al leziunilor osoase (radiografii), este mai bine să se renunțe la confirmarea diagnosticului de fractură pe baza acestui semn — nici ca element diagnostic unic, nici ca element asociat.

Deformarea regiunii pe care a acționat impactul este un semn de mare probabilitate, datorită angulării sau deplasării osului fracturat, însă devine un semn dubios dacă este localizată în vecinătatea unei articulații, caz în care poate fi expresia unei luxații (4). În același grup de semne trebuie situată și *scurtarea membrului* survenită în urma unui traumatism, care este un semn patognomonic ce oglindește fără dubiu o fractură a unui os lung, cu deplasare prin încălecare sau prin penetrație.

Imposibilitatea executării unei mișcări voluntare, care se putea efectua pînă în momentul accidentului, reprezintă de asemenea semnul unei fracturi complete.

6.1.1.3.

Fractura la copil

La copil, fractura prezintă unele particularități, datorate anumitor caractere ale sistemului osos pe cale de formare și definitivare. Astfel, la copil, datorită componentei cartilaginoase, osul este mai elastic și mai flexibil; corpul copilului reprezintă o masă proporțional mai mică pentru rezistența scheletului, scurtimea membrelor oferă o pîrghie mai redusă și, în plus, copilul — avînd reflexul de apărare mai slab — cade în plină relaxare musculară (6), reducînd prin aceasta solicitarea osoasă.

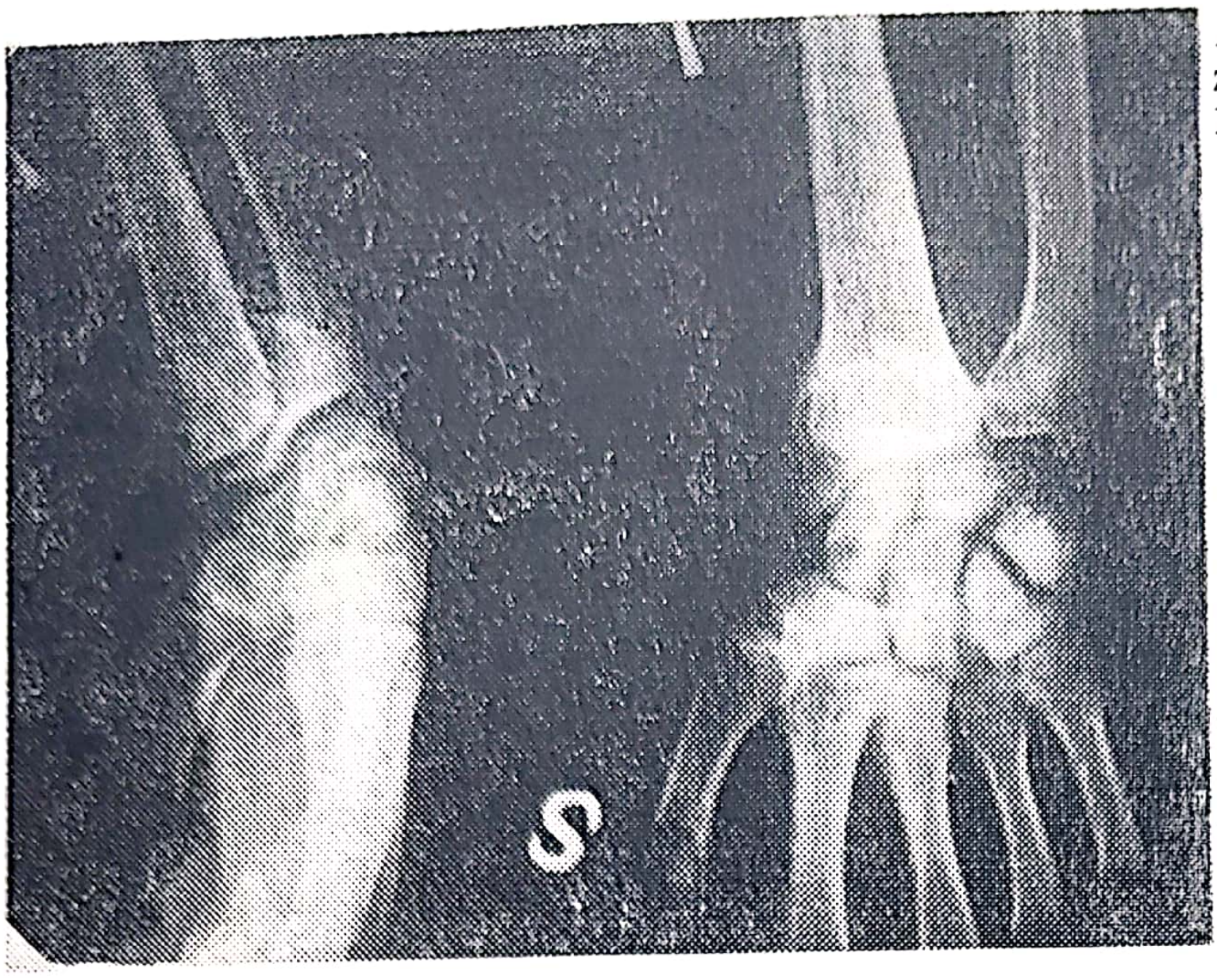

Fig. 6.1.17. — Decolare epifizară la un adolescent de 18 ani *(colecția Cl. Baciu).*

Datorită elasticității oaselor lungi și grosimii periostului, copilul face unele fracturi cu caracter particular (13).

Fractura „în lemn verde“ este o fractură incompletă, în care cedează corticala, la nivelul convexității producîndu-se o angulație (vezi fig. 6.1.7).

Fractura subperiostică este o fractură completă, în care capetele fracturare sînt angrenate, dar deplasarea lor este imposibilă datorită rezistenței opuse de periostul gros. Tot subperiostal se poate produce și fractura prin întrepătrundere, ca urmare a unei presiuni exercitate în axul osului.

Dezlipirea sau decolarea epifizară interesează epifiza în întregime; fiind cartilaginoasă la nou-născut și sugar, epifiza nu se fracturează în momentul traumatismului, ci se desprinde de metafiză (7) (13) (14). Leziunea se produce acolo unde cartilajul diafizoepifizar se transformă în țesut osos tînăr, cu structură spongioasă, care cedează ușor. O astfel de leziune este mai frecventă între 12 și 15 ani, vîrstă la care epifizele, în parte osificate, își pierd din supletea cartilaginoasă (6). Rareori este consemnat riscul ca această leziune să se producă direct, în mod obișnuit dezlipirea realizîndu-se prin tracțiunea exercitată pe epifiză de ligamentele articulare care se inserează pe ea, ca urmare a unei acțiuni combinate de tracțiune și torsiune (fig. 6.1.17).

Clinic, se constată o tumefacție paraarticulară, echimoză și durere spontană, în cazul în care periostul a rămas intact și nu s-a produs deplasarea. Dacă aceasta s-a făcut, se observă deformarea regiunii, impotență funcțională, mobilitate anormală, în timpul căreia se poate percepe o crepitație caracteristică, cartilaginoasă (20).

Fractura se poate însoți de leziuni ale altor structuri organice, fie că ele se produc în cadrul unui politraumatism, fie că survin ca urmare a impactului ce a cauzat și fractura, fie că apar secundar, ca urmare a acțiunii traumatice a capetelor fracturare. Recunoașterea unor astfel de leziuni este absolut necesară, întrucît în unele situații ele pot influența negativ atît evoluția fracturii, cît și redobîndirea valorii funcționale a segmentului interesat.

6.1.1.4.

Fractura deschisă sau expusă

Fractura deschisă este considerată ca o complicație, în primul rînd datorită riscului de infecție. Comunicarea focarului de fractură cu mediul extern poate fi datorată plăgii create de agentul vulnerant, în care caz leziunea osoasă poate fi vizibilă, sau se poate produce secundar, agentul cauzator fiind chiar unul dintre fragmentele osoase deplasate cu ocazia unor mişcări intempestive, făcute mai ales în momentul încercării de ridicare sau de reluare a mersului imediat după accident, mai înainte de a se fi efectuat un bilanț lezional corect.

În privința **fracturilor produse prin proiectilele armelor de foc** — în special cele produse în timp de război —, acestea pot fi considerate ca un tip particular de plagă complicată. Din experiența celui de-al doilea război mondial reiese că 70% din răniri interesează extremitățile şi din acestea 50% sînt însoțite de fracturi (1), care, în marea lor majoritate, sînt directe şi deschise. Tipul de fractură este în aceste condiții determinat de tipul proiectilului şi de forța vie cu care traumatizează, astfel încît, atunci cînd aceasta este mare, inițial fractura va căpăta un aspect complex, cu multiple eschile osoase de diferite dimensiuni, din care unele complet libere, veritabili corpi străini.

Leziunile de vecinătate, obligatorii, constituie o caracteristică a plăgilor prin proiectile ale armelor de foc şi contribuie la mărirea şi agravarea focarului lezional (11), prezentînd un important risc de infecții grave — în special gazoasă.

Sînt de luat în considerație, de asemenea, **leziunile structurilor vecine focarului de fractură** (muşchi, nervi, vase etc.), ca şi **incidentele posibile în consolidarea fracturilor.**

Leziunile musculare sînt marcate în special prin formarea unui hematom de volum variabil, în special în funcție de deplasarea capetelor osoase fracturare şi, mai ales, de aspectul neregulat, aşchios, al acestora.

Leziunile nervilor învecinați focarului de fractură se produc printr-un mecanism asemănător, întîlnindu-se forme de gravitate deosebită — de la simpla contuzie, pînă la secționarea completă a nervului (vezi 2.1.4.1 — „Arteriopatii prin vasoconstricție").

Leziunile vasculare, inerente oricărui traumatism, pot îmbrăca aspecte mai grave în cazul interesării unor vase de calibru important — artere sau vene —, cu toate atributele unor arterio- sau flebopatii traumatice (vezi 2.1.1 — „Arteriopatii traumatice" şi 2.1.2.2 — „Anevrismul arterio-venos").

În evoluția către vindecare a unei fracturi pot apărea o serie de complicații locale tardive, care cel mai adesea sînt urmarea unei erori terapeutice.

Întîrzierea consolidării unei fracturi este un incident tranzitoriu, datorat de obicei reducerii şi imobilizării incorecte a fracturii. Se manifestă prin aceea că, la trecerea termenului normal de consolidare a fracturii în condiții date, focarul nu s-a consolidat şi mobilizarea este încă dureroasă (5). Rareori acest fenomen poate fi atribuit unor cauze generale (denutriție, avitaminoză, boli cronice etc.).

Calusul vicios se produce ca urmare a unei reduceri imperfecte sau a unei deplasări secundare a fragmentelor, deplasare nedepistată prin examenul radiologic de control. Calusul vicios se manifestă prin tulburări funcționale, generate în special de decalajul sau unghiularea fragmentelor (5).

Pseudartroza este o stare definitivă în care nu se poate realiza consolidarea focarului de fractură, datorită mai multor factori locali, printre care mai evidenți sînt lipsa de substanță osoasă, infectarea focarului și necroza fragmentelor osoase, interpoziția de țesuturi perilezionale, ca și unele cauze generale. Este de remarcat, din acest punct de vedere, influența negativă asupra procesului de consolidare osoasă a unor iradieri suferite chiar cu mult timp în urmă (7).

Clinic, pseudartroza se manifestă prin mobilitate nedureroasă persistentă în focarul de fractură, după o îndelungată imobilizare, cu impotență funcțională legată direct de forma pseudartrozei (5).

Osteoporoza posttraumatică este manifestarea unei tulburări vasomotorii posttraumatice, în cadrul sindromului Südeck-Leriche, care se traduce clinic prin durere la mobilizarea segmentului fracturat, atrofie musculară secundară imobilizării antalgice și tulburări periferice vasculare, cu predominanță vasoconstrictivă (vezi 2.1.4.1 — „Arteriopatii prin vasoconstricție“) și edem dur (vezi 1.2.1.4. — „Edemul dur“ și 6.3.2.1 — paragraful „Osteoporoza posttraumatică“).

Radiologic, se recunoaște o demineralizare intensă a oaselor mîinii sau piciorului, ca și a extremităților oaselor lungi din vecinătate, tradusă printr-un aspect pătat al osului; un proces osteoporotic mai intens face ca oasele să fie transparente radiografic, cu contururi abia trasate.

6.2.

Osteopatii inflamatorii

(1)(3)(8)(10)(16)

Cele mai multe dintre infecțiile osoase sînt urmarea inoculării directe a agentului microbian, cel mai adesea prin intermediul unei plăgi sau, mai rar, în cursul actului operator. În cadrul infecțiilor generalizate, osul reprezintă un organ cu tropism accentuat pentru anumiți germeni, în special în anumite condiții ale relației dintre microb și organism. În privința afectării osoase, aceasta se face oarecum electiv, în sensul că un anumit germen are un tropism aparte pentru o anumită parte a structurii osoase. Astfel, bacilul tuberculos se localizează electiv pe componenta spongioasă a osului, streptococul pe sinoviala articulară, stafilococul pe bulbul osos etc. (18). În general, o extremitate osoasă este cu atît mai expusă localizării infecțioase, cu cît rolul său în procesul de creștere a osului este mai important, astfel încît zona de proliferare fiziologică este și zona de elecție a proceselor patologice infecțioase (9).

6.2.1.

Osteopatii inflamatorii acute

6.2.1.1.

Osteomielita adolescentului

Denumită și „furunculul osului" (Pasteur, 1880) și, mai corect, „osteomielita acută a perioadei de creștere", este una dintre cele mai răspîndite infecții acute ale osului între 8 și 20 de ani. Inocularea microbiană — în peste 90% din cazuri cu stafilococ auriu — se face printr-o poartă de intrare, care este identificabilă doar într-o treime din cazuri (focare septice, purulente, cu diferite forme și localizări), de unde, pe cale hematogenă, se localizează la os — cu precădere un os lung (femurul și tibia în circa 70% din cazuri), la nivelul metafizei (porțiunea mai lată a diafizei, din vecinătatea epifizei, de care este separată prin cartilajul de conjugare și care reprezintă zona de maximă proliferare osoasă, purtînd și denumirea de „bulb osos") (fig. 6.2.1).

Simptomatologie. În funcție de virulența microbiană și de reactivitatea organismului, ca în orice infecție acută, se pot identifica o mare varietate de aspecte clinice, de la forma supraacută, rapid mortală, la forma atenuată, torpidă — toate evoluînd însă pe fondul fenomenelor septice generale, cu debut brusc, dominate de ascensiunea febrilă (vezi 1.1.1.9 — „Septicemia") și urmate de manifestarea secundară a localizării osoase în zone care „se apropie de genunchi și se îndepărtează de cot".

Afectarea osului devine manifestă prin apariția *durerii*, care este surdă, spontană, la început intermitentă, apoi continuă și cu exacerbări nocturne. Este localizată la una sau mai multe epifize (fig. 6.2.2), iar

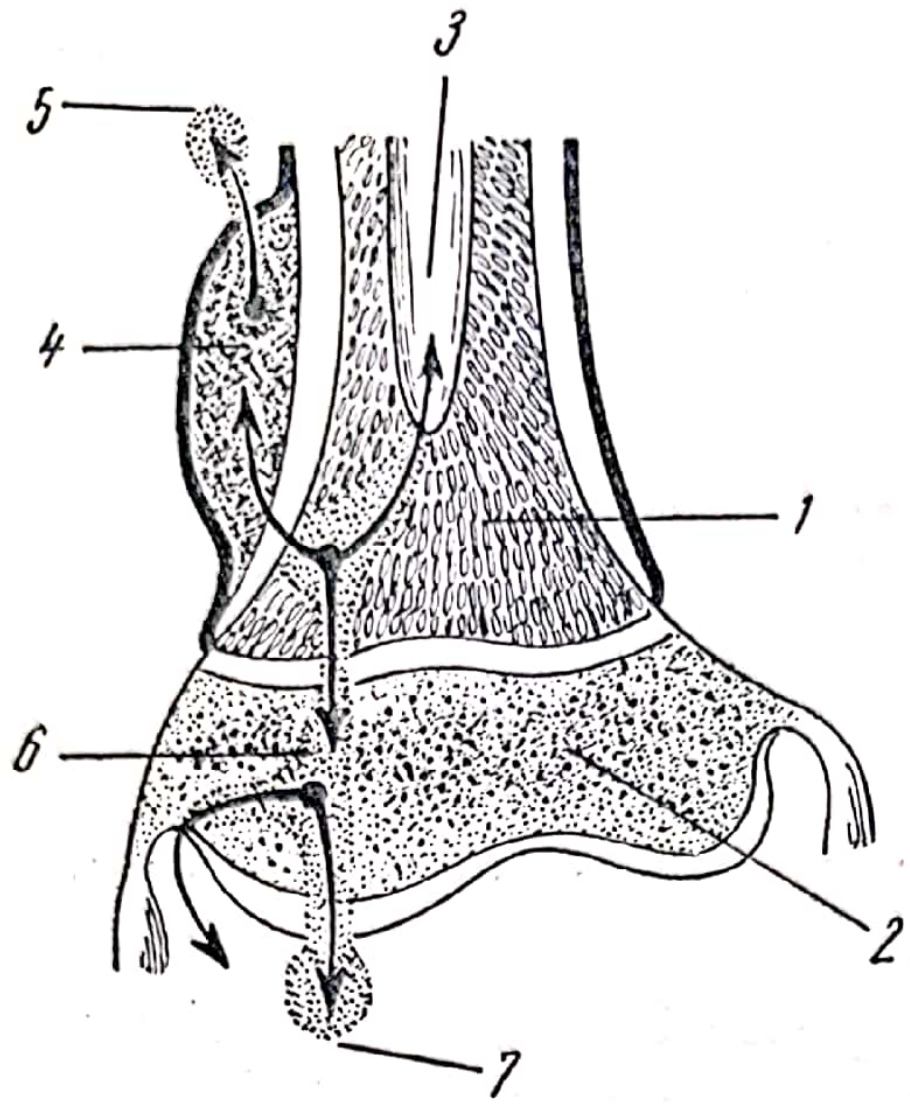

Fig. 6.2.1. — Osteomielită acută: difuziunea focarului septic *(după E. Forgue).*

1 — bulbul osos; 2 — epifiza; 3 — canalul medular; 4 — abcesul subperiostic; 5 — difuziunea extraperiostică; 6 — invazia epifizară; 7 — invazia articulară.

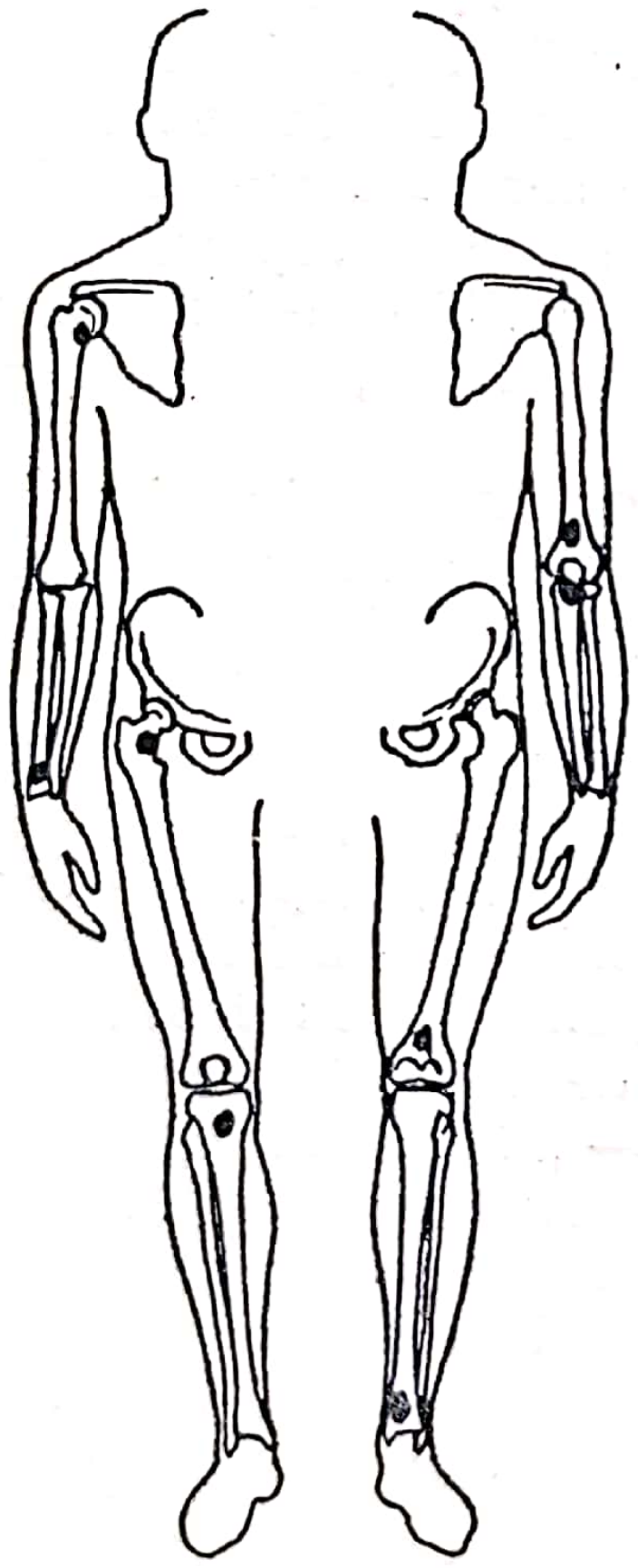

Fig. 6.2.2. — Osteomielită acută: punctele dureroase epifizare *(după E. Forgue).*

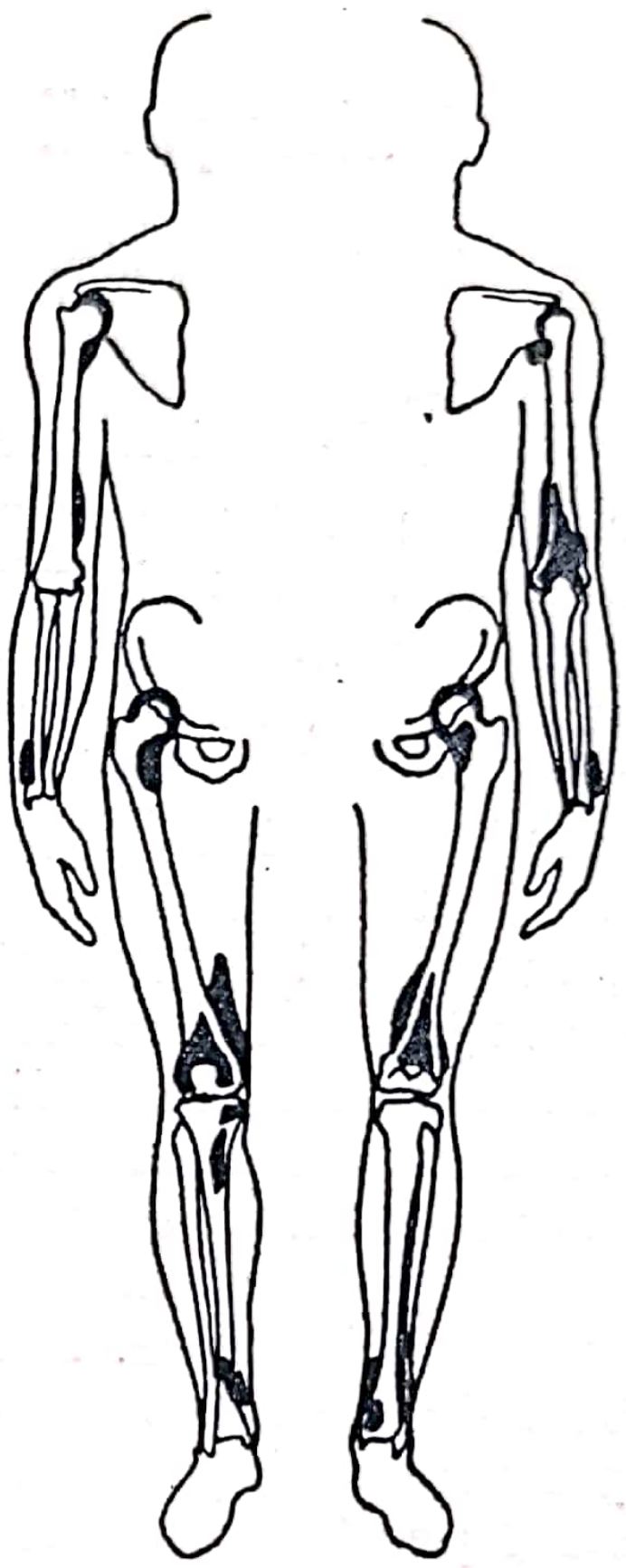

Fig. 6.2.3. — Osteomielită acută: focarele de infecție osoasă *(după E. Forgue).*

prin palparea cu un singur deget se poate identifica, cu destulă precizie, sediul juxtaepifizar al leziunii (5). Fenomenele dureroase corespund stadiului incipient al infecției osoase (fig. 6.2.3.), dar treptat, odată cu difuziunea acesteia către canalele haversiene și către periost, apare edemul periepifizar, cu maximă zonă de împăstare dură și profundă la nivelul bulbului. Se creează o zonă de netă delimitare către diafiză și mai puțin netă către epifiză, ceea ce indică și zona de decolare a periostului (5), și se formează abcesul subperiostic — element caracteristic al bolii —, care are un conținut la început seros și apoi purulent (15). Caracteristică pentru focarul osteomielitic este tendința inițială de a difu-



Fig. 6.2.4. — Osteomielită acută: leziuni osteoperiostice *(colecția Cl. Baciu).*

za în spațiile și țesuturile vecine, în speță către masele musculare, canalul medular și articulația din vecinătate și, în final, de a fistuliza (8) (15).

În primele 10—12 zile de evoluție a bolii, *examenul radiografic* nu evidențiază modificări osoase, dar după acest interval apar imagini caracteristice de ·lezare osteoperiostică (fig. 6.2.4) sau, în stadii mai avansate, imagini de sechestrare osoasă, ca în formele prelungite ale bolii, în care procesul de supurație, de necroză a osului, a dus la desprinderea unui fragment osos spongios sau compact, cu extremități și margini neregulate, care plutește liber în cavitatea abcesului.

O evoluție nefavorabilă a procesului osteomielitic poate avea consecințe deosebit de importante asupra viitorului funcțional al articulației vecine procesului septic. În acest sens este de menționat posibilitatea difuzării infecției către epifiza vecină, dînd așa-zisa „osteomielită bipolară“, după cum este posibilă invadarea masivă a osului, cu consecințe grave datorate distrugerii cartilajului de conjugare, urmată de scurtarea membrului și deficit de creștere, sau, dimpotrivă, de alungirea membrului prin excitarea inflamatorie a nucleilor de creștere, sau de deformarea osului printr-un proces de osteită rarefiantă (6).

Evoluția osteomielitei copilului nu se deosebește din punct de vedere clinic de cea a adolescentului.

6.2.1.2.

Osteomielita sugarului

Cînd evoluează la sugar, osteomielita prezintă unele particularități. În această perioadă extremitatea superioară a femurului este cea mai frecvent afectată, iar procesul supurativ, fără a avea tendința de invadare articulară, favorizează producerea luxației femurului (19).

Simptomele, la sugar sînt mai șterse. Boala începe cu ascensiune termică în jur de 38°, asociată cu discrete tulburări digestive. Depistarea bolii se face doar prin observarea atentă a apariției durerii, provocată de palparea extremităților oaselor lungi. Dacă procesul evoluează la unul din membrele pelviene, ținînd sugarul de subsuori, el va agita numai membrul sănătos și îl va ține imobil pe cel bolnav. După 2—3 zile de evoluție, în decubit, acesta este ținut în flexie și rotație externă, poziție care este completată cu apariția edemului și tumefacției zonei lezate — elemente bine vizibile dacă zona afectată este superficială (16).

Radiografic, se identifică precoce decolarea periostală care se întinde pe întreaga lungime a diafizei (14).

6.2.2.
Osteopatii inflamatorii cronice

6.2.2.1.
Abcesul central al osului

Este un proces inflamator cu resorbție osoasă, metafizară, cu conținut purulent, serohematic sau fibrinos, înconjurat de o zonă de reacție osoasă condensantă. Față de descrierea-princeps făcută de A. C. Brodie (abcesul Brodie), cele ulterioare nu au reușit să-l definească nici azi, întrucît sînt autori care consideră afecțiunea ca fiind primitivă, iar alții ca fiind secundară, apărînd ca un fenomen sechelar după o leziune osteomielitică.

Debutul este insidios și evoluția fără fenomene zgomotoase, acestea constituind chiar o caracteristică a bolii, care practic nu este marcată clinic decît de durere, foarte variată din toate punctele de vedere și care nu cedează la antalgicele obișnuite. Alterarea stării generale a bolnavului nu se face pe seama fenomenelor septice, ci pe seama uzurii nervoase create de permanența suferinței și de nesomn.

6.2.2.2.
Osteita posttraumatică

Osteita posttraumatică este o infecție cronică osoasă, consecință a inoculării de germeni piogeni într-un focar de fractură, fie printr-o plagă accidentală, fie printr-una operatorie.

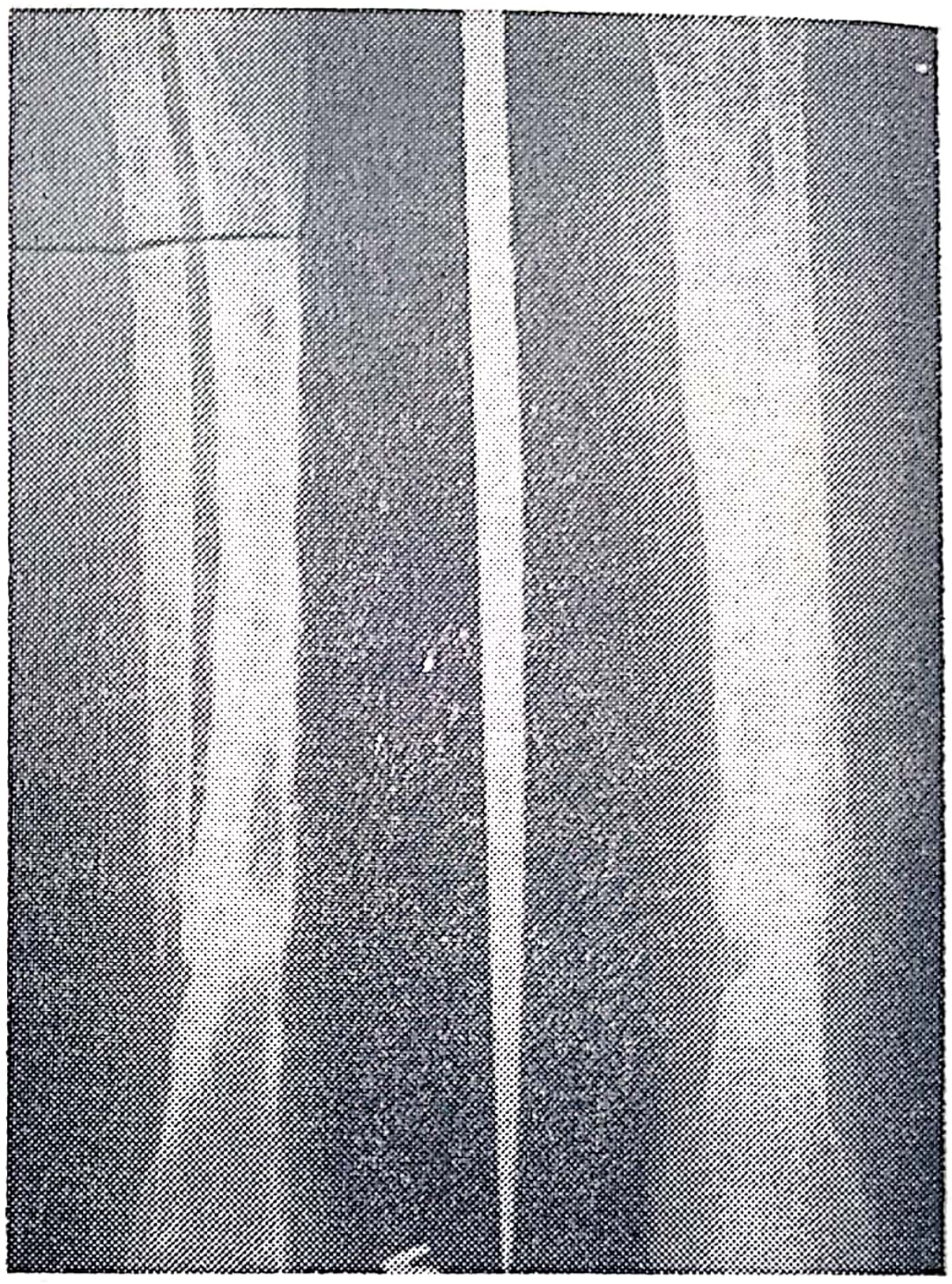
Fig. 6.2.5. — Osteită posttraumatică: calus străbătut de cavități neregulate *(colecția Cl. Baciu).*

Leziunea este lesne de recunoscut după aspectul caracteristic al țesuturilor moi perilezionale, care sînt străbătute de multiple traiecte fistuloase, a căror explorare instrumentală conduce direct la focarul de fractură. Este normal ca acest aspect să se instaleze după o evoluție mai îndelungată a focarului traumatic și, ca atare, odată cu prelungirea suferinței osoase și a imobilizării inerente, se produc leziuni trofice cutanate și amiotrofii.

Radiografic, se constată un calus străbătut de cavități neregulate (fig. 6.2.5), care pot conține sechestre osoase (8).

6.2.2.3.
Osteita tuberculoasă

De fapt, osteita tuberculoasă este o infecție cronică osteoarticulară, caracteristică perioadei secundare a tuberculozei (8). Infecția se face pe cale hematogenă și se localizează aproape exclusiv la nivelul țesutului osos spongios, cu structură areolară și bogat în măduvă roșie, unde are loc grefarea inițială (6) (9) 18).

Osul este afectat la nivelul epifizei sau al metafizei, deci în vecinătatea articulară, unde se creează o cavernă tuberculoasă, care se extinde centrifug către articulația pe care o contaminează, stabilindu-se osteoartrita tuberculoasă (9). Prin extinderea sa locală, leziunea tuberculoasă creează caverne osoase secundare, uneori conținînd sechestre.

Clinic, boala debutează insidios prin tulburări generale nesemnificative, ca: stare de oboseală, scădere ponderală, inapetență etc. — toate acestea însoțind infecția tuberculoasă de fond, cu două semne de bază: *durerea* și *impotența funcțională*, simptome care evoluează pe cont propriu odată cu boala.

Durerea este la început surdă, intermitentă, apare la oboseală și se atenuează sau dispare la repaus. Treptat, ea devine continuă și prezintă exacerbări nocturne, atunci cînd, nemaiexistînd contractura antalgică reflexă, se produc mișcări involuntare în articulația respectivă.

Impotența funcțională prezintă de asemenea modificări evolutive, în sensul că, de la o jenă funcțională articulară prezentă la oboseală, se ajunge la o adevărată impotență funcțională, cu fixarea articulației într-o poziție antalgică, care în cele din urmă creează o atitudine vicioasă, căci articulația afectată, din cauza revărsatului intraarticular, se situează reflex în poziția de maximă relaxare sinovială, deci în poziția de flexie, în care este menținută de durere și de contractura musculară.

Un timp, această deformare este reductibilă, dar apoi ea se poate definitiva, devenind fixă datorită leziunilor distructive epifizare și producerii la acest nivel a așa-zisei „luxații patologice“ (9). Totodată, zona articulației respective devine globuloasă, își pierde reliefurile datorită prezenței unui edem apreciabil, iar pe suprafață este evidentă o rețea venoasă abundentă și dilatată, cu tegumentul cald. După un interval evolutiv variabil, pe fondul acestui edem periarticular apare o zonă de fluctuență, care desemnează formarea abcesului rece, care, în lipsa aplicării tratamentului adecvat, va fistuliza. Fistula bacilară astfel constituită are margini neregulate, fungoase, roșii-violacee, și lasă să se scurgă un lichid seropurulent, amestecat cu resturi cazeoase și, eventual, mici sechestre.

Semnele radiologice apar mai tardiv decît cele clinice și arată *decalcifiere epifizară, rarefacție osoasă, pensarea interliniei articulare* și sînt cu atît mai evidente, cu cît evoluția bolii este mai avansată, deși în fapt ele nu sînt patognomonice pentru leziunea osteoarticulară tuberculoasă. Un caracter de specificitate mai deosebit are identificarea radiografică a unei *leziuni distructive epifizare* cu corespondență articulară, leziune adesea prezentă încă de la începutul bolii (9).

Identificarea semnelor clinice și coroborarea lor cu cele radiologice impun, în vederea stabilirii diagnosticului de certitudine, efectuarea unui examen clinic complet, o anamneză minuțioasă și examene complementare, care pot evidenția și o altă localizare tuberculoasă. Menționăm valoarea diagnostică deosebită a datelor de laborator și, desigur, caracterul patognomonic al punerii în evidență a bacilului tuberculos în focarul leziunii.

6.2.2.4.

Osteita sifilitică

Infecția treponemică afectează sistemul osos, atît în cazul în care este ereditară, cît și atunci cînd este dobîndită.

Osteita în cadrul sifilisului ereditar se poate manifesta în primii ani de viață sau, mai frecvent, în jurul vîrstei de 12—15 ani.

În primii ani de viață apar leziuni osteoarticulare datorate contaminării bulbului osos cu germeni conținuți de sîngele matern. Se produce o transformare gomoasă a bulbului osos — osteocondrita —, care determină apoi decolarea epifizară netraumatică specifică, leziune la care se poate adăuga aspectul de periostită, cu creșterea și îngroșarea considerabilă a corticalei, sau aspectul de gomă diafizară — leziuni de obicei multiple și simetrice (3).

Clinic, la examenul copilului se observă tumefacția unor articulații, leziunile osoase fiind descoperite la examenul radiologic, care evidențiază îngroșarea periostică.

Într-o fază mai avansată, în care se realizează decolarea epifizară datorită ramolirii zonei bulbare a osului (7), aspectul este de membru în flexie, cu contractură musculară perilezională și tumefacție metafizară, aspect oarecum de membru paralizat.

Osteita sifilitică ereditară tardivă afectează cu precădere oasele lungi, mai ales tibia și cubitusul, multiplicitatea lezională fiind caracteristică (7). Leziunea constă în tumefacție difuză, cu focare multiple de periostoză și hiperostoză, care pot schimba înfățișarea normală a oaselor, caracteristic în acest sens fiind aspectul tibiei „în lamă de iatagan“.

Osteita în cadrul sifilisului dobîndit. *În perioada de evoluție secundară a sifilisului,* sistemul osos este afectat predominant la nivel medular, unde se produce o reacție limfoidă (7), care este și sursa durerilor caracteristice, „osteocope“ (gr. *kopé* = șoc), care se exacerbează noaptea la căldura așternutului, cu deosebire la nivelul tibiei, sternului și craniului. În acest stadiu predomină fenomenele periostice (18).

În perioada de evoluție terțiară a sifilisului, manifestările osoase caracteristice infecției treponemice ating maximul.

În această fază orice os poate fi afectat în egală măsură, predominant însă oasele tibia, radius, cubitus, clavicula și craniul.

Leziunea caracteristică este cea elementară luetică, în speță *goma* (vezi 1.1.2.2 — „Sifilisul“), care poate avea un caracter circumscris sau, dimpotrivă, difuz, afectînd diafiza, epifiza sau ambele structuri osoase. De fapt, forma epifizară devine rapid o osteoartrită.

Durerea osteocopă, cu exacerbare nocturnă, este semnul cvasipatognomonic, mai ales dacă se însoțește de tumefacția prin hiperostoză a osului dureros, deformare regulată și indoloră spontan sau la presiune.

6.2.2.5.

Osteitele parazitare

În acest grup sînt cuprinse leziunile osoase datorate pătrunderii și dezvoltării în organism a unor ciuperci patogene (vezi 1.1.2.3 — „Sporotricoza“ și 1.1.2.4 — „Actinomicoza“) sau a larvelor de *Echinococcus* (echinococoză).

Osteita micotică este datorată diverselor specii de ciuperci patogene, fiind urmarea pătrunderii acestora printr-o soluție de continuitate tegumentară sau mucoasă. Leziunea osoasă poate fi consecința invadării din vecinătate sau a unei localizări metastazice, în care caz sînt afectate de predilecție oasele tibia, cubitus și oasele craniene. De remarcat frecvența localizării infecției cu *Actinomyces* la nivelul mandibulei, datorită condițiilor favorabile de inoculare.

În formele metastazice, leziunile osoase se produc concomitent sau succedă altor localizări viscerale, marcate de dezvoltarea gomei caracteristice.

În osteita micotică izolată, secundară de obicei unei invadări din vecinătate, se produc abcese osifluente, periostite și abcese osoase, care, în cele din urmă, determină masive distrugeri osteoarticulare și anchiloze deformante (vezi 1.1.2.4 — „Actinomicoza", paragraful „Piciorul de Madura").

Osteita echinococozică prezintă o serie de particularități, individualizîndu-se față de alte localizări ale parazitului. Infecția hidatică osoasă este de la început difuză — ea făcîndu-se pe cale hematogenă — și în acest sens focarele pot fi inițial multiple.

Dezvoltarea veziculei hidatice obișnuit în grosimea țesutului osos spongios și rareori în marile diafize determină crearea unor cavități care împing centrifug structura osoasă, constituindu-se un centru puriform aseptic, care conține lobuli gazoși, resturi de membrană hidatică și mici sechestre osoase (3). Dezvoltarea veziculei determină în cele din urmă subțierea corticalei și, prin aceasta, diminuarea în ansamblu a rezistenței osoase, cu mare risc de fracturare spontană.

Radiografic, se identifică osul subțiat, săpat de cavități, dar fără reacție periostală.

6.3.

Osteopatii distrofice

(1)(2)(3)(4)(7)(10)(15)

Distrofia este o afecțiune organică sau tisulară cauzată de tulburări metabolice generale sau locale, de procese vasculare sau inflamatorii, care, prin carențele de nutriție parțială sau globală, generează anomalii morfologice (7) cu caracter congenital sau dobîndit.

6.3.1.

Distrofii osoase generalizate congenitale

În această categorie sînt cuprinse afecțiuni care au, cu multă probabilitate, o cauzalitate genetică și care acționează asupra fiziologiei osoase fie printr-o osteogeneză imperfectă, fie printr-o tulburare a osificării encondrale, fie printr-o interesare a mai multor țesuturi (2).

6.3.1.1.

Osteogeneza imperfectă

Osteogeneza imperfectă este urmarea unei afectări mezenchimale globale, care coexistă cu un proces de calcifiere osoasă normală. Datorită însă tulburării activității osteoblastice și a formării osului periostal, osul este maleabil (fig. 6.3.1) și fragil, cu caractere de os fetal. Osteogeneza imperfectă, alături de manifestările sale osoase, se însoțește și de alte semne, care, deși inconstante, sînt destul de caracteristice: hiperlaxitate ligamentară, hipotonie musculară, albastrul intens al scleroticelor — datorită transparenței care lasă să se vadă coroida —, apariția mai tardivă a surdității etc.

Boala Porak-Durante, denumită și „displazie periostală", este caracterizată prin fragilitate osoasă, nanism și hidrocefalie (7). Se poate recunoaște de la naștere, căci fracturile multiple se pot produce in utero

Fig. 6.3.1. — Osteogeneză imperfectă: oase maleabile, fragile, cu caractere de os fetal.

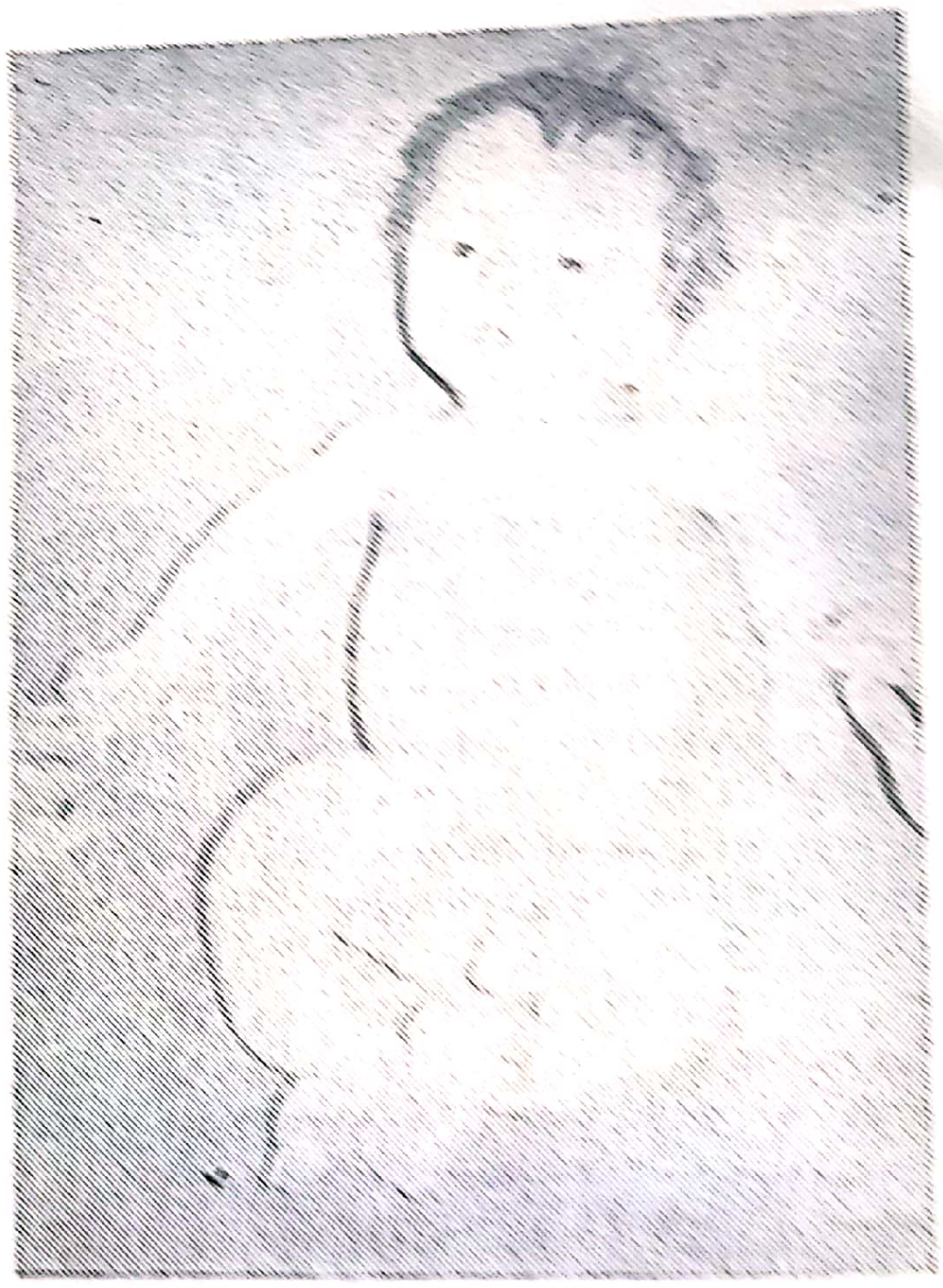

Fig. 6.3.2. — Os
(boala Lobstein): o
transparent, cu co
curbată (col

sau în timpul tr
multiple deform
membrele, turte
le din urmă, con
tul unui pitic cu
tă copilul este
cu posibilitatea
dusă.

Boala Lobstei
copil aparent n
care în jurul vi
primă fractură
Aceasta se cons
succesiv, apar
final, datorită
repetatelor imp
pilul devine un
voltat și expus
terioare.

Radiografic,
lid, transparent
și epifiză norm

6.3.

Osteopatii distrofice

(1)(2)(3)(4)(7)(10)(15)

Distrofia este o afecțiune organică sau tisulară cauzată de tulburări metabolice generale sau locale, de procese vasculare sau inflamatorii, care, prin carențele de nutriție parțială sau globală, generează anomalii morfologice (7) cu caracter congenital sau dobîndit.

6.3.1.

Distrofii osoase generalizate congenitale

În această categorie sînt cuprinse afecțiuni care au, cu multă probabilitate, o cauzalitate genetică și care acționează asupra fiziologiei osoase fie printr-o osteogeneză imperfectă, fie printr-o tulburare a osificării encondrale, fie printr-o interesare a mai multor țesuturi (2).

6.3.1.1.

Osteogeneza imperfectă

Osteogeneza imperfectă este urmarea unei afectări mezenchimale globale, care coexistă cu un proces de calcifiere osoasă normală. Datorită însă tulburării activității osteoblastice și a formării osului periostal, osul este maleabil (fig. 6.3.1) și fragil, cu caractere de os fetal. Osteogeneza imperfectă, alături de manifestările sale osoase, se însoțește și de alte semne, care, deși inconstante, sînt destul de caracteristice: hiperlaxitate ligamentară, hipotonie musculară, albastrul intens al scleroticelor — datorită transparenței care lasă să se vadă coroida —, apariția mai tardivă a surdității etc.

Boala Porak-Durante, denumită și „displazie periostală“, este caracterizată prin fragilitate osoasă, nanism și hidrocefalie (7). Se poate recunoaște de la naștere, căci fracturile multiple se pot produce *in utero*

Fig. 6.3.1. — Osteogeneză imperfectă: oase maleabile, fragile, cu caractere de os fetal.

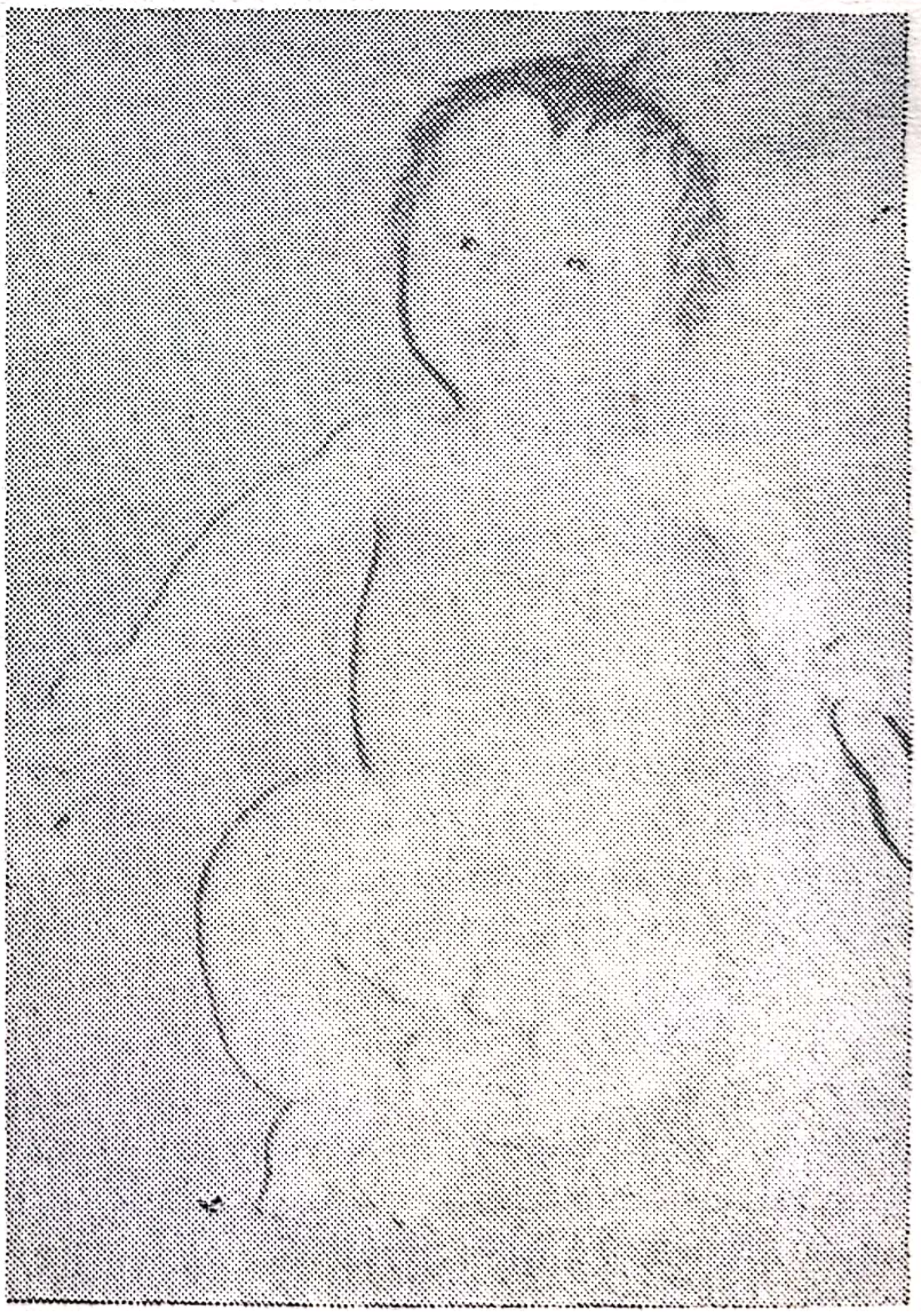

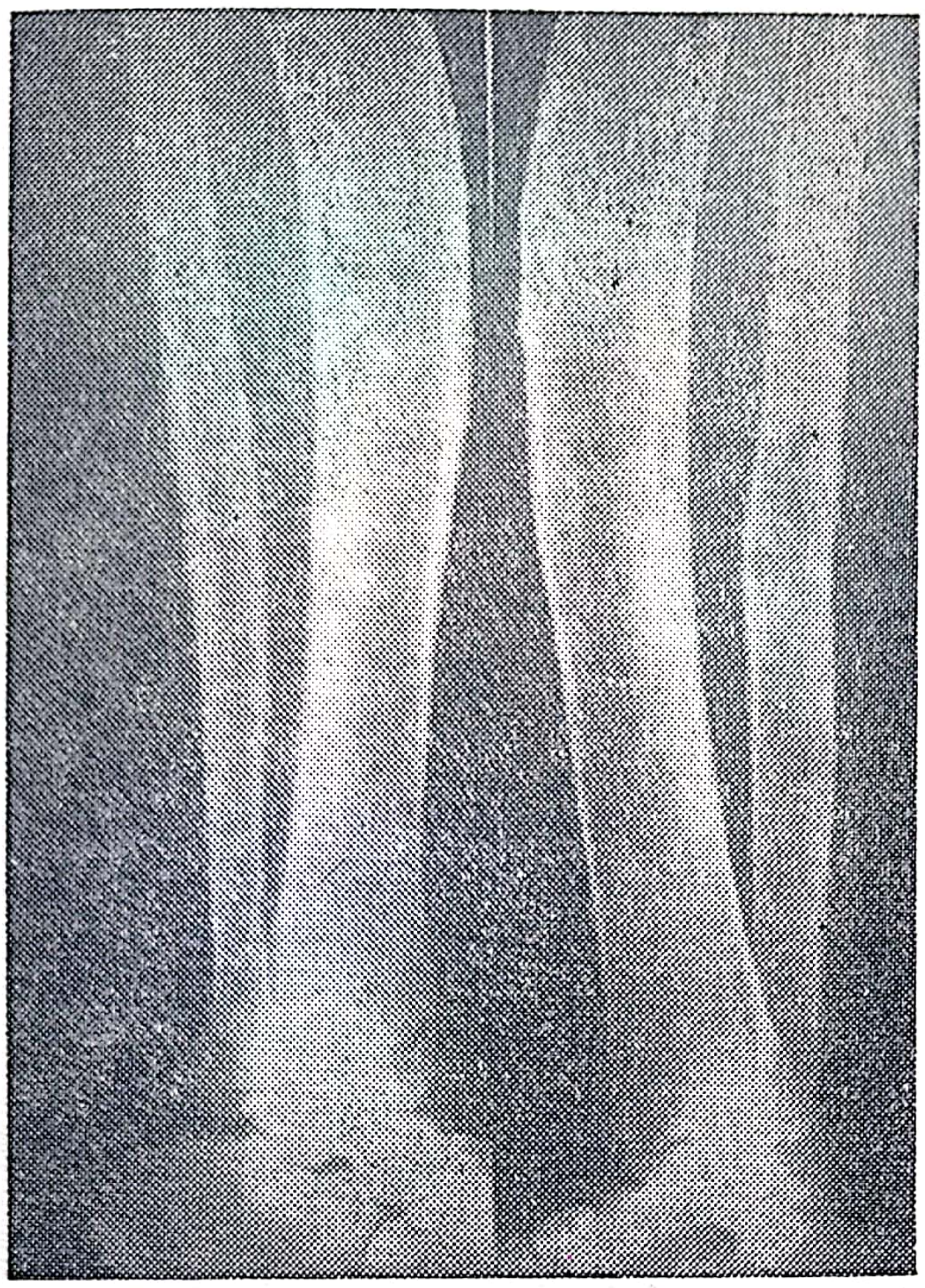

Fig. 6.3.2. — Osteogeneză imperfectă (boala Lobstein): contrast osos palid, os transparent, cu corticală subțire și tibie curbată *(colecția Cl. Baciu).*

sau în timpul travaliului. Fracturile multiple deformează și scurtează membrele, turtesc toracele și, în cele din urmă, conferă copilului aspectul unui pitic cu capul mare. Totodată copilul este un distrofic general, cu posibilitatea de a supraviețui redusă.

Boala Lobstein se manifestă la un copil aparent normal la naștere, dar care în jurul vîrstei de 1 an face o primă fractură cu caracter patologic. Aceasta se consolidează, dar apoi, succesiv, apar altele, astfel încît, în final, datorită deselor imobilizări și repetatelor impotențe funcționale, copilul devine un hipotrofic, slab dezvoltat și expus variatelor traume exterioare.

Radiografic, se constată un os palid, transparent, cu corticala subțire și epifiză normală (fig. 6.3.2.).

6.3.1.2.
Condrodistrofia

Condrodistrofia este urmarea unui deficit de osificare encondrală și poate avea caractere variate.

În *forma hiperplastică* sau *exostoza cartilaginoasă multiplă* se produce hipertrofia cartilajelor, cu formarea de excrescențe osoase la extremitățile oaselor, încă incomplet dezvoltate.

În *forma hipoplastică* cartilajele sînt slab osificate, datorită dezvoltării insuficiente a condroblaștilor, iar în *forma malacică*, cartilajele rămîn moi (7).

Acondroplazia este o distrofie a cartilajului de creștere care afectează oasele de cartilaj, a căror diafiză este scurtă — deoarece creșterea în lungime este stopată —, dar largă, întrucît osificarea periostală este netulburată, făcîndu-se normal în jurul nucleului de osificare (2).

Copilul este diform de la naștere, dar cu cît crește diformitatea devine mai evidentă, el luînd aspectul de nanic (gr. *nanos* = pitic), tradus prin hipotrofie staturală și ponderală, însoțită sau nu de infantilism (7). Trunchiul este normal, dar cu hiperlordoză lombară, membrele sînt scurte — mai evident la nivelul segmentelor proximale — și degetele de asemenea. Craniul este mare, larg, cu frunte proeminentă și baza nasului turtită.

Displazia spondiloepifizară este o anomalie de dezvoltare de cauză genetică care interesează epifizele oaselor lungi, vertebrele și oasele capului și tarsului, putîndu-se identifica multiple entități, unele cu caracteristici deosebite.

Boala Morquio (Luis) este o anomalie de dezvoltare care conferă un aspect particular de nanism, în sensul că toracele este scurt, cu sternul bombat înainte și coastele orizontalizate, cu cifoză și lordoză exagerate, datorită faptului că — așa cum arată aspectul *radiografic* — vertebrele sînt turtite, avînd înălțimea egală cu cea a discurilor intervertebrale. Membrele sînt de lungime normală, astfel că vîrful mediusului ajunge la nivelul articulației genunchiului. Afectarea epifizară este evidentă prin deformări articulare, mai ales *genu valgum* (2).

Displazia poliepifizară este o anomalie de dezvoltare care afectează cu precădere epifizele și, respectiv, rahisul.

În general, boala se manifestă către vîrsta de 10 ani, cu debut insidios, cu dureri și șchiopătat la oboseală.

Radiografic, la unele oase lungi, dar simetric, se constată că epifiza este neregulată și fragmentată.

Displazia exostozantă este o anomalie de dezvoltare osoasă care poate afecta *orice os de cartilaj,* pe care se formează exostoze, fiecare dintre acestea fiind alcătuită din os, uneori și cu cavitate medulară (2). Inițial, cît timp exostoza este de volum mic, copilul nu are nici o acuză, apoi, prin creștere, aceasta proemină sub piele și poate determina, în funcție de zona de dezvoltare, inegalitatea în lungime a membrelor sau deviații articulare.

Radiografic, exostozele sînt situate pe metafizele oaselor lungi din vecinătatea cartilajului de conjugare.

Distrofia mezodermală congenitală hipoplastică, denumită și „sindromul Marfan (Bernard-Jean Antonin)“, este o anomalie a scheletului și a țesutului mezenchimal elastic; în ansamblu, țesutul conjunctiv are un conținut redus de colagen, carență ce se traduce prin lungimea exagerată a extremităților, asociată cu laxitate articulară, anomalii oculare (subluxație de cristalin, cataractă, colaboma), cardiace etc. (7) (fig. 6.3.3).

În boala Marfan suferința copilului este dată în general de o scolioză accentuată, asociată cu torace „în pîlnie“, deformări care survin la indivizi înalți, slab, cu membre lungi, subțiri și cu degete efilate (arahnodactilie).

Displazia fibroasă a osului este o anomalie în care leziunile osoase sînt asociate cu pigmentarea cutanată și, mai rar, cu tulburări endocrine.

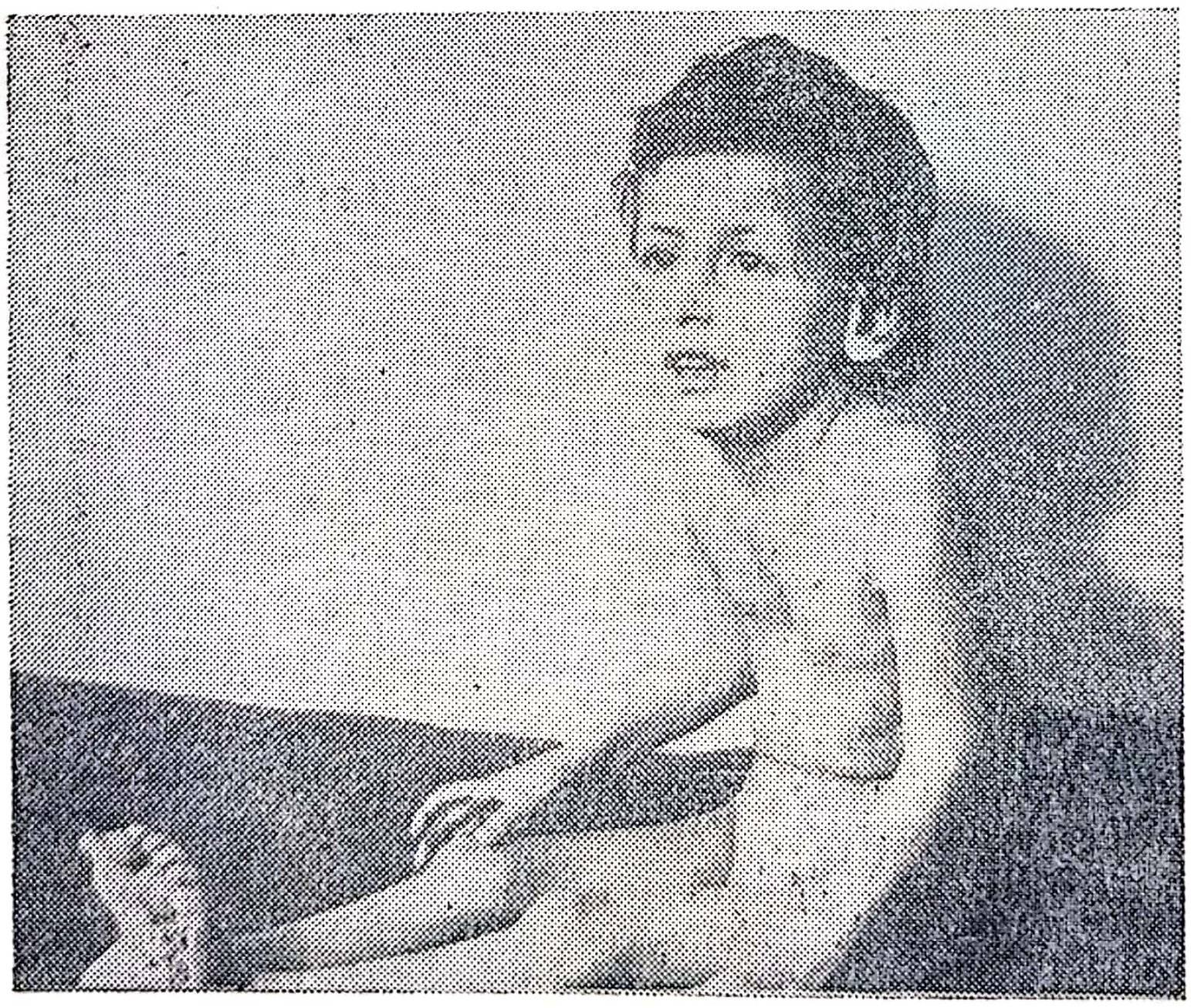

Fig. 6.3.3. — Distrofie congenitală hipoplastică (boala Marfan): lungimea exagerată și malformarea extremităților; scolioză; torace „în pîlnie“ *(colecția M. Geormăneanu).*

Boala afectează cu precădere sexul feminin și, dacă leziunea osoasă este localizată, ea nu produce tulburări importante, astfel încît descoperirea ei este întîmplătoare sau făcută cu ocazia unei fracturi „patologice“.

Pigmentarea cutanată este inconstantă, însă caracteristică: placarde brune de dimensiuni diferite, cu margini neregulare.

Radiografic, focarul de displazie este mai transparent decît osul sănătos (fig. 6.3.4.).

6.3.2.

Distrofii osoase generalizate dobîndite

În acest cadru nosologic sînt cuprinse bolile datorate tulburărilor de osteoformare, de calcifiere sau modificărilor osoase de cauze încă incomplet elucidate (2).

6.3.2.1.

Osteopatii prin tulburări de osteogeneză

Osteoporoza este o tulburare de formare osoasă printr-un proces de resorbție, care se poate produce în condiții diverse, izolate sau asociate, înmănuncheate în diferite teorii (endocrină, nutrițională, mixtă etc.) — toate avînd ca factor comun demineralizarea osoasă (2) (7) (12). Aceasta este urmarea unui deficit de țesătură organică osoasă (matrice), care face ca osul afectat să aibă spongioasa cu travee mai subțiri și mai puține la număr, iar corticala să conțină canale Havers mai largi (2). În esență, insuficienta cantitate de os care definește osteoporoza — cu caracter generalizat sau localizat — poate să fie determinată fie de o apoziție insuficientă de substanță osoasă față de o resorbție normală, fie, dimpotrivă, de o apoziție normală față de o distrugere excesivă (2).

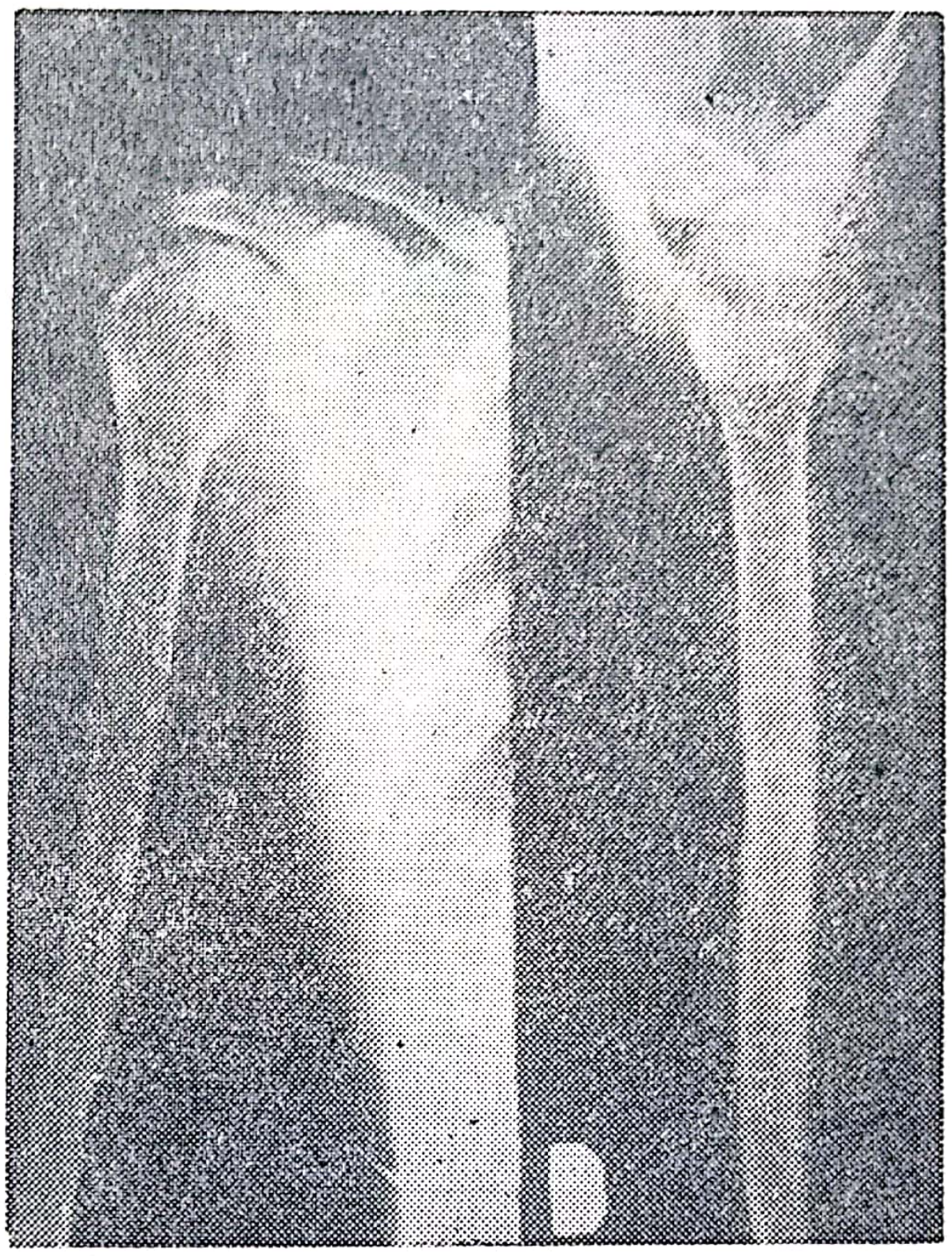

Fig. 6.3.4. — Displazie fibroasă a osului: transparență deosebită a osului *(colecția Cl. Baciu).*

Osteoporoza senilă este o formă generalizată caracteristică vîrstei înaintate, care apare în special la femei, cu deosebire la acelea care au insuficiență estro- sau androgenică manifestă. Persoanele afectate consultă pentru dureri difuze nesistematizate, în special la nivelul coloanei vertebrale, care, treptat, se și deformează într-o atitudine cifotică dorsală, accentuată de ortostatism.

Radiografic, se constată transparența crescută a oaselor, în special a vertebrelor, al căror aspect devine prin aceasta caracteristic de îndată ce și-au pierdut circa 30% din structura calcică.

Evoluînd, leziunea osteoporotică duce la deformarea apreciabilă a vertebrelor, care devin biconcave sau cuneiforme, cu timpul asociindu-se

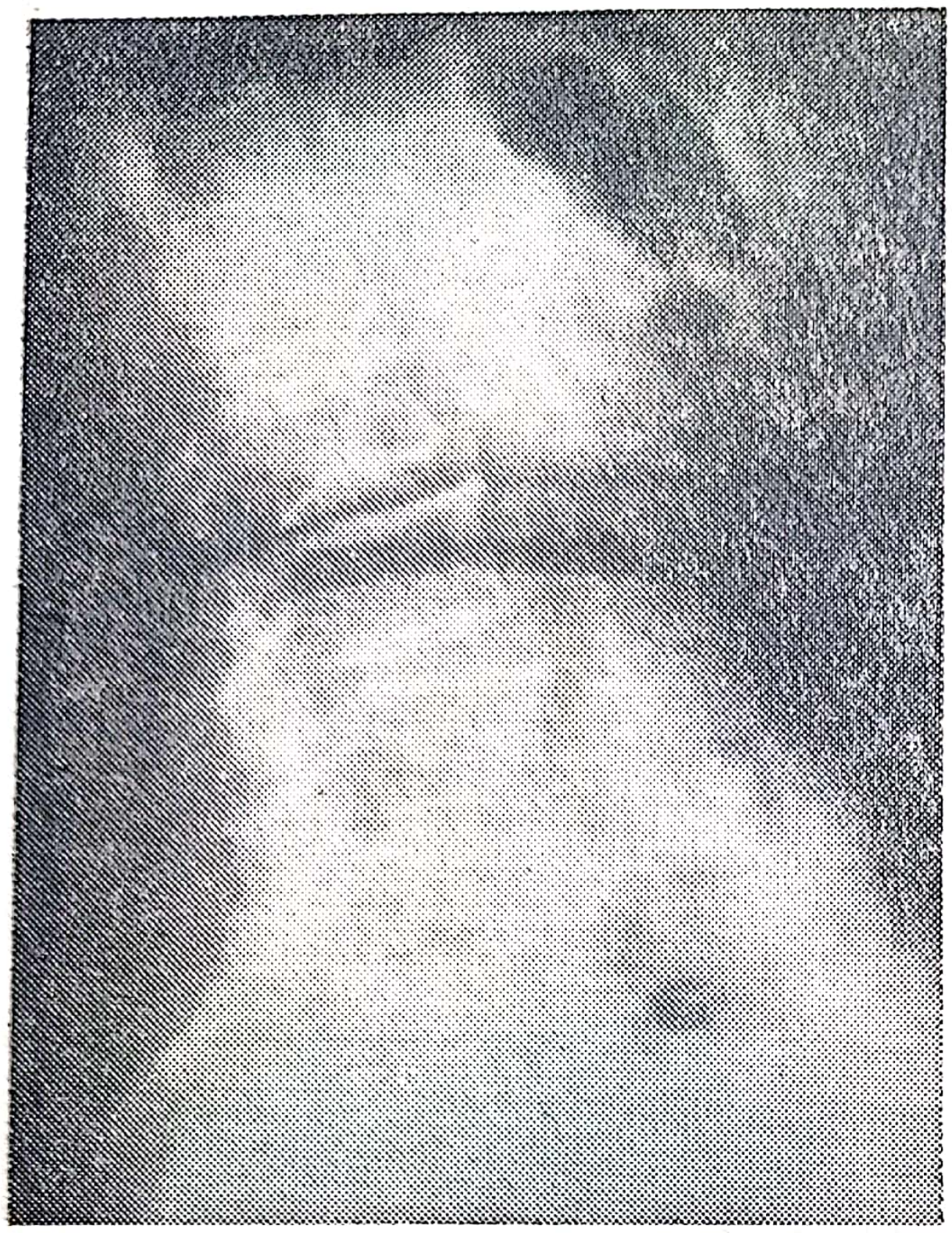

Fig. 6.3.5. — Osteoporoză senilă a coloanei vertebrale: transparența și deformarea vertebrelor *(colecția Cl. Baciu).*

hernii discale intraspongioase (fig. 6.3.5).

Osteoporoza posttraumatică (vezi 6.1 — „Osteopatii posttraumatice“) este o formă de manifestare localizată a bolii denumite și „osteoporoză algică posttraumatică“ sau „sindrom Südeck-Leriche“, care se manifestă după traumatisme ale extremităților sau după imobilizări prelungite, în special la pumn, la mînă, gleznă și picior (2).

Cauzalitatea este vasomotorie și pare că rezidă într-o tulburare hemodinamică arteriolocapilară la nivel periferic, unde, ca urmare a elementului traumatic sau funcțional, se produce mai întîi o vasodilatație scurtă, urmată de vasoconstricție de durată — sursă de tulburări ischemice și edeme — și apoi de vasodilatație pasivă (11).

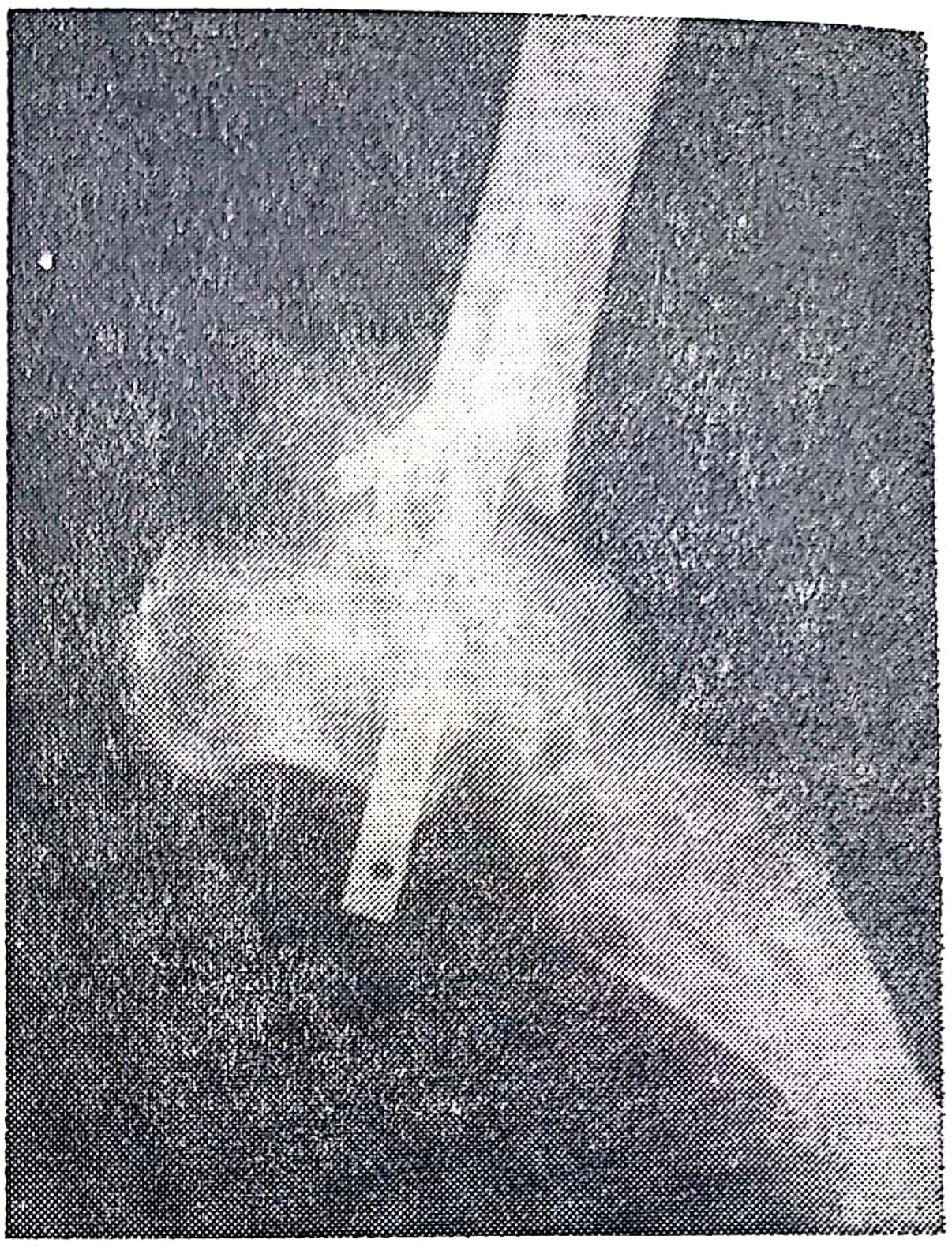

Fig. 6.3.6. — Osteoporoză posttraumatică: decalcifierea și transparența oaselor tarsiene *(colecția Cl. Baciu).*

Caracterul de specificitate a sindromului rezidă în asocierea durerii vii cu caracter difuzibil supra- și subiacent zonei traumatizate cu un edem apreciabil, pe fondul unei colorații tegumentare corespunzătoare fazei de vasomotricitate. Este de remarcat că fenomenele dureroase pot apărea după o perioadă de imobilizare, abia la reluarea mișcărilor și au un caracter persistent deosebit.

Radiografic, este evidentă transparența oaselor tarsiene sau carpiene (fig. 6.3.6).

6.3.2.2.
Osteopatii prin tulburări de calcifiere

Osteomalacia este o tulburare de calcifiere a substanței osteoide a matricei hialine tinere, în care se depozitează sărurile de calciu, sau desemnează o calcifiere insuficientă a unui os (2), sau o osteopatie decalcifiantă de origine carențială a adultului (7).

Simptomatologie. Osteomalacia se manifestă printr-o ramolire a scheletului, ca urmare a tulburărilor de metabolism fosfo-calcic. Osul este mai puțin dur, conține o cantitate mai mică de substanță minerală, dar traveele osoase sînt normale. Tulburarea metabolică pare a fi cauzată de carența vitaminei D, care împiedică fixarea calciului. În acest sens, trebuie să se țină seama de condițiile în care acest deficit vitaminic se poate produce: un aport insuficient de vitamină D — această situație fiind frecventă și corelată cu insuficienta iradiere solară, sub acțiunea căreia se face sinteza acestei vitamine —, o malabsorbție digestivă a acizilor grași, deci și a vitaminelor liposolubile și, în fine, o afecțiune renală (acidozele prin tubulopatii congenitale, glomerulonefritele sau insuficiența renală cronică). În general, osteomalacia survine la indivizi slabi, palizi, astenici, la care se manifestă prin dureri osoase difuze nesistematizate, cu deosebire în pelvis și torace, care se exacerbează la efort sau în ortostatism, prin deformări osoase manifeste, în special la nivelul coloanei vertebrale, cu cifoză sau cifoscolioză și fracturi patologice.

Radiografic, oasele apar transparente și prezintă ca semn caracteristic linii clare transversale (fig. 6.3.7), perpendiculare pe axul osului, asemănătoare unor linii de fractură transversală fără deplasare.

Rahitismul reprezintă o insuficiență de mineralizare a osului și a cartilajului de creștere, care se manifestă de obicei la copil între 4 luni și 2 ani, ca urmare a deficitului de vitamină D, necesară atît calcifierii țesăturii proteice, cît și a cartilajului preosos în zonele de creștere, proces care se împlinește prin sinteza ce se face, în grosimea dermului, sub influența razelor solare (2).

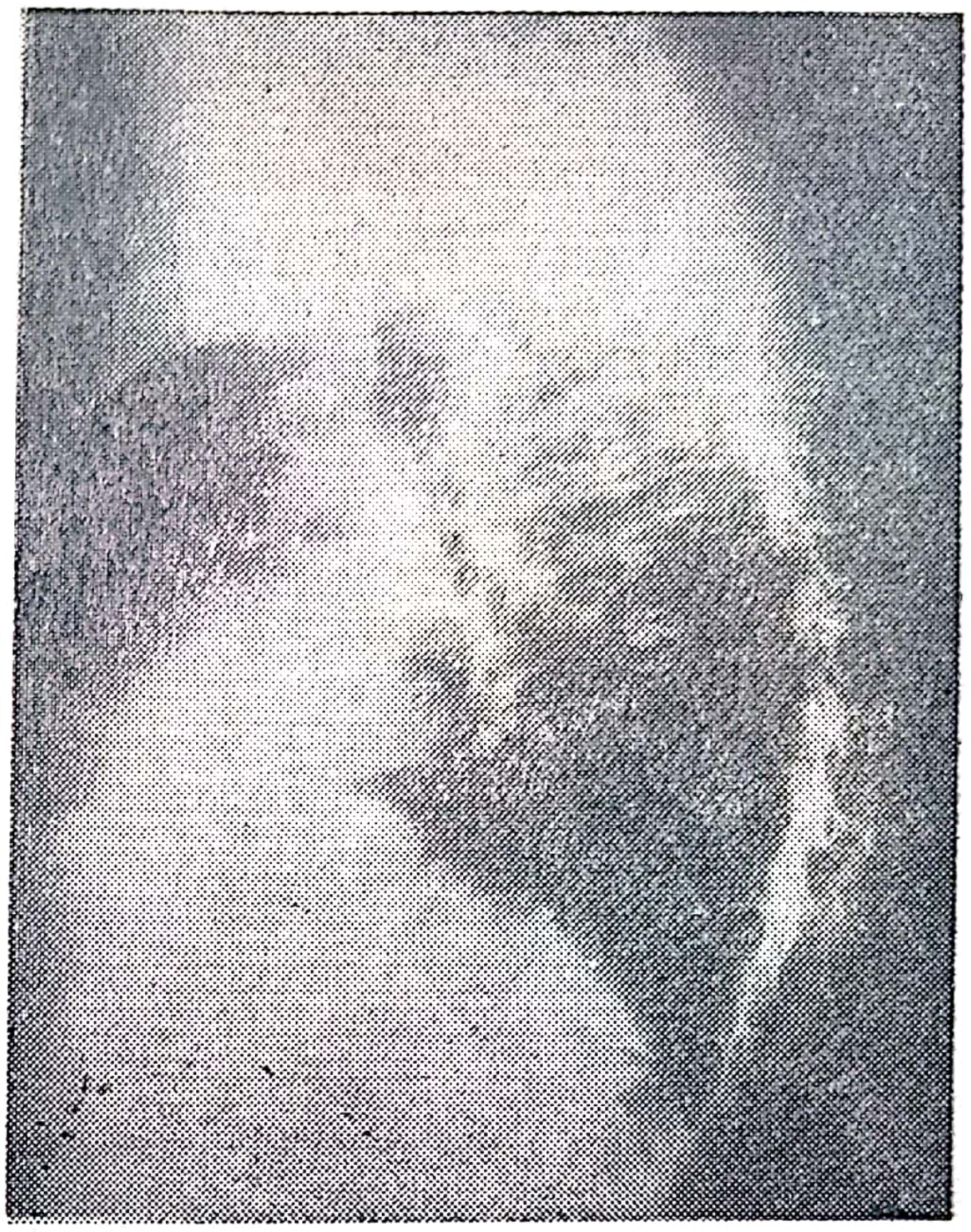

Fig. 6.3.7. — Osteomalacie: osteoporoză de involuție cu deformare cifotică și multiple fuzări vertebrale *(colecția Cl. Baciu).*

Clinic, boala este lesne de recunoscut prin constatarea la examinare a unei consistențe specifice, elastice, a oaselor craniene — așa-numitul „craniotabes“ (lat. *tabes* = topire), care este o leziune distrofică, cu subțierea din loc în loc a oaselor, care afectează cu deosebire oasele occipital și parietale, la distanță de linia de sudură (7). Fontanela anterioară este largă, extremitățile oaselor lungi sînt lărgite, iar joncțiunea coastelor cu cartilajele respective se face printr-o serie de nodozități rotunjite, proeminente, datorate hipertrofiei cartilajelor condrocostale, denumite „mătănii“.

În general, după vîrsta de 1 an, manifestările de craniotabes dispar,

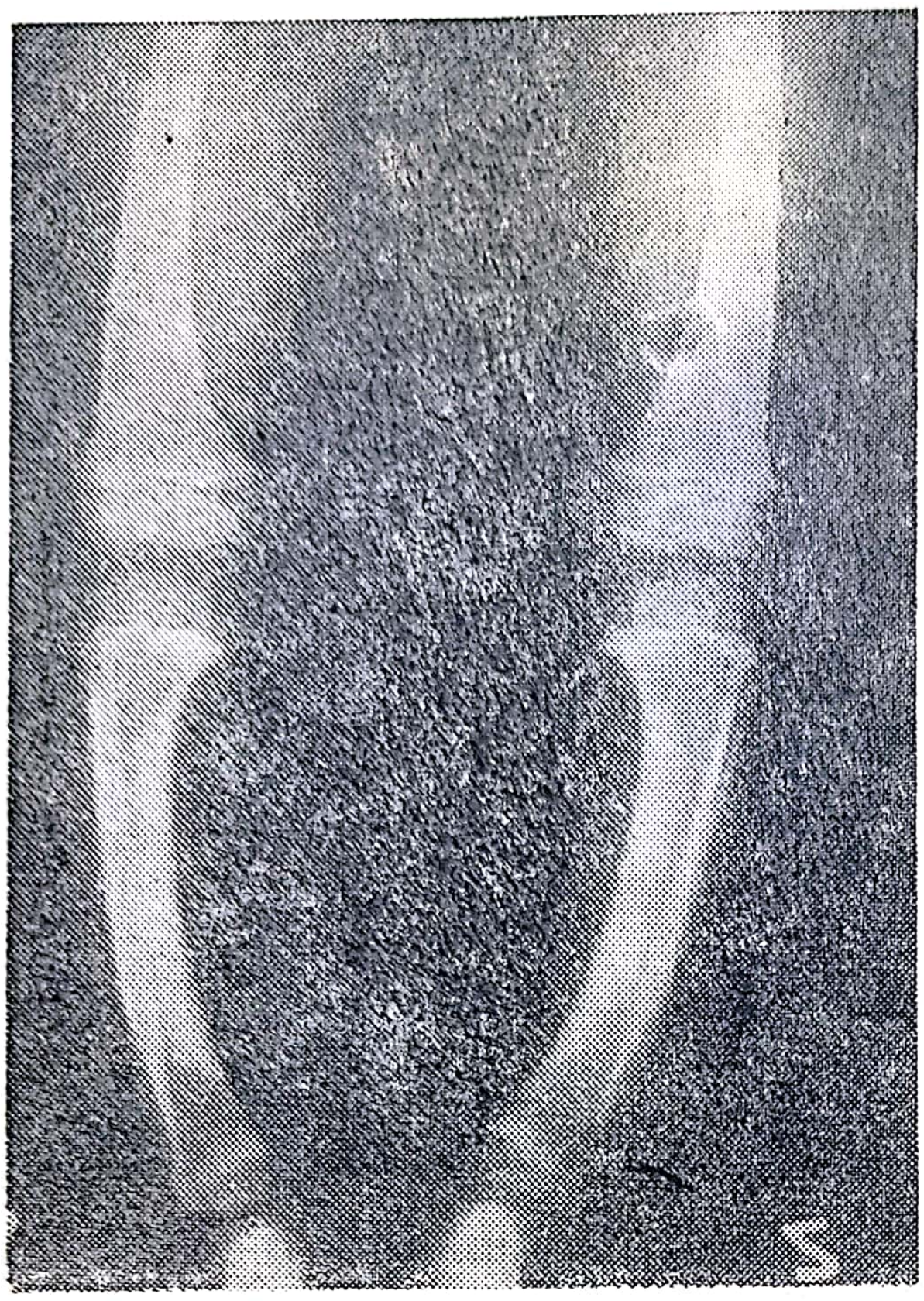

Fig. 6.3.8. — Osteopatie rahitică: deformare osoasă și întîrzierea calcifierii cartilajului de conjugare *(colecția Cl. Baciu).*

însă apar deformări ale membrelor, evidente pe segmentele cu oase lungi, cu hipotonie musculară și hiperlaxitate ligamentară.

Radiografic, în această perioadă evolutivă mai tardivă se menține întîrzierea în calcifierea cartilajului de conjugare, nucleele epifizare calcifiate sînt neregulate, ca și marginile metafizelor; diafizele sînt transparente și deformate (fig. 6.3.8).

Osteopatia deformantă, sau „boala Paget“ (1876) sau, impropriu denumită, „osteita deformantă“ este o hipertrofie deformantă a scheletului, datorată unei tulburări accentuate a proceselor de remaniere osoasă, în sensul unei osteolize și osteogeneze active, dar dezordonată — care nu permite realizarea structurii lamelare normale, cu os normal calcifiat și hipervascularizat —, proces ce afectează în general craniul și oasele lungi, care prezintă travee osoase îngroșate și dezordonate; osul este hipertrofic și deformat (fig. 6.3.9).

Boala debutează după vîrsta de 40 de ani, în special la bărbați, progresiv, cu dureri osoase difuze, dar de multe ori afecțiunea este descoperită doar întîmplător. Un semn evident al activității osteoblaștilor este creșterea fosfatazei alcaline la peste 100—200 u.B. (2).

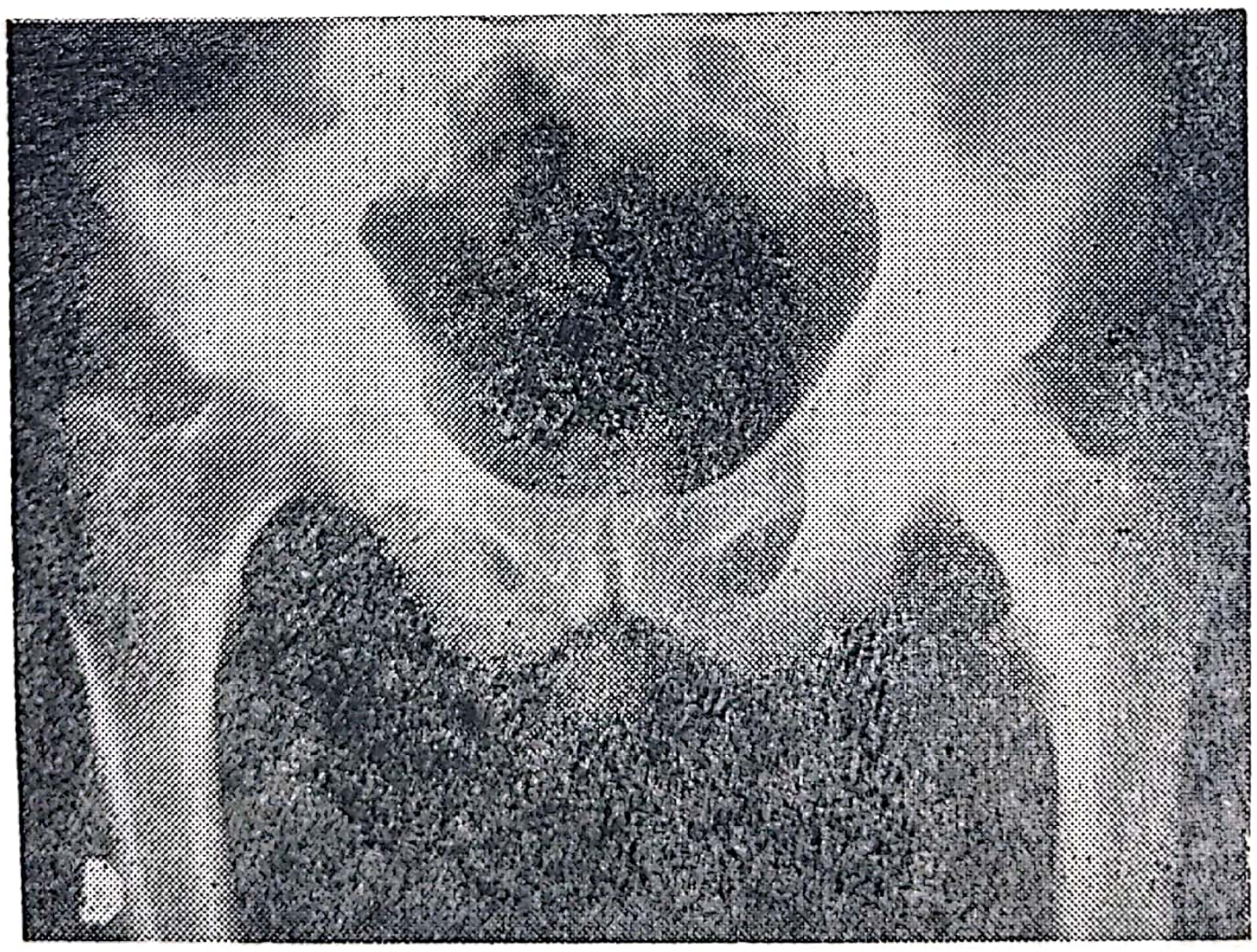

Fig. 6.3.9. — Osteopatie deformantă (boala Paget): hipertrofie scheletică de partea dreaptă *(colecția Cl. Baciu).*

6.3.3.

Distrofii osoase localizate

6.3.3.

Osteonecroze aseptice

În acest cadru patologic sînt cuprinse leziuni osoase datorate unui proces ischemic general de arteriopatie obstructivă acută sau cronică progresivă, motiv pentru care ele se numesc „osteonecroze aseptice“. Unele dintre acestea sînt apanajul copilăriei, altele al vîrstei adulte, avînd mai multe localizări și creînd entități separate.

Osteonecrozele aseptice la copil și adolescent sînt denumite și „osteocondroze“ și, după zona pe care se dezvoltă leziunea, ele mai poartă și denumirea de „epifizite“ sau „apofizite“ — termeni desigur incorecți, întrucît la geneza leziunii nu participă nici un element inflamator.

Simptomatologie. În general, oricare dintre localizările bolii se manifestă în primul rînd printr-o jenă funcțională, generată de o durere cu caracter variabil, dar care are tendința de a se exacerba la oboseală sau odată cu evoluția bolii.

Examenul obiectiv poate accentua durerea prin palpare la nivelul leziunii, dar nu identifică nici modificări articulare, nici nodulopatie regională (3) (4).

Examenul radiografic este indispensabil pentru stabilirea diagnosticului pe baza modificărilor osoase decelate. Cîteva localizări sînt mai frecvente și mai caracteristice pentru osteocondroză.

Osteocondroza deformantă a coloanei vertebrale, denumită și „boala Scheuermann“ sau „cifoza adolescenților“, se manifestă prin cifoză dorsală sau lombară, care apare de obicei între 12 și 18 ani.

Simptomatologie. Semnele subiective sînt reduse la o jenă funcțională și, uneori, o rigiditate a coloanei în zona deformată; după un timp de evoluție, durerea este mai pregnantă și se localizează la nivelul curburilor compensatorii ale coloanei (4).

Radiografic, se constată modificări ale corpurilor vertebrale, cu transformarea cuneiformă a acestora și pensarea spațiilor intervertebrale, discurile pierzîndu-și elasticitatea.

Osteocondroza ischiopubiană sau „boala Van Neck-Ovelberg“ se manifestă între 4 și 14 ani cu dureri la nivelul sudurii ischiopubiene, accentuate de poziția șezîndă. Mersul este șchiopătat.

Radiografic, se constată sudarea imperfectă a celor două oase.

Osteocondroza tuberozității ventrale a tibiei sau „boala Osgood-Schlatter“ apare la vîrsta adolescenței și se manifestă prin durere spontană sau provocată la nivelul sus-menționat.

Osteocondroza epifizei celui de-al II-lea metatarsian sau „boala Freiberg (Albert Henry)“ se manifestă la vîrsta adolescenței, în special la fete, cu dureri la sprijinirea antepiciorului pe sol; de aici, mersul șchiopătat cu sprijin pe marginea externă. La presiune, durerea este localizată pe fața plantară a proiecției capului celui de-al II-lea metatarsian. Este asociată adesea cu *halux valgus*.

Radiografic, se obiectivează densitatea crescută a osului, sau fragmentarea, sau turtirea acestuia (2).

Osteocondroza scafoidului tarsian sau „boala Köhler (Alban)“ apare înainte de 10 ani, în special la băieți, și se manifestă prin dureri la nivelul piciorului, care-l determină pe copil să șchiopăteze și să se sprijine mai mult pe marginea externă a piciorului. Durerile sînt provocate inițial de oboseală, dar apoi ele devin permanente, chiar și noaptea.

Radiografic, se constată reducerea scafoidului tarsian pînă la un sfert din volumul celui normal.

Osteonecrozele aseptice la adult se produc prin același mecanism de obstrucție arterială, cu maximum de frecvență între 30 și 60 de ani, corespunzînd și perioadei de manifestare a arteriopatiilor obstructive progresive. În unele situații, cauza procesului vascular poate să rezide în traumatisme puternice sau, dimpotrivă, ușoare, dar repetate, cînd apar tulburări hemodinamice acute („boala de cheson"). În alte situații, însă, nu se poate incrimina nici o cauză favorizantă sau determinantă.

Teoretic, focarul de osteonecroză poate fi situat pe orice os, dar practic este mai frecvent la nivelul epifizei femurale și a capului femural.

Debutul este adeseori brusc, cu durere localizată în focarul necrotic și cu impotență funcțională în concordanță cu evoluția leziunii.

Osteocondroza disecantă este o varietate de osteonecroză aseptică care afectează o zonă limitată a osului subcondral, mai frecvent la nivelul articulației genunchiului și mai rar la cot, șold sau picior (2).

Boala se manifestă la adolescent sau la adultul tînăr, începînd cu dureri și jenă funcțională în folosirea articulației respective. Treptat, cartilajul articular se ramolește și se rupe, creîndu-se astfel posibilitatea ca un mic fragment să pătrundă în articulație, care va răspunde prin blocaj (vezi 7.3.1.1 — „Osteocondrita disecantă").

Radiografic, leziunea se evidențiază prin prezența unei zone de claritate la nivelul osului interesat (fig. 6.3.10).

6.3.3.2.
Chistul solitar

Este o osteodistrofie localizată cu precădere la nivelul metafizei superioare a femurului sau a humerusului, care apare în copilărie, în special la băieți. Dezvoltarea chistului se face insidios, fără durere, astfel că boala este descoperită întîmplător sau cu ocazia producerii unei fracturi cu caracter „patologic".

Radiologic, se evidențiază lărgirea extremității osului interesat, cu cor-

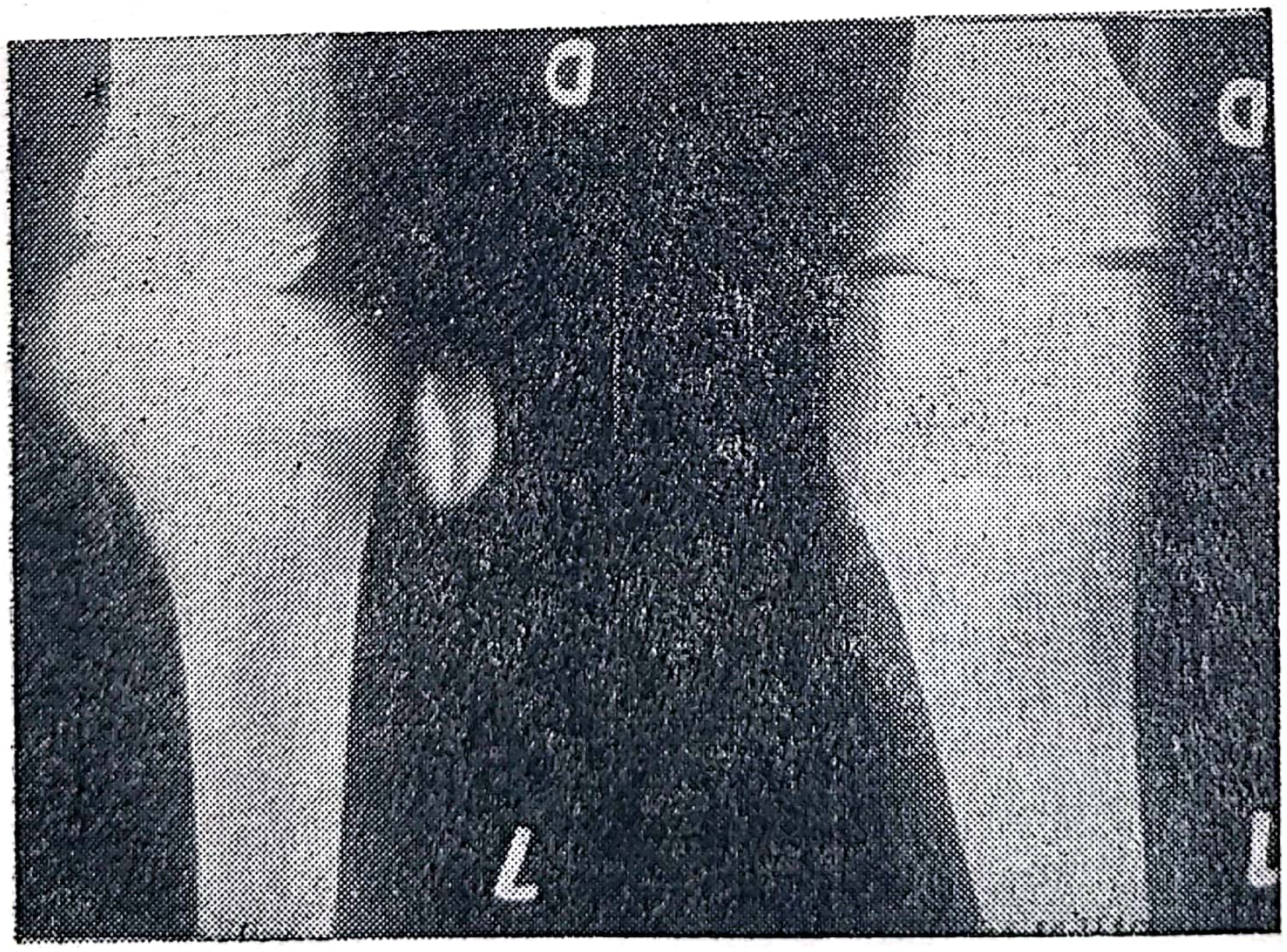

Fig. 6.3.10. — Osteocondroză disecantă: zonă de claritate la nivelul osului interesat *(colecția Cl. Baciu)*.

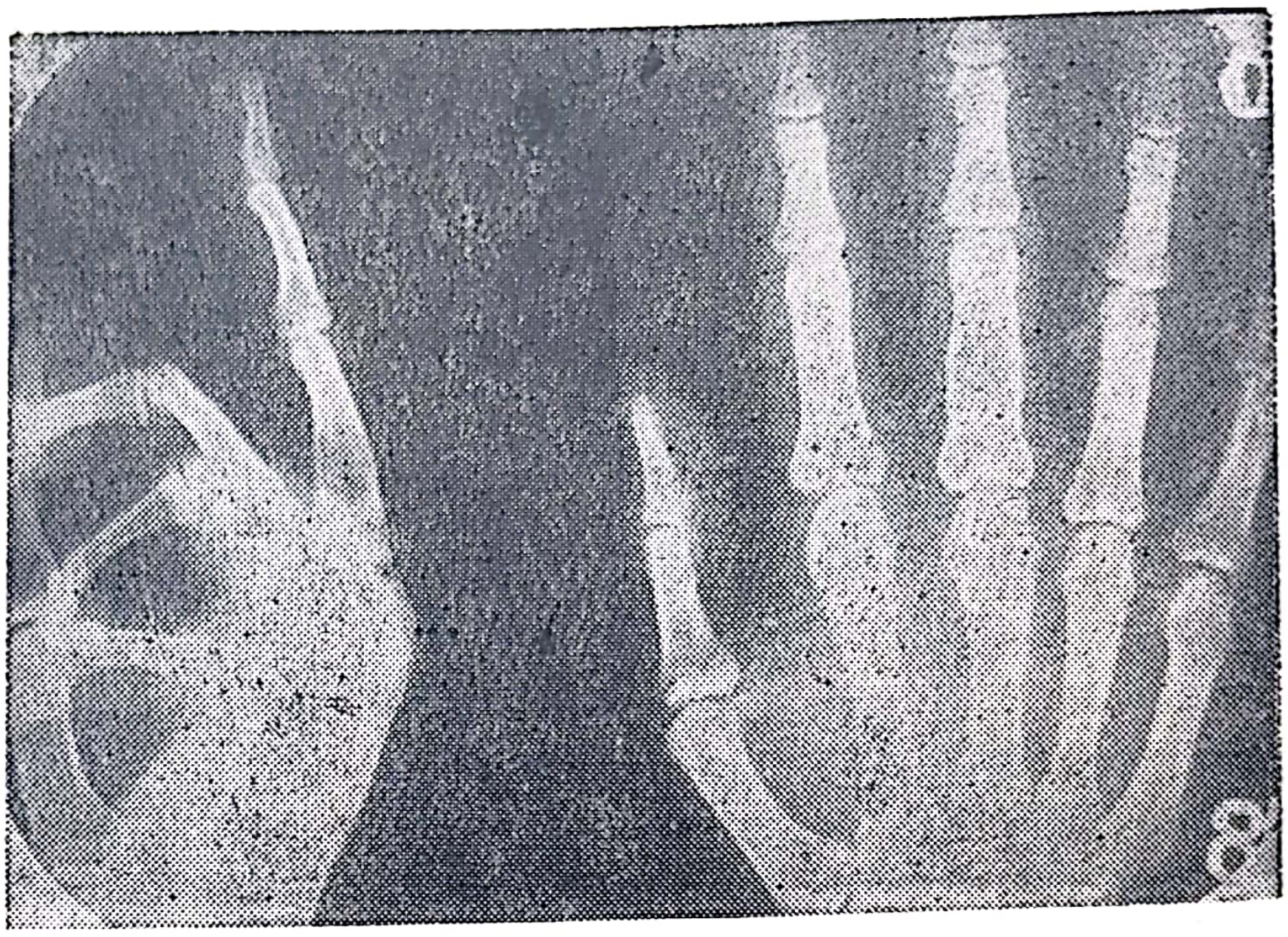

Fig. 6.3.11. — Distrofie localizată: chist solitar osos la nivelul falangei proximale a mediusului *(colecția Cl. Baciu).*

ticala subțiată, dar cu respectarea cartilajului de conjugare (fig. 6.3.11).

6.3.3.3.

Osteodistrofia extremității inferioare a radiusului (Boala Otto Wilhelm Madelung)

Denumită și „*radius curvus*“, distrofia extremității inferioare a radiusului este o boală a adolescenței care apare în special la fete și se caracterizează prin deformarea antebrațului, datorită încurbării osului radius cu convexitatea către în afară, și luxarea posterioară a extremității inferioare a osului cubitus. Încurbarea osului radius face ca suprafața sa articulară inferioară să privească înainte și înăuntru.

6.4.

Osteopatii tumorale

(1) (3) (6) (7) (15) (16)

Tumorile osoase, prin procentul de circa 1,2 din totalul neoplaziilor dezvoltate pe organismul uman, reprezintă un indice apreciabil de morbiditate (6). Pentru clarificarea multiplelor aspecte ale tumorilor osoase — atît histologice, cît și anatomoclinice — s-au elaborat numeroase clasificări, menite să înlesnească încadrarea diferitelor tumori decelabile la nivelul țesutului osos, adoptîndu-se în cele din urmă una apropiată de cea clasică, în care se descriu tumori osoase benigne și tumori osoase maligne, acestea din urmă putînd fi, la rîndul lor, primitive și secundare.

6.4.1.

Tumori osoase benigne

Tumorile osoase benigne se dezvoltă din principalele structuri ale țesutului conjunctiv: din cel scheletogen condroformator (de fapt, tumori cartilaginoase, dintre care unele — cum ar fi osteocondromul și encondromul — cu un accentuat potențial de malignizare), din țesutul scheletogen osteoformator, care dă neoplazii fără risc de malignizare, și din țesutul conjunctiv nescheletogen, deci fără diferențiere cartilaginoasă sau osoasă (angiomul, limfangiomul, fibromul, lipomul, osteomul, condromul etc.) (2) (36).

Clinic, simptomele generate de tumorile osoase benigne sînt reduse, multe dintre ele evoluînd îndelungat fără a fi recunoscute. Dealtfel, descoperirea lor se face cel mai adesea întîmplător sau cu ocazia producerii unei fracturi patologice, la un subiect cu vîrsta în jur de 30 de ani.

Ca note caracteristice menționăm că sînt localizate, pot recidiva local după extirpare, dar nu se generalizează (15). Cu toată evoluția ei progresivă, o tumoare benignă osoasă, mai ales dacă se dezvoltă pe un os situat superficial sub tegument, sfîrșește prin a deveni vizibilă, datorită modificării reliefului osos. Acest tip de tumori nu se însoțesc de fenomene generale sau de alterări funcționale.

Radiografic, aspectul tumorii osoase benigne poate varia de la acela al unui focar de osteoporoză (fig. 6.4.1), la unul de hiperosteoză (fig. 6.4.2).

6.4.2.

Tumori osoase maligne primitive

De fapt, acestea sînt tumori care își pot avea originea în țesutul os-

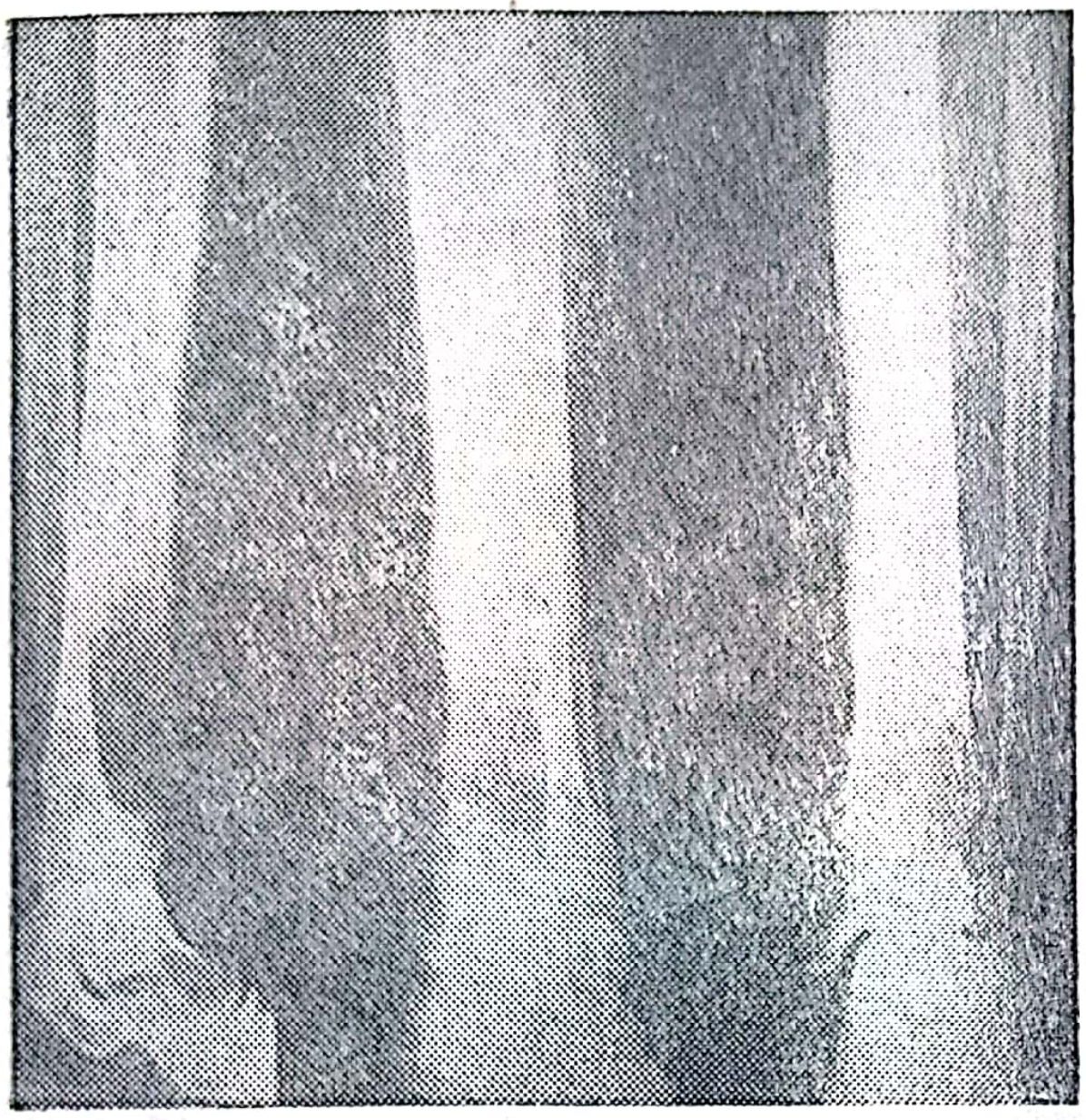

Fig. 6.4.1. — Osteopatie tumorală benignă — forma osteoporotică: osteom osteoid cu lipsă corticală *(colecția Cl. Baciu).*

teogenic sau haversian al corticalei compacte sau în măduva osoasă, care cuprinde, la rîndul ei, elemente hemopoietice și țesut reticuloendotelial.

În prima categorie se includ osteosarcoamele, în cea de-a doua, mieloamele și reticuloendotelioamele.

6.4.2.1.
Osteosarcoamele

Osteosarcoamele sînt neoplasme dezvoltate din țesutul osos propriu-zis, fiind denumite și „sarcoame osteogenice". Sînt tumorile osoase primitive cele mai frecvente, care se dezvoltă în adolescență între 15 și 20 de ani. Neoplazia poate afecta orice os, cu predilecție însă oasele lungi, și debutează pe metafiză, în vecinătatea cartilajului de conjugare.

Semnele clinice și paraclinice sînt variate și determinate de evoluția și întinderea tumorii, care adeseori cuprinde elemente din trei țesuturi diferite. De pildă, în formele cu predominanță cartilaginoasă, în care vascularizația este săracă, se pot produce zone de necroză, pe cînd în acele forme cu vascularizație abundentă tumoarea poate căpăta un aspect pulsatil, telangiectazic.

Dezvoltarea tumorală creează totdeauna o distrugere osoasă, însă aspectul acesteia este variabil în funcție de zona afectată: în formele dezvoltate la nivel medular, cu structură laxă, osteoliza — mai vastă și însoțită adesea de fracturi patologice — este mai redusă la nivel cortical; în formele dezvoltate la nivel cortical, corticala este pătrunsă de procesul neoplazic, producîndu-se o reac-

Fig. 6.4.2. — Osteopatie tumorală benignă — forma hiperostotică: condrom hiperostotic *(colecția Cl. Baciu).*

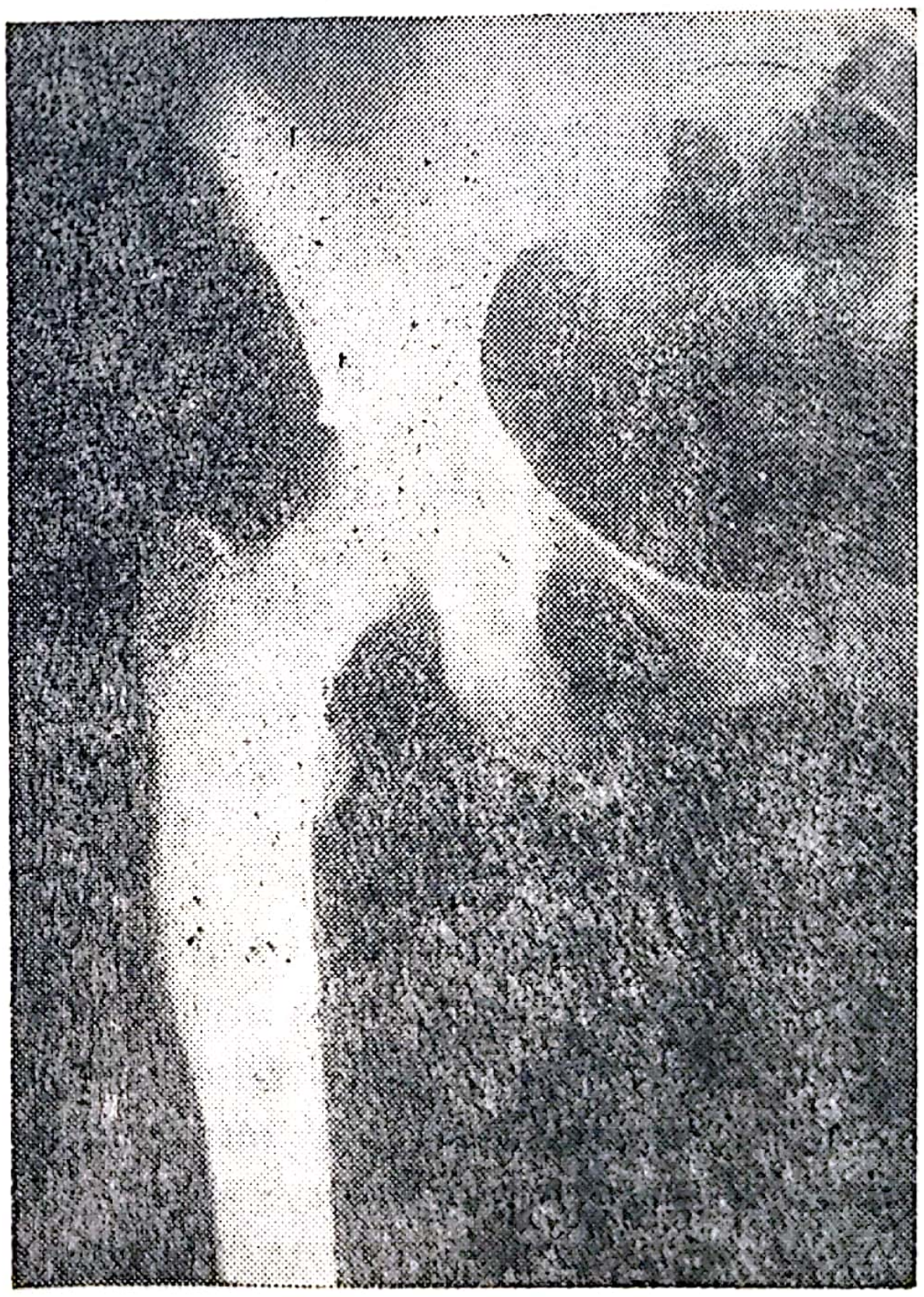



Fig. 6.4.3. — Osteopatie tumorală malignă: condrosarcom cu imagine de „pinten periostic“ *(colecția Cl. Baciu).*

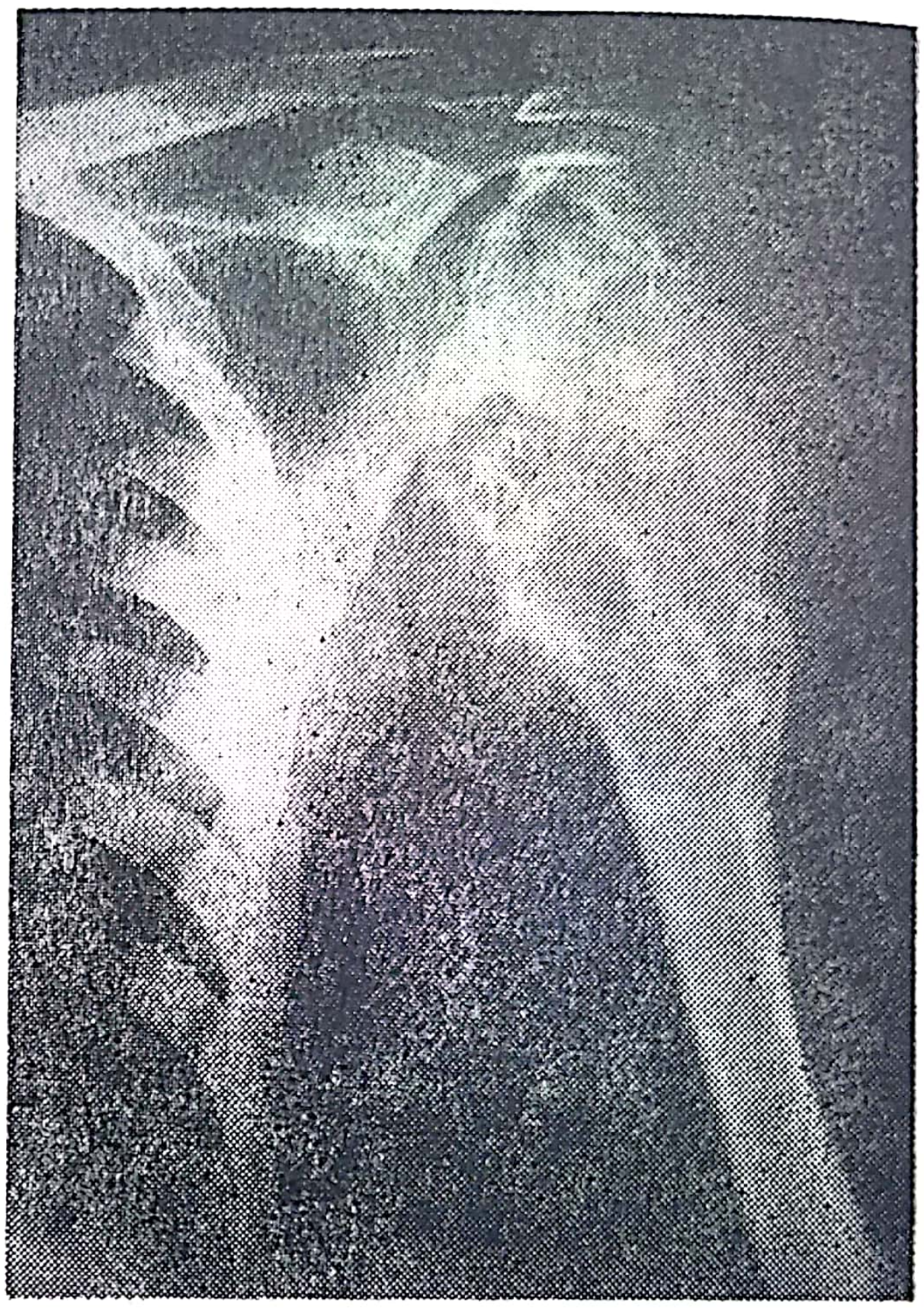

Fig. 6.4.4. — Osteopatie tumorală malignă — osteosarcom osteolitic al humerusului: osteoliză și distrugere corticală *(colecția Cl. Baciu).*

ție osoasă subperiostală care creează o proeminență caracteristică („pinten periostic“) (3) (fig. 6.4.3).

Clinic, *durerea* este primul simptom, cu caractere variate, dar în general tenace, greu de calmat. *Tumoarea,* atunci cînd este palpabilă, face corp comun cu osul, iar tegumentul este mobil pînă în faza de invazie. *Fractura spontană* este un simptom inconstant care apare pe fondul tumorilor osteolitice.

Radiografic, se descriu unele imagini caracteristice. Tumoarea apare cu contur nedefinit, cu aspect de „foc de ierburi“ sau sub forma asocierii unor aspecte de osteoliză sau de osificare și, în general, cu tendință marcată la creșterea rapidă de volum.

Osul afectat prezintă la nivelul tumorii o lipsă de substanță corticală, corespunzătoare decolării periostale și formării „pintenului periostic“ (fig. 6.4.4).

6.4.2.2.
Fibrosarcoamele

Fibrosarcoamele sînt tumori rare, greu de diferențiat de formele osteogenice, în general evoluînd însă extraosos, aderente la os, dar extraperiostic păstrează inițial un plan de clivaj (3).

Radiografic, tumoarea apare ca o umbră extraosoasă, cu distrugerea corticalei (fig. 6.4.5).

6.4.2.3.

Reticulosarcomul (Tumoarea Ewing)

Reticulosarcomul are o structură polimorfă, dezvoltîndu-se din celulele reticulare ale măduvei osoase; frecvența sa este mare, deoarece reprezintă peste 20% din tumorile osoase maligne primitive (4).

Clinic, se manifestă inițial prin durere izolată sau însoțită de fenomene inflamatorii. Tumoarea crește rapid, la început este dură, fusiformă și dureroasă; apoi, cînd este voluminoasă, poate deveni moale.

Radiografic (fig. 6.4.6), apare o reacție corticoperiostală caracteristică, care constă în condensarea corticalei, cu aspect de foi suprapuse, separate de spații transparente — aspect de „bulb de ceapă".

În stadiul tardiv, în general, este invadată medulara sau, dacă extinderea se face către exterior, procesul tumoral perforează corticala și invadează țesuturile moi vecine.

Fig. 6.4.5. — Osteopatie tumorală malignă — fibrosarcom al ulnei: umbră (curbă) extraosoasă și distrugerea corticalei *(colecția Cl. Baciu).*

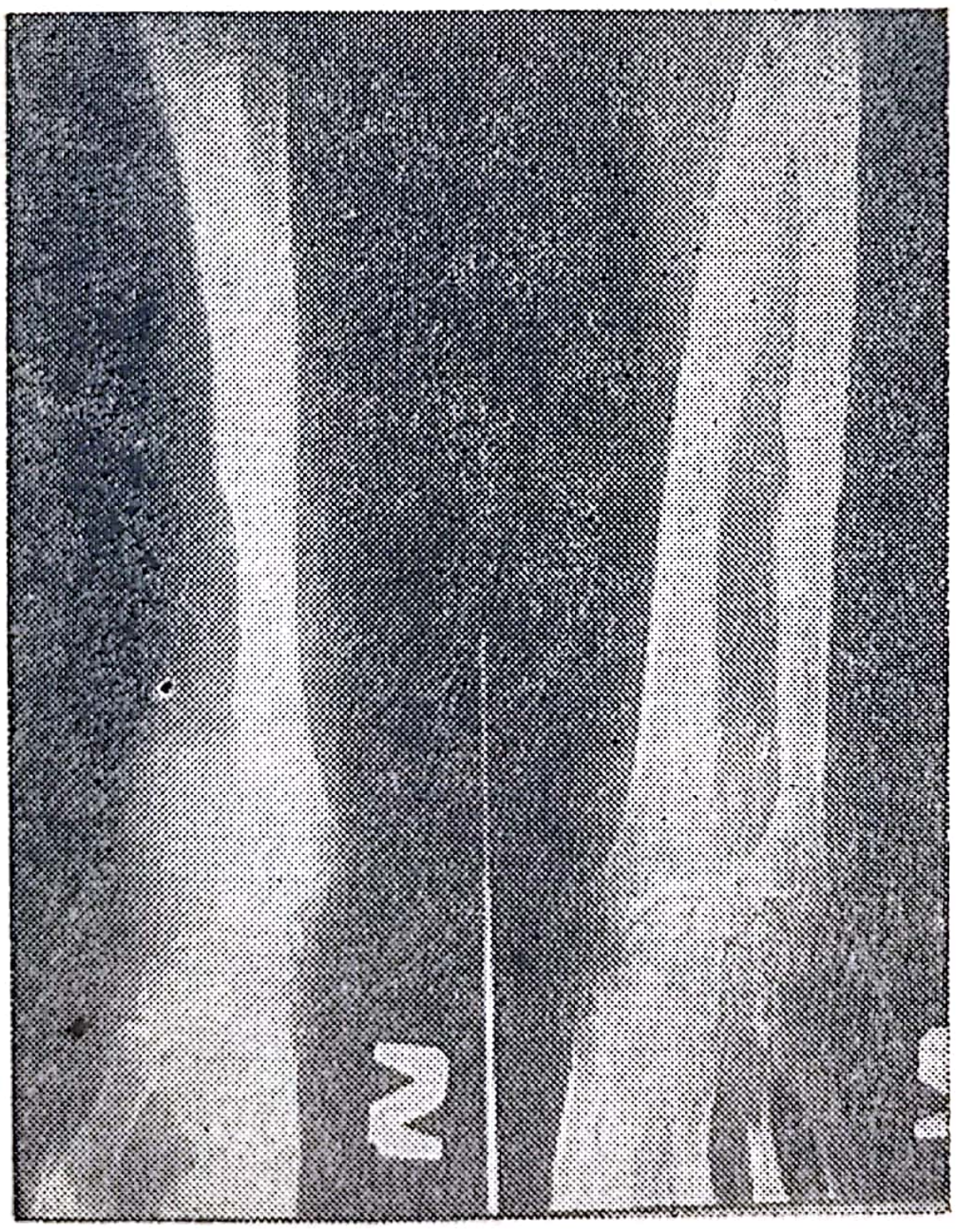

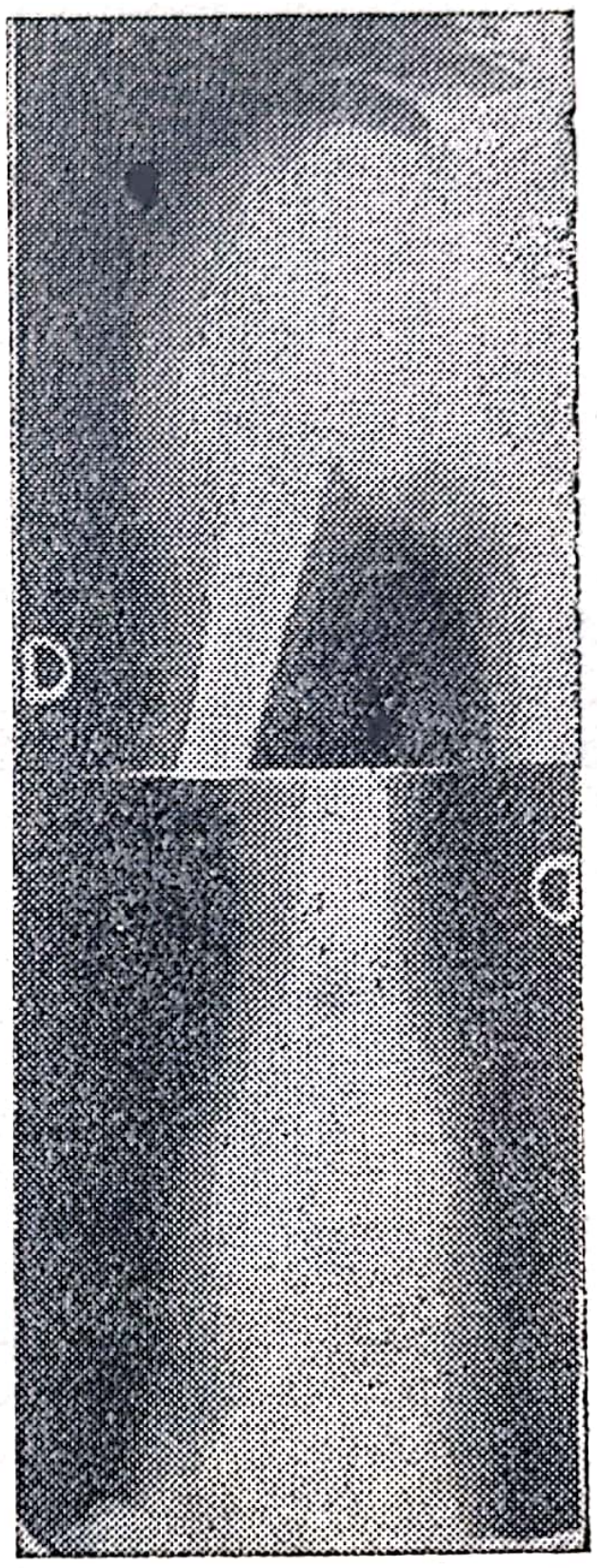

Fig. 6.4.6. — Osteopatie tumorală malignă — reticulosarcom Ewing: reacție corticoperiostală (aspect de „bulb de ceapă") *(colecția Cl. Baciu).*

6.4.2.4.

Mieloamele

Mieloamele se dezvoltă din țesutul medular propriu-zis și, din punct de vedere clinic, au două forme.

Mielomul multiplu (boala Kahler) se caracterizează printr-un complex de sindroame — osos, renal, neurologic, pulmonar etc. (7).

Din punct de vedere osos, se produc o multitudine de geode sau imagini polichistice, care afectează unul sau mai multe oase în totalitate (fig. 6.4.7).

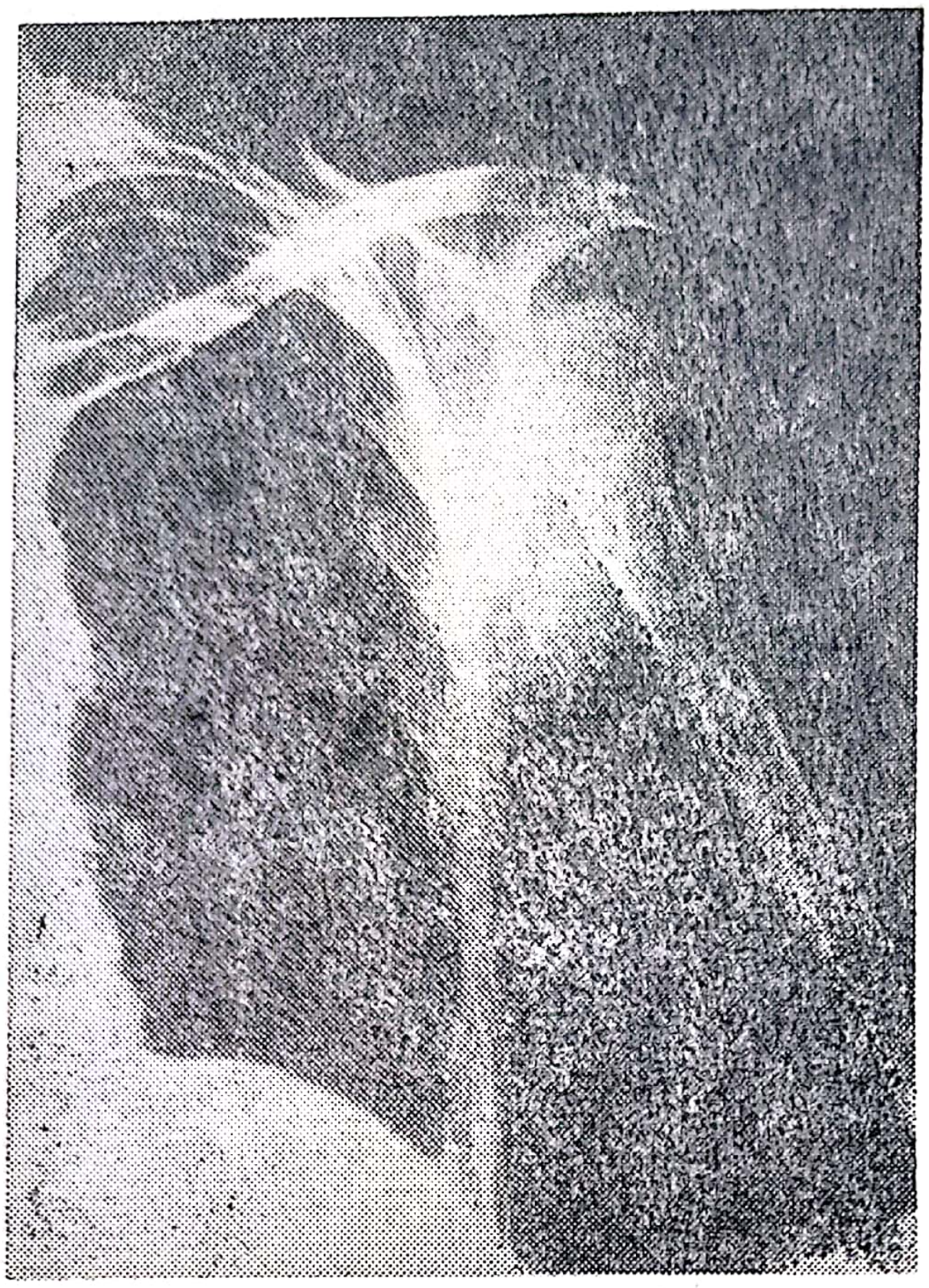

Fig. 6.4.7. — Osteopatie tumorală malignă — mielom multiplu (boala Kahler): geode sau imagini polichistice *(colecția Cl. Baciu).*

Mielomul solitar este o tumoare osoasă fluctuentă, uneori pulsatilă, care invadează țesuturile moi vecine, dar care în ansamblu are un grad mai redus de malignitate, fiind considerată chiar ca o tumoare benignă (7).

6.4.3.

Tumori osoase maligne secundare

În grupul acestora există tumori care invadează osul din aproape în aproape, dar și tumori care se dezvoltă prin însămînțare osoasă de la distanță, pe cale hematogenă sau limfatică. Din acest punct de vedere, unele cancere — în special epitelioamele — sînt denumite *„cancere osteofile“* (16). Metastazarea osoasă se face aproape totdeauna dintr-un epiteliom glandular, mai rar dintr-unul malpighian și excepțional dintr-o tumoare sarcomatoasă (3). Cancerul de sîn dă metastaze osoase într-o proporție de pînă la 40% din cazuri, iar cel de prostată, într-o proporție de peste 70% (17). S-ar situa în ordine, în ceea ce privește potențialul metastazic osteofil, cancerele tiroidian, renal, bronșic etc.

Cel mai adesea, metastazarea osoasă se face la nivelul coloanei vertebrale și al bazinului și, de obicei, focarele sînt multiple. Uneori — și aceasta nu prea rar — manifestarea metastazică osoasă apare mai înainte de descoperirea focarului canceros primar, tocmai suferința osoasă fiind aceea care induce examenele comple-



Fig. 6.4.8. — Osteopatie tumorală malignă secundară — forma osteolitică: metastaze vertebrale după cancer mamar.

mentare ce vor permite descoperirea cancerului primitiv.

Clinic, metastaza osoasă se manifestă prin durere mai mult sau mai puțin difuză sau localizată, în funcție de numărul focarelor metastazice.

Radiografic, *forma osteolitică rarefiantă* (fig. 6.4.8) este cea obișnuită. Apare ca o lacună diafizară, unică sau multiplă, cu margini șterse, structura osoasă prezentînd resorbție, care atinge atît centrul, cît și corticala, dar fără reacție periostică.

În *forma osifiantă*, care se produce cu predilecție la nivel vertebral, osul apare de o tonalitate intensă — aspect descris sub denumirea de „vertebră de marmură" sau „de fildeș" (fig. 6.4.9), așa cum se constată în cancerul de prostată.

Forma osteolitică, la nivelul coloanei, produce turtirea vertebrelor sau cuneiformizarea lor.



Fig. 6.4.9. — Osteopatie tumorală malignă secundară — forma condensantă: metastază osoasă după cancer al prostatei („vertebră de fildeș").

Bibliografie selectivă

1. BACIU CL. Semiologia clinică a aparatului locomotor, Edit. medicală, București, 1975.
2. CARLIOZ H. — Distrophies osteo-articulaires. În: „Pathologie chirurgicale", ed. a II-a, Masson et Cie, Paris, 1975, p. 1 375—1 409.
3. CAUCHOIX J. — Affection acquises non traumatiques des membres et des centures. În: „Nouveau précis de pathologie chirurgicale", vol. II, Masson et Cie, Paris, 1947, p. 3—121.
4. DENISCHI A. — Osteonecroze aseptice. În: „Patologie chirurgicală", vol. I, Edit. medicală, București, 1975, p. 502—525.
5. DENISCHI A. — Leziuni traumatice ale scheletului. În: „Patologie chirurgicală", vol. II, Edit. medicală, București, 1975, p. 469—480.
6. DENISCHI A., FILIPESCU GH. — Tumori osoase. În: „Patologie chirurgicală", vol. II, Edit. medicală, București, 1975, p. 541—573.
7. * * * — Dicționarul medical, Edit. medicală, București, 1969.
8. FORGUE E. — Affection des os. În: „Précis de pathologie externe", vol. I, Gaston Doin, Paris, 1935, p. 645—790.
9. JEANBRAU E., SÉNÈQUE J. — Des fractures en général. În: „Précis de pathologie chirurgicale", vol. I, Masson et Cie, Paris, 1937, p. 701—780.
10. LETOURNEL E. — Infections osteo-articulaires. În: „Pathologie chirurgicale", ed. a II-a, Masson et Cie, Paris, 1975, p. 1 343—1 374.
11. MAREȘ E., ȘUTEU I., ATHANASESCU S. — Plăgile oaselor. În: „Chirurgie de campanie", Edit. militară, București, 1956, p. 121—141.
12. MEDREA O. — Osteodistrofii osoase. În: „Patologie chirurgicală", vol. II, Edit. medicală, București, 1975, p. 525—541.
13. MERLE D'AUBIGNÉ — Lesions traumatiques du squelette. În: „Nouveau précis de pathologie chirurgicale", vol. I, Masson et Cie, Paris, 1947, p. 347—378.
14. RĂDULESCU AL., BACIU CL. — Fracturi, luxații, entorse. În: „Traumatisme osteoarticulare", Edit. Acad. R.S.R., București, 1967, p. 5—203.

7. Semiologia bolilor chirurgicale ale articulațiilor

Articulația este joncțiunea a două sau mai multe oase (1), un complex de țesut conjunctiv în diverse stadii metamorfice (Policard — cit. de 9). Din punct de vedere mecanic, o articulație poate fi imobilă (sinartroză), semimobilă (amfiartroză) sau mobilă (diartroză) (1), ipostaze important de apreciat, dat fiind că o articulație cu cît este mai mobilă, cu atît riscul său de afectare este mai mare și cel de leziuni sechelare la fel. O articulație puțin mobilă sau chiar fixă își va manifesta suferința prin semne modice, cel mai adesea incluse în simptomatologia afectării structurilor din vecinătate (9) (11).

În determinismul simptomatologic al artropatiilor participă fiecare element structural al unei articulații, care, în ansamblu, este o zonă extrem de bogat inervată, existînd numeroase terminații nervoase la toate structurile, în afară de suprafețele cartilaginoase (7). În felul acesta se asigură împlinirea activității complexului musculo-scheletic prin care sînt posibile senzațiile de mers, echilibru și statică etc. (6) (9). Bogăția acestei inervații justifică deci răspunsul articular față de unele traume (vezi 7.1.1.1 — „Entorsa"), putînd fi considerat ca o consecință directă a acesteia (R. Leriche — cit. de 7).

În suferința articulară, *scheletul* respectiv are un rol important: cu cît leziunea oaselor cuprinse în articulație este mai întinsă, cu atît răsunetul ei asupra articulației va fi mai mare, fiind maxim atunci cînd cartilajul diartrodial este parțial sau total intraarticular.

Cartilajul de înveliș, care nu are nici vascularizație, nici inervație proprie, suferă indirect de acțiunea impactului, care, afectînd structurile ce-l hrănesc, determină leziuni necrotice, ulcerative, care creează zone de asperitate — sursă de disfuncție articulară și în special de dureri.

Sinoviala articulară se comportă față de orice factor patogen ca o seroasă, care, în cadrul reacției inflamatorii, determină producerea unei cantități apreciabile de lichid seros sau purulent, constituind hidartroza; această colecție de lichid, destinzînd articulația, provoacă dureri vii. În plus, avînd funcția de resorbție, în cazul intervenției fenomenului septic, scena clinică va fi completată de tabloul reacției generale a organismului.

Capsula articulară și *ligamentele periarticulare* care o întăresc reprezintă un organ de contenție, cu o sensibilitate deosebită față de procesul inflamator sau față de distensie (11).

În plus, în unele împrejurări, leziunile articulare au un răspuns sinergic față de elementul dureros, așa cum se observă în cele mai multe cazuri de suferință a articulației șoldului, care se însoțește de algii la nivelul articulației genunchiului, probabil ca urmare a suprasolicitării acesteia din urmă. Totdeauna, însă, suferința articulară este urmată destul de repede de distrofia globală a țesuturilor periarticulare și cu precădere a structurilor musculare. Amiotrofia de origine articulară este evidentă, manifestă și urmează oricărei leziuni articulare, indiferent dacă este traumatică, inflamatorie sau de altă natură. Este precoce, însoțind debutul bolii articulare, și progresează pe parcursul acesteia, interesînd în special grupurile musculare extensoare și avînd, se pare, o origine nervoasă (11).

7.1.

Artropatii traumatice

Problemele care se ridică în traumatologia articulară, din punctul de vedere al diagnosticului şi mai ales al prognosticului unei leziuni, nu sînt simplu de soluţionat, întrucît nu există totdeauna o corespondenţă între natura şi intensitatea traumatismului şi răspunsul imediat şi tardiv al aparatului articular. În acest sens, un traumatism minor poate fi urmat de instalarea consecutivă a redorii articulare, care reprezintă, poate, primul pas către o articulaţie cu funcţia iremediabil pierdută (11) (12). Este justificarea dispensarizării oricărui traumatizat articular, în vederea stabilirii la timp a necesităţilor de reeducare funcţională.

7.1.1.

Contuzii articulare

7.1.1.1.

Entorsa

Este rezultatul unui traumatism ligamentar (2), dar din punctul de vedere al disfuncţiei există încă discuţii, întrucît, cel puţin pentru unele forme de entorsă, nu se pot identifica leziuni anatomopatologice evidente.

Agentul vulnerant este reprezentat în general de suprasolicitarea sau distorsiunea bruscă a unei articulaţii, care produce leziuni ligamentare sau capsuloligamentare, variate ca aspect şi gravitate. La această variaţie lezională participă atît intensitatea sau gradul distorsiunii, cît şi tipul de articulaţie pe care aceasta se produce.

În general, traumatismul urmat de entorsă este consecinţa unei mişcări ce depăşeşte amploarea ei fiziologică sau care se exercită într-un sens în care, în mod normal, este limitată, dar care nu ajunge să determine luxaţia (2). Leziunea este mai frecventă pe articulaţiile strînse, şi în special pe articulaţia tibiotarsiană — nivel la care entorsa este posibilă prin hiperadducţia piciorului, mişcare suficientă pentru a produce o formă uşoară a acestei leziuni. Dacă însă distorsiunea este exagerată, mişcarea de înclinare se completează şi prin jocul altor articulaţii ale piciorului, astfel încît se produc leziuni ligamentare complexe în articulaţiile piciorului (11).

Entorsa este o leziune tipică a adultului, întrucît laxitatea ligamentară a copilului preîntîmpină producerea ei, iar osteoporoza bătrînului, în momentul suprasolicitării, favorizează fractura. Unele deformări congenitale care influenţează negativ mecanica articulară favorizează, în acelaşi timp, producerea cu uşurinţă a entorsei. În funcţie de gradul suprasolicitării, leziunea ligamentară — fundamentală în entorsă — poate avea trei aspecte, şi anume de: *întindere*, *ruptură* şi *smulgere* (fig.

7.1.1. *a, b, c*), cu lezarea osoasă particulară asociată.

Indiferent de forma sa, suprasolicitarea articulară se însoțește de o durere violentă, datorată traumatizării numeroaselor formațiuni nervoase ligamentare. Forma ușoară de entorsă permite ca, după acest prim moment dureros, accidentatul să-și poată relua activitatea și chiar executarea unor exerciții sportive (12). Apoi durerea reapare sub o formă atenuată, surdă, odată cu ivirea unui edem, care crește rapid de volum. La examinarea regiunii se constată, palpatoriu, o zonă limitată dureroasă, care corespunde proiecției leziunii ligamentare. Există hipertermie moderată locală, iar după 12—24 de ore apare o echimoză limitată.

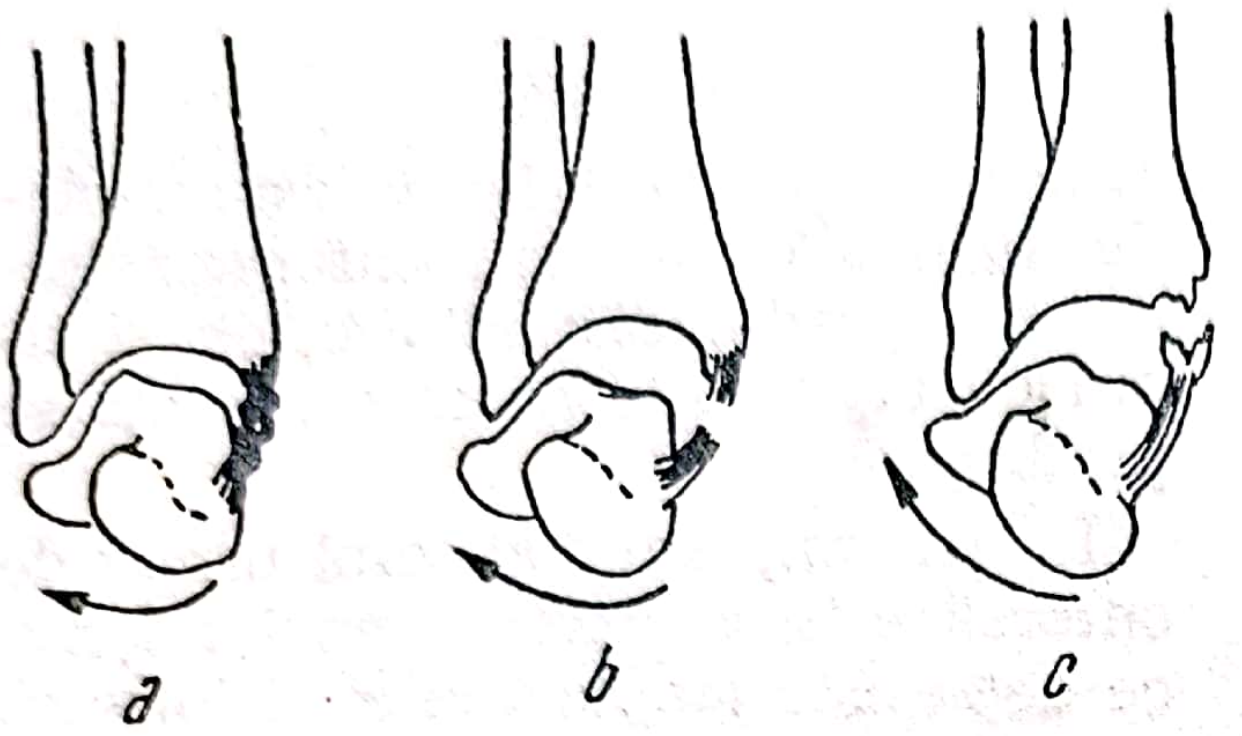

Fig. 7.1.1. — Entorsă.
a — întindere ligamentară; *b* — ruptură ligamentară; *c* — smulgere osoasă.

În formele mai severe, care corespund rupturii ligamentare sau smulgerii inserției, sînt prezente aceleași fenomene, însă de intensitate apreciabilă, ceea ce face ca, în special datorită durerii și contracturii reflexe, articulația să se blocheze. Deformarea regiunii este datorată de această dată nu numai edemului, ci și revărsatului serohematic care se produce în cavitatea articulară, ca urmare a lezării traumatice a sinovialei sau osului intraarticular. Reacțiile vasomotorii sînt și ele evidente prin hipertermie locală, prin vasodilatație activă, putînd trena 8—10 zile de la traumatism. Orice încercare de mobilizare a articulației — pasivă sau activă — este dureroasă, deși nu se pot înregistra mișcări anormale.

În circa două săptămîni de evoluție, sub tratament corect, fenomenele clinice se atenuează treptat și apoi dispar. Există însă și cazuri, chiar dintre cele care inițial au o aparență benignă, la care persistă tulburări sechelare, cu precădere vasomotorii, manifestate fie tegumentar, sub aspectul cianozei, fie osos, cu fenomene de osteoporoză algică (vezi 6.3.2.1 — paragraful „Osteoporoza posttraumatică“), fie ca fenomene de artrită și periartrită, traduse prin durere și impotență funcțională de grade variabile (8).

7.1.1.2.
Luxația

Luxația (fig. 7.1.2) este o leziune articulară, de obicei traumatică, în care suprafețele osoase articulare își pierd raporturile normale (1). Pierderea contactului articular poate fi completă — caz în care *luxația* este

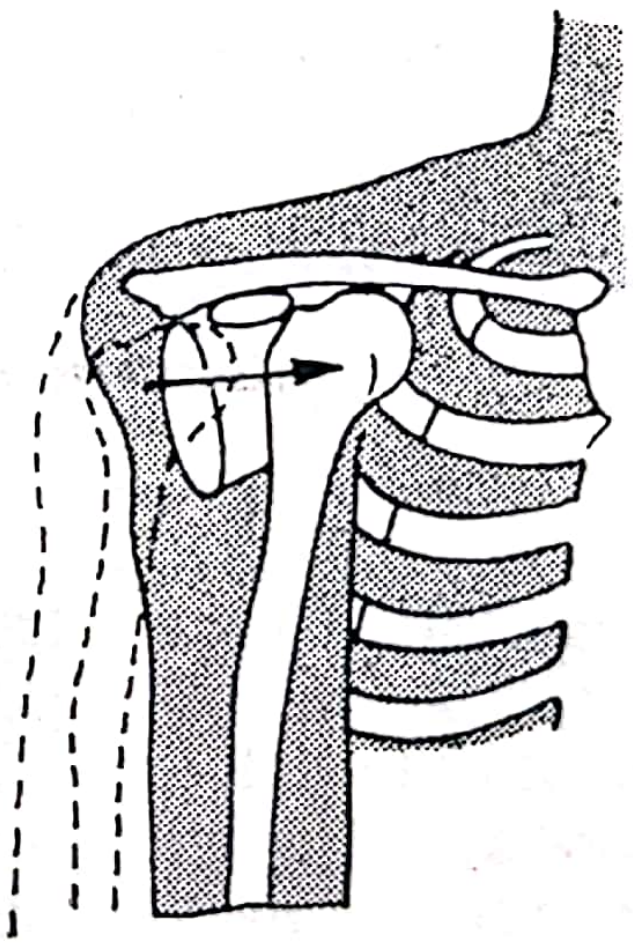

Fig. 7.1.2. — Luxație (scapulohumerală): suprafețele articulare își pierd raporturile normale.

totală — sau incompletă, cînd cele două suprafețe articulare își mai păstrează parțial contactul — caz în care este vorba de o *subluxație*.

În general, luxația este urmarea unui traumatism puternic, cu acțiune directă sau indirectă asupra unei zone articulare care în mod obișnuit nu suportă presiuni, traumatism ce produce distensia capsulei articulare sau dezinserția și ruptura ligamentelor, ceea ce face posibilă deplasarea capetelor osoase articulare prin breșa creată în manșonul capsular; în acest fel se realizează primul timp al luxației, care este apoi completat de cel de-al doilea, care constă în fixarea luxației produse prin greutatea membrului și contractura musculară periarticulară; această atitudine este caracteristică pentru fiecare articulație în parte.

Individualizarea luxației se face după zona topografică interesată (luxație de umăr, de șold etc.), prin sensul deplasării osoase, considerîndu-se totdeauna că segmentul osos subiacent ascensionează față de cel supraiacent, și prin noile raporturi musculare (8).

Luxația traumatică reprezintă o entitate aparte față de **luxația congenitală** sau de cea **spontană** sau **patologică** (6) (9), în care deplasarea osoasă este favorizată sau cauzată direct și implicit de deformări congenitale sau dobîndite ale extremităților osoase sau ale articulației însăși (8).

Clinic, producerea luxației se însoțește de *durere vie*, care se calmează de îndată ce se realizează imobilizarea. Orice încercare de mișcare pasivă sau activă o redeșteaptă cu aceeași intensitate. Concomitent survine *impotența funcțională*, datorată atît durerii la mișcare, cît și contracturii musculaturii periarticulare, care afectează în special mișcările fiziologice, permițînd însă executarea unor mișcări limitate, anormale (11).

Obiectiv, se constată *o atitudine vicioasă* caracteristică pentru fiecare articulație și pentru fiecare tip de leziune, luxarea putîndu-se face în diferite sensuri și avînd ca urmare scurtarea sau alungirea membrului respectiv. Deplasarea segmentelor osoase articulare creează deformarea regiunii articulare, fie prin proeminența anormală a unei extremități osoase, fie prin deformarea reliefului muscular, fie prin crearea unor depresiuni anormale. Cele mai multe luxații sînt urmate de apariția, după cîteva ore de la accident, a unei *echimoze* — probă a leziunilor vasculare atît ale structurilor articulare, cît și ale țesuturilor moi periarticulare; aceasta are adeseori o distribuție caracteristică.

Echimoza trebuie urmărită în evoluția ei, existînd posibilitatea ca ea să fie consecutivă nu numai leziunilor articulare, ci și unor leziuni vasculare mai importante, cu formarea unui hematom, care, prin dezvoltarea sa, poate pune chiar problema intervenției chirurgicale.

Lezarea unor trunchiuri nervoase este destul de frecventă, dat fiind vecinătatea directă a multora dintre acestea cu o zonă articulară. De reținut faptul că leziunea nervoasă poate fi o simplă contuzie sau chiar o ruptură și se poate produce atît în momentul luxației, cît și în timpul reducerii acesteia.

Luxația veche. După o subluxație sau consecutiv unei reduceri incorecte este posibilă instalarea unor leziuni articulare și periarticulare cronice, care constituie luxația veche, — oglindă a persistenței unei deplasări ce nu mai poate fi redusă prin metode ortopedice (8).

Clinic, o astfel de leziune — care nu este legată de factorul timp, ci mai mult de modificările structurale și în special de degenerescența fibroasă a aparatului capsuloligamentar — este recunoscută prin deformarea regiunii, atrofia musculară, cu posibilitatea însă de a executa unele mișcări limitate, ca urmare a adaptării funcționale (8).

Luxația recidivantă este caracterizată prin reproducerea din ce în ce mai ușoară și mai frecventă a deplasării extremităților articulare, sub acțiunea unui traumatism ușor sau chiar spontan, la executarea unei mișcări normale. O astfel de leziune este datorată unei laxități excesive a capsulei și ligamentului sau unei dezinserții a acestora.

Clinic, semnele sînt asemănătoare celor din luxația recentă, însă mai moderate, fără edem periarticular și fără echimoză.

7.1.2.
Plăgi articulare

Plaga articulară este consecința acțiunii unui agent vulnerant ce creează o soluție de continuitate tisulară, care pune regiunea articulară în contact cu mediul extern (vezi 1.2.2 — „Semiologia traumatismelor deschise“). Din acest punct de vedere se cuvine menționată importanța stabilirii caracterului nepenetrant sau penetrant al plăgii, ca pentru oricare dintre plăgile cavităților naturale ale organismului.

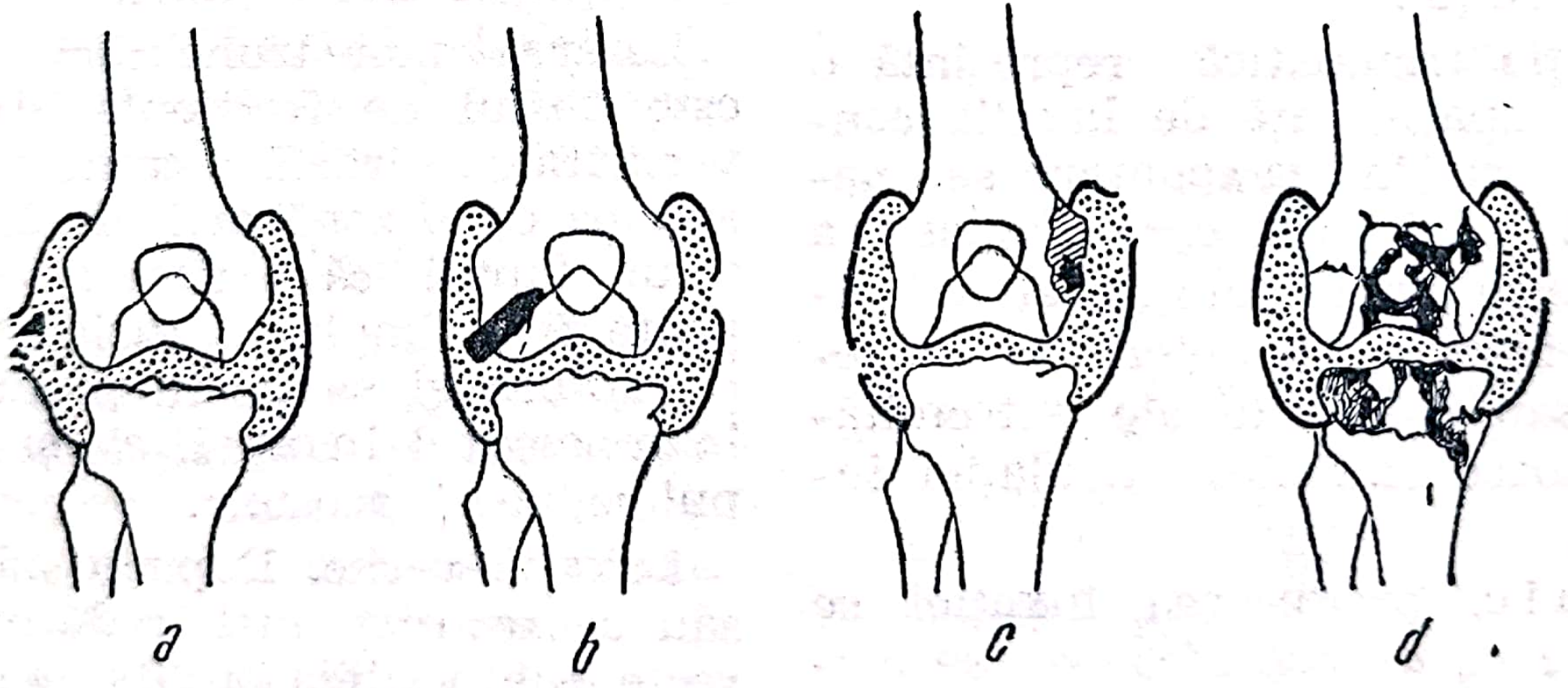

Fig. 7.1.3. — Plagă articulară *(după E. Mareș)*.
a — plagă sinovială; *b* — plagă articulară cu retenție de proiectil; *c* — plagă articulară cu leziune epifizară asociată; *d* — plagă articulară cu leziuni epifizare complexe.

O plagă articulară este socotită **nepenetrantă** dacă traiectul ei nu comunică cu sinoviala și este considerată **penetrantă** în cazul în care cavitatea articulară este deschisă prin lezarea sinovialei. În acest sens, numai o plagă penetrantă este o plagă articulară propriu-zisă; menționarea caracterului nepenetrant al unei leziuni care interesează țesuturile periarticulare este însă necesară, dat fiind riscul potențial al propagării intraarticulare a proceselor septice ce evoluează pe fondul unei plăgi nepenetrante situate în vecinătatea imediată a unei articulații (6).

Clinic, în cazul unei plăgi largi, care expune vederii întreaga zonă traumatizată, leziunea articulară este lesne de identificat după aspectul cartilajului sau al suprafețelor articulare, ca și după scurgerea de lichid sinovial.

Identificarea plăgii articulare nu este însă un fapt simplu atunci cînd aceasta este punctiformă sau cînd este produsă de un proiectil care a creat o plagă oarbă. Într-o astfel de situație, nici durerea locală, nici eventualul revărsat intraarticular nu au o valoare semiotică specifică, ambele simptome putînd fi generate și de leziuni periarticulare. Singurul simptom patognomonic este *scurgerea de lichid sinovial,* însă aceasta este inconstantă, întrucît exteriorizarea lichidului poate fi împiedicată de anfractuozitatea traiectului plăgii sau de prezența cheagurilor, iar identificarea ca atare este grea în cazul concomitenței unei hemoragii. Exteriorizarea unor picături de grăsime prin plagă este un semn valoros de lezare sinovială, însă este inconstant, datorită acelorași cauze (3).

Într-o astfel de situație de dubiu diagnostic se impune intervenția operatorie exploratoare (3) (4) (6), întrucît cu cît diagnosticul este afirmat mai de timpuriu, cu atît există șansa unei vindecări de calitate, dat fiind că sinoviala se apără mult mai bine împotriva agresiunii microbiene inerente cînd este mai rapid curățată de eventualii corpi străini și cînd, printr-o cusătură corectă, este transformată într-o cavitate închisă (8).

7.2.
Artropatii inflamatorii

Procesele acute sau cronice inflamatorii care evoluează la nivelul unei articulații poartă numele de artrite. Afectarea septică a articulației se poate face prin inoculare directă — așa cum se petrec lucrurile în cazul unei plăgi penetrante articulare sau în cazul unei puncții articulare incorecte, făcută în scop biopsic sau evacuator — sau prin inoculare indirectă — hematogenă, în cazul infecțiilor generalizate, sau limfatică, în cazul propagării limfatice de la un proces septic din vecinătate. Artrita consecutivă inoculării directe, denumită și **artrită primitivă,** este datorată cel mai adesea unor germeni nespecifici, piogeni sau nu; cea consecutivă inoculării hematogene sau limfatice, denumită și **artrită secundară,** este datorată deseori unor germeni specifici.

7.2.1.
Artrite acute nespecifice

Sînt leziuni articulare cauzate de germeni aerobi sau anaerobi, izolați sau asociați, a căror formă de manifestare articulară este variabilă — cel puțin în stadiul inițial de evoluție — cu natura și felul inoculării și, ca în orice proces septic, cu valoarea echilibrului organism — agresor. Intensitatea, durata și evoluția semnelor și simptomelor articulare sînt dictate de forma anatomopatologică a leziunilor, care poate urma o scară ascendentă, de la simpla sinovită — proces de reacție inițială a structurilor articulare —, pînă la procesul flegmonos articular sau la o leziune mixtă osteoarticulară, urmată de luxație patologică (8).

Clinic, *în forma cea mai benignă,* suferința articulară se manifestă numai prin artralgie mono- sau plurifocală, așa cum se poate constata în cursul evoluției unor boli infecțioase. Reacția articulară, cu prezența de revărsat, este redusă și în tot cazul spontan trecătoare.

Într-o formă mai severă, reacția sinovială este mai accentuată, traducîndu-se prin producerea unui abundent revărsat articular, care deformează reliefurile, articulația devenind globuloasă. Bolnavul caută să diminue artralgia prin adoptarea unei atitudini caracteristice de semiflexie, care reprezintă și atitudinea de relaxare, de maximă capacitate articulară, în felul acesta micșorînd într-un anumit grad distensia capsulară generatoare de stimuli dureroși.

În *artrita secundară,* atît timp cît reacția articulară rămîne manifestă prin revărsat seros, fenomenele generale prezente, și în special ascensiunea termică, aparțin bolii de bază și mai puțin afectării articulare.

În *artrita primitivă* — care de cele mai multe ori, datorită condițiilor care o determină, este o artrită septică de la început — sau în cazul unei artrite secundare cu evoluție nefavorabilă, în care revărsatul articular este sau devine purulent, fenomenele generale și locale îmbracă un caracter zgomotos, specific manifestărilor septice grave.

În astfel de condiții, articulația lezată este imobilizată în poziția caracteristică de semiflexie, nu numai datorită elementului antalgic, dar și datorită preponderenței acțiunii flexoare față de cea extensoare, care este redusă ca urmare a amiotrofiei ce se instalează rapid cu precădere pe acest grup muscular.

Orice mișcare activă sau pasivă exacerbează durerea, care este maximă la presiune la nivelul interliniei articulare. În ansamblu, articulația este globuloasă, cu tegumentul roșu și cald, toate fenomenele inflamatorii ajungînd la o intensitate maximă în cazul flegmonului capsular, în care se produc și focare purulente periarticulare.

Ținînd seama de importanța deosebită a recuperării integrale a unei articulații, în caz de dubiu diagnostic — frecvent în afectările articulare ușoare — poate deveni necesară puncția exploratorie, care permite aprecierea din punct de vedere bacteriologic a aspectului lichidului conținut.

7.2.2.

Artrite acute specifice

7.2.2.1.

Artrita gonococică

Artrita gonococică este o boală care, prin natura germenului cauzal, se situează la limita dintre specific și nespecific. Este însă considerată ca o infecție specifică, datorită tropismului cu totul particular al gonococului Neisser de a se localiza, prin diseminare pe cale sanguină, pe sinoviala articulară, și aceasta cu precădere la nivelul articulației genunchiului.

Reacția articulară, sub orice formă s-ar manifesta, în special artralgia cu diverse grade de intensitate, trebuie înregistrată de îndată, întrucît afectarea articulară poate surveni în orice moment al evoluției bolii gonococice — atît la bărbat, cît și la femeie.

Formele de manifestare sînt multiple, ca în orice artrită acută — de la simpla reacție sinovială, marcată numai prin artralgii, la leziuni cartilaginoase și osteoperiostice intense, marcate de revărsat articular abundent, purulent, manifestări care, asociate celor violente generale, dau aspectul tipic al unei grave infecții septicemice.

Indiferent de forma evolutivă, există tendința către cronicizarea leziunilor, putîndu-se ajunge la anchiloză.

7.2.2.2.

Artrita tuberculoasă

Artrita tuberculoasă este de fapt o osteoartrită, urmare a inoculării pe cale hematogenă realizate în perioada secundară de evoluție a bacilozei, care recunoaște actualmente o maximă frecvență între 20 și 30 de ani. Este posibilă și însămînțarea limfatică de la un proces activ din vecinătate. Leziunea tuberculoasă poate interesa toate elementele articulației, avînd în plus tendința ca, prin perforația capsulei, să disemineze și la țesuturile moi periarticulare.

La tineri, localizarea obișnuită este epi- sau metafizară, iar la adult, cea sinovială. Sinovita bacilară este urmată de o reacție variabilă, în funcție de virulența infecției, sub forma revărsatului seros, serofibrinos, fibrinopurulent sau cazeopurulent (10).

Simptomatologie. Clinic, debutul bolii este lent și progresiv, cu semne locale discrete: ușoară jenă funcțională, tumefacție articulară și artralgie moderată, intermitentă, care apar mai ales la oboseală și se calmează la repaus. Aceste fenomene debutează și evoluează pe fondul unei stări generale alterate, specifică impregnării bacilare (astenie, subfebrilitate, scădere în greutate, transpirații nocturne etc.).

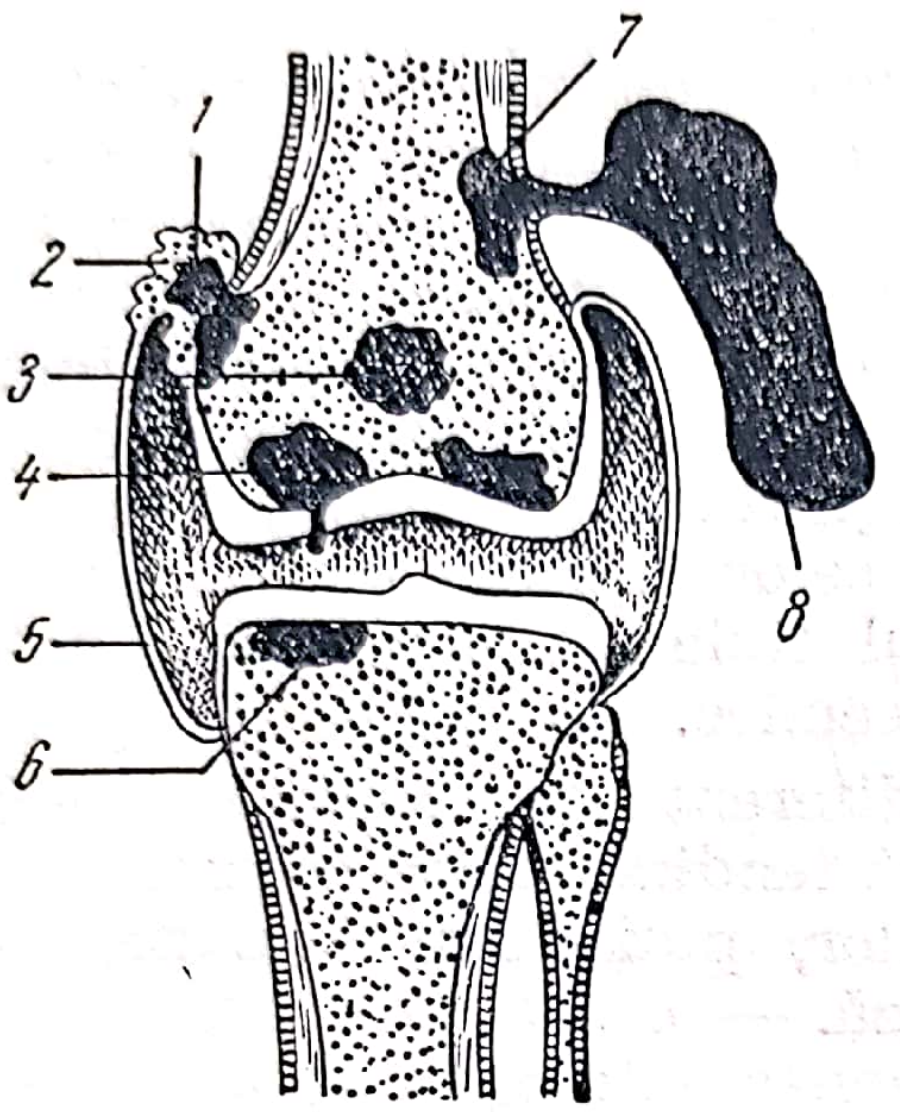

Fig. 7.2.1. — Osteoartrită tuberculoasă (a genunchiului) (*după E. Forgue*).

1 — tubercul subperiostal; 2 — sinovială lezată; 3 — tubercul central; 4 — tubercul subcondral; 5 — sinovială; 6 — tubercul subcondral; 7 — focar subcortical; 8 — bursită paraarticulară.

Obiectiv, se pot constata la examenul comparativ atitudinea antalgică și tumefacția regiunii articulare, cu temperatură locală crescută și cu puncte net dureroase la presiune la nivelul epifizelor. Adenopatia regională și amiotrofia sînt constante.

Examenul radiologic obiectivează decalcifierea epifizară, conturul osos șters, pensarea interliniei articulare și chiar — cu caracter mai specific — leziuni distructive la nivelul epifizei.

Simptomatologia descrisă nu este însă suficientă pentru diagnosticul de certitudine a originii bacilare a suferinței articulare și de aceea aceste date trebuie completate printr-un examen clinic de specialitate.

Într-o perioadă evolutivă mai avansată, semnele articulare devin mai nete. Impotența funcțională este marcantă, datorită durerilor exacerbate de orice mișcare. Articulația este globuloasă, acoperită de piele palidă, lucioasă, străbătută de o rețea venoasă evidentă, dînd în ansamblu aspectul descris sub denumirea de „tumoare albă“, care contrastează cu amiotrofia de vecinătate.

În această perioadă evolutivă se formează abcesele reci, care se manifestă inițial printr-un edem localizat, care apoi se ramolește la centru, devine fluctuent și în cele din urmă fistulizează, lăsînd să se scurgă un conținut serogrunjos caracteristic.

Totodată, articulația este fixată într-o poziție ce oferă o maximă capacitate, dictată de revărsatul intraarticular. Inițial reductibilă, cel puțin sub anestezie, ea devine apoi o adevărată luxație patologică datorită leziunilor erozive epifizare.

7.2.2.3.

Artrita sifilitică

Este o leziune numai rareori chirurgicală — în faza complicațiilor septice sau a deformărilor cronice —, însă trebuie luată în considerare din necesitățile dictate de diagnosticul diferențial.

Teoretic, afectarea articulară se poate produce în oricare dintre cele patru perioade evolutive ale bolii sifilitice. *Identificarea unei entități reale se poate face însă numai din perioada secundară.*

În perioada secundară, artralgia poate chiar să preceadă erupția cutanată caracteristică, interesînd cu precădere articulațiile mari.

Artralgia survine mai ales noaptea, în repaus, și dispare sau se transformă într-o jenă surdă la reluarea mişcărilor. Alteori, durerile sînt mai violente, prinzînd mai multe articulaţii, ceea ce poate simula un puseu reumatic, cu menţiunea însă că afectarea sifilitică nu are caracter migratoriu.

Mai caracteristică pentru originea sifilitică a suferinţei articulare este formarea unei hidartroze, adesea simetrică, indoloră şi cu accentuare progresivă.

Epifizele sînt radiografic intacte, însă presiunea la nivelul lor provoacă durere.

În perioada terţiară, leziunea oarecum specifică este „pseudotumoarea albă“, adesea bilaterală, care este consecinţa modificărilor intraarticulare create iniţial de apariţia gomei intraepifizare — focar de necroză limitat de reacţia fibroasă —, urmată de statuarea leziunilor cartilaginoase şi sinoviale. *Aceste leziuni anatomopatologice determină şi simptomatologia de însoţire.*

Pe fondul artralgic, articulaţia se deformează, devenind globuloasă, ca urmare a revărsatului intraarticular şi a hipertrofiei extremităţilor osoase. În schimb, spre deosebire de alte forme de artropatie specifică, nu apar adenopatia satelită, nici contractura musculară şi nici dureri la mobilizarea articulaţiei, în care se pot executa mişcări limitate doar de hipertrofia osoasă reactivă.

7.3.

Artropatii degenerative

Cuprind în sfera lor afecțiuni articulare cu evoluție cronică, caracterizate prin deformarea extremităților osoase, neregularitatea contururilor articulare, îngustarea spațiului articular și formarea de osteofite (1). Denumite și artroze, aceste afecțiuni sînt datorate unor factori diverși — infecțioși, toxici, endocrini, traumatici —, iar uneori unor cauze complet necunoscute (7).

Ca în cele mai multe artropatii, leziunea inițială este cantonată în sinovială, care reacționează printr-o hidartroză moderată, care apoi, odată cu transformarea necrotică a focarului sinovial, se transformă într-o reacție fibroasă adezivă, concomitent apărînd în epifiză focare de osteoliză urmate de condensări și osteofite (7).

Simptomatologie. Debutul procesului de artroză este insidios, marcat de *dureri articulare surde,* care apar după o perioadă de repaus al articulației bolnave și care încetează după un exercițiu oarecare. Apoi durerile apar, dimpotrivă, la efort.

Obiectiv, se constată *hidartroză* și *durere provocată la nivelul interliniei articulare.* Treptat, se instalează impotența funcțională, care este marcată inițial de blocarea bruscă a articulației la o anumită mișcare și deblocarea ei prin executarea unei alte solicitări.

Finalul evolutiv al unei artroze este *anchiloza totală,* care exprimă decalcifierea, neregularitățile epifizare, osteofitele, care creează în ansamblu o așa-zisă „incongruență articulară".

Anumite forme de artroză îmbracă unele aspecte clinice particulare.

7.3.1.

Corpii străini intraarticulari

Reprezintă un tip frecvent de artropatie degenerativă, caracterizată prin prezența în cavitatea articulară — în speță sinovială — a unor corpi străini cu originea în înseși elementele respective articulare. Mai des este vorba de formațiuni osoase sau cartilaginoase.

7.3.1.1.

Osteocondrita disecantă (Boala König)

Osteocondrita disecantă (fig. 7.3.1) afectează în special articulația genunchiului la tînăr sau adolescent. Se produce inițial o zonă de necroză epifizară, care, treptat, se izolează de os învelită în cartilaj și se desprinde de rest devenind un corp străin intraarticular (7) (8).

Simptomatologie. Clinic, afecțiunea se manifestă în două faze: prima, de *osteocondrită propriu-zisă,* cînd se produce sechestrul, fără a se izola, și care se caracterizează prin dureri ușoare și puseuri de hidartroză, și cea de-a doua, în care *corpul străin s-a constituit* și care se manifestă prin blocarea bruscă a articulației în poziția de semiflexie, în funcție de mişcarea făcută şi deci de poziția luată de corpul străin în articulație. Dealtfel, corpul străin poate fi identificat palpatoriu într-o anumită poziție articulară (7) (8).

7.3.1.2.

Osteocondromatoza sinovială

Este o afecțiune rară, care poate apărea la tineri în special la articulația cotului, caracterizată prin formarea intraarticulară a numeroşi corpi străini — osteocrondrofite —, datorită metaplaziei sinoviale, în diverse faze de evoluție (2) (9).

În această formă, în afara semnelor citate anterior, se statuează tumefacția articulară boselată, neregulată, putînd fi asemănată cu un „sac de boabe“ (2).

Radiografic, nu se constată anomalii osoase, dar se identifică corpi străini cu diferite grade de opacitate.

7.3.2.

Artropatia hemofilicilor

Acest tip de artropatie afectează vîrsta copilăriei, şi anume pe cei ce suferă de hemofilie (anomalie constituțională, transmisă recesiv), băieți cu vîrsta între 5 şi 15 ani. Se manifestă prin producerea bruscă a hemartrozei — în general fără o cauză aparent evidentă —, fenomen care se poate repeta în orice moment şi care se traduce prin impotență funcțională şi uşoară ascensiune termică. Repetarea puseurilor de hemartroză transformă articulația într-o formațiune voluminoasă, cu țesuturi infiltrate şi atrofie musculară de vecinătate, care constituie în fond artrita.

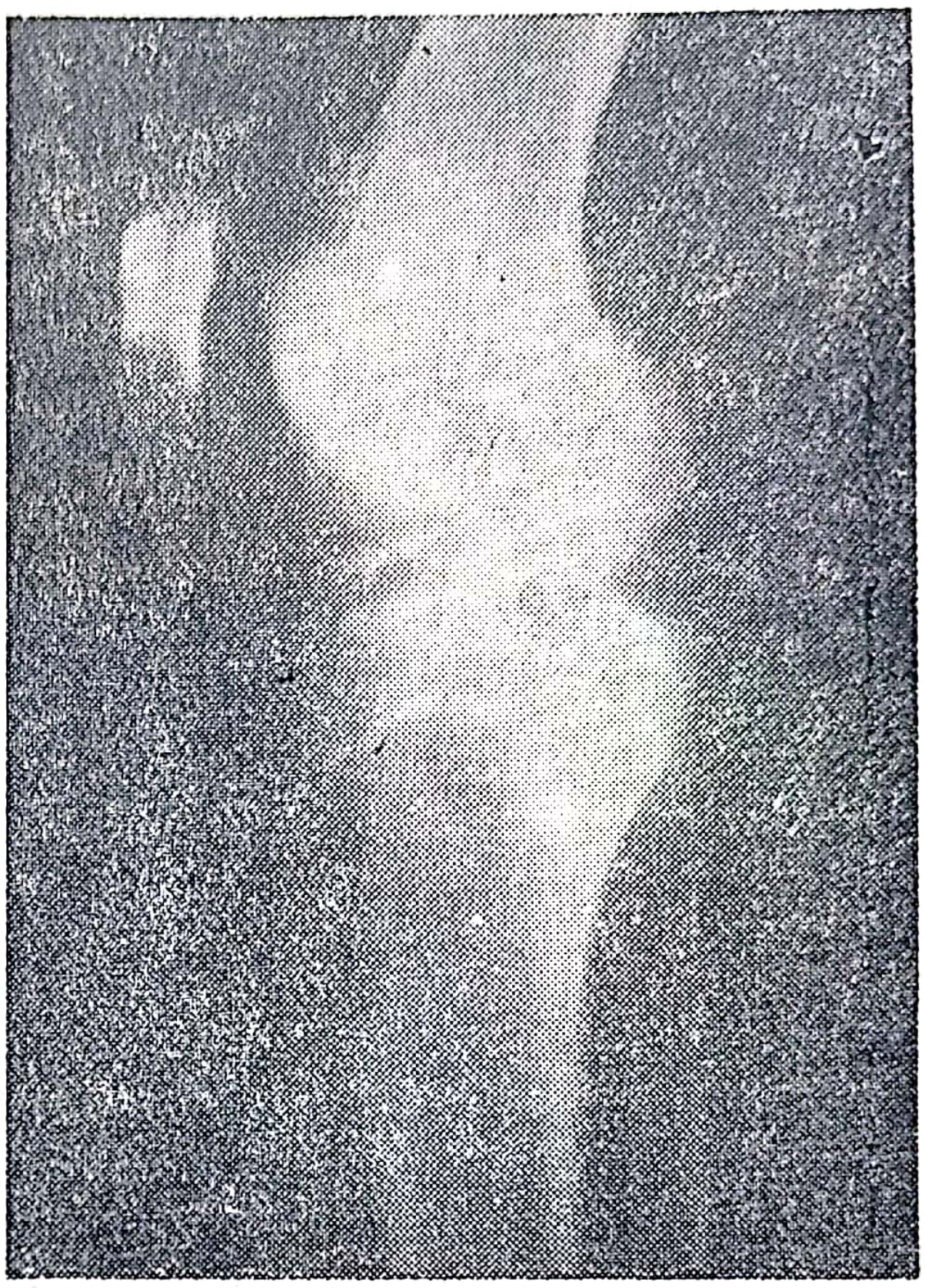

Fig. 7.3.1. — Osteocondrită disecantă (boala König): corp străin intraarticular.

Ulterior, datorită semiflexiei la care recurge bolnavul, se statuează atitudinea vicioasă şi apoi anchiloza (2).

7.4.

Artropatii nervoase

Aparatul articular poate fi afectat în funcționalitatea sa în special prin tulburările mecanice legate de paralizii sau de retracții musculare ce-și au originea în suferința trunchiurilor nervoase sau în alte afecțiuni pendinte de cortex, de măduvă sau de sistemul nervos periferic. Toate acestea au un factor comun, și anume că o atitudine vicioasă necorectată este marcată de deformarea articulară, care devine inerent ireductibilă.

7.4.1.

Artropatia tabetică (Boala Jean Martin Charcot)

Artropatia tabetică se manifestă în perioada de evoluție tardivă a sifilisului și apare cam la 5% dintre tabetici.

Tabesul, sinonim cu „ataxia locomotorie progresivă“, este caracterizat prin incoordonare motorie (ataxie), abolirea reflexelor osteotendinoase, cu păstrarea forței musculare — deși musculatura este hipotonă —, tulburări de sensibilitate profundă, tulburări trofice — toate consecutive unei meningoradiculite, cu demielinizarea de origine sifilitică (3) a cordoanelor dorsale ale măduvei.

Artropatia tabetică se caracterizează printr-un amestec de procese osteolitice și osteogenetice epifizare, cu predominanță distructivă, care în cele din urmă deformează total arhitectura articulației, deoarece afectează toate structurile articulare și țesuturile moi periarticulare.

Clinic, se constată o deformare impresionantă a articulației, care dobîndește aspectul unei tumori neregulate, cu țesuturi edematoase — dar fără caracter inflamator —, cu piele albă și rețea venoasă evidentă — caractere asemănătoare celor ale „pseudotumorii albe sifilitice“.

Mișcările sînt total indolore și imprimă o atitudine ieșită din comun, putînd fi executate — cel puțin pasiv — și mișcări anormale în articulația respectivă (11).

7.5.

Artropatii reumatismale

În acest grup se încadrează atropatiile nemicrobiene de etiologie discutabilă, dar care au unele caractere comune, și anume evoluție îndelungată, leziuni articulare ce coexistă cu zone articulare indemne și fenomene de degenerescență fibrinoidă mezenchimală (7).

7.5.1.

Poliartrita reumatoidă

Această boală — considerată ca un proces de autoimunizare față de unele proteine proprii, mai frecvent la femei — este caracterizată prin afectarea inflamatorie și proliferativă a sinovialei, tradusă în timpul evoluției bolii printr-o reacție productivă fibroasă. Acest tip de modificări se constată și în capsule, și în ligamente (7).



Fig. 7.5.2. — Artropatie reumatismală — spondilită anchilopoietică: „coloană de bambus“.

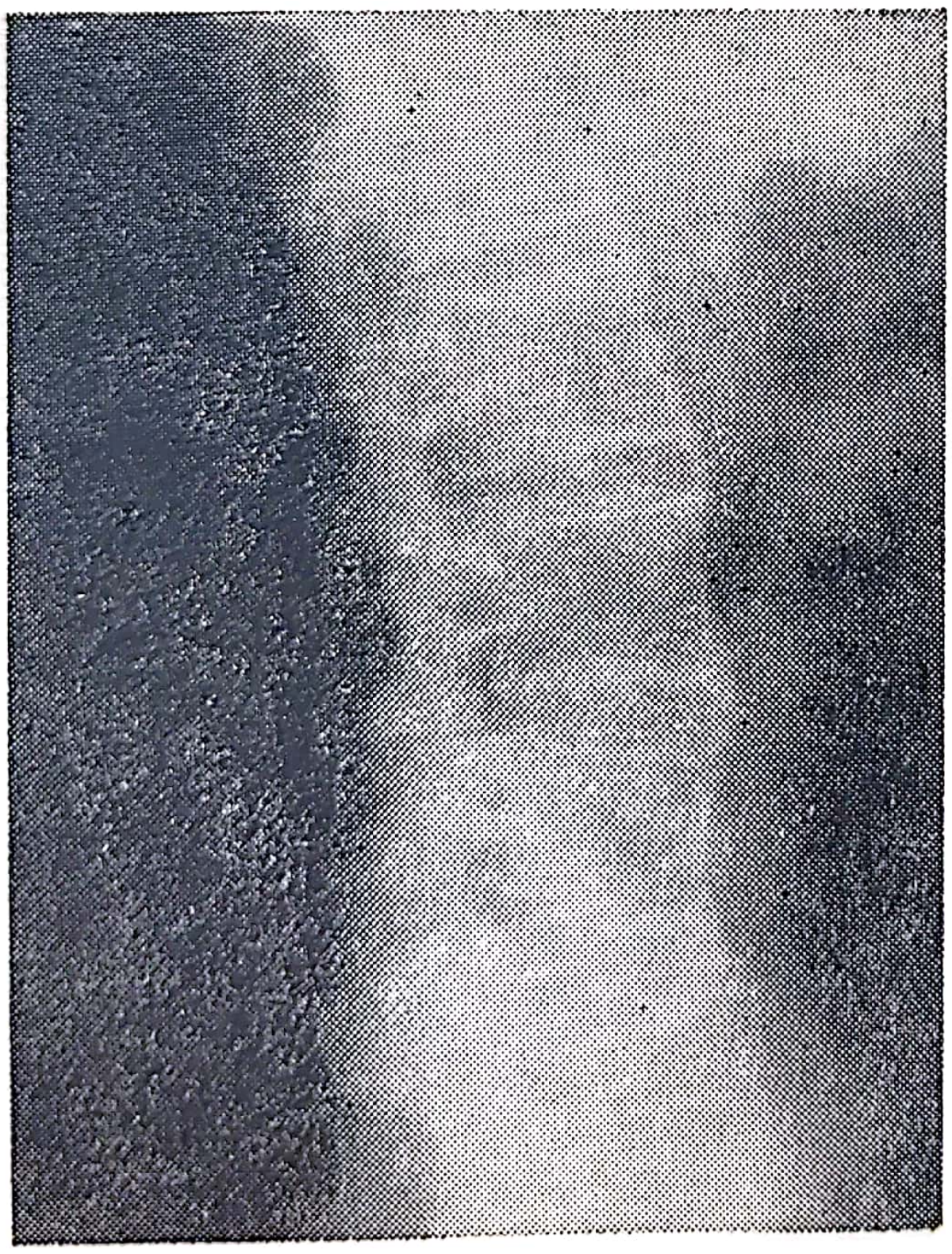

Fig. 7.5.1. — Artropatie reumatismală — spondilită anchilopoietică: osteoporoză vertebrală cu sindesmofite.

Clinic, debutul este insidios, marcat de artralgii, îndeosebi la degetele mîinilor și mai ales la degetele

II și III, care iau aspect de fus. Deseori leziunile sînt simetrice și determină limitarea mișcărilor articulare, contractură musculară periarticulară și, în final, definitivarea distrucției osteoarticulare; se produc dezaxări și deformări ale degetelor „în gît de lebădă“, „în ciocan“ etc. În cele din urmă, distrugerea cartilajului duce la anchiloză.

7.5.2.

Spondilita anchilopoietică

Este frecventă la bărbați tineri și debutează insidios, în special prin rahialgii lombare. În cursul evoluției durerile devin mai nete, dobîndesc un caracter radicular, lordoza se șterge, iar redoarea coloanei vertebrale dorsale devine regulă, prin instalarea contracturii musculare. Frecvent sînt interesate și alte articulații în afara celor intervertebrale.

Radiografic, se obiectivizează un proces de osteoporoză vertebrală, cu turtirea discurilor și, definitoriu, sindesmofite (fig. 7.5.1) — punți osoase juxtadiscale, care leagă corpurile vertebrale între ele și care, mai tîrziu, conferă aspectul caracteristic de „coloană de bambus“ (fig. 7.5.2).

7.6.

Artropatii anchilozante

Multiplele afectări ale aparatului articular pot avea ca urmare, în funcție de evoluție și în bună parte de promptitudinea și corectitudinea tratamentului aplicat, o imobilitate totală a articulației, datorită leziunilor extremităților articulare. Anchiloza reprezintă, în fond, sechela bolii articulare și, în unele cazuri, instalarea ei este semnul unei evoluții favorabile, ba, mai mult, obținerea ei este căutată în scop terapeutic (2).

Există situații în care mișcările într-o articulație sînt reduse pînă aproape de imposibil datorită leziunilor structurilor periarticulare, cele articulare fiind integre — este vorba de *redoarea articulară*.

Indiferent de elementul cauzal, anchiloza se instalează ca urmare a interesării, în diverse grade și sub diferite aspecte, a structurilor articulare, care în esență reacționează prin revărsat intraarticular ce se organizează prin transformare conjunctivă cu țesut fibros și chiar osos. Mugurii cărnoși pătrunși prin efracția sinovialei, în cele din urmă, suferă aceeași transformare fibroasă și, în final, lezarea pînă la dispariție a cartilajului de acoperire favorizează fuziunea epifizelor și formarea calusului.

Clinic, sînt importante constatarea unei anchiloze, precizarea varietății ei, aprecierea atitudinii și, prin aceasta, a gradului de invaliditate (2).

Examinarea unei articulații anchilozate necesită atenție, pentru a putea decela eventualele mișcări reduse și anumite mișcări compensatorii efectuate în articulațiile vecine.

Radiografic, se obiectivează caracterul fibros sau osos al anchilozei.

Bibliografie selectivă

1. BACIU CL. — Semiologia aparatului locomotor, Edit. medicală, București, 1974.
2. CAUCHOIX J. — Afféctions acquises non traumatiques des membres et des ceintures. În: „Nouveau précis de pathologie chirurgicale“, vol. II, Masson et Cie, Paris, 1947, p. 125—192.
3. * * * Dicționarul medical, Edit. medicală, București, 1969.
4. FORGUE E. — Afféctions des articulationes. În: „Précis de pathologie externe“, Gaston Doin, Paris, 1935, p. 791—864.
5. LAVARDE G. — Traumatismes articulaires. În: „Pathologie chirurgicale“, ed. a II-a, Masson et Cie, Paris, 1975, p. 1 159—1 162.
6. MAREȘ E., ȘUTEU I, ATHANASESCU S. — Plăgile articulare. În: „Chirurgie de campanie“, vol. II, Edit. militară, 1956, p. 197—211.
7. MEDREA O. — Osteoartropatii și tumori articulare. În: „Patologie chirurgicală“, vol. I, Edit. medicală, București, 1975, p. 598—622.
8. MERLE D'AUBIGNÉ Q. — Lesions traumatiques des articulations. În: „Nouveau précis de pathologie chirurgicale“, vol. I, Masson et Cie, Paris, 1947, p. 378—392.

8. Semiologia aparatului locomotor

8.1.

Generalități

Aparatul locomotor este constituit din membrele toracice, membrele pelviene, sistemele de prindere a acestora la trunchi — centura scapulară (*cingulum membri superioris*) și centura pelviană (*cingulum membri inferioris*) — precum și din coloana vertebrală. Un volum important din economia organismului este destinat aparatului locomotor, volum ce poate fi apreciat indirect prin procentul suprafeței reprezentate numai de cele patru membre în schema lui Wallace, care indică un procent de 54. Dealtfel, multiple statistici indicatoare de morbiditate arată o preponderență netă a suferințelor acestui aparat față de suferințele viscerale (3) (4) (29). De asemenea, datorită condițiilor vieții moderne, tehnicizării intense, se înregistrează o creștere importantă a numărului leziunilor traumatice, o diversificare a acestora, care creează o patologie deosebit de complexă și totodată cu gravitate sporită (2).

O caracteristică aparte a lezării aparatului locomotor este aceea că, datorită importanței funcției de locomoție, de asigurare a posibilităților de luare de contact cu mediul înconjurător — rod al unor deprinderi motorii —, în fapt reflexe condiționate perfecționate permanent, pînă la posibilitatea efectuării lor în afara procesului de gîndire (24), o dereglare sau o pierdere parțială sau totală a acestora transformă subiectul respectiv într-un deficient motor (4). În mod curent, dar eronat, prin deficiență motorie se înțeleg sechelele afectării sistemului osteoarticular, în special posttraumatice, care pot totaliza chiar 40% din numărul internărilor în servicii nespecializate (25). În realitate, însă, afectarea celorlalte structuri ce intră în alcătuirea aparatului locomotor reprezintă de asemenea un procent apreciabil de deficiență motorie și chiar de invaliditate maximă. Ca exemplu, se poate cita numărul mare de amputații — în special de membre inferioare — care se efectuează din necesitatea terapeutică dictată de arteriopatiile obstructive progresive de diferite etiologii (vezi 2.1.3 — „Arteriopatii obliterative“). Acest exemplu este suficient pentru a scoate în evidență importanța cunoașterii semiologiei, pe baza căreia orice clinician să poată face un diagnostic cît mai corect al unei suferințe a aparatului locomotor, indiferent pe ce structură componentă a acestuia ar fi localizată, și aceasta chiar dacă terapeutica urmează a fi aplicată într-un serviciu de strictă specialitate (4).

Aparatul locomotor este de asemenea sediul multor malformații și boli congenitale, care, prin localizarea lor, permit supraviețuirea și chiar dezvoltarea copilului, făcînd astfel posibilă constatarea lor pe baza unei evidențe, spre deosebire de malfor-

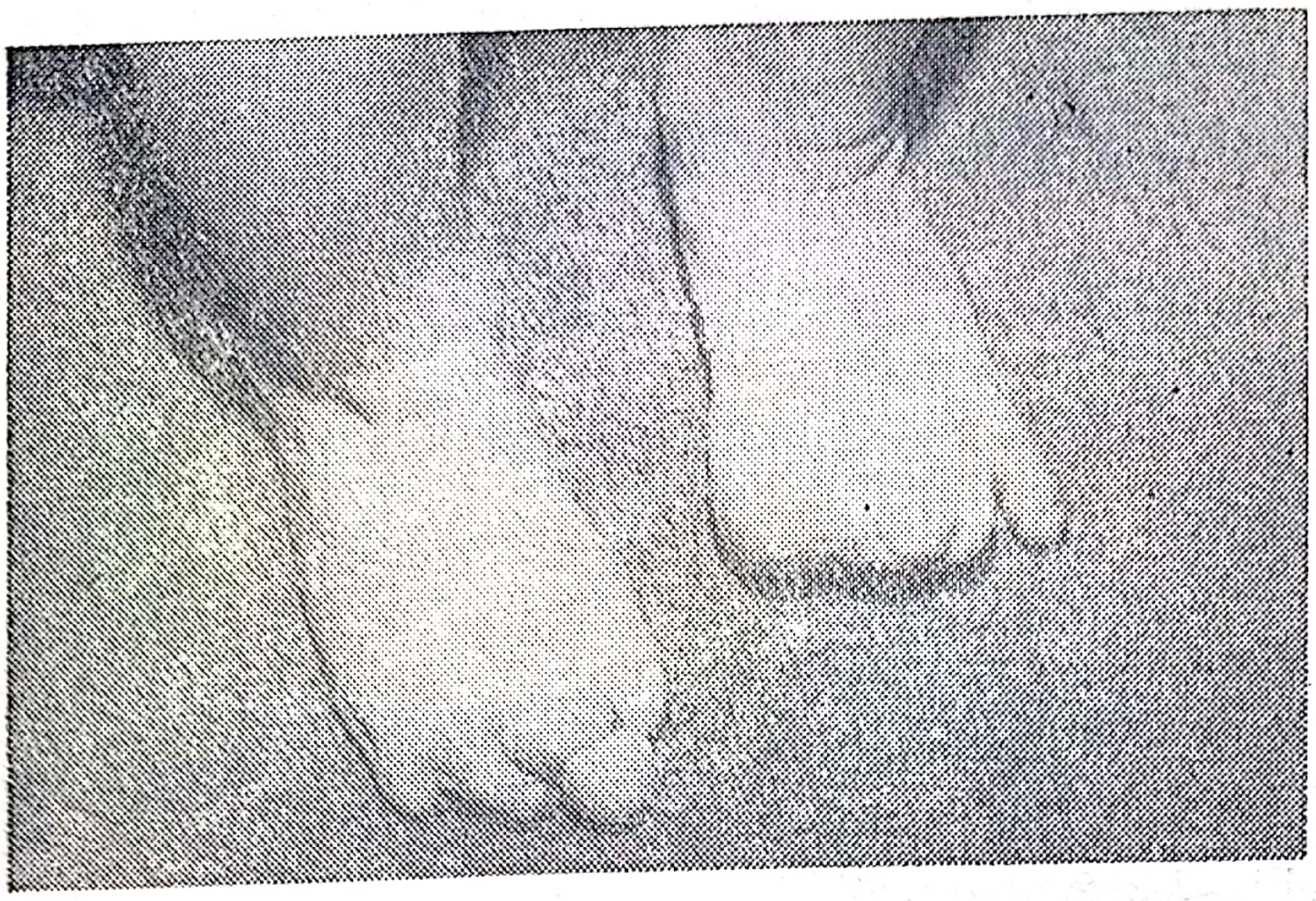

Fig. 8.1.1. — Șanț congenital, cu amputarea parțială a degetelor.

mațiile congenitale viscerale, care sînt mai greu detectabile și de cele mai multe ori incompatibile cu viața. Ele sînt urmarea unor factori diverși, mulți încă necunoscuți. Infecțiile și iradierile suferite de femeia gravidă, anumite medicamente toxice sau anumite anomalii spermatice sînt practic cauzele mai bine cunoscute și, dealtfel, mai frecvent incriminate (19). Astfel, se pot constata *aplazii* (a+gr. *plassein*=a forma), manifestate prin oprirea în dezvoltare a unuia sau mai multor membre sau, dimpotrivă, *hipertrofii* ale acestora, ca urmare a unei proliferări structurale anormale. Alte anomalii sînt reprezentate de *displazii* (dezvoltări anormale) sau de *distrofii* — urmarea unor tulburări de nutriție (17) (31) (35).

Între manifestările generale de boală congenitală se situează *boala amniotică* sau *boala ulceroasă intrauterină*, descrisă de Ombrédanne (Louis) (17) (35), în care afectarea învelișului ectodermic al embrionului sau al fătului determină formarea unor cicatrice reprezentate de șanțuri mai mult sau mai puțin profunde, denumite *șanțuri congenitale*. În mod obișnuit aceste șanțuri sînt superficiale, interesînd țesuturile moi, pînă la aponevroză, și se pot însoți de semne șterse sau, dimpotrivă, datorită rolului de garou al cicatricei, pot determina tulburări ischemice sau de dezvoltare a segmentului respectiv. În cazuri mai rare, șanțul congenital este profund, putînd produce chiar amputarea unui segment de membru, mai ales la nivelul degetelor (fig. 8.1.1).

La nivelul extremităților se pot constata și anomalii congenitale majore, care constau în diverse aspecte de dismorfomelie (dis+gr. *melos*=extremitate).

Astfel, *amelia* reprezintă lipsa completă a unuia sau a mai multor membre, după cum *hemimelia* definește absența parțială a unei extremități distale a unui membru.

Focomelia (gr. *phoke*=focă+*melos)* reprezintă absența parțială sau totală a segmentului proximal al unui membru, cu prezența segmentului distal, care se prinde direct de trunchi, dînd aspectul membrelor de focă (fig. 8.1.2).

Micromelia desemnează malformația în care un membru prezintă segmentele sale dezvoltate proporțional, însă, comparativ cu congenerul, este mai mic. *Peromelia* (gr. *peros* = a mutila) reprezintă amputația congenitală a unei extremităţi, indiferent de nivel (fig. 8.1.3).

Ectromelia (gr. *ectroma* = defect) este absenţa unui os sau a unei părţi din ţesuturile moi, defect care nu împiedică însă dezvoltarea celorlalte părţi componente ale membrului respectiv.



Fig. 8.1.2. — Focomelie.



Fig. 8.1.3. — Peromelie.

În grupa defectelor congenitale sînt cuprinse de asemenea afectări privind dezvoltarea oaselor, la nivelul cărora se produc curburi anormale, cicatrizări vicioase prin formarea de pseudartroze congenitale, malformaţii rahidiene etc. (19), care, în parte, au fost descrise în cadrul osteopatiilor distrofice (vezi 6.3).

În ansamblu, examenul clinic al aparatului locomotor se bazează, în bună măsură, pe inspecţie şi palpare. Datele obţinute trebuie coroborate cu detaliate cunoştinţe de anatomie şi fiziologie a fiecărui segment de membru în parte, pentru a putea înregistra, cu cît mai multă exactitate, aspectele anormale, chiar dacă acestea sînt incipiente şi puţin evidente. În acest fel se pot diagnostica în timp util multe afecţiuni congenitale sau dobîndite, atît de numeroase la nivelul membrelor.

La dispoziţia examinatorului stau de asemenea numeroase examene paraclinice, care permit aprofundarea datelor clinice, dar desigur că multe dintre acestea sînt de domeniul specialităţilor sau ultraspecialităţilor medicale. Examenul radiologic este însă la îndemîna oricărui medic şi tocmai un astfel de examen este absolut necesar pentru amănunţirea aspectelor sistemului osos, la nivelul căruia se aglomerează un important procent din bolile care afectează aparatul locomotor

Un principiu care trebuie respectat în *examinarea aparatului locomotor* este acela de a fi făcută *pe bolnavul complet dezbrăcat*, pentru o apreciere comparativă a membrului afectat faţă de cel presupus sănătos, ca şi pentru descoperirea, mai ales în cazul malformaţiilor sau traumatismelor, a coexistenţei altor leziuni, neacuzate de către bolnav.

Examinarea aparatului locomotor comportă două etape obligatorii succesive — examinarea în statică și examinarea în mișcare (dinamică) —, atenția examinatorului îndreptîndu-se în egală măsură asupra fiecărui element tisular component al membrului examinat. Este absolut necesară examinarea comparativă a membrelor, căci numai așa se pot descoperi și interpreta modificările mai puțin evidente, dar care pot avea totuși semnificație majoră.

Primele elemente de înregistrat sînt cele oferite de inspecție, în ceea ce privește lungimea și grosimea membrelor toracice și pelviene, în ansamblu sau pe segmente. În felul acesta, în afara constatărilor unor modificări eredocongenitale, în plus sau în minus, se pot face aprecieri privind gradul de deplasare a segmentelor osoase în cazul unor fracturi sau luxații și, mai ales, aprecieri vizînd corectitudinea soluționării terapeutice a unor astfel de leziuni traumatice, și aceasta mai ales în condiții de prim-ajutor.

Aspectul comparativ al grosimii membrelor evidențiază față de normal creșterea sau, dimpotrivă, diminuarea volumului acestora — modificări mai modeste uneori, dar alteori importante și evidente, care au survenit brusc sau s-au instalat progresiv și care au un caracter permanent sau tranzitoriu.

Diminuarea volumului sau a circumferinței unui segment de membru sau a totalității acestuia se datorește scăderii stratului de țesut celular subcutanat și, mai ales, scăderii de volum a maselor musculare. Amiotrofia se instalează rapid în urma oricărei imobilizări, avansează progresiv și, în funcție de durata inactivității, este destul de greu de recuperat. Identificarea amiotrofiei, în afara celei cauzate de imobilizări osteoarticulare, reprezintă un element de diagnostic pentru leziunile nervilor ce asigură inervația motorie respectivă (vezi 3 — „Semiologia bolilor chirurgicale ale nervilor periferici“).

Creșterea de volum poate fi consecința unei dezvoltări tisulare anormale — tumori maligne sau benigne —, a unor revărsate interstițiale etc. — cazuri în care deformarea este localizată, în general, la un segment de membru —, dar de cele mai multe ori este datorată *edemului* (revărsat seros interstițial care se produce ca urmare a unei diversități de cauze, medicale sau chirurgicale).

Edemul chirurgical are de asemenea etiologii diferite, dar care în fond se pot rezuma la cea vasomotorie arterială, sau venoasă (vezi 2.1.4 — „Arteriopatii vasomotorii“ și 2.2.4 — „Flebopatii tromboembolice“), sau, uneori, limfatică (vezi 2.3.1.4. — „Limfopatii obstructive“).

Exemplul tipic al edemului de cauză vasomotorie chirurgicală este cel posttraumatic, cu diverse posibilități de manifestare (vezi 1.2.1.4 — „Edemul dur“ și 2.1.4 — „Arteriopatii vasomotorii“). Edemul limfatic reprezintă majoritatea edemelor de cauză chirurgicală, el survenind fie pe fondul afectării inflamatorii septice a limfaticelor, fie prin interceptarea chirurgicală a acestora la nivel vascular sau la nivel nodal. Se supraadaugă leziunile de limfoscleroză postradică (vezi 2.3.1.4 — „Limfopatii obstructive“), care pot fi urmate de edeme de tip elefantiazic.

Examenul tegumentului. Dat fiind suprafața apreciabilă a tegumentului ce acoperă segmentele aparatului locomotor, inspecția atentă a acestuia este deosebit de importantă, întrucît el poate fi sediul unor numeroase leziuni cu semnificație deosebită. Lăsînd deoparte leziunile cu rezonanță strict dermatologică, tegumentul este sediul multor afecțiuni septice chirurgicale (vezi 1.1.1

— „Semiologia infecţiilor chirurgicale acute“), de obicei cu implicaţii terapeutice imediate. Dar, în afara acestora, descoperirea unei cicatrice, chiar infimă ca dimensiuni, rămasă după o leziune stafilococică în special, poate reprezenta explicaţia etiologică a unei supuraţii metastazice. Este binecunoscută relaţia dintre stafilococia cutanată şi apariţia flegmonului perinefretic sau a osteomielitei.

Comparativ cu culoarea rozată normală, tegumentul poate avea, consecutiv modificărilor vasomotorii — mai ales la nivelul extremităţilor —, aspecte diferite care indică stările de vasoconstricţie sau vasodilataţie, ca şi pe acelea de ischemie sau de stază, prin aceasta oferind elemente de diagnostic pozitiv şi diferenţial de cea mai mare valoare.

Examenul fanerelor. Ischemia cronică progresivă (vezi 2.1.3.4 — „Arteriopatia senilă“), ca şi tulburările vasomotorii constrictive repetate sînt urmate de modificări ale fanerelor, a căror constatare trebuie să fie suficientă pentru a justifica aprofundarea explorării circulaţiei arteriale periferice, în vederea stabilirii diagnosticului bolii de fond.

Examenul arterelor se începe prin aprecierea în ansamblu a circulaţiei în membrul respectiv pe baza coloraţiei tegumentului şi, mai ales, a extremităţilor distale, nivel la care aceasta se modifică de timpuriu şi foarte intens în cazul tulburărilor de circulaţie periferică arterială, indiferent dacă acestea sînt iniţiale, evolutive sau sechelare. Cercetarea pulsului la nivelul proiecţiilor superficiale ale arterelor principale ale membrelor este obligatorie (vezi 2.1 — „Semiologia bolilor chirurgicale arteriale“) şi trebuie făcută totdeauna comparativ.

Examenul venelor. În cadrul examenului de ansamblu, în anumite zone reţeaua venoasă superficială este accesibilă, fiind situată sub tegument, deasupra fasciei sau aponevrozei superficiale, şi aceasta cu precădere la indivizi fără adipozitate apreciabilă. Examinarea se face pe membrele în poziţia declivă, în care venele, acolo unde sînt situate strict subtegumentar, apar sub forma unor cordoane, în general paralele cu axul membrului, de consistenţă moale şi uşor depresibile, după încetarea unei compresiuni revenindu-şi instantaneu la calibrul iniţial.

Această simplă manevră de explorare este necesară pentru a se putea identifica eventualele segmente venoase obliterate sau trombozate, fie ca urmare a unor procese inflamatorii (vezi 2.2.4 — „Flebopatii tromboembolice“), fie a unor leziuni posttraumatice (vezi 2.2.2 — „Flebopatii traumatice“). Există situaţii în care o reţea venoasă superficială, cu toate că este bine reprezentată anatomic, se dovedeşte în realitate ca avînd o valoare funcţională nulă, ca urmare a sclerozării sale consecutiv unei îndelungate terapeutici aplicate pe cale intravenoasă. Într-o astfel de situaţie, venele, deşi evidente sau chiar prea evidente, sînt transformate în cordoane dure, scleroase, ca urmare a acţiunii distructive exercitate de substanţele medicamentoase asupra endoteliului venos.

Examenul limfaticelor constă în identificarea eventualelor aspecte inflamatorii reticulare sau tronculare, prezente în cazul leziunilor septice, şi în cercetarea grupurilor nodale colectoare la nivel axilar pentru membrul toracic şi la nivel inghinal pentru membrul pelvian [vezi 2.3.2.1 — „Nodulopatii (adenopatii) inflamatorii“].

Examenul aparatului musculotendinos vizează în special identificarea unei eventuale *atrofii musculare,* manifestare ce însoțește aproape toate afecțiunile aparatului locomotor, indiferent de cauză, și mai cu seamă pe acelea ce interesează grupele musculare mari — cu precădere deltoidul pentru membrul toracic și cvadricepsul pentru membrul pelvian (4). În afara imobilizării spontane antalgice sau a celei terapeutice, amiotrofia este cauzată în special de suferința nervoasă de origine medulară, tronculară sau periferică, în care caz, ținînd cont de topografia leziunii musculare, se poate identifica sediul leziunii neurologice cauzale (vezi 3 — „Semiologia bolilor chirurgicale ale nervilor periferici“).

De asemenea, inspecția și palparea permit identificarea manifestărilor miopatice traumatice sau inflamatorii (vezi 4.1 — „Miopatii traumatice“), ca și a cazurilor, mai rare, de hipertrofie musculară.

Hipertrofia musculară poate fi rezultatul unei suprasolicitări musculare, în care caz și randamentul mușchiului respectiv este crescut, manifestare fiziologică frecventă la sportivi — cu deosebire remarcîndu-se randamentul musculaturii cvadricipitale cicliști —, sau poate avea o cauză patologică — randamentul muscular fiind mult scăzut —, așa cum este cazul în unele miopatii de origine nervoasă (4).

Examenul tendoanelor este în ansamblu ușor de făcut, întrucît aceste formațiuni anatomice, susceptibile a fi examinate prin inspecție și palpare, sînt situate subtegumentar și, ca atare, ușor de identificat atît prin proeminența pe care o determină, cît și prin lipsa de eficacitate a contracției mușchiului corespunzător.

Examenul oaselor și articulațiilor reprezintă, poate, etapa cea mai importantă pentru semiologia aparatului locomotor, datorită atît multitudinii leziunilor de diverse cauze care pot afecta aceste structuri, cît și datorită sechelelor pe care acestea le pot lăsa, transformînd bolnavul într-un deficient motor.

Pentru *examenul scheletului* sînt descrise numeroase semne și simptome menite să tălmăcească leziunea osoasă și este adevărat că, de multe ori, ele sînt suficiente pentru a se putea statua un diagnostic. De cele mai multe ori, însă, este necesară asocierea examenului radiografic, fără de care nu se poate face un diagnostic precis, iar în cazul leziunilor traumatice nu se poate face controlul corectitudinii tratamentului aplicat.

În privința *examenului clinic al articulațiilor,* acesta trebuie să fie completat cu măsurarea goniometrică a amplitudinii mișcărilor active și pasive, care, în unele cazuri, poate depăși gradientul normal.

8.2.

Centura scapulară

(*Cingulum membri superioris*)

Centura scapulară (lat. *cingulum* = cingătoare) este complexul scheletic format din oasele clavicula (lat. *clavis* = cheie) și scapula (lat. *scapulae* = spate) sau omoplat (gr. *omos* = umăr + *platus* = larg), unite solid între ele prin articulația acromioclaviculară, complex solidarizat cu trunchiul prin intermediul articulației sternoclaviculare și al maselor musculare puternice care îl prind la torace (4) (8) (15) (24). Participă la majoritatea mișcărilor ce se efectuează în articulația umărului, motiv pentru care, din punct de vedere topografic, unii autori consideră centura scapulară ca făcînd parte în întregime din regiunea umărului (21); alții consideră numai articulația acromioclaviculară ca făcînd parte din aceasta.

Mișcările centurii scapulare se fac în jurul unui punct fix reprezentat de articulația sternoclaviculară, prin intermediul deplasării omoplatului în „articulația fiziologică“ — scapulotoracică —, alcătuită din fața ventrală a scapulei, acoperită de mușchiul subscapular, și fața externă a coastelor și mușchilor intercostali, în spațiul cuprins între două linii orizontale și paralele care trec pe la nivelul vertebrelor T_{1-2}—T_{7-8} (fig. 8.2.1).

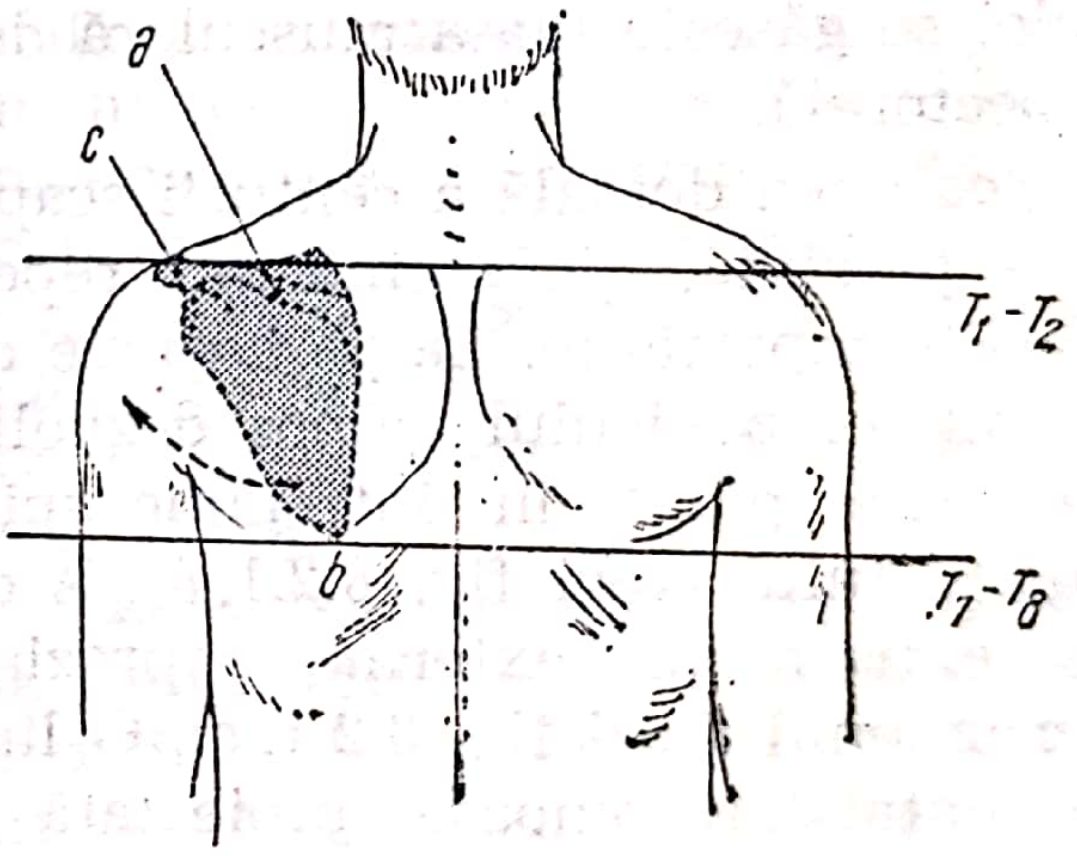

Fig. 8.2.1. — Limitele basculării scapulei și reperele osoase dorsale.
a — spina omoplatului; *b* — vîrful scapulei; *c* — acromionul.

Regiunea ventrală a centurii scapulare, și anume cea claviculară, prezintă cîteva repere orientative osoase deosebit de importante pentru localizarea diverselor afecțiuni. Medial, la nivelul articulației sternoclaviculare (8.2.2 *a*), se palpează, prin imprimarea unor ușoare mișcări de ridicare și coborîre a umărului, interlinia articulară și mișcările extremității claviculei în articulație. În acest fel se poate identifica luxația produsă la acest nivel. În continuare se palpează în întregime marginea superioară a claviculei (fig. 8.2.2 *b*), pînă la nivelul acromionului (gr. *akron* = extremitate, vîrf) (fig. 8.2.2 c), către treimea externă a claviculei, iar dedesubtul acesteia și în fundul șanțului deltopectoral se palpează proeminența formată de apofiza coracoidă (gr. *korax* = curb + *eidos* = formă) (fig. 8.2.2. *d*).

Deasupra claviculei se găsește depresiunea supraclaviculară, mărginită medial de proeminența mușchiului sternocleidomastoidian și, de asemenea, de marginea superioară a mușchiului trapez. Dedesubtul claviculei se găsește masa musculară deltopectorală.

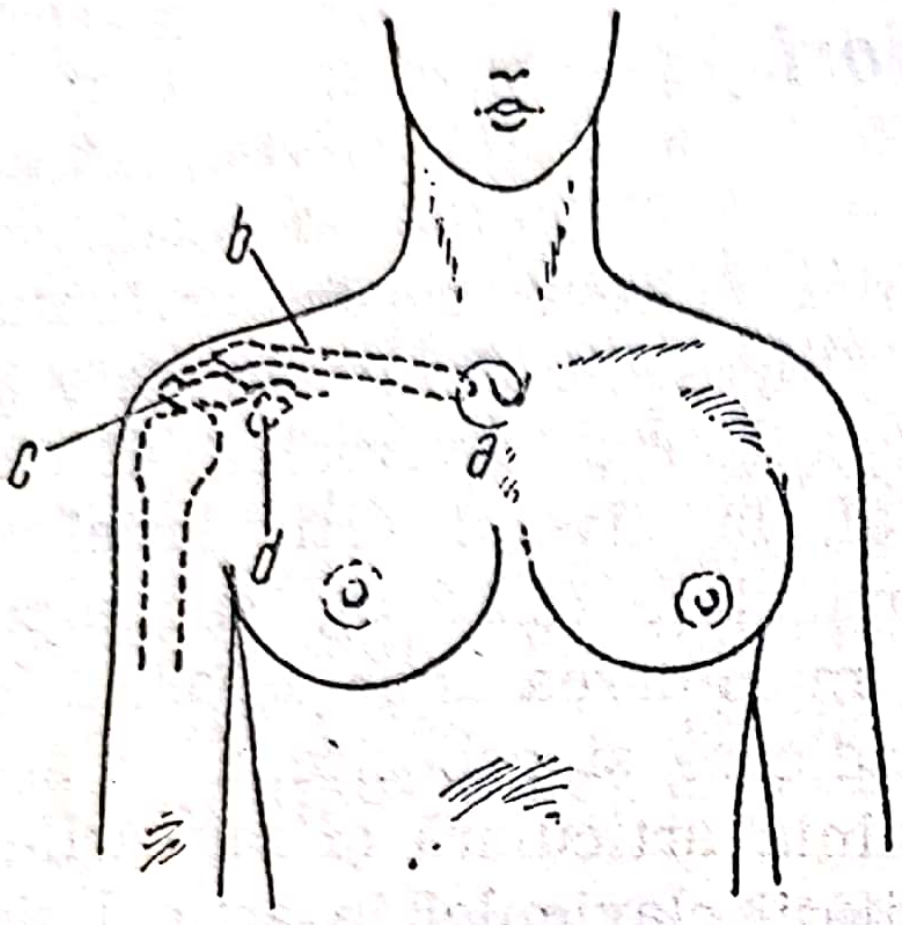

Fig. 8.2.2. — Reperele osoase ventrale.
a — articulația sternoclaviculară; *b* — marginea superioară a claviculei; *c* — acromionul; *d* — apofiza coracoidă.

Regiunea dorsală a centurii scapulare prezintă, de asemenea, repere osoase importante. La persoanele care nu au paniculul adipos dezvoltat se poate palpa în întregime spina omoplatului (vezi fig. 8.2.1, *a*), a cărei extremitate externă reprezintă acromionul (vezi fig. 8.2.1, *c*). O linie orizontală bispinoasă proiectată la nivelul extremității mediale a spinei trece aproximativ la nivelul vertebrei T$_{3-4}$. Vîrful scapulei (vezi fig. 8.2.1 *b*), care corespunde topografic nivelului vertebrei T$_7$, poate fi identificat cu ușurință prin imprimarea unor mișcări de abducție a brațului (peste 90°).

8.2.1.
Clavicula

8.2.1.1.
Boli congenitale

Disostoza cleidocraniană, boală descrisă de Pierre Marie și Sainton (Raymond), este caracterizată prin absența parțială sau totală a claviculelor și poate constitui o leziune congenitală unică sau poate fi asociată cu alte malformații, ca hidrocefalia, persistența fontanelelor, lipsa de sutură a bolții palatine, prognatismul etc. (21). Mai totdeauna, atunci cînd există, malformația este bilaterală, însă totodată incompletă și asimetrică, putînd persista fie capătul sternal, fie cel acromial al osului, acestea fiind legate între ele printr-un cordon fibros (29).



Fig. 8.2.3. — Disostoză cleidocraniană.

Aspectul copilului este caracteristic, întrucît gîtul se continuă direct cu partea superioară a toracelui. Lipsind relieful clavicular, umerii sînt căzuți, putînd fi aduși de examinator, către față, în contact unul cu altul pe linia mediană (fig. 8.2.3). Toracele apare îngustat și, deși lipsesc mușchii care se inserează pe claviculă, mișcările brațului la nivelul umărului se fac aproape normal (37).

8.2.1.2.

Boli traumatice

Luxația claviculei se poate produce la cele două extremități ale osului — la cea internă, *sternală*, sau la cea externă, *acromială* —, de obicei ca urmare a unui impact aplicat la nivelul umărului.

Luxația sternoclaviculară (fig. 8.2.4) este o leziune rară ce se poate produce ca urmare a unui șoc indirect, cum este căderea pe umăr. Prin luxare, extremitatea medială a claviculei se situează de obicei presternal, mai rar putînd ajunge retro- sau suprasternal.

Clinic, se constată o proeminență osoasă situată înaintea manubriului sternal, dureroasă spontan și la palpare, care se reduce cu destulă ușurință la apăsare, însă se reface de îndată, necesitînd în toate cazurile intervenția operatorie (osteosinteza) pentru stabilizarea reducerii (22).

Luxația acromioclaviculară este o leziune care poate fi situată nu numai la nivelul centurii scapulare, ci și la nivelul umărului, prin aceasta putîndu-se încadra în grupul leziunilor traumatice ale membrului toracic.

Se produce ca urmare a unui impact direct pe umăr, care exercită o apăsare forțată, la care se asociază contracția bruscă a mușchilor trapez și sternocleidomastoidian, care participă prin aceasta la dislocarea articulației (20).

În funcție de intensitatea impactului, leziunea articulară va oscila între o entorsă, o subluxație sau o luxație adevărată, care interesează atît articulația, cît și ligamentele coracoclaviculare.

Entorsa constă într-o leziune ligamentară acromioclaviculară, care se traduce clinic numai prin durere.

Subluxația este o mică deplasare a suprafețelor articulare, care clinic se recunoaște prin faptul că extremitatea externă a claviculei este mai proeminentă, diformitate ce se accentuează dacă accidentatul are în mîna respectivă o greutate.

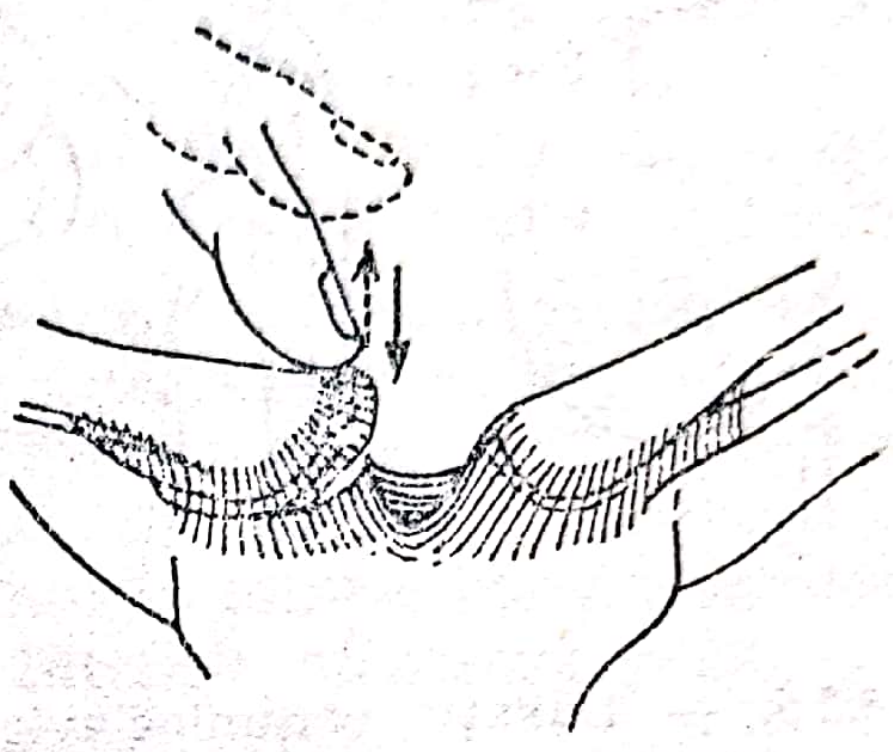

Fig. 8.2.4. — Luxație sternoclaviculară

Luxația se traduce printr-o deplasare apreciabilă a suprafețelor articulare, înlesnită prin cedarea ligamentelor coracoclaviculare, și se manifestă clinic prin ascensiunea marcată a extremității externe a osului, care poate fi redusă prin apăsare, dar care reapare de îndată ce aceasta încetează „semnul clapei de pian“ (fig. 8.2.5).

Fractura claviculei este frecventă la tineri, afectînd mai ales pe cei ce practică diferite sporturi și producîndu-se cel mai adesea ca urmare a unui traumatism indirect, cu tendința de a accentua curburile osului (20), care poate ceda la orice nivel, dar cu precădere în treimea sa medie.

Consecutiv creării soluției de continuitate osoasă, fragmentul intern se deplasează în sus și înapoi sub acțiunea mușchiului sternocleidomastoidian (fig. 8.2.6 *a*), în timp ce fragmentul extern se deplasează în jos, sub acțiunea conjugată a mușchilor mare pectoral (fig. 8.2.6 *b*) și deltoid (fig. 8.2.6 c) și a greutății membrului toracic (fig. 8.2.6 *d*). Ca urmare a acestor modificări de statică, accidentatul se prezintă într-o poziție antalgică, aplecat către partea lezată și sprijinindu-și antebrațul respectiv cu mîna sănătoasă. Umărul afectat este mai coborît decît cel de partea sănătoasă, iar palpatoriu se poate identifica linia de fractură, ale cărei fragmente sînt îndepărtate unul de altul, prezentînd mobilitate anormală și crepitație osoasă (19).

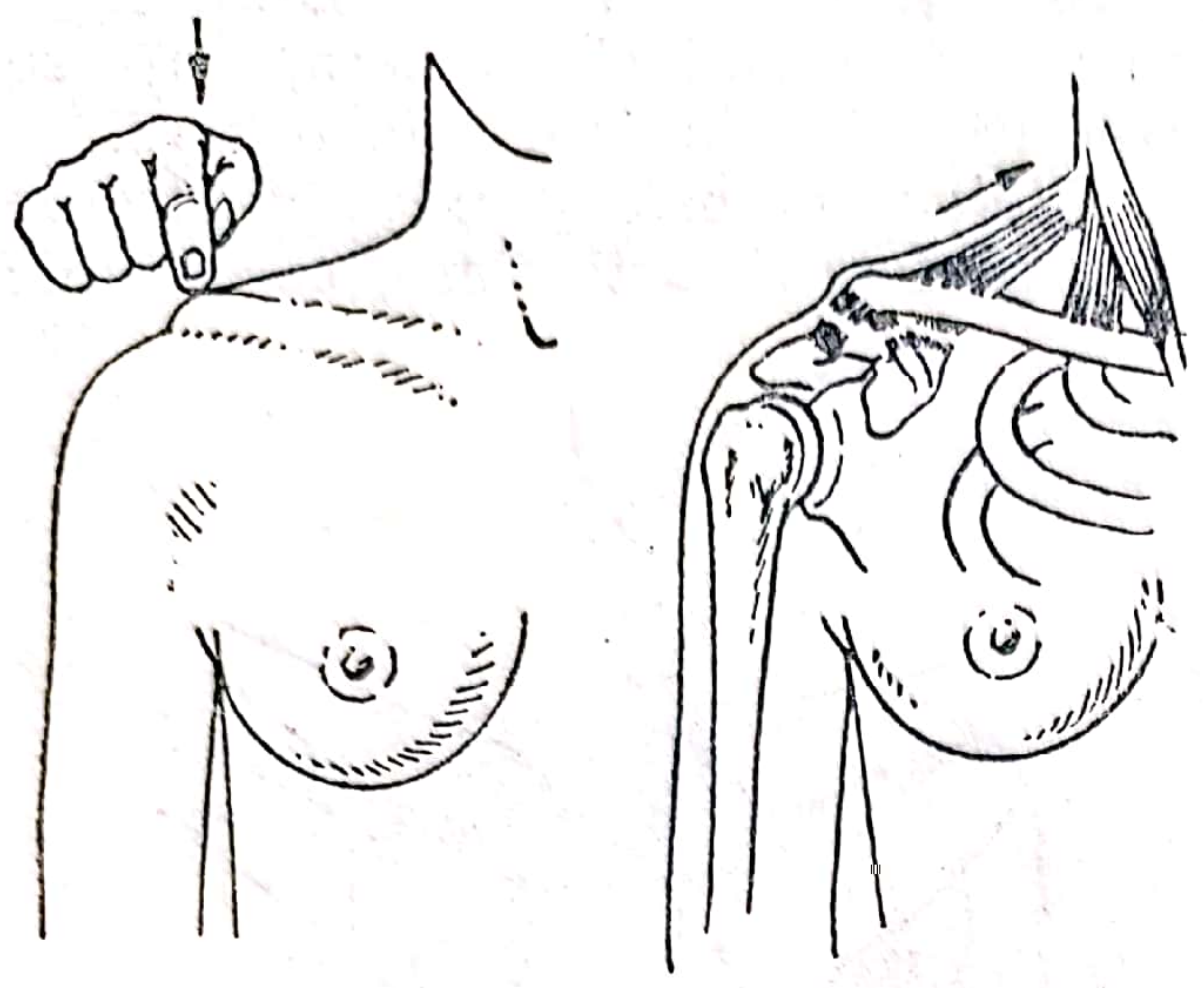

Fig. 8.2.5. — Luxație acromioclaviculară: semnul „clapei de pian".

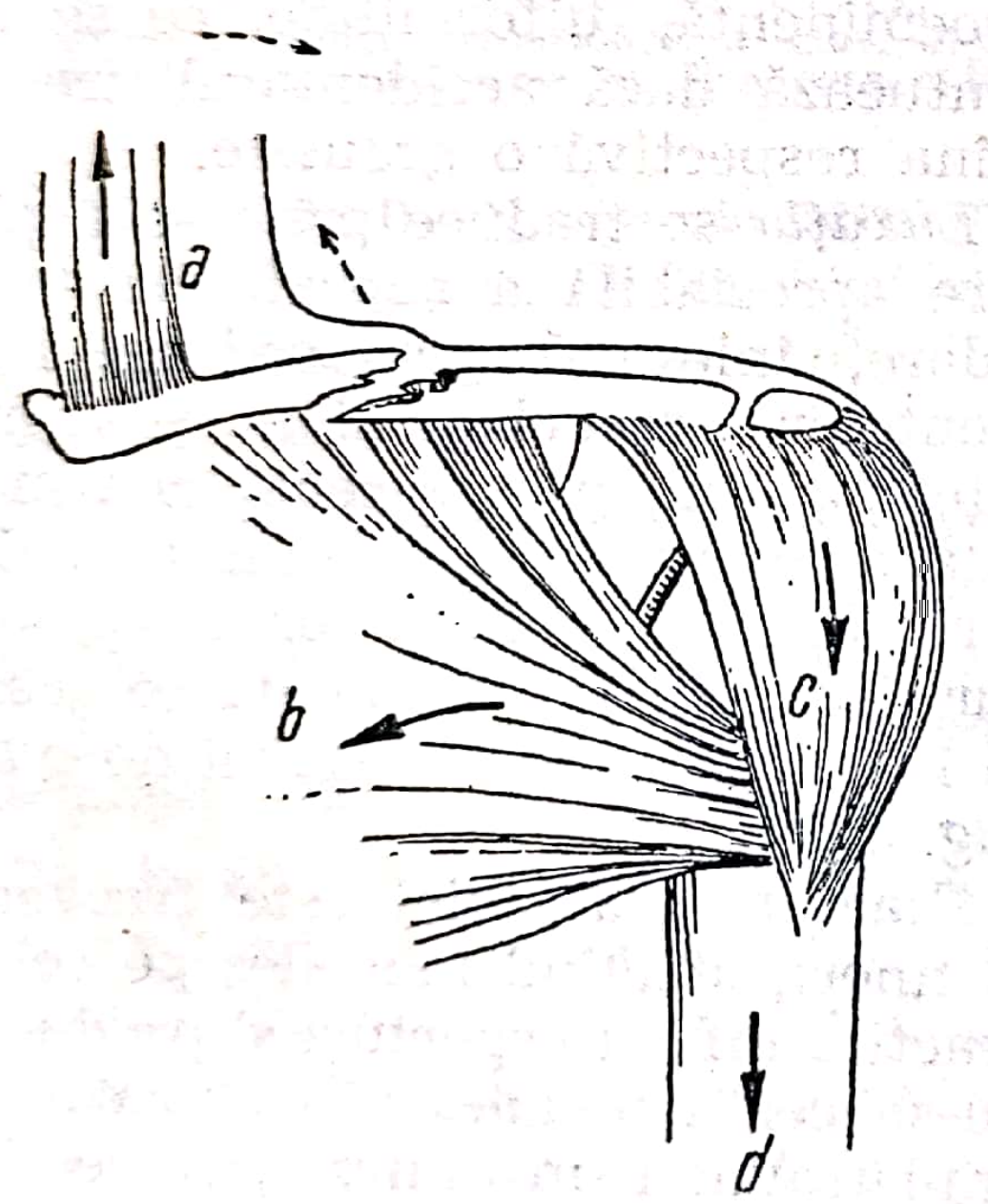

Fig. 8.2.6. — Fractura claviculei cu deplasarea fragmentelor sub acțiunea:
a — m. sternocleidomastoidian; *b* — m. pectoral; *c* — m. deltoid; *d* — greutatea membrului toracic.

8.2.2.

Omoplatul

8.2.2.1.

Boli congenitale

Scapula supraridicată este o malformație congenitală caracterizată prin ascensionarea osului față de poziția sa normală — situată între coasta II și VII —, astfel încît unghiul său superior umple scobitura supraclaviculară (19).

În funcție de gradul de supraridicare a scapulei (fig. 8.2.7), semnele malformației sînt mai mult sau mai puțin marcate. În formele ușoare, este mai mult vorba de o asimetrie; în cele grave, însă, umărul de partea afectată este evident mai ridicat decît cel de partea sănătoasă, iar gîtul apare scurtat. Osul are tendința la

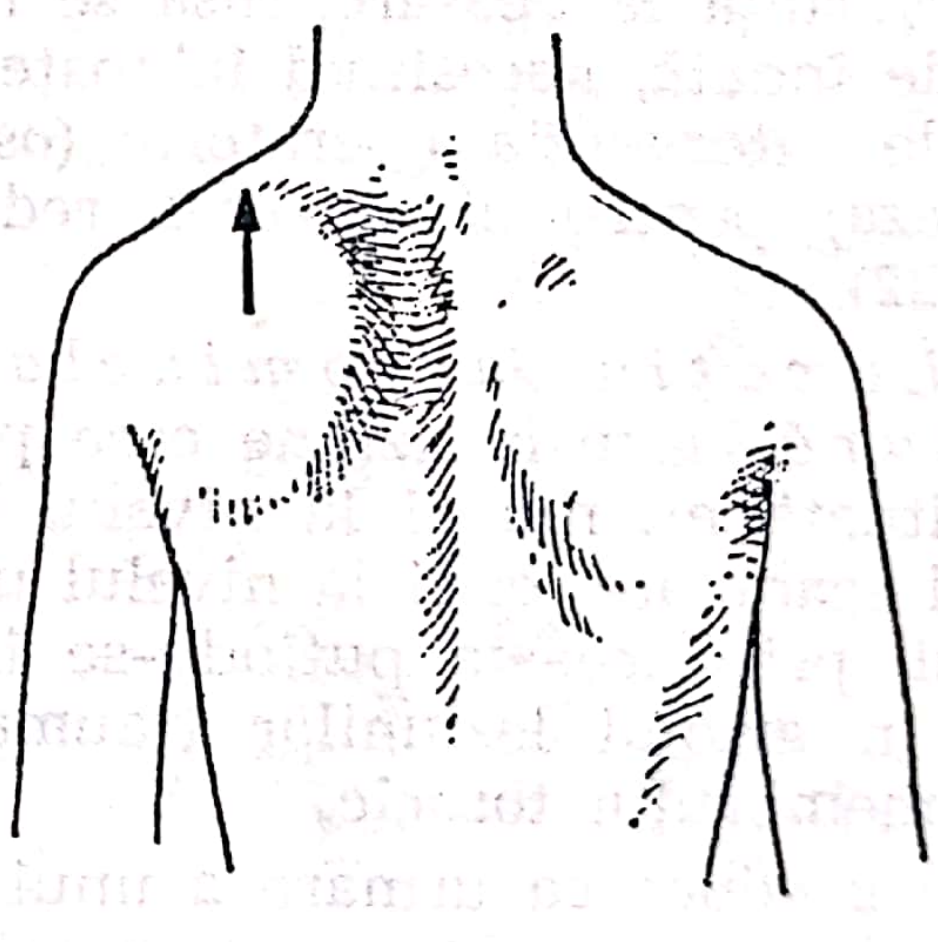

Fig. 8.2.7. — Scapula supraridicată.

orizontalizare, astfel încît unghiul superior se deplasează în sus și către linia mediană, iar cavitatea glenoidă se orientează în jos și în afară.

Prin această basculare a scapulei se explică limitarea abducției brațului pînă la orizontală, adică atît cît face să devină posibil jocul „articulației funcționale“ scapulotoracice în articulația anatomică; acest joc al articulației ori este mult limitat, ori devine imposibil.

8.2.2.2.
Boli traumatice

Fractura scapulei. Scapula, fiind un os bine protejat de masele musculare care se inserează pe el sau care îl acoperă, suferă numai rareori leziuni traumatice, caz în care leziunea scapulară se asociază cu leziuni costale (16). Fracturile care pot interesa oricare dintre segmentele osului, dacă nu sînt prea grave, sînt practic asimptomatice.

În mod obișnuit, diagnosticul leziunilor simple se face numai tardiv, printr-un *examen radiologic* executat ca o investigație suplimentară pentru fenomene algice toracale.

Fractura cea mai frecventă este aceea situată la nivelul gîtului scapulei, leziune care se produce în același context cu fracturile umărului, determinînd similitudine simptomatologică, întrucît afectează zona articulară propriu-zisă.

8.3.

Membrul toracic

În vederea examinării comparative a membrelor toracice, pacientul, dezbrăcat pînă la mijloc, va sta în ortostatism. Poziția anatomică a membrului toracic este următoarea: membrul întins pe lîngă corp, coatele apropiate de trunchi și palmele deschise privind către înainte (fig. 8.3.1).

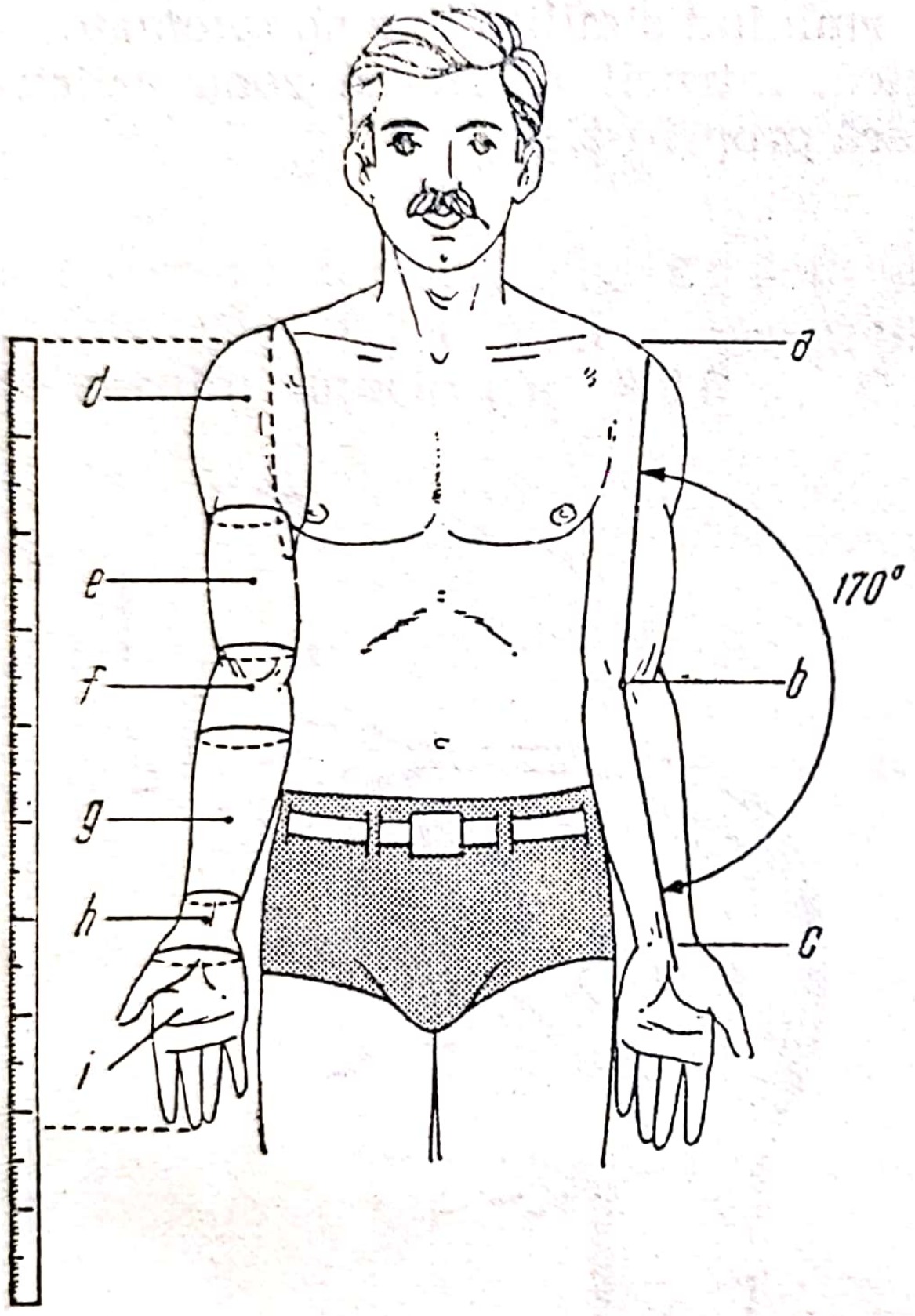

Fig. 8.3.1. — Poziția anatomică a membrului toracic și delimitarea regiunilor sale.
a — vîrful acromionului; *b* — interlinia radiocubitală; *c* — vîrful apofizei stiloide radiale; *d* — umărul; *e* — brațul; *f* — cotul; *g* — antebrațul; *h* — gîtul mîinii; *i* — mîna.

Pentru măsurarea lungimii se folosesc cîteva repere fixe: vîrful marginii externe a acromionului, interlinia radiohumerală și vîrful apofizei stiloide a osului radius (vezi fig. 8.3.1). Pentru a nu omite nici un element important, este bine ca examinarea să se facă succesiv pe toate cele 6 segmente topografice ale membrului toracic (umărul, brațul, cotul, antebrațul, pumnul și mîna cu degetele).

Examenul tegumentului poate evidenția cu precădere modificări de colorație la nivelul extremităților digitale, survenite pe fondul angiopatiei vosomotorii, determinată în special de incidențele sindromului defileului cervicotoracic (vezi 2.1.4 — „Arteriopatii vasomotorii"). Este binecunoscută frecvența sindromului Raynaud (Maurice) la membrul toracic.

Odată cu examenul tegumentului, se poate aprecia și aspectul rețelei venoase superficiale — atît de importantă la membrul toracic —, în vederea utilizării ei în terapeutica parenterală. Din acest punct de vedere, pe primul plan în ceea ce privește importanța stabilirii capitalului venos utilizabil se situează rețeaua venoasă a plicii cotului (fig. 8.3.2), folosită obișnuit atît pentru recoltările de sînge, cît și pentru terapeutica parenterală, motiv pentru care, adeseori, cele două vene principale superficiale ale brațului — vena cefalică și vena bazilică — devin inutilizabile datorită trombozării lor.

Este de remarcat că rețeaua venoasă superficială poate fi greu vizibilă — fie datorită unei adipozități excesive, fie unei reprezentări filiforme —, motiv pentru care de cele mai multe ori este identificată mai mult prin palpare.

Nu trebuie omisă nici frecvența, în special la femei, a mascării rețelei venoase printr-un edem cronic al membrului, ca urmare a limfopatiei obstructive ce se instalează în urma intervențiilor pentru cancerul sînului, ca și în urma iradierilor complementare.

Turgescența rețelei venoase, mai ales cu debut distal, poate traduce existența unui obstacol trombotic în amonte, ca în cazul „flebitei de efort“ (vezi 2.2.2 — „Flebopatii traumatice“).

Examenul arterelor membrului toracic este lesne de făcut, dat fiind accesibilitatea palpatorie a principalelor artere (vezi 2.1.1 — „Arteriopatii traumatice“). În ceea ce privește manifestarea periferică a sindromului de ischemie, aceasta este practic absentă în forma obstructivă acută și rară în forma cronică, reducîndu-se la implicațiile existenței sindromului cervicotoracic cu determinare vasomotorie.

Examenul mușchilor permite eventuala înregistrare a amiotrofiei izolate la nivelul mușchiului deltoid, cu modificarea de relief a umărului în lezarea traumatică a nervului circumflex, sau a amiotrofiei întinse, determinată de o leziune plexală, parțială sau totală. La nivelul brațului, mai precis la nivelul bicepsului, este sediul de elecție al producerii rupturii și herniei musculare.

Examenul tendoanelor pune în evidență cu ușurință eventuala lor interesare, existînd și o specificitate a localizării leziunilor — de pildă chistul sinovial se localizează cu precădere pe fața dorsală a pumnului (14), iar leziunile septice sînt mai frecvente la nivelul tecilor sinoviale digitale.

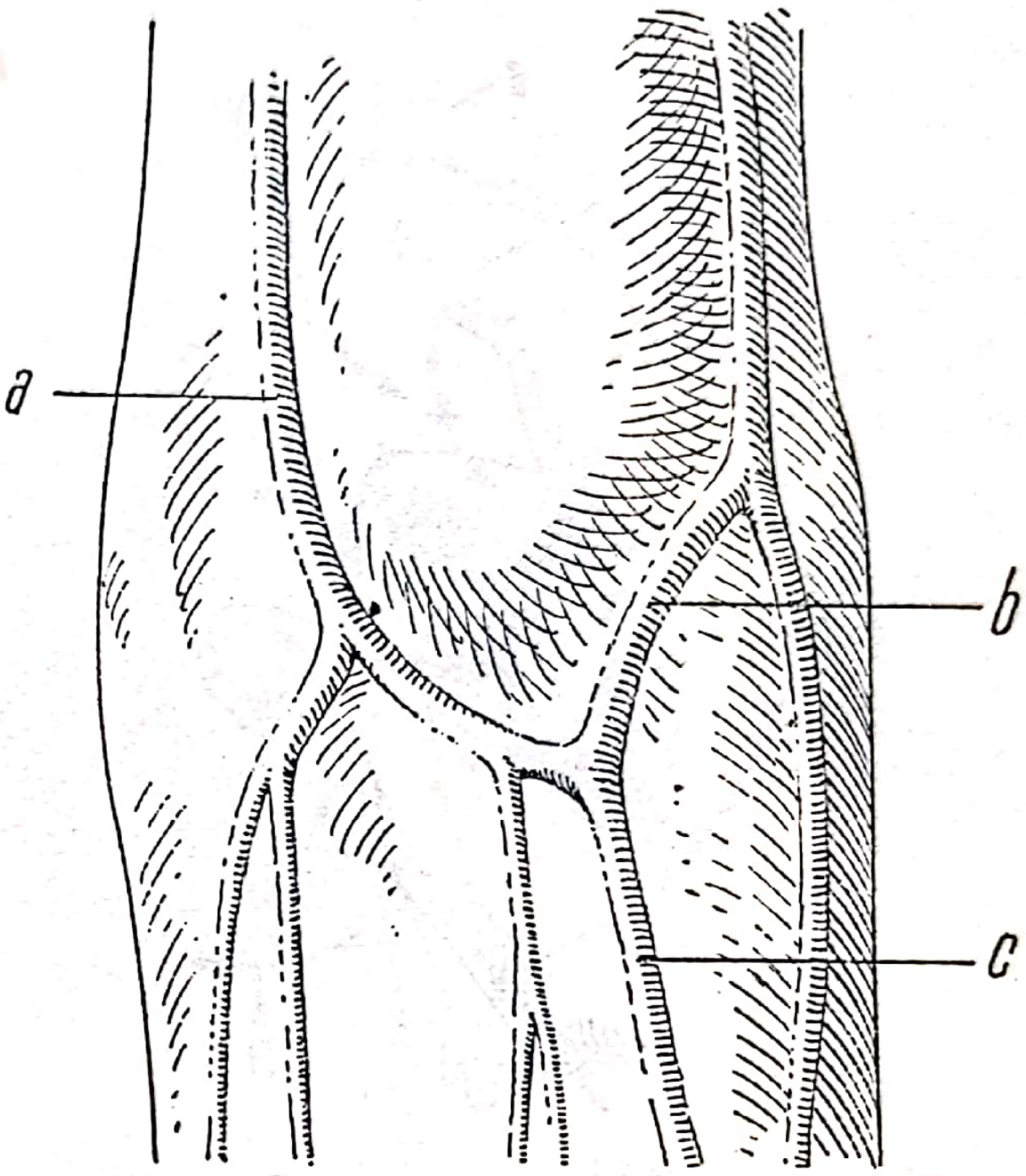

Fig. 8.3.2. — Rețeaua venoasă superficială a plicii cotului.

a — vena bazilică; *b* — vena cefalică; *c* — vena mediană a brațului.

Cercetarea atentă a posibilităților de mișcare izolată a degetelor este foarte importantă, deoarece se poate ca lezarea unui singur tendon să treacă neobservată. Dacă examenul tendoanelor extensoare este simplu, în cazul celor flexoare el este mai complicat, întrucît interesarea unui tendon al flexorului superficial se manifestă prin imposibilitatea flectării falangei a II-a pe prima, iar în cazul interesării unui tendon al flexorului profund se constată imposibilitatea flectării falangei a III-a pe a II-a (fig. 8.3.3).

Examenul nervilor are ca obiectiv identificarea eventualelor manifestări periferice evidente, expresie a unor leziuni nervoase. Se apreciază sistematic mobilitatea, tonicitatea și sensibilitatea membrului toracic, înregistrîndu-se prezența sau absența unor defecte, în special pe baza modului de executare a mișcărilor la nivelul articulațiilor, invitînd bolnavul să execute mișcarea cu toată forța, astfel încît să învingă rezistența opusă de examinator. Se vor examina astfel puterea de ridicare a umărului, adducția și abducția brațului, flexia și extensia antebrațului, pronația și supinația, forța de închidere a pumnului, mișcările mîinii și ale degetelor. Se va nota, de asemenea, absența ansamblului sinergic normal pe care îl dau diferiții mușchi sau grupe musculare și se vor controla reflexele fiziologice importante (vezi 3 — „Semiologia bolilor chirurgicale ale nervilor periferici").

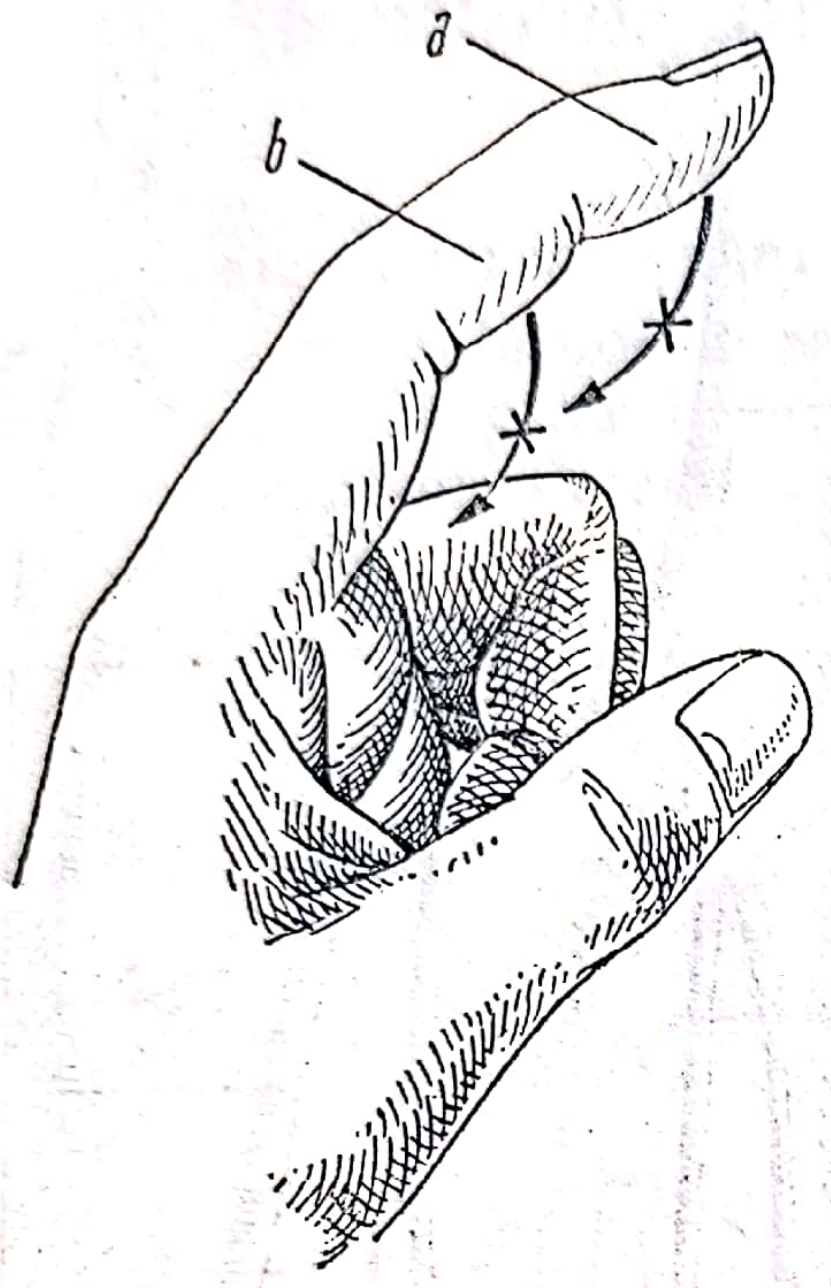

Fig. 8.3.3. — Secționarea tendoanelor flexoare ale degetelor.

a — tendonul profund; *b* — tendonul superficial.

8.3.1.
Umărul

Este regiunea anatomotopografică ce unește membrul toracic cu trunchiul, delimitată cranio-medial de o linie convențională verticală tangentă la peretele toracic, iar caudal de o linie circulară ce trece orizontal la nivelul vîrfului „V"-ului deltoidian. Ea corespunde atît articulației scapulohumerale, cît și axilei — ambele zone topografice de mare interes chirurgical.

Partea ventrală a umărului corespunde părții externe a centurii scapulare, și anume regiunii clavipectorale, care prezintă elementele examinabile palpatoriu descrise anterior.

Partea externă, care are ca limite pe acelea ale mușchiului deltoid, cuprinde articulația scapulohumerală, care are ca limită proximală bolta alcătuită de articulația acromioclaviculară, iar ca limită distală inserția „V"-ului deltoidian pe osul humerus (24). În dreptul articulației acromioclaviculare, prin imprimarea unor ușoare mișcări de rotație a humerusului în jurul unui ax vertical, se poate palpa trohinul.

În afara elementelor pendinte de centura scapulară, articulația umărului cuprinde și capul humeral — toate elemente osoase puse și menținute în contact de un aparat capsuloligamentar bine reprezentat, ca și de musculatura acoperitoare a regiunii, și în special de mușchiul deltoid, care are și rolul funcțional principal, întrucît execută mișcarea de abducție, esențială în articulația umărului.

Dacă reperul coracoidian nu poate fi palpat din cauza unor modificări locale generate de edem sau de un hematom, prezența anatomică a apofizei poate fi determinată cu exactitate, raportînd la partea bolnavă distanța dintre reperul osos și articulația sternoclaviculară de partea sănătoasă (fig. 8.3.4).

Regiunea dorsală a articulației corespunde parțial regiunii scapulare, ale cărei repere posibil identificabile palpatoriu sînt ilustrate în fig. 8.2.1.

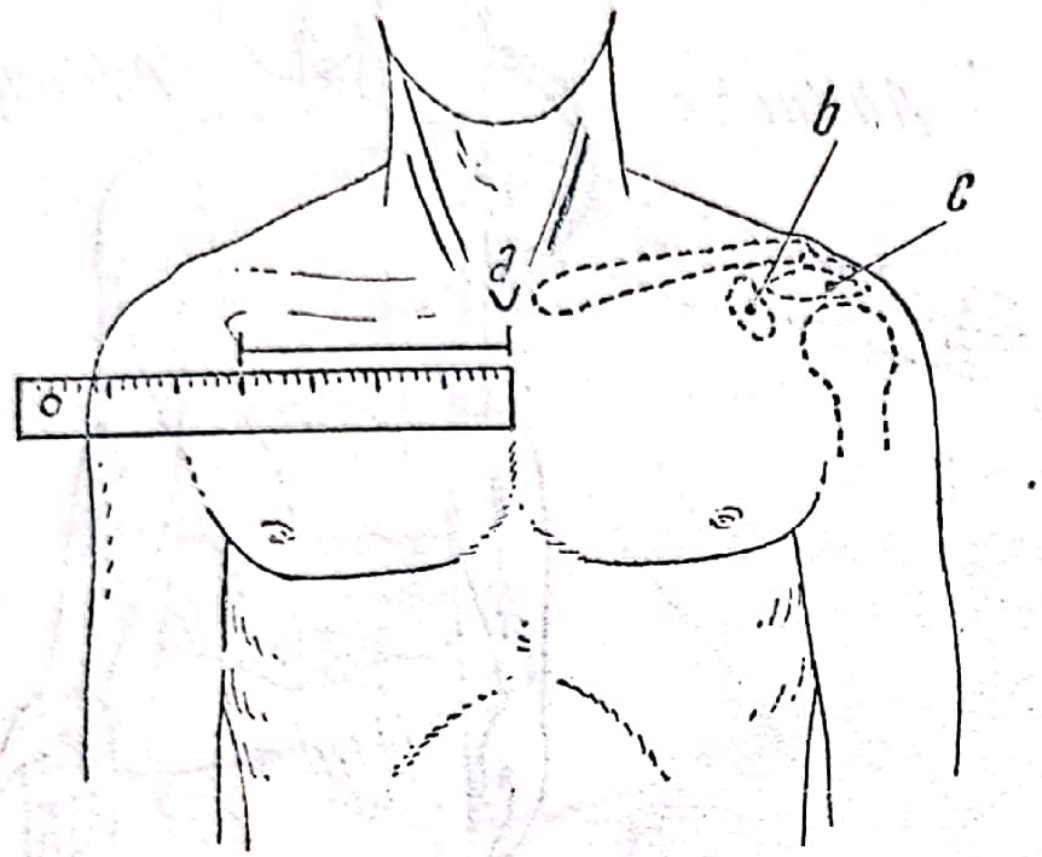

Fig. 8.3.4. — Determinarea comparativă a poziției apofizei coracoide.
a — articulația acromioclaviculară;
b — apofiza coracoidă; *c* — acromionul.

Regiunea externă sau deltoidiană este învelită de masa mușchiului deltoid [litera grecească delta (Δ) + gr. *eidos* = formă], care dă și forma bombată, caracteristică umărului. Prezintă ca repere, la partea superioară, acromionul, care acoperă extremitatea cranială a osului humerus cu trohiterul (marea tuberozitate), care este situat sub porțiunea cea mai proeminentă a acromionului, și cu trohinul (mica tuberozitate), situat la circa 3 cm ventral de acesta, exact sub articulația acromioclaviculară.

Regiunea infero-internă este reprezentată de scobitura axilei, prin care se pot explora, parțial, capul osului humerus, gîtul cavității glenoide a scapulei, pedicului vascular axilar și grupele de noduli limfatici axilari.

Articulația scapulohumerală este cea mai mobilă enartroză a corpului omenesc (4). Aprecierea amplitudinii normale a mișcărilor în articulația umărului se face plecîndu-se de la considerentul că acestea se efectuează atît în articulațiile anatomice — *scapulohumerală* și *acromioclaviculară* —, cît și în cele denumite „funcționale“, cum sînt articulația *scapulotoracică* și *cea de-a 2-a articulație a umărului,* existentă între polul superior al capului humeral și bolta acromioclaviculară. Plecîndu-se din poziția de repaus, în articulația umărului sînt posibile 6 mișcări — fiecare de o anumită amplitudine maximă normală —, a căror examinare este necesară datorită numeroaselor cauze care le pot limita, pînă la invaliditate.

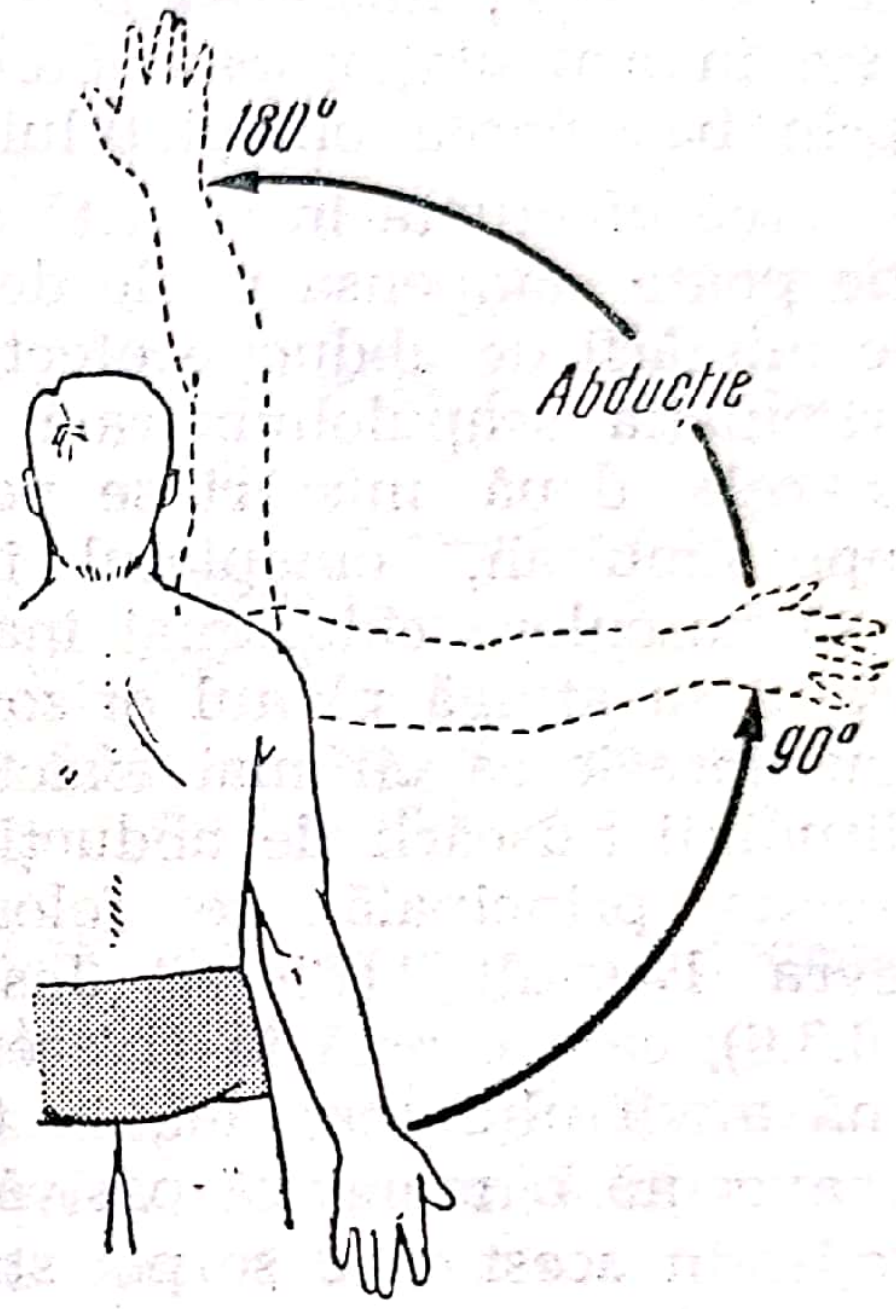

Fig. 8.3.5. — Amplitudinea mișcării de abducție.

Abducția este mișcarea principală prin care membrul toracic este îndepărtat de corp și apoi, eventual, ridicat la zenit, la o amplitudine maximă de 180° (fig. 8.3.5). Mișcarea completă cuprinde două faze: în prima, care se execută în articulația scapulohumerală, membrul toracic face cu trunchiul un unghi de 90°, moment în care osul humerus ajunge la orizontală, trohiterul luînd contact cu marginea superioară a cavității glenoide; în cea de-a doua, în care membrul superior este îndreptat către zenit, la o amplitudine maximă de 180°, mișcarea se desăvîrșește în articulația scapulotoracică, prin basculareа omoplatului.

Mișcarea efectuată în această articulație poate compensa unele deficite ale mișcării de abducție efectuate în articulația scapulohumerală, întrucît cele două mișcări se petrec aproape simultan, omoplatul începînd să basculeze chiar mai înainte ca brațul să atingă planul orizontal. Pentru aprecierea cît mai exactă a amplitudinii mișcării de abducție în articulația principală, se folosește manevra Desault (Pierre Joseph) (fig. 8.3.6), care constă în fixarea cu o mînă a vîrfului scapulei, în timp ce se execută o manevră pasivă de abducție. În acest mod se pot stabili momentul în care scapula începe să basculeze și corespondența acestui moment cu amplitudinea abducției executate.

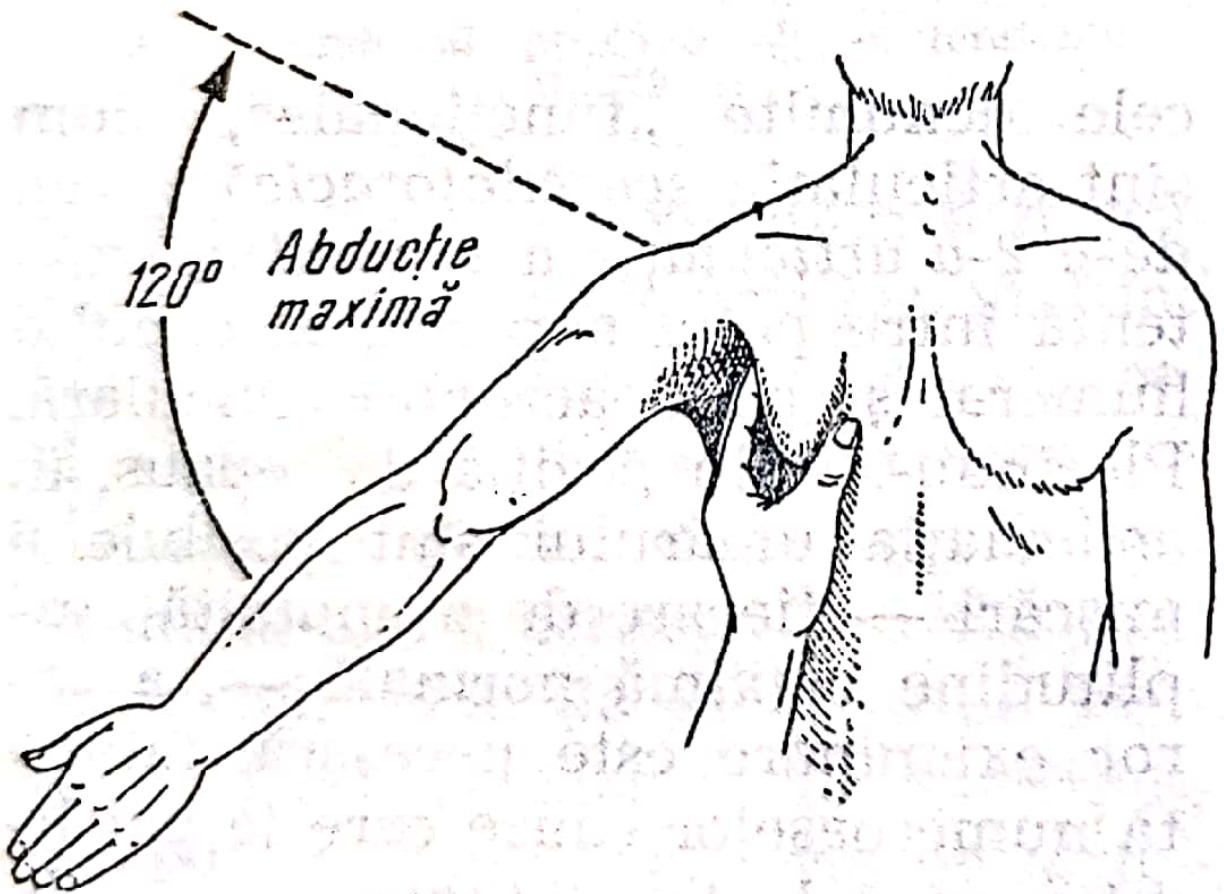

Fig. 8.3.6. — Manevra Desault.

Adducția este o mișcare de amplitudine redusă la maximum 20—30° și care nu este posibil de executat decît în asociere cu o mișcare de antero- sau retropulsie, astfel încît brațul să fie addus pre- sau retrotoracic (fig. 8.3.7).

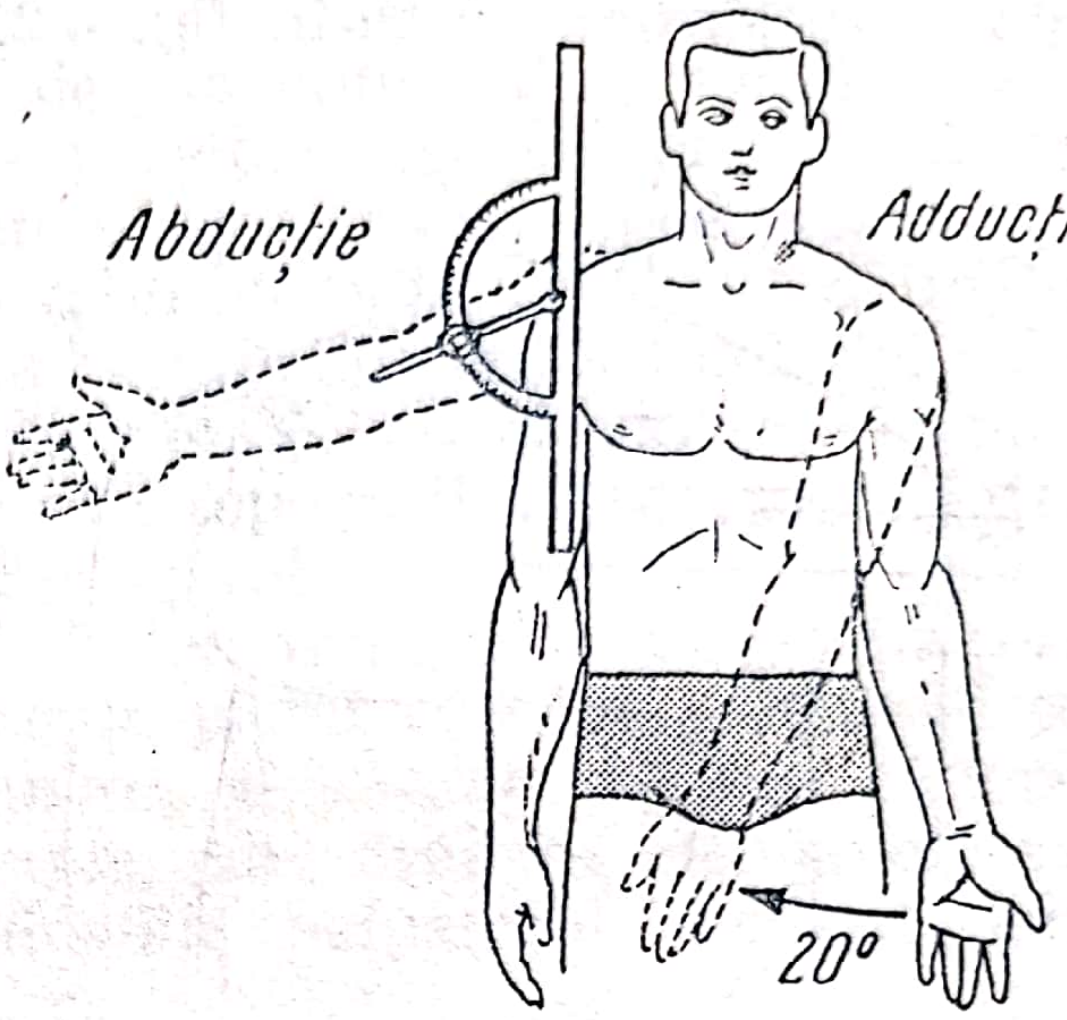

Fig. 8.3.7. — Amplitudinea mișcării de adducție.

Anteducția este mișcarea prin care brațul este dus către înainte cu o amplitudine maximă de 180°, pînă la zenit. Și în această mișcare, de la circa 120° înainte, completarea antepulsiei pînă la amplitudinea maximă

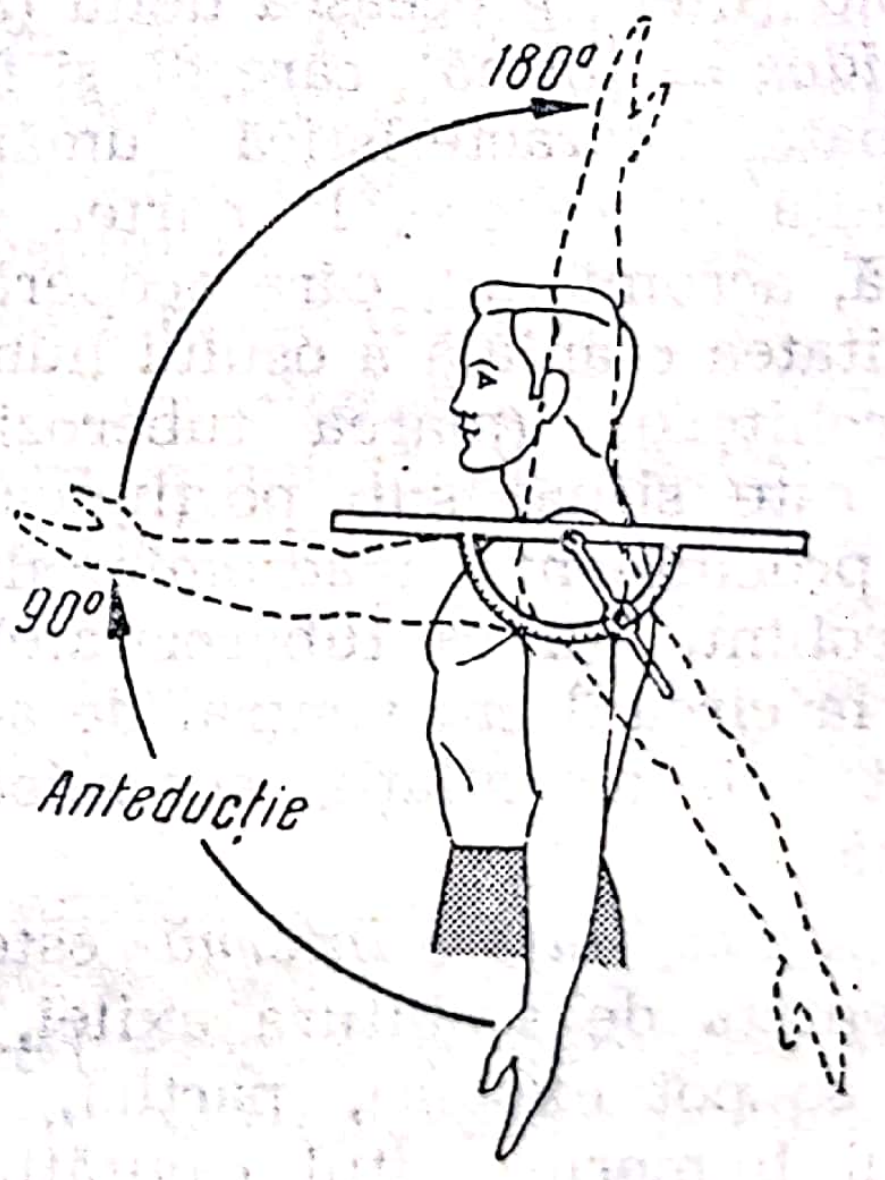

Fig. 8.3.8. — Amplitudinea mișcării de anteducție.

nu se poate executa decît prin bascularea complementară a scapulei (fig. 8.3.8).

Retroducția este mişcarea prin care brațul este purtat către înapoi; amplitudinea este redusă la 30—40° (fig. 8.3.9).

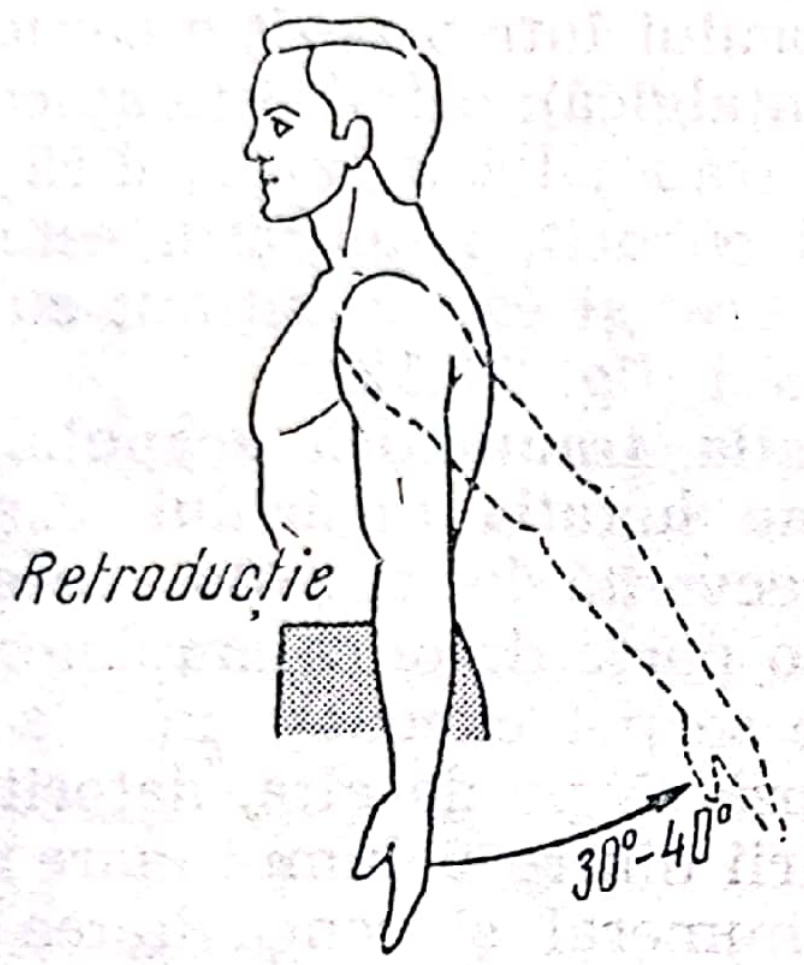

Fig. 8.3.9. — Amplitudinea mişcării de retroducție.

Aceste ultime două mişcări se execută în plan sagital în jurul unui ax care trece prin centrul marii tuberozități a osului humerus (4).

Rotația externă şi *rotația internă* se fac în jurul unui ax care trece prin capul osului humerus şi prin trohleea acestuia. Măsurarea amplitudinii mişcărilor se face cu antebrațul flectat în unghi drept pe braț şi cu cotul lipit de trunchi.

Rotația externă (fig. 8.3.10) reprezintă deplasarea către în afară a antebrațului flectat şi are în mod normal o amplitudine maximă de 30—40°.

Rotația internă (fig. 8.3.11) constituie deplasarea antebrațului flectat către înaintea sau către înapoia trunchiului şi are o amplitudine mai mare, pînă la 90°. Este o mişcare mai complexă, pentru a cărei împlinire este necesară şi proiecția către înapoia brațului şi abducția acestuia (4).

Din combinarea acestor mişcări, reiese complexitatea mişcării de *circumducție,* pentru a cărei executare integrală este necesară integritatea articulară.

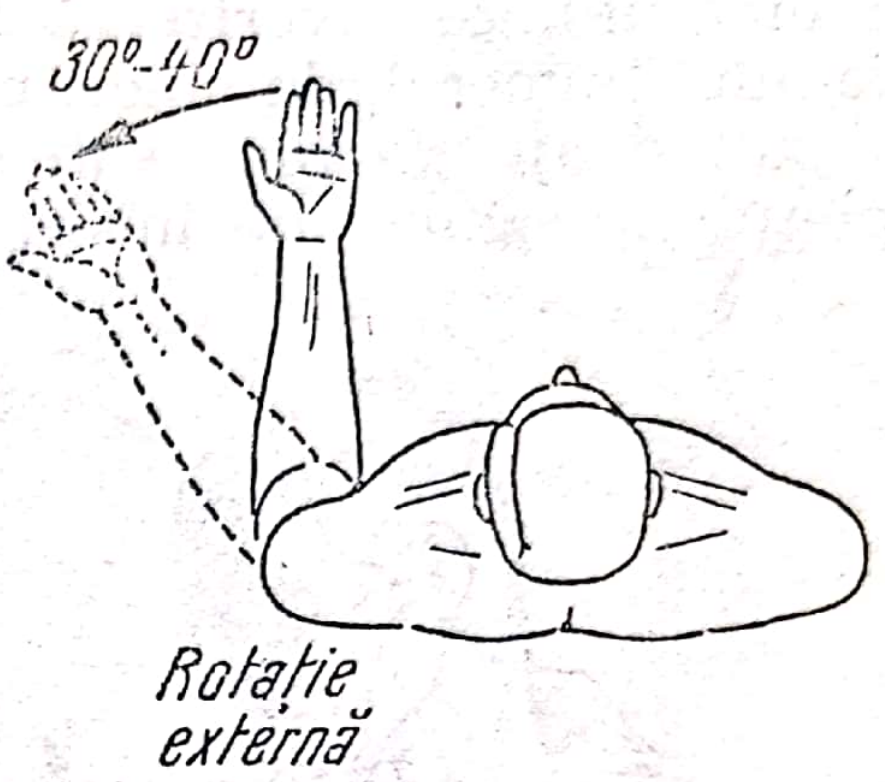

Fig. 8.3.10. — Amplitudinea mişcării de rotație externă.

Măsurarea amplitudinii mişcărilor care oferă un test al lezării articulare se poate face şi cu ajutorul unui aparat — goniometrul.

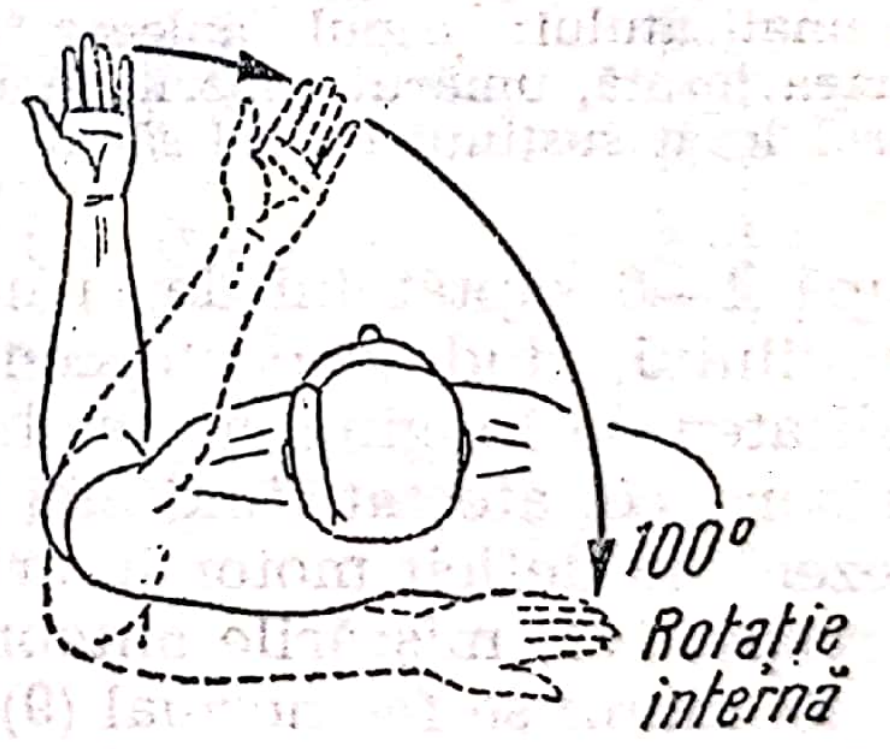

Fig. 8.3.11. — Amplitudinea mişcării de rotație internă.

Cauzele care pot produce modificări de aspect şi de funcționalitate la nivelul umărului sînt multiple, dar între acestea, traumatismele, sub cele mai variate forme, şi procesele inflamatorii cronice sînt cele mai frecvente.

8.3.1.1.

Leziuni (malformații) congenitale

Luxația congenitală a umărului este o leziune rară care se produce ca urmare a unei displazii a articulației umărului ce favorizează luxarea capului humeral, de obicei posterior, putînd ajunge pînă sub spina omoplatului. Leziunea devine evidentă după 4—6 săptămîni de la nașterea copilului, cînd se poate constata inegalitatea de lungime a membrelor superioare, cel afectat fiind mai lung și prezentînd deficit motor în articulația respectivă; mișcările antebrațului și ale mîinii se fac normal (9) (24) (37). Copilul mai mare prezintă deformarea umărului — al cărui relief este turtit anterior datorită lipsei capului humeral din articulație —, ca și o atrofie globală a musculaturii rădăcinii membrului (24).



Fig. 8.3.12. — Poziția antalgică a traumatizatului: capul aplecat de partea lezată, umărul coborît, membrul lezat susținut de cel sănătos.

Paraliziile obstetricale ale membrului toracic. Elementele semiologice ale acestor leziuni sînt descrise în capitolul „Traumatismele plexului brahial“ (vezi 3.2.1).

8.3.1.2.

Leziuni traumatice

Indiferent dacă traumatismul acționează asupra umărului direct sau indirect și indiferent de leziunea rezultată, acidentatul se prezintă examinatorului într-o poziție caracteristică (antalgică): capul este aplecat de partea traumatizată, umărul rănit este mai coborît, antebrațul este flectat pe braț și este menținut cu mîna sănătoasă (fig. 8.3.12).

Luxația traumatică scapulohumerală sau luxația umărului este cea mai frecventă leziune de acest fel, pe de o parte datorită amplelor mișcări ce se pot executa în această enartroză și, pe de alta, datorită nepotrivirii dintre volumul mare al capului humeral și concavitatea mică a cavității glenoide. Aceste două suprafețe articulare sînt menținute în contact numai prin sistemul capsuloligamentar și musculatura acoperitoare.

Luxația umărului este mai frecventă la adult, întrucît, la același impact, copiii fac ușor fractură de claviculă, iar bătrînii, fractură de cap humeral. Este vorba de un șoc indirect orientat dinapoi-înainte, aplicat la nivelul capului humeral, mai ales atunci cînd brațul este în abducție, rotație externă și retropulsie. Din această poziție se produce la impact varianta cea mai frecventă de *luxație* a umărului — cea *antero-internă* —, care, la rîndul ei, poate avea mai multe variante, în funcție de poziția luată de capul humeral față de apofiza coracoidă. Cea mai frecventă dintre acestea este varianta *extracoracoidiană* (fig. 8.3.13 *a*), care poate fi recunoscută cu ușurință după semnele caracteristice ce o însoțesc: accidentatul se prezintă în poziția antalgică clasică a traumatizatului de membru superior, dar cu un caracter specific, și anume brațul este în abducție moderată și cotul îndepărtat de trunchi. Această poziție poate fi modificată în funcție de varianta luxației — *intracoracoidiană* (fig. 8.3.13 *b*) sau *subclaviculară* (fig. 8.3.13 *c*) —, fiind mai evidentă în luxația *antero-inferioară*, cînd capul humeral alunecă subglenoidian în lungul marginii externe a scapulei și cînd accidentatul se prezintă cu brațul ridicat către zenit, în poziție ireductibilă — *„luxatio erecta“* (fig. 8.3.13 *d*) (16) (22).

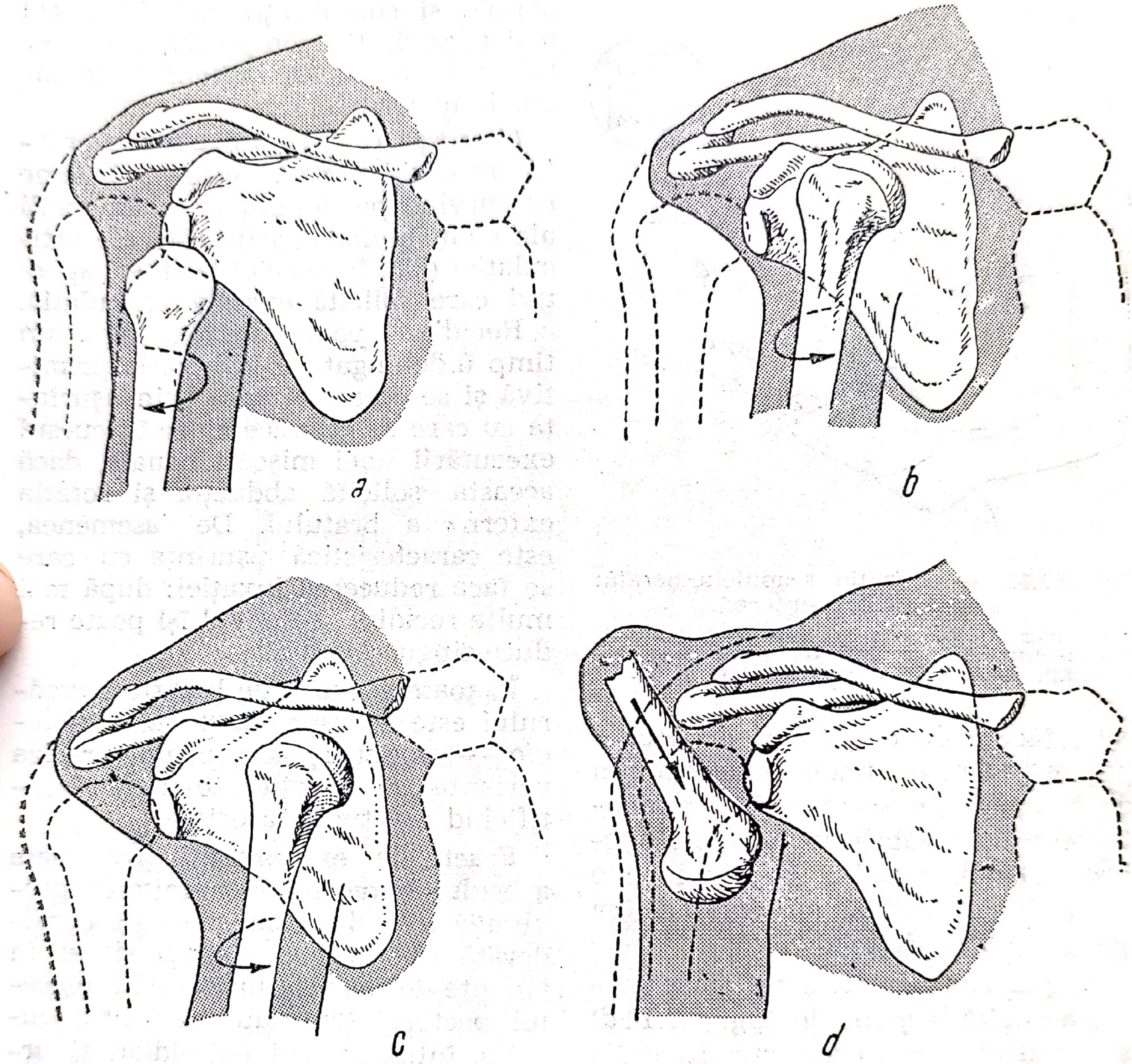

Fig. 8.3.13. — Variante de luxație scapulohumerală.
a — extracoracoidiană; *b* — intracoracoidiană; *c* — subclaviculară; *d* — *erecta*.

În varianta cea mai frecventă, și anume cea antero-internă (fig. 8.3.14), la inspecție se constată că aspectul umărului este modificat, în sensul dispariției rotunjimii caracteristice, care este înlocuită printr-un relief șters, ce face un unghi drept cu musculatura brațului, creînd așa-numitul aspect de „umăr în epolet“ (fig. 8.3.14 *a*).

Datorită prezenței subcoracoidiene a capului humeral și absenței reliefului creat prin existența acestuia, ca și datorită abducției permanente (fig. 8.3.14 *b*), inserția mușchiului deltoid pe osul humerus creează o crestătură (incizură), asemănătoare celei făcute de o lovitură de secure (fig. 8.3.14 *c*), de unde și denumirea de incizură „în secure". Proeminența ventrală creată prin prezența subpectorală a capului humeral este lesne identificabilă, mai ales că ea șterge șanțul deltopectoral.

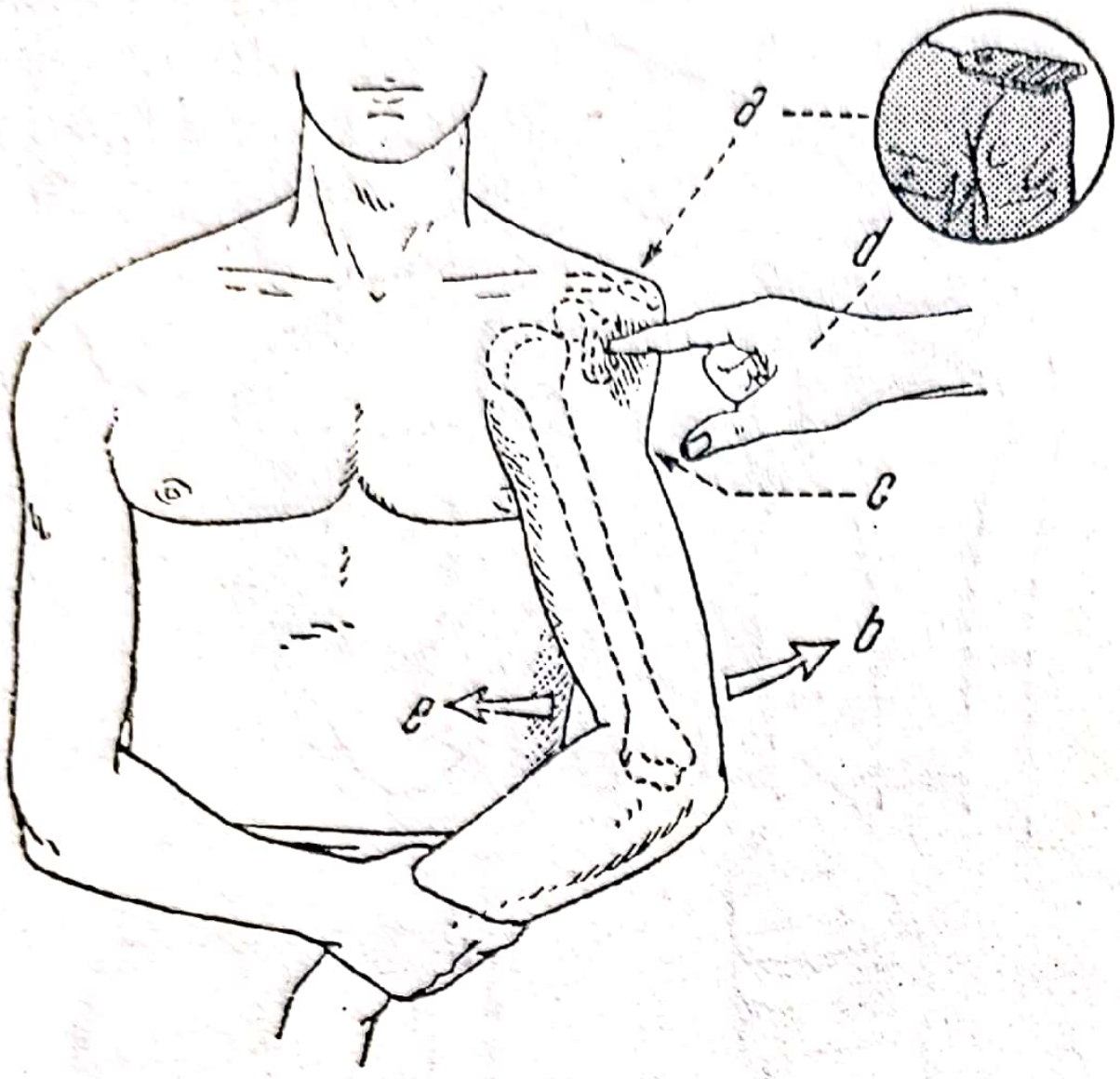

Fig. 8.3.14. — Luxație scapulohumerală: varianta antero-internă.

a — umăr „în epolet"; *b* — abducția brațului; *c* — incizură „în secure"; *d* — vacuitatea cavității glenoide; *e* — adducție imposibilă.

Palpatoriu, se pot identifica vacuitatea cavității glenoide (fig. 8.3.14 *d*) și capul humeral, care este situat fie anterior, la nivelul șanțului deltopectoral, fie inferior, în scobitura axilei. Reducerea activă sau pasivă a abducției brațului este imposibilă (fig. 8.3.14 *e*).

La examinarea unei luxații scapulohumerale trebuie căutate cu atenție elementele clinice care evidențiază unele complicații locale, care, deși rare, creează anumite probleme de terapeutică. Între acestea, pe prim-plan se situează complicațiile nervoase pendinte de lezarea prin elongare a elementelor plexului brahial, și mai cu seamă a nervului circumflex, care se traduce prin paralizia mușchiului deltoid și complicații arteriale, cel mai ades de tip compresiv, manifestate prin tulburări ischemice de intensitate variabilă.

Luxația scapulohumerală recidivantă este o leziune ce survine pe fondul unor anomalii ale elementelor constitutive ale articulației (22), în special la tineri sportivi care solicită excesiv articulația.

Recidiva poate apărea după un timp îndelungat de la luxația primitivă și se caracterizează prin ușurința cu care se produce chiar în cursul executării unei mișcări banale, dacă aceasta solicită abducția și rotația externă a brațului. De asemenea, este caracteristică ușurința cu care se face reducerea luxației: după mai multe recidive, bolnavul își poate reduce singur luxația.

În toate cazurile de luxație a umărului este necesar *examenul radiologic* — singurul care poate preciza varianta de luxație, totodată identificînd fracturile asociate.

Fracturile extremității proximale a osului humerus. Extremitatea proximală a osului humerus este considerată ca fiind segmentul situat în amonte de inserția humerală a marelui pectoral (20) sau segmentul cuprins între „V"-ul deltoidian și articulația umărului (10). Integrează gîtul anatomic (fig. 8.3.15 *a*) și gîtul chirurgical (fig. 8.3.15 *b*), trohiterul (fig. 8.3.15 c), trohinul și capul humeral (fig. 8.3.15 *d*).

Fractura se produce în urma unui șoc direct — prin căderea pe umăr — sau indirect — ca în cazul căderii pe cot, cu precădere la femei, care, după instalarea menopauzei, prezintă un grad oarecare de osteoporoză (10) (16) (20); leziunea poate interesa izolat sau combinat oricare dintre segmentele osoase mai sus enumerate, cu precădere însă gîtul chirurgical.

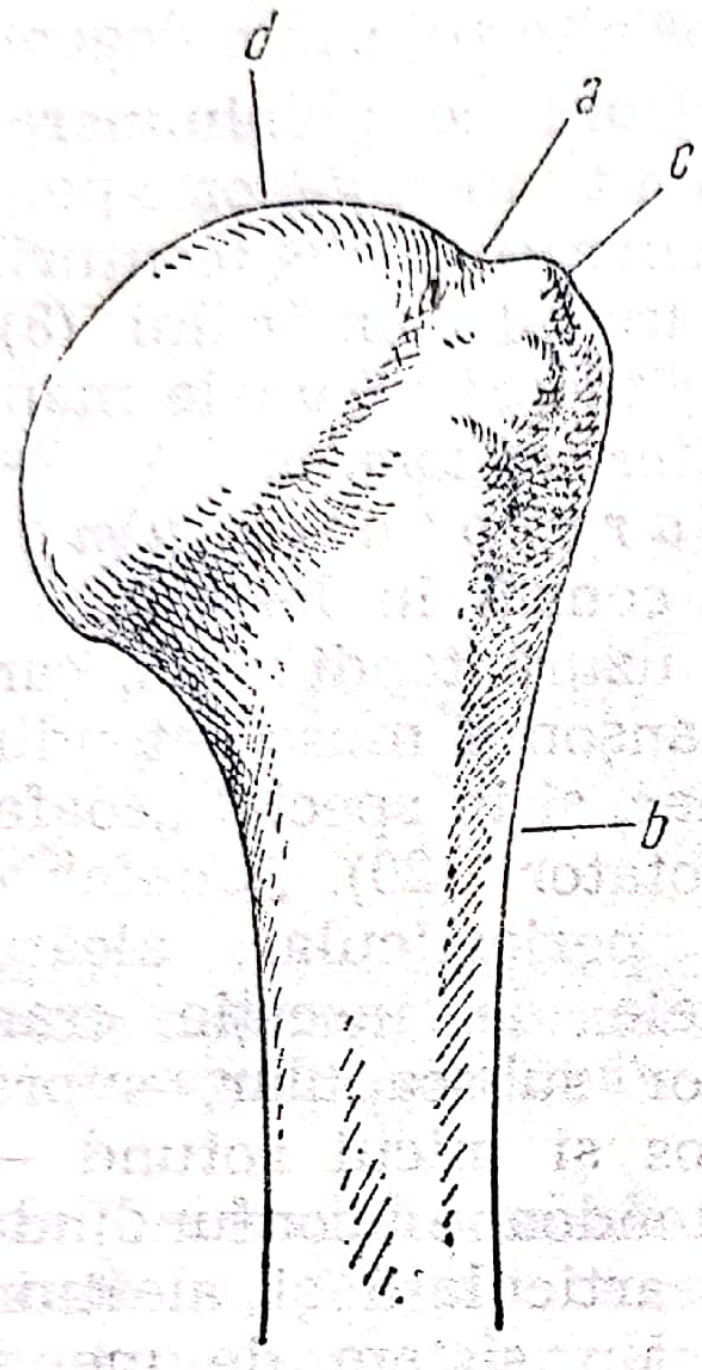

Fig. 8.3.15. — Extremitatea proximală a humerusului.

a — gîtul anatomic; *b* — gîtul chirurgical; *c* — trohiterul; *d* — capul humeral.

Accidentatul se prezintă medicului în poziția antalgică, caracteristică (își susține membrul lezat cu mîna sănătoasă), cu durere la locul fracturii și impotență funcțională completă. În fracturile fără deplasarea fragmentelor, semnele sînt mai reduse, dar în general fractura gîtului chirurgical se însoțește de deplasarea fragmentului inferior, întrucît acesta este tracționat atît de inserțiile mușchilor scapulotoracici (mușchii deltoid, biceps, coracobrahial), cît și ale celor humerotoracici (mușchii pectorali) (10).

În acest tip de fractură umărul este deformat datorită revărsatului sanguin, care ridică masa mușchiului deltoid, făcîndu-l să bombeze, și totodată șterge șanțul deltopectoral (fig. 8.3.16). Revărsatul sanguin se evidențiază și prin apariția unei echimoze, care este precoce și localizată subcutanat dacă leziunea este intracapsulară, iar dacă leziunea este extracapsulară, revărsatul comunică cu tecile musculare și se evidențiază mai tardiv, dar pe întinderi mai mari, la distanță de focarul lezional, pe fața postero-internă a brațului, în lungul lungii porțiuni a bicepsului, pe fața ventrală a toracelui, pe planul mușchilor pectorali, pînă la stern, și în lungul mușchiului mare dorsal, în lungul flancului, pînă la creasta iliacă.

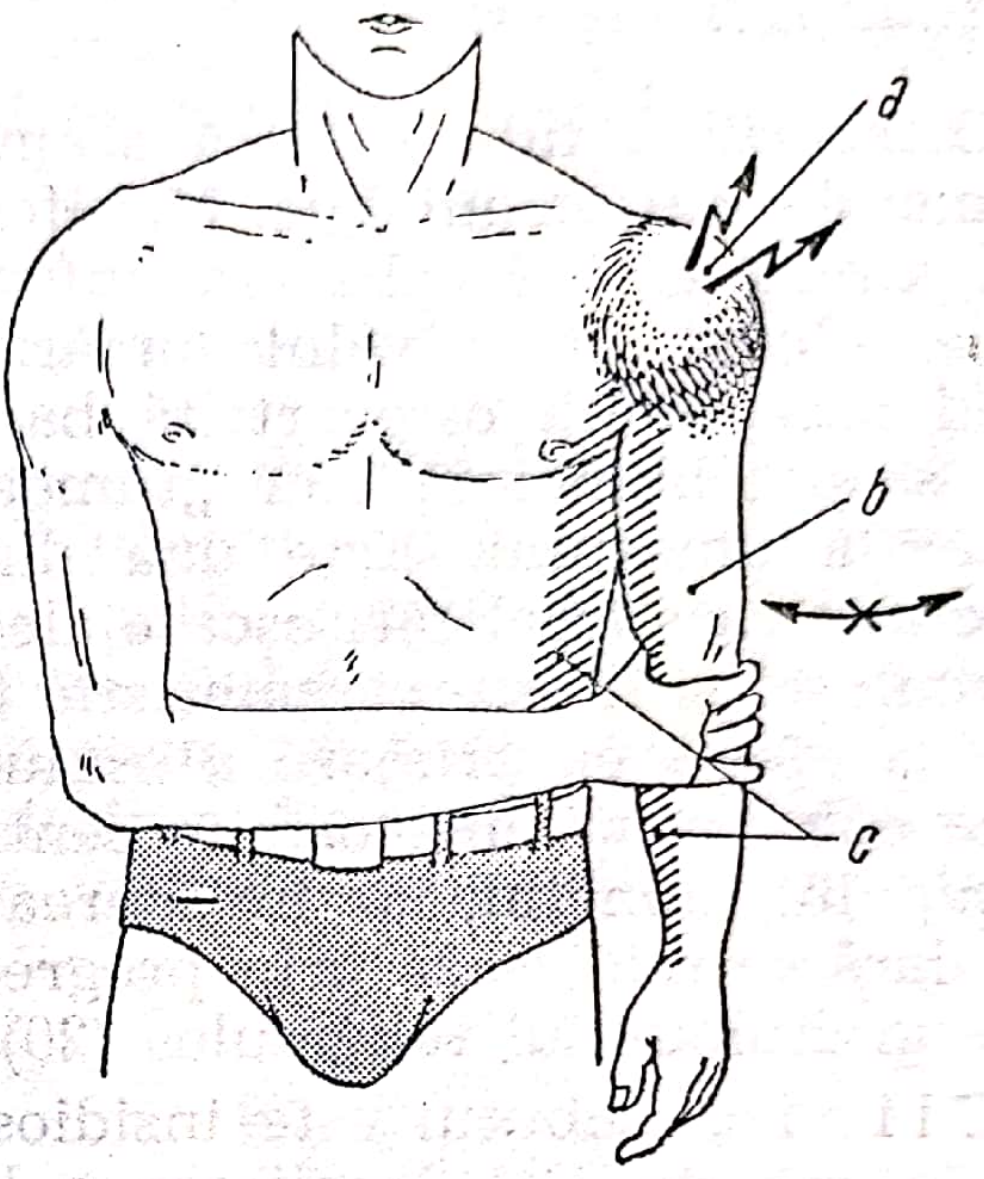

Fig. 8.3.16. — Poziția antalgică în fractura extremității proximale a humerusului determinată de:

a — durere locală; *b* — impotență funcțională; *c* — echimoză brahială și toracală.

Prin palparea regiunii se produce durere vie într-un punct situat la 4—5 cm sub acromion și în axilă; orice mobilizare locală este dureroasă și se însoțește de crepitații.

Spre deosebire de luxația scapulohumerală, în fracturile extremității proximale a humerusului, abducția spontană poate fi redusă printr-o adducție pasivă, însă deformarea se reproduce de îndată ce presiunea încetează (semnul Berger) (22).

8.3.1.3.
Leziuni inflamatorii

Osteoartrita tuberculoasă scapulohumerală sau scapulalgia. Manifestarea tipică este localizarea infecției tuberculoase la nivelul umărului, dînd așa-numita osteoartrită bacilară scapulohumerală sau „tumoarea albă“ a umărului. Este una dintre cele mai rare localizări osoase ale tuberculozei și îi este caracteristic faptul că afectarea primară a osului se face sub forma unei osteite centrale a capului humeral, iar invadarea articulară se realizează prin progresiunea granulomului tuberculos (20).

Clinic, debutul este insidios — ca în oricare altă localizare a bolii tuberculoase —, dar treptat durerile orientează către localizarea scapulohumerală; bolnavul acuză o limitare antalgică a amplitudinii mișcărilor de abducție și rotație internă.

La inspecție, se constată atrofia mușchiului deltoid și a musculaturii brațului. La copil, în special, devine evidentă palpatoriu adenopatia axilară.

Într-o perioadă de evoluție avansată, umărul crește de volum, mișcările devin foarte dureroase și, ca atare, se instalează o impotență funcțională marcată, care duce către amiotrofie.

În afara intervenției terapeutice, se produc abcese reci, cu fistulizări locale și la distanță.

Radiografic, imaginile obținute sînt variate în funcție de perioada evolutivă: inițial, decalcifiere difuză și eroziuni corticale la nivelul capului humeral; apoi, imagini de carii osoase, cu contururi articulare difuze și lărgirea spațiului articular.

8.3.1.4.
Boli degenerative

În grupul bolilor degenerative ale articulației umărului sînt incluse entități a căror etiopatogenie nu este încă deplin clarificată — ca dealtfel a oricăror alte suferințe degenerative.

Periartroza scapulohumerală este de fapt un termen generic pentru bolile degenerative ale țesuturilor periarticulare ale umărului (8), între care se situează și unele manifestări cu caracter inflamator.

Periartroza cu umăr dureros constă în leziuni degenerative, de uzură tendinoasă, care afectează manșonul musculotendinos periarticular, și în special „coafa“ mușchilor rotatori (20). „Coafa“ este un manșon periarticular, alcătuit din tendoanele de inserție cranială a mușchilor subscapular, supraspinos, subspinos și micul rotund — toate aceste tendoane confundîndu-se cu capsula articulară și alcătuind, împreună, un sistem de menținere a capului humeral în articulație.

Clinic, suferința se manifestă prin dureri articulare, mai accentuate noaptea și provocate în special de abducția brațului, care este în general oprită la 45° printr-o senzație de „agățare“, care constituie „semnul resortului“ — expresie a trecerii tendonului bolnav prin defileul acromiotuberozitar, care este îngustat (fig. 8.3.17).

Periartroza cu umăr blocat constă în leziuni degenerative capsulare, datorate, se pare, unor cauze traumatice sau vasculare.

Simptomatologie. Capsula articulară este retractată și îngroșată, proces ce evoluează progresiv, în patru faze (22): inițial, boala se manifestă prin dureri surde exacerbate de efort, apoi prin limitarea amplitudinii mișcărilor active și pasive; după 2—3 săptămîni, durerile dispar, dar în schimb se instalează blocajul articular, urmat rapid de amiotrofie deltoidiană şi rotatorie. În circa 1 an se poate ajunge la recuperarea funcţională (20).

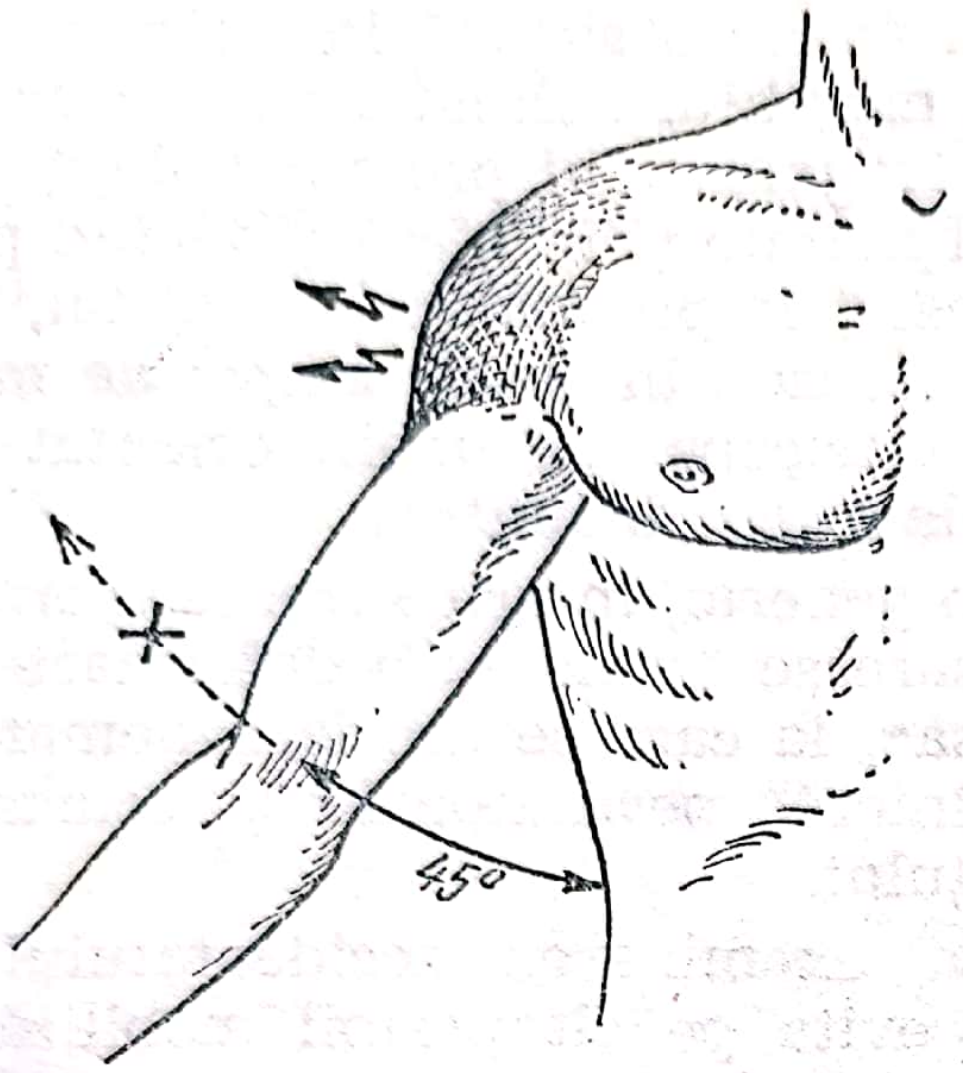

Fig. 8.3.17. — Periartroza scapulohumerală: limitarea abducţiei la 45° — „semnul resortului".

Artroza scapulohumerală (omartroza) poate surveni în cursul unui puseu acut de reumatism degenerativ poliarticular, dar mai ales ca o sechelă a unei fracturi intraarticulare a capului osului humerus, a apofizei glenoide a osului omoplat sau a unei leziuni de periartroză cu umăr dureros.

Clinic, leziunea se manifestă prin dureri la nivelul umărului şi mişcări active reduse ca amplitudine, însoţite de cracmente articulare.

8.3.2.

Braţul

Braţul (lat. = *brahium*) este segmentul de membru toracic cuprins între umăr şi cot, limita topografică distală situîndu-se la două laturi de deget deasupra plicii de flexie a acestuia (vezi 8.3 — „Membrul toracic", fig. 8.3.1).

Patologia acestui segment de membru este dominată de traumatismele care afectează integritatea osului humerus la nivelul diafizei sale şi, implicit, de complicaţiile vasculonervoase grave generate de acestea, dat fiind raporturile imediate ale nervului radial şi ale arterei humerale cu diafiza humerală, la nivelul şanţului de torsiune a osului.

8.3.2.1.

Leziuni traumatice

Fractura diafizei humerale este tipică pentru adult şi se produce în urma unui impact direct sau care imprimă îndoirea osului. Un acelaşi traumatism nu poate produce la copil decît o fractură incompletă, „în lemn verde" — datorită elasticităţii osului —, iar la bătrîn, dimpotrivă, şocul se transmite cranial, fiind urmat de fractura extremităţii proximale a osului. Leziunea se produce cu precădere către treimea distală a diafizei (15) sau în treimea medie, chiar la nivelul şanţului de torsiune a osului, unde acesta se află în raport imediat cu nervul radial (fig. 8.3.18).

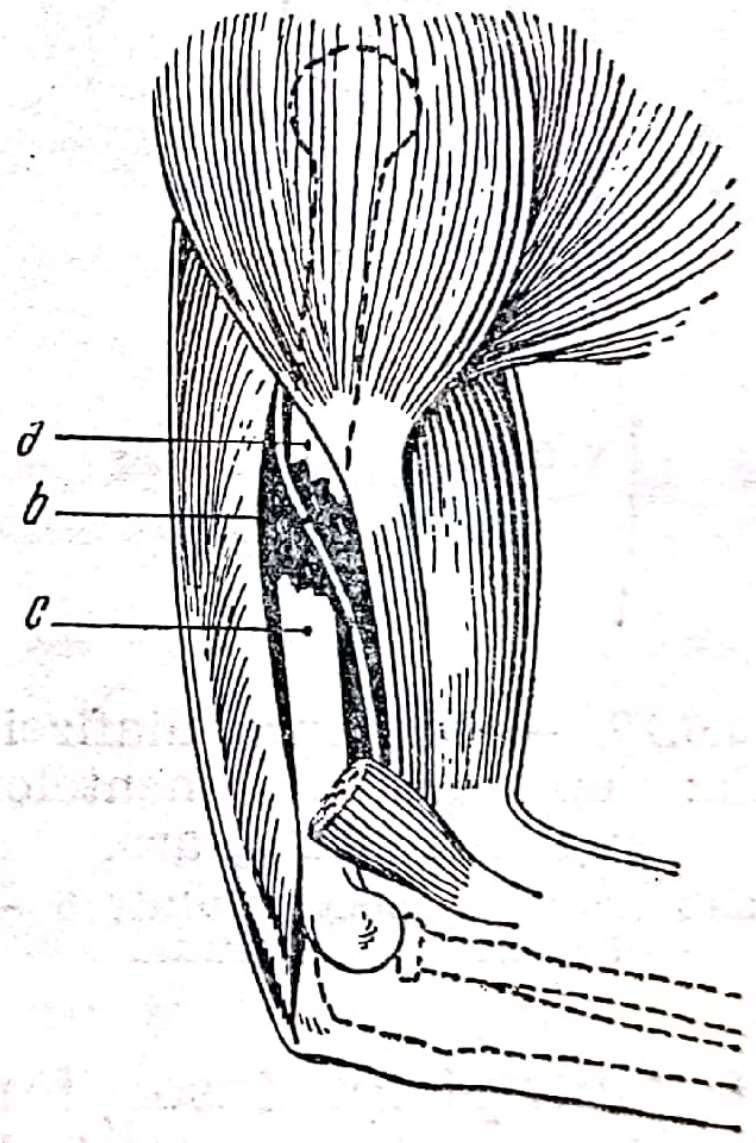

Fig. 8.3.18. — Fractura diafizei humerale: şanţul de torsiune şi raportul cu nervul radial.

a — fragmentul cranial; *b* — nervul radial; *c* — fragmentul distal.

Momentul fracturii este marcat de o trosnitură bine percepută de bolnav; apoi survine durerea vie, care-l obligă la imobilizarea completă. Accidentatul se prezintă în poziția clasică antalgică, dar acum își susține brațul fracturat de la nivelul cotului.

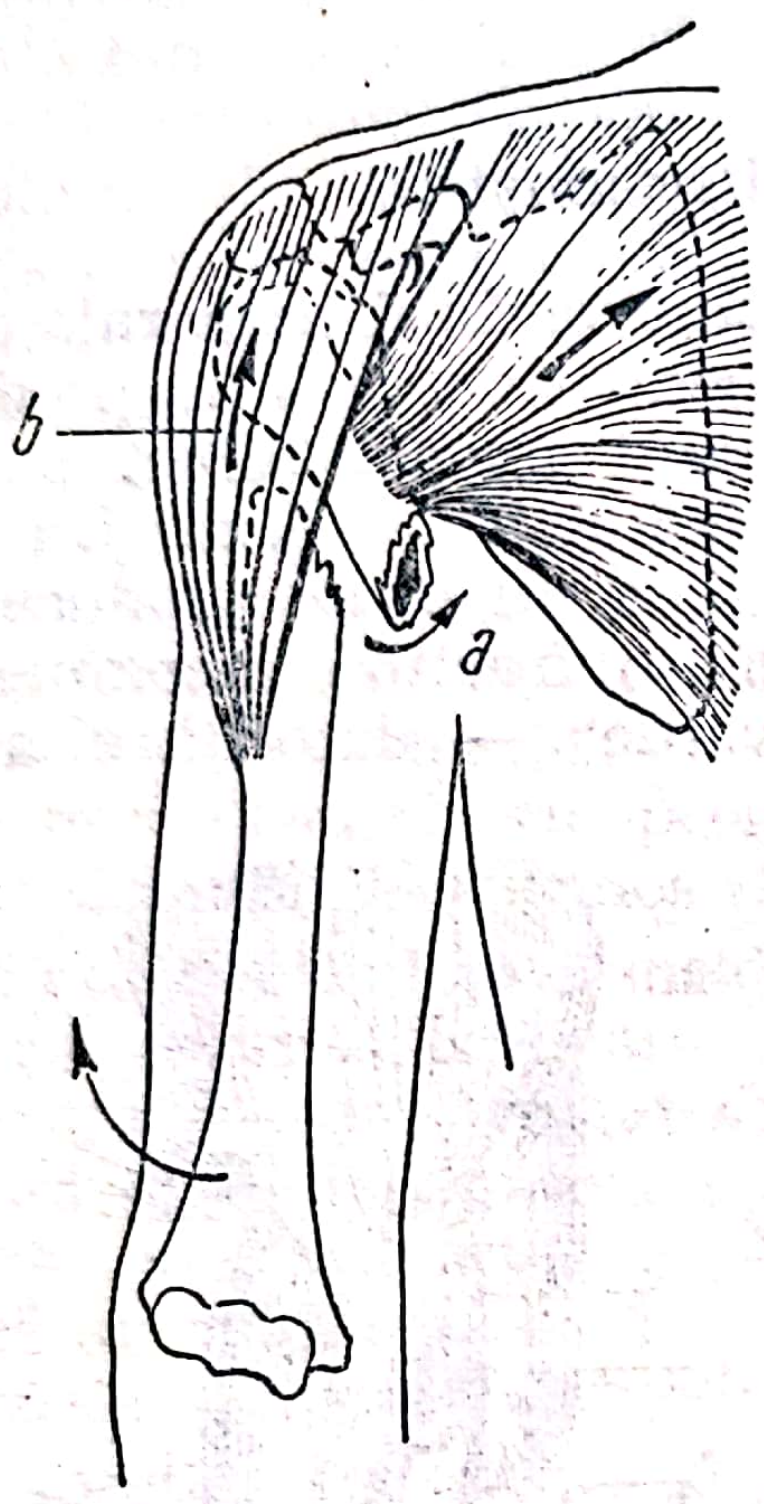

Fig. 8.3.19. — Fractura diafizei humerale: deplasarea fragmentelor sub acțiunea musculară.
a — sub acțiunea pectoralului; *b* — sub acțiunea deltoidului.

Datorită multiplelor inserții musculare care imprimă tracțiuni diferite, fractura diafizei humerale este mai totdeauna o fractură cu deplasarea fragmentelor.

În leziunile situate în treimea inferioară a osului, deplasarea este mai mică sau poate lipsi, datorită faptului că la acest nivel mușchiul triceps, înapoi, și brahialul anterior, înainte, creează un manșon care împiedică, într-o oarecare măsură, deplasarea.

În fracturile situate distal de inserția mușchiului mare pectoral, fragmentul proximal este tracționat către înăuntru de acesta, iar fragmentul distal este tras în sus, înapoi și în afară de către mușchiul deltoid (fig. 8.3.19).

În fractura situată în treimea medie, mușchiul deltoid acționează asupra fragmentului proximal, deplasîndu-l înainte și în afară și făcînd prin aceasta, împreună cu cel distal, care este tras în sus și înapoi de mușchiul triceps, un unghi orientat către înapoi și înăuntru.

În general, în orice fractură cu deplasare se formează o deformare „în crosă“, la care se asociază hematom, echimoză perilezională și scurtarea brațului.

La examinarea accidentatului se vor evita pe cît posibil mobilizările fragmentelor, ținînd seama de riscul posibil al lezării nervului radial. Dealtfel, este indicat ca, de la început, să se controleze posibilitățile executării extensiei mîinii, întrucît leziunea radială se poate produce concomitent cu fractura.

Datorită înmanșonării osului de către mușchii ce-și au inserția pe el, există un risc crescut de pseudartroză prin inerpoziție musculofibroasă, aspect ce trebuie urmărit în evoluția tardivă a unei astfel de fracturi.

8.3.3.
Cotul

Cotul (lat. *cubitus*) este segmentul membrului toracic care corespunde articulației dintre braț și antebraț, denumită *„articulatio cubiti“* — o trohleartroză care cuprinde un ansamblu de trei articulații: humeroulnară, humeroradială și radioulnară posterioară, ultima prezentînd o mobilitate redusă la mișcările de flexie și extensie.

În poziția anatomică a membrului toracic, inspecția pune în evidență faptul că axul brațului cu cel al antebrațului fac un unghi obtuz de circa 170° (vezi fig. 8.3.1), care constituie *cubitus valgus* fiziologic. O deviație în *valgus* mai mică de 165° este considerată patologică, după cum tot patologică este și deviația inversă, în *varus*, deschisă către înăuntru (*cubitus varus*) și reprezentînd o sechelă traumatică sau rahitică (4).

Pe fața ventrală a regiunii cotului este de înregistrat aspectul plicii, care fiziologic trebuie să fie regulat transversală, dar care în condiții patologice poate fi deviată sau deformată (în cazul unor luxații anterioare, al unor fracturi sau chiar al unor leziuni congenitale). De un real interes — deja amintit — sînt inspecția și palparea rețelei venoase superficiale.

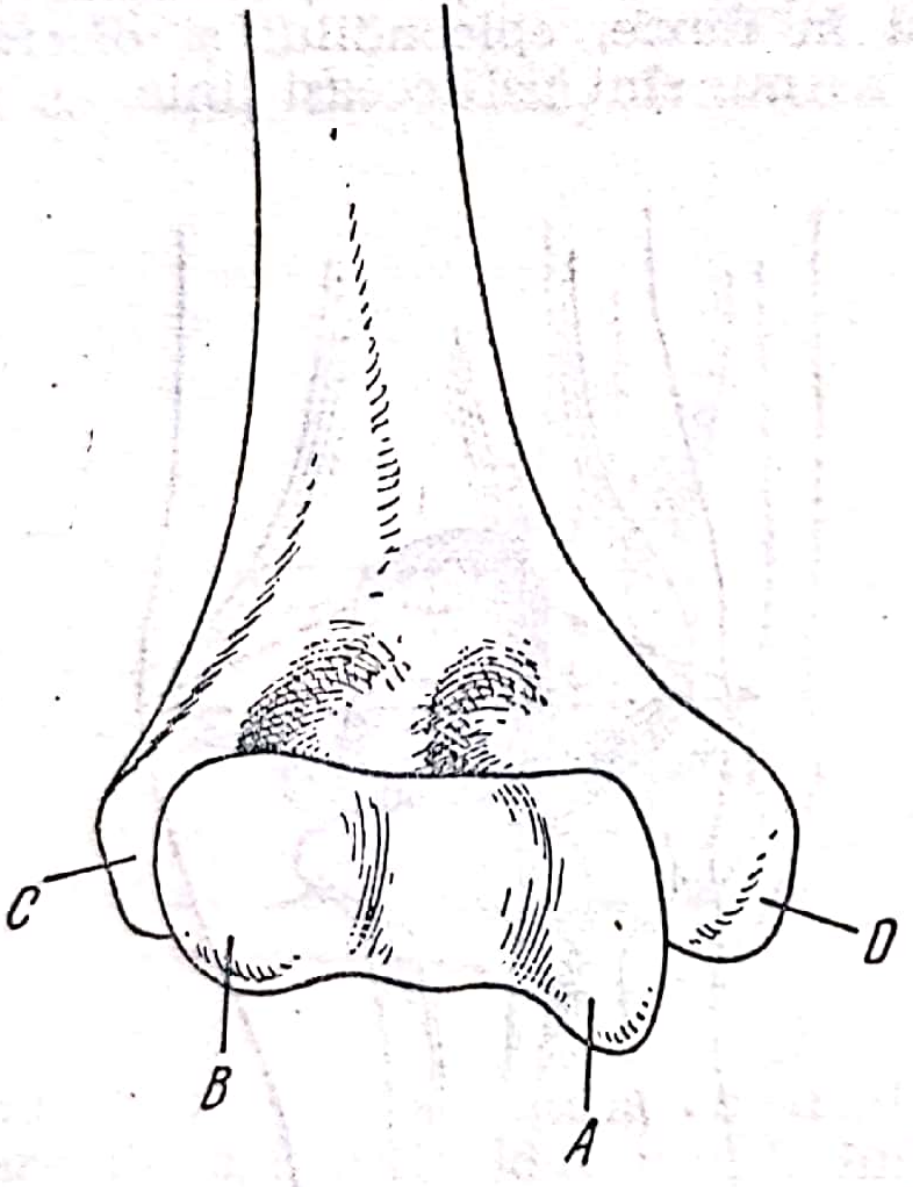

Fig. 8.3.20. — Extremitatea distală a humerusului: diviziunea anatomică.
A — trohlee; *B* — condil; *C* — epicondil; *D* — epitrohlee.

Posterior, regiunea cotului este practic acoperită numai de tegument, așa încît se pot identifica lesne toate elementele componente ale articulației.

Subtegumentar și preosos se poate constata cu ușurință prezența unei eventuale higrome, a cărei dezvoltare se face de predilecție la nivelul bursei olecraniene.

Din punct de vedere anatomic, extremitatea distală a humerusului se compune din trohlee — care reprezintă porțiunea de articulare cu osul cubitus —, din condil — care reprezintă porțiunea de articulare cu osul radius — și din cele două proeminențe osoase aparținătoare, denumite epicondil și epitrohlee (fig. 8.3.20).

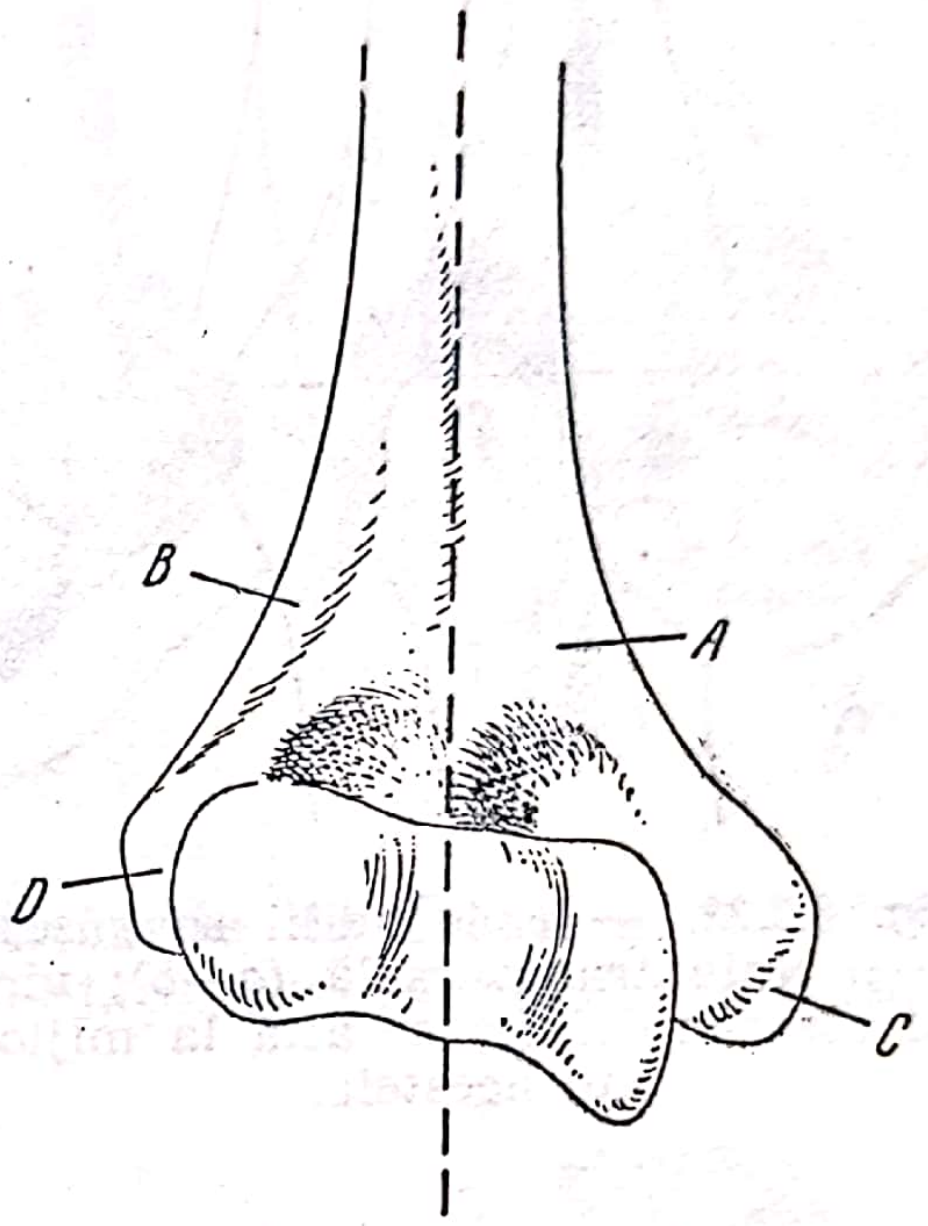

Fig. 8.3.21. — Extremitatea distală a humerusului: diviziunea chirurgicală.
A — condilul extern; *B* — condilul intern; *C* — epicondilul extern; *D* — epicondilul intern.

Din punct de vedere chirurgical, această porțiune osoasă humerală se compune din două jumătăți laterale — condilul extern și condilul intern —, proeminențele laterale fiind denumite epicondilul intern și epicondilul extern (fig. 8.3.21).

Cu antebrațul în flexie pe braț, se pot palpa și delimita cu ușurință marginea și suprafața nearticulară a olecranului, iar de o parte și de alta a acestuia, epitrohleea (intern) și epicondilul (extern). Între epitrohlee și olecran se formează un șanț profund, prin care drumuiește nervul cubital, identificabil prin senzația parestezică de furnicătură pe care o determină manevra de rulare a sa (24).

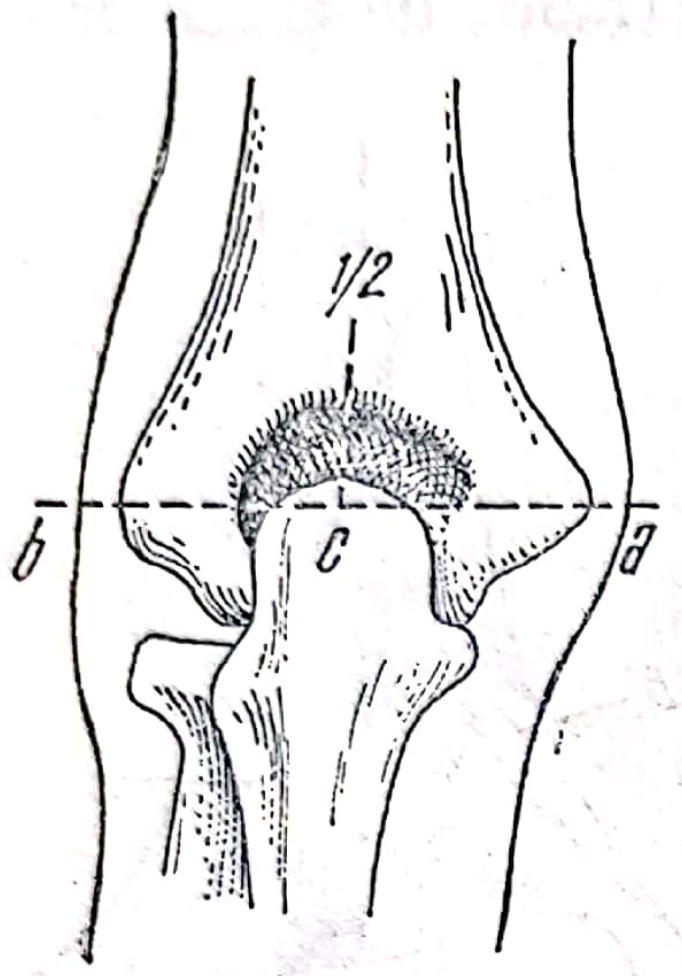

Fig. 8.3.22. — Epicondilii se găsesc pe o linie transversală (*a*—*b*); vîrful olecranului (c) se află la mijlocul acesteia.

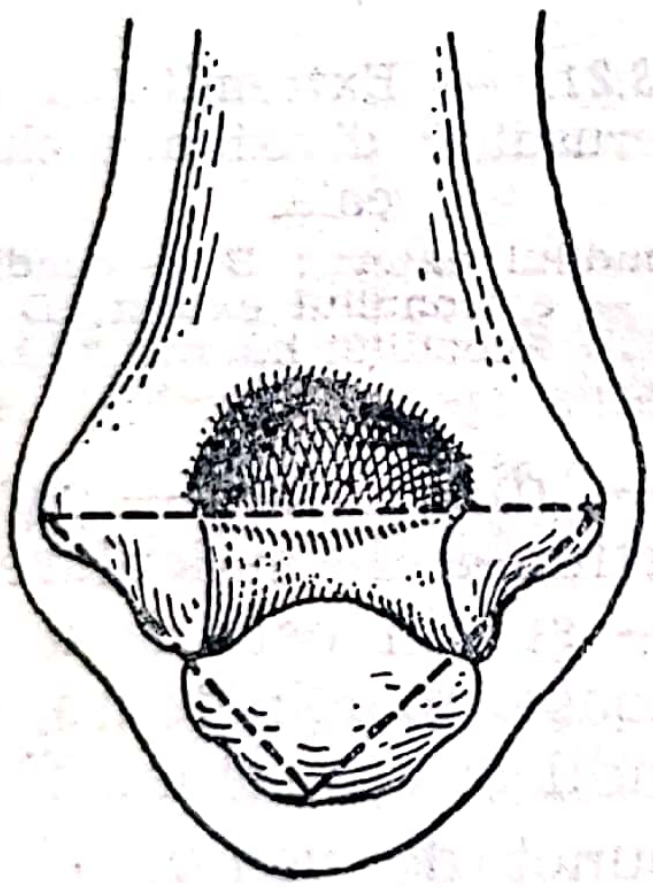

Fig. 8.3.23. — Raporturile epicondili — olecran pe antebrațul în flexie alcătuiesc un triunghi isoscel.

Identificînd aceste repere osoase, se poate constata că, în poziție anatomică, ele sînt situate pe proiecția unei linii transversale (fig. 8.3.22 *a*-*b*), olecranul găsindu-se aproximativ la mijlocul acesteia (fig. 8.3.22 *c*). Dacă reperele sînt identificate antebrațul fiind flectat la 90° pe braț, se constată că unirea lor prin linii drepte alcătuiește un triunghi isoscel cu vîrful în jos (fig. 8.3.23). În aceeași poziție, de profil, se constată că olecranul se află situat pe verticala epicondilului sau a epitrohleei (fig. 8.3.24). Existența acestor raporturi sau deplasarea lor reprezintă indicii valoroase în diagnosticarea leziunilor articulare. De pildă, orice fractură situată deasupra sau dedesubtul zonei articulare nu va schimba aceste raporturi, în timp ce orice leziune

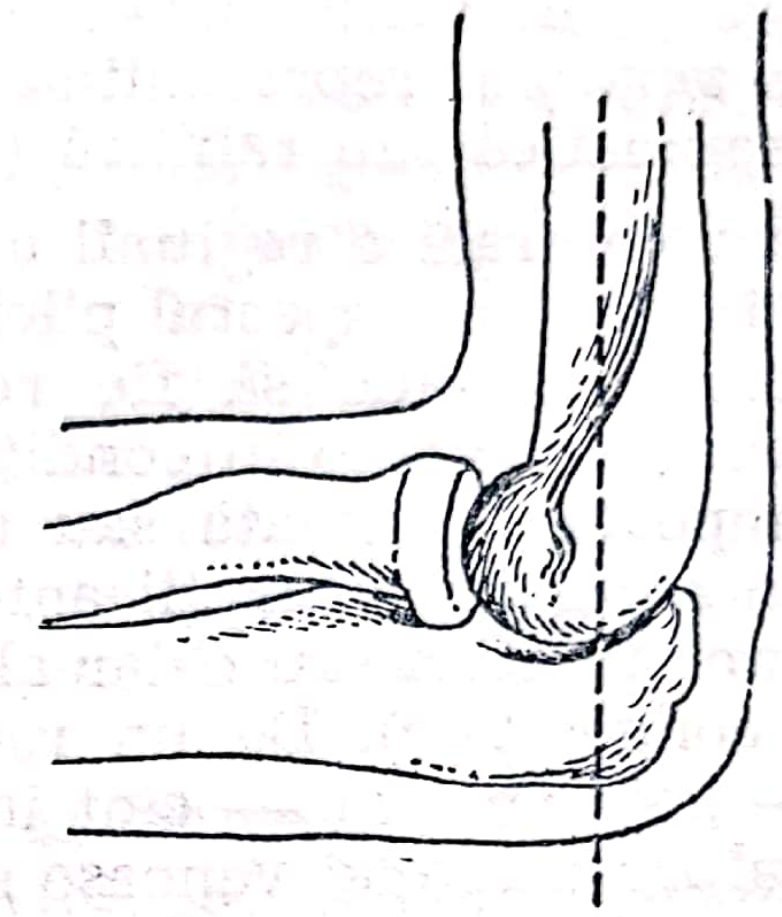

Fig. 8.3.24. — De profil, cu antebrațul în flexie, epicondilul și olecranul sînt pe aceeași linie.

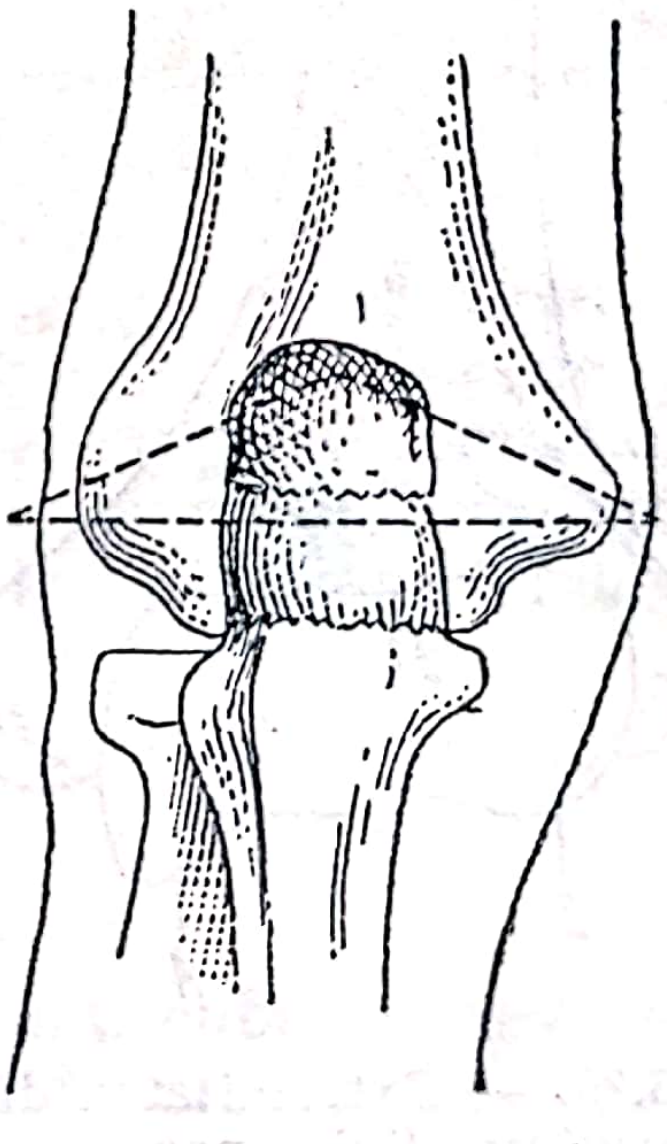

Fig. 8.3.25. — Fractura olecranului inversează triunghiul isoscel.

care interesează unul sau mai multe dintre elementele articulare va modifica raporturile existente, ceea ce constituie un preţios indiciu diagnostic. Aşa, de pildă, fractura olecranului, care este urmată de ascensionarea ciocului acestuia prin tracţiunea exercitată de inserţia muşchiului triceps, va modifica triunghiul isoscel, în sensul inversării vîrfului, care devine cranial (fig. 8.3.25).

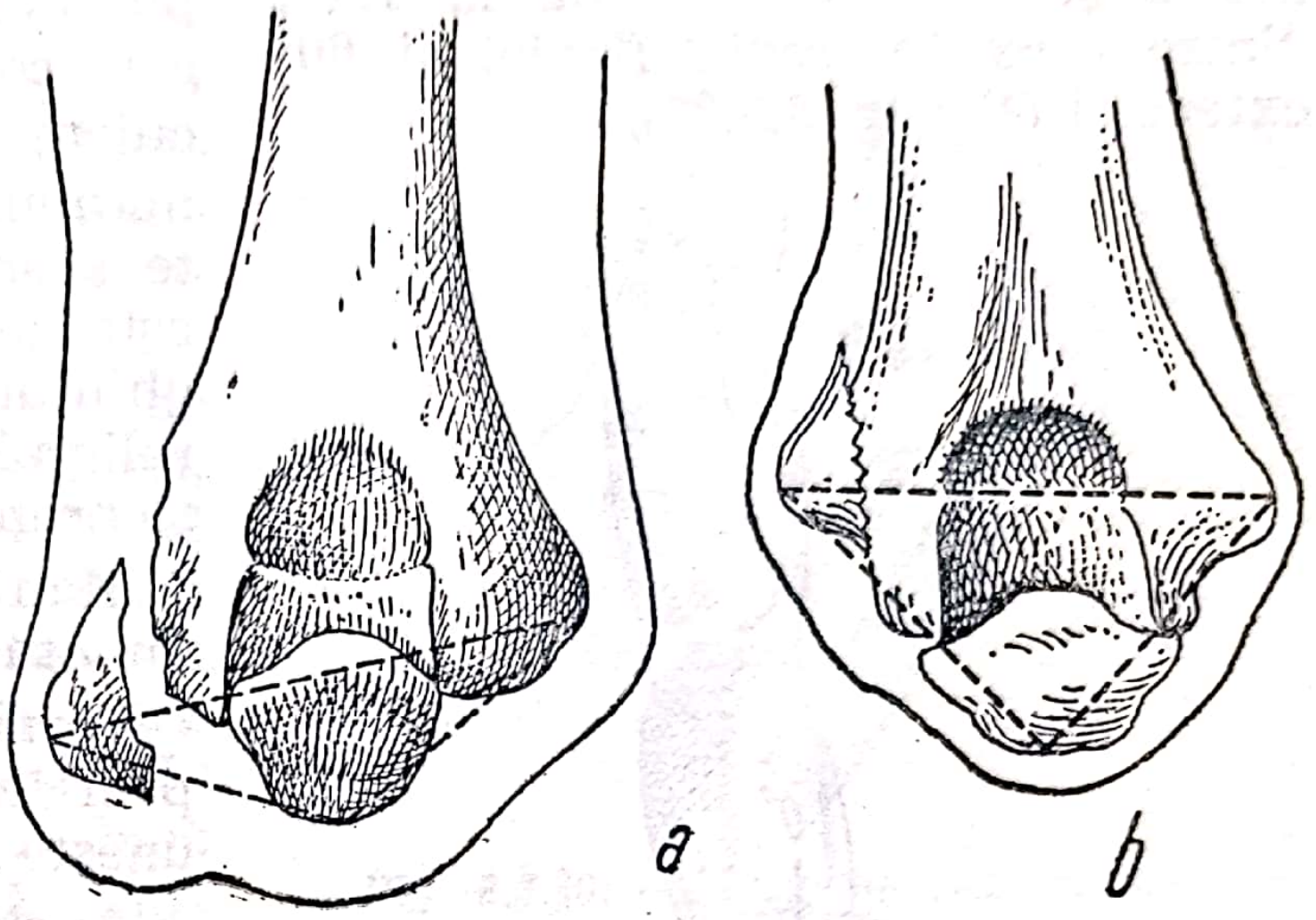

Fig. 8.3.26. — Fractura cu deplasare de epicondil (*a*) modifică egalitatea celor două laturi ale triunghiului isoscel (*b*).

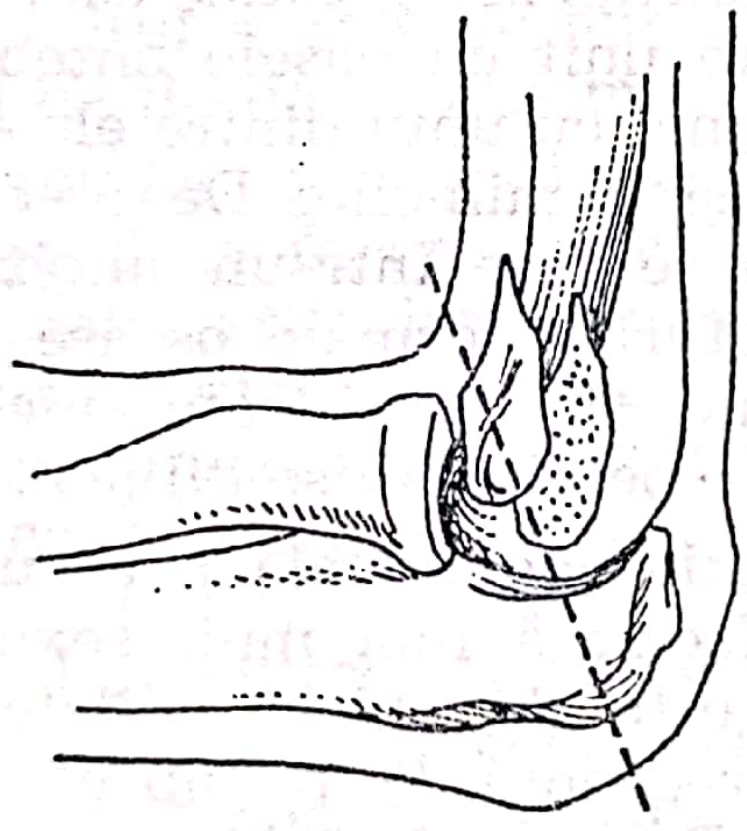

Fig. 8.3.27. — Fractura cu deplasare de epicondil: din profil, linia humerocondiliană nu mai este verticală, ci oblică.

În cazul în care una dintre proeminenţele osoase laterale este fracturată şi deplasată, egalitatea celor două laturi ale triunghiului isoscel se strică (fig. 8.3.26), iar de profil, linia humerocondiliană nu mai este ventrală, ci oblică (fig. 8.3.27).

Mişcările de flexie şi extensie în articulaţia cotului se execută într-un

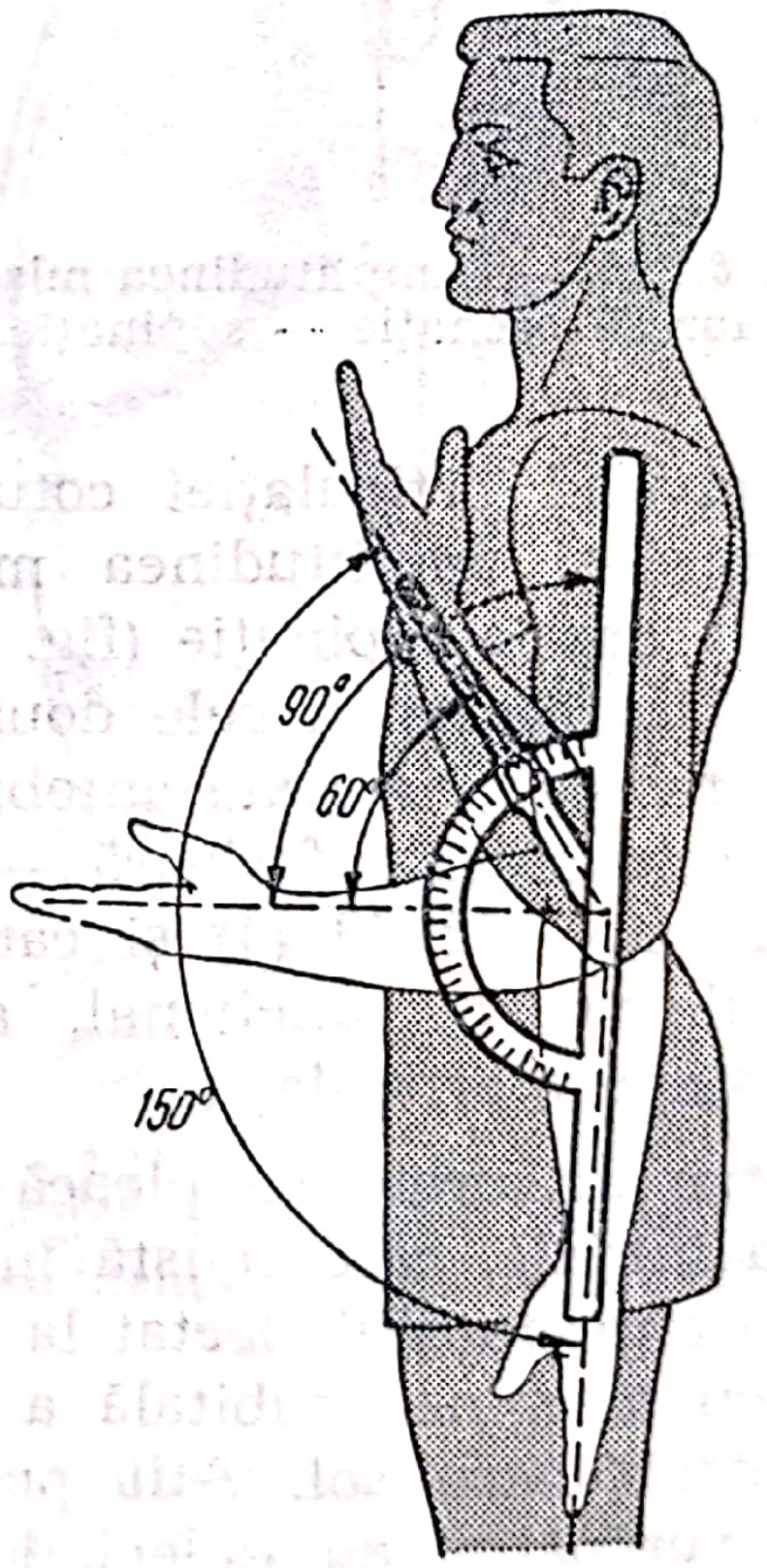

Fig. 8.3.28. — Amplitudinea mişcărilor de flexie şi extensie (măsurată cu goniometrul).

plan sagital și pe un ax transversal corespunzător liniei bicondiliene. În mod normal, plecîndu-se de la poziția anatomică de repaus, amplitudinea mișcării este de pînă la 150°, dintre care 90° revin flexiei și 60° extensiei (4) (fig. 8.3.28).

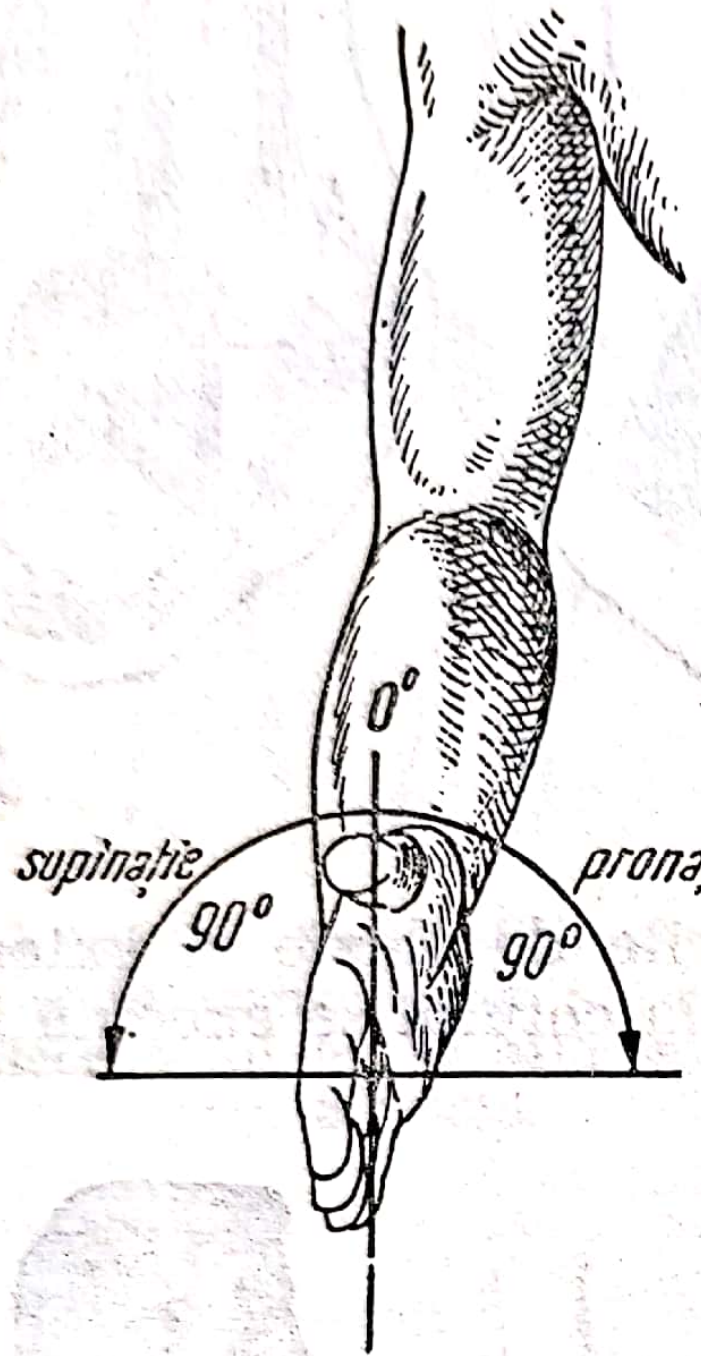

Fig. 8.3.29. — Amplitudinea mișcărilor de pronație — supinație.

La nivelul articulației cotului se cercetează și amplitudinea mișcărilor de pronație-supinație (fig. 8.3.29) care se împlinesc în cele două articulații radiocubitale ale antebrațului — superioară și inferioară —, ambele de tip trohoid (4) și care, din punct de vedere funcțional, alcătuiesc o singură articulație.

Pentru măsurare se pleacă de la poziția inițială, care constă în menținerea antebrațului flectat la 90° pe braț, cu marginea cubitală a mîinii îndreptată către sol. Atît pronația, cît și supinația au, plecînd de la această poziție, o amplitudine de 90°, care aduce palma fie către sol, fie către zenit.

8.3.3.1.
Leziuni (malformații) congenitale

Palmurile cotului (lat. *palma*= pumnul mîinii) reprezintă o leziune care constă în inserția de fibre musculare ale bicepsului mai jos decît normal, astfel că practic tendonul este scurtat și regiunea plicii cotului este deformată prin umplerea unghiului dintre braț și antebraț, prin relieful imprimat de mușchii biceps și brahial anterior (33).

Malformația este rară și poate fi uni- sau bilaterală.

Termenul de „palmură“ este creat prin analogie cu membrana care unește degetele palmipedelor.

Anchiloza congenitală a cotului este o malformație întîlnită în special la sexul masculin și poate afecta una sau mai multe articulații. În cazul anchilozei cotului, osul humerus este unit cu oasele antebrațului sau numai cu unul dintre ele — cînd există și hemimelie. De obicei, anchiloza se face într-un unghi obtuz și reliefurile normale osoase lipsesc, neputînd fi identificate nici unul dintre reperele osoase (9) (33).

Luxația congenitală a capului radial afectează mai mult sexul masculin, este de obicei unilaterală și mai frecventă la membrul toracic drept. Este asociată cu elemente de nedezvoltare a osului cubitus. Capul radiusului este deformat și se luxează de obicei înapoi. Dacă deformarea este minoră, se produce doar o subluxație însoțită de tulburări funcționale minore, a căror cauză este identificată doar către pubertate, prin apariția durerilor la efort.

Asocierea unor malformații cubitale favorizează luxarea completă, caz în care capul radial proemină sub piele, antebrațul apare scurtat și articulația ia aspect de *varus* (înclinare către interior).

8.3.3.2.

Leziuni traumatice

Situarea superficială, subtegumentară, a elementelor osoase constitutive ale articulației cotului, ca și pîrghia importantă pe care o formează favorizează localizarea în această regiune a numeroase leziuni traumatice, luxații sau fracturi, produse prin mecanisme directe sau indirecte.

Luxația cotului este o leziune traumatică caracteristică adultului, la care structura humerusului distal și a paletei osului este mai solidă (20). Această leziune se produce în două situații: prima, aceea în care scheletul antebrahial radiocubital rămîne solidar și se deplasează în bloc față de extremitatea articulară a humerusului, constituind luxația propriu-zisă a cotului, și a doua, aceea în care oasele radius și cubitus se deplasează izolat sau divergent unul față de altul și față de humerus, realizînd un tip de luxație mai rar (33).

Luxația propriu-zisă se poate produce în orice plan față de extremitatea articulară humerală, cea posterioară fiind cea mai frecventă și realizîndu-se prin impactul indirect creat de căderea pe mînă, cu antebrațul în extensie; mai rar, mecanismul este direct, constînd în aplicarea unui șoc pe partea postero-inferioară a humerusului sau pe extremitatea proximală a antebrațului în poziție de flexie (33). Într-o astfel de leziune ciocul apofizei coronoide se situează înapoia cavității olecraniene, iar capul radiusului, sub condilul humeral (fig. 8.3.30).

Clinic, momentul luxației este marcat de durere și impotență funcțională. Accidentatul se prezintă cu antebrațul ușor flectat pe braț, într-un unghi de aproximativ 120°.

La inspecție, se constată mărirea diametrului antero-posterior al cotului, iar antebrațul apare scurtat și cu pliuri cutanate pe fața ventrală (10).

Din profil, conturul posterior al cotului este deformat (fig. 8.3.31) de proeminența excesivă dorsală a olecranului, ca și de cea externă a capului radial.

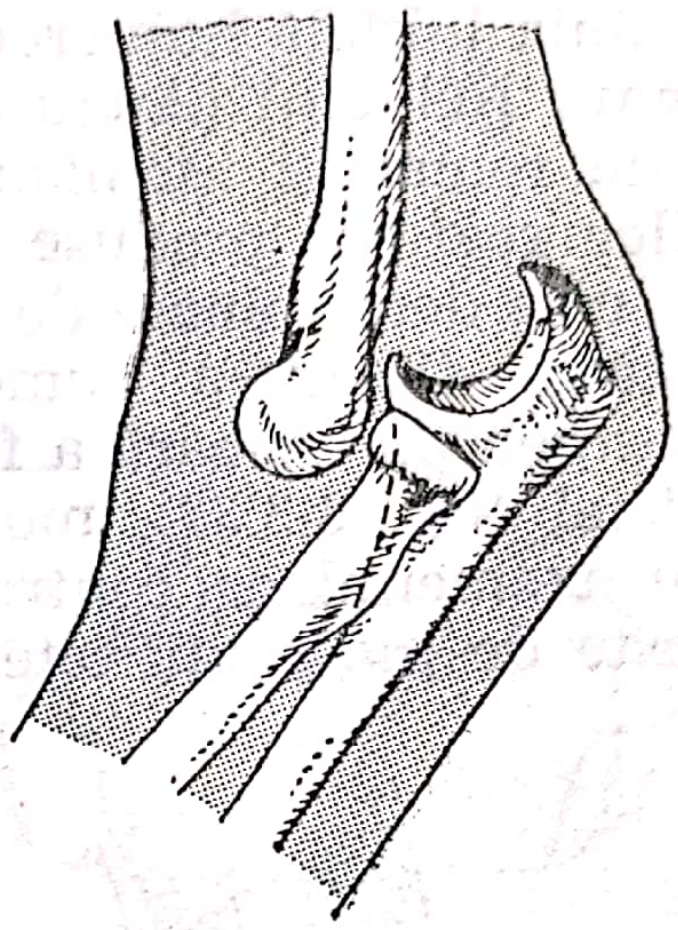

Fig. 8.3.30. — Luxația posterioară a cotului.

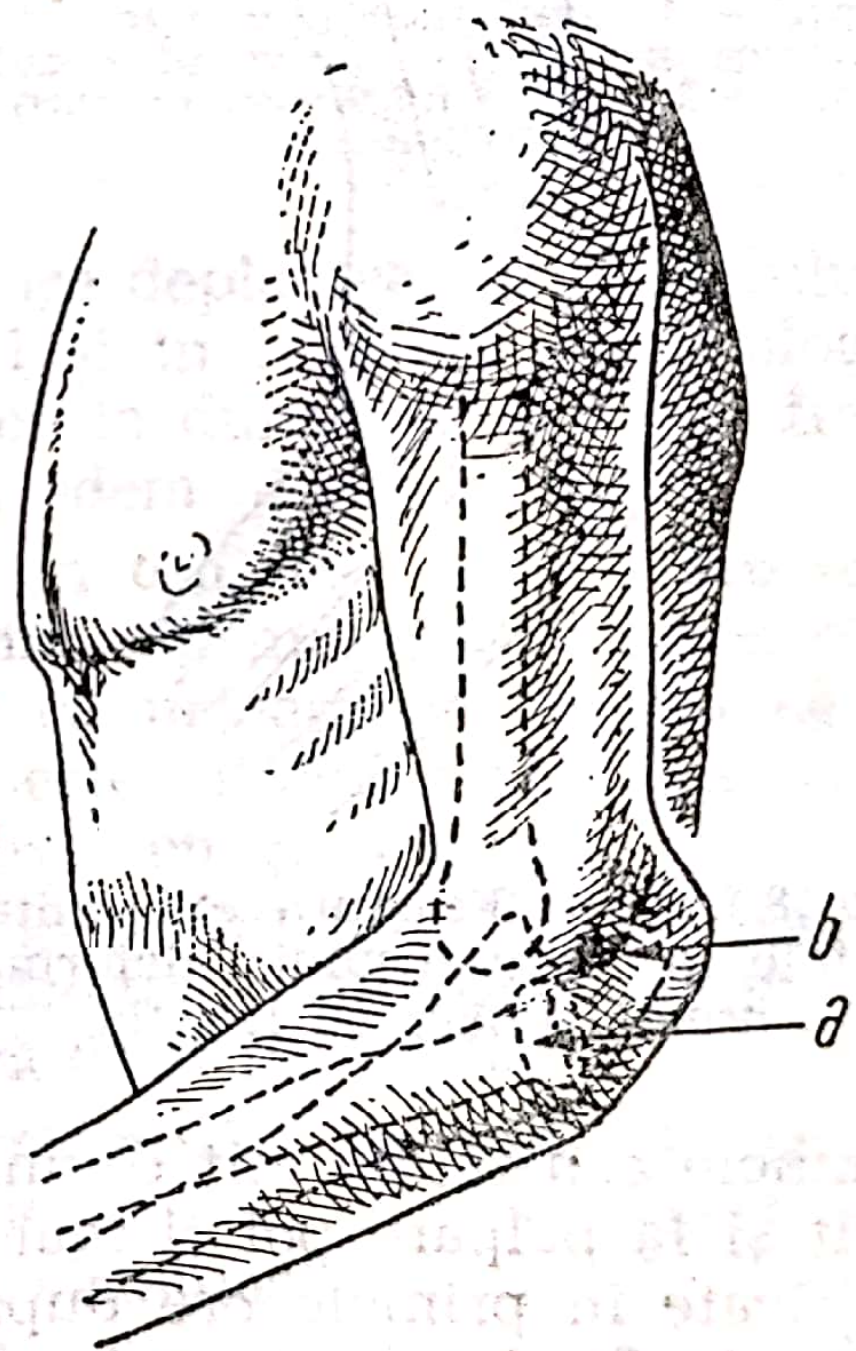

Fig. 8.3.31. — Luxația propriu-zisă a cotului: deformarea regiunii prin proeminența capului radial (*a*) și a olecranului (*b*).

Palpatoriu, se constată ascensionarea olecranului deasupra liniei transversale epicondil — epitrohlee (semnul Malgaigne) (Joseph François), cu vîrful triunghiului isoscel inversat, întocmai ca în fractura de olecran. Din profil, olecranul nu mai este situat pe linia inițială humerocondiliană (semnul Nélaton) (Auguste).

Este de remarcat asemănarea deformărilor regiunii produse prin luxație cu cele determinate de fractura extremității distale a humerusului, cu deplasarea posterioară a fragmentului distal (fig. 8.3.32), motiv pentru care examenul de control *radiografic* este de mare utilitate.

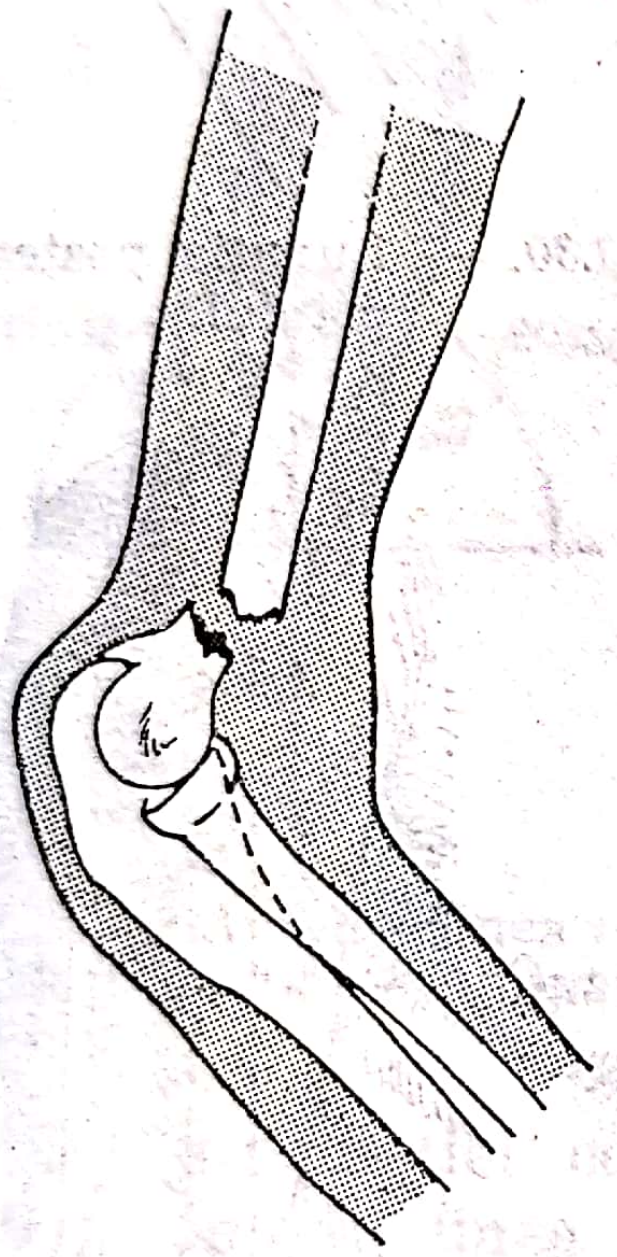

Fig. 8.3.32. — Fractura extremității distale a humerusului: deformare asemănătoare cu luxația.

Semnele constatate atît de inspecție, cît și la palpare pot fi mai greu identificate în primele ore după accident, ele fiind mascate prin deformarea suplimentară a regiunii, datorită edemului sau eventualului revărsat sanguin peri- și intraarticular.

Luxația veche prezintă în ansamblu aceeași simptomatologie obiectivă, care este însă mai ușor de identificat, deoarece lipsesc durerea și edemul. Cotul este în poziție de flexie ușoară și este net vizibilă amiotrofia brahi-antebrahială secundară limitării marcate atît a mișcării de flexie, cît și a celei de extensie. La copii, în special, este posibilă o adaptare funcțională spontană prin constituirea unor noi suprafețe articulare (30).

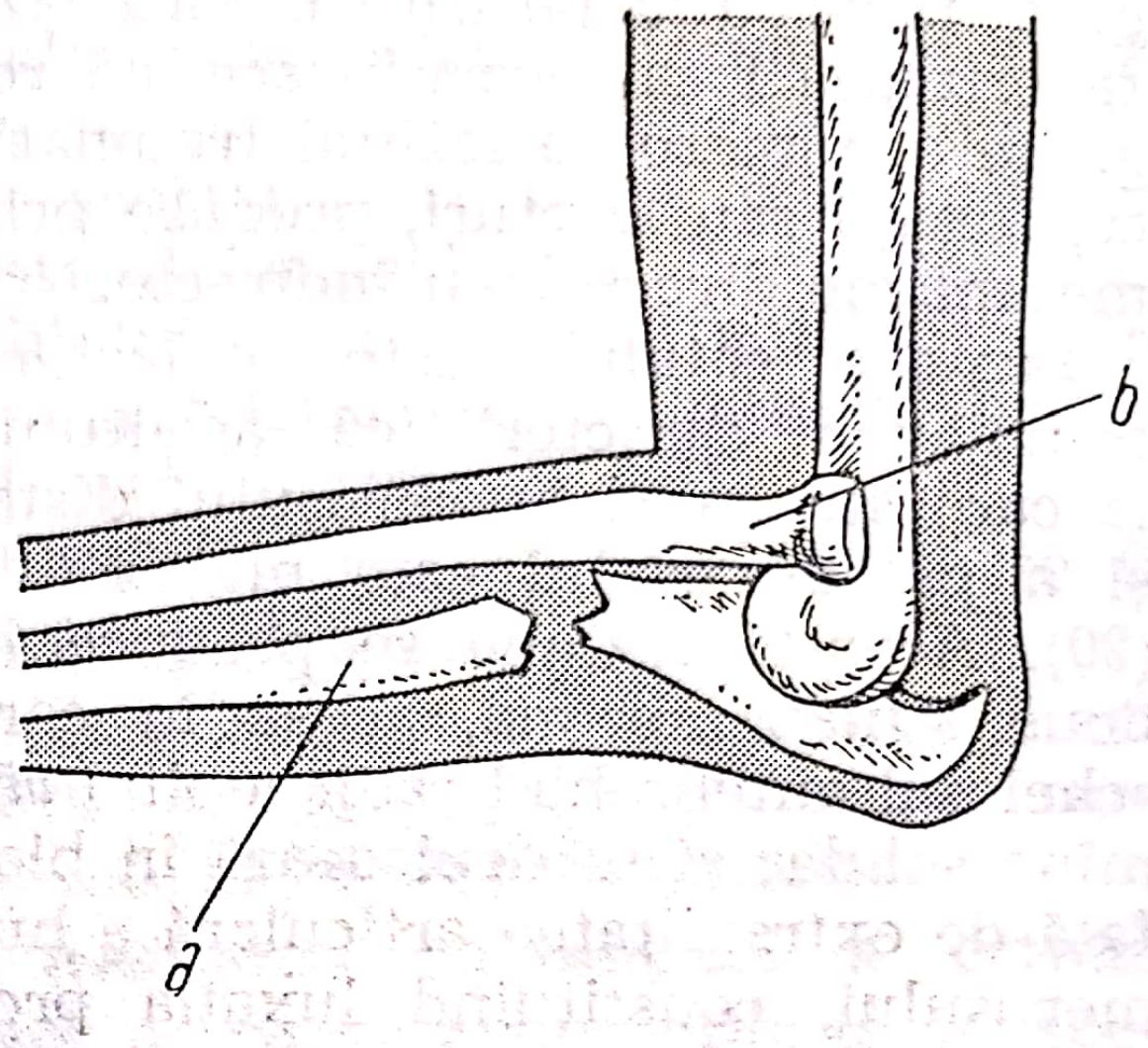

Fig. 8.3.33. — Fractura-luxație Monteggia. *a* — fractura ulnei; *b* — luxația radiusului.

Luxația capului osului radius. Radiusul este singurul dintre cele două oase ale articulației antebrațului care se luxează izolat din articulația cotului (30). Leziunea se produce cel mai adesea în varianta anterioară, prin ruperea ligamentului inelar (22), și este asociată de obicei cu fractura osului cubitus în treimea sa cranială — leziune complexă, denumită fractura-luxație Monteggia (Giovanni Battista) (fig. 8.3.33).

Luxarea radiusului se poate face în orice poziție față de suprafața articulară a humerusului. Situările capului radial înapoi sau către în afară sînt excepțional de rare. Situările către înainte sau către în jos sînt mai frecvente și se datoresc unei acțiuni de elongare.

Luxarea către înainte este tipul de leziune consecutivă fracturii de tip Monteggia.

Luxarea către în jos este denumită, discutabil, și „pronația dureroasă a copilului“, producîndu-se de regulă sub vîrsta de 5 ani, în cazul unei tracțiuni puternice asupra membrului, prin apucarea brutală de mînă. Copilul simte o durere puternică, își imobilizează membrul toracic în semiflexie și pronație. Luxația se poate reduce și spontan (33).

Fracturile cotului grupează traumatismele ce afectează unul sau mai multe dintre cele trei oase care iau parte la alcătuirea articulației cotului — humerusul, cubitusul și radiusul —, creîndu-le soluția de continuitate în porțiunea intraarticulară.

Fracturile extremității distale a humerusului constituie cel mai frecvent tip de leziune care afectează într-un procent de peste 85 copiii (34) și adolescenții, la care epifiza distală a osului nu și-a dobîndit încă rezistența prin osificarea deplină ce se desăvîrșește abia către 20 de ani (33). Din punct de vedere topografic, în acest cadru este inclusă orice leziune fracturară care este situată de la nivelul interliniei articulare pînă la patru laturi de deget deasupra acesteia (34).

Traumatismul poate crea o mare varietate de leziuni osoase, care să intereseze diferitele segmente ale paletei humerale fie izolat, fie în diverse asocieri (fig. 8.3.34).

a) *Fractura supracondiliană* reprezintă un procent de 40 (34) din fracturile extremității distale a humerusului. Este o leziune ce se produce fie prin extensie — în sensul că traumatismul survine pe cotul extins —, fie prin flexie — cînd traumatismul acționează pe cotul flectat, olecranul transmițînd șocul trohleei humerale (34). Linia de fractură este situată de obicei în partea mijlocie a paletei humerale, nivel la care aceasta este mai subțire, între fosetele olecraniană și coronoidă (30).

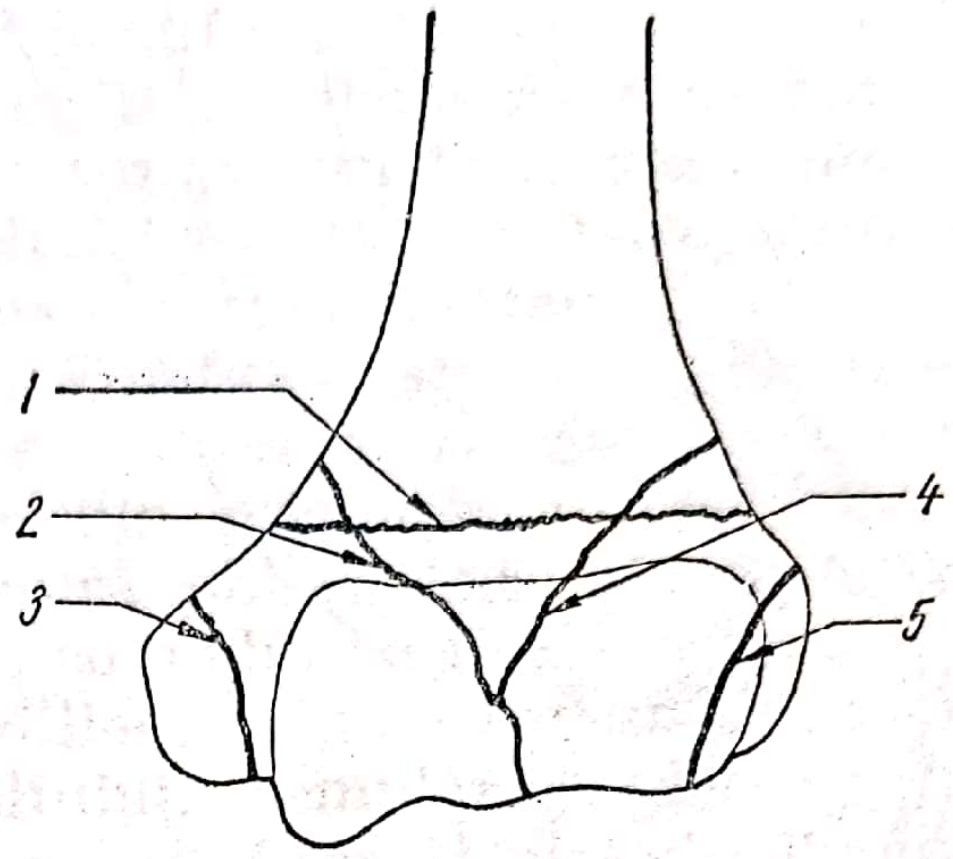

Fig. 8.3.34. — Linii de fractură a extremității distale a humerusului.

1 — fractură supracondiliană; 2 — fractura condilului intern; 3 — fractura epitrohleei; 4 — fractura condilului extern; 5 — fractura epicondilului.

Pentru fractura supracondiliană, din punct de vedere clinic trebuie deosebite două eventualități:

— în prima, excepțional de rară, este vorba de fracturi în care nu se produce deplasarea fragmentului humeral și în care simptomatologia se reduce la durere, impotență funcțională, edem și echimoză;

— în cea de-a doua, care este și cea mai obișnuită, deplasarea se produce ca urmare a faptului că fractura este situată într-o zonă osoasă subțire, cu puțină arie de contact (30), generînd un tablou clinic mult asemănător celui din luxația posterioară (vezi fig. 8.3.32).

Accidentatul se prezintă cu antebrațul flectat pe braț, susținut de mîna sănătoasă.

Clinic, regiunea cotului este deformată prin edem, cu diametrul antero-posterior mărit; brațul apare scurtat, ceea ce se poate obiectiva prin măsurarea comparativă a distanței dintre marginea externă a acromionului și epitrohlee (43).

Palpatoriu, se constată că regiunea anterioară a cotului este plină datorită prezenței extremității proximale a humerusului, în timp ce posterior proemină extremitatea fracturară distală a acestuia, împreu-

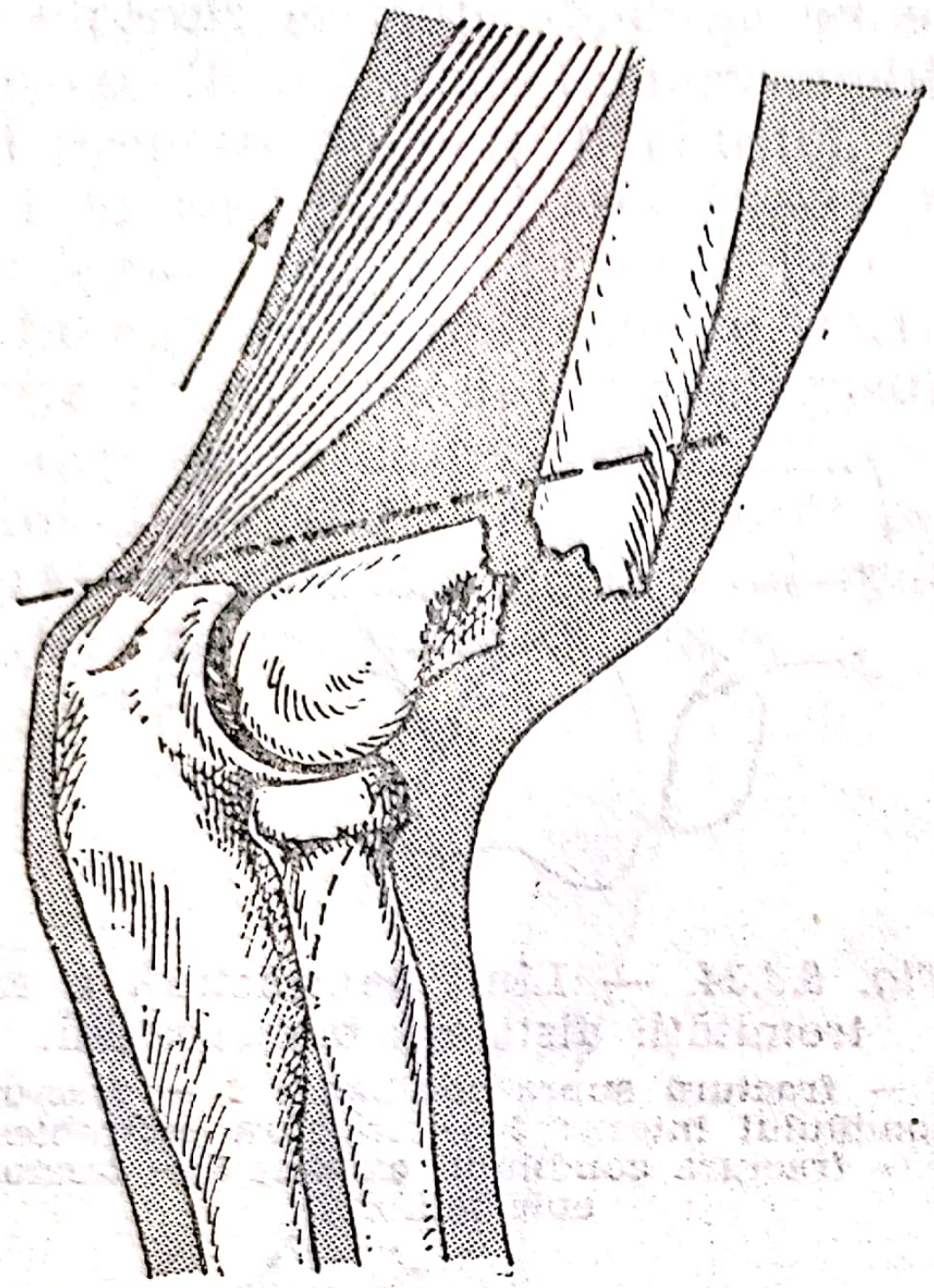

Fig. 8.3.35. — Fractură supracondiliană: deplasarea dorsală a masivului articular.



Fig. 8.3.36. — Fractura extremității distale a humerusului, produsă prin căderea pe antebrațul în flexie, cu mîna în pronație.

nă cu olecranul și capul radial. În general, deplasarea este urmarea basculării în flexie în jurul unui ax transversal, datorită acțiunii mușchilor inserați pe epicondil și a mușchiului triceps, care trag înapoi masivul articular (fig. 8.3.35), și a decalajului în rotația internă a fragmentului inferior, datorită faptului că în căderea pe mînă, cu cotul flectat și implicit cu mîna în pronație, tot șocul se transmite părții mediale a extremității distale a humerusului (fig. 8.3.36).

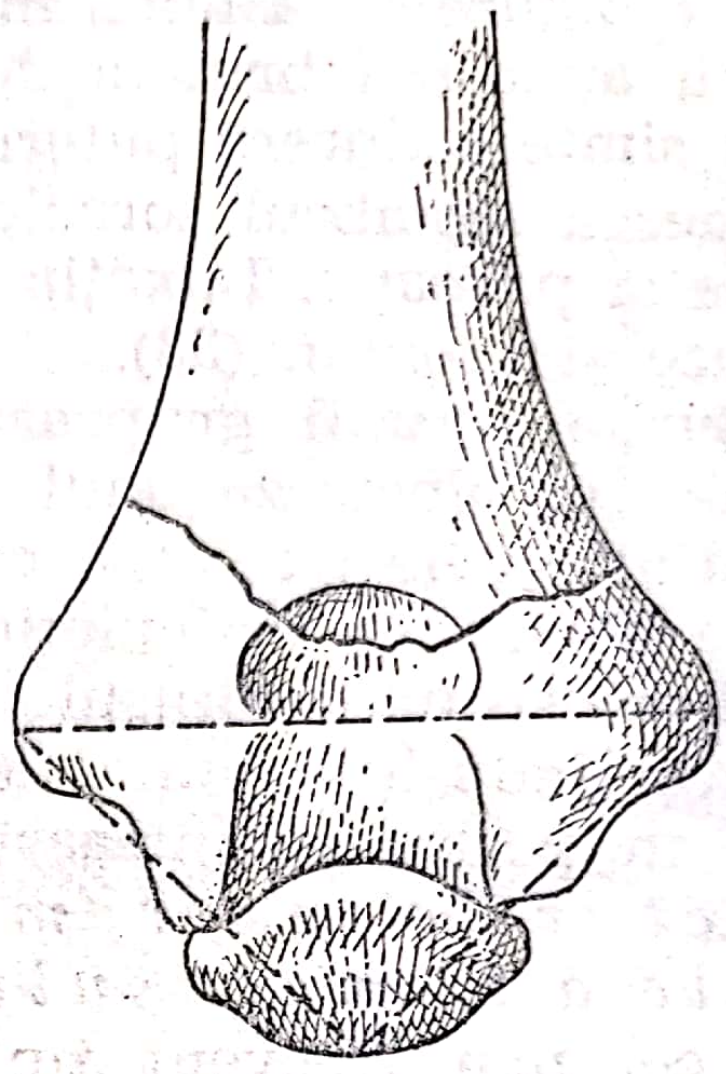

Fig. 8.3.37. — Fractura supracondiliană nu modifică reperele epicondil-olecran.

Reperele osoase caracteristice (olecran — epicondil) își păstrează raporturile normale (fig. 8.3.37), iar zona dureroasă este localizată deasupra acestora. Prin imobilizarea celor doi epicondili se pot imprima ușoare mișcări pasive de flexie și extensie (30).

Examenul radiografic pune diagnosticul precis al leziunilor.

În zilele următoare accidentului se vor urmări, chiar după imobilizarea în aparat gipsat, eventualele complicații ce pot surveni ca urmare a traumatismelor concomitente vasculo-nervoase, produse în special datorită elementelor de compresiune. Între acestea, cu o incidență specială se situează sindromul de retracție ischemică a mușchilor flexori ai degetelor, descris de Volkmann (Richard von) (vezi 8.3.6 — „Mîna“), care reprezintă complicația cea mai gravă a leziunilor traumatice ale cotului.

b) *Fractura condilului extern* se produce printr-un mecanism discutabil, direct sau indirect, prin percutarea condilului extern de către capul radial, fie prin cădere pe mîna în poziție de supinație, fie prin șoc direct asupra cotului flectat (35). Fractura detașează practic jumătatea externă a paletei humerale (30).

Clinic, cotul este deformat prin edem în regiunea traumatizată, durerea este localizată la nivelul fracturii (36), iar epicondilul deplasat modifică echilateralitatea triunghiului format de reperele osoase, caracteristică articulației cotului (vezi fig. 8.3.26 și 8.3.27).

Diagnosticul precis se face numai prin *radiografie.*

c) *Fractura epitrohleei* se produce prin căderea pe mînă, antebrațul fiind în abducție. Este de fapt o smulgere osoasă realizată prin intermediul ligamentului lateral intern și al mușchilor epitrohleeni. Este fractura copilului cu vîrsta între 9 și 15 ani și de multe ori este vorba de o dezlipire epifizară, întrucît zona de sutură se osifică abia către 17 ani (36).

Clinic, fractura epitrohleei se însoțește de edem și durere localizate pe fața internă a cotului. Așa cum am spus, raportul reperelor osoase este modificat (vezi fig. 8.3.26). Sînt de urmărit elementele ce pot evidenția o eventuală lezare a nervului cubital (vezi 3.2.1 — paragraful „Lezarea nervului cubital“).

d) *Fracturile supra- și intercondiliene* realizează traiecte variate, care reies din combinarea unei linii de fractură oblice, situată supracondilian, cu o alta verticală, situată intercondilian. Sînt fracturi specifice adultului, complexe, adeseori fragmentul diafizar humeral pătrunzînd ca o pană între cei doi condili, pe care îi îndepărtează unul de altul (fig. 8.3.38).

Clinic, se produce o deformare apreciabilă a cotului, datorită în special hematomului voluminos care apare ca urmare a numeroaselor rupturi vasculare. În acest tip de fractură complexă, numai *examenul radiografic* poate stabili inventarul exact al leziunilor.

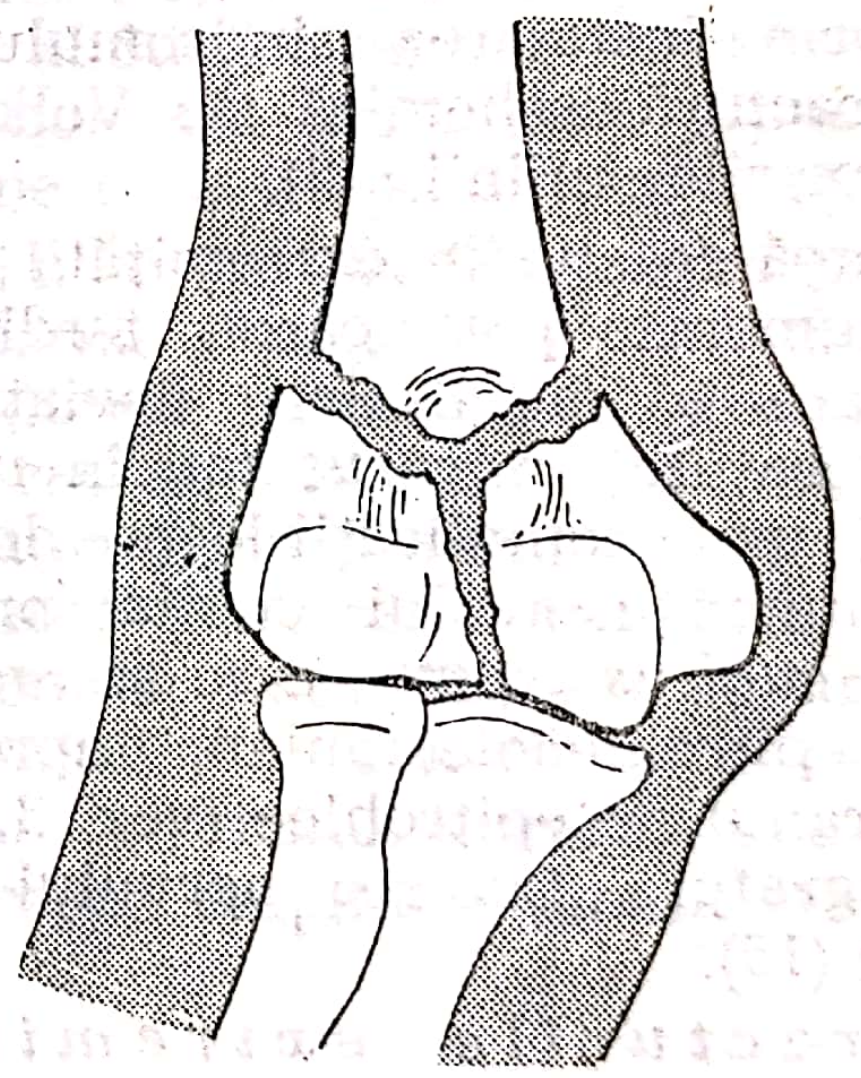

Fig. 8.3.38. — Fracturile supra- și intercondiliană.

Fractura supracondiliană cu deplasare mare (fig. 8.3.39) prezintă riscul lezării pachetului vasculo-nervos brahiocubital de către fragmentul superior fracturii, ceea ce se complică prin instalarea sindromului de contractură ischemică tip Volkmann a flexorilor mîinii (22).

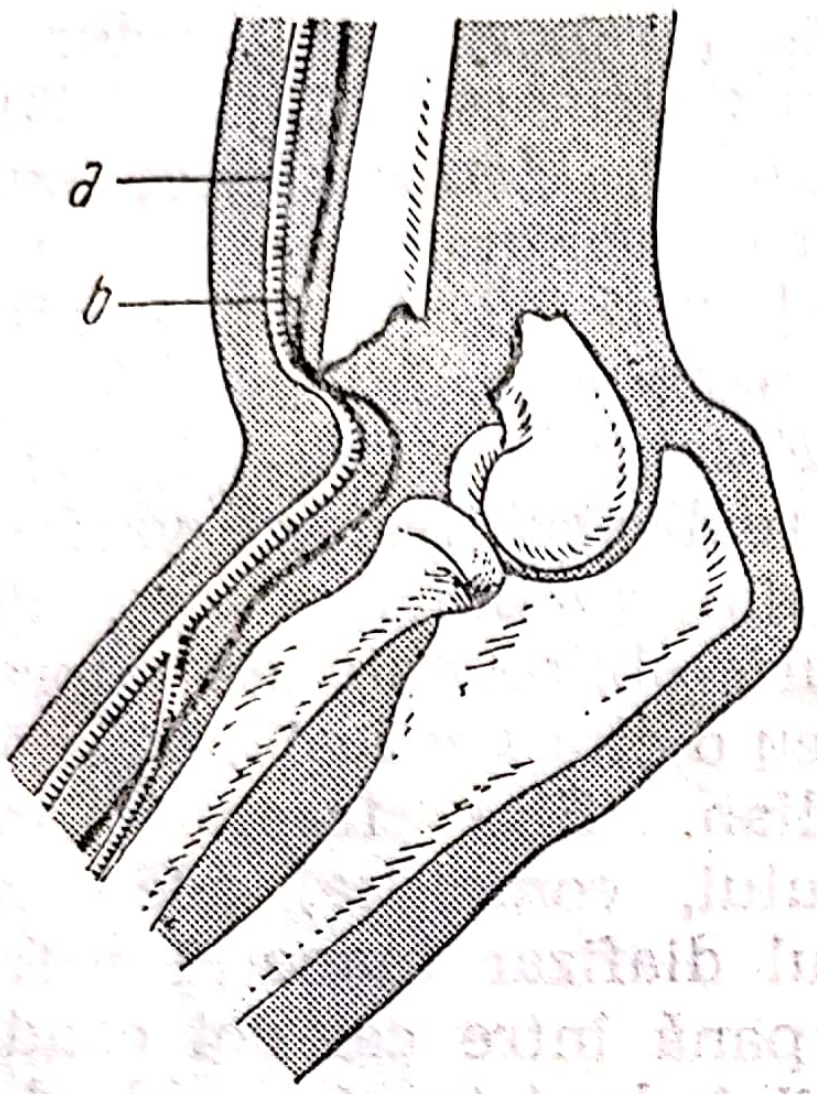

Fig. 8.3.39. — Fractură supracondiliană cu deplasare: riscul de lezare a pachetului vasculo-nervos (*a*, *b*) brahiocubital.

După fracturile extremităţii distale humerale pot apărea, tardiv, ca urmare a imobilizării, deviaţii ale antebraţului în *varus* sau în *valgus*, ca şi unele complicaţii legate de compresiunea nervului cubital produsă prin *cubitus valgus*, care şterge şanţul epitrohleoolecranian, apropiind olecranul de epitrohlee (vezi 3.2.1 — paragraful „Lezarea nervului cubital“) (15).

Fracturile extremităţii proximale a osului cubital (olecran). a) Fracturile olecranului, caracteristice adultului, sînt produse uneori de şocul indirect provocat de căderea pe mînă cu antebraţul în extensie sau în flexie — concomitent acţionînd şi contracţia muşchiului triceps (36) —, iar alteori, de şocul direct care acţionează asupra feţei posterioare a cotului flectat — mecanism mai frecvent incriminat la conducătorii auto (22), care, ţinînd cotul sprijinit şi exteriorizat pe fereastra vehiculului, îl pot izbi de un obstacol (fig. 8.3.40).

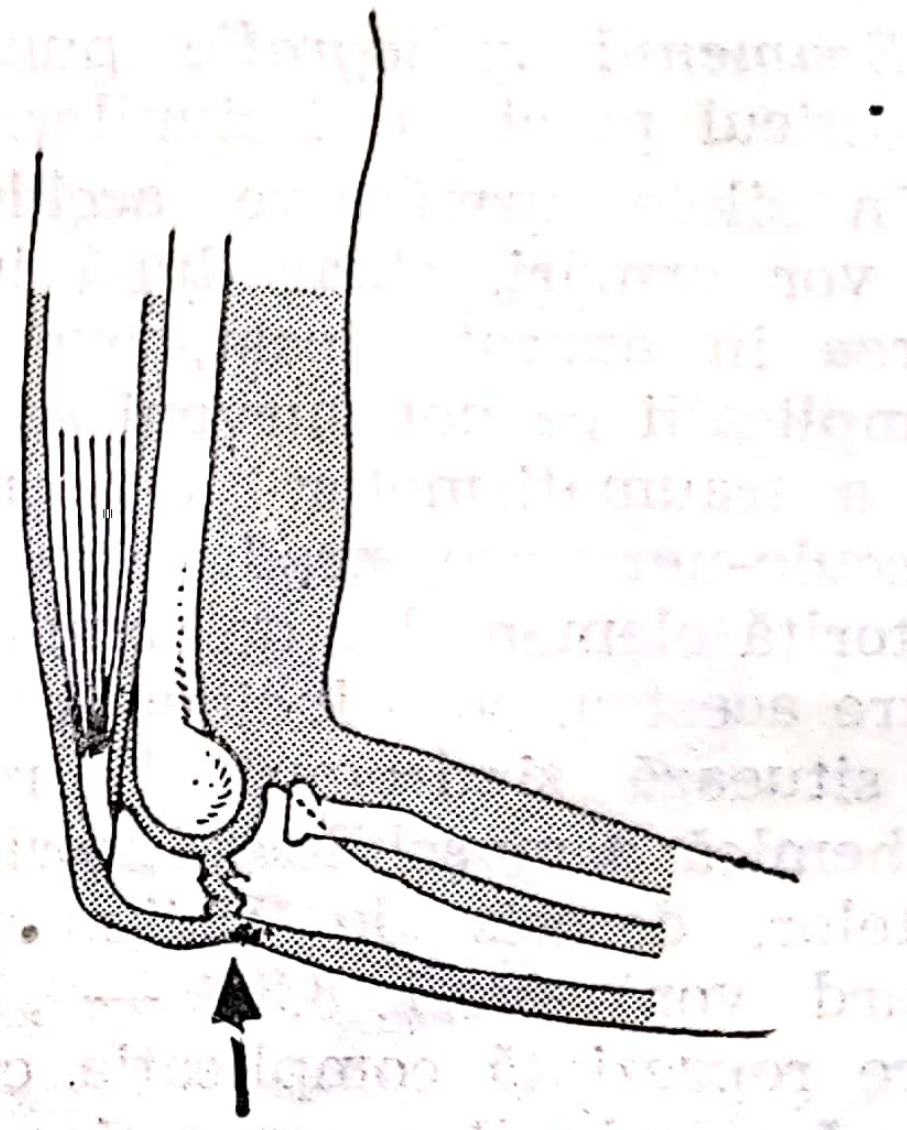

Fig. 8.3.40. — Fractura olecranului prin şoc direct.

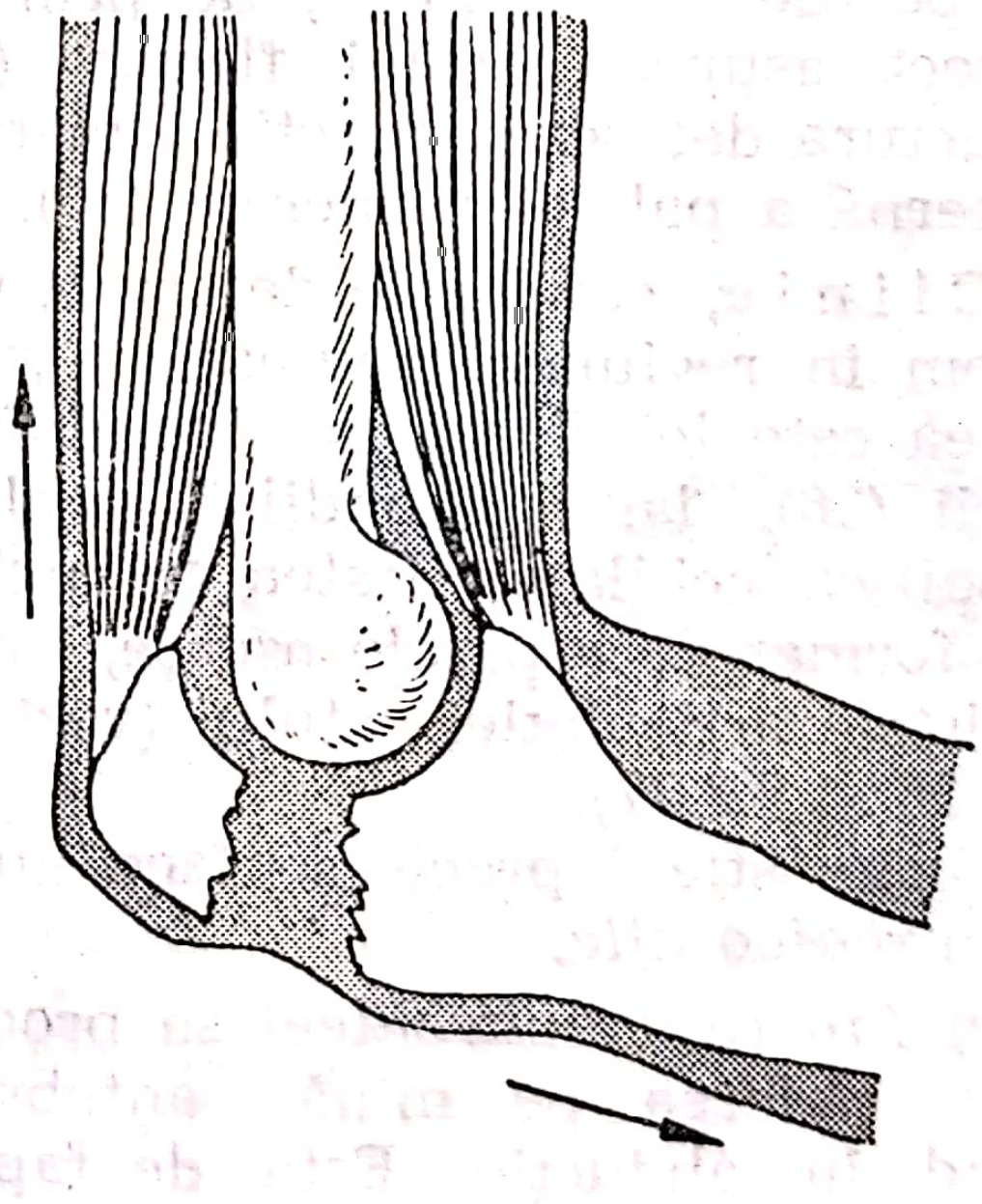

Fig. 8.3.41. — Fractura olecranului: deplasarea ascendentă a fragmentului proximal.

Fractura poate interesa orice porţiune a olecranului, dar în mod obişnuit este vorba de o leziune transversală situată în porţiunea mijlocie a osului, acolo unde îl strîmtează incizura sigmoidă (10).

De obicei fractura se însoţeşte de deplasarea fragmentelor, mai ales a celui inferior, care este tracţionat de flexia antebraţului, cel superior rămînînd fixat, dacă nu este atras către în sus de contracţia muşchiului triceps (fig. 8.3.41). Dar deplasarea poate lipsi uneori dacă traumatismul a respectat integritatea aparatului fibrotendinos periostic, care întăreşte feţele posterioară şi laterală ale olecranului (15).

Simptomatologie. Accidentatul se prezintă în poziţia caracteristică, cu cotul în semiflexie şi antebraţul sprijinit. Fiind vorba de o fractură intraarticulară (22), totdeauna se produce hemartroză abundentă, care deformează regiunea posterioară a cotului, făcînd-o globuloasă, şi aceasta cu atît mai mult, cu cît revărsatul este mai abundent — condiţie în care el fuzează prin interstiţiile musculare, către suprafaţă, producînd echimoză întinsă.

Impotenţa funcţională este completă, datorită în special factorului dureros.

La palpare, dacă regiunea nu este prea deformată şi dacă există deplasarea fragmentelor, se poate simţi spaţiul dintre cele două fragmente îndepărtate unul de altul, ca şi mobilitatea anormală a olecranului. Analiza reperelor osoase obiectivează inversarea vîrfului triunghiului isoscel caracteristic (vezi fig. 8.3.25).

b) *Fracturile apofizei coronoide* sînt leziuni care se produc prin mecanism indirect. În eventualitatea obişnuită, extensia forţată a antebraţului, cu mîna în pronaţie, creează o solicitare în care muşchiul brahial anterior şi aparatul ligamentar smulg vîrful apofizei, acţiune în care intervine ca factor favorizant şi sprijinirea trohleei humerale pe vîrful apofizei coronoide. Fractura se poate produce şi în flexie forţată, mişcare în care vîrful apofizei se loveşte de foseta supratrohleară anterioară, cedînd (10). Tot prin flexie forţată, se poate fractura baza apofizei (36).

Clinic, se constată o deformare a feţei ventrale a articulaţiei cotului, cu devierea antebraţului în *cubitus valgus*, datorită acţiunii predominante a muşchiului biceps şi prezenţei de echimoze pe faţa antero-internă a cotului (15).

Diagnosticul se sprijină practic, însă, pe *examenul radiografic.*

c) *Fractura capului osului radius* este o leziune a adultului care survine rar, de obicei fiind asociată sau confundată cu alte leziuni ale articulaţiei cotului (15). Obişnuit este o fractură a părţii anterioare sau externe a capului osului radius (30) care se produce în urma unei căderi pe palmă, antebraţul fiind în extensie şi abducţie, poziţie în care condilul humeral percutează capul radial, pe care îl fracturează (36).

Clinic, se produce edem pe faţa externă a articulaţiei, cu echimoză şi durere localizată la nivelul capului radial. Mişcările de pronaţie şi supinaţie, fiind dureroase, sînt limitate. Într-o fractură completă, prin imprimarea unor mişcări de pronaţie-supinaţie — atît cît se pot efectua fără a pricinui dureri —, se poate percepe crepitaţia osoasă (15).

8.3.3.3.

Leziuni inflamatorii

Inflamaţiile acute ale articulaţiei cotului survin într-un procent apreciabil de cazuri, situîndu-se din punctul de vedere al frecvenţei în urma artritelor genunchiului. Indiferent de etiopatogenia acestor afecţiuni, manifestările clinice nu prezintă nimic particular (vezi 7.2 — „Artropatii inflamatorii“) (6).

Inflamațiile cronice survin după o artrită acută, așa cum se întîmplă în infecția gonococică, sau se instalează cu acest caracter de la început — este cazul artritelor cronice deformate (6). În cadrul artropatiei cronice a cotului, un caracter deosebit îmbracă osteoartrita tuberculoasă.

Osteoartrita tuberculoasă a cotului este o artrită cronică ce poate surveni la orice vîrstă, însă este mai frecventă în copilărie, dezvoltîndu-se deseori în urmările unei boli anergizante. Infecția bacilară afectează toate elementele osoase articulare, dar mai cu seamă olecranul și paleta humerală, către trohlee și condil (10).

Simptomatologie. Debutul bolii poate fi trenant și lipsit de semne caracteristice, astfel încît boala este identificată abia în faza de complicații, de abces (6).

În formele simptomatice, care sînt și cele obișnuite, începutul bolii este marcat de dureri articulare, mai ales nocturne, și de slăbirea forței articulației respective. Foarte repede, diminuarea solicitării articulației duce la amiotrofie, mai evidentă la nivelul mușchiului triceps.

Membrul toracic afectat capătă o atitudine caracteristică, de maximă capacitate sinovială, cu antebrațul flectat pe braț în unghi obtuz de 130° și în semipronație. Întreaga regiune articulară apare mărită de volum, globuloasă, cu discretă hipertermie cutanată localizată (35) (36).

Fața dorsală a articulației prezintă zone dureroase la palpare, de o parte și de alta a olecranului, la nivelul fundurilor de sac sinoviale, care sînt pline și prezintă o oarecare fluctuență.

După cîteva luni de evoluție, regiunea articulară capătă un aspect caracteristic — globulos, împăstat, datorită edemului apreciabil ce maschează reliefurile musculare periarticulare, cunoscut sub denumirea de „tumoare albă“. În această fază impotența funcțională este absolută, articulația este blocată în semiflexie și semipronație, iar brațul și antebrațul au, datorită amiotrofiei, un aspect fusiform, contrastînd cu volumul exagerat al regiunii cotului.

Radiografic, se constată zonele de distrucție osoasă și pensarea interliniei articulare.

Frecvent, tuberculoza cotului se complică în evoluția sa cu formarea de abcese, situate cel mai adesea pe fața antero-externă a antebrațului sau în șanțul epitrohleoolecranian (6), abcese care, în cele din urmă, fistulizează spontan.

8.3.3.4.
Leziuni degenerative

Articulația cotului este sediul de predilecție pentru localizarea **osteocondromatozei sinoviale**, formă de artropatie degenerativă (vezi 7.3 — „Artropatii degenerative“) caracterizată prin prezența de corpi străini intraarticulari (4).

Clinic, boala se manifestă prin jenă articulară progresivă, care poate evolua ani de zile și care se poate agrava prin limitarea mișcărilor în articulație — fenomen ce survine cu ocazia efectuării unui efort mai deosebit. Poate evolua fără modificări articulare evidente, dar în unele cazuri, prin palpare, se poate simți o tumefacție renitentă, formată din fundul de sac sinovial respectiv, în care se găsesc mici formațiuni dure reprezentate de artrofite ce rulează sub deget (6).

8.3.3.5.

Leziuni sechelare

Cotul balant. Traumatismele complexe ale articulaţiei cotului — operatorii sau accidentale — se pot solda, în cazul în care s-au produs distrucţii întinse de substanţă osteo-musculo-articulară, cu o adevărată suprimare a stabilităţii şi funcţiei articulare (6). Reducerea apreciabilă sau suprimarea se pot produce şi în urmările unor luxaţii grave, cu rupturi întinse de aparat capsular (36), sau după leziuni articulare incorect imobilizate — fie prin deficit, fie prin axces.

Clinic, se pot deosebi *cotul balant activ* — în care leziunea este manifestă în repaus, însă leziunile articulare mai reduse permit executarea mişcării de flexie şi conservarea mişcărilor mîinii — şi *cotul balant pasiv* — în care leziunile iniţiale osteoarticulare fac imposibilă folosirea articulaţiei (6).

Cotul paralitic. Infecţia poliomielitică, în anumite forme particulare (forma ascendentă, forma înaltă sau forma mixtă), poate afecta măduva cervicală şi, ca atare, să intereseze membrele toracice. În general, afectarea cotului este mai rară decît cea a umărului, dar atunci cînd se produce se manifestă prin paralizia muşchilor flexori, prin care se limitează flexia la 30°, sau prin paralizia conjugată flexoare şi extensoare, în care caz rezultă **cotul balant paralitic,** care reprezintă o infirmitate gravă, întrucît este afectată şi funcţionalitatea mîinii.

8.3.4.

Antebraţul

Antebraţul (lat. = *antebrachium*) este segmentul membrului toracic cuprins între regiunea cotului, la două laturi de deget sub plica acestuia, şi regiunea gîtului mîinii, la nivelul unui plan transversal ce trece deasupra extremităţii distale a osului cubitus (22). Scheletul acestui segment de membru este alcătuit din două oase — cubitusul sau ulna şi radiusul —, a căror patologie traumatică cuprinde totalitatea suferinţelor antebraţului.

Osul cubitus (ulna) este palpabil pe marginea sa dorsală în tot lungul antebraţului, fiind acoperit numai de aponevroza de înveliş şi de tegument şi expus astfel traumatismelor directe, în special fracturii deschise.

Osul radius este căptuşit de părţi moi, astfel că el nu apare subcutanat; în cele 2/3 superioare este acoperit de mase musculare, iar în treimea inferioară, de tendoane. De-abia extremitatea distală a osului, care aparţine regiunii pumnului, este explorabilă mai direct.

Aceste două oase sînt articulate între ele la cele două extremităţi: una proximală, în care capul osului radius se roteşte într-o cavitate ulnară mică, în contact cu care este menţinut de ligamentul inelar, şi alta distală, în care capul osului ulna se roteşte într-o cavitate radială. Din mişcările realizate în aceste două articulaţii reies pronaţia şi supinaţia, care se execută în jurul unui ax oblic (fig. 8.3.42) ce trece prin capetele celor două oase (vezi 8.3.3 — „Cotul“ şi fig. 8.3.29), solidarizate între ele şi prin membrana sau ligamentul interosos, considerat ca o a treia articulaţie radiocubitală (36) ce-şi păstrează tensiunea normală în orice grad al mişcărilor de pronaţie şi supinaţie. Mai mult decît un simplu factor de solidarizare a celor două oase ce formează scheletul antebrahial, ligamentul interosos, datorită structurii şi orientării elementelor ce-l constituie (vezi fig. 8.3.42), reprezintă elementul de transmitere a forţelor de-a lungul antebraţului spre umăr sau spre mînă, a celor de rezistență radiocubitală și a celor de impulsie cubitoradială. Forfecarea acestor linii de forță explică locul de elecție al fracturii radiusului — și anume treimea sa inferioară — în cazul căderilor pe mînă (fig. 8.3.43).

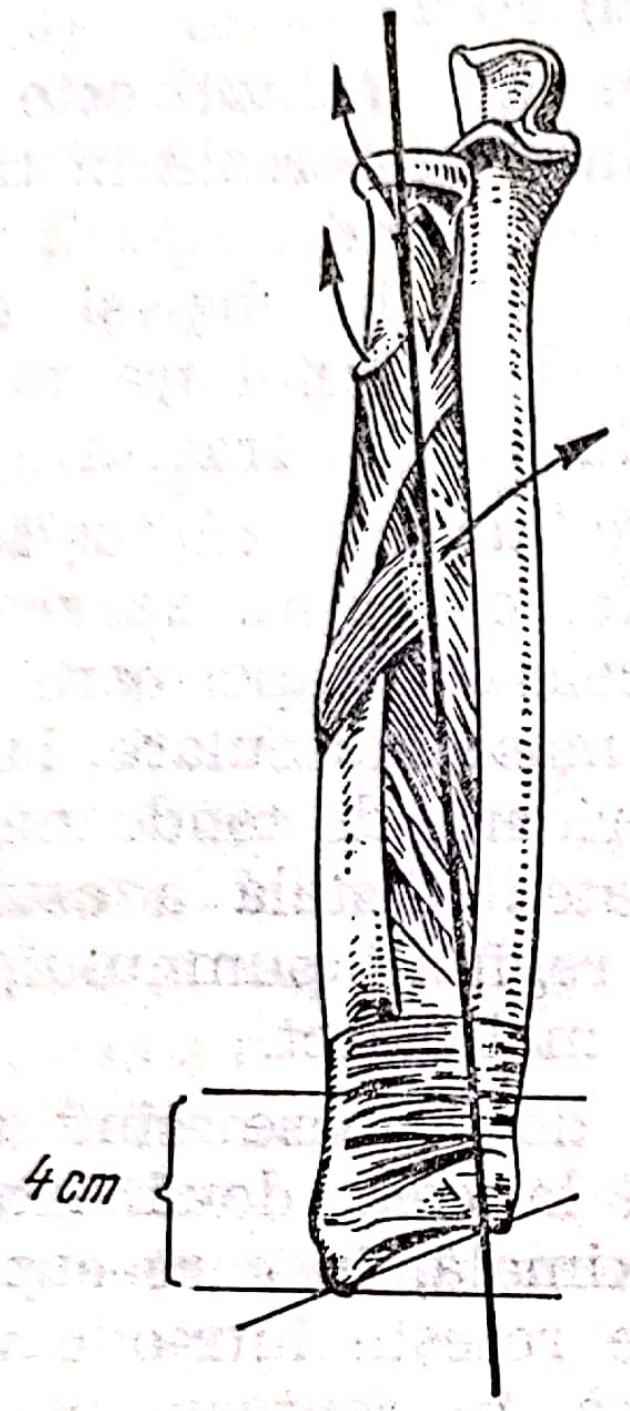

Fig. 8.3.42. — Axul mișcării de pronație-supinație *(după E. Forgue).*

Întinderea inserției membranei interosoase pe marginile respective ale celor două oase reprezintă și zona de localizare a fracturilor diafizelor osoase, adică segmentul cuprins între 2 cm sub tuberozitatea bicipitală și 4 cm deasupra interliniei radiocarpiene (vezi fig. 8.3.42).

Cele trei articulații antebrahiale permit înfăptuirea mișcărilor de pronație și supinație, care, executate cu efect de rotație pe loc la nivelul articulației craniale, se transformă într-una circulară la nivelul mîinii, nivel la care amploarea mișcării este de 180°. O astfel de mișcare, cu întreaga sa amplitudine, necesită îndeplinirea unor parametri fără de care ea se execută imperfect sau deloc: păstrarea inegalității de lungime a oaselor antebrațului și a curburilor lor normale, astfel încît tensiunea membranei să poată fi menținută, axul antebrahial de rotație să fie integru și, în fine, poziția celor două extremități osoase să fie cea normală.

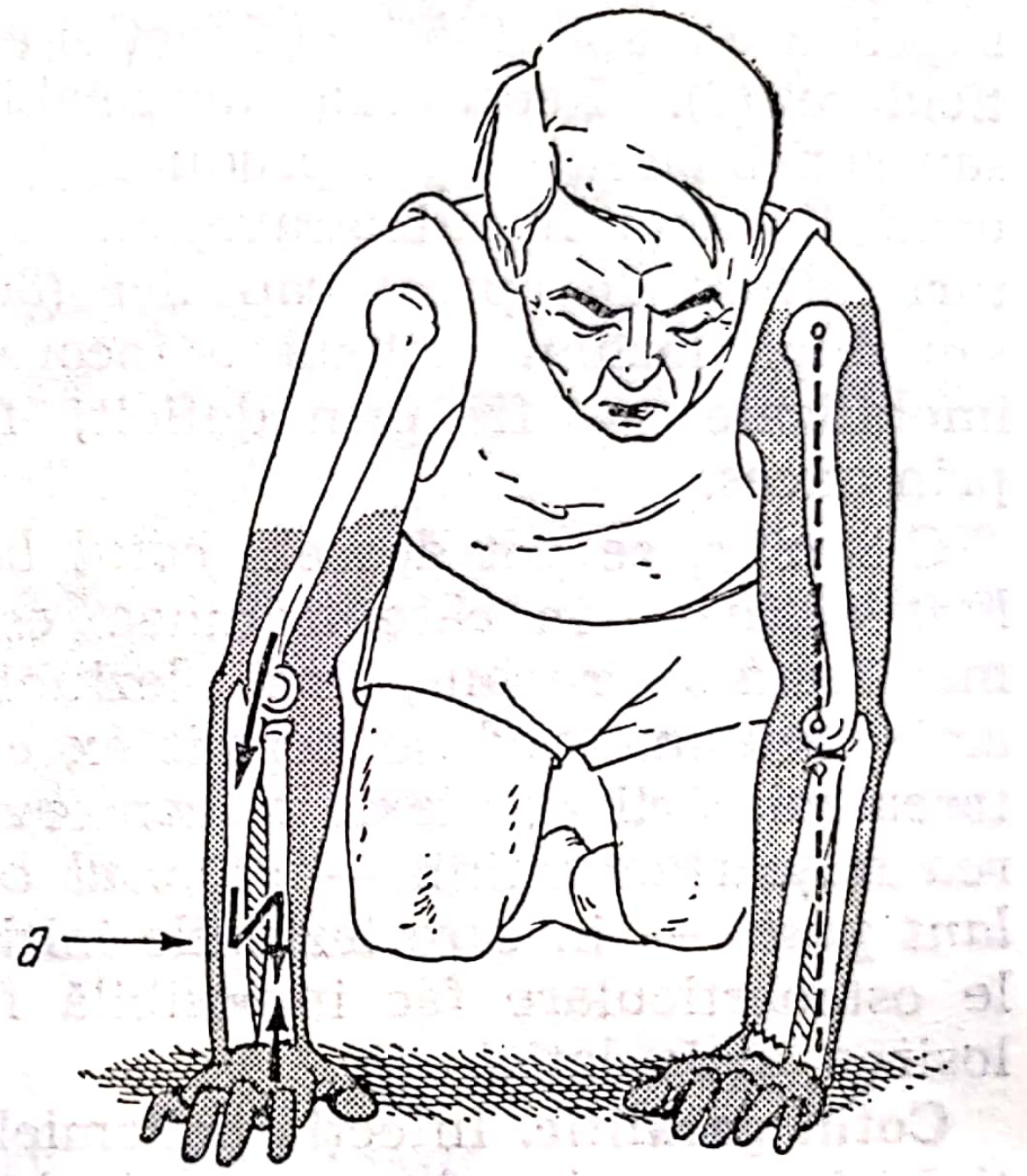

Fig. 8.3.43. — Fractura treimii distale a radiusului prin forfecarea liniilor de forță (*a*), în căderile pe mînă.

8.3.4.1.

Leziuni (malformații) congenitale

Sinostoza radioulnară este o fuziune prin os secundar a două segmente osoase care nu sînt unite în mod normal (8). Localizată la nivel radioulnar, ea reprezintă o anchiloză congenitală care afectează cu precădere sexul masculin. Sudura osoasă se produce la una din extremitățile celor două oase, de obicei la cea cranială, nivel la care se face încrucișarea între cele două oase în momentul executării mișcării de pronație (23). Sinostoza la nivelul extremităților distale ale oaselor este foarte rară, iar la ambele extremități este o excepție. Dezvoltată pe o întindere de 2—3 cm, sinostoza poate rămîne uneori în stadiul fibros (fig. 8.3.44).

Leziunea congenitală este adesea ereditară (uneori întîlnită la persoane din 4 generații) (9) și frecvent bilaterală. Osul radius este încurbat, cu extremitatea proximală malformată, iar ulna este de aspect normal. Se asociază malformații musculare, bicepsul putînd fi unit cu brahialul anterior, iar scurtul supinator este atrofic (37) datorită lipsei de solicitare.

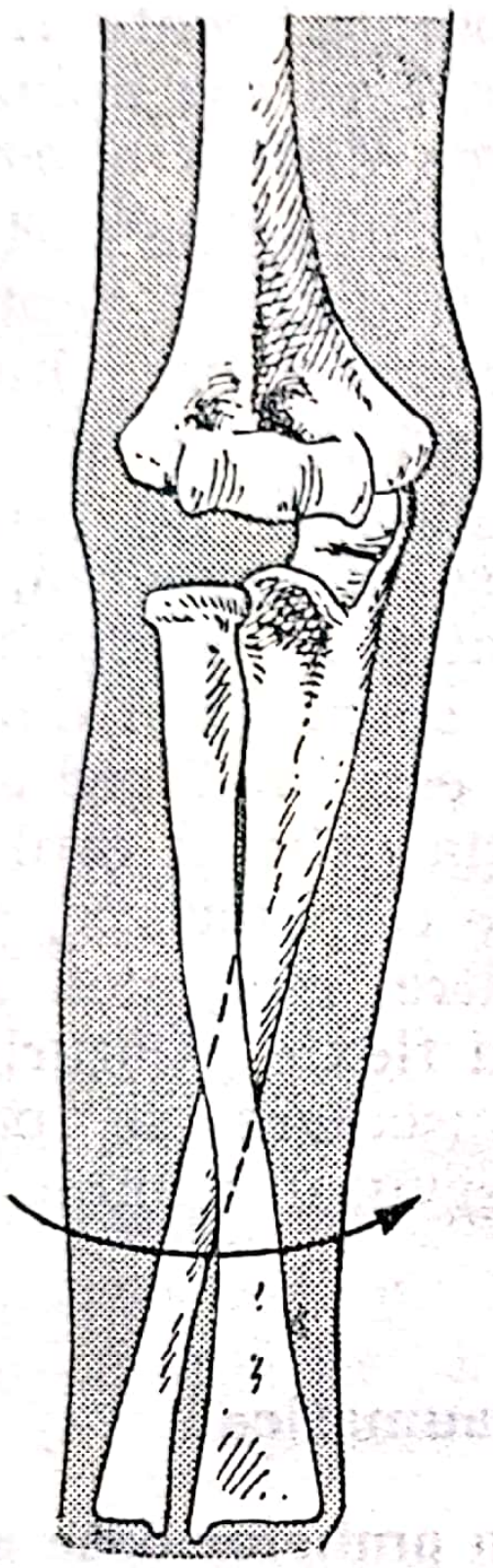

Fig. 8.3.44. — Sinostoză radioulnară.

Elementul semiologic caracteristic este pronația permanentă, însoțită de deficit funcțional proporțional cu gradul ei și care nu poate fi redusă datorită anchilozei complete existente la nivelul articulației radioulnare craniale. Compensarea acestei deficiențe se poate face, cel puțin parțial, prin mișcări de rotație a humerusului, posibile la un grad mai mare datorită unei laxități articulare anormale la nivel scapulohumeral.

Malformația se observă mai rar la sugar, mai ales dacă pronația este redusă (37), însă devine evidentă la copilul peste 5 ani, în special dacă antebrațele sînt flectate, poziție în care palmele se privesc. În repaus, o palmă sau ambele privesc către înăuntru sau chiar către înapoi (9) (fig. 8.3.45).

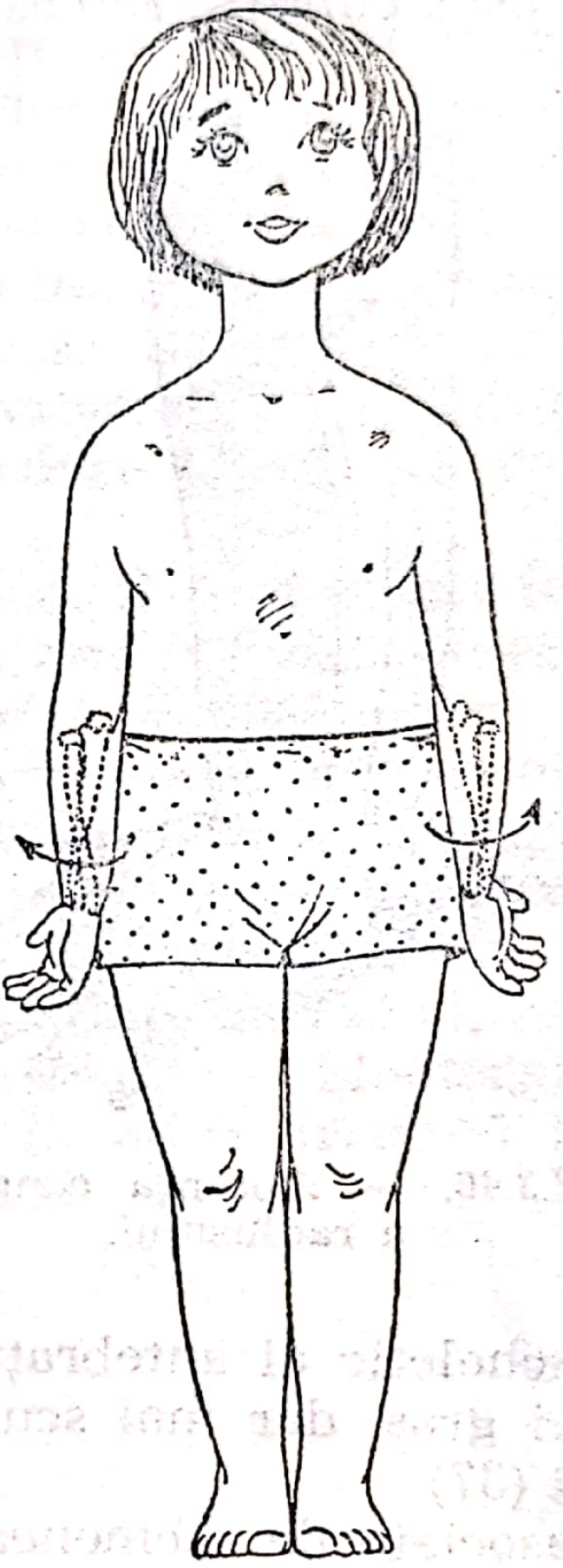

Fig. 8.3.45. — Sinostoză radioulnară: palmele privesc către înapoi.

Absența congenitală a radiusului este malformația curentă pentru mîna strîmbă congenitală. Osul radius poate lipsi în totalitate, dar de regulă aplazia este numai parțială, de obicei dispărînd extremitatea distală a osului. Malformația este asociată cu lipsa policelui şi a metacarpianului respectiv, ca şi a „razei“ externe a mîinii — oasele scafoid şi trapez (9) (37) (fig. 8.3.46). În forme mai grave aplazia osoasă este mai întinsă, interesînd extremitatea distală a humerusului; osus cubitus, rămas singurul suport scheletic al antebraţului, devine mai gros, dar mai scurt şi mai încurbat (37).

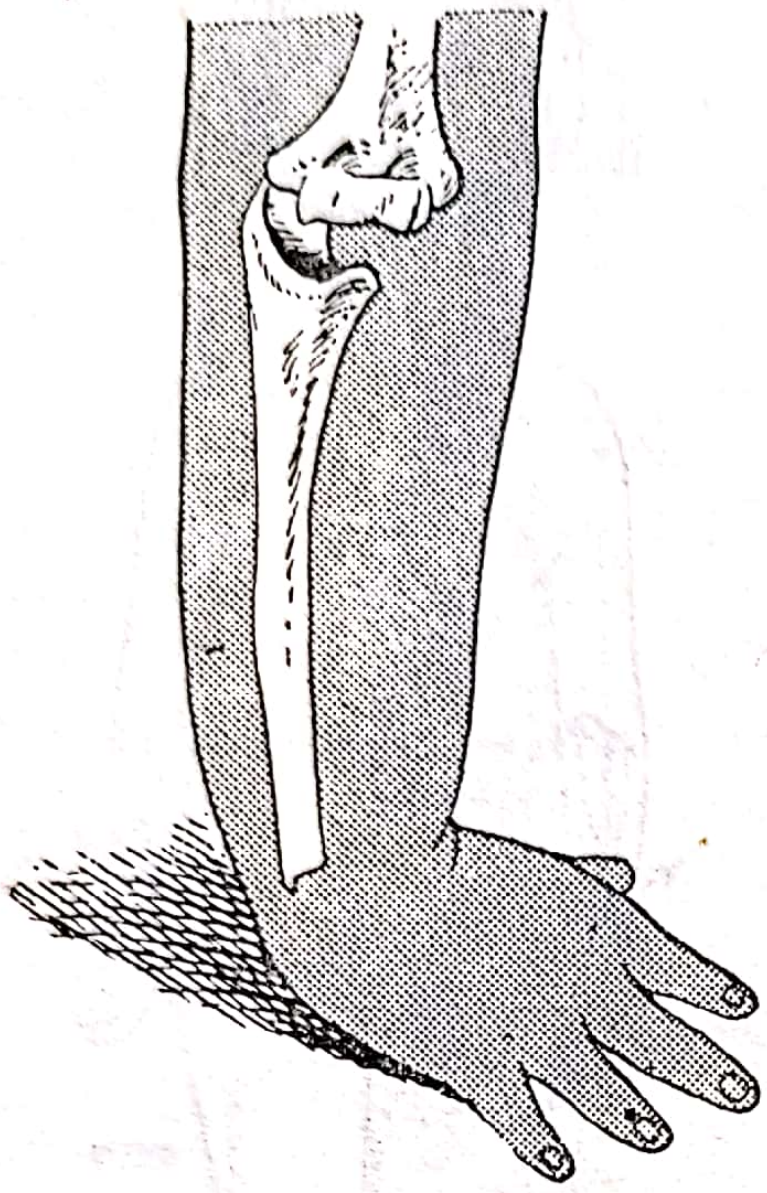

Fig. 8.3.46. — Absenţa congenitală a radiusului.

Sînt asociate de asemenea anomalii musculare, reprezentate prin nedisocierea unor corpuri musculare sau prin absenţa completă a unor muşchi. În cadrul aceloraşi anomalii asociate se situează şi prezenţa nervului radial numai pînă la plica cotului (36).

Aspectul copilului este caracteristic, cu mîna strîmbă flectată şi înclinată mult de partea radială şi cu antebraţ scurt. Prin palpare, se poate evidenţia proeminenţa capului cubital.

Din punct de vedere funcţional, malformaţia se însoţeşte de reducerea mişcărilor active; cele pasive, menite să amelioreze poziţia vicioasă, nu reuşesc decît să pună în evidenţă tendoanele flexoare întinse, care exprimă retracţia musculotendinoasă, treptat producîndu-se luxarea cubitusului din articulaţia carpiană (37).

Absenţa congenitală a ulnei este o malformaţie mai rară decît precedenta. Absenţa poate fi totală sau parţială, în care caz aplazia priveşte extremitatea distală a osului.

Din cauza lipsei de sprijin ulnohumeral, ca şi datorită faptului că radiusul a devenit prea lung, se produce luxarea sa din articulaţia cranială radioulnară (9) (37). Totodată radiusul se deformează, încovoindu-se, pentru a corespunde unui os ulnar mai scurt. Deşi deformarea în ansamblu este mai redusă decît în malformaţia privind osul radius, aspectul este caracteristic, cu mîna înclinată către marginea cubitală în adducţie şi flexie. Alături de malformaţiile musculare se poate asocia aplazia nervului cubital (22).

8.3.4.2.
Leziuni traumatice

Fractura ambelor oase ale antebraţului. Fractura diafizelor oaselor radius şi cubitus se produce cu precădere la copil în urma unui traumatism cu impact indirect, reprezentat cel mai adesea de căderea pe mînă, moment care realizează flexia puternică şi pronaţia. Se fracturează în primul rînd osul radius, care preia iniţial întreaga greutate a corpului, şi apoi osul ulnar, pe care linia de fractură este situată ceva mai jos (15). Aceeaşi leziune, la adult, se produce în urma unui impact direct asupra antebraţului — de obicei lovitura primită pe antebraţul ridicat în apărare, poziţie în care osul ulna primeşte şocul.

Fractura diafizelor oaselor antebraţului la copil este adesea incompletă, „în lemn verde“; la adult, este o fractură completă.

Fractura incompletă. Datorită absenței deplasării fragmentelor fracturare, copilul prezintă o simptomatologie săracă, redusă la durere și edem în zona interesată, impotență funcțională relativă și echimoză.

În *fractura completă*, care se produce la adult, se creează o situație aparte, în sensul posibilității multiplelor deplasări, care au ca efect deteriorarea sistemului complex funcțional ce permite executarea mișcărilor de pronație și supinație. Executarea acestor mișcări necesită inegalitatea relativă de lungime a celor două oase, prezența curburilor acestora — și mai ales a celei pronatorii radiale —, existența axului de rotație antebrahială și a punctelor omoloage pe fiecare os (11), corespondente prinderii fasciculelor membranei interosoase.

Refacerea situației anatomice prin restabilirea acestor parametri este o urgență diagnostică și terapeutică, fără a cărei împlinire nu poate fi vorba de o recuperare funcțională integrală.

Fractura completă, cu deplasare, prezintă o simptomatologie mai complexă, marcată subiectiv de durere, edem voluminos și impotență funcțională totală.

Obiectiv, se constată scurtarea antebrațului, mobilitate anormală a fragmentelor, însoțită de crepitații.

Dacă accidentatul este examinat la scurtă vreme după traumatism și deci edemul nu este voluminos, se poate constata deformarea regiunii, datorită deplasării fragmentelor. Deplasarea este în general complexă, putînd antrena toate cele patru extremități osoase, numai pe cele distale sau numai pe cele ale unui os (14). Osul radius, de pildă, suferă o deplasare mai importantă, datorită faptului că fragmentul proximal al osului se află sub acțiunea mușchilor biceps și scurtul supinator, care îl pun în supinație, iar fragmentul distal se situează în pronație, rămînînd sub acțiunea mușchilor rotundul și pătratul pronator (9). Dealtfel, deplasarea fragmentelor fracturare se poate face în diferite și complexe sensuri, mai ales dacă membrana interosoasă este ruptă (23), ceea ce trebuie să se discearnă înaintea imobilizării, pentru a fi evitată, în cazul încrucișărilor de fragmente, intercalarea de țesuturi moi, care conduce ulterior la pseudartroză (10).

Fractura diafizei ulnare în treimea cranială este o leziune caracteristică copilăriei, producîndu-se cel mai adesea prin șoc direct (antebrațul în poziție de apărare), de predilecție la unirea treimii craniale cu cea medie; de cele mai multe ori se însoțește de luxația capului radial, constituind fractura-luxație Monteggia (fig. 8.3.47). În orice fractură izolată a diafizei ulnare trebuie căutată luxația radiusului, care reprezintă elementul de gravitate majoră (10) (15).

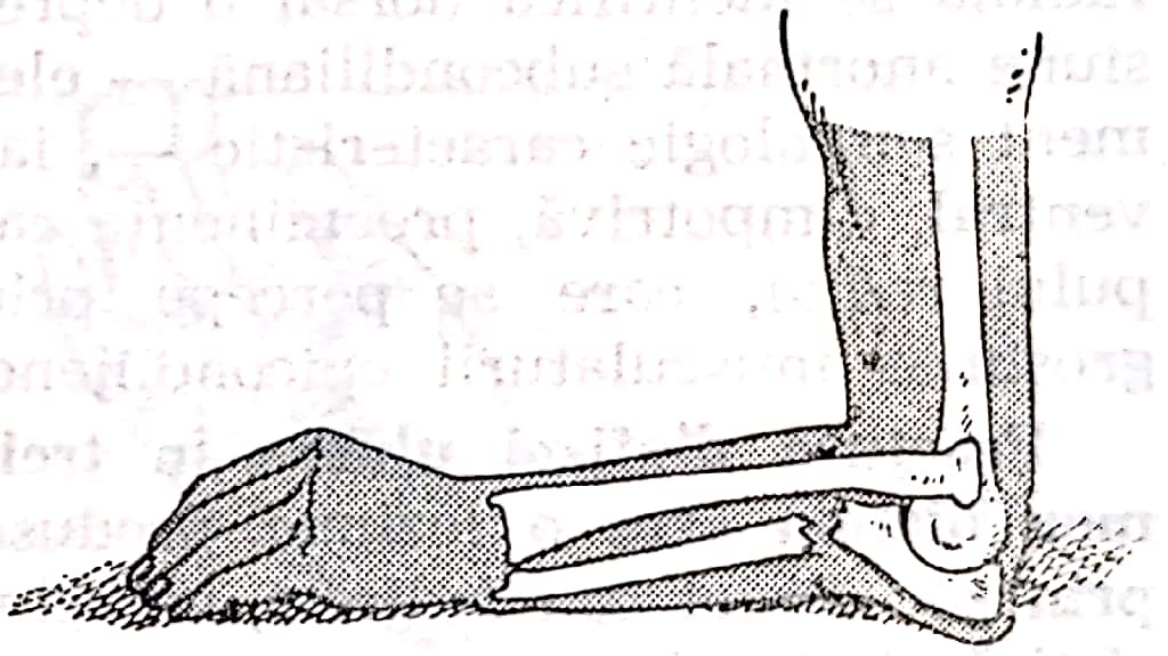

Fig. 8.3.47. — Fractura-luxație Monteggia.

Simptomatologie. Antebrațul este în poziție antalgică, în semiflexie, cu impotență funcțională.

Obiectiv, se constată deformarea părții craniale a antebrațului prin edem; dacă acesta nu este prea mare, se poate simți angularea produsă de fragmentele fracturare, care sînt antrenate ventral și lateral de membrana interosoasă care le solidarizează de osul radius în deplasarea acestuia. Prin palpare, se constată ascensiunea apofizei stiloide ulnare, punct maxim dureros corespunzător focarului de fractură, de partea radială se identifică dorsal o depresiune anormală subcondiliană — element semiologic caracteristic —, iar ventral, dimpotrivă, proeminența capului radial, care se percepe prin grosimea musculaturii epicondiliene.

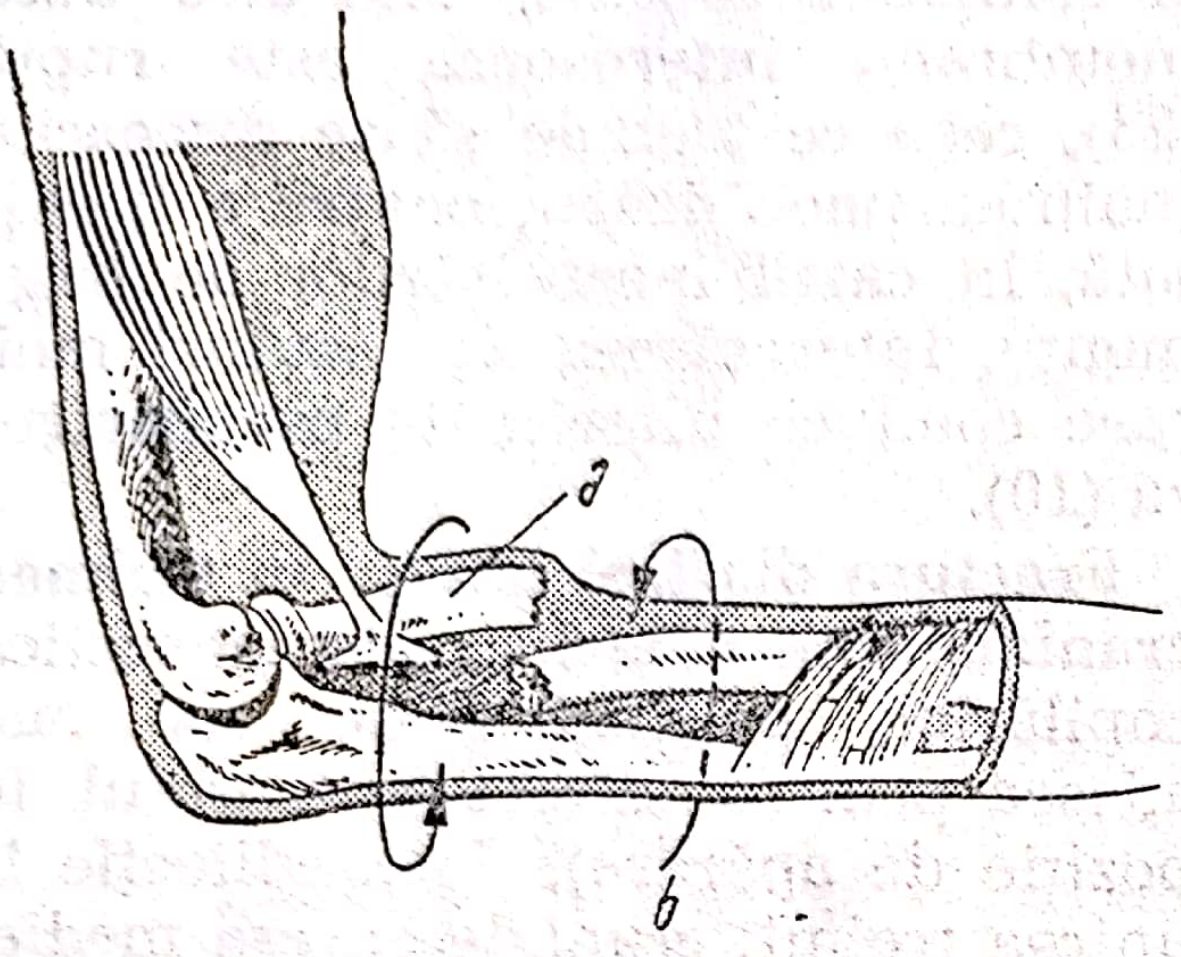

Fig. 8.3.48. — Fractura diafizei radiale. *a* — segmentul cranial în supinație sub acțiunea bicepsului; *b* — segmentul distal în pronație sub acțiunea mușchilor pronatori.

Fractura diafizei ulnare în treimea distală este o leziune produsă prin șoc direct sau indirect, caracteristică vîrstei tinere.

Fractura indirectă poate fi *incompletă,* în care caz deplasarea este minimă sau lipsește, datorită pe de o parte faptului că leziunea rămîne subperiostică și, pe de alta, faptului că osul radius, rămas integru, face oficiul de atelă (10).

În *fractura completă,* datorită tracțiunii exercitate de mușchiul pătrat pronator, fragmentul distal se răsucește pe loc, fața sa ventrală devenind laterală.

În general, semnele clinice sînt reduse la durere localizată, cu deformare moderată a regiunii prin edem și discretă crepitație osoasă la palpare.

Fractura diafizei radiale este o leziune produsă aproape exclusiv printr-un traumatism direct care fracturează osul pe porțiunea cuprinsă între tuberozitatea bicipitală și zona de inserție distală a membranei interosoase, cel mai adesea în treimea medie a acestei porțiuni.

Clinic, subiectiv, leziunea se însoțește de durere accentuată, în special la încercarea de a executa mișcările de pronație și supinație.

Obiectiv, se constată ascensionarea apofizei stiloide radiale, scurtarea antebrațului și existența unei incizuri profunde, corespunzătoare locului fracturii, angulației și decalajului produs, precum și deviația externă a mîinii. În general, se remarcă și o poziție caracteristică, datorită antrenării diferite a fragmentelor de fractură: fragmentul proximal, datorită acțiunii bicepsului, se rotește în supinație (fig. 8.3.48, *a*); fragmentul distal, rămas sub acțiunea mușchilor pronatori, situează antebrațul și mîna în pronație (fig. 8.3.48, *b*) și, totodată, se deplasează medial sub acțiunea acelorași mușchi (10). Identificîndu-se palpatoriu capul radial, se constată că acesta nu urmează mișcările de rotație imprimate antebrațului (15).

8.3.4.3.
Leziuni displazice

Radius curvus (boala Madelung) (Otto Wilhelm) este o discondroplazie care afectează extremitatea distală a osului radius și care se manifestă în adolescență, în special la fete (8). Leziunea constă în agenezia epifizei capului ulnar, ceea ce permite ascensionarea osului semilunar între radius și ulnă.

Simptomatologie. Boala începe cu durere la nivelul regiunii gîtului mîinii, mai accentuată la oboseală. Capul ulnei proemină postero-medial, cu atît mai mult, cu cît radiusul este mai încurbat și carpul situat mai ventral față de axul antebrațului, rezultînd o deformare „în baionetă“. Totodată, se poate produce, dar inconstant, o accentuare a curburii diafizare a radiusului, astfel că suprafața sa articulară distală privește către înăuntru, ceea ce face ca mîna să se situeze în adducție.

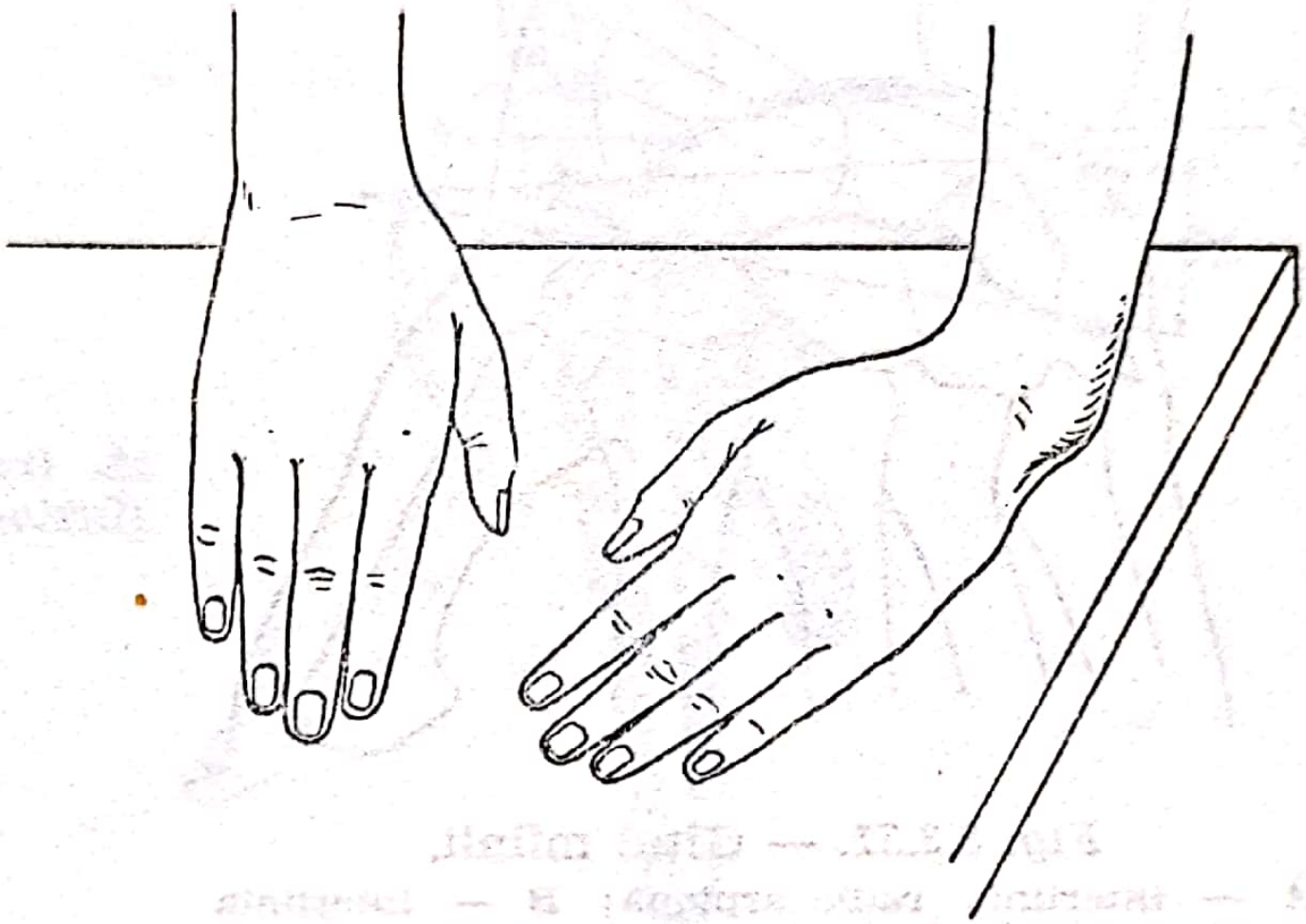
Fig. 8.3.49. — Boala Madelung: devierea mîinii în înclinare radială *(după D. Vereanu).*

Mișcările mîinii sînt limitate și adesea dureroase, forța musculară este scăzută, iar mișcările de extensie și supinație reduse (23).

8.3.5.
Gîtul mîinii

Gîtul mîinii este situat topografic între antebraț și mînă și delimitat de două planuri transversale, care trec, cel cranial, deasupra extremității distale a osului ulna și cel distal, la nivelul articulației mediocarpiene (fig. 8.3.51). Regiunea este corespunzătoare articulației dintre elementele osoase ale antebrațului și cele ale mîinii, fiind cunoscută și sub denumirea, incorectă, de articulația pumnului (4). Această articulație este formată, de partea antebrahială, de extremitățile distale ale oaselor radius și ulna, împreună cu cei doi stîlpi laterali, constituiți de apofizele stiloide respective, iar de partea mîinii, de primul rînd de oase carpiene — scafoidul, semilunarul și piramidalul, care constituie condilul carpian și care se articulează cu glena epifizei radiale, numai piramidalul luînd contact cu fața inferioară a cartilajului triunghiular.

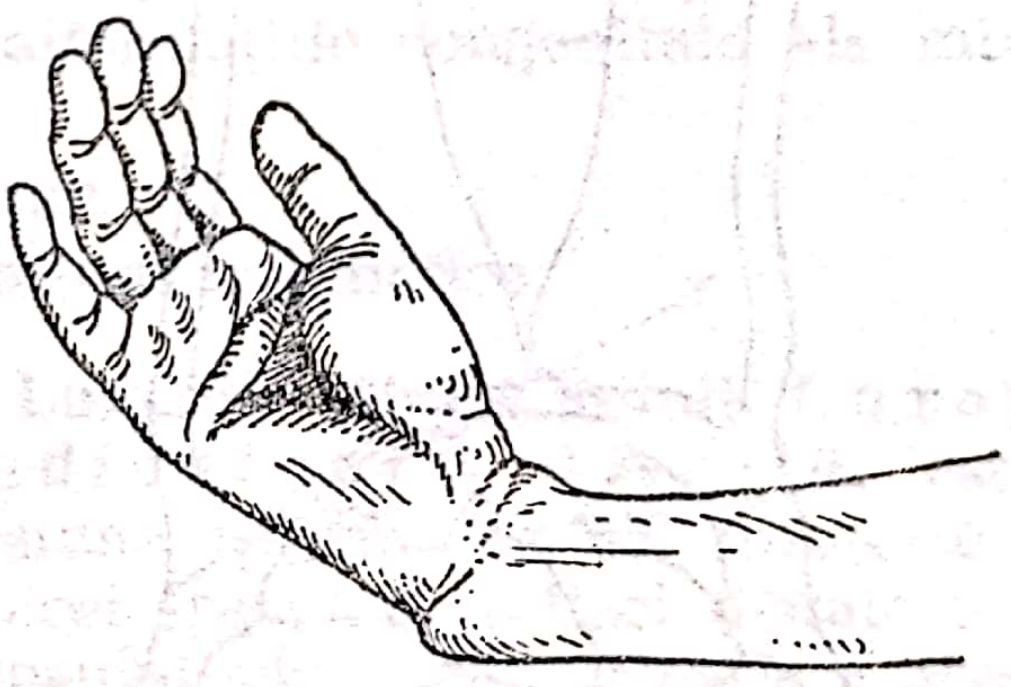
Fig. 8.3.50. — Boala Madelung: proeminența extremității distale a ulnei.

Pentru diagnosticarea leziunilor articulare sau scheletice este necesară identificarea reperelor anatomice. În mod normal, vîrfurile celor două stiloide nu sînt situate pe același plan, apofiza radială fiind mai scoborîtă cu circa 1 cm. O linie virtuală care ar uni vîrfurile celor două stiloide împreună cu o linie orizontală ar realiza un unghi de circa 30° (fig. 8.3.52), deschis spre stiloida ulnară. Axul vertical al antebrațului trece aproximativ pe la mijlocul extremității distale a osului radius și se continuă pe axul median al degetului medius (fig. 8.3.53). Suprafața

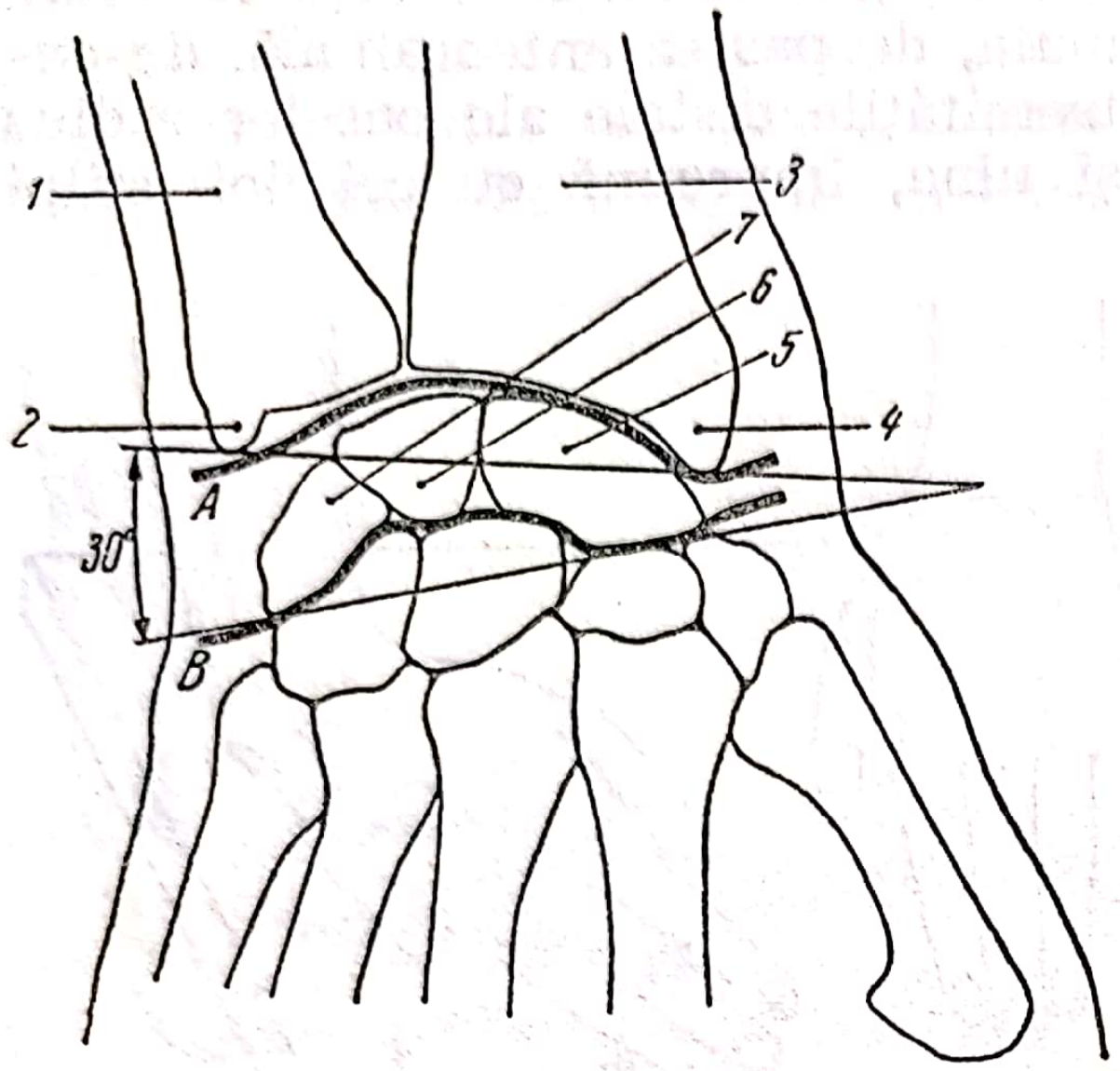

Fig. 8.3.51. — Gîtul mîinii.

A — **interlinia radiocarpiană;** **B** — **interlinia mediocarpiană:** **1** — **ulna;** **2** — **apofiza stiloidă ulnară;** **3** — **radiusul;** **4** — **apofiza stiloidă radială;** **5** — **scafoidul;** **6** — **semilunarul;** **7** — **piramidalul (vezi și fig. 8.3.52).**

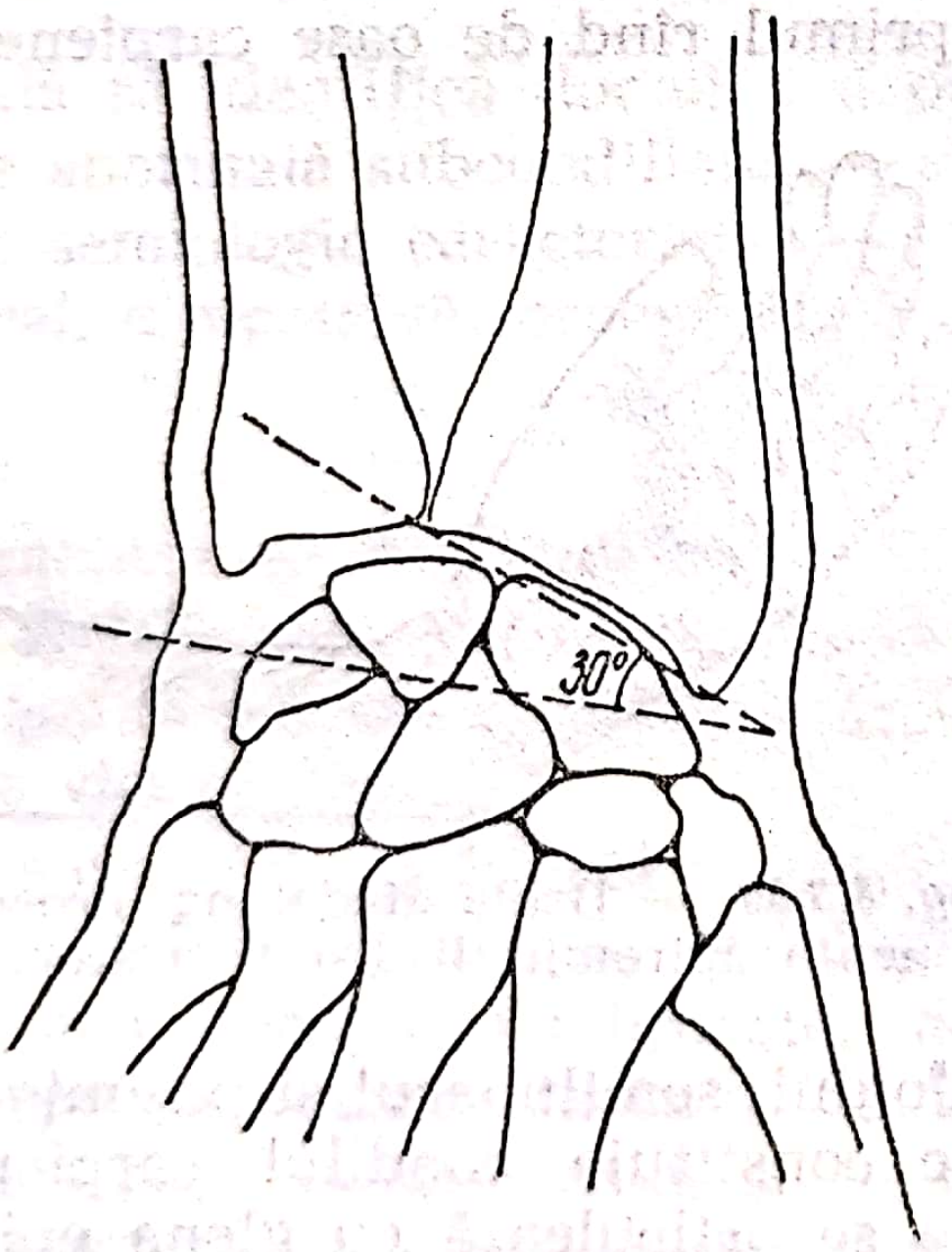

Fig. 8.3.52. — Planul de unire a celor două apofize stiloide este înclinat la 30°.

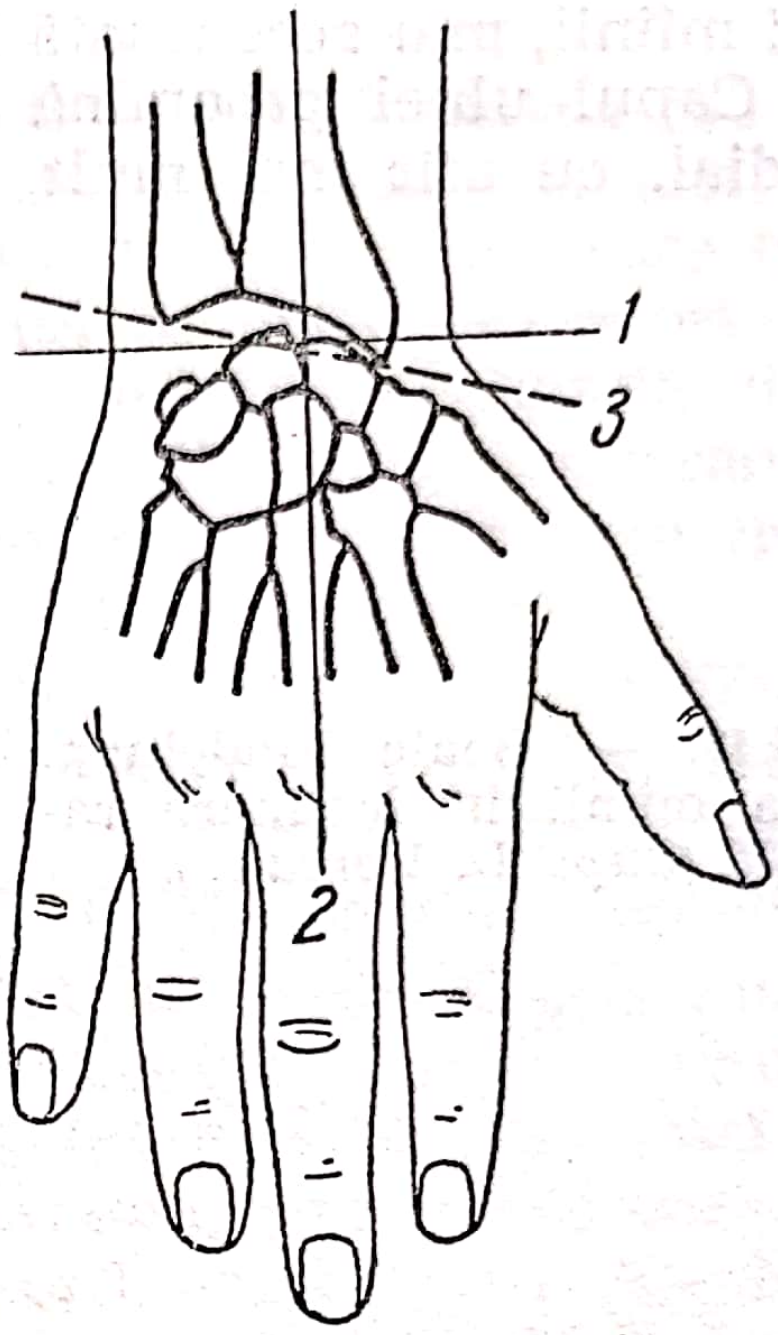

Fig. 8.3.53. — Axul antebrațului se continuă cu axul degetului medius *(2).*

1 — **planul orizontal;** **3** — **planul de înclinare.**

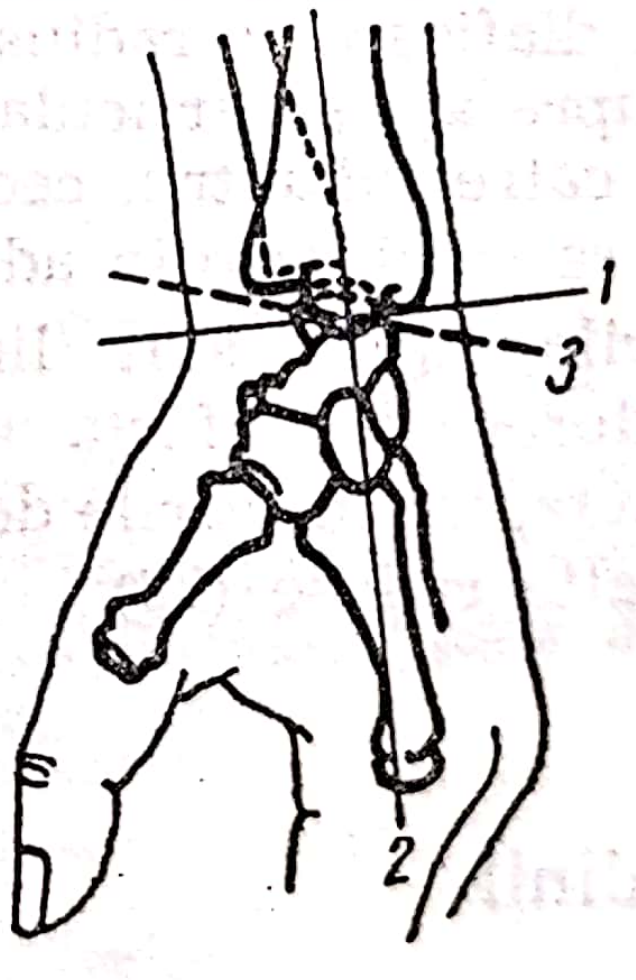

Fig. 8.3.54. — Articulația radiocarpiană este înclinată către înainte și în jos *(din profil).*

1 — **planul orizontal;** **2** — **planul vertical;** **3** — **planul de înclinare.**

articulară a osului radius este orientată într-un plan care privește în jos și înainte (fig. 8.3.54), fapt lesne identificabil prin examenul radiografic.

Mișcările în articulația radiocarpiană au o covîrșitoare însemnătate pentru funcționalitatea mîinii. Mișcările de flexie și extensie se execută în plan sagital, în jurul unui ax transversal ce trece prin tabachera anatomică — depresiunea de pe fața radială a articulației gîtului mîinii, delimitată medial de tendonul mușchiului lung extensor al policelui și lateral de scurtul extensor și lungul abductor al policelui (8). Goniometric, mișcarea de flexie are în medie o amplitudine de 70—80°, cea de extensie — o amplitudine de 40—50° (fig. 8.3.55), dar, prin însumare, pot atinge pasiv și o amplitudine mai mare, pînă la 160—170°.

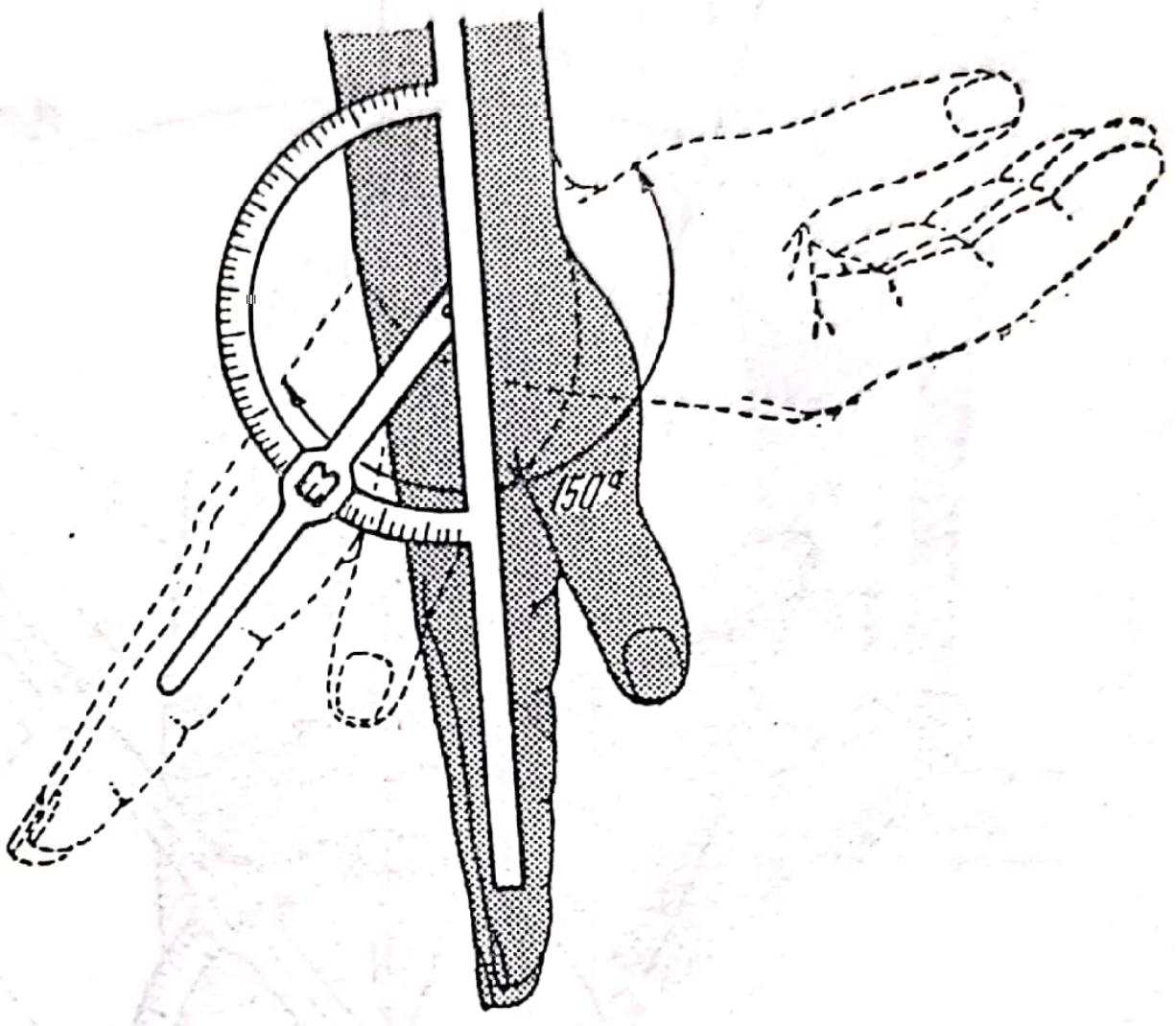

Fig. 8.3.55. — Amplitudinea mișcării de flexie-extensie (măsurată cu goniometrul).

Mișcarea de abducție-adducție se execută într-un plan frontal al cărui ax poate fi reperat pe fața dorsală a regiunii, în depresiunea existentă deasupra bazei celui de-al III-lea metacarpian (4) (fig. 8.3.56).

Înclinarea cubitală are o amplitudine de 30—40°, iar cea ulnară de 10—15°.

8.3.5.1.

Leziuni (malformații) congenitale

O parte din afecțiunile congenitale ale scheletului gîtului mîinii se integrează în complexul malformațiilor congenitale ale oaselor antebrațului (vezi 8.3.4.1 — paragrafele „Absența congenitală a radiusului“ și „Absența congenitală a ulnei“), iar altele, în malformațiile congenitale ale mîinii.

8.3.5.2.

Leziuni traumatice

Luxațiile gîtului mîinii. *Luxația radioulnară distală* este o leziune traumatică ce însoțește de obicei fractura epifizei distale a radiusului sau o malformație a acestui os.

Deplasarea extremității ulnare se face înainte sau înapoi față de poziția radiusului.

Luxația anterioară are drept cauză o supinație forțată, poziție în care antebrațul rămîne fixat îndată după accident; extremitatea ulnară se simte pe fața volară a gîtului mîinii, dedesubtul tendoanelor flexoare (35).

Luxația posterioară este varietatea mai frecventă care rezultă dintr-o mişcare pronatorie forţată sau după cădere pe mîna aflată în această poziţie. Consecutiv accidentului, mîna se fixează într-o poziţie intermediară între pro- şi supinaţie, iar regiunea este deformată datorită deplasării dorsale a capului ulnar către axul degetului medius şi modificării diametrelor regiunii, în sensul că cel transversal este diminuat, în timp ce diametrul antero-posterior este mărit (35).

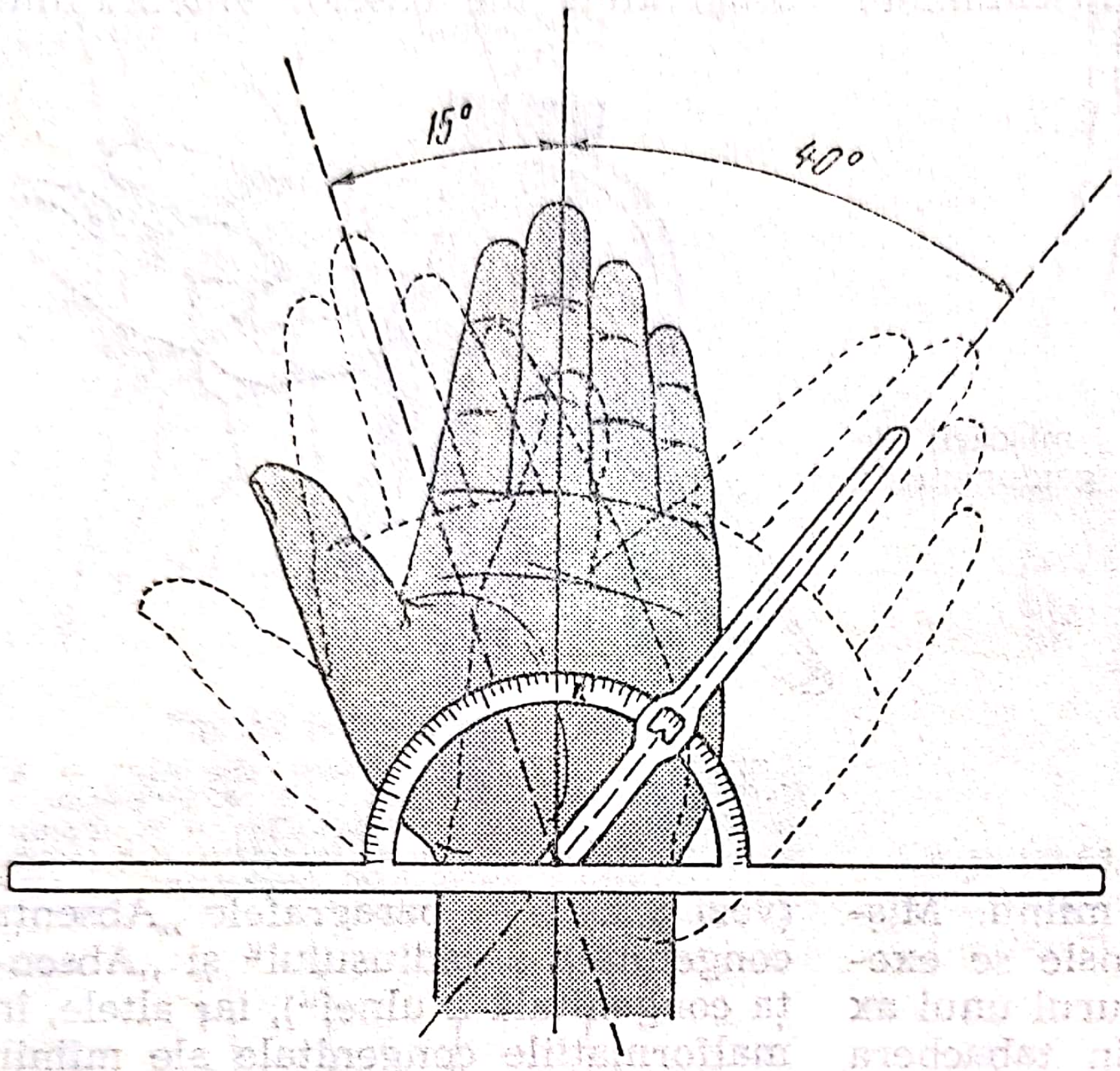

Fig. 8.3.56. — Amplitudinea mişcării de abducţie-adducţie (măsurată cu goniometrul).

Luxaţia radiocarpiană este o leziune rară, care se produce în urma unor traumatisme puternice ce provoacă rupturi ligamentare, adesea asociate cu fracturi regionale.

Luxaţia posterioară este mai frecventă. În această variantă condilul carpian alunecă înapoia epifizei radiale, astfel încît aceasta din urmă proemină pe faţa palmară, apofizele stiloide păstrîndu-şi raporturile normale. Regiunea este deformată „în dos de furculiţă“, deformare asemănătoare cu aceea întîlnită în fractura extremităţii distale a radiusului (35).

Luxaţia anterioară este mai rară şi deformarea este inversă variantei precedente, întrucît extremităţile distale ale oaselor antebraţului, păstrîndu-şi raporturile normale, proemină dorsal, iar masivul carpian proemină palmar, sub tendoanele flexoare, determinînd extensia mîinii şi flexia degetelor.

Luxaţiile carpului se produc în urma traumatismelor puternice ce acţionează asupra mîinii şi pot interesa unul sau mai multe oase componente, fiind adesea asociate cu alte leziuni osoase sau ale părţilor moi. *Cele mai frecvente leziuni de acest fel se produc la nivelul interliniei mediocarpiene* (vezi fig. 8.3.51), nivel la care sistemul ligamentar este mai slab decît acela care uneşte primul rînd de oase carpiene de radius sau pe cel de-al doilea de oasele metacarpiene.

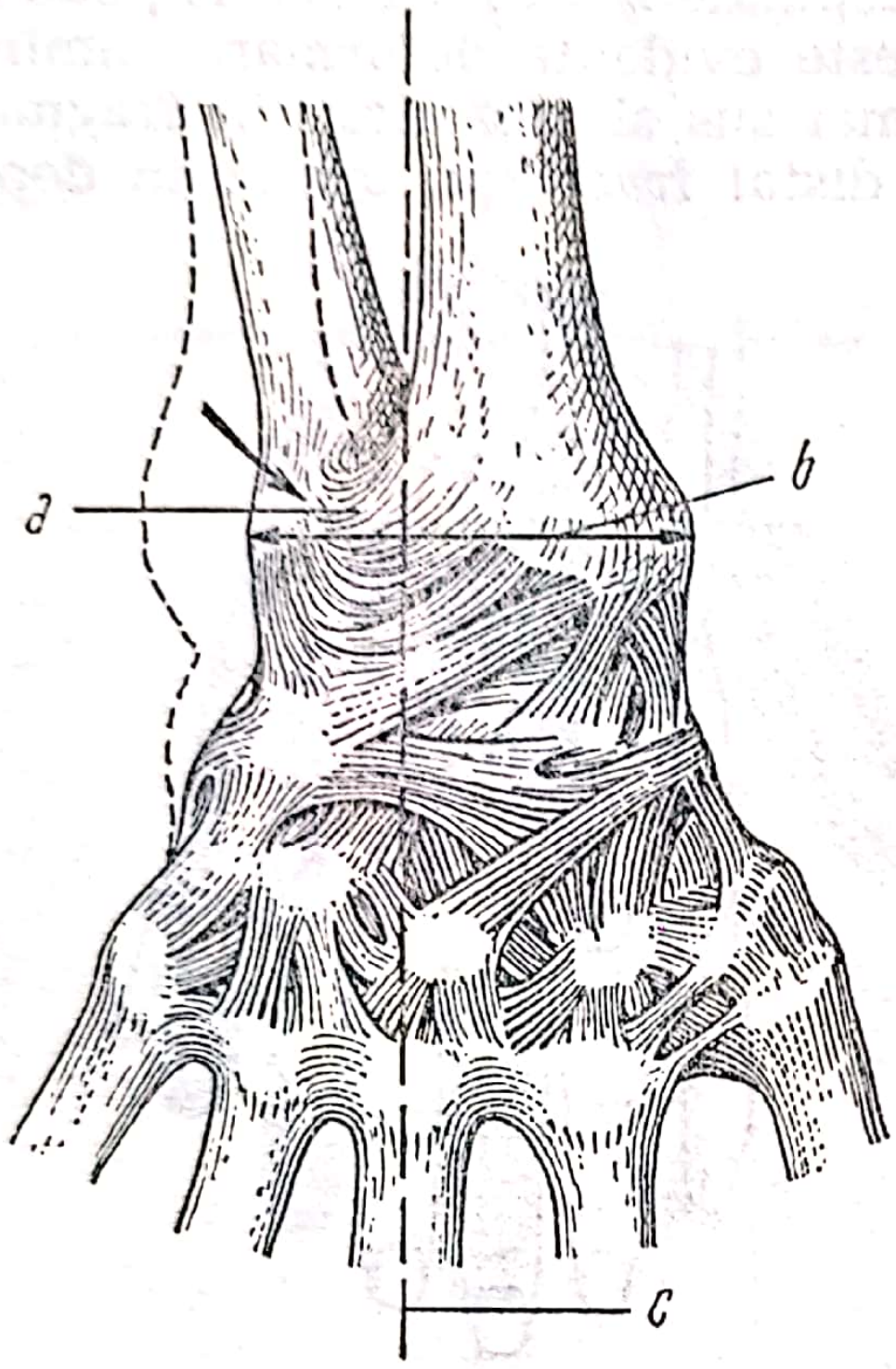

Fig. 8.3.57. — Luxația extremității distale a ulnei către înainte.
a — mărirea diametrului antero-posterior; *b* — diminuarea diametrului transversal; *c* — axul antebraț-mînă.

Luxația osului semilunar se întîlnește cel mai frecvent sub forma izolată; ea succedă unei căderi pe mîna în hiperextensie — moment în care cedează, în primul rînd, ligamentul radioulnar dorsal, astfel că osul este proiectat către înainte, palmar (fig. 8.3.58). Luxația se însoțește de impotență funcțională imediată, mîna este imobilizată cu degetele în semiflexie. Se poate face o ușoară flexie a mîinii, dar extensia este blocată. Este posibil ca osul luxat să exercite compresiune asupra nervului median, ceea ce se va manifesta prin tulburări parestezice în teritoriul periferic respectiv (12).

Fracturile gîtului mîinii. *Fracturile extremității distale a radiusului* sînt cele mai mai frecvente leziuni din traumatologia osoasă, reprezentînd 1/10 din fracturile ce survin la adult și la bătrîn (36), produse fiind de obicei printr-un mecanism indirect — cel mai frecvent căderea pe mîna în hiperextensie (fig. 8.3.59). În acest moment se întind la maximum ligamen-

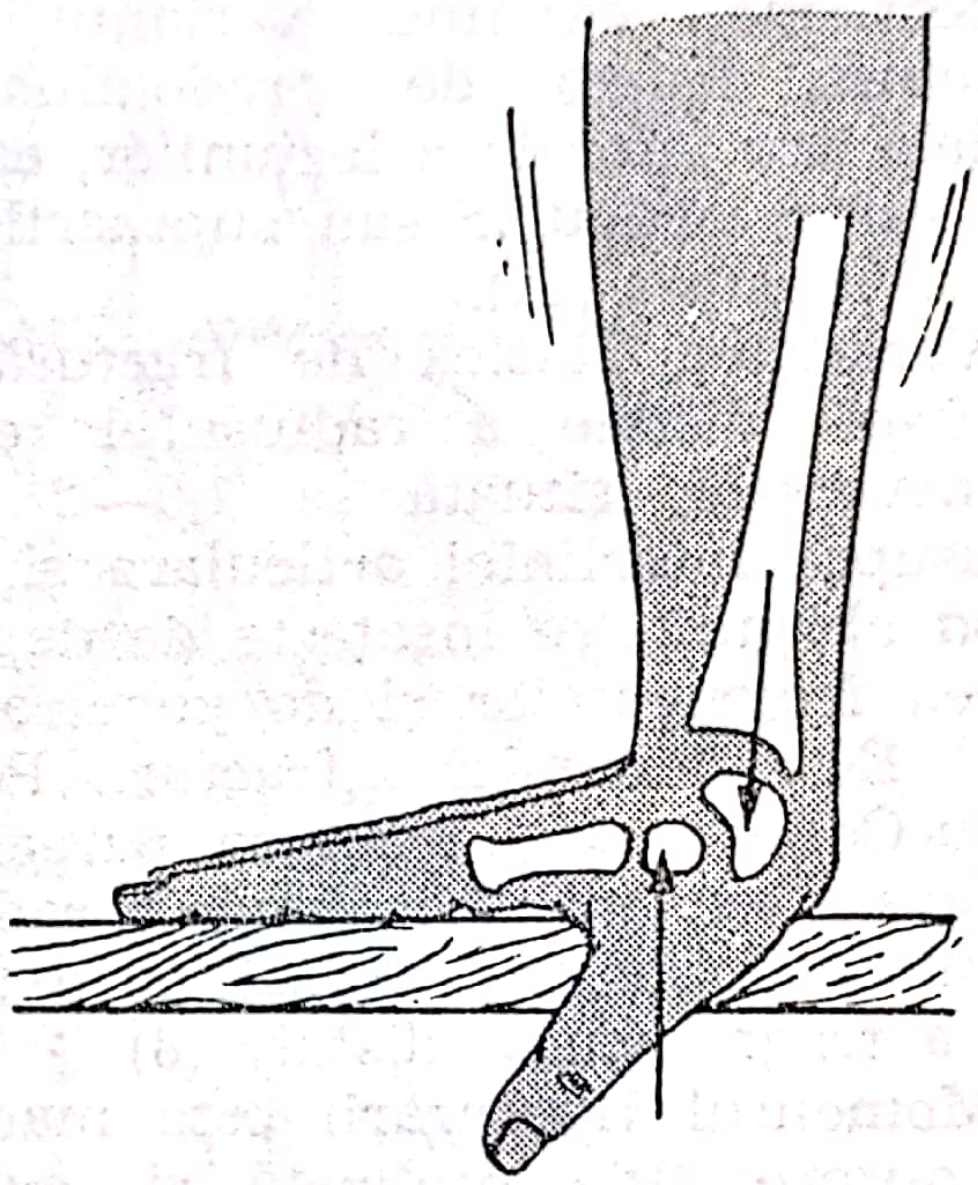

Fig. 8.3.58. — Luxația palmară a osului semilunar.

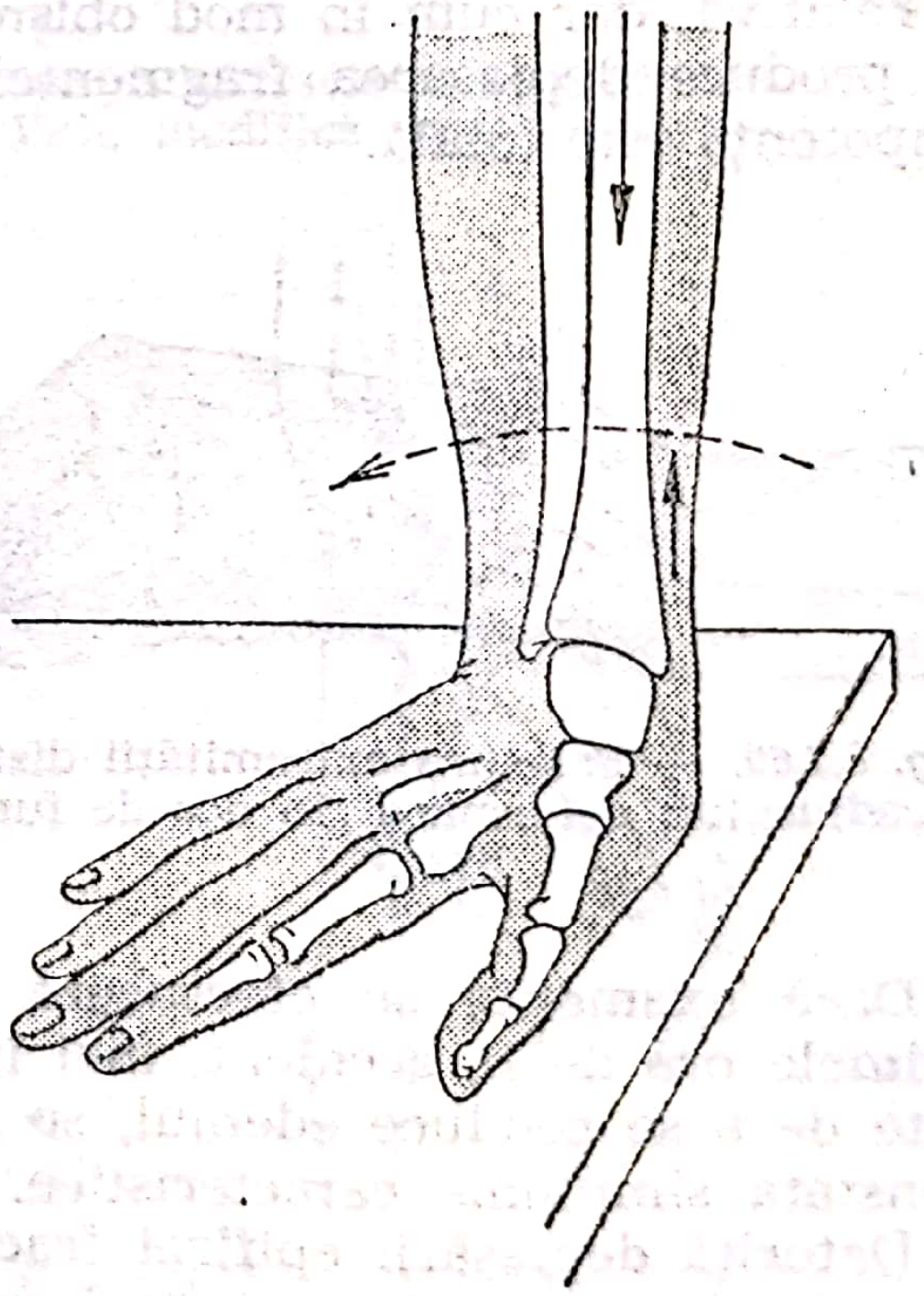

Fig. 8.3.59. — Mecanismul indirect de fracturare a extremității distale a radiusului.

tele radiocarpiene anterioare și laterale, care smulg parțial sau total epifiza distală a osului radius, leziunea situîndu-se în ultimii 3 cm ai epifizei. Mai rar, fractura se poate produce și prin cădere pe mîna în hiperflexie, existînd variante de fractură legate de predominanța axială sau laterală a leziunilor, ca și de sediul articular sau supraarticular al acestora (11).

Varietatea clasică de fractură a epifizei distale a radiusului este transversală, situată la 1,5—2 cm deasupra interliniei articulare și, în mod obișnuit, se însoțește de deplasarea fragmentelor și de penetrarea lor. Este denumită „fractura Pouteau-Colles“ sau „fractura paraarticulară a extremității distale a radiusului cu deplasarea dorsală și externă a fragmentului distal“ (8).

Momentul fracturării este marcat de durerea vie localizată și, eventual, de perceperea unui cracment. Dacă fractura produsă este fără deplasare, impotența funcțională poate fi relativă, dar cum în mod obișnuit se produce deplasarea fragmentelor, impotența este totală.

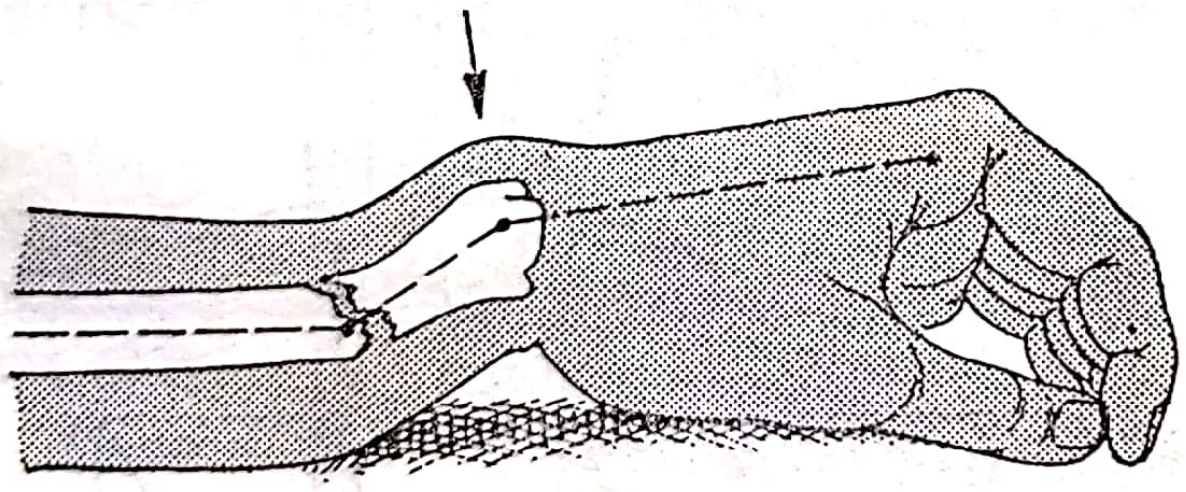

Fig. 8.3.60. — Fractura extremității distale a radiusului: deformare „în dos de furculiță“.

Dacă examenul se efectuează în primele ore de la accident, mai înainte de a se produce edemul, se pot constata simptome caracteristice.

Datorită deplasării epifizei fracturate cranio-dorsal, deplasarea dorsală este cea mai frecventă, mîna situîndu-se într-un plan dorsal față de cel al antebrațului; se produce o deformare a feței dorsale a gîtului mîinii „în dos de furculiță“ (fig. 8.3.60).

Palpatoriu, pe fața dorsală a gîtului mîinii se constată o deplasare care corespunde sediului fracturii, sub care este evidentă deformarea amintită mai sus și alcătuită din fragmentul distal fracturat, urmat în deplasarea sa de totalitatea carpului. Palparea feței ventrale a regiunii permite identificarea extremității diafizare fracturate, acoperită de tendoanele flexoare.

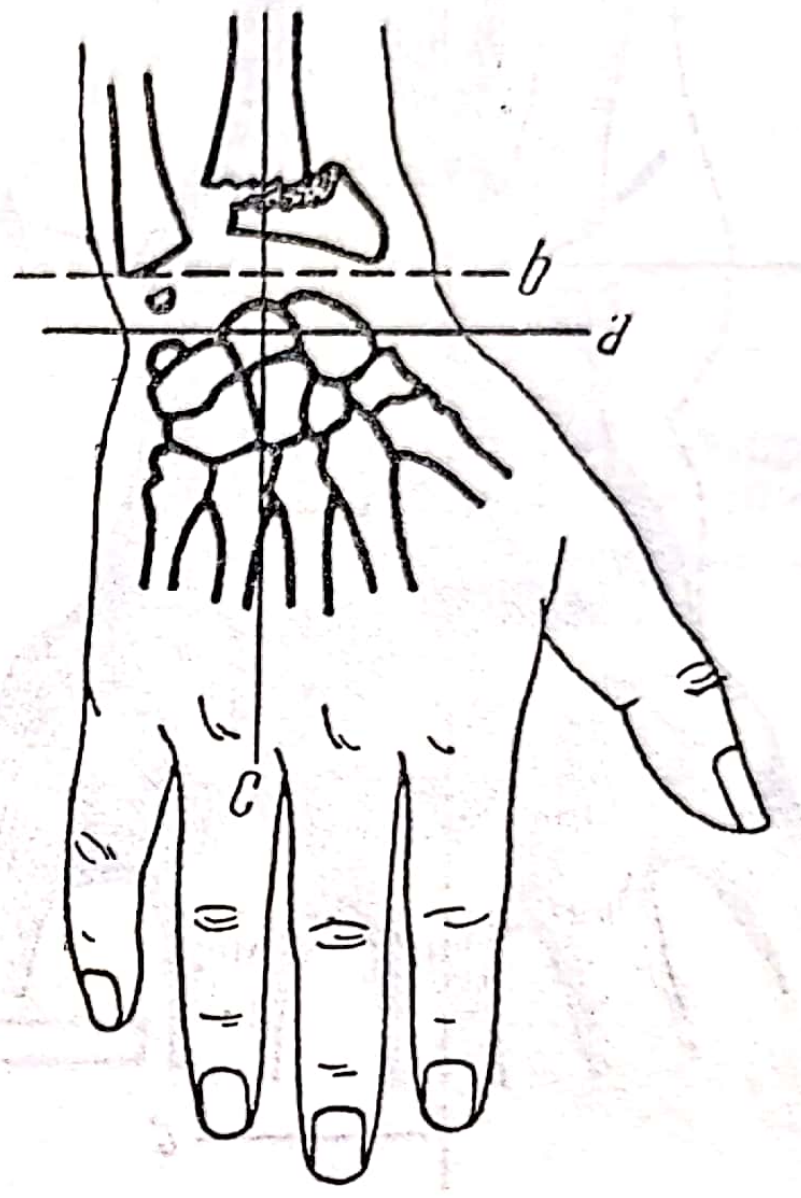

Fig. 8.3.61. — Fractura extremității distale a radiusului: apofizele stiloide se situează pe o linie orizontală (*b*), paralelă cu planul orizontal (*a*), perpendicular pe axul median deviat (c).

Odată cu deplasarea fragmentului distal, datorită penetrației segmentului diafizar în cel epifizar, apofiza stiloidă radială ascensionează, situîndu-se pe aceeași orizontală cu cea ulnară (fig. 8.3.61), deci se modifică raporturile normale, anulîndu-se înclinația existentă normal față de planul orizontal (vezi fig. 8.3.52). Ascensionarea stiloidei radiale este semnificativă pentru fractura extremității distale a radiusului și poartă numele de semnul Laugier (Stanislas). Odată cu ascensionarea stiloidei se produce şi deviaţia externă a mîinii de la axul normal rectiliniu antebraţ-medius (fig. 8.3.62) (36). Prin deplasarea fragmentului distal fracturat, suprafaţa articulară radială nu mai priveşte în plan oblic normal către înainte şi în jos (vezi fig. 8.3.54), ci într-un plan paralel cu solul sau chiar înclinat către înapoi (fig. 8.3.63), în funcţie de gradul deplasării. Fractura fiind în general angrenată, la examinare nu se percepe nici mobilitate anormală, nici crepitaţie osoasă; în zilele următoare, însă, apar echimoze pe faţa ventrală a regiunii (20).

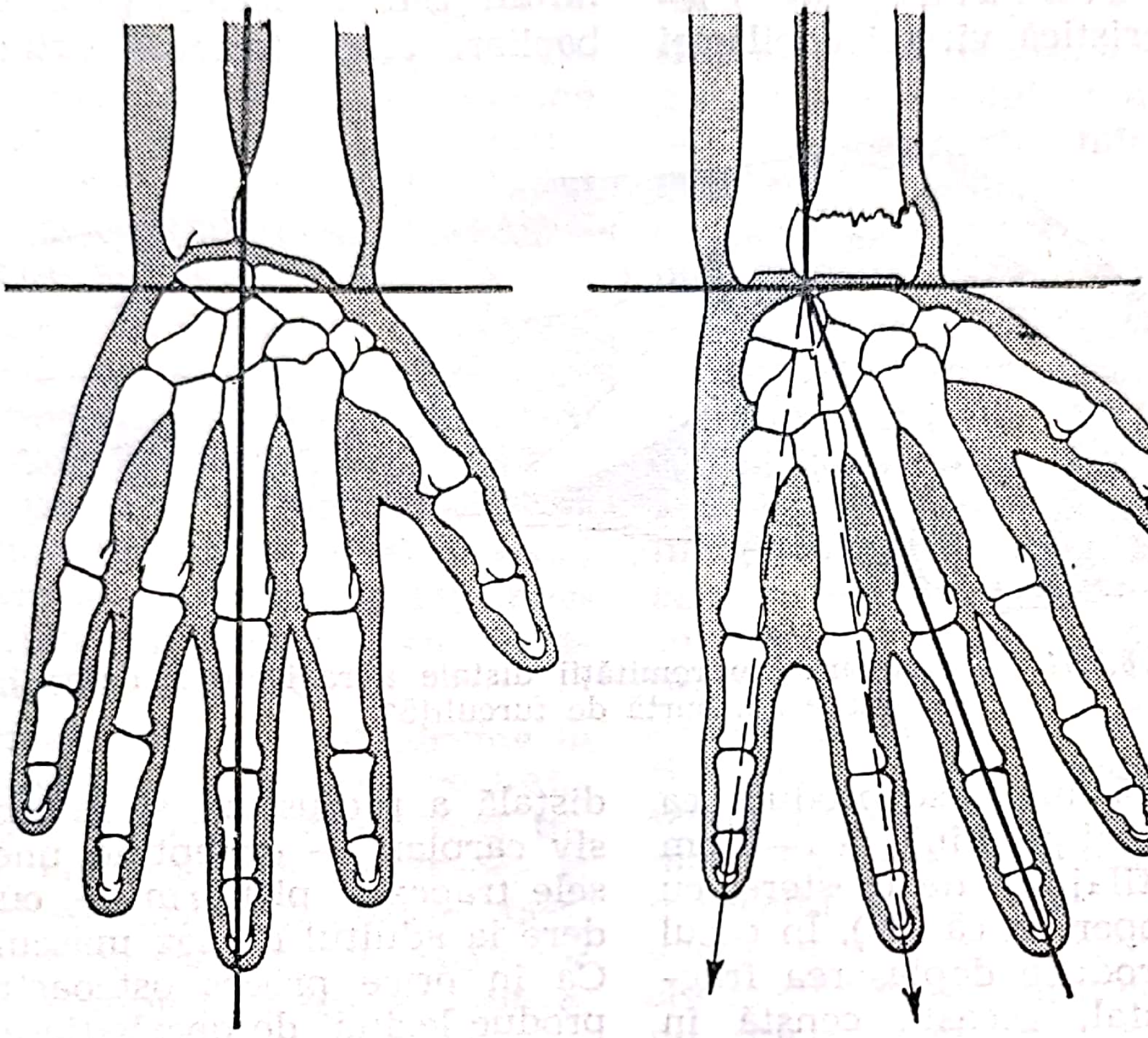

Fig. 8.3.62. — Fractura extremităţii distale a radiusului: ascensionarea apofizei stiloide, prin înclinarea mîinii, modifică axul antebraţ-medius.

În fractura produsă prin mecanism de compresiune-flexie (11), datorită corticalei ventrale mai groase, întinsă pînă la nivelul stiloidei, deplasarea fragmentului fracturat distal se face ventral şi extern, deformînd gîtul mîinii „în burtă de furculiţă" (fig. 8.3.64). Leziunea este cunoscută sub

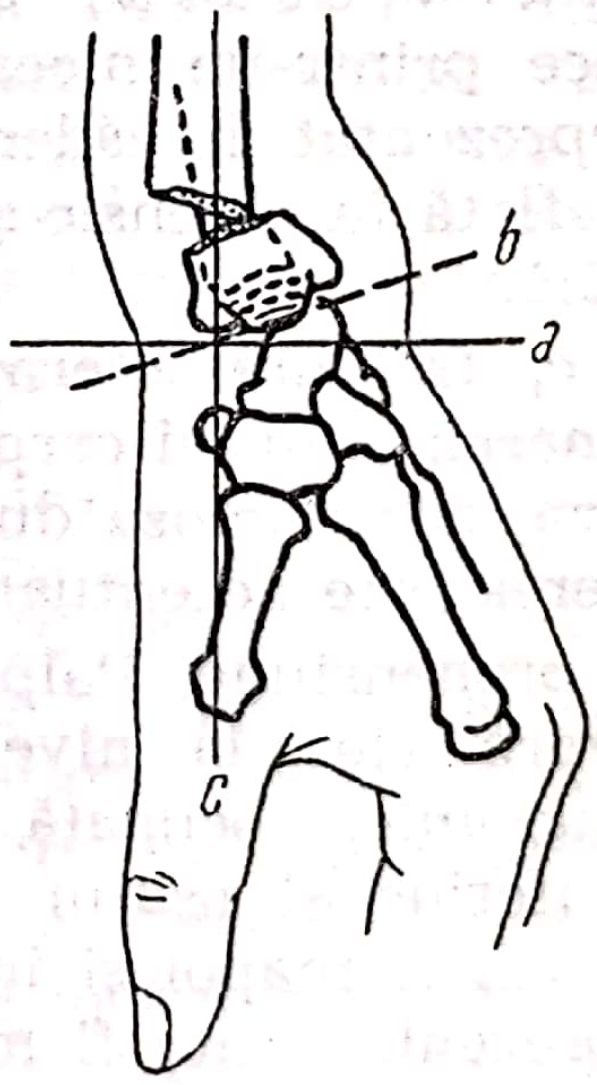

Fig. 8.3.63. — Fractura extremităţii distale a radiusului: suprafaţa articulară este orientată în plan orizontal (*a*) *(din profil).*

numele de „fractura Pouteau-Colles inversată“ sau „fractura Goyrand“ (Jean Gaspard Blaise).

Decolarea epifizară distală a radiusului este o leziune caracteristică vîrstei copilăriei pînă la 14—15 ani și se produce ca urmare a căderii pe mînă, la 1—2 cm deasupra cartilajului de creștere, cu localizare subperiostică (36). În cazul în care se produce deplasarea fragmentului distal, aceasta constă în bascularea dorsală, ca și în fractura tip Pouteau-Colles.

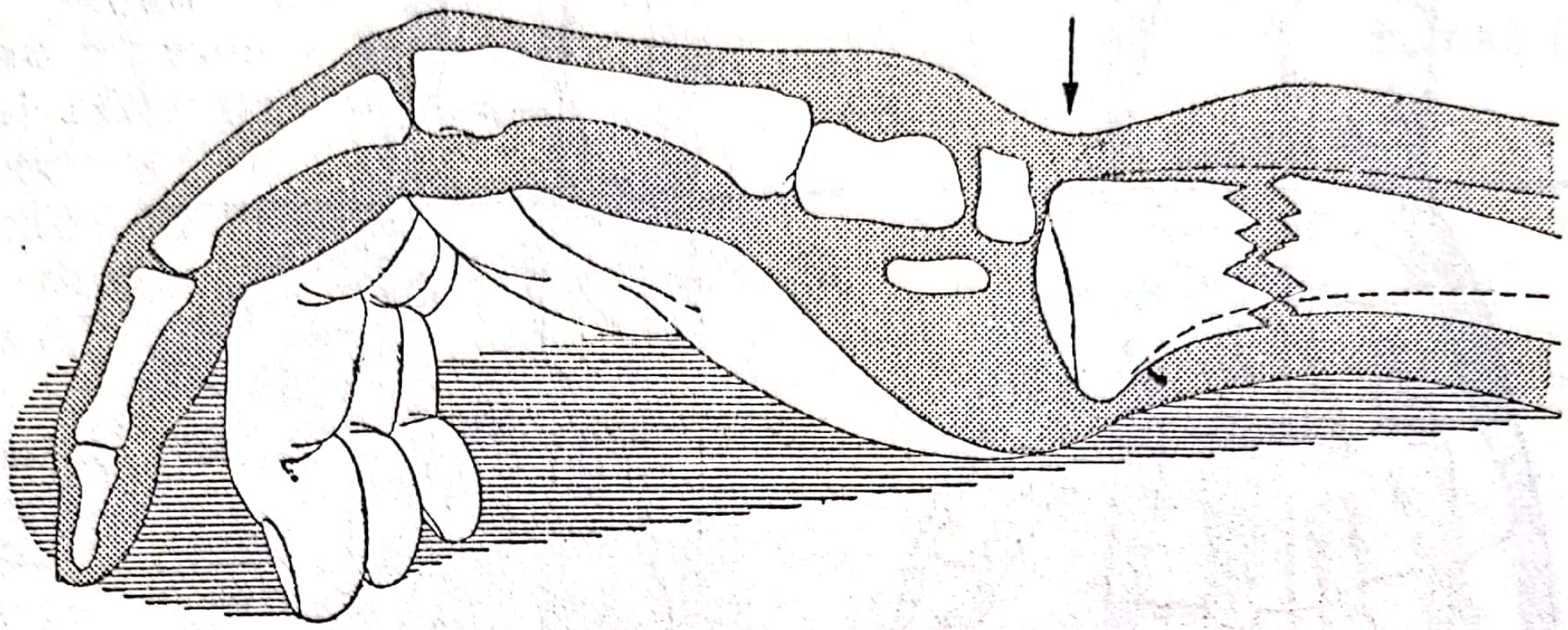

Fig. 8.3.64. — Fractura extremității distale a radiusului: deformare „în burtă de furculiță“.

Fractura osului scafoid se produce printr-un mecanism indirect, reprezentat de căderea înapoi pe mîna aflată în extensie și înclinare radială.

Clinic, fractura determină edem cu deformarea regiunii carpiene, mai ales extern, și echimoză după cîteva zile. Durerea este accentuată la mișcarea de prehensiune. Palparea produce durere vie la nivelul tabacherei anatomice, ocupată de fragmentul inferior al osului fracturat, care basculează înapoi și în afară și a cărui prezență poate fi marcată și de o discretă crepitație osoasă (14). Abducția sau înclinarea radială sînt limitate și dureroase, dar mișcările degetelor sînt normale.

8.3.5.3.
Leziuni inflamatorii

Osteoartrita tuberculoasă a gîtului mîinii este o localizare a infecției bacilare care afectează extremitatea distală a radiusului și întregul masiv carpian — exceptînd uneori oasele trapez și pisiform —, cu precădere la adultul de sex masculin (35). Ca în orice proces osteoartritic, se produc leziuni de decalcifiere, de infiltrație și apoi de ramolire a structurilor osteoarticulare, astfel că în cele din urmă acestea nu mai sînt identificabile radiografic. Întregul proces se evidențiază, mai ales, către fața dorsală a gîtului mîinii, care suferă deformări succesive, pînă la aspectul tipic de „tumoare albă“ și apariția fistulizării spontane.

Din punct de vedere clinic, această localizare a bolii prezintă o stadialitate comună cu aceea a osteoartritei tuberculoase.

Perioada de început al bolii se manifestă discret și nesemnificativ, cu dureri surde exacerbate de mișcările mai ample, cu slăbirea forței de prindere — fenomene ce apar pe fondul semnelor generale de impregnare bacilară.

Perioada de stare a bolii prezintă semne caracteristice, ca deformarea globuloasă a mîinii — mai evidentă pe fața dorsală între tendoanele extensoare —, creșterea temperaturii locale și impotența funcțională, care exclude mișcările active și le limitează pe cele pasive. În această fază evolutivă aspectul regiunii devine caracteristic, datorită discrepanței dintre regiunea deformată a gîtului mîinii și atrofia marcată a segmentelor supra- și subiacente.

Întreaga zonă articulară este dureroasă, mai ales la palpare și în special la nivelul osului scafoid, care se palpează în partea inferioară a șanțului pulsului și înăuntrul tabacherei anatomice, și la nivelul osului mare, care se palpează pe fața dorsală, pe linia mediană, în axul metacarpianului al III-lea (6).

În perioada finală, care survine în general după 4—6 luni de evoluție, se produce supurația procesului tuberculos, cu formarea de abcese și fistulizări multiple. În această fază, în care este necesară efectuarea unor examene complementare complexe, se pot descoperi leziuni tuberculoase evolutive în alte teritorii viscerale, în special pulmonare sau intestinale (9).

8.3.6.

Mîna

Mîna (lat.=*manus*) — „nu numai organul muncii, dar și produsul ei" (Fr. Engels) — s-a transformat, datorită profundelor modificări petrecute în cursul dezvoltării filogenetice a organismului uman, în cel mai perfecționat și mai complex segment al aparatului locomotor. Avînd în alcătuirea sa 19 oase, 19 articulații și 24 de mușchi (4), mîna este dotată cu o mobilitate deosebită, ca și cu calități aparte de sensibilitate, datorită bogatei inervații miodinamice și miostatice, care-i asigură mișcările de finețe și de precizie. Totodată, policele, care singur este activat de 9 mușchi, face posibilă mișcarea particulară de opoziție ce poate fi executată separat cu fiecare deget, asigurînd mișcarea de prehensiune, atît de particulară omului și datorită căreia, în bună parte, mîna a devenit unul dintre puținele organe specifice lui (12), care condiționează din plin întreaga sa activitate.

Solicitarea mîinii în procesul muncii generează un număr deosebit de mare de leziuni de tot felul, cu precădere traumatice. Datorită complexității structurale a mîinii, ca și funcționalității sale, recunoașterea acestor leziuni și mai cu seamă rezolvarea lor integrală și corectă reprezintă condiția esențială pentru evitarea sechelelor, a deficitelor funcționale de diferite grade și cu deosebire a invalidității — de pildă, numai pierderea policelui reprezintă o invaliditate de 33%. Pentru atingerea acestui scop este necesar ca orice leziune survenită la nivelul mîinii, oricît de benignă, de nesemnificativă ar părea la prima înfățișare, să fie atent examinată și, mai ales, urmărită în evoluția ei, întrucît nu orice decizie terapeutică poate fi luată în urgență; în orice situație, însă, bolnavul trebuie supravegheat pînă la completa sa însănătoșire.

Examenul mîinii se face concomitent cu cel al regiunii gîtului mîinii, cel ce urmează a fi examinat fiind invitat să se așeze pe scaun, cu mîinile în poziție de relaxare, puse pe o masă (4). În felul acesta se pot aprecia, comparativ, eventualele deformări, atitudini vicioase, prezența și aspectul eventualelor leziuni, funcționalitatea mîinii în ansamblu, mișcările active și pasive ale acesteia și ale fiecărui deget în parte. Această examinare se va face separat pentru regiunile ventrală, volară, palmară și dorsală. De însemnătate esențială este examinarea mişcării de opoziţie a policelui, separat de cea de adducţie (fig. 8.3.65).

Regiunea ventrală a mîinii şi a degetelor este cea mai importantă din punct de vedere chirurgical, întrucît, datorită funcţiilor manuale de prindere, ca şi de tact, ea este mai expusă traumatismelor de tot felul.

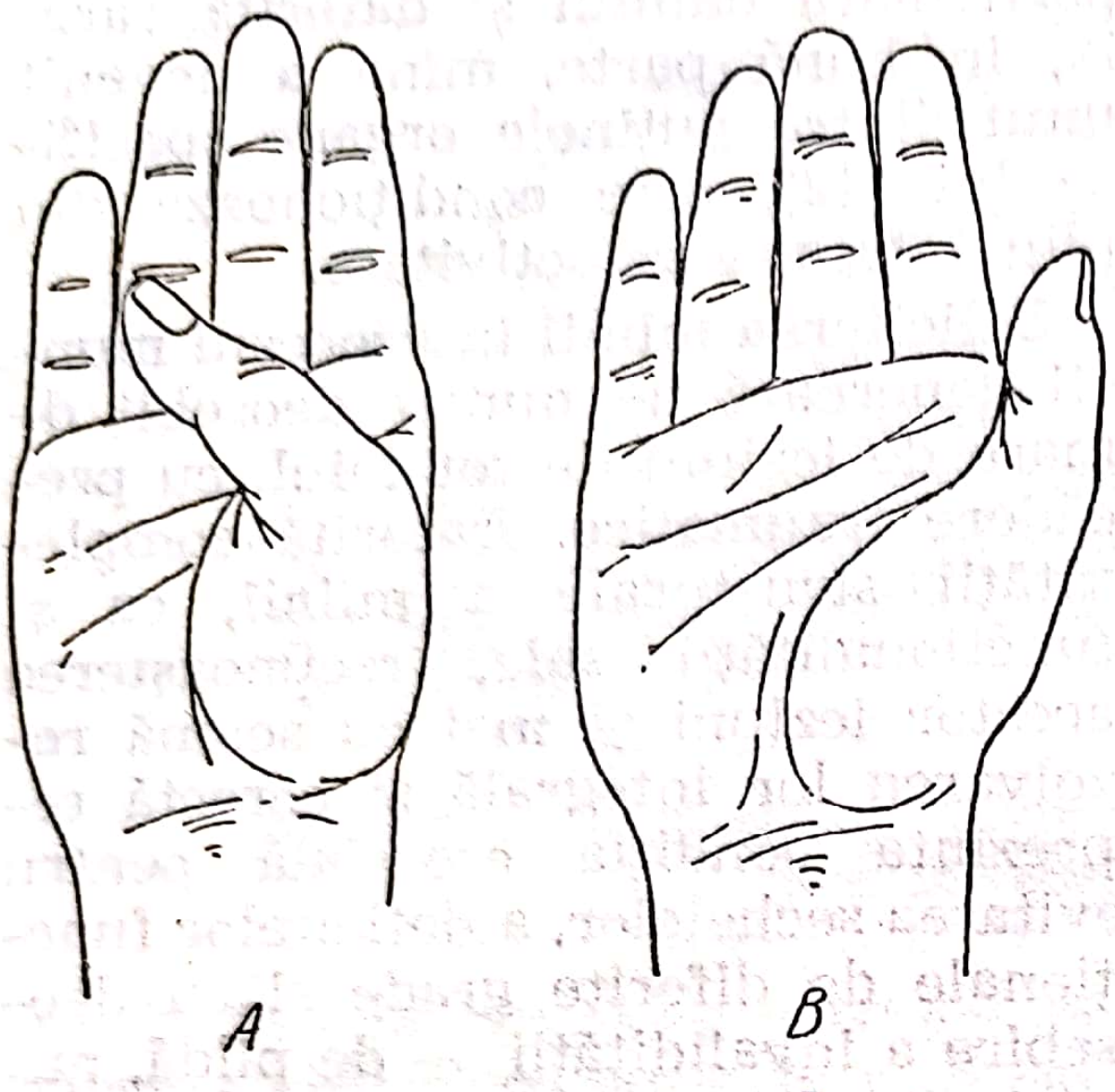

Fig. 8.3.65. — Mişcările de opoziţie (*A*) şi de adducţie (*B*) ale policelui.

Încă de la examinarea tegumentului se pot identifica unele modificări, cum sînt bătăturile (*clavus*) digito-palmare existente la unii profesionişti, leziuni ce reprezintă o hiperkeratoză circumscrisă, urmarea unei acţiuni mecanice îndelungate de frecare sau presare a pielii (8). Astfel de leziuni maschează deseori procese supurative profunde ale palmei.

Pe pulpele degetelor se individualizează crestele papilare, dermoglifele (*toruli tactiles*), care sînt pliuri fine situate pe tegumentul palmar al ultimei falange a degetelor mîinii. Acestea sînt de patru tipuri combinate, cu forme particulare fiecărui individ (8).

La nivelul palmei se identifică plice sau cute tegumentare, care alcătuiesc oarecum ca aşezare un „M“ culcat. Acestea au importanţă topografică, întrucît, cu unele variante, oferă un punct de reper pentru identificarea arcadelor arteriale palmare, care se găsesc situate de obicei dedesubtul plicei mediane.

Ţesutul celular subcutanat digito-palmar prezintă o structură particulară ce oferă puţină posibilitate de dislocare, fiind practic foarte puţin extensibil, ceea ce explică unele fenomene clinice în cazul infecţiilor acute, care, din acelaşi motiv, difuzează frecvent către faţa dorsală a mîinii şi degetelor.

Pe faţa dorsală, regiune expusă mult traumatismelor directe, tegumentul este mai mobil pe planurile subiacente, care sînt mai laxe, lăsîndu-se deplasate de edem. Prezenţa pilozităţii permite aici dezvoltarea infecţiilor stafilococice.

Pentru identificarea leziunilor osoase, oricît de evidente ar fi clinic, *examenul radiologic* este absolut necesar.

Examenul clinic poate pune în evidenţă eventualele mutilări, constînd în lipsa unuia sau a mai multor degete de cauză congenitală sau traumatică sau în lipsa de funcţionalitate a unor degete prezente. Astfel, degetul poate fi rigid parţial sau în totalitate sau poate fi fixat în extensie (mai rar) sau în flexie (mai frecvent), cînd ia denumirea de deget „în croşet“.

Mişcările degetelor pot fi de asemenea limitate — deşi articulaţiile respective sînt integre — datorită unor cicatrice accidentale sau cel mai adesea operatorii, rezultate în urma intervenţiilor pentru procese septice. Aspectul clinic al unei astfel de leziuni constă în imposibilitatea corijării poziţiei vicioase şi, dimpotrivă, în posibilitatea accentuării ei, ceea ce testează tocmai libertatea articulară.

Poziția vicioasă a degetelor poate fi și consecința aderențelor tendinoase consecutive supurațiilor tenosinoviale, cît și a retracției de cauză musculară, nervoasă sau aponevrotică, ce se manifestă prin flexia accentuată a degetului „în gheară“. În cazul în care corectarea acestei atitudini este posibilă, pasiv sau sub anestezie, este vorba de *contractură;* dacă în aceleași condiții reducerea este imposibilă, este vorba de *retracție* (14).

O situație clar semnificativă este aceea a „degetului inert“, care indică secționarea tendonului respectiv.

Examenul clinic trebuie să fie efectuat cu multă atenție, cu deosebire în cazul proceselor septice, care, adeseori, la nivelul degetelor și mai ales al mîinii, pot fi mascate în evoluția lor profundă de integritatea aparentă a tegumentului.

8.3.6.1.

Leziuni (malformații) congenitale

Leziuni congenitale ale mîinii. *Mîna strîmbă congenital* este o poziție vicioasă permanentă în care se află situată mîna în raport cu axul antebrațului. Această atitudine poate coexista și poate fi datorată unor malformații ale scheletului antebrahiocarpian sau poate exista izolat, scheletul respectiv fiind integru.

Mîna strîmbă congenital cu integritatea scheletului se manifestă totdeauna de partea medială, fiind de tip cubitopalmar. Malformația poate fi constatată de la nașterea copilului, care prezintă mîna în înclinare cubitală permanentă, existînd totodată o hipertonie a musculaturii flexoare și cubitale, care, după opinia unor autori, este și cauza înclinării ulnare a mîinii, deși scheletul este integru. Descoperită timpuriu, deformarea poate fi redusă; mai tîrziu, însă, se definitivează o retracție tendinoasă și ligamentară, care fixează atitudinea și determină secundar și deformarea scheletului carpian.

Mîna strîmbă congenital cu schelet malformat se poate prezenta în varianta *radiopalmară* sau *cubitopalmară.* Este de fapt o malformație complexă, în care se asociază malformații antebrahiale și carpometacarpiene.

a) Mîna strîmbă radiopalmar este forma de malformație mai frecventă, care constă în aplazia totală sau parțială a extremității distale a radiusului, asociată cu absența „razei“ externe a mîinii, alcătuită din oasele scafoid, trapez, primul metacarpian sau, eventual, a policelui în totalitate.

Mîna, nemaifiind sprijinită în articulația carporadială, basculează în flexie și înclinare laterală, radială.

b) Mîna strîmbă ulnopalmar este o malformație mai rară, consecutivă aplaziei parțiale — și anume extremitatea distală — a ulnei și absenței „razei“ interne a mîinii, formată din oasele piramidal, osul „cu cîrlig“ și degetele IV și V.

Acestor malformații le sînt asociate de obicei altele: *musculare* — constînd în absența unor mase de mușchi, nedisocierea acestora —, *vasculare* — dispoziții anormale privind calibrul și distribuția vaselor — și *nervoase,* nervii radial și ulnar putîndu-se opri la plica cotului.

Leziuni congenitale ale degetelor. Malformațiile congenitale ale degetelor ocupă primul loc ca frecvență între anomaliile de dezvoltare a elementelor aparatului locomotor, datorită faptului că ele se diferențiază cel mai tîrziu în etapa embrionară, astfel încît factorii malformativi pot acționa mai îndelungat și, în plus, există o sindactilie care, către săptămîna a 5-a, tinde să se dividă prin 5 șanțuri ce alcătuiesc rudimentul de degete sudate între ele. Ulterior, șanțurile se adîncesc, delimitînd degetele (37). Aceste malformații sînt adeseori ereditare și pot fi asociate unor deficite ale procesului de osteogeneză.

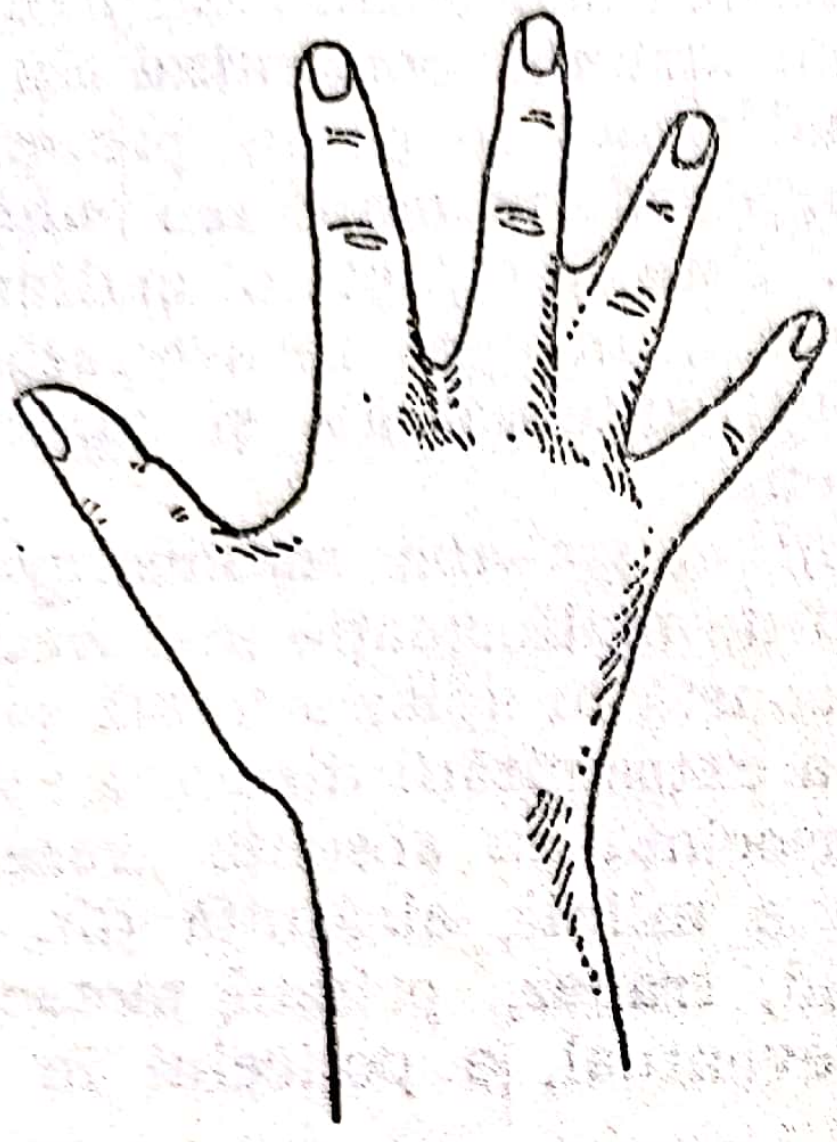

Fig. 8.3.66. — Sindactilie laxă.

Sindactilia (gr. *sin*=împreună+*dactilos*=deget) reprezintă alipirea parțială sau totală a unuia sau mai multor degete.

Sindactilia membranoasă sau laxă este o leziune în care degetele afectate sînt unite între ele, pe o întindere variabilă, printr-un repliu cutanat, ca o palmură, care în general respectă segmentul corespondent unghiei (8.3.66). Afectează în special degetele II, III și IV, care, embrionar, se separă ultimele (37). În rest, degetele sînt bine conformate.

Sindactilia strînsă afectează de obicei numai degetele centrale III și IV și în această formă ele sînt normal conformate, însă unite pînă la vîrf, dar cu unghiile individualizate. Degetele acolate își păstrează funcționalitatea (fig. 8.3.67).

Ectrodactilia (gr. *ectroma*=defect+*daktylos*=deget) este o anomalie digitală prin absență. Malformația poate avea aspecte diferite, în funcție de degetele lipsă.

Ectrodactilia degetelor I și V se asociază de obicei cu absența radiusului sau a ulnei. Ectrodactilia degetelor din mijloc dă mîinii aspectul de „cleşte de rac“ (fig. 8.3.68). Cea mai gravă formă este aceea care intere-

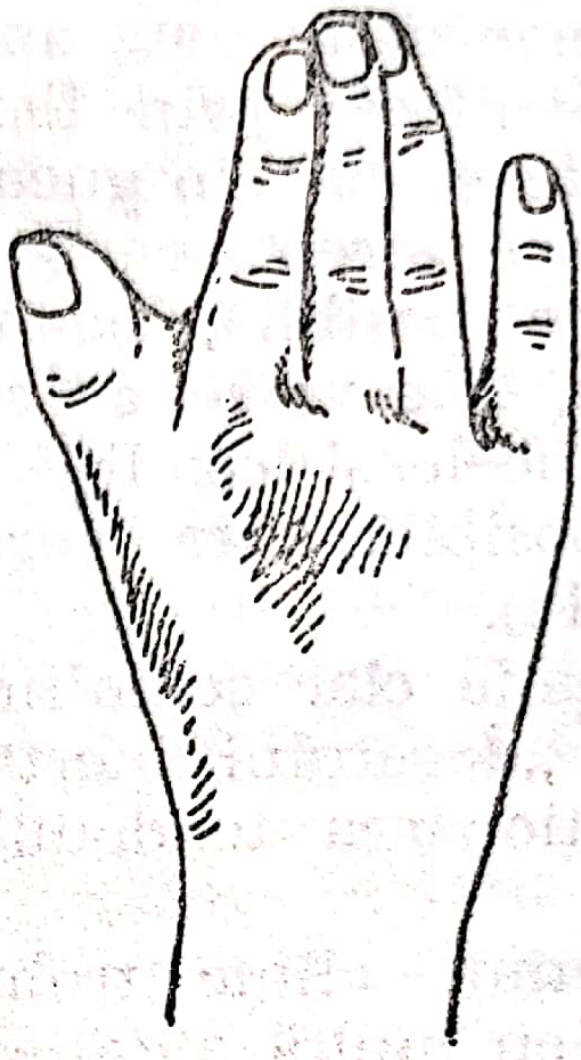

Fig. 8.3.67. — Sindactilie strînsă.

Fig. 8.3.68. — Ectrodactilie.



sează policele, întrucît funcţia mîinii este redusă numai la flexie (23).

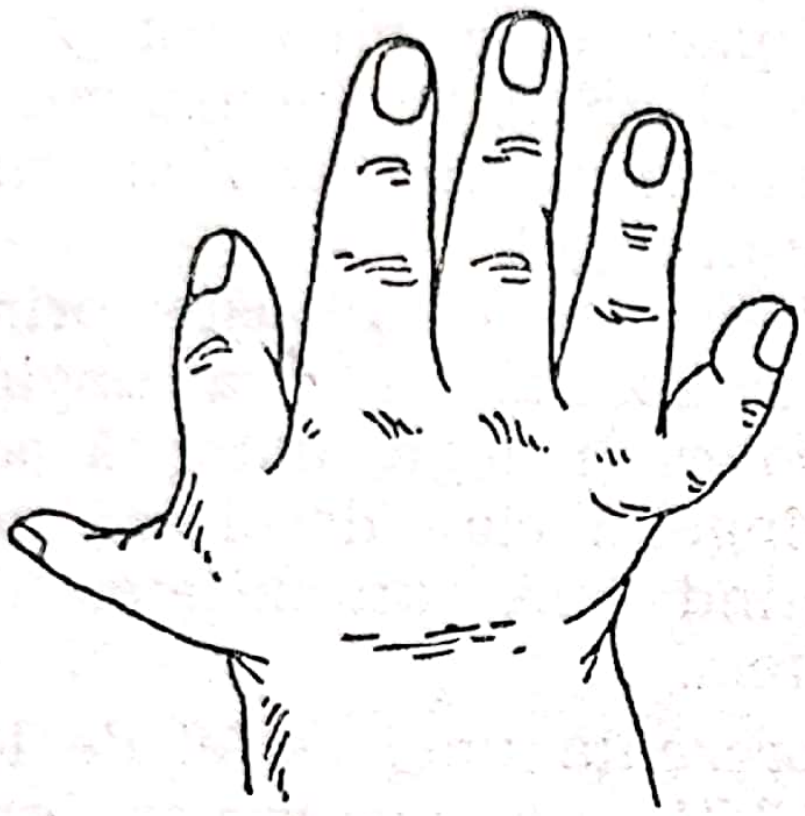

Fig. 8.3.69. — Polidactilie.

Polidactilia (gr. *polys*=mulţi) este o anomalie digitală prin exces. Malformaţia poate consta într-o dublă mînă cu patru degete pendinte de antebraţ (9), dar de obicei este vorba de un deget supranumerar, cel mai adesea policele, cu schelet normal (fig. 8.3.69); poate afecta concomitent mîinile şi picioarele.

Malformaţia poate atinge numai falanga terminală, în special a policelui, realizînd „policele bifid“ (9).

Microdactilia este o anomalie digitală prin hipotrofie. Malformaţia este urmarea unor opriri în dezvoltarea unuia sau mai multor degete. Trebuie deosebită de *brahidactilie* (gr. *brachys*=scurt), în care degetul apare scurtat, datorită lipsei unei falange.

Macrodactilia este o anomalie digitală prin hipertrofie. Malformaţia afectează de obicei un singur deget sau un singur segment al acestuia şi este, probabil, urmarea unor malformaţii angiomatoase locale (9).

Anomalii digitale prin deviere. Clinodactilia (lat. *clino*=înclinare) este o malformaţie care afectează în special degetul V, leziunea avînd sediul la a II-a articulaţie interfalangiană şi constînd într-o inegalitate de creştere a cartilajului, ceea ce determină înclinarea laterală a degetelor.

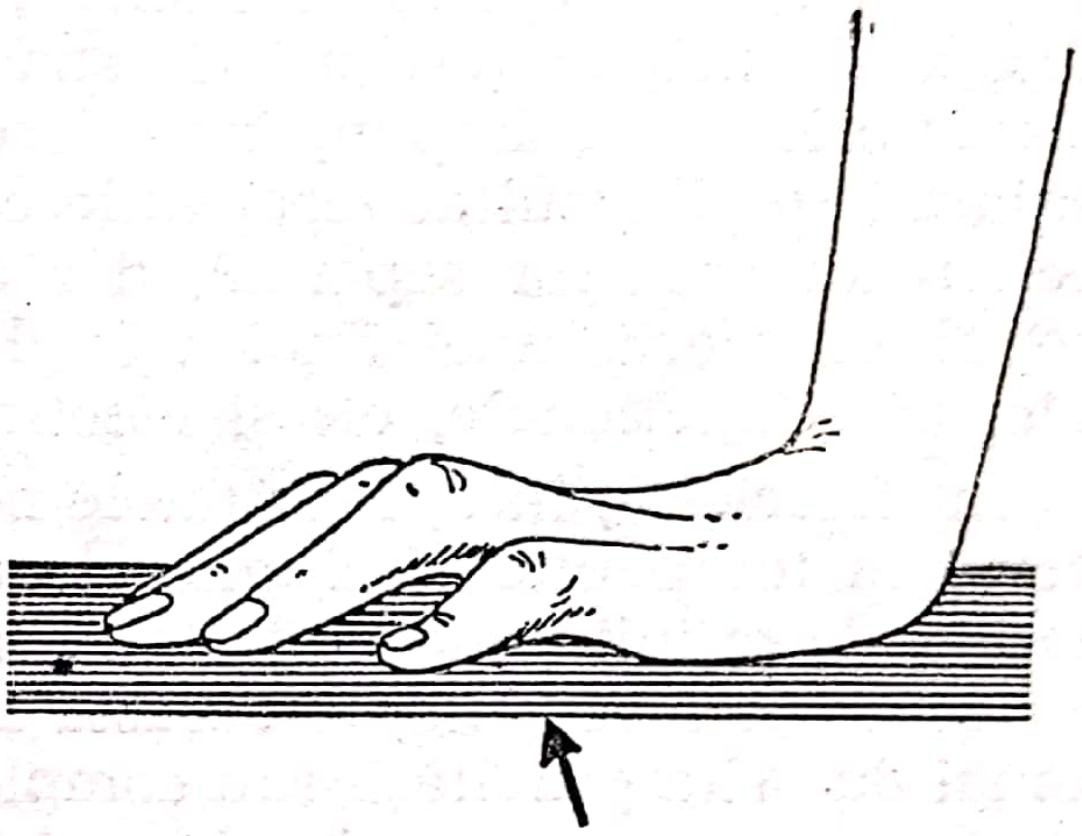

Fig. 8.3.70. — Deget „în croşet“.

Camptodactilia (gr. *kamptos*=încovoiat+*daktylos*) este o leziune simetrică (37) ce constă într-o flexie congenitală permanentă cu caracter progresiv, în special a degetului V, realizînd aşa-zisul deget „în croşet“ (fig. 8.3.70), care devine evident în jurul vîrstei de 8—10 ani: prima falangă este în hiperextensie pe metacarpian, iar flexia se produce în prima articulaţie interfalangiană.

Flexia congenitală a policelui este o leziune congenitală frecvent bilaterală, care constă în blocajul tendonului flexor, care este hipertrofiat într-un punct, ceea ce-i împiedică alunecarea în teaca digitală la nivelul primei falange, menţinînd poziţia de flexie. Aceasta poate fi redresată pasiv, reducerea făcîndu-se brusc — deget „în resort“.

8.3.6.2.

Leziuni traumatice

Leziunile traumatice ale mîinii şi ale degetelor, prin frecvenţa şi prin gravitatea lor iniţială sau potenţială, cu risc marcat de sechele invalidante şi cu aspre consecinţe economico-sociale, reprezintă și astăzi unul dintre cele mai spinoase capitole de traumatologie și chirurgie reparatorie.

Alcătuirea complexă a mîinii, atît din punct de vedere anatomic, cît și funcțional, face ca cel mai adesea, în cazul unui traumatism, leziunea rezultată să includă țesuturi de structuri diferite, care impun, în vederea obținerii unui rezultat terapeutic corect, rezolvarea lor separată, dar cu scopul obținerii unei finalități globale, atît funcționale, cît și estetice.

Din nefericire, însă, rezultatele negative în terapeutica leziunilor traumatice ale mîinii și degetelor sînt încă destul de frecvente, și aceasta nu numai datorită gravității sau complexității leziunilor propriu-zise, ci și deficiențelor examenului clinic inițial, care subevaluează gravitatea rănirii, nu stabilește un bilanț lezional exact, subestimează riscul de infecție (12), ceea ce în ansamblu conduce la aplicarea unui tratament primar incomplet sau incorect și la lipsa de supraveghere a evoluției pînă la completa vindecare.

Contuziile mîinii și degetelor. *Edemul dur posttraumatic.* Mîna este supusă, în special pe fața sa dorsală, unor traumatisme care, fără a produce leziuni evidente, sînt urmate — probabil datorită unor dereglări vasomotorii — de formarea unui edem cu caractere specifice, denumit și „celulodermită contuzională“ (10) (vezi 1.2.1.4 — „Edemul dur“).

Edemul cuprinde fața dorsală a mîinii, întinzîndu-se distal pînă la baza degetelor, pe care le respectă — și în special policele —, cranial putînd atinge antebrațul. Tulburarea vasomotorie este marcată fie de paliditatea tegumentului, fie de aspectul cianotic. Edemul este dur, nu lasă godeu și, după un timp de evoluție, se însoțește de tulburări trofice distale și de impotența funcțională atît a mîinii, cît și a degetelor.

Hematomul subunghial. Orice contuzie forte poate fi urmată de formarea unui hematom consecutiv rupturii unui vas, care este strivit pe planul osos subiacent. Un caracter particular din acest punct de vedere îl prezintă hematomul subunghial consecutiv strivirii extremității unui deget.

Leziunea se recunoaște prin apariția, în special la baza unghiei, a unei colorații negre datorită acumulării sîngelui care decolează unghia, respectînd însă extremitatea distală a acesteia.

În prezența unei astfel de leziuni (fig. 8.3.71) este necesar un *examen radiografic complementar,* dat fiind posibilitatea coexistenței unor leziuni osoase, în special fracturi parcelare ale falangei. Urmărind evoluția leziunii, se va constata mai întîi depresibilitatea zonei unghiale, corespunzătoare hematomului care marchează decolarea unghiei, proces ce se sfîrșește prin căderea spontană a acesteia și înlocuirea ei printr-una nouă, ce va crește mai mult sau mai puțin deformată.

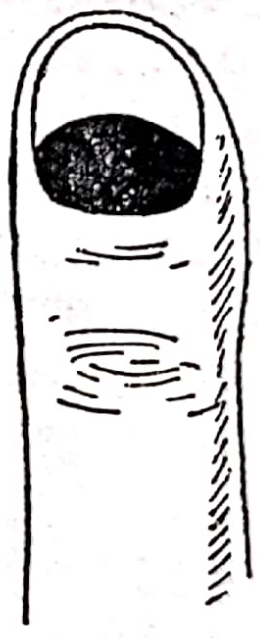

Fig. 8.3.71. — Hematom subunghial.

Entorsele sînt leziuni frecvente care, teoretic, pot afecta oricare dintre articulațiile mîinii, dar cu precădere pe cele carpiene și ale „razei“ radiale (12).

Clinic, se produce o deformare moderată prin edem a regiunii afectate, cu impotență funcțională relativă, care se accentuează la anumite solicitări extreme. Sînt necesare examinarea atentă a tendoanelor regiunii și *examenul radiografic* pentru decelarea eventualelor fracturi asociate.

Luxațiile. Luxația mediocarpiană (fig. 8.3.72) afectează prin suprasolicitare în special aparatul ligamentar, mai slab reprezentat, dintre primul și al doilea rînd de oase carpiene.

Simptomatologia este tipică pentru astfel de leziuni, care se manifestă clinic mai mult ca leziuni ale gîtului mîinii.

Luxația se produce aproape exclusiv parțial, în sensul că masivul carpian alunecă înapoia osului semilunar și a osului scafoid, care adesea este fracturat.

Clinic, se constată integritatea raportului bistiloidian, cu proeminența dorsală a extremității celor două oase ale antebrațului, sub care se formează o depresiune adîncă. Mîna este deformată prin edem, ca și prin translarea carpului către înainte, care produce și o scurtare a mîinii (35), cu augmentarea diametrului antero-posterior al carpului. Mîna este imobilizată într-o atitudine fixă și flectată, datorită întinderii tendoanelor flexoare.

Luxația metacarpofalangiană se produce foarte rar înainte, în mod obișnuit făcîndu-se către înapoi. Leziunea afectează în special policele, mai rar indexul și excepțional celelalte degete și este consecutivă unui traumatism indirect reprezentat de căderea pe mînă.

Luxația metacarpofalangiană a degetelor II, III, IV și V poate fi *incompletă* sau *completă,* în funcție de ascensiunea ligamentului glenoidian pe capul articular al metacarpianului respectiv, sau poate fi complexă, dacă acesta din urmă vine în contact cu suprafața articulară metacarpiană.

În luxația completă, în care ligamentul glenoidian a cedat, degetul este în extensie, perpendicular pe axul metacarpianului, al cărui cap este proeminent pe fața palmară, degetul respectiv apărînd scurtat cu 1—1,15 cm comparativ cu degetul congener (35).

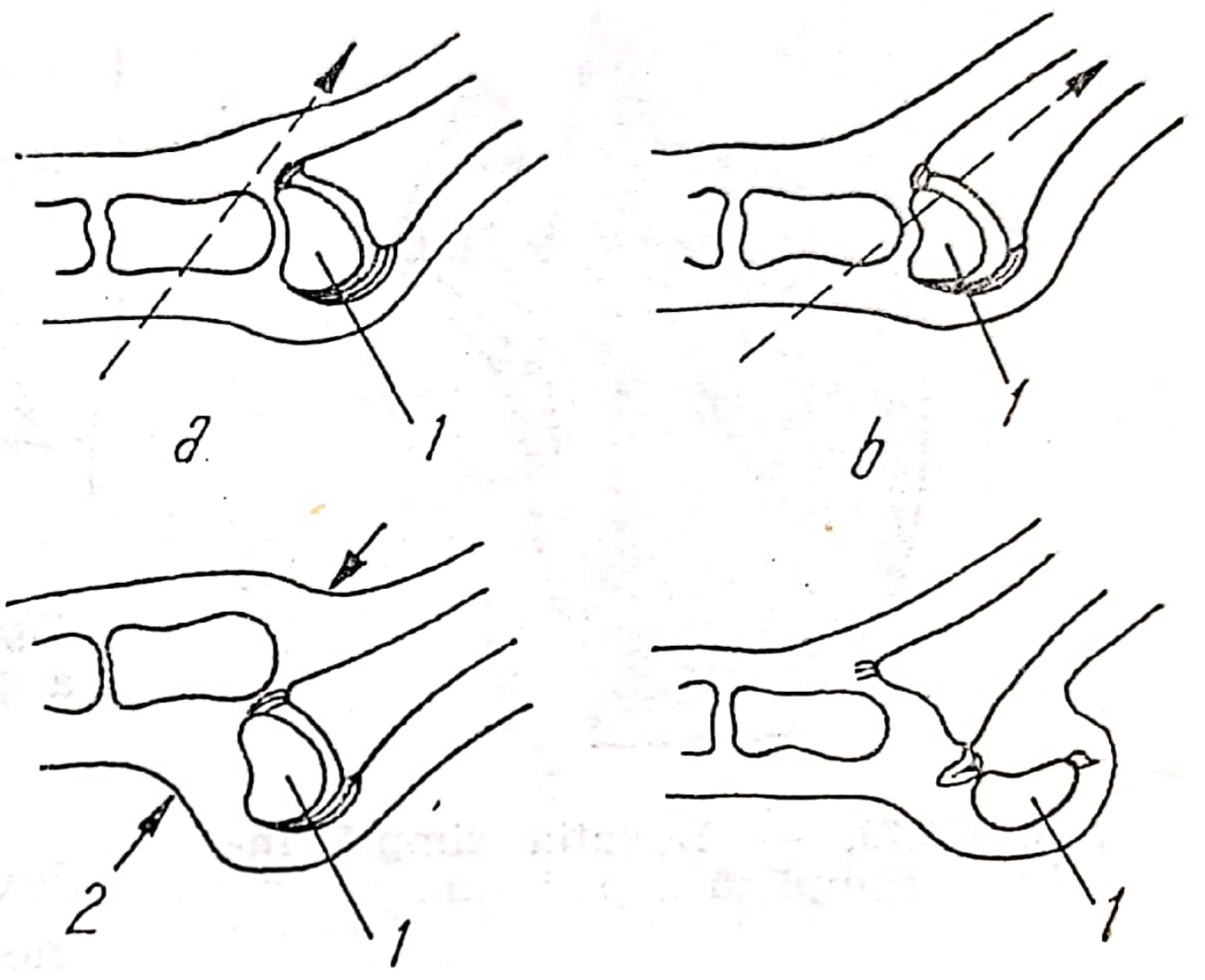

Fig. 8.3.72. — Luxația mediocarpiană.
a — luxația retrolunară; *1* — osul semilunar; *2* — depresiune palmară; *b* — luxația palmară a osului semilunar.

Leziunea este mai evidentă cînd se produce *la nivelul policelui.*

Luxația metacarpofalangiană la nivelul policelui poate avea aspecte diferite, în funcție de deplasarea sesamoidelor externe și interne.

a) În *luxația simplă incompletă,* în care sesamoidele se opresc la nivelul extremității metacarpianului, policele este deformat „în Z“, cu falanga în unghiuri obtuze ridicată pe metacarpian și falangeta flectată (8.3.73). Poziția falangei poate fi redresată pasiv, însă deformarea revine de îndată ce presiunea încetează (fig. 8.3.74).

b) În *luxația simplă completă* se produce ruptura sau dezinserția ligamentelor metacarpofalangiene, iar sesamoidele trec înapoia falangei. Policele prezintă aceeași deformare „în Z“, însă falanga este în unghi drept pe metacarp (fig. 8.3.75), cu falangeta flectată. Capul metacarpianului bombează sub piele, iar axul falangei față de axul acestuia este deviat lateral (luxație externă) sau medial (luxație internă). Falanga prezintă mișcări de lateralitate, dar nu poate fi flectată din cauza interpoziției sesamoidului, astfel că policele pare scurtat.

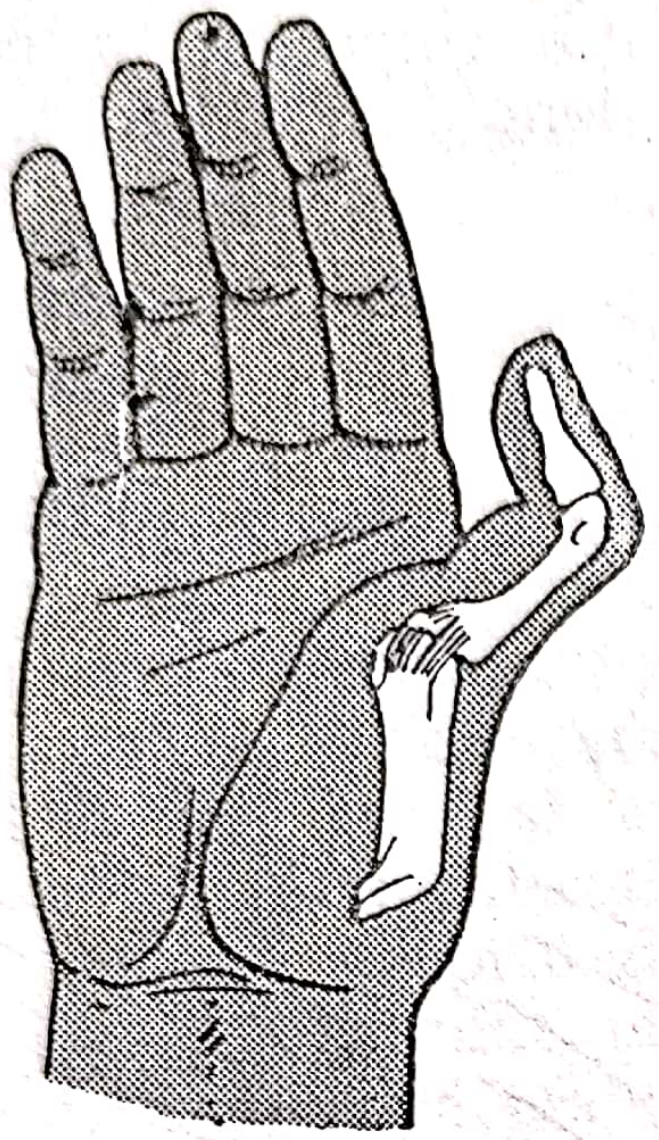

Fig. 8.3.73. — Luxația simplă incompletă a policelui.

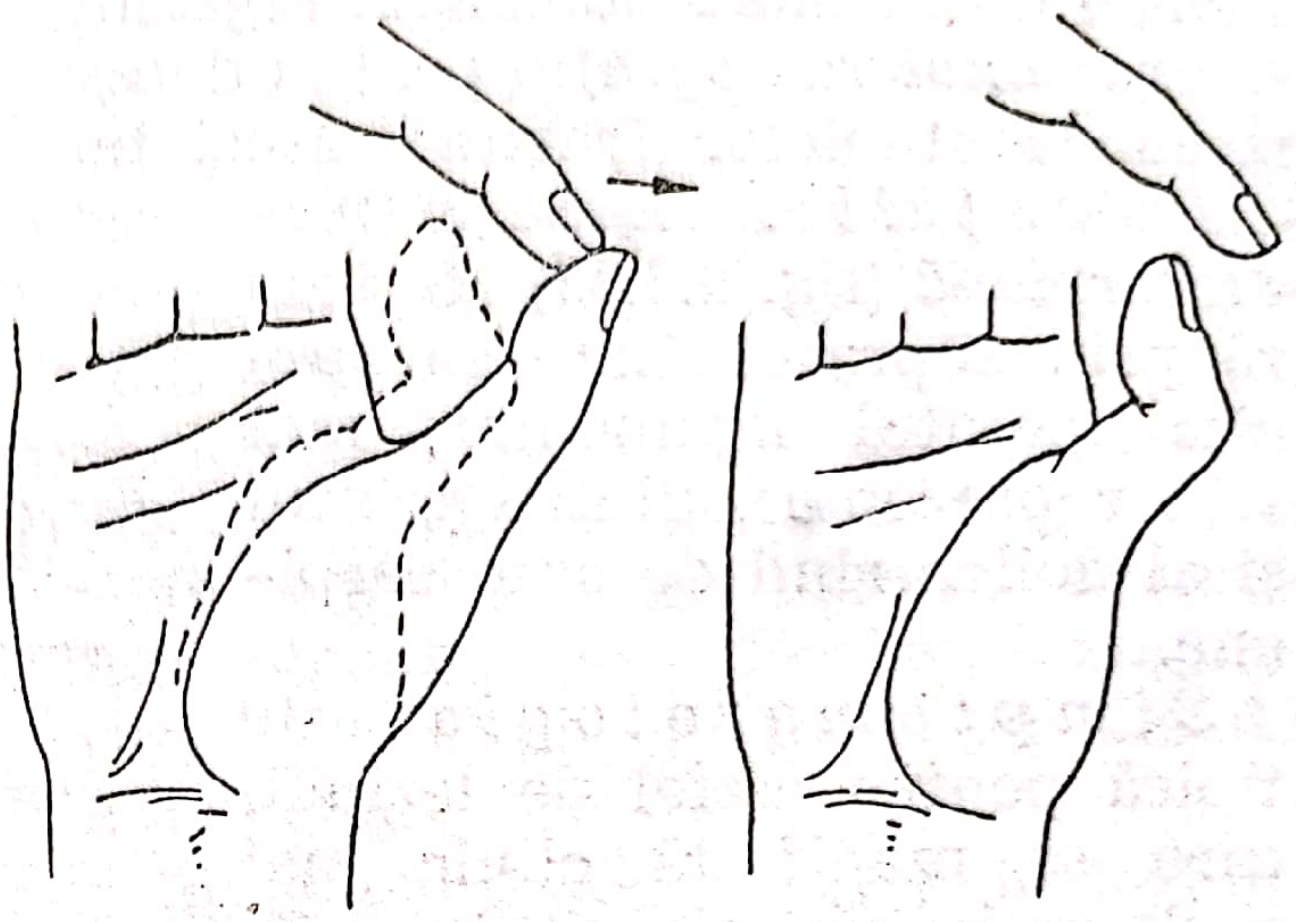

Fig. 8.3.74. — Luxație simplă incompletă a policelui: deformarea poate fi redusă pasiv, dar se reface.

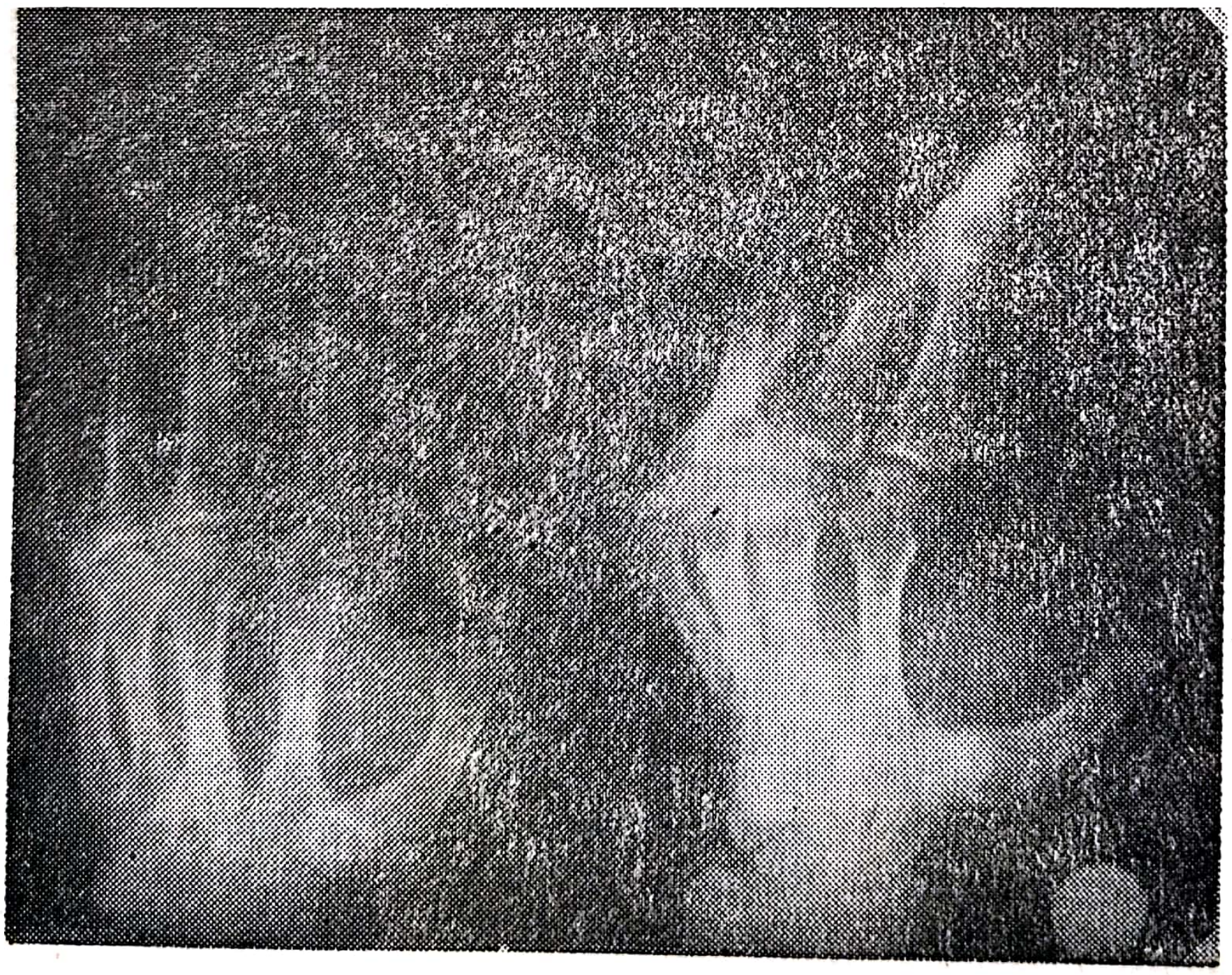

Fig. 8.3.75. — Luxație completă a policelui: falanga luxată este în unghi drept pe metacarp.

c) În *luxaţia complexă*, care este o luxaţie completă simplă complicată, datorită tracţiunilor exercitate ca manevră de reducere, care favorizează transpunerea ventrală a sesamoidului, menţinut către înapoi de către scurtul flexor, nu mai există poziţia vicioasă „în Z“, ci, dimpotrivă, policele este rectiliniu, cu falanga paralelă cu metacarpul (fig. 8.3.76), orientată medial sau lateral; capul metacarpului poate fi palpat cu uşurinţă sub piele.

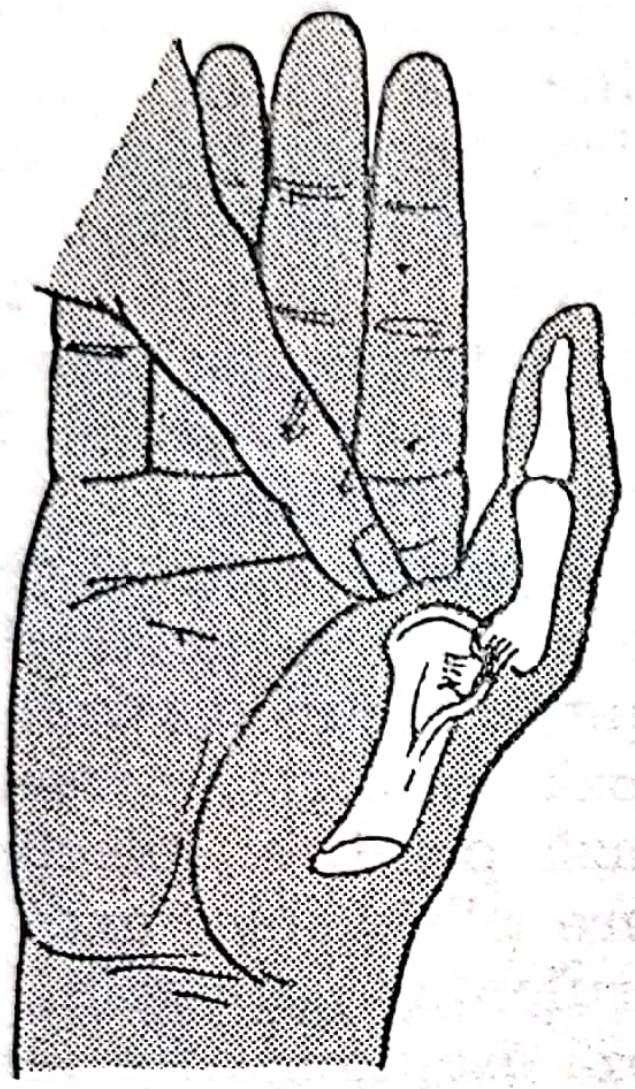

Fig. 8.3.76. — Luxaţie complexă a policelui: falanga luxată este paralelă cu metacarpul, al cărui cap poate fi simţit.

Luxaţia interfalangiană interesează cu precădere degetele I şi V şi mai rar pe cele centrale. Se produce de obicei o luxaţie dorsală a falangei distale (fig. 8.3.77), a cărei extremitate proximală poate fi palpată în articulaţia respectivă, puţin deformată de edem. Durerea, ca şi impotenţa funcţională sînt localizate.

Luxaţia falangei distale se produce de obicei înapoi, ca urmare a hiperextensiei. Degetul apare scurtat şi deformat, mai ales dacă falanga distală este răsturnată înapoi, în unghi drept.

Fracturile oaselor metacarpiene survin ca urmare a unui şoc direct sau indirect, care determină redresarea sau accentuarea curburii anterioare a osului (35). Sînt interesate mai frecvent metacarpienele III şi IV. Ca o entitate aparte se descrie fractura-luxaţie Bennett (Edward Hallaran): interesarea fracturară a bazei primului metacarpian în asociere cu luxaţia trapezo-metacarpiană.

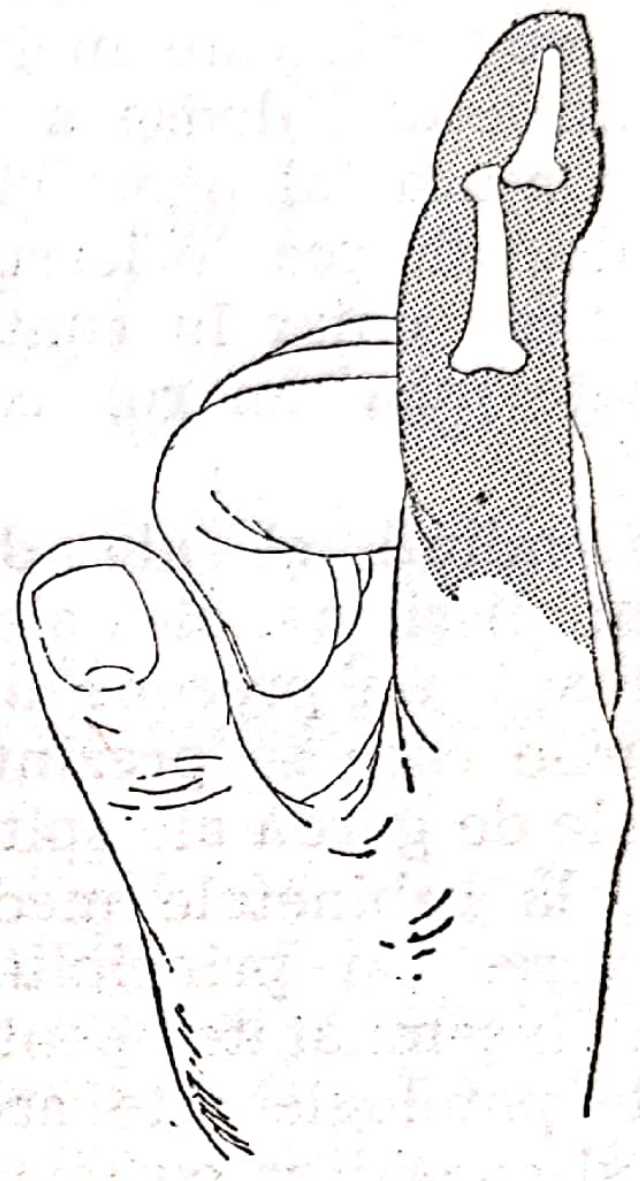

Fig. 8.3.77. — Luxaţie interfalangiană: luxaţia falangei distale.

„Fracturile boxerilor“ interesează capul primului metacarpian sau diafizele celorlalte metacarpiene.

Clinic, se manifestă prin durere localizată, echimoză şi perceperea unei crepitaţii la mişcarea de flexie a degetelor. Dacă se produce decalajul fragmentelor, acesta se evidenţiază printr-o deformare aparentă pe faţa dorsală a mîinii.

Examenul radiografic este indispensabil pentru stabilirea exactă a leziunilor.

Fracturile falangelor se produc mai ales de partea radială, în următoarea ordine a frecvenței: falangele a III-a, I și a II-a (12).

Clinic, se manifestă prin durere, mobilitate anormală, impotență funcțională a degetului respectiv. Deformarea regiunii este mai redusă, datorită structurii dense a țesuturilor ce înconjură falangele și care limitează dezvoltarea oricărui revărsat, care însă, chiar în cantitate redusă, poate juca un rol compresiv (12).

Plăgile mîinii și ale degetelor. Plăgile mîinii și mai ales ale degetelor afectează un procent apreciabil din cazurile care se prezintă zilnic la camerele de gardă ale spitalelor și, mai ales, la cabinetele medicale de întreprindere. Un principiu general de mare însemnătate pentru acest capitol de patologie este acela de a examina și considera cu toată atenția orice plagă, oricît de neînsemnată ar părea, și a aplica, cu strictețe principiile toaletei primare, în vederea preîntîmpinării infectării secundare a acestor plăgi, care, cel puțin în condițiile în care au survenit — de obicei în uzine, la muncitori ale căror mîini sînt murdare de ulei —, inițial nu conțin decît germeni cu virulență slabă (14). Desigur că gravitatea unora dintre aceste plăgi este greu de stabilit inițial, atît din cauza condițiilor existente în momentul examenului primar, cît și din cauza mîinilor murdare și mai ales a sîngerării, care, cel mai adesea, este de o abundență nu totdeauna concordantă cu gravitatea reală a plăgii. Este de considerat că în cazul acestor plăgi, dacă nu sînt integral datorate unor factori termici, arsura este cel puțin asociată și că, în unele situații, țesuturile moi sînt împroșcate cu diverse pulberi sau așchii minuscule, de metal sau sticlă, aspect ce ridică probleme deosebite de terapeutică. În ansamblu, se poate considera că plăgile mîinilor și degetelor sînt mai totdeauna grave și că, chiar atunci cînd aspectul inițial este mai benign, există riscul agravării prin suprainfectare.

Examenul mîinii traumatizate trebuie să țină seama de multitudinea structurilor ce pot fi interesate și care ridică, fiecare în parte, probleme speciale de rezolvare.

Plăgile fără leziuni osoase interesează țesuturile moi și îmbracă aspecte diferite, în funcție de regiunea afectată.

Plaga înțepată cu creion de acrilină este un aspect particular de leziune chimică, care produce un focar de necroză localizat, caracterizat în prima fază printr-o colecție seroasă de culoare albăstruie, care apoi devine purulentă, exprimînd procesul de necroză aseptică, care ulterior fistulizează printr-un orificiu unic mic, cu aspect aton. Este caracteristic riscul ca, în funcție de profunzimea leziunii, să se producă osteită sau osteoartrită a falangei distale.

Plăgile feței dorsale a mîinii prezintă unele particularități legate de structura anatomică a regiunii. În general, traumatismul acționează tangențial, direcție care, prin adăugarea mobilității tegumentului, face ca plaga să rămînă adesea superficială, cu marginile nete sau contuze, în funcție de agentul vulnerant.

Riscul principal este cel al lezării tendoanelor, care pot fi strivite pe proeminența osoasă a capetelor metacarpienelor sau pot fi secționate.

a) *Secționarea tendonului extensor la nivelul dosului mîinii* (fig. 8.3.78) se traduce prin imposibilitatea extensiei primei falange; falangele a II-a și a III-a pot fi extinse prin intermediul mușchilor interosoși. Degetul nu este deformat.

b) *Secționarea tendonului extensor la nivel metacarpofalangian* se traduce prin „căderea“ degetului respectiv. Cînd lezarea se produce la nivelul primei articulații interfalangiene, unde lamele tendinoase laterale devin ventrale, se flectează falanga a II-a și se hiperextinde cea de-a III-a (fig. 8.3.79).

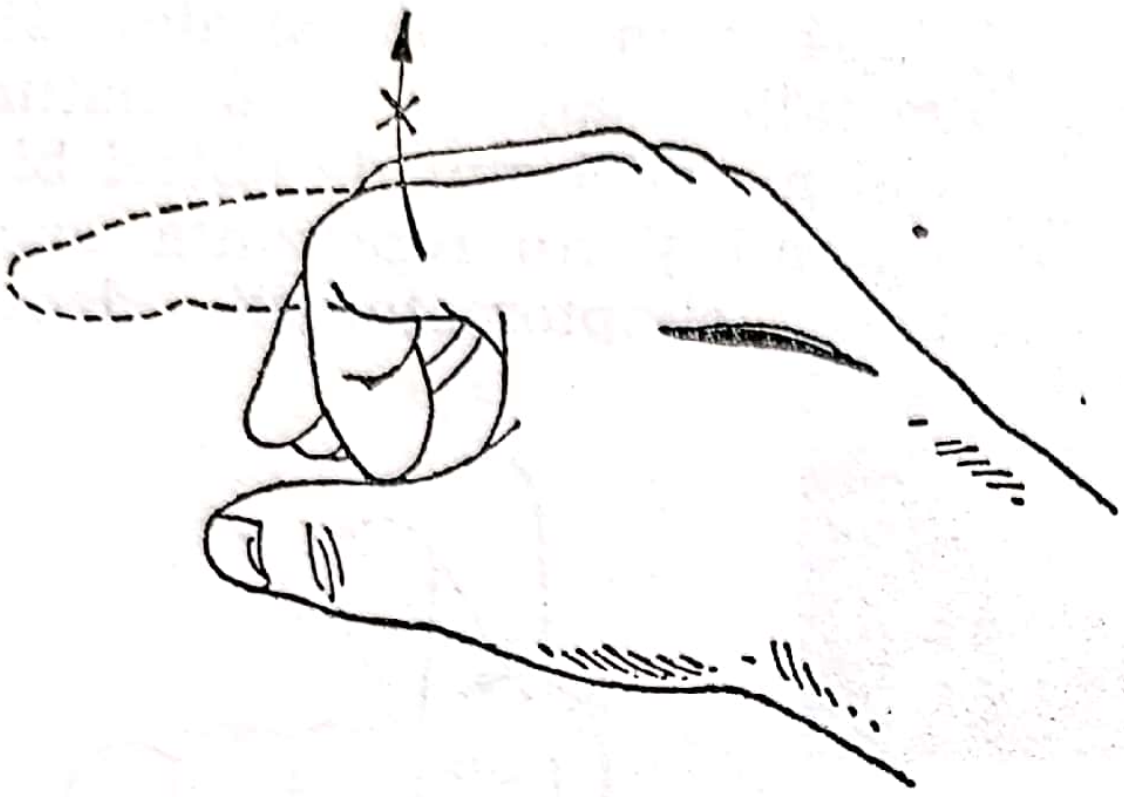

Fig. 8.3.78. — Secționarea tendonului extensor: imposibilitatea de extensie a primei falange; posibilitatea extensiei falangelor a II-a și a III-a prin acțiunea mușchilor interosoși.

c) *Lezarea tendonului extensor la nivelul degetelor,* unde acesta formează o lamă triunghiulară care conține fibre longitudinale, transversale și oblice, se produce mai ales în dreptul unei articulații, unde este mai proeminent.

d) *Secționarea tendonului extensor la nivelul celei de-a II-a articulații interfalangiene* se caracterizează prin flectarea extremității distale a degetului (fig. 8.3.80).

Plăgile feței palmare a mîinii au o gravitate variabilă după profunzimea leziunii și, desigur, după structurile interesate. Pentru regiunea hipotenară și mai ales pentru cea tenară, leziunea musculară prezintă un accentuat risc de infecție. Interesarea tendinoasă sau osteoarticulară va determina simptomatologia.



Fig. 8.3.79. — Plagă de tendon extensor la nivelul primei articulații interfalangiene: flectarea falangei a II-a; hiperextensia celei de-a III-a.

Leziunile regiunii palmare — cel mai adesea reprezentate prin plăgi tăiate, liniare — sînt grevate de riscul interesării tendinoase. Din acest punct de vedere, este util de deosebit *leziunea situată la nivelul regiunii palmare distale de cea situată la nivelul regiunii palmare proximale.*

a) Leziunea situată la nivelul regiunii palmare distale, corespunză-

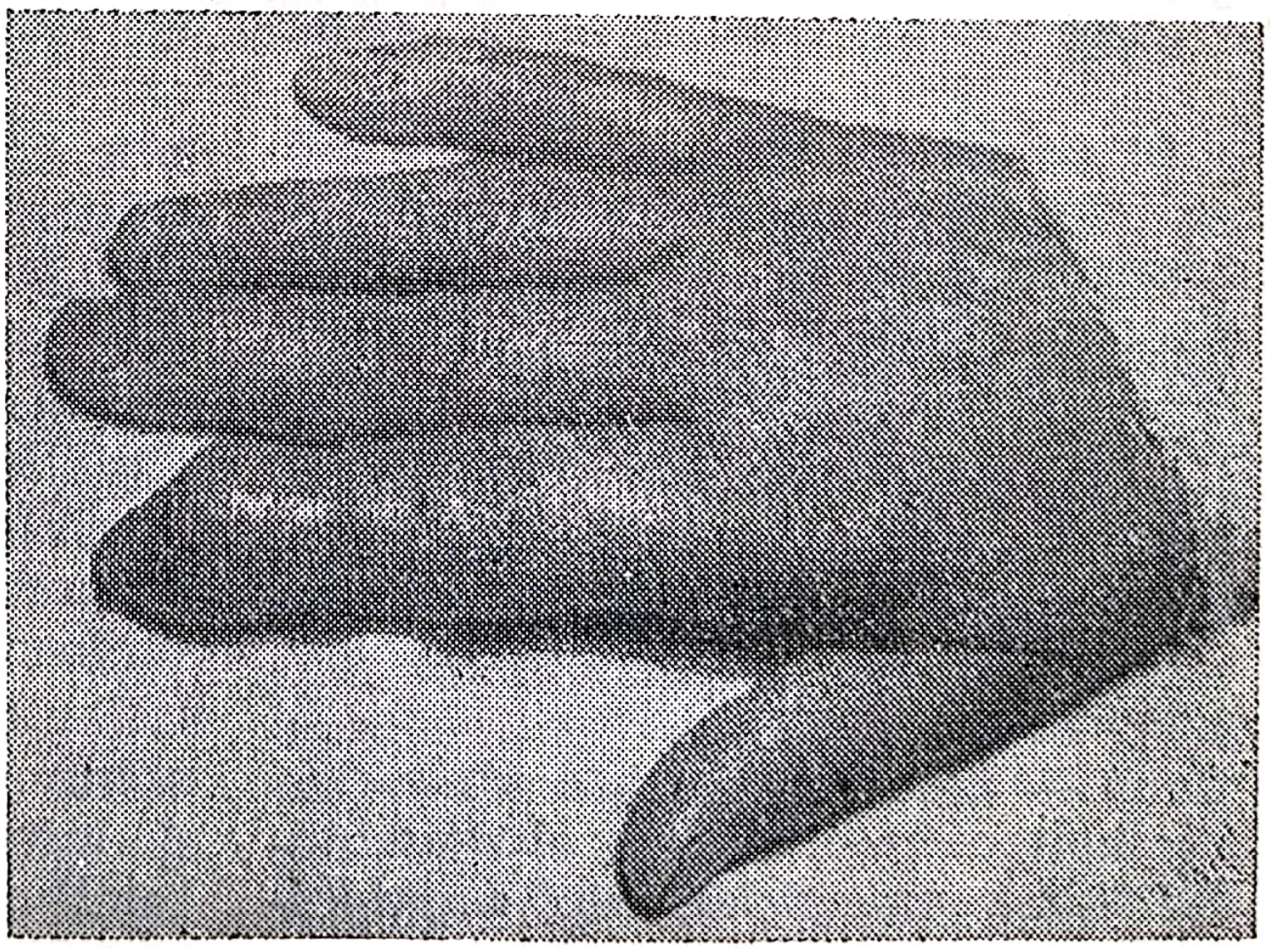

Fig. 8.3.80. — Secționarea tendonului extensor la nivelul celei de-a II-a articulații interfalangiene: vîrful „căzut" al degetului.

toare feței capetelor osoase metacarpiene, în care tendoanele flexoare sînt separate între ele, divergînd către spațiile osteoarticulare ale degetelor respective, interesează unul sau două tendoane (fig. 8.3.81 *a*).

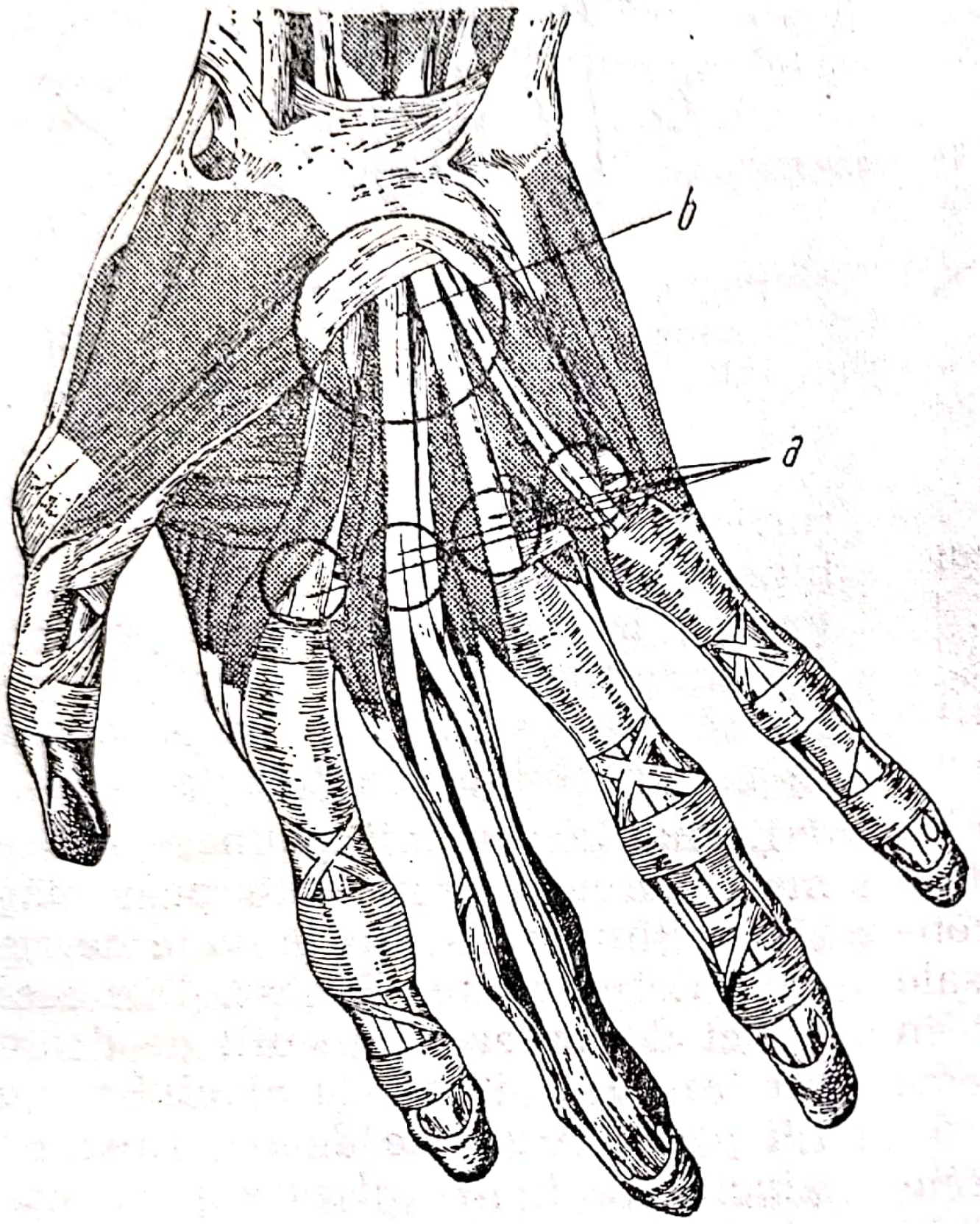

Fig. 8.3.81. — Regiunea palmară *(după Rauber-Kopsch).*

a — distal, tendoanele flexoare sînt distanțate între ele; *b* — proximal, ele sînt grupate.

b) La nivelul regiunii palmare proximale, care este limitată cranial de ligamentul inelar al carpului, tendoanele flexoare se găsesc grupate, astfel încît *leziunea* poate interesa deodată un număr apreciabil din ele (fig. 8.3.81 *b*).

În general, secționarea unui tendon al mușchiului flexor profund se recunoaște după imposibilitatea flectării ultimei falange pe cea de-a doua — aceasta fiind blocată —, iar secționarea unui tendon al mușchiului flexor superficial, după imposibilitatea flexiei falangei a II-a pe prima, cînd aceasta este blocată (fig. 8.3.82).

Plăgile mîinilor și ale degetelor cu retenție de corpi străini. În general, toleranța țesuturilor este diferită, după cum corpii străini sînt metalici sau de altă natură. Cei metalici sînt de obicei bine tolerați și nu reprezintă sursa unei simptomatologii deosebite, decît dacă, prin localizarea inițială sau migrarea secundară, produc jenă funcțională și durere (fig. 8.3.83).

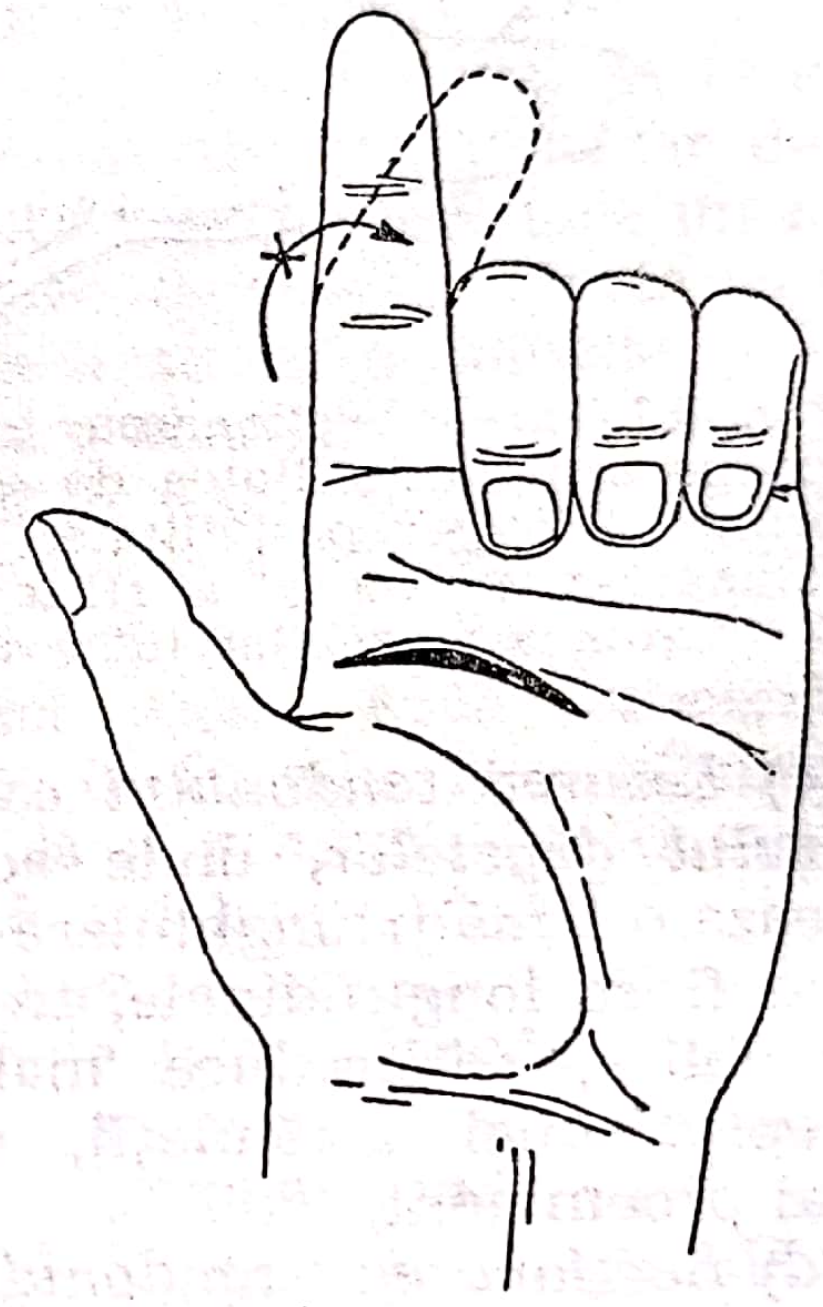

Fig. 8.3.82. — Plagă de tendon flexor superficial: falanga a II-a nu se poate flecta pe prima, care este blocată.

Alți corpi străini — și în special așchiile de lemn — sînt o sursă sigură de infecție secundară și, ca atare, trebuie extrași cît mai rapid după localizarea lor.

De asemenea, corpii străini intrați sub unghie reprezintă, sigur, o sursă de infecție, astfel încît extragerea lor totală se impune.

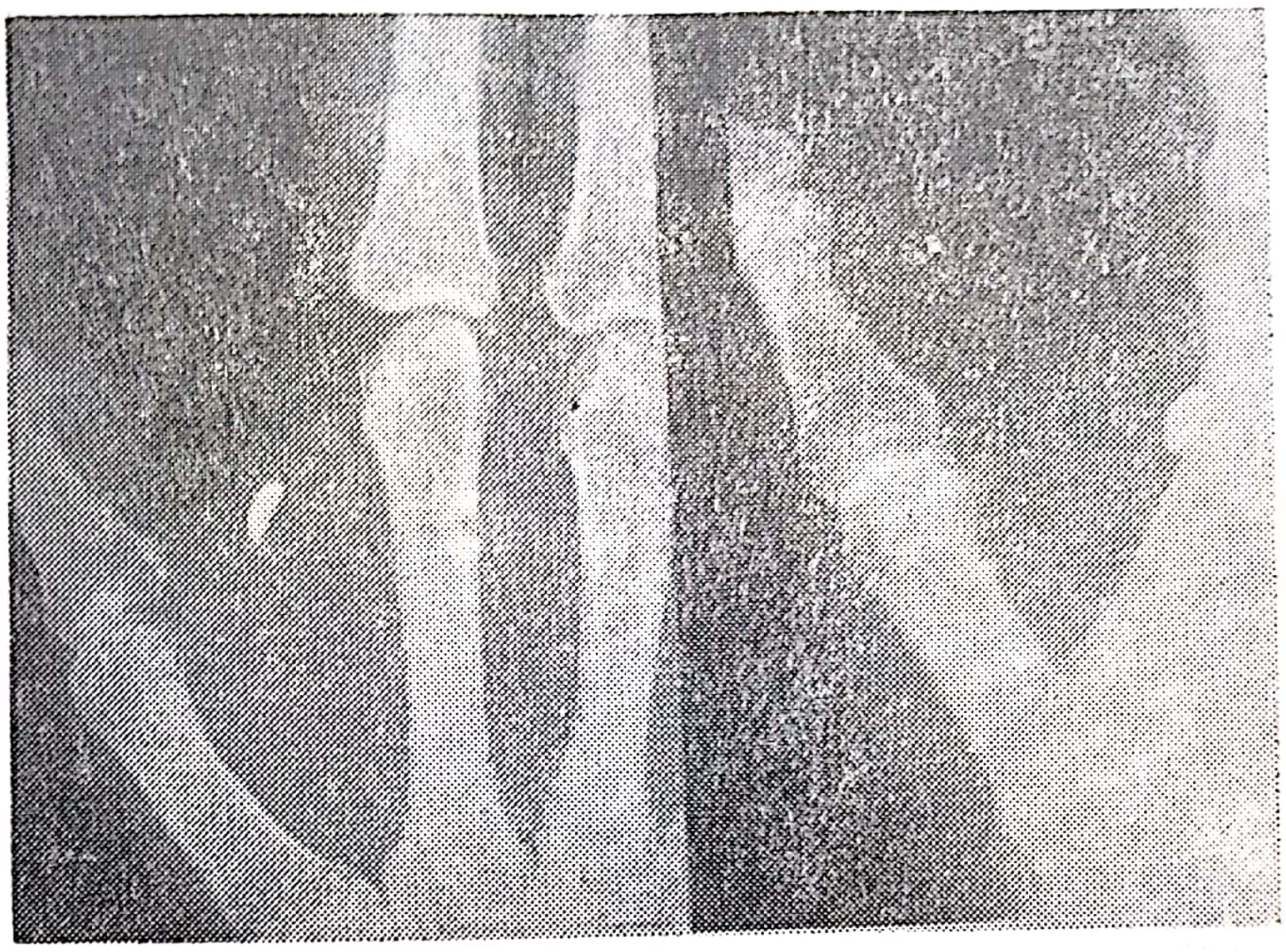

Fig. 8.3.83. — Plagă cu retenție de corp străin metalic (șpan).

8.3.6.3.
Leziuni inflamatorii

Infecțiile acute ale mîinii și degetelor constituie practic unul dintre cele mai importante capitole de patologie curentă de policlinică (10).

Ca și leziunile traumatice, cele inflamatorii reprezintă o cauză frecventă de incapacitate temporară de muncă, care adesea se prelungește, întrucît infecțiile mîinii și ale degetelor sînt grevate de un potențial de gravitate cu totul deosebit, cu risc mare de afectare funcțională tranzitorie, dar și de invaliditate definitivă. Se poate considera că, spre deosebire de traumatism, unde gravitatea leziunilor este adesea evidentă, în cazul infecțiilor riscul de gravitate este, dimpotrivă, mai totdeauna mascat, el trebuind să fie doar presupus, cu toată evoluția benignă înșelătoare din primele ore sau zile.

De asemenea este important de considerat potențialul de difuziune a infecțiilor degetelor și ale mîinii, care se face urmînd spațiile anatomice specifice ce trebuie cunoscute, mai ales pentru a se putea institui tratamentul corect.

Infecțiile acute ale mîinii. *Flegmoanele mîinii.* Infecțiile mîinii sînt urmarea inoculării directe a unor germeni piogeni sau, adesea, a propagării infecțiilor digitale pe calea tecilor sinoviale, în lungul spațiilor celuloase, sau pe cale limfatică. Țesutul celular care înconjură structurile anatomice specifice mîinii formează trei loji sau spații celuloase, bine individualizate, și anume: tenarian, hipotenarian și median (fig. 8.3.84).

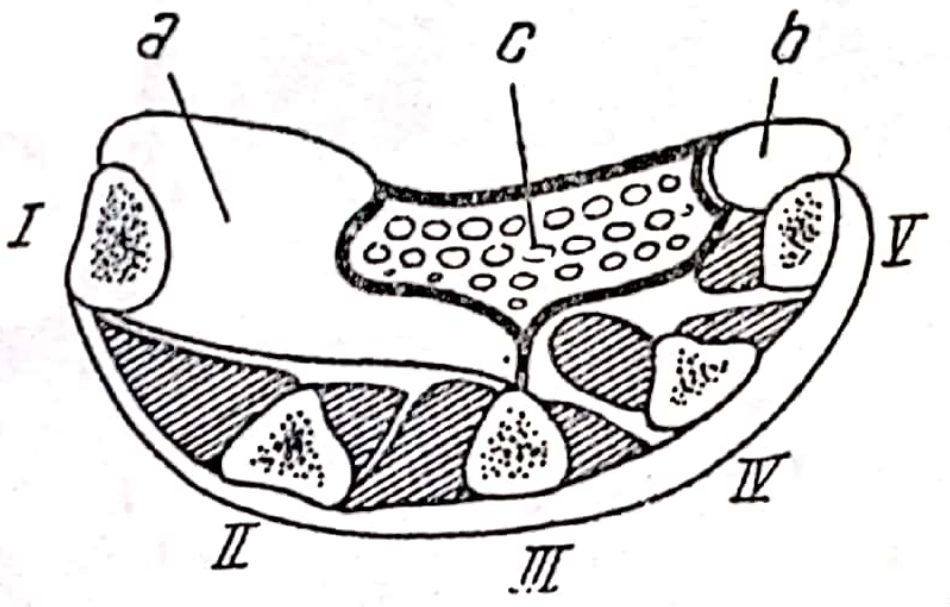

Fig. 8.3.84. — Spațiile celuloase palmare.

a — spațiul tenarian; *b* — spațiul hipotenarian; *c* — spațiul median.

Spațiul tenarian este cuprins, medial, între aponevroza tenariană sau intermusculară — care se prinde pe al III-lea metacarpian — și, extern, primul os metacarpian. Este un spațiu închis, din care colecția purulentă nu se poate propaga spontan către vecinătate.

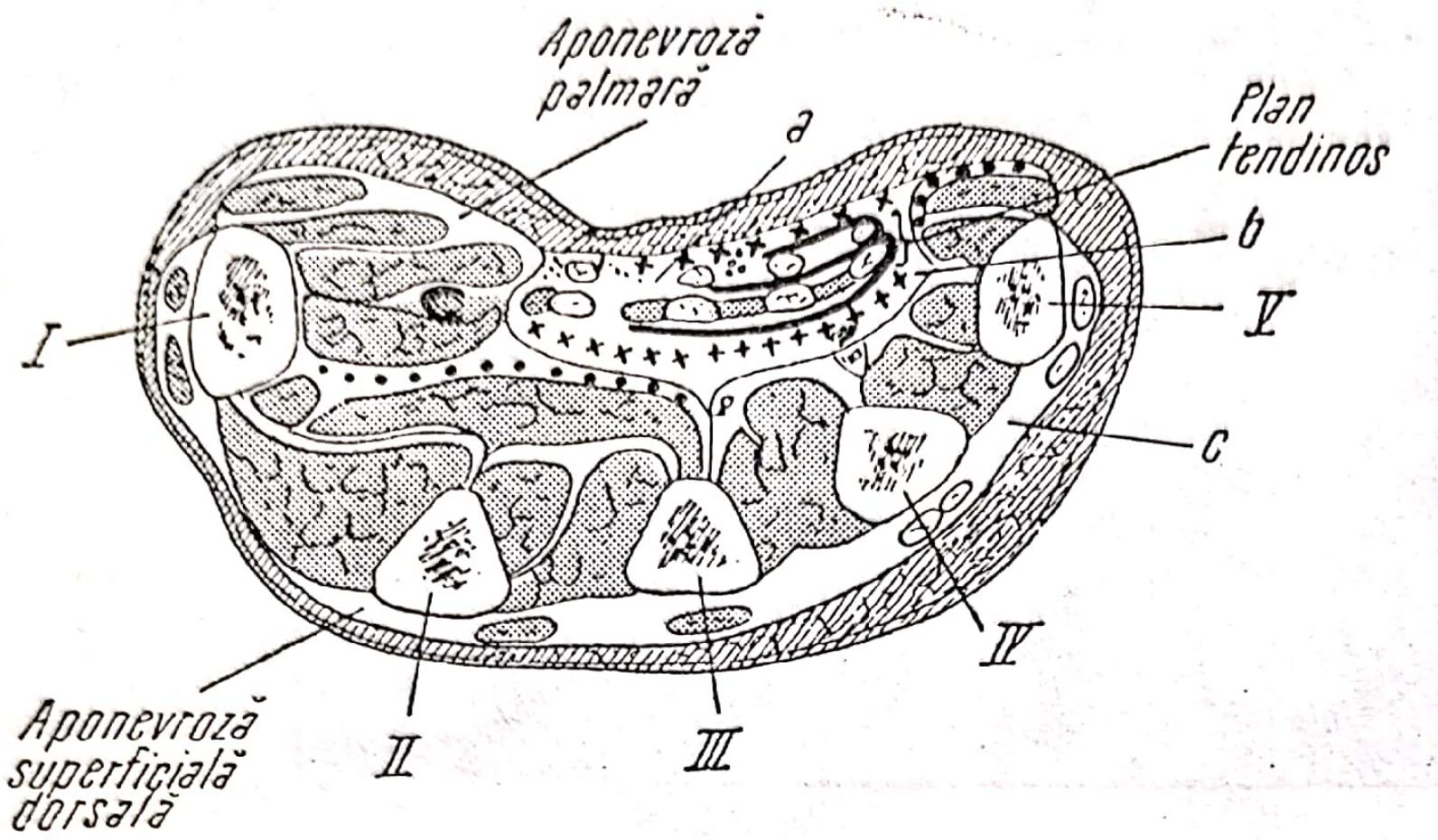

Fig. 8.3.85. — Spațiul celular palmar median *(după M. Iselin).*

a — spațiul median superficial pretendinos; *b* — spațiul median profund retrotendinos; *c* — spațiul celular dorsal.

Spațiul hipotenarian este de asemenea bine delimitat de aponevroza care se inserează, medial și lateral, pe cel de-al V-lea os metacarpian (fig. 8.3.85).

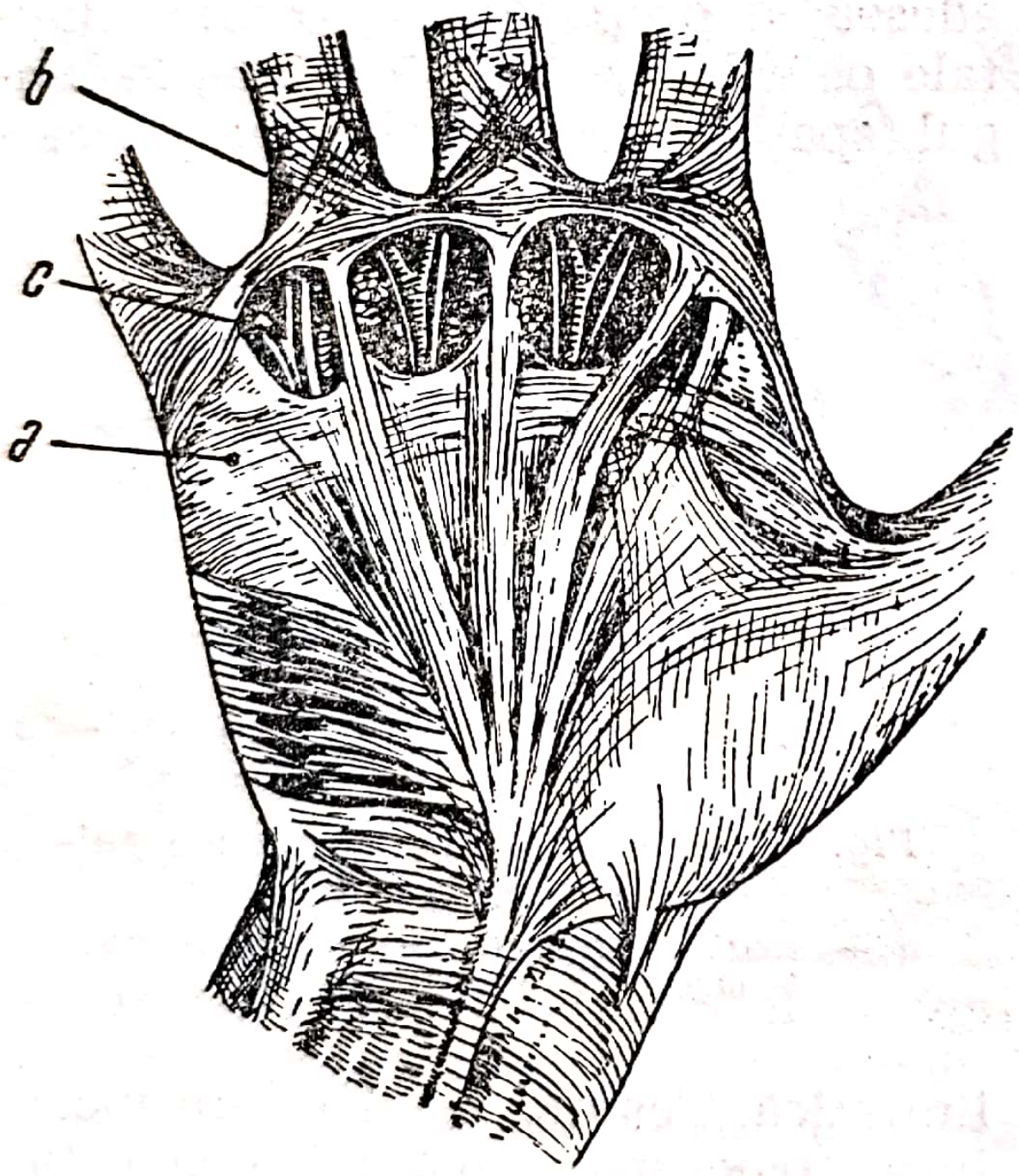

Fig. 8.3.86. Spațiile comisurale.

a — ligamentul transvers al carpului; *b* — ligamentul palmar interdigital; *c* — spațiile comisurale.

Spațiul median sau spațiul Kanavel (Allen Buckner) este poate cel mai important din punctul de vedere al patologiei septice a mîinii, datorită posibilităților de propagare a infecției existente la acest nivel. El poate fi divizat, ca urmare a prezenței tendoanelor flexoare, într-un *spațiu pretendinos (a)* — cuprins între aponevroza palmară superficială și planul tendinos al mușchilor lumbricali și al elementelor vasculonervoase, care comunică cu antebrațul prin spațiul arterei cubitale și cu primul spațiu comisural — și un *spațiu retrotendinos* sau *median profund (b),* limitat ventral de planul flexorilor și dorsal de aponevroza palmară profundă sau interosoasă. Și această lojă poate comunica în sens cranial cu spațiile antebrahiale, pe sub ligamentul inelar al carpului, retrotendinos sau distal către degete, prin spațiile lumbricale.

Spațiile comisurale, în număr de trei, creează posibilitatea de difuzare, către degete, a infecțiilor lojii mediane a mîinii. Ele sînt situate deasupra comisurilor interdigitale și limitate cranial de ligamentul transvers al carpului, iar distal de ligamentul palmar interdigital (fig. 8.3.86).

Spațiul dorsal este cuprins (vezi fig. 8.3.85 c) între tendoanele extensoare, ventral, și aponevroza dorsală superficială, dorsal, fiind practic izolat de celelalte spații celulare sau de tecile sinoviale, astfel încît propagarea unei infecții localizate la acest nivel este teoretic imposibilă.

În linii generale, problema difuzării infecției spațiilor celuloase ale mîinii de la o lojă la alta nu este rezolvată experimental pentru toate regiunile topografice ale mîinii, propagarea putîndu-se face, probabil, chiar prin minusculele spații ale vaselor sau ramurilor nervoase.

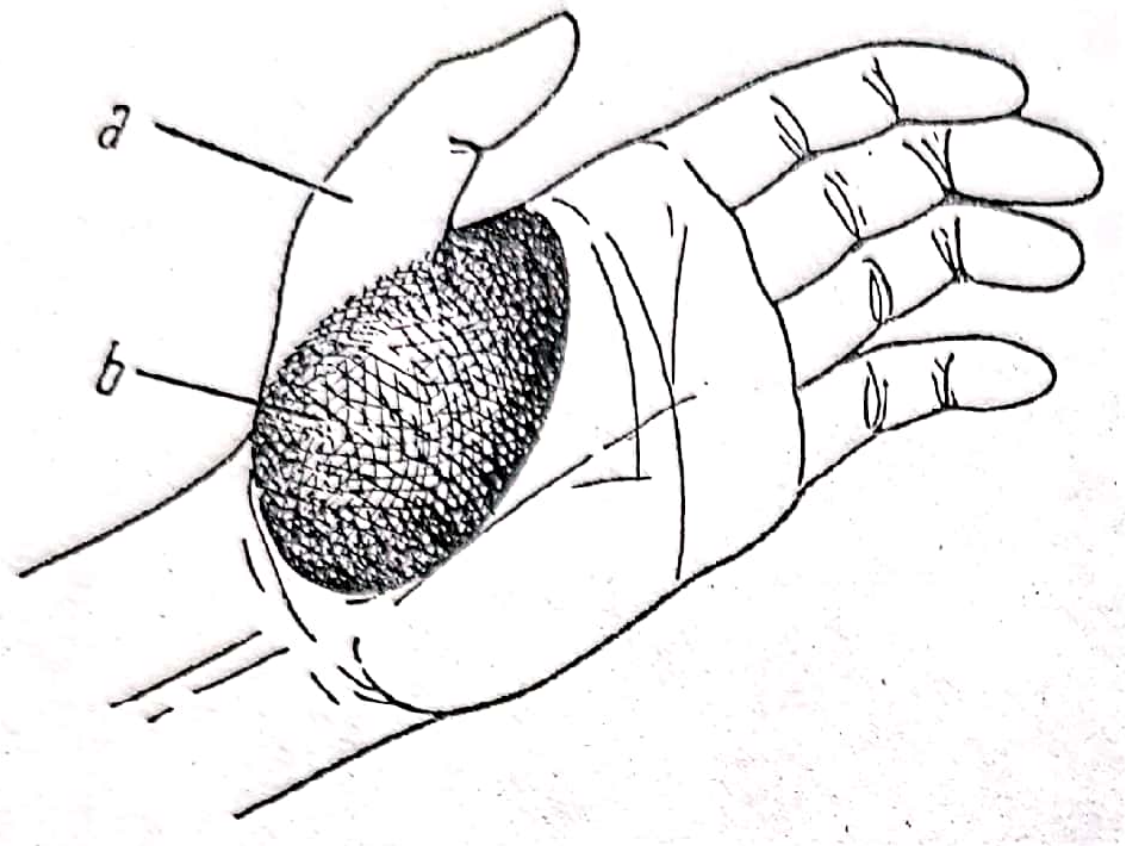

Fig. 8.3.87. — Flegmonul lojii tenare.
a — policele în ușoară flexie și abducție; b — eminența tenară bombează pînă la plica de opoziție.

Evoluția infecțiilor mîinii are caracterele infecției difuze flegmonoase, în care fenomenele generale zgomotoase însoțesc întotdeauna pe cele locale.

a) Flegmonul lojii tenare se caracterizează prin prezența fenomenelor inflamatorii predominant pe fața palmară, înaintea fasciculului intern al mușchiului scurt adductor al policelui, de unde se răspîndesc către fața dorsală și comisură.

Întreaga regiune tenară este deformată prin edem apreciabil și, ca o caracteristică, menționăm faptul că procesul se oprește net la nivelul plicei de opoziție a policelui, care este în abducție ușoară (fig. 8.3.87); restul mîinii este de aspect normal.

b) Flegmonul lojii hipotenare se manifestă prin dureri localizate, extrem de violente, dat fiind inextensibilitatea, volumul mic al lojii și flexia degetelor IV și V (fig. 8.3.88).

c) Flegmonul spațiului palmar median retrotendinos este cel mai adesea datorat inoculării septice de la o tenosinovită digitală, cu formarea flegmonului tecii palmare a flexorilor, sau de la o infecție a spațiilor celuloase — de multe ori această propagare septică făcîndu-se chiar după ce procesul sinovial a fost deschis. De fapt, tocmai prelungirea evoluției nefavorabile a fenomenelor locale și generale indică infectarea lojii mediane profunde. Durerea devine mai surdă și se localizează către mijlocul palmei, unde edemul este mai marcat la nivelul comisurilor și este fuzat dorsal; degetele sînt semiflectate și imobile datorită durerii (fig. 8.3.89).

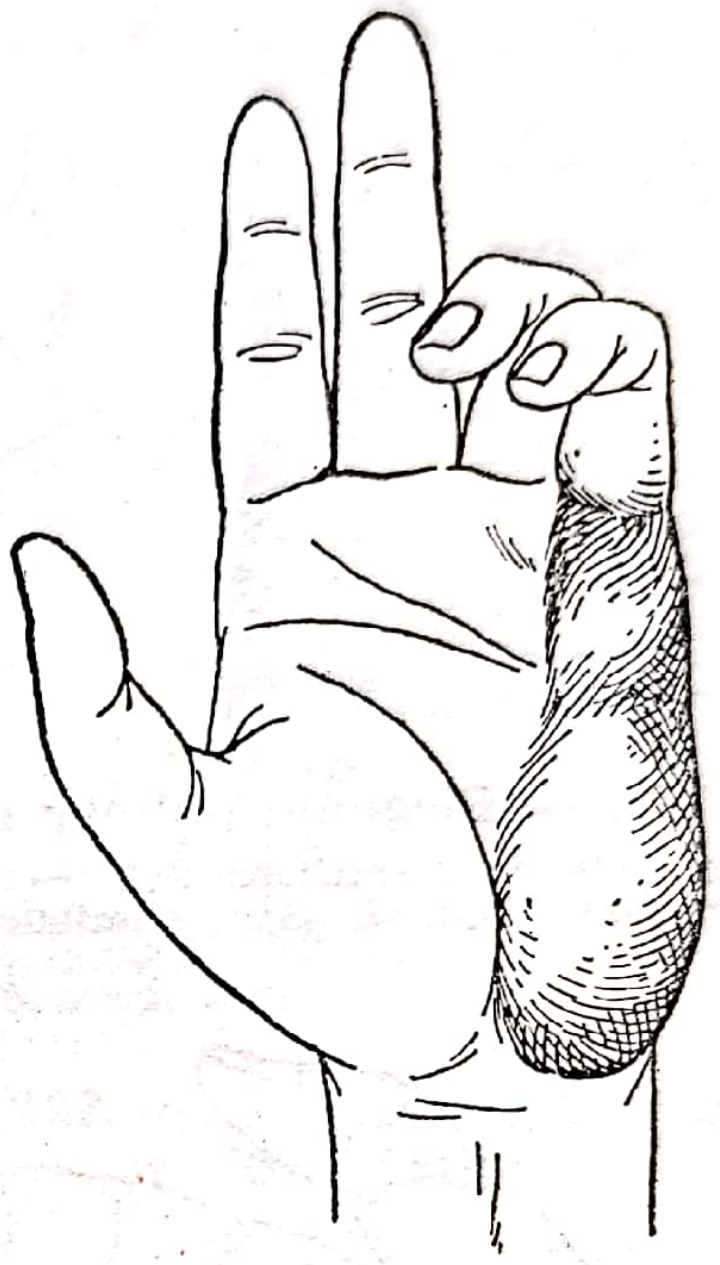

Fig. 8.3.88. — Flegmonul lojii hipotenare: flexia degetelor IV și V.

d) Flegmonul spațiului palmar median pretendinos sau subaponevrotic se dezvoltă între planul tendoanelor flexoare și aponevroza palmară superficială, care adesea este alterată de prezența mai îndelungată a puroiului. Puroiul, totdeauna în cantitate redusă, poate fuza către piele, determinînd formarea unei flictene, sau către celelalte loji celuloase ale mîinii şi chiar către antebraţ.

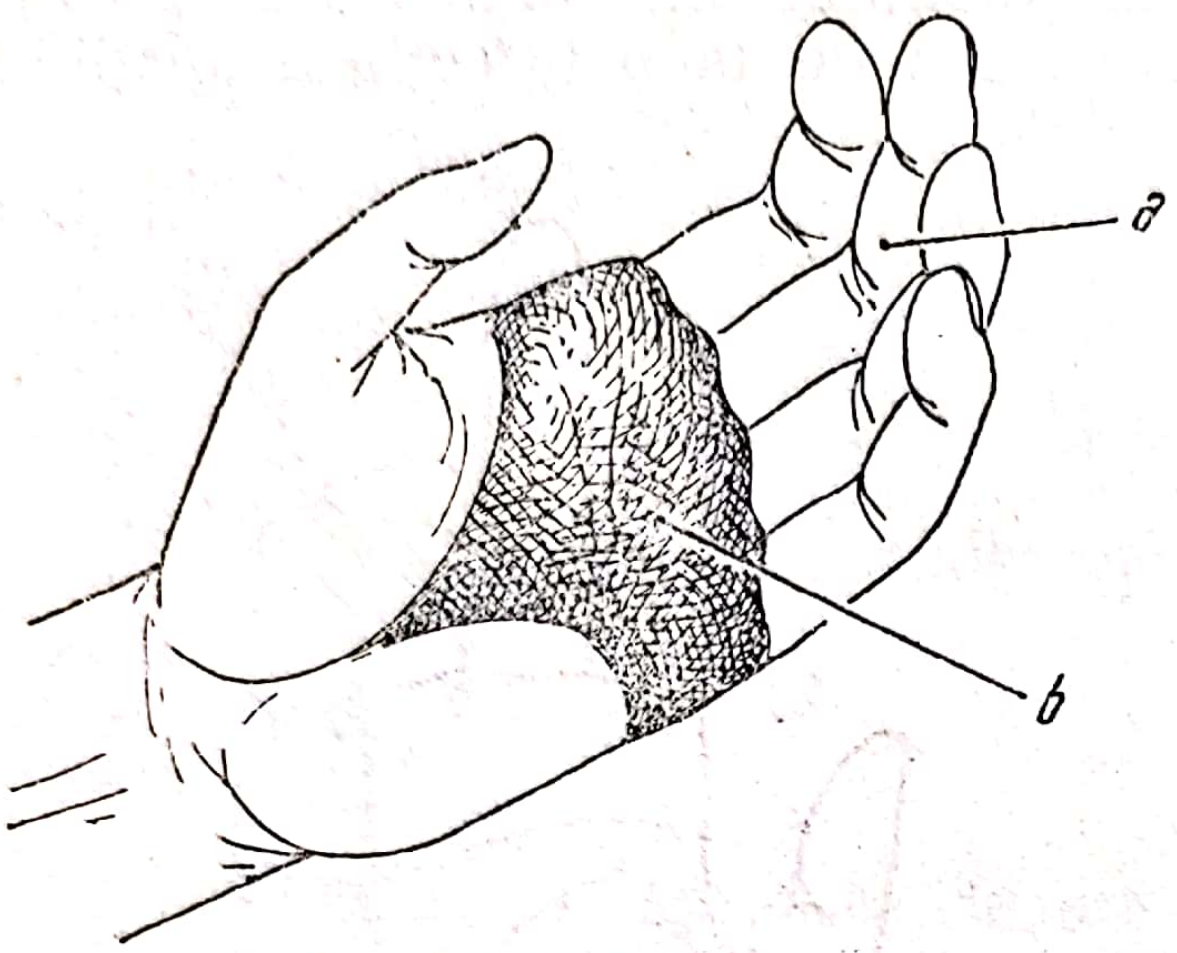

Fig. 8.3.89. — Flegmon palmar median. *a* — degetele în semiflexie; *b* — umflare mediană întinsă către comisuri.

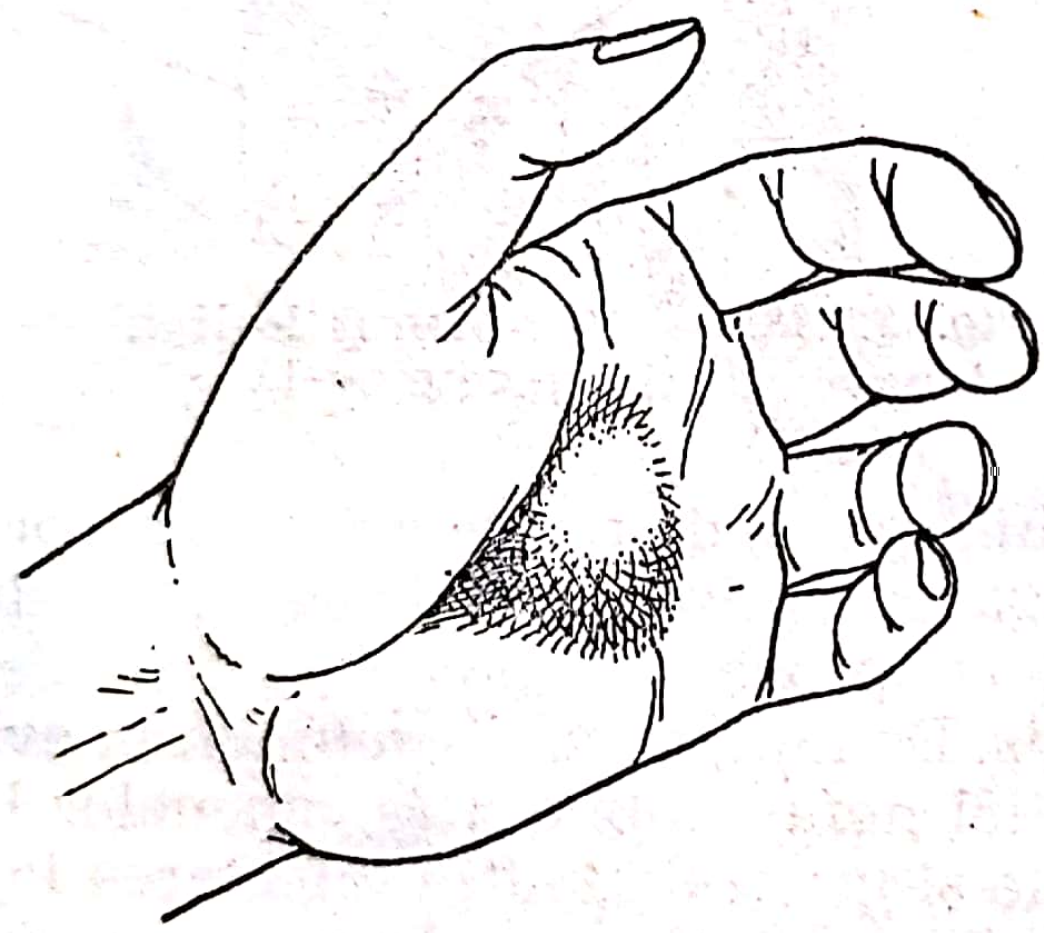

Fig. 8.3.90. — Flegmon al spaţiului median superficial.

Edemul este median, bine delimitat lateral, respectînd comisurile, dar urcînd către antebraţ (fig. 8.3.90). Mişcările spontane ale degetelor, care sînt flectate, şi ale mîinii sînt limitate.

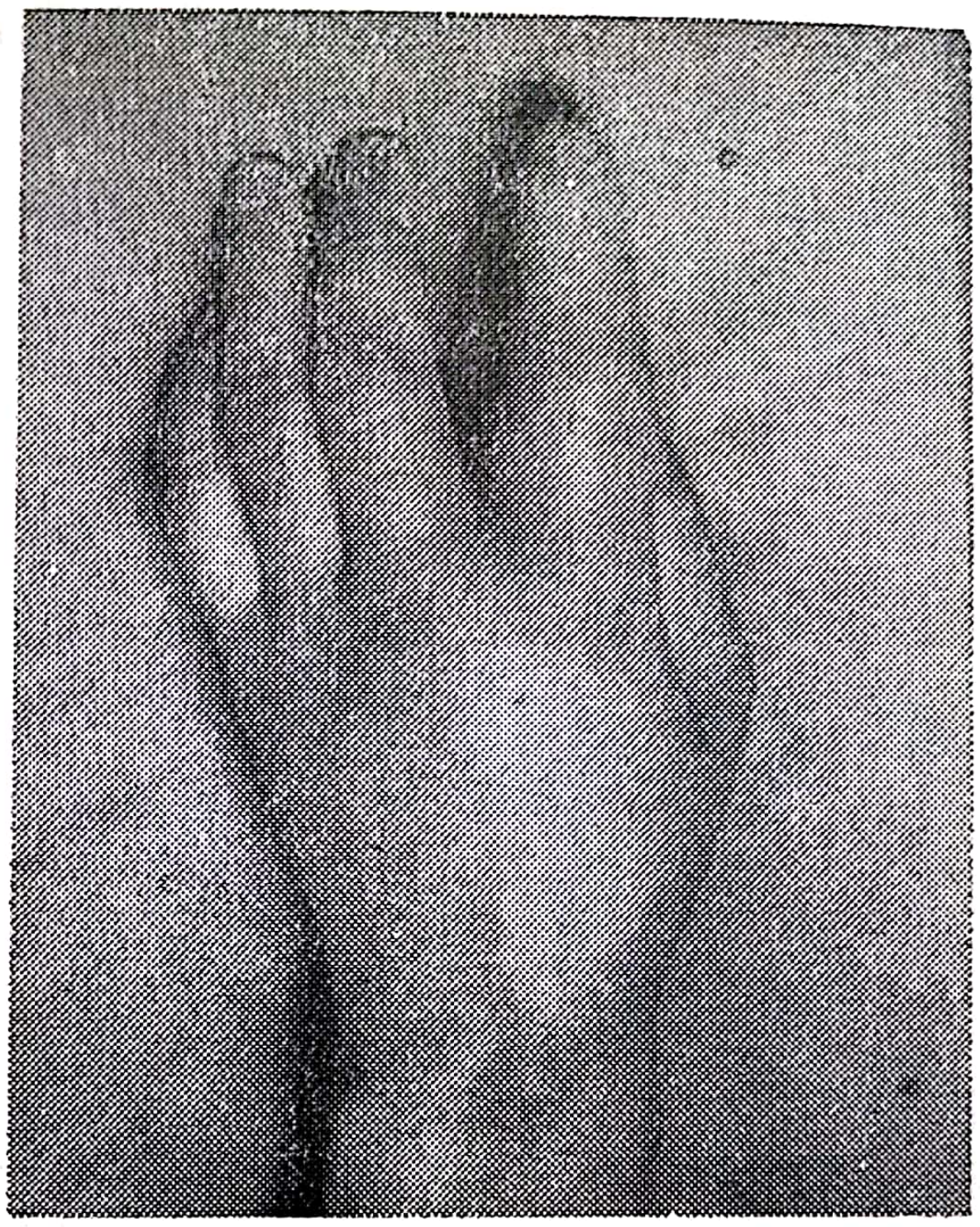

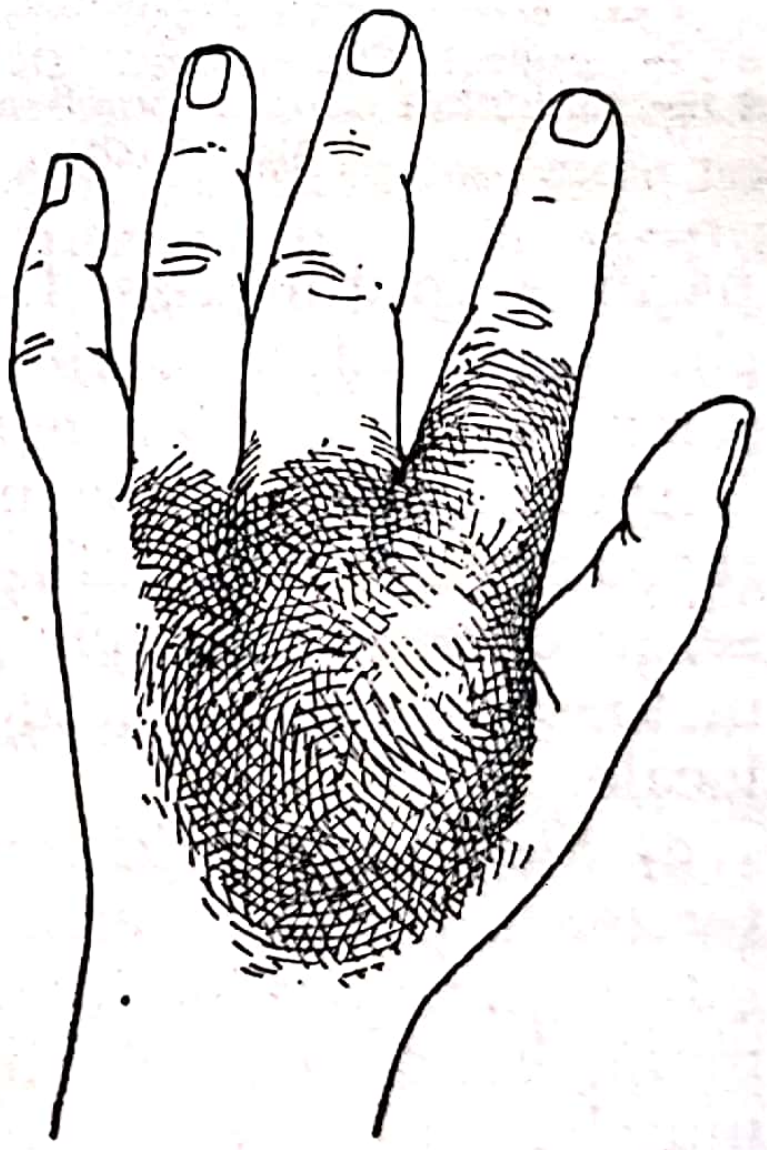

Fig. 8.3.91. — Flegmon al spaţiului comisural fuzat către faţa dorsală.

e) Flegmonul comisural are ca punct de plecare inocularea septică la nivelul spaţiilor comisurale, de unde poate difuza cel mai adesea lateral, către spaţiile analoage vecine. Leziunea este uşor diagnosticată, datorită aspectului caracteristic al degetelor corespunzătoare comisurii: ele sînt îndepărtate unul de altul (fig. 8.3.91); la nivelul comisurii este prezent un edem considerabil, care se întinde atît palmar, cît şi dorsal.

La palpare, durerea este maximă, pe fața palmară. În ansamblu, procesul nu depășește limita comisurală, astfel că restul mîinii este normal.

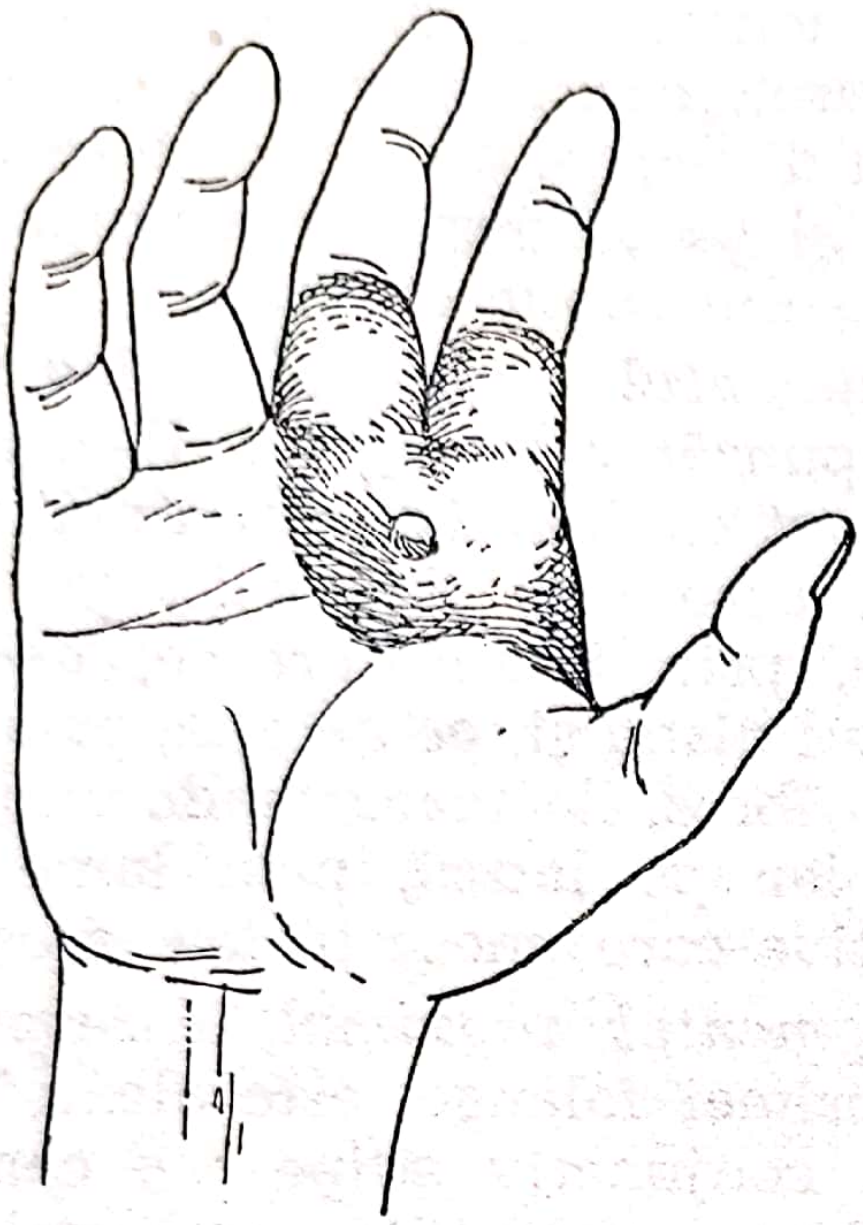

Fig. 8.3.92. — Bătătură palmară infectată, complicată cu flegmon comisural.

Un aspect asemănător flegmonului comisural poate fi datorat infectării secundare a unui *clavus* (bătătură). Într-o astfel de condiție elementele inflamatorii sînt centrate de zona epidermică hiperkeratozică, sub care se găsește o cantitate mică de serozitate tulbure sau de puroi, care poate fuza către spațiul comisural apropiat (fig. 8.3.92). De fapt, acest proces septic, aparent simplu și benign, poate căpăta un aspect grav prin eventualitatea ca supurația dermică superficială să se propage „în buton de cămașă", subcutanat aponevrotic și apoi chiar retroaponevrotic.

f) Flegmonul dorsal al mîinii se formează în spațiul unic situat înapoia tendoanelor extensoare și dedesubtul aponevrozei dorsale a mîinii. Spațiile celuloase ale dosului mîinii comunică cu cele palmare, însă difuzarea infecțiilor cu sursă digitală se explică prin posibilitatea transmiterii acestora către fața palmară a mîinii.

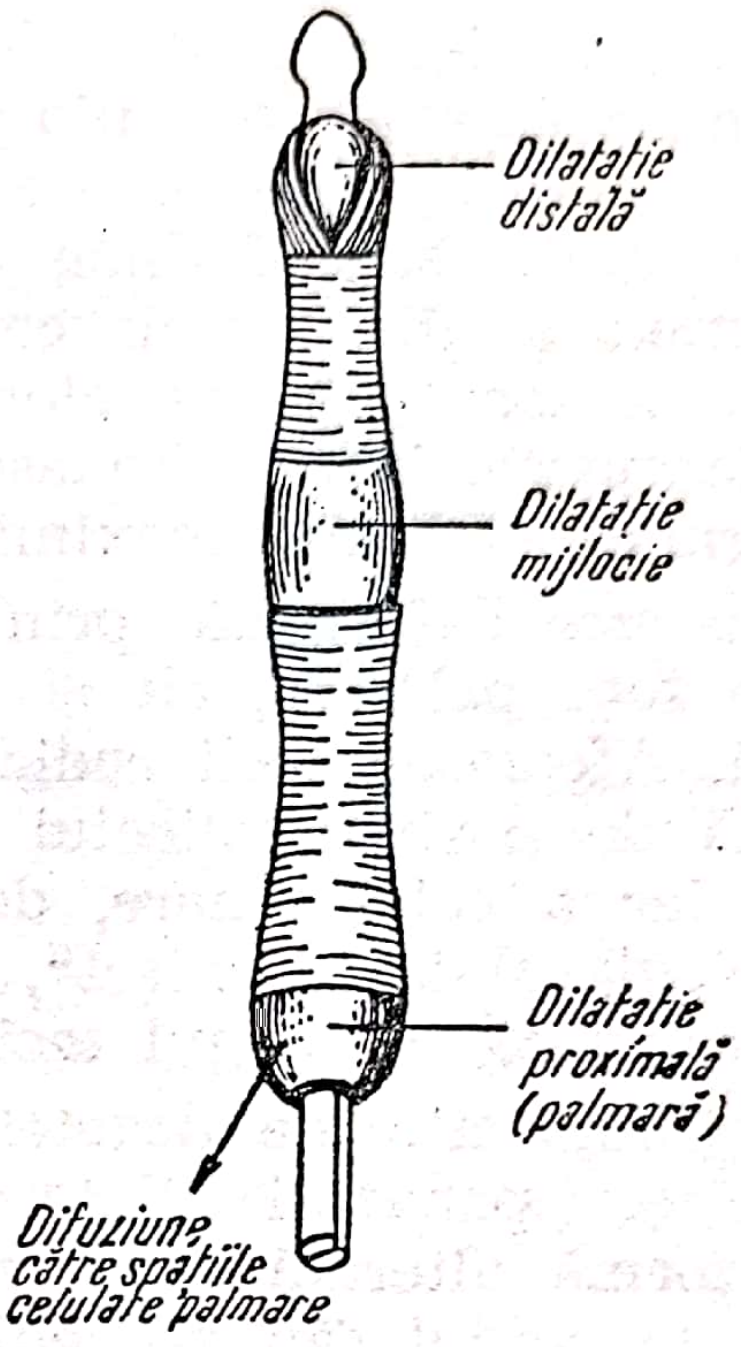
Dilatație distală
Dilatație mijlocie
Dilatație proximală (palmară)
Difuziune către spațiile celulare palmare

Fig. 8.3.93. — Dispoziția tecii sinoviale digitale.

Procesul septic se manifestă prin edem considerabil și semnele inflamatorii prezente pe întreaga suprafață a dosului mîinii, pînă la baza degetelor și la nivelul antebrațului.

Flegmoanele tecilor sinoviale ale mîinii. Dispoziția particulară a tecilor sinoviale ale tendoanelor flexoare ale degetelor I și V face posibilă propagarea infecțiilor de la acest nivel la tecile carpiene radială și ulnară.

Teaca radială înconjură tendonul mușchiului lungul flexor al policelui și comunică cu teaca digitală la baza degetului (fig. 8.3.93).

Teaca ulnară înconjură cele două planuri ale flexorilor profunzi ai degetelor, alcătuind trei funduri de sac: pre-, inter- și retrotendinos, acesta din urmă fiind cel mai întins și luînd contact cu teaca auricularului, nivel la care se face și contaminarea septică. Infecția poate trece și de la o teacă la alta, datorită unei comunicări anatomice preexistente, după cum sînt posibile și propagările la spațiile celuloase.

Este caracteristică pentru flegmoanele tecilor sinoviale evoluția pe segmente a durerii, care începe la nivelul degetului și se întinde progresiv la mînă și gîtul mîinii, concomitent cu prezența fenomenelor generale alarmante, între care ascensiunea termică la limita maximă.

Mîna este deformată prin edem atît pe fața palmară, cît și pe cea dorsală. Afectarea tecii radiale este marcată de poziția policelui în extensie, iar a celei ulnare, de poziția auricularului „în croșet“, cu durere provocată în lungul tecii.

Infecțiile acute ale degetelor, denumite și „panariții“ [lat. *panaritium,* formă alterată a gr. *paronychium,* la rîndul său provenind din *paronychia* (*para*=lîngă+*onyx*=unghie)], trebuie socotite întotdeauna niște leziuni cu mare potențial de gravitate, deoarece, indiferent de aspectul și evoluția inițială cu totul benigne, ele se pot transforma în infecții difuzante, care conduc implicit la intervenții urmate de sechele sau de invaliditate. Indicația operatorie trebuie pusă în cazul acestor leziuni numai pe baza unui diagnostic de certitudine, întrucît o intervenție chirurgicală prematură poate fi ea însăși o cauză de agravare a leziunii inițiale.

Structura anatomică a degetelor explică întrucîtva evoluția și aspectul clinic particular al panarițiilor și, mai cu seamă, dictează atitudinea corectă ce trebuie urmată în cursul actului operator, pentru a fi evitate sechelele invalidante.

Segmentul distal al degetului, corespunzător celei de-a III-a falange, constituie pe fața palmară pulpa degetului, care este alcătuită din țesut conjunctiv adipos cu structură celulară, fiind divizată prin lame fibroase care unesc pielea cu periostul falangei. Această structură nu permite decît acumularea unei mici cantități de puroi, care va provoca însă, datorită distensiei excesive, dureri violente și va predispune la propagarea procesului septic către os.

Segmentul mijlociu al degetului, corespunzător falangei a II-a, conține țesut conjunctiv adipos mai puțin dens, care este despărțit, pe de o parte, prin lame fibroase, de segmentul distal și, pe de alta, printr-un strat fibros, de teaca tendonului flexor, iar pe laturi, prin lame conjunctive care unesc pielea la os.

Segmentul proximal, corespunzător primei falange, este alcătuit din țesut conjunctiv adipos ce comunică direct cu spațiile comisurale corespunzătoare.

Raportul procesului inflamator cu diversele structuri ale degetelor, și în special cu straturile cutanate, dictează o clasificare topografică, care este practic unanim acceptată.

Panarițiile superficiale sau cutanate includ procesele inflamatorii dezvoltate în diferite straturi ale pielii, inclusiv cele periunghiale. Unghia este un produs epidermic, deoarece reprezintă un strat cornos mai dur, încastrat prin rădăcina sa mai moale într-un repliu epidermic numit „matricea unghiei“. Este aderentă pe cea mai mare suprafață a sa de partea dorsală a extremității distale a degetului, care formează patul unghiei și reprezintă sediul frecvent a două forme anatomoclinice de panarițiu.

Panarițiul eritematos este procesul inflamator cel mai simplu — mai benign — al degetelor, care reprezintă de fapt o limfangită reticulară, caracterizată prin prezența unei zone de roșeață superficială, dureroasă, situată de obicei pe fața dorsală a porțiunii distale a degetului.

Panarițiul flictenular (fig. 8.3.94) este caracterizat prin colectarea subepidermică a unui conținut sero-hemato-purulent, care ridică epidermul separabil în planul corpului mucos Malpighi (Marcello), mai frecvent pe fața dorsală a degetului afectat. Caracteristică pentru această zonă este absența semnelor inflamatorii, ca și a celor funcționale. Durerea este prezentă numai pînă la formarea flictenei. Trebuie însă luată în considerare, și în special în cazurile în care această caracteristică este anulată, posibilitatea existenței unui panarițiu profund, a cărui primă manifestare de exteriorizare să fie tocmai leziunea flictenoidă.

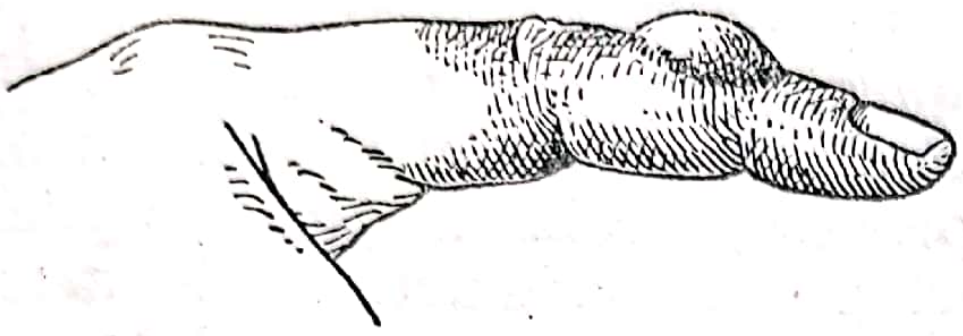

Fig. 8.3.94. — Panarițiu flictenular.



Fig. 8.3.95. — Panarițiu periunghial.

Panarițiul periunghial. În afara celor două forme anatomoclinice care-și au ca sediu patul unghial, există și o a treia formă, foarte frecventă, care survine în special în urma folosirii, pentru îngrijirea unghiilor, a unor instrumente contaminate septic. Poate avea aspectul unei flictene dezvoltate periunghial (fig. 8.3.95), dar poate evolua și profund, întrucît infecția, care în general ia naștere de o parte sau alta a unghiei, are tendința de a difuza către și sub baza acesteia, decolînd-o inițial la bază și ajungînd în cele din urmă către vîrf (fig. 8.3.96).

Cel puțin la început, dezvoltarea procesului inflamator se însoțește de durere, care cedează de îndată ce colecția purulentă este evacuată. În cazul evacuării incomplete a acesteia — ceea ce se întîmplă atunci cînd nu este recunoscută propagarea contralaterală sau subunghială —, procesul se cronicizează, fază ce se manifestă printr-o secreție permanentă seropurulentă și printr-un aspect edematos roșu-violaceu al zonei învecinate și care sfîrșește prin eliminarea unghiei. Adeseori, permanența procesului septic este marcată de formarea, între pielea ce mărginește unghia și această faneră cutanată, a unei erupții de muguri cărnoși — țesut conjunctiv de reacție, exuberant, caracteristic cicatrizărilor întîrziate, secundare, denumit și *„botriomicom“*, prin analogie cu leziunea din *botriomicoză*, tumoare cutanată provocată de specii de ciuperci parazitare de genul *Botryomyces*, rară la

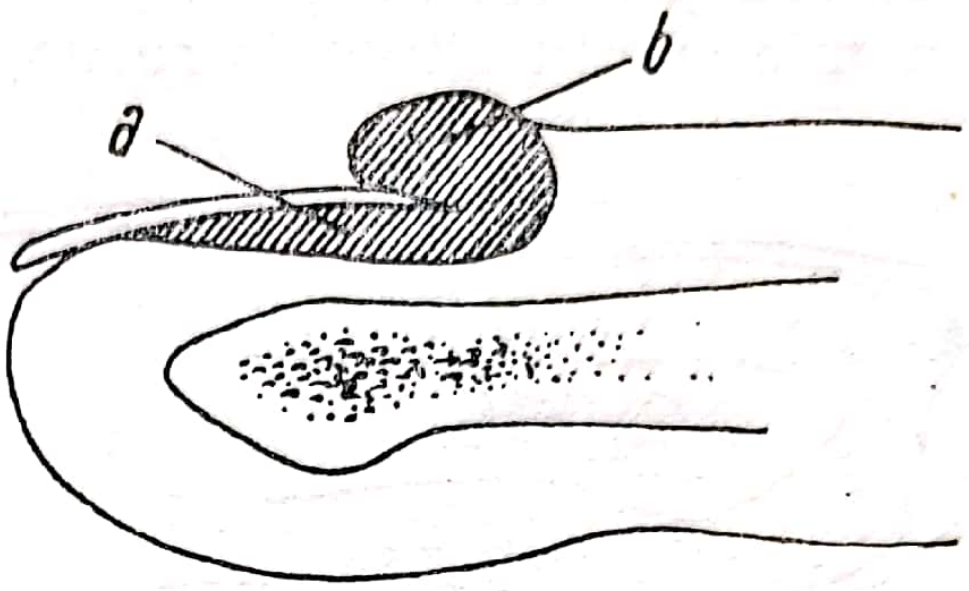

Fig. 8.3.96. — Panarițiu periunghial (*a*) cu difuzare subunghială (*b*).



Fig. 8.3.97. — Panarițiu subunghial botriomicom.

om, dar obișnuită la cabaline și porcine (fig. 8.3.97) (8) (40).

Panarițiul subunghial este consecutiv unei înțepături directe sau unei decolări traumatice a unghiei, în urma cărora puroiul se colectează într-un mic spațiu situat între unghie și derm. Adesea, evoluează cu fenomene asemănătoare celor din panarițiul pulpei, către care poate difuza direct (fig. 8.3.98 *a*); alteori se propagă către falangetă, dat fiind că puroiul de sub unghie difuzează direct către aceasta (fig. 8.3.98 *b*).

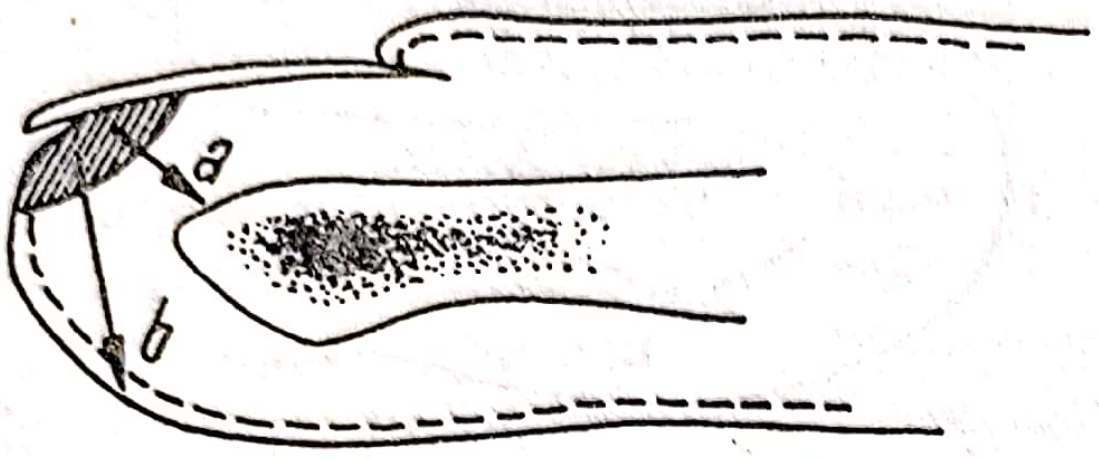

Fig. 8.3.98. — Panarițiu subunghial propagat către: pulpa degetului (*a*) și falangă (*b*).

Fenomenele clinice sînt dominate de dureri spontane violente, cu senzația de tensiune pulsatilă a vîrfului degetului și roșeață difuză.

Panarițiul antracoid (fig. 8.3.99) nu reprezintă o formă deosebită de panarițiu, ci este doar evoluția unui furuncul pe fața dorsală a degetelor, mai cu seamă pe segmentul proximal, nivel la care pilozitatea este mai abundentă.

Panarițiul gangrenos reprezintă o particularitate evolutivă pentru unele procese, probabil prin implicații arteriopatice obstructive ale arterelor superficiale. În general, după o evoluție normală a panarițiului tratat, se produce ischemia bruscă, cu senzația de „deget mort", piele rece — fenomene urmate apoi de gangrena tegumentului afectat (fig. 8.3.100).

Panarițiile profunde sau subcutanate cuprind procesele inflamatorii dezvoltate în țesutul celular subcutanat sau care afectează celelalte structuri ale degetului.

Panarițiile țesutului celular subcutanat se pot dezvolta în țesutul respectiv al feței palmare a oricăruia dintre segmentele degetelor. Cea mai frecventă formă este însă panarițiul pulpei degetului, și mai ales a indexului și policelui, datorită expunerii mai mari a acestor două degete la traumatisme prin înțepare.

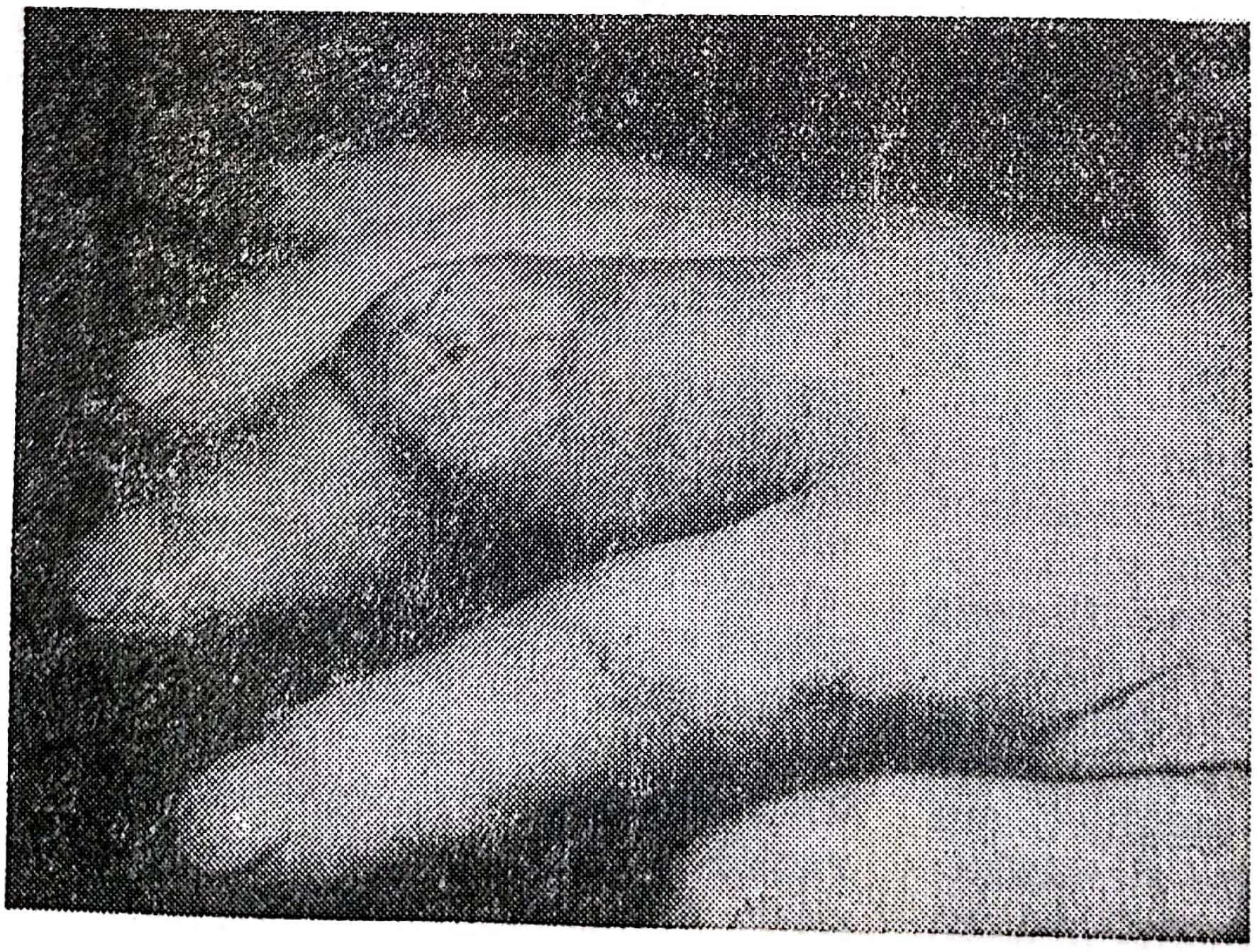

Fig. 8.3.99. — Panarițiu antracoid: aspect după eliminarea burbionului.

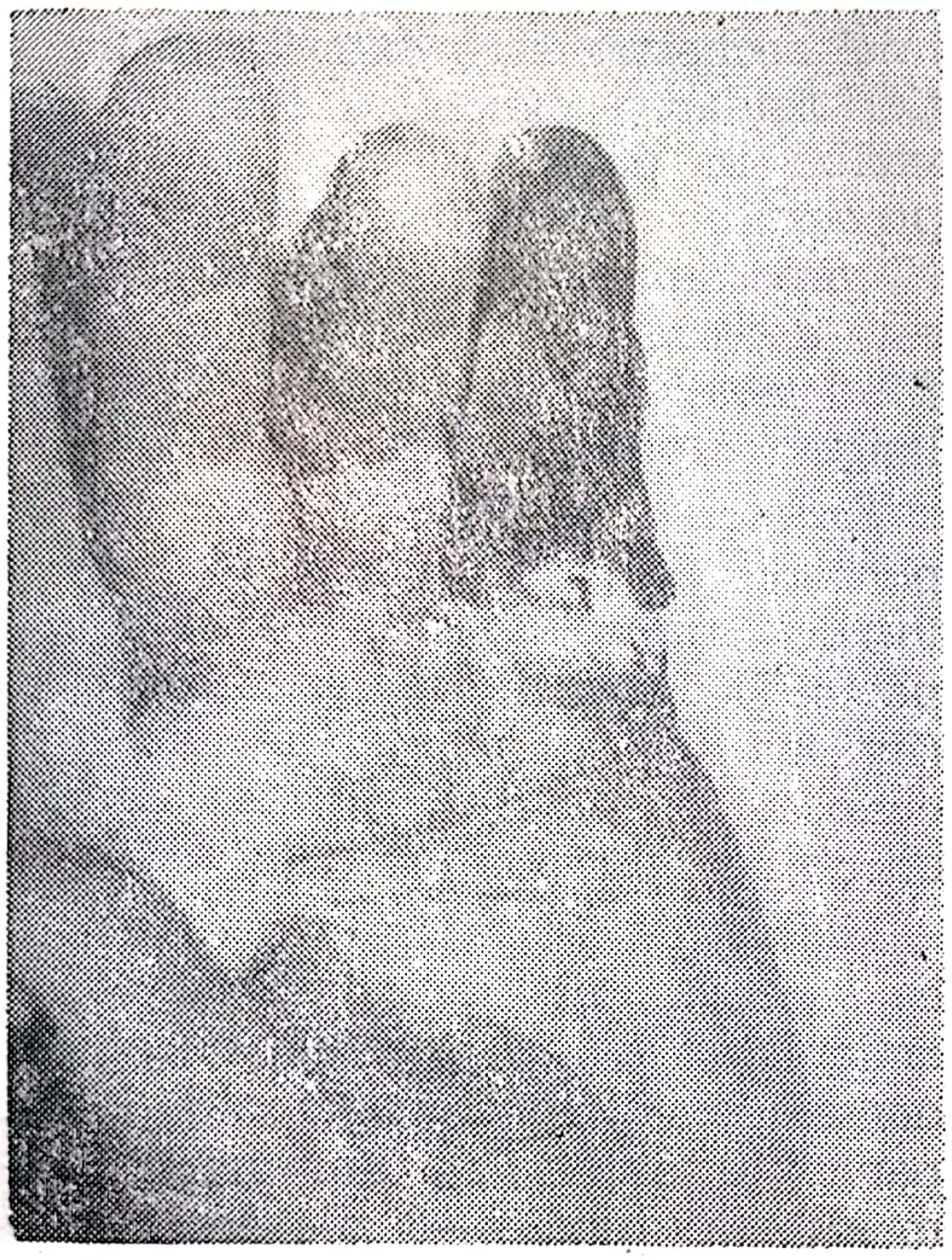

Fig. 8.3.100. — Panarițiu gangrenos.



Fig. 8.3.101. — Panarițiu subcutanat.
a — transformare în abces „în buton de cămașă"; *b* — difuzare către regiunea subunghială; *c* — propagare către falangă.

Dezvoltarea procesului septic se face subcutanat, în țesutul celular fibroadipos, care nu se lasă destins și ca atare, încă de la început, procesul se însoțește de dureri, mai întîi surde, apoi violente, cu senzația de mare tensiune în zona respectivă. De aici, el poate difuza fie palmar, către pulpa degetului, luînd aspectul abcesului „în buton de cămașă" (fig. 8.3.101 *a*), fie dorsal, către regiunea subunghială (fig. 8.3.101 *b*). Adesea infecția se propagă în profunzime, interesînd cel mai frecvent osul și generînd așa-zisul *„panarițiu osos"* (fig. 8.3.101 *c*).

În panarițiul feței palmare a segmentului median degetul este „în croșet", datorită flectării antalgice a segmentului distal (fig. 8.3.102). Puroiul tinde să difuzeze și se exteriorizează către al treilea pliu de flexiune.

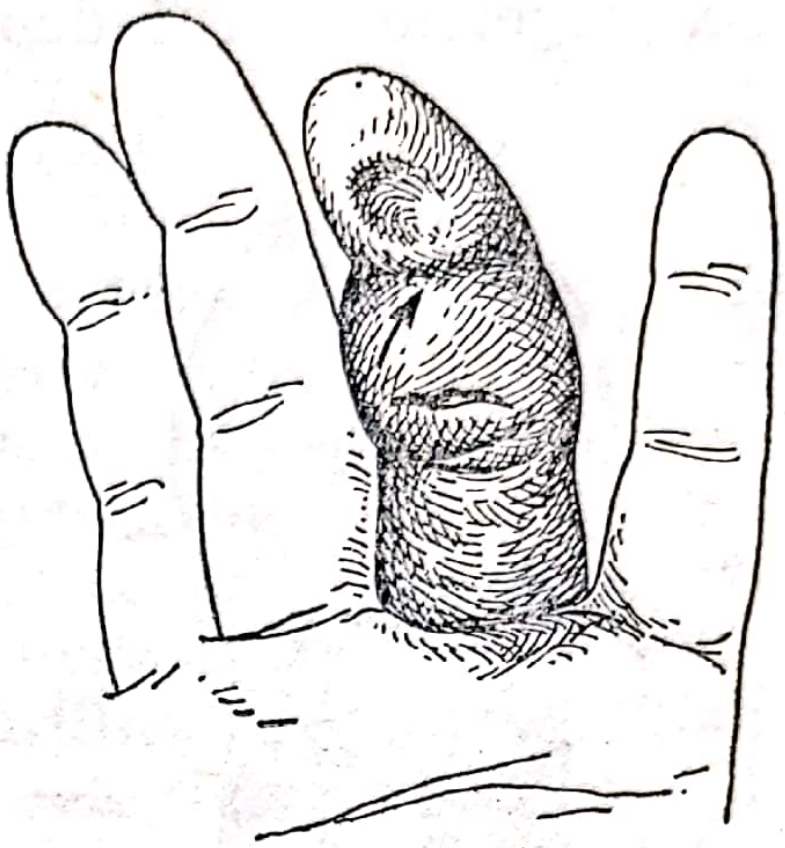

Fig. 8.3.102. — Panarițiu al segmentului median al degetului.

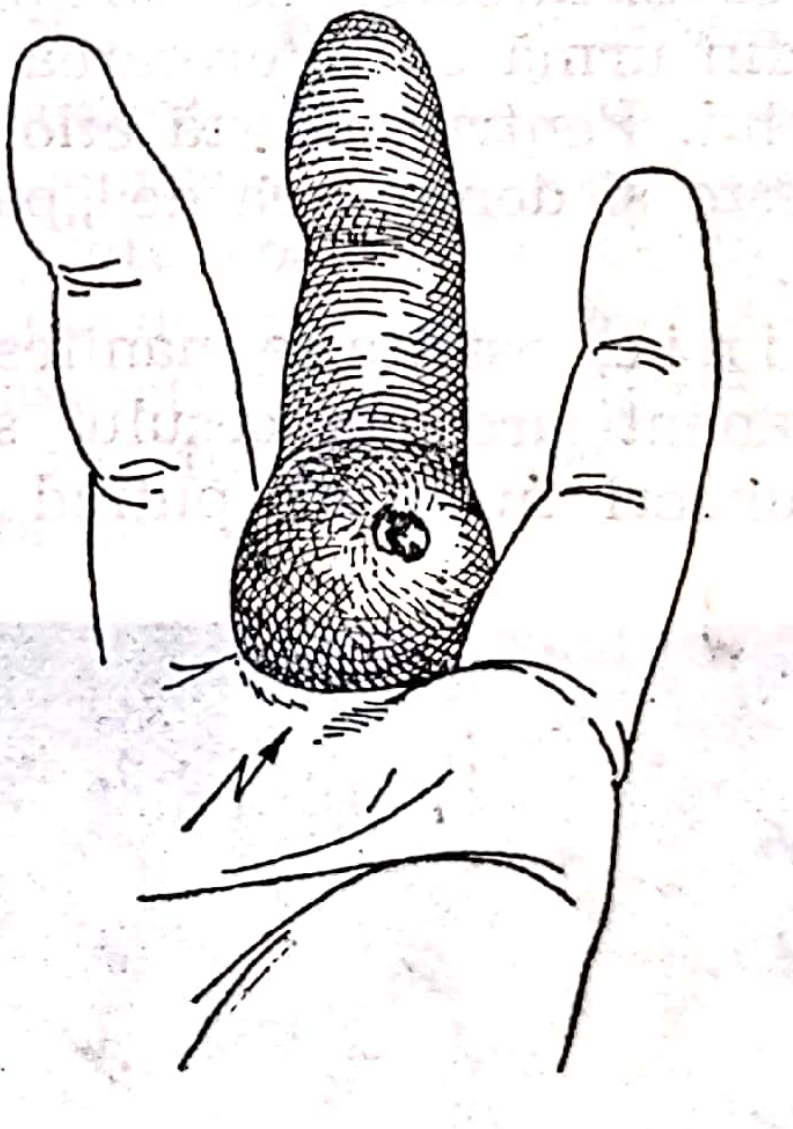

Fig. 8.3.103. — Panarițiu al segmentului bazal al degetului.

Panarițiul segmentului bazal al degetului (fig. 8.3.103) are tendința de a fuza, după o evoluție de 2—3 zile, către spațiile comisurale vecine și către fața dorsală. Durerea este maximă la baza degetului, care adesea este deformat asimetric, în funcție de localizarea focarului septic. Procesul cuprinde și comisura, motiv pentru care, ca și în procesele comisurale, degetele sînt îndepărtate.

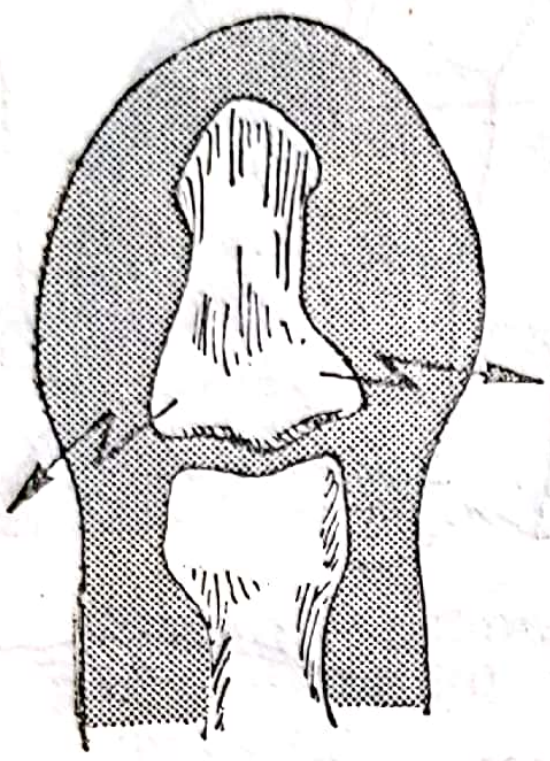

Fig. 8.3.104. — Panarițiu osos.

Panarițiul osos (osteita falangelor) poate avea etiologii diferite. Aici se va face referire numai la osteita secundară panarițiilor profunde, care, în cazul unor rezolvări chirurgicale necorespunzătoare, se complică în cele din urmă cu interesarea septică a osului. Pentru această etiologie se folosește și denumirea de „panarițiu osos".

Clinic, osteita se manifestă prin permanentizarea procesului supurativ, uneori în plagă putînd apărea mici sechestre sau, datorită distrucției tisulare, segmentul osos devine vizibil în plagă. În cazul evoluției procesului osteitic în afara deschiderii procesului septic, degetul afectat este deformat „în măciucă", durerea fiind localizată în special la baza falangei respective (fig. 8.3.104).

Examenul radiografic este indispensabil în cazul panarițiului osos, întrucît numai așa se pot aprecia aspectul și dimensiunea leziunii osoase (fig. 8.3.105), parametri necesar a fi cunoscuți pentru a se putea adopta atitudinea terapeutică potrivită.

Panarițiul articular este o artrită ce succedă unei inoculări directe a articulației printr-o plagă, de obicei dorsală, sau prin propagarea de la un panarițiu osos. Procesul artritic se manifestă, după 2—3 zile de la inoculare, prin dureri la mișcarea efectuată în articulația respectivă, prin prezența semnelor inflamatorii la locul de inoculare. Apoi, de îndată ce procesul exsudativ articular s-a constituit, degetul respectiv se flectează — poziție antalgică.

Tenosinovita digitală reprezintă infecția tecilor sinoviale (vezi fig. 8.3.93), deosebit de gravă datorită leziunilor iremediabile ale aparatului

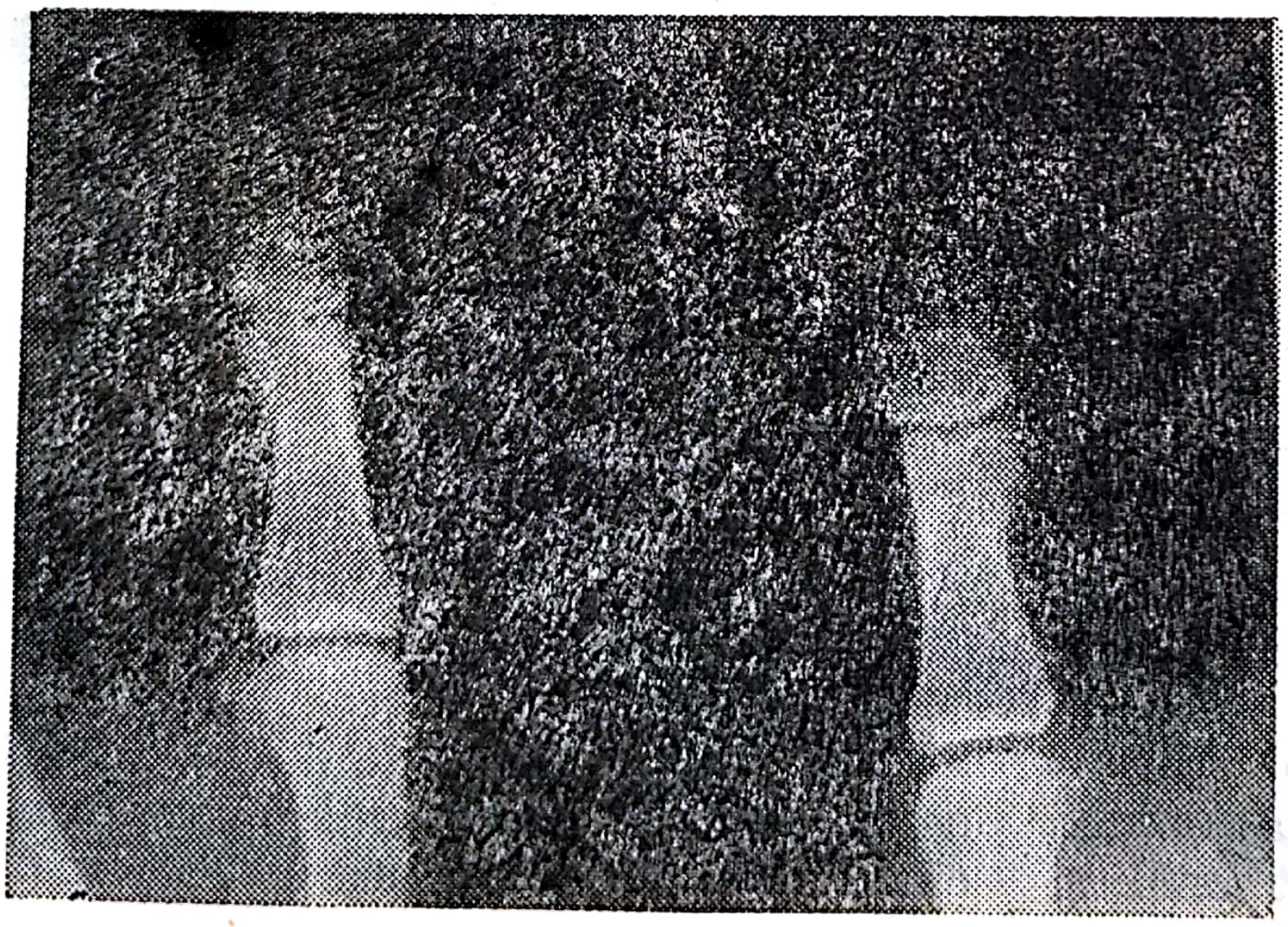

Fig. 8.3.105. — Aspect radiografic al osteitei de falangă distală.

tendinos, ca și prin riscul de însămînțare proximală a spațiilor celulare palmare, prin ruperea fundului de sac proximal al tecii (29).

Procesul septic este secundar inoculării directe printr-o plagă accidentală, adesea survenind însă și ca urmare a incizării unui panarițiu profund; este localizat în cele trei dilatații ale sinovialei, situate înaintea articulațiilor interfalangiene.

Clinic, afectarea tecii sinovialei se traduce prin dureri intense spontane și mai ales provocate prin palparea în lungul ei — așa-zisa „durere trasantă", care este maximă și constantă la nivelul fundului de sac proximal, înaintea capului metacarpianului respectiv. Degetul este în semiflexie — „în croșet" —, atitudine dictată de distensia tecii, dar care dispare de îndată ce fundul de sac proximal cedează și puroiul difuzează către spațiul palmar.

Infecțiile cronice ale mîinii. O entitate caracteristică din acest punct de vedere o constituie localizarea tuberculoasă la nivelul metacarpienelor și falangelor. Afecțiunea este descrisă sub aspectul său clinic, dar desigur fără a i se preciza etiologia, încă din anul 850 și redescrisă de către Nicolas Massa, în 1550, sub denumirea de *„spina ventosa"*, folosită și azi.

Boala reprezintă o osteită diafizară totală cu această localizare caracteristică inițială, deosebindu-se de alte osteite tuberculoase al căror debut este epifizar. În general apare la copii pînă la 5—10 ani și evoluează adesea în cadrul unei tuberculoze multifocale, mai ales periferice (35), afectînd mai mult falangele decît metacarpienele și mai mult policele decît celelalte degete. Afecțiunea se localizează cu deosebire pe falanga medie, mai rar pe cea proximală și excepțional pe cea distală.

Clinic, degetul afectat este deformat apreciabil datorită îngustării circumferinței osului respectiv, care suferă o necroză diafizară centrală cu apoziție periostică și, în final, cu formarea abcesului.

Debutul bolii este insidios și numai întîmplător se poate remarca o discretă deformare a degetului, cauzată de o tumefacție dură, roșie, dar puțin dureroasă. În perioada de stare, după o evoluție de cîteva luni, simptomele sînt mai caracteristice, în sensul că procesul inflamator cuprinde evident țesuturile moi, care devin infiltrate, violacee, dînd naștere în cele din urmă abcesului rece fuzat de la nivel subperiostal și care ajunge la fistulizare.

Vindecarea se poate solda cu deficite funcționale și estetice importante, datorită alterării definitive a structurilor degetului: deget scurt prin distrugere osoasă; deget lung prin iritarea cartilajului de conjugare; deget liber sau balant prin distrugeri articulare sau tendinoase.

Independent de afectarea osoasă sau excepțional concomitent cu aceasta poate apărea tuberculoza tecilor sinoviale ale degetelor și mîinii, cu aspectul tipic de sinovită riziformă sau fungoasă (vezi 5.2.2 — „Sinovita cronică") (6).

8.3.6.4.
Leziuni degenerative

Retracția aponevrozei palmare sau boala Dupuytren este o leziune degenerativă conjunctivă, considerată a se produce în cadrul colagenozelor care afectează aponevroza palmară, prin apariția de țesut fibroblastic de scleroză nodulară sau difuză etc. (12). Datorită dispoziției anatomice particulare a aponevrozei, cu aderențele sale cu fața profundă a dermului, retracția atrage după sine și modificări ale tegumentului co-

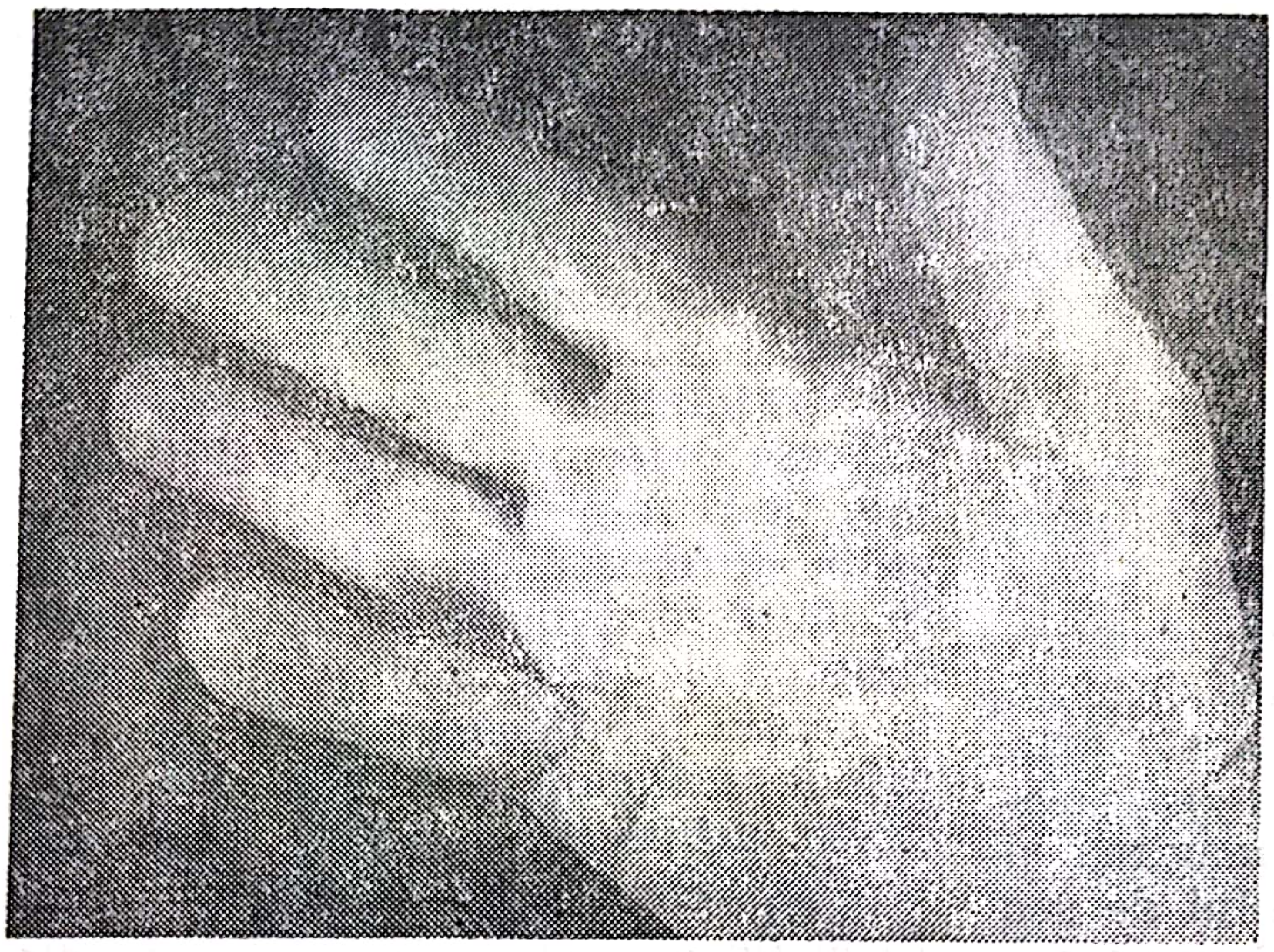

Fig. 8.3.106. — Retracția aponevrozei palmare (boala Dupuytren) — faza incipientă.

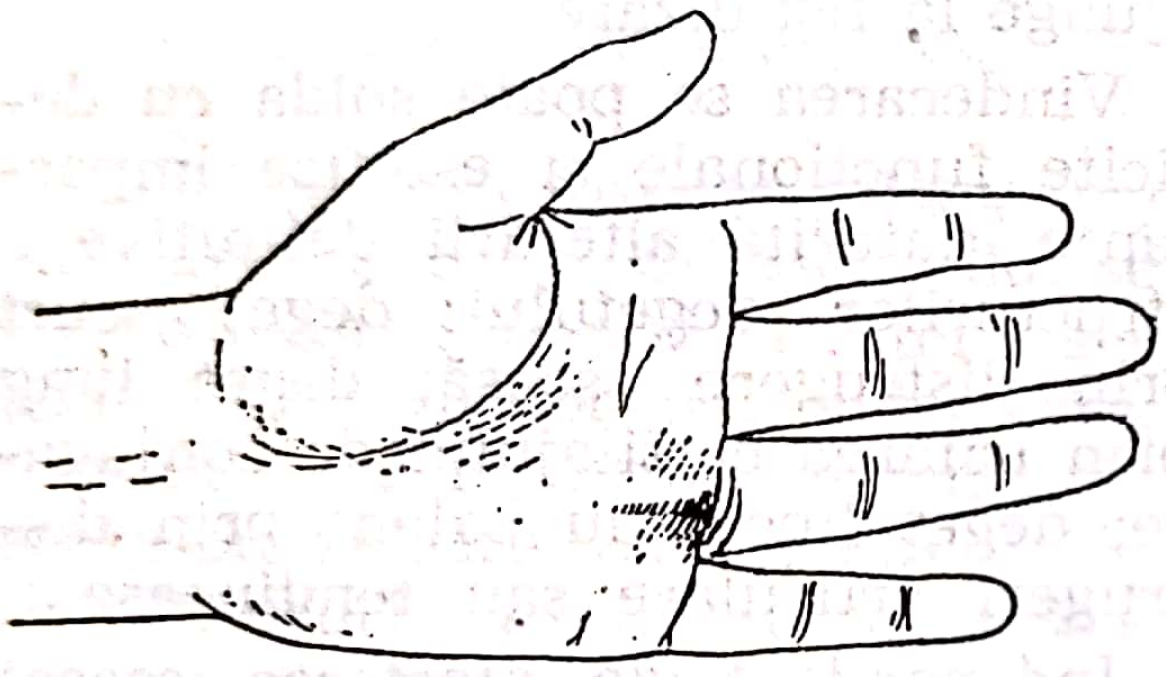

respunzător. Datorită fibrelor aponevrozei palmare care înconjură prima și a doua falangă, retracția se repercutează și asupra degetelor, pe care le flectează, făcînd dificilă extensia activă și, în cele din urmă, și pe cea pasivă.

Simptomatologie. Debutul bolii este insidios, marcat de discrete senzații de furnicături la nivelul palmei; mai întîi palpabil și apoi evident, se constată un nodul cutanat dur, situat cel mai adesea în dreptul proiecției metacarpofalangiene a inelarului. Boala se poate localiza și la baza altor degete — în ordinea frecvenței, auricular, medius și mult mai rar indexul și policele —, după cum ea poate fi localizată la o singură mînă sau poate fi bilaterală. Palpatoriu, la nivelul nodului pielea este aspră, uscată, dar nedureroasă. Este *stadiul 0* al bolii (fig. 8.3.106), în care lezarea aponevrozei și tegumentului nu are implicații asupra poziției și funcționalității degetului.

Stadiul I al bolii este marcat de formarea unei bride numai aparent cutanate, care, de la nivelul nodulului, se întinde către baza degetului.

Prima falangă (11) se flectează pînă la un unghi de 30°. Totodată palma se excavează treptat, afectînd și abducția degetelor. Gradul de flectare a degetelor oglindește progresiunea retracției aponevrotice către *stadiul II* (flectarea pînă la 60° a primelor două falange) (1). Cînd boala intră în *stadiul III*, toate cele trei falange sînt flectate. Flectarea primei falange afectează și pe cea de-a II-a (fig. 8.3.107), ceea ce creează un serios deficit funcțional prin afectarea prehensiunii (12). În *stadiul IV* al bolii se produc flexia primelor două falange și hiperextensia celei de-a III-a (11).

Boala se poate încadra într-un adevărat sindrom atunci cînd se asociază — ceea ce nu este rar — cu retracția aponevrozei plantare (boala Ledderhose) și cu indurația plastică a corpilor cavernoși ai penisului (boala Peyronie).

Retracția musculară ischemică sau boala Volkmann este un sindrom complex, determinat de leziuni ischemice musculare cauzate cel mai adesea de un element traumatic persistent (aparat gipsat, garou etc.) și caracterizat prin contractură musculară, retracție tendinoasă, tulburări vasomotorii și trofice ale segmentului afectat (8).

Boala survine în special la copii, după portul unui aparat gipsat impus de leziuni osoase ale extremității distale a osului humerus (65% din cazuri survin după fracturi ale paletei humerale) (37), după fracturi ale antebrațului și afecțiuni osoase ale cotului (36). Probabil secundar unor tulburări vasomotorii se produc leziuni degenerative scleroase ale mușchilor flexori ai degetelor și ai mîinii, la care ulterior se asociază paralizia mușchilor mîinii și a mușchilor interosoși, ca și a mușchilor eminenței tenare. Leziunile degenerative afectează și țesuturile perimusculare, cu deosebire structurile nervoase și, dintre acestea, nervul median.

Din punct de vedere clinic se poate considera că boala evoluează diferit, dar în general se disting trei faze succesive, marcate fiecare de unele semne sau simptome caracteristice.

Debutul bolii sau faza de alarmă. Se poate suspecta riscul de instalare a sindromului la purtătorul unui aparat gipsat brahioantebrahial, care, după ore sau zile de la aplicarea acestuia, acuză apariția, pe un fond dureros, a unor fenomene parestezice supărătoare (senzații de arsură, de usturime, furnicături etc.), fenomene care atestă de fapt suferința ischemică, și în primul rînd pe cea nervoasă. Obiectiv, se constată semne nete de ischemie progresivă, marcată prin edem distal, cianoză, răceala extremității și chiar lipsa pulsului radial, precum și prin tulburări senzitive (37). În această fază a bolii, care poate rămîne ca atare (11), nu există încă evidente modificări de poziție și mobilitate a degetelor.

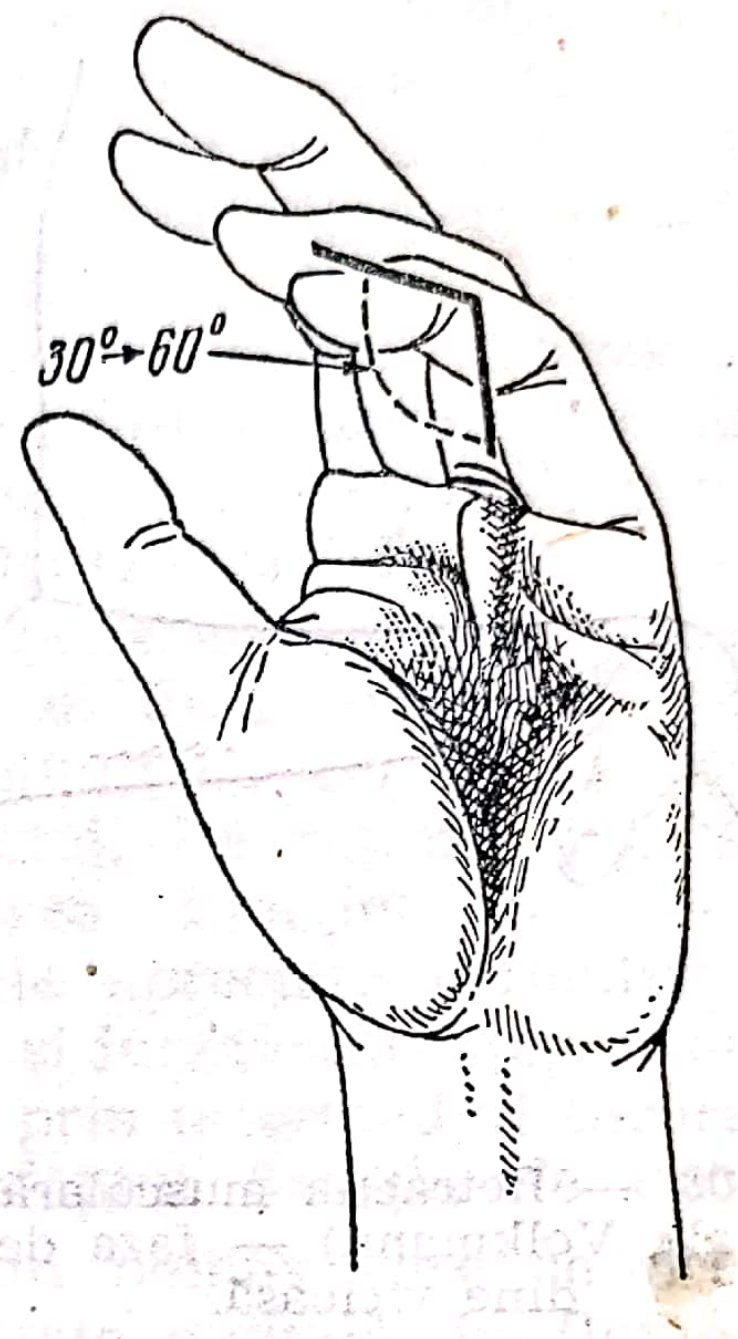

Fig. 8.3.107. — Retracția aponevrozei palmare (boala Dupuytren) — faza avansată.

Ulterior, treptat, se intră în *faza de atitudine vicioasă,* în care se poate identifica, separat, suferința musculaturii flexoare a degetelor și a mîinii, precum și atitudinea caracteristică a membrului toracic: cotul este flectat, cu antebrațul în semipronație sau pronație completă, datorită afectării mușchilor pronatori (36), iar gîtul mîinii este flectat în unghi drept. Interesarea flexorilor antebrahiali, cu scurtarea lor, determină retracția acestora, ceea ce se traduce prin flexia ireductibilă a mîinii (fig. 8.3.108). Afectarea ciază — ceea ce nu este rar — cu retracția aponevrozei plantare (boala Ledderhose) și cu indurația plastică a corpilor cavernoși ai penisului (boala Peyronie).

Retracția musculară ischemică sau boala Volkmann este un sindrom complex, determinat de leziuni ischemice musculare cauzate cel mai adesea de un element traumatic persistent (aparat gipsat, garou etc.) și caracterizat prin contractură musculară, retracție tendinoasă, tulburări vasomotorii și trofice ale segmentului afectat (8).

Boala survine în special la copii, după portul unui aparat gipsat impus de leziuni osoase ale extremității distale a osului humerus (65% din cazuri survin după fracturi ale paletei humerale) (37), după fracturi ale antebrațului și afecțiuni osoase ale cotului (36). Probabil secundar unor tulburări vasomotorii se produc leziuni degenerative scleroase ale mușchilor flexori ai degetelor și ai mîinii, la care ulterior se asociază paralizia mușchilor mîinii și a mușchilor interosoși, ca și a mușchilor eminenței tenare. Leziunile degenerative afectează și țesuturile perimusculare, cu deosebire structurile nervoase și, dintre acestea, nervul median.

Din punct de vedere clinic se poate considera că boala evoluează diferit, dar în general se disting trei faze succesive, marcate fiecare de unele semne sau simptome caracteristice.

Debutul bolii sau faza de alarmă. Se poate suspecta riscul de instalare a sindromului la purtătorul unui aparat gipsat brahioantebrahial, care, după ore sau zile de la aplicarea acestuia, acuză apariția, pe un fond dureros, a unor fenomene parestezice supărătoare (senzații de arsură, de usturime, furnicături etc.), fenomene care atestă de fapt suferința ischemică, și în primul rînd pe cea nervoasă. Obiectiv, se constată semne nete de ischemie progresivă, marcată prin edem distal, cianoză, răceala extremității și chiar lipsa pulsului radial, precum și prin tulburări senzitive (37). În această fază a bolii, care poate rămîne ca atare (11), nu există încă evidente modificări de poziție și mobilitate a degetelor.

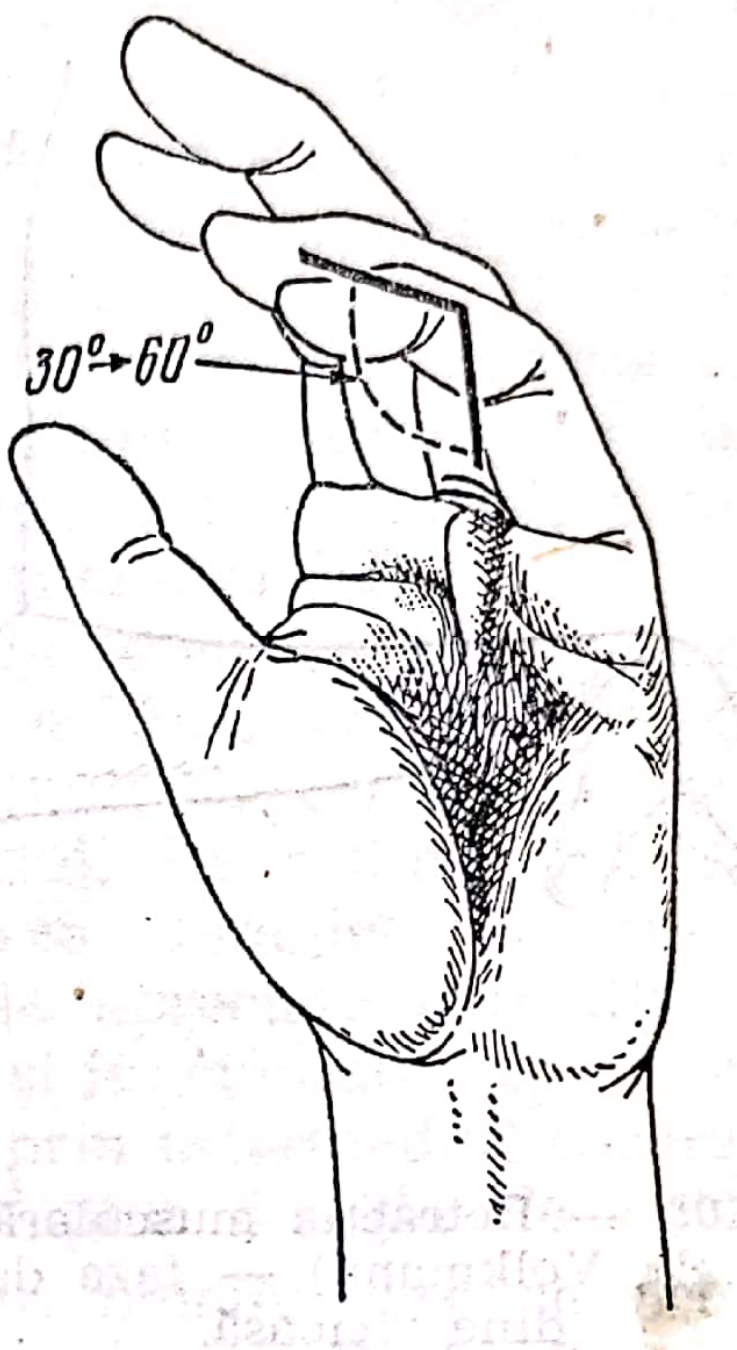

Fig. 8.3.107. — Retracția aponevrozei palmare (boala Dupuytren) — faza avansată.

Ulterior, treptat, se intră în *faza de atitudine vicioasă,* în care se poate identifica, separat, suferința musculaturii flexoare a degetelor și a mîinii, precum și atitudinea caracteristică a membrului toracic: cotul este flectat, cu antebrațul în semipronație sau pronație completă, datorită afectării mușchilor pronatori (36), iar gîtul mîinii este flectat în unghi drept. Interesarea flexorilor antebrahiali, cu scurtarea lor, determină retracția acestora, ceea ce se traduce prin flexia ireductibilă a mîinii (fig. 8.3.108). Afectarea

Retracția digitală de origine musculară afectează cel mai adesea mai multe tendoane, ceea ce se traduce clinic prin „sindromul de gheară“, care exprimă flexia mai mult sau mai puțin accentuată a degetelor; dacă această deformare poate fi redusă forțat sau sub narcoză, este vorba de contractură; dacă deformarea nu poate fi redusă nici cum, este vorba de retracție (vezi 8.3.6.4.). Aspectul tipic al retracției de origine aponevrotică este cel descris în cadrul paragrafului „Retracția aponevrozei palmare“ (vezi 8.3.6.4 — „Leziuni degenerative“).

Secționarea accidentală sau operatorie a tendonului realizează „degetul inert“ — incapabil de a executa activ flexia sau extensia (15).

8.4.

Centura pelviană

(Cingulum membri inferioris)

Centura pelviană (lat. *pelvis*=bazin) este complexul scheletic alcătuit din cele două oase coxale, unite ventral între ele pe linia mediană în simfiza pubiană, întărită de un puternic ligament ventral. Ea solidarizează membrele pelviene la trunchi prin intermediul osului sacru, de care se leagă prin articulaţiile sacroiliace. În felul acesta se formează un inel osos constituit din centura pelviană, *os sacrum* şi *os coccis,* care alcătuiesc împreună pelvisul sau bazinul, cu rol de protecţie a viscerelor situate în cavitatea pelviană, cu rol dinamic în procesul deplasării corpului şi cu rol static în transferul greutăţii corpului sau a sarcinilor purtate către membrele pelviene.

Din punctul de vedere al structurii funcţionale, bazinul apare ca o arcadă cu cheie de boltă, reprezentată de *os sacrum,* care primeşte greutatea corpului, pe care, la rîndul său, o transmite prin linii de forţă distale către articulaţia şoldului şi de aici mai departe, către *os femoris, os ischium* şi către *os pubis,* urmînd linia iliopectineală sau *linea terminalis pelvis* (fig. 8.4.1).

Intimitatea raporturilor anatomice şi interdependenţa biofuncţională dintre elementele proprii centurii pelviene şi coloana vertebrală, pe de o parte, şi articulaţia şoldului, pe de alta, impun efectuarea examenului clinic de ansamblu, deoarece elementele patologice afectează, de cele mai multe ori, structurile întregului complex anatomic descris anterior.

Totuşi, există unele elemente de examen clinic care se adresează exclusiv diferitelor componente ale bazinului şi care, dacă nu au o importanţă deosebită în patologia chirurgicală generală, o dobîndesc în schimb în obstetrică, ţinînd seama de importantele transformări morfologice pe care întregul inel osos le poate suferi ca urmare a unor leziuni de diferite etiologii ale coloanei vertebrale sau ale membrului pelvian.

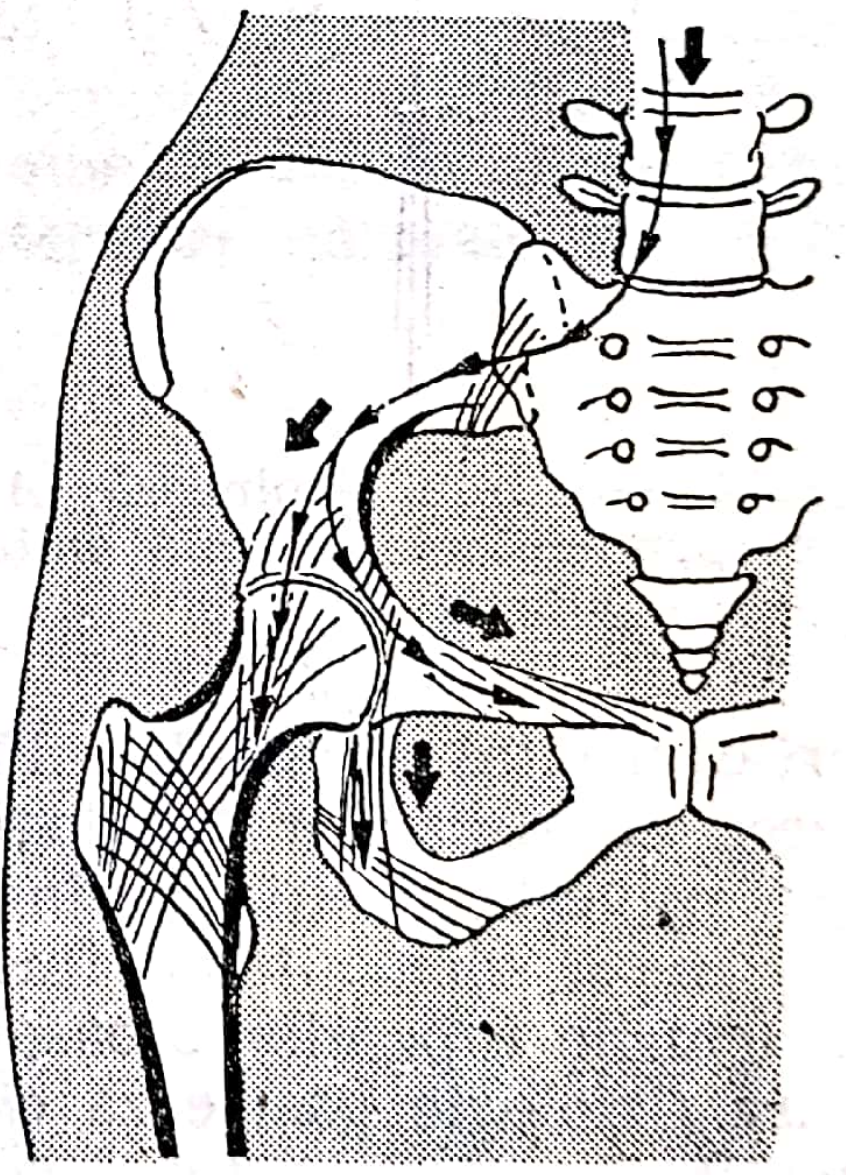

Fig. 8.4.1. — Structura funcţională a bazinului: transmiterea liniilor de forţă.

Examinarea clinică a centurii pelviene se face practic odată cu aceea a şoldului şi coloanei vertebrale (4), începînd cu poziţia în ortostatism, privind bolnavul din

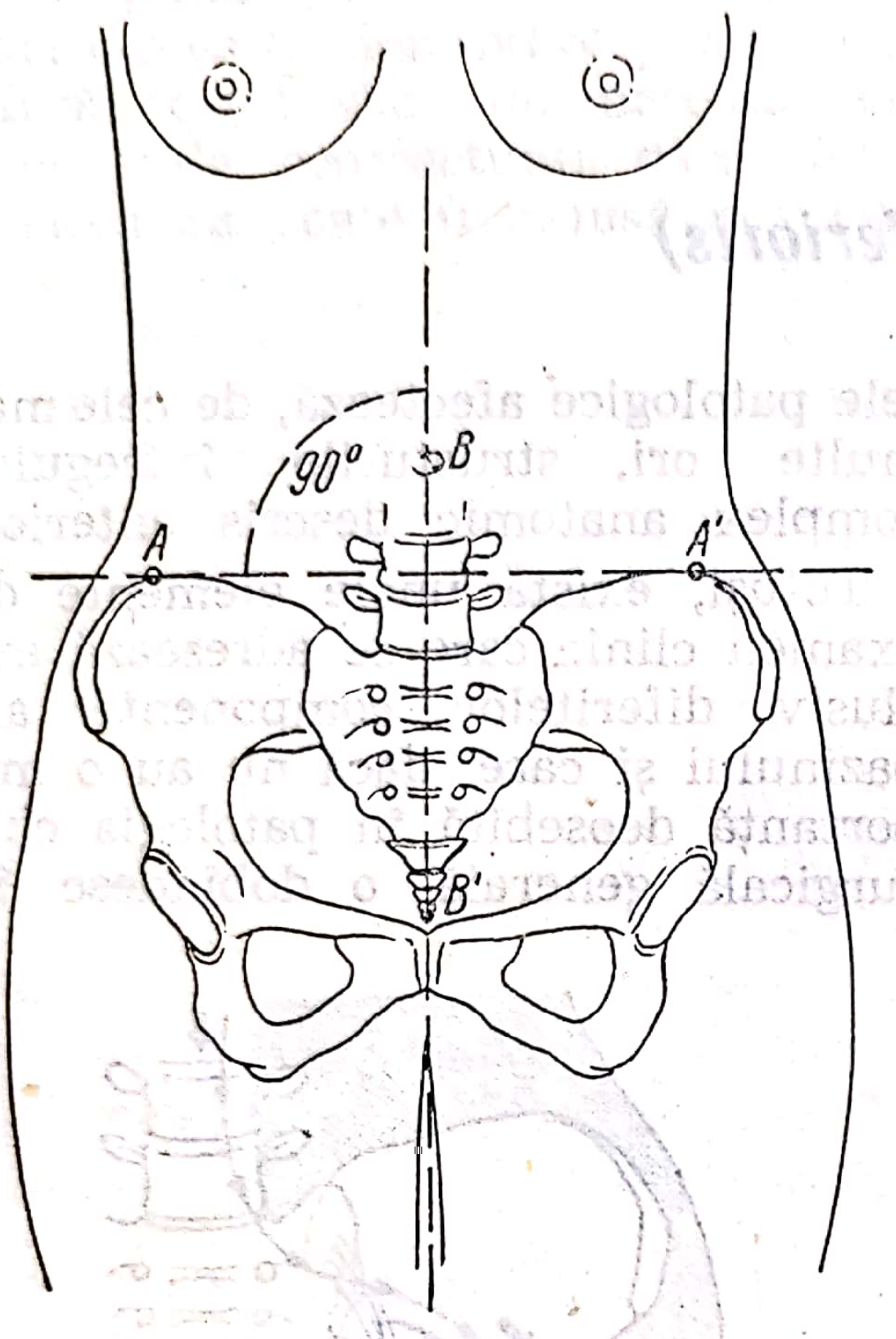

Fig. 8.4.2. — Linia bispinoasă (*A—A′*) este perpendiculară pe linia ombilico-pubiană (*B—B′*).

planurile frontal şi sagital. Fundamentarea constatărilor patologice în ceea ce priveşte poziţia bazinului se face pe baza elementelor furnizate de raporturile reperelor osoase între ele, care fiziologic păstrează o poziţie stabilă.

Ventral, reperul osos principal este reprezentat de spina iliacă antero-superioară (SIAS), poziţie ce se determină palpatoriu, plecîndu-se orientat medio-lateral de pe arcada inghinală către creasta iliacă. Degetul palpator va întîlni spina, care uneori formează un adevărat croşet şi care, în mod normal, se găseşte pe o linie orizontală cu spina de partea opusă, linie care în mod normal este perpendiculară pe linia verticală ombilico-pubiană (fig. 8.4.2.) şi corespunzătoare ca nivel corpului vertebrei L_4 (36). De asemenea, cele două linii care unesc SIAS cu ombilicul sînt simetrice şi egale. Dacă există o deplasare a uneia dintre spine sau a ambelor, dar, inegal, linia bispinoasă devine oblică, făcînd un unghi variabil cu linia ombilico-pubiană, linia spino-ombilicală se scurtează sau se alungeşte de partea afectată (fig. 8.4.3.).

Deasupra SIAS începe creasta iliacă, bine şi uşor palpabilă dinainte—înapoi, pînă la nivelul spinei iliace postero-superioare (SIPS), care se găseşte în dreptul unei gropiţe cutanate ce corespunde nivelului apofizei spinoase S_2. Ceva mai jos, şi numai la subiecţii slabi, se poate palpa spina iliacă postero-inferioară (SIPI).

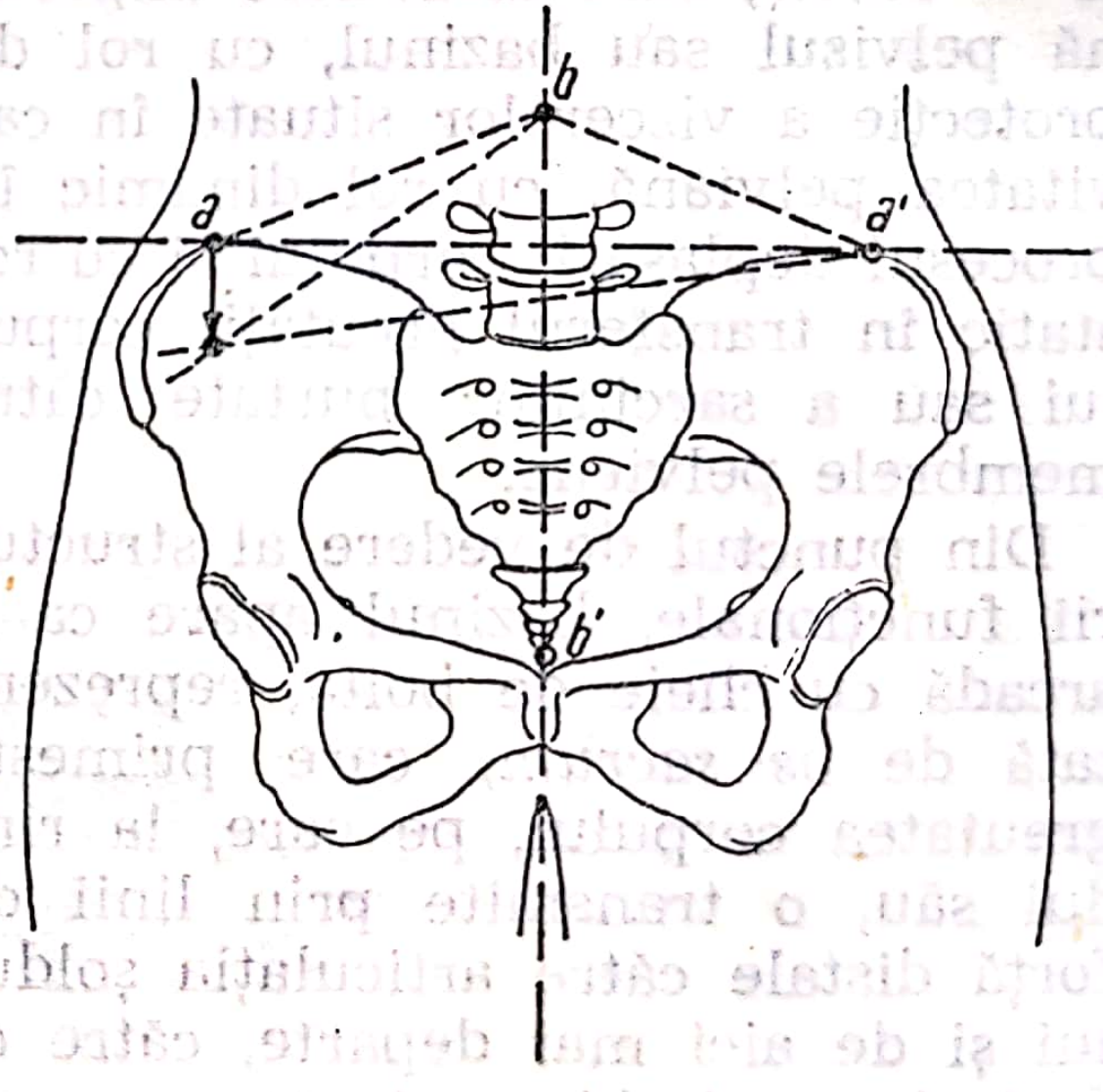

Fig. 8.4.3. — Liniile spino-ombilicale (*a—a′b*) sînt simetrice şi egale; deplasarea unui reper osos modifică situaţia.

Unirea prin linii imaginare a celor două SIPS, cranial, cu apofiza spinoasă a vertebrei L_5 şi, caudal, cu extremitatea proximală a şanţului interfesier formează aşa-zisul „romb Michaelis" (Gustav Adolf), care reprezintă un important element de apreciere a diametrelor bazinului, utile din punct de vedere obstetrical (fig. 8.4.4.). Normal, în mod teoretic,

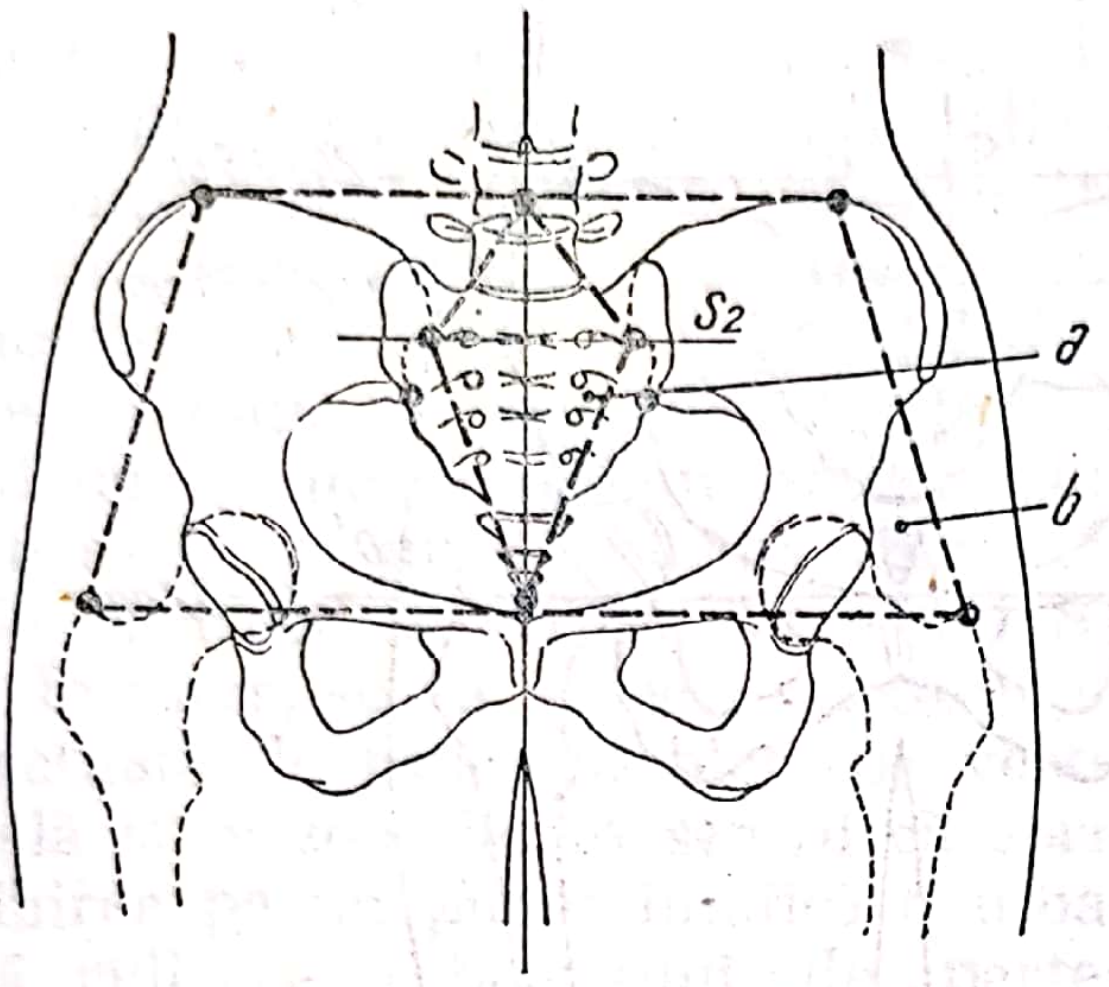

Fig. 8.4.4. — Rombul Michaelis (*a*) și trapezul Neugebauer-Ribemont (*b*).

rombul ar urma să fie alcătuit din două triunghiuri suprapuse, cu laturi egale, care indică o perfectă simetrie a bazinului. În realitate însă, această situație este excepțională, cel mai adesea existînd o diferență între ariile celor două triunghiuri laterale — drept și stîng —, diferența care, cînd depășește 0,5 cm, denotă deja o asimetrie a bazinului (4). De asemenea, deseori diagonala verticală în porțiunea de deasupra celei orizontale este mai scurtă, astfel încît triunghiul superior lombosacrat are aria mai mică decît triunghiul inferior sacrat. În general, descrierea frecventă a unor diferențe de 2—3 cm între dimensiunile diagonalelor verticală și orizontală ale așa-zisului „romb“ a făcut să fie recomandată, ca fiind mai corespunzătoare, denumirea de „patrulater obstetrical“ (4).

Folosind reperele osoase reprezentate de crestele iliace și de marginea superioară a marilor trohantere, prin unirea lor cu linii imaginare se obține o figură geometrică trapezoidală, descrisă de Neugebauer-Ribemont sub denumirea improprie de „paralelogram“ (fig. 8.4.5, *a*, *b*, *c*), și care, în mod normal, are latura mare situată distal bitrohanterian și latura mică cranial biiliac; liniile virtuale duse în prelungirea laturilor laterale ale trapezului se întîlnesc la zenit într-un unghi ascuțit, situat deasupra capului celei examinate (*a*). Deplasarea reperelor osoase modifică aspectul trapezului fie în sensul îngustării sale (*c*), fie în sensul inversării direcției laturilor (*b*).

Reperele osoase ale bazinului folosesc pentru stabilirea diametrelor acestuia, utile pentru practica obstetricală, constituind un indiciu pentru conducerea travaliului în cazul bazinelor viciate. În medie, diametrele exterioare normale sînt cele pre-

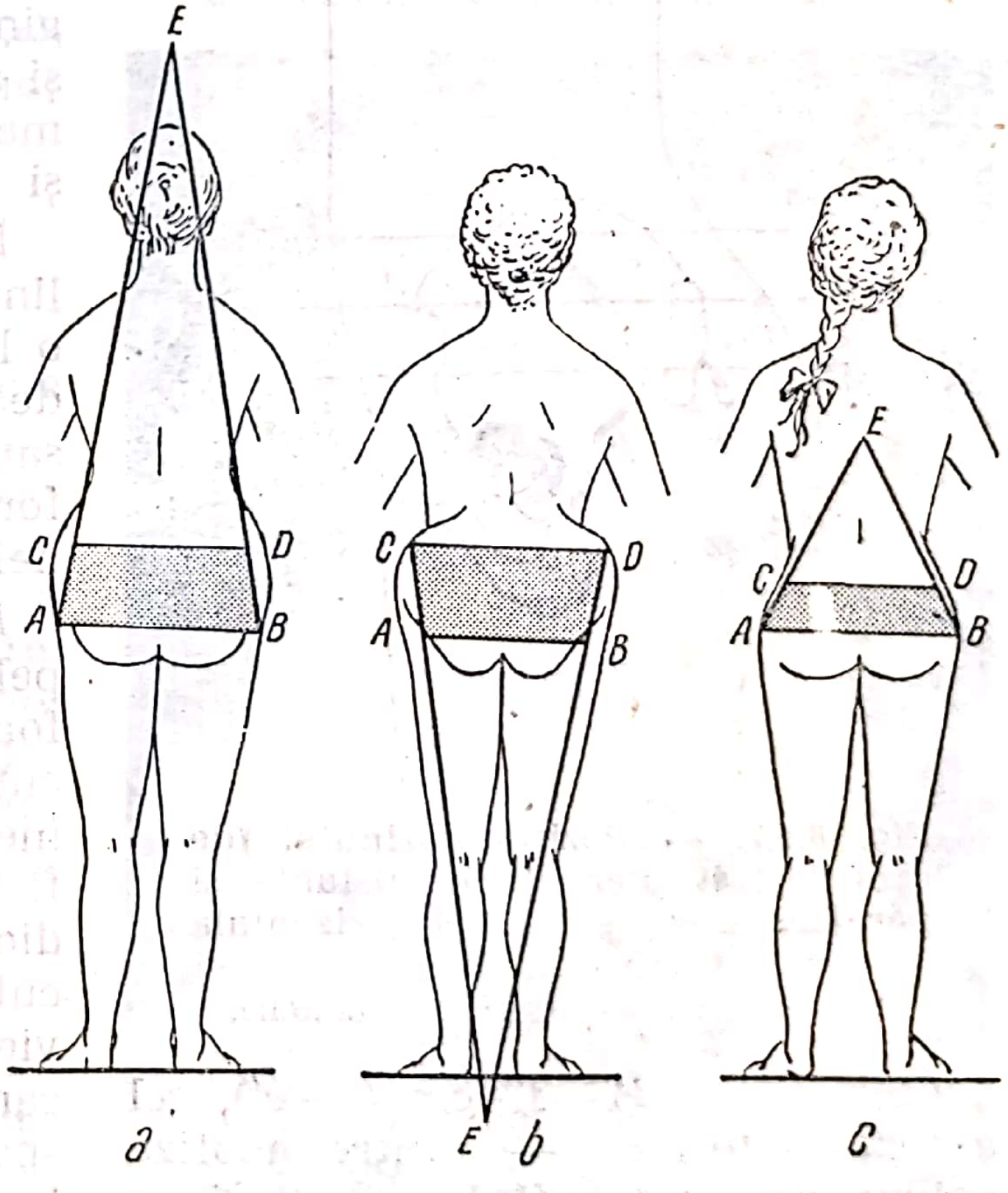

Fig. 8.4.5. — Trapezul Neugebauer-Ribemont.

zentate schematic în fig. 8.4.6: diametrul bicrest între cele două creste iliace este de 24—25 cm (*a*—*a′*), cel bispinos — între cele două SIAS — este de 27—28 cm (*b*—*b′*), cel bitrohanterian, de 31—32 cm (*c*—*c′*), cel antero-posterior — între apofiza spinoasă a vertebrei L_5 şi marginea inferioară a pubisului —, de 12 cm (pelvimetrie internă) (*d*—*d′*), iar între promontoriu şi marginea superioară a pubisului, de 9 cm (*e*—*d′*) (pelvimetrie internă).

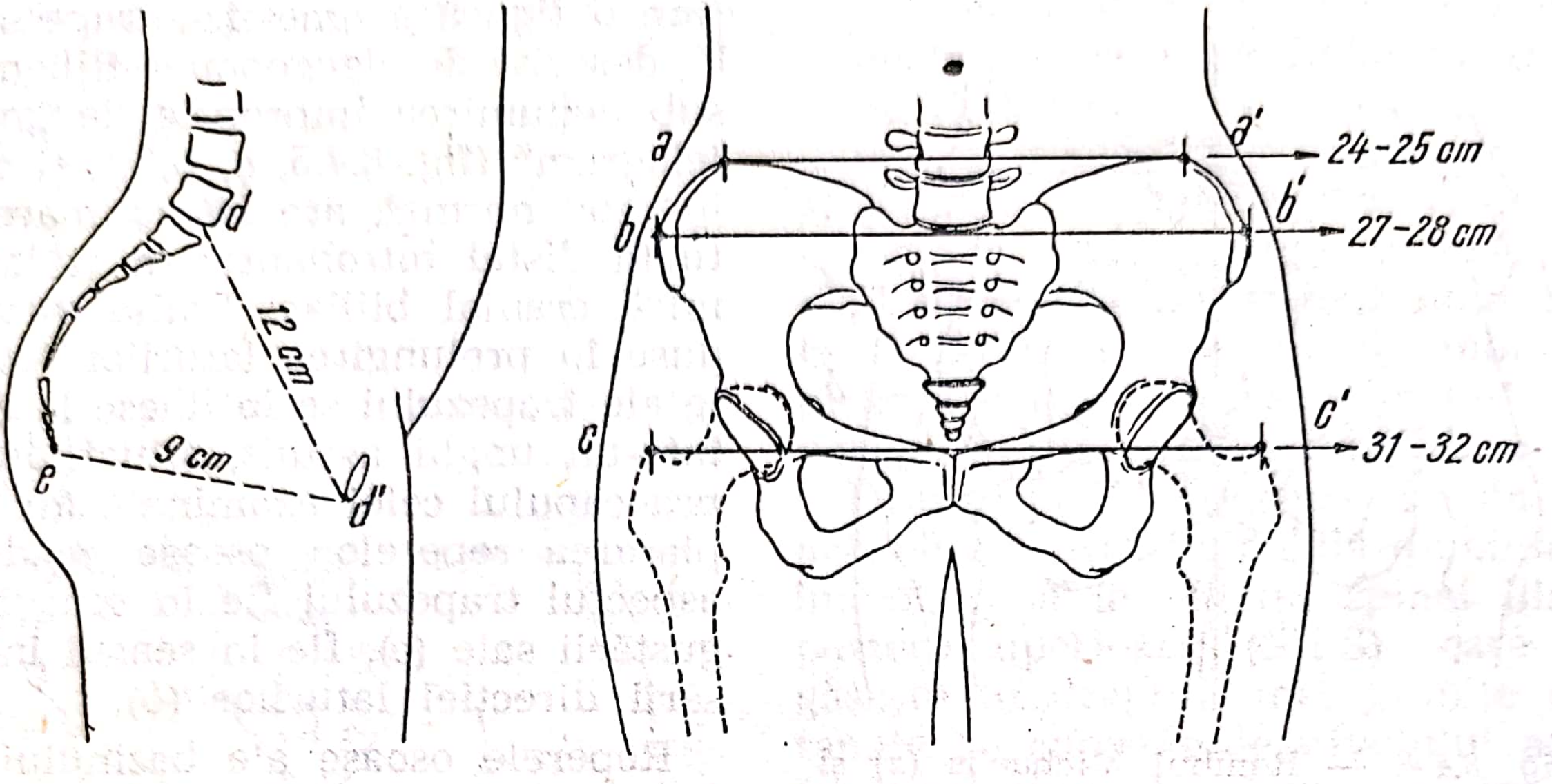

Fig. 8.4.6. — Diametrele exterioare ale bazinului.
a—*a′* — bicrest; *b*—*b′* — bispinos; *c*—*c′* — bitrohanterian; *d*—*d′* — lombo-pubian (de profil); *e*—*d′* — promontoriu — marginea superioară a pubisului.

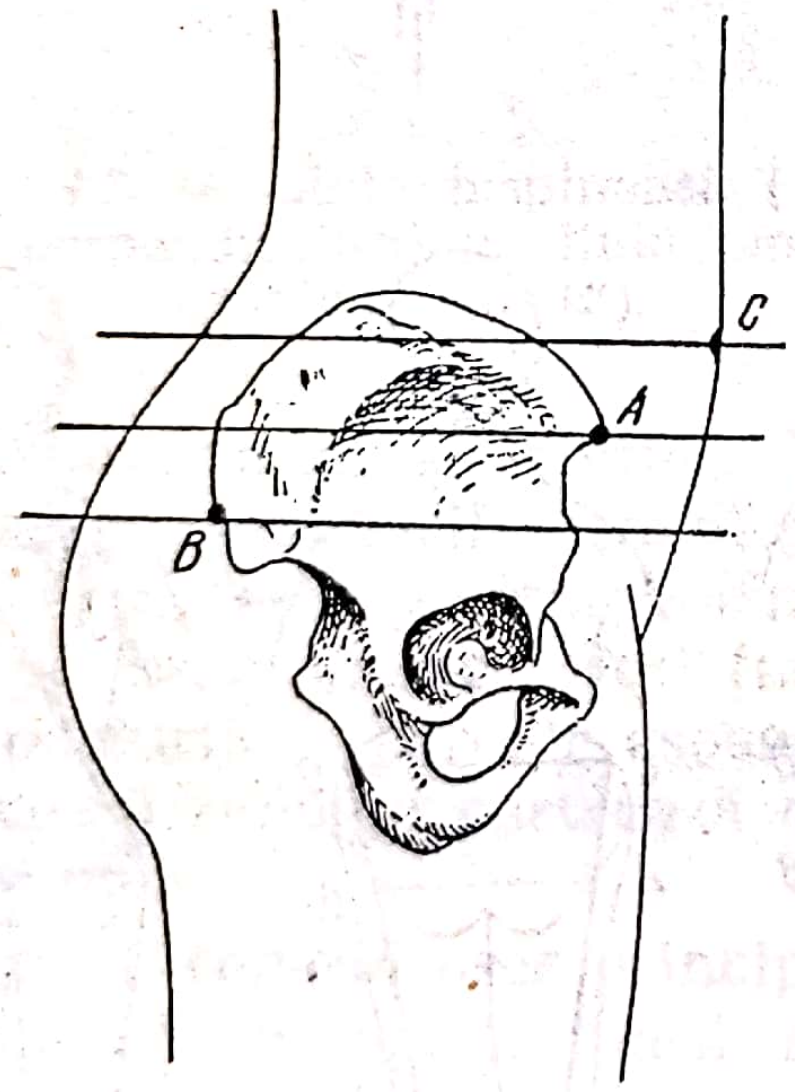

Fig. 8.4.7. — Poziţia bazinului (de profil): trei planuri echidistante şi paralele între ele şi cu orizontala solului.
A — SIAS; *B* — SIPS; *C* — ombilic.

În plan orizontal trei planuri imaginare trecute la nivelul SIAS, SIPS şi al ombilicului sînt pe bazinul normal echidistante, paralele între ele şi cu orizontala solului (fig. 8.4.7.).

În acelaşi sistem de examinare, o linie care uneşte SIAS cu SIPS este o linie înclinată ventral la un unghi de maximum 12—15° (3). Depăşirea sau închiderea acestuia indică deformări ale bazinului sau ale coloanei vertebrale.

Examinarea articulaţiilor centurii pelviene — articulaţii semimobile şi foarte strînse (20) — nu poate fi făcută clinic, întrucît mişcările minime ce au loc la acest nivel nu pot fi înregistrate decît prin metode radiologice complexe (4). Practic, articulaţia propriu-zisă a centurii pelviene, cea pubiană, este o simfiză care permite, numai în condiţiile speciale create de infiltraţia şi relaxarea ligamentară din graviditate, o ușoară îndepărtare a celor două suprafețe osoase aflate în contact. În aceleași condiții, pot exista mișcări de mutație și contramutație (lat. *mutatio*=balansare) a oaselor coxale în jurul unui ax transversal, în articulația sacroiliacă, de tip diartroamfiartroză, mișcare ce permite lărgirea deschiderii strîmtorii inferioare a bazinului, care poate atinge 15 mm, în condițiile în care se adaugă și mișcarea de mutație a osului sacru în jurul unui ax transversal ce trece la nivelul vertebrei S_2.

În mers, se va aprecia mișcarea efectuată de bazin în bloc, pe verticală și orizontală, în sensul că sprijinirea pe un picior implică o ușoară ridicare a bazinului de partea opusă.

8.4.1.

Leziuni (malformații) congenitale

Leziunile congenitale ale oaselor centurii pelviene se însoțesc în mod obișnuit de leziuni de aceeași etiologie ale osului sacru sau de leziuni viscerale.

8.4.1.1.

Aplazia iliosacrată

Aplazia iliosacrată este o leziune rară, întrucît osul iliac este una dintre piesele osoase cele mai constante. Afecțiunea constă în aplazia simultană a unei aripi sacrate și a tuberozității iliace corespunzătoare, ceea ce conduce la formarea unei sinostoze congenitale, urmată de deformarea oblic-ovalară a bazinului, cu implicații obstetricale.

8.4.1.2.

Aplazia cavității cotiloide

Este o malformație frecventă, care constituie unul dintre factorii favorizanți sau determinanți în producerea șoldului luxabil. Leziunea se datorește faptului că, în a IV-a lună de viață intrauterină, alungirea membrelor pelviene implică flexia în articulațiile șoldului și genunchiului, cu tendința de exteriorizare a capului femural din cavitatea cotiloidă, astfel încît aceasta, lipsită de conținut, se aplatizează treptat, nemaipermițînd la naștere începuirea corectă a capului femural în cavitatea cotiloidă. Semiologia afecțiunii va fi descrisă odată cu leziunea congenitală a articulației șoldului.

8.4.1.3.

Aplazia simfizei pubiene

Aplazia simfizei pubiene însoțește extrofia vezicală și epispadiasul — afecțiuni congenitale caracterizate, între altele, prin dehiscența peretelui abdominal subombilical, pe linia mediană, oasele pubiene la naștere fiind îndepărtate unul de altul cu

Fig. 8.4.8. — Disjuncție pubiană — extrofie vezicală *(imagine radiografică).*

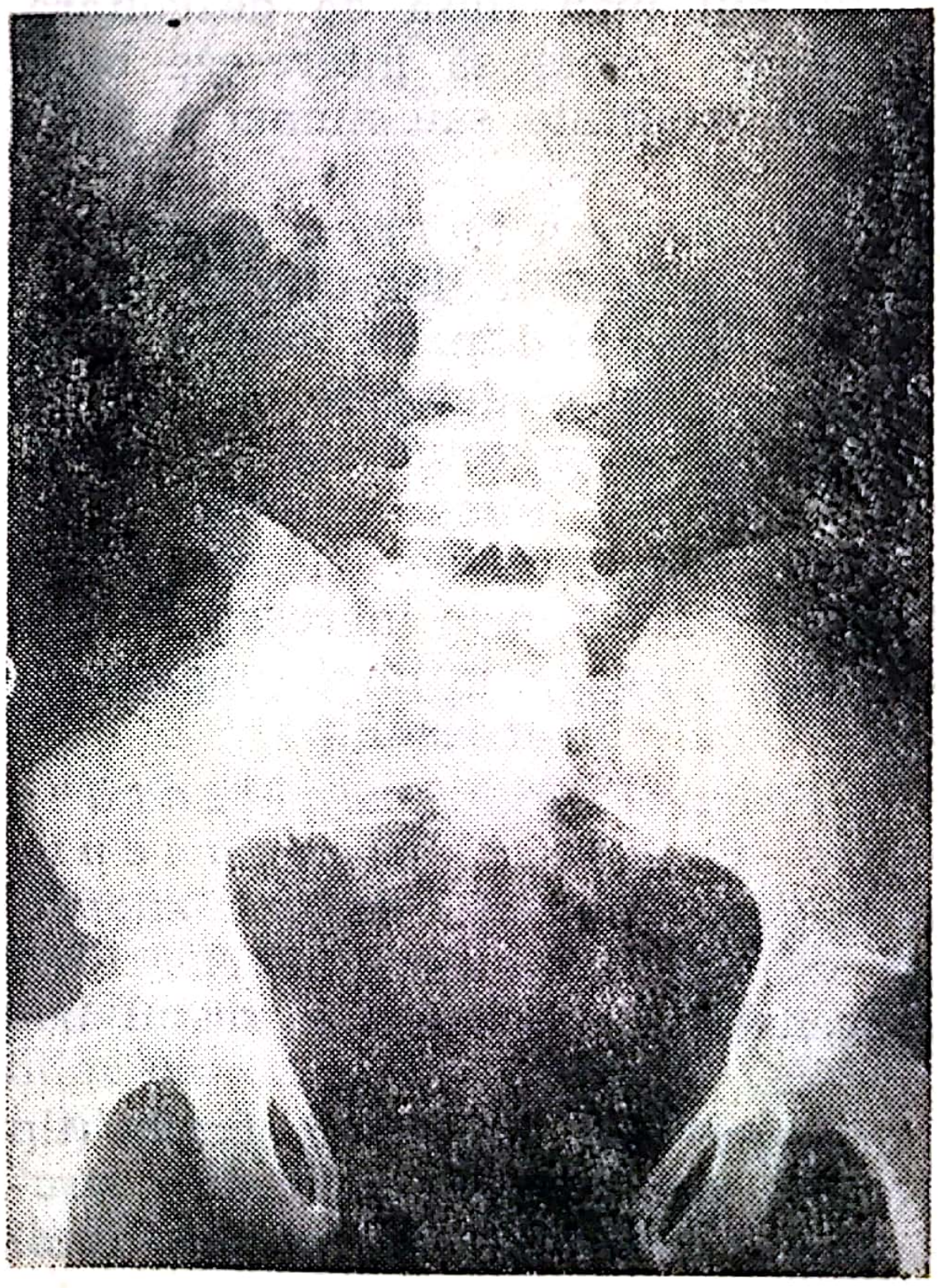

circa 1 cm şi chiar mai mult (fig. 8.4.8).

Lipsite de un sprijin reciproc, oasele iliace au tendinţa de a se rota către în afară, în jurul unui ax ce trece prin articulaţiile sacroiliace, aşezîndu-se într-un plan aproape sagital, fără ca aceasta să influenţeze apreciabil statica sau mersul.

8.4.1.4.
Bazine viciate congenital

În această categorie se grupează numeroase variante de bazin viciat, datorite unor anomalii de dezvoltare scheletică care afectează această structură în totalitate sau numai o parte a acesteia.

Procesul patologic congenital se poate manifesta fie prin exces, fie prin lipsă.

Bazinul dezvoltat în exces sau mărit este acela ale cărui diametre depăşesc cu 1—2 cm pe cele normale (9) (29); poate fi întîlnit şi la femei cu talie mijlocie şi chiar mică.

Bazinul prin lipsă de dezvoltare. Anomalia poate să intereseze bazinul în totalitate sau numai o parte a sa.

Afectarea întregului bazin. Oprirea în dezvoltarea generală a bazinului poate îmbrăca aspeste multiple, datorate diminuării diametrelor în totalitate („bazinul de pitic") sau numai a unora dintre ele, fie prin lipsa dezvoltării osoase, fie, dimpotrivă, prin îngroşarea oaselor, aşa cum se întîmplă uneori în cazul bazinului masculin.

Afectarea localizată a diferitelor componente ale bazinului. Iniţial,. anomalia vizează osul sacru, ulterior fiind antrenat în deformare şi restul bazinului.

Bazinul oblic-ovalar şi simplu (tip Naegele) este caracterizat prin atrofia unei aripi sacrate şi a porţiunii corespondente a osului iliac, cu crearea sinostozei sacroiliace, în care osul iliac ia contact cu linia apofizelor spinoase sacrate. Pliul fesier este mai ridicat de partea afectată şi întreaga masă musculară fesieră este îngustată.

Bazinul oblic-ovalar dublu (tip Robert) se individualizează prin atrofia aripilor iliace, cu sinostoză sacroiliacă bilaterală şi înclinarea oaselor coxale medial şi caudal.

Bazinul despicat este o malformaţie datorată afectării fie a sacrului, fie a pubisului.

În prima eventualitate, sacrul poate lipsi parţial sau în totalitate, caz în care aripile iliace se reunesc dorsal pe linia mediană, astfel încît diametrul antero-posterior se alungeşte, în timp ce cel transversal se micşorează (9) (36).

8.4.2.
Leziuni traumatice

8.4.2.1.
Luxaţiile centurii pelviene

Sînt leziuni care succedă unor traumatisme violente, la care, prin excepţie, elementele osoase rezistă şi cedează numai cele ligamentare, creîndu-se *„disjuncţia articulară"* — denumire sub care sînt descrise cel mai adesea aceste leziuni.

Luxaţia pubiană este o dislocare articulară asimetrică, în care, de obicei, osul de pe care au cedat ligamentele se mobilizează, depărtîndu-se şi denivelîndu-se atît în înălţime, cît şi în plan antero-posterior de celălalt os pubis. Această deplasare imprimă, în final, efectul de rotaţie externă a hemibazinului respectiv.

În general, agentul causal este un impact antero-posterior aplicat pe regiunea pubiană sau unul transversal, care, strivind bazinul, induce alunecarea unui os pubis sub celălalt.

Simptomatologia este în general redusă și mascată de semnele șocului, inerent violenței traumatismului. Se poate totuși observa durere spontană și mai ales provocată de presiune în regiunea simfizei, cu formarea unui hematom prepubian însoțit de echimoză întinsă. Prin măsurătoare se pot constata lărgirea diametrului transversal al bazinului, ascensionarea osului coxal, mai ales în cazul asocierii disjuncției sacroiliace cu scurtarea membrului pelvian, care se așază în rotație externă. În cazurile de disjuncție majoră, impotența funcțională poate deveni atît de intensă, încît simulează paralizia. Abducția pasivă și rotația externă a membrului pelvian de partea afectată pot fi dureroase (20).

Luxația iliosacrată însoțește cel mai adesea disjuncția pubiană sau este concomitentă altor leziuni traumatice ale bazinului. De obicei, ligamentele care au cedat rămîn pe sacru și leziunea este marcată de durere posterioară în spațiul interiliosacrat. Leziunea poate fi doar bănuită în ansamblul lezional consecutiv traumatismului cauzal.

8.4.2.2.

Fracturile centurii pelviene

Fracturile centurii pelviene se produc ca urmare a unor traumatisme de o violență deosebită ce determină linii de forță antagonice, care acționează asupra structurilor în *sens transversal,* tinzînd să apropie oasele iliace unul de celălalt, în *sens sagital,* tinzînd să ovalizeze bazinul, sau în *sens vertical,* tinzînd să turtească înălțimea coxalelor — toate întrerupînd printr-una sau mai multe linii de fractură inelul osos al bazinului.

Leziunile rezultate se produc obișnuit în zonele slabe existente în arhitectonica bazinului, și anume: dorsal — regiunea articulară iliosacrată și regiunea găurilor sacrate; ventral — regiunea găurilor obturate și simfiza pubiană. Unele traumatisme cu direcții sau forțe de acțiune particulare pot fi urmate de fracturi parțiale sau parcelare, care, după cum le desemnează și numele, afectează numai parțial unul dintre elementele componente ale osului coxal.

Fracturile parcelare (fig. 8.4.9) respectă în ansamblu structura centurii pelviene și nu compromit statica bazinului.

Fracturile ilionului (lat. *ilium*=flanc) se produc la următoarele niveluri:

Fractura aripii iliace, prin șoc direct, se manifestă prin durere la nivelul crestei și eventuala mobilitate anormală a segmentului fracturat.

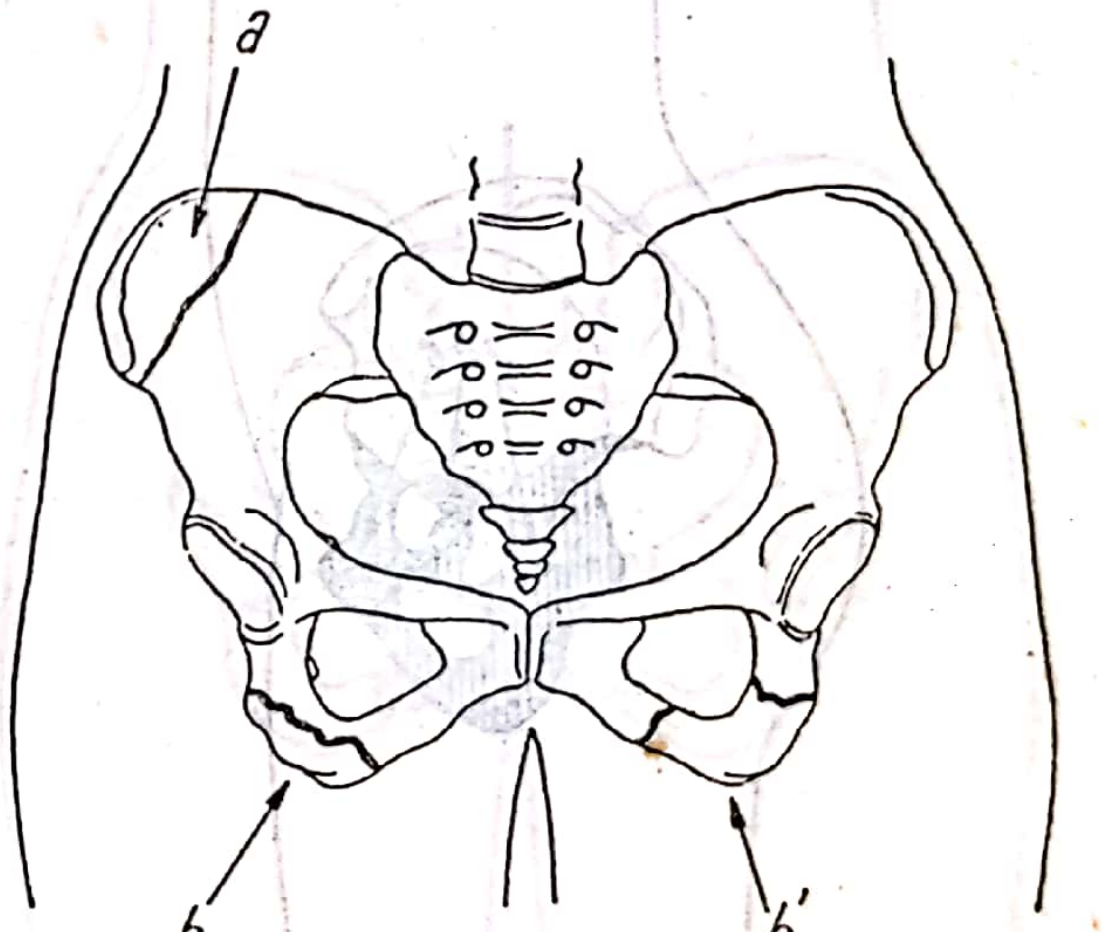

Fig. 8.4.9. — Fracturi parcelare *(după E. Forgue).*

a — de aripă iliacă; *b*—*b'* — de ischion.

Fractura spinei iliace antero-superioare reprezintă în fapt o smulgere osoasă sub acțiunea inserției mușchilor croitor și tensor ai fasciei late. Contracția violentă a mușchiului drept anterior poate smulge spina iliacă antero-inferioară. În ambele situaţii leziunea se manifestă prin durere locală, echimoză şi impotenţă funcţională, dictată de lipsa de sprijin în contracţie a muşchiului respectiv. Membrul pelvian este imobilizat în flexie şi abducţie uşoară (29).

Fracturile ischionului. La acest nivel, fracturile pot interesa ramura ischiopubiană şi tuberozitatea ischiatică.

Fractura ramurii ischiopubiene se produce prin şoc direct şi, datorită învelişului solid fibroperiostic, deplasarea fragmentelor este rară. Există totuşi riscul de lezare concomitentă a corpilor cavernoşi şi a uretrei bulbare prin tracţiuni asupra aponevrozei perineale mijlocii.

Fractura tuberozităţii ischiatice — leziune rară — succedă unui şoc direct sau unei tracţiuni puternice a muşchilor ischiogambieri, aşa cum se întîmplă mai ales la dansatori. Ca şi în cazul varietăţii precedente, leziunea se însoţeşte de durere ischiatică, în special la presiune, localizată în porţiunea distală a fesei, şi — în cazul deplasării fragmentului fracturat — de denivelarea celor două tuberozităţi.

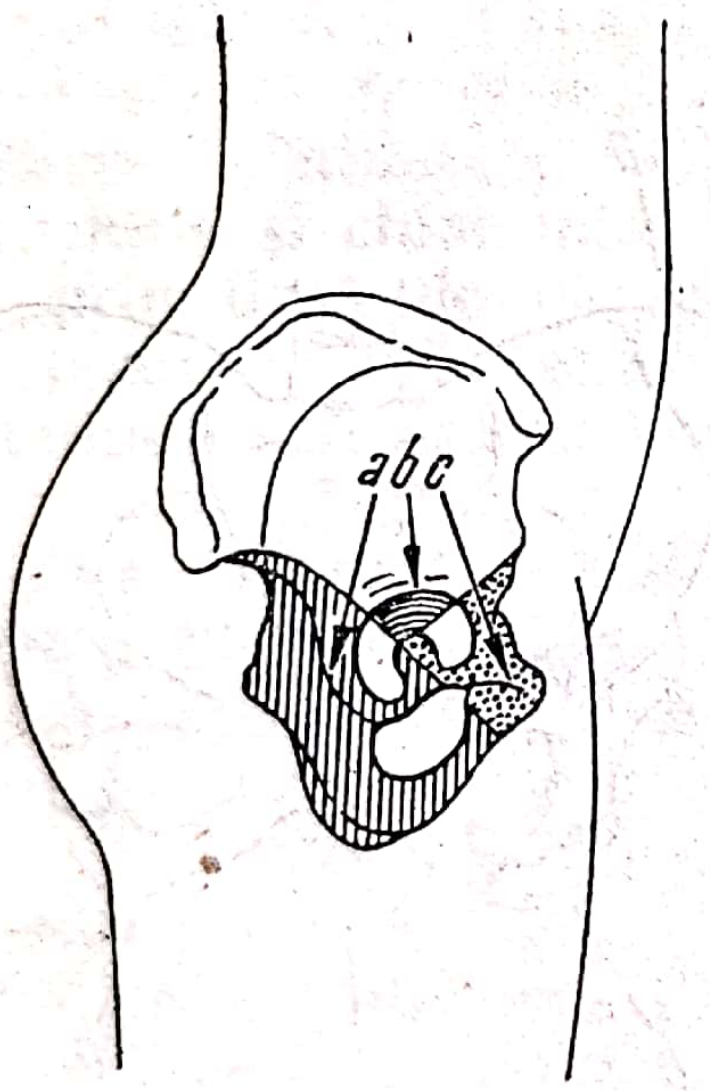

Fig. 8.4.10. — Masivele osoase ale cotilului.

a — dorsal — ilioischiatic; *b* — ventral — iliopubian; *c* — cranial — bolta cotilului.

Fractura cotilului este o leziune mai frecventă, întrucît orice fractură a bazinului poate interesa suprafaţa articulară. Fractura cotilului se produce ca urmare a percutării realizate de capul femural sub acţiunea unui şoc cu direcţie transversală aplicat pe marele trohanter, a unui şoc aplicat în axul femurului la nivelul genunchiului în flexie la 90°, aşa cum se întîmplă în accidentele de circulaţie prin izbirea genunchiului de tabloul de bord sau, în acelaşi tip de accidente, prin transmiterea şocului în lungul membrului pelvian în extensie. Fractura interesează masivele osoase care înconjură cavitatea acetabulară, şi anume coloana dorsală ilioischiatică, cea ventrală iliopubiană, sau cea cranială, sau bolta cotilului (fig. 8.4.10). Oricare dintre aceste leziuni — şi cu atît mai mult cele mixte — poate interesa într-un grad variabil suprafaţa articulară, dictînd totodată gradul de afectare funcţională. Fractura coloanei dorsale, ca şi fractura peretelui posterior al cotilului, desprinzînd un fragment variabil ca întindere din suprafaţa dorsală articulară, se însoţesc de luxaţia corespunzătoare a capului femural, manifestată prin scurtarea apreciabilă a membrului pelvian, cu flexia coapsei pe bazin şi a gambei pe coapsă, adducţia şi rotaţia internă — semne caracteristice pentru luxaţia posterioară a capului femural.

Fractura coloanei ventrale, ca şi cea a peretelui ventral cotiloidian, care poate interesa şi partea corespunzătoare a aripii iliace, se pot însoţi de luxaţia anterioară a capului femural.

Traumatismul cu impact transversal produce deplasarea medială a capului femural, luxaţia centrală sau luxația endopelviană, tradusă clinic prin scurtare redusă a membrului pelvian, care rămîne în extensie, abducție și rotație externă ireductibile, iar relieful trohanterian se șterge.

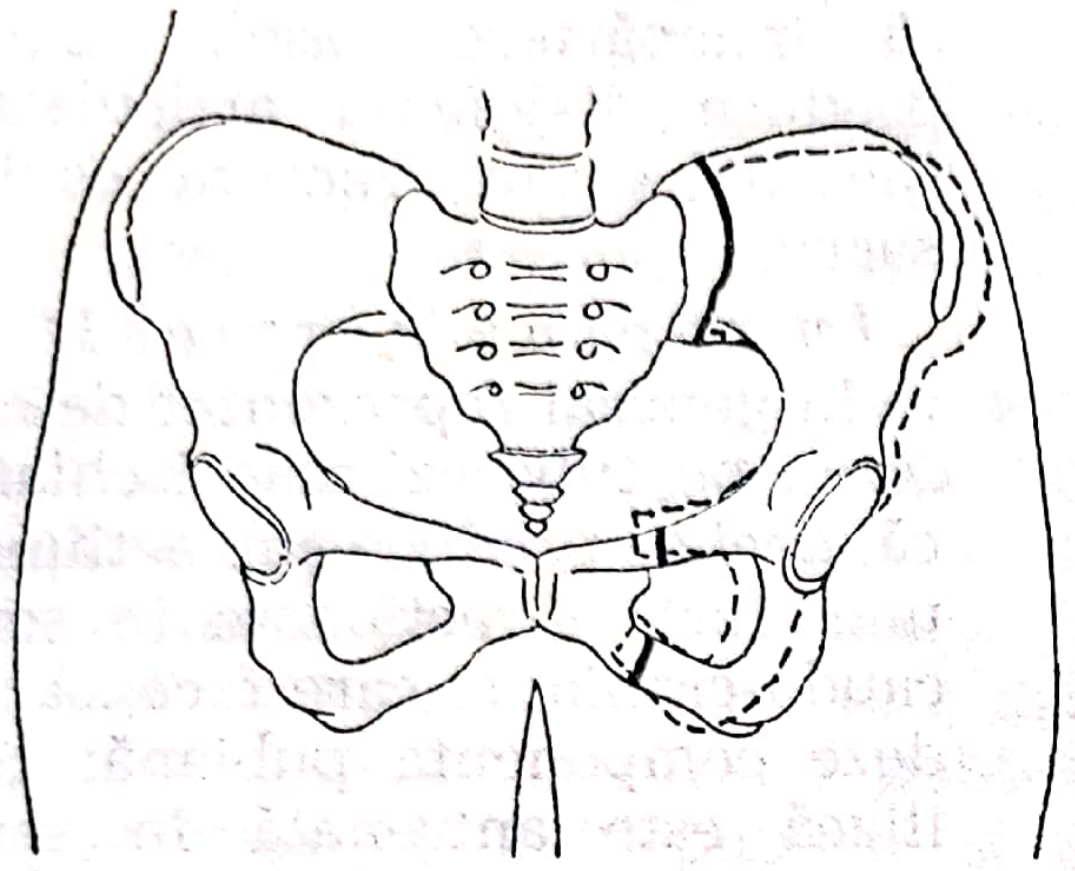

Fig. 8.4.11. — Fractură de bazin tip Malgaigne.

Astfel de leziuni se pot însoți de semne de hemoragie, datorită posibilei lezări a arterelor fesiere sau iliace și care, în funcție de intensitatea lor, pot agrava starea de șoc. Mai frecvent însă se produc, prin lezare directă sau prin elongare datorită luxației posterioare a capului femural, afectarea elementelor nervoase, mai rar a nervului ischiatic la nivelul fesei, și paralizii ca urmare a tracțiunii exercitate pe rădăcinile verticale ale plexului sacrat.

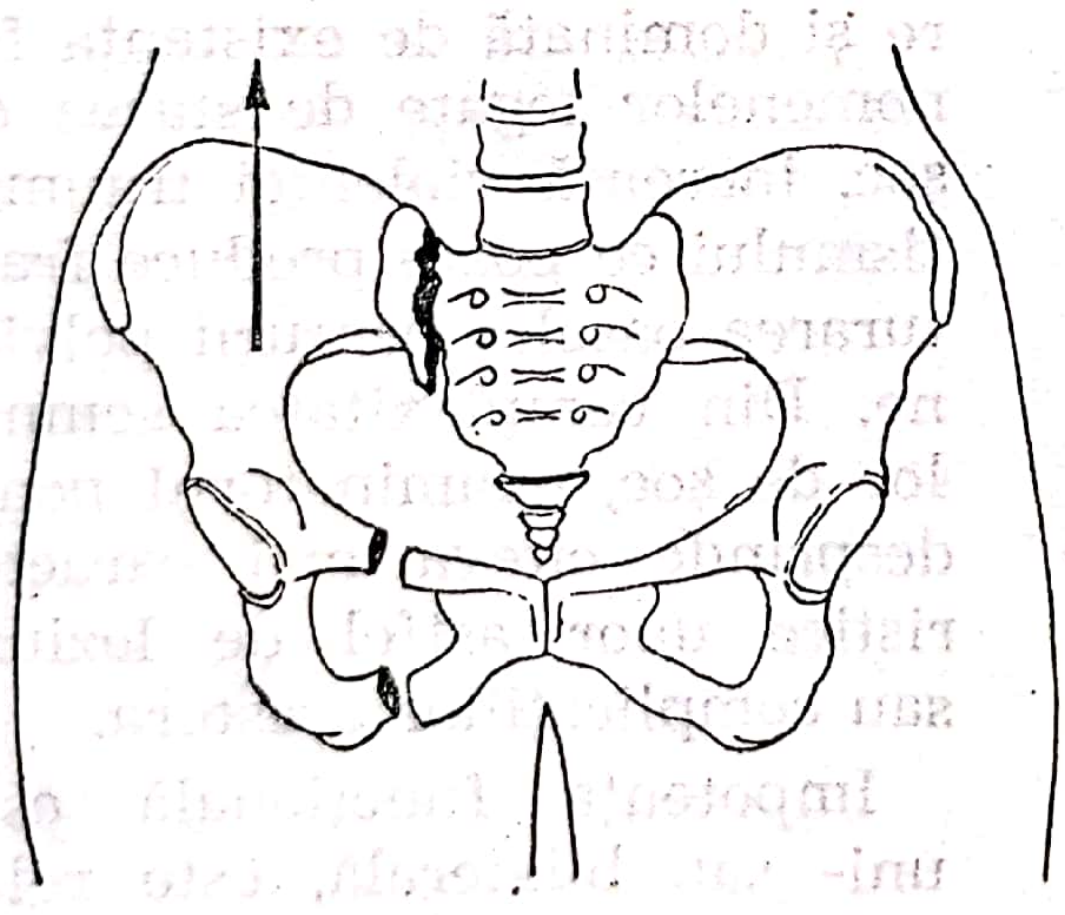

Fig. 8.4.12. — Fractură de bazin tip Voillemier.

Fracturile complexe sînt leziuni ce rezultă din varietatea direcției de acțiune a agentului vulnerant.

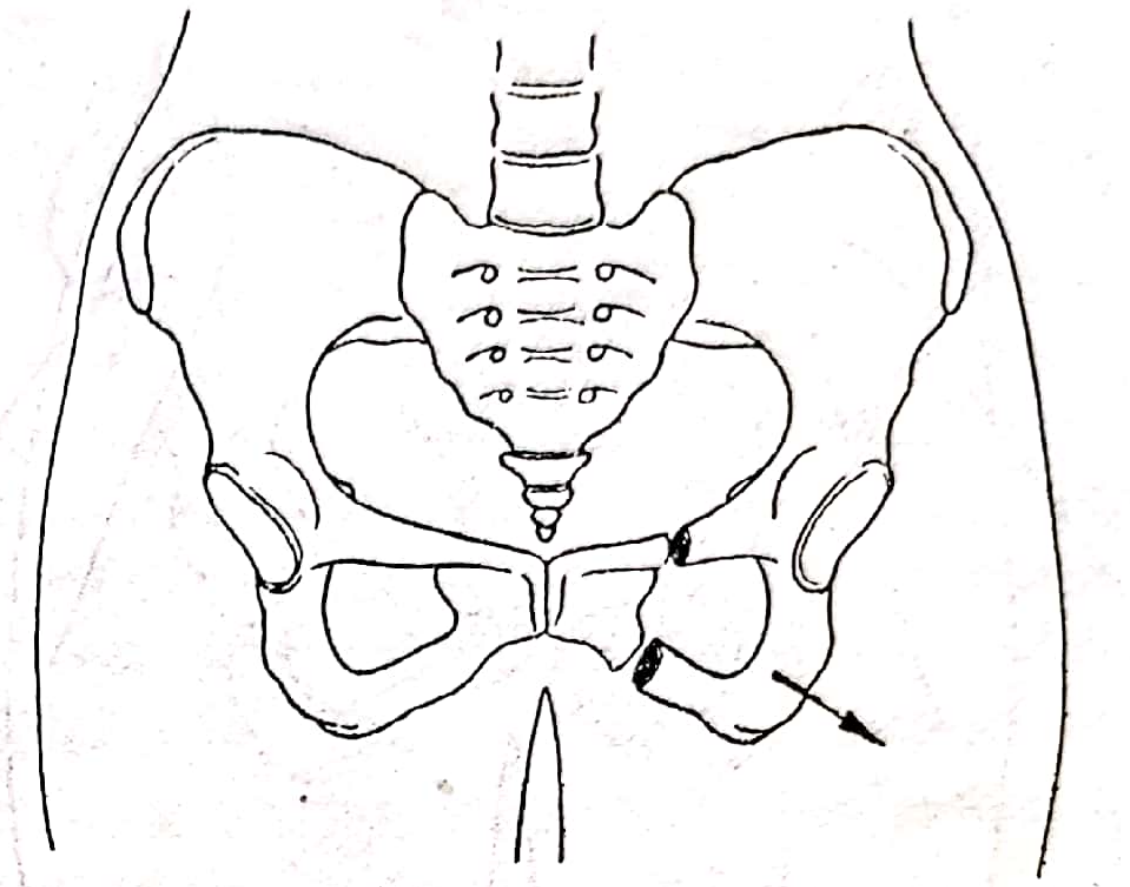

Fig. 8.2.13. — Fractură ischiopubiană sub impact sagital.

Impactul transversal acționează în general asupra foselor iliace externe (11), avînd tendința de a apropia între ele cele două oase iliace (fig. 8.4.11). Sub acțiunea presiunii, în primul rînd cedează osul pubis în zona sa slabă, deasupra și dedesubtul găurii obturate, și apoi partea dorsală a osului iliac. Este fractura tip Malgaigne, fractură dublă, care, luînd naștere sub acțiunea

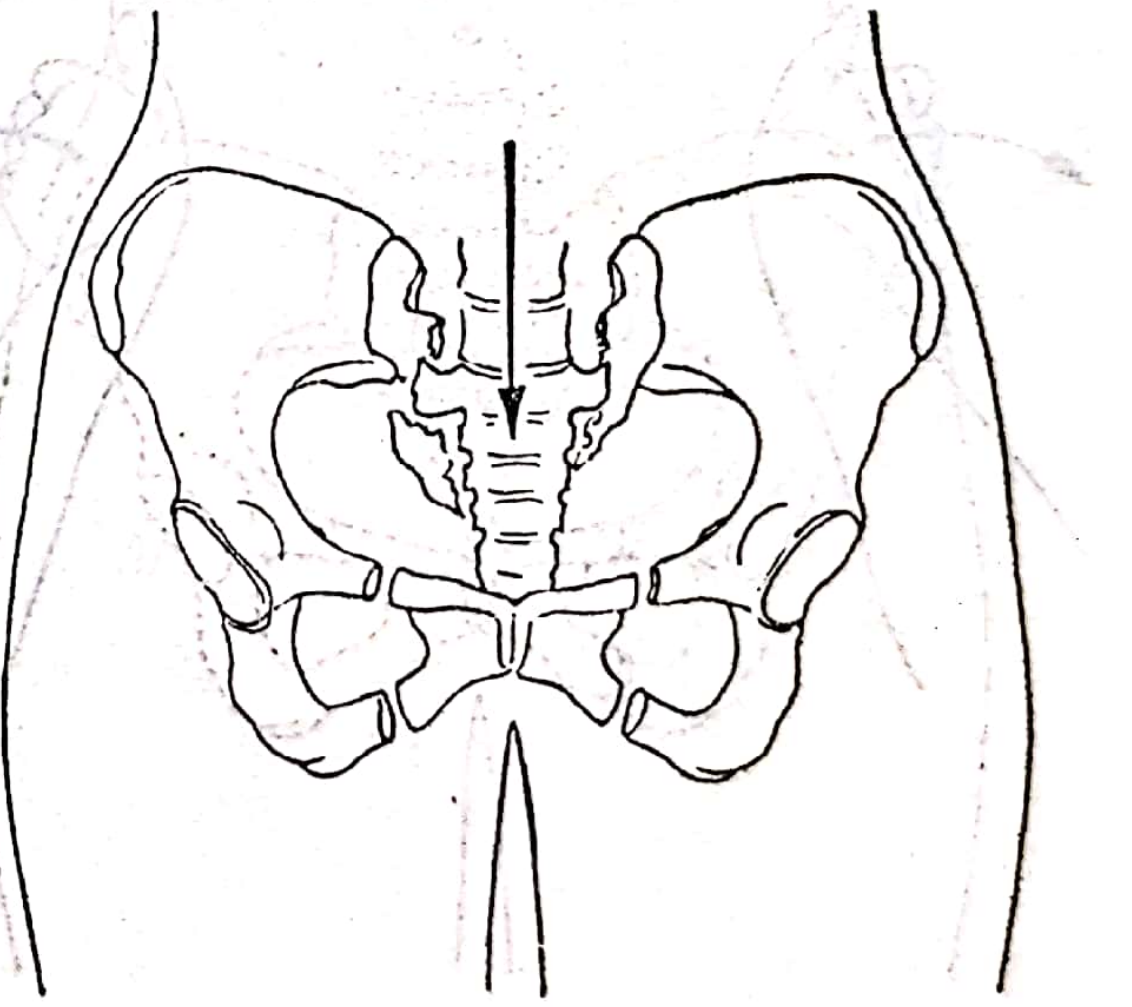

Fig. 8.4.14. — Fractură de bazin sub impact vertical.

unui impact mai violent, interesează dorsal și osul sacru. O astfel de leziune constituie fractura de tip Voillemier (fig. 8.4.12), care poate fi și urmarea unei forțe de acțiune diagonale.

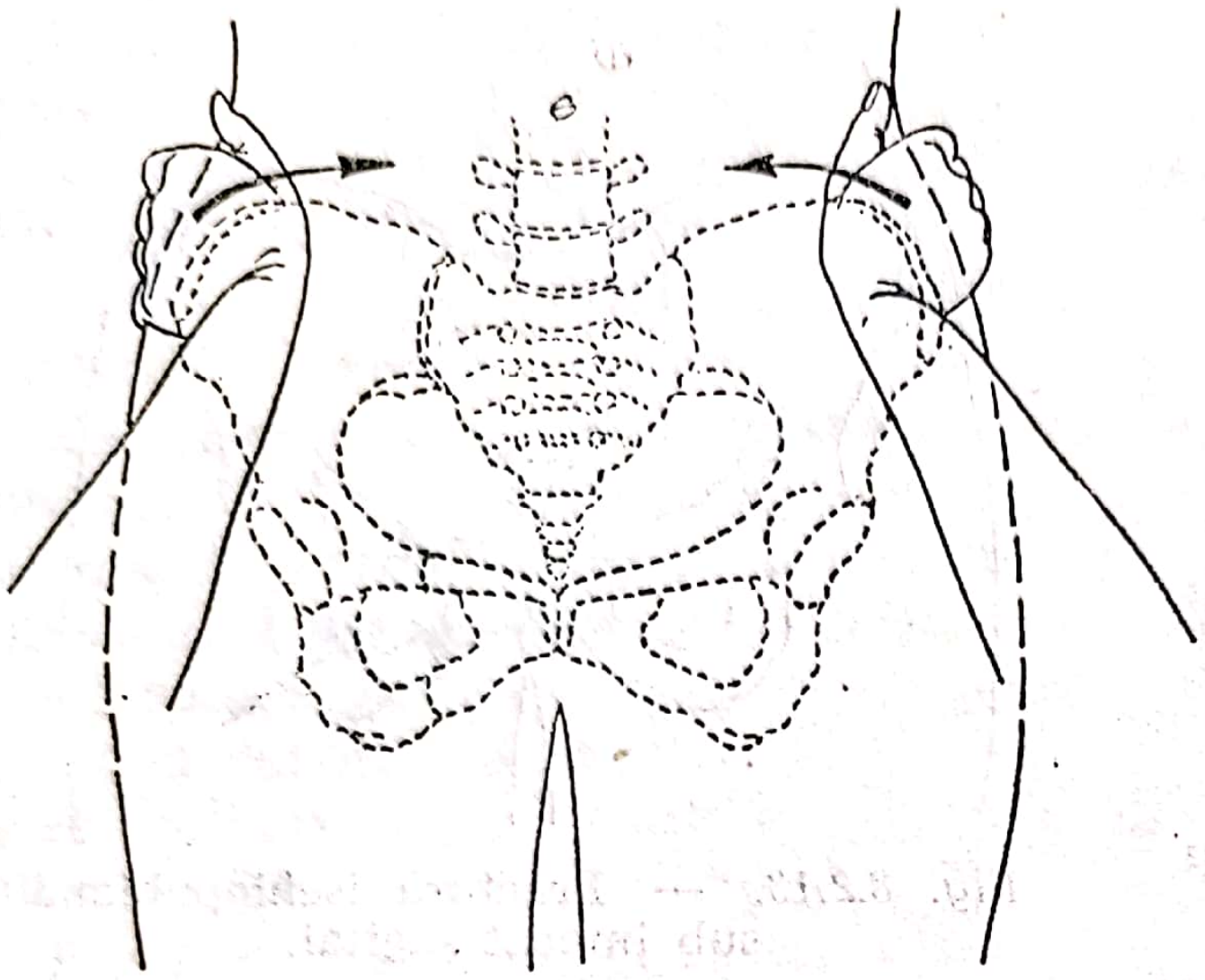

Fig. 8.4.15. — Manevra Verneuil-Eriksen: apropierea crestelor iliace.

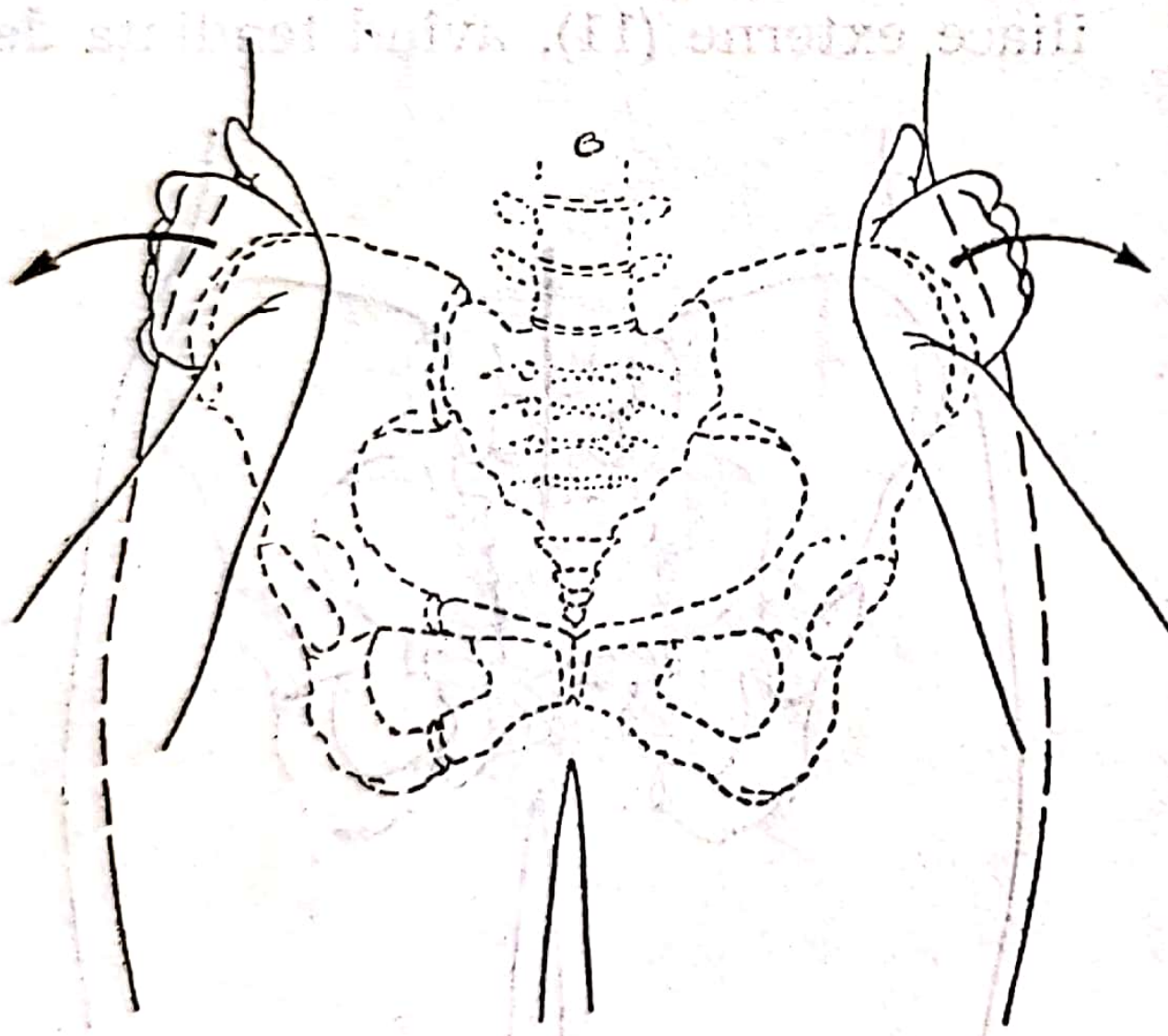

Fig. 8.4.16. — Manevra Larrey: îndepărtarea crestelor iliace.

Impactul sagital acționează în general ventro-dorsal asupra centurii pelviene, avînd tendința de a reduce diametrul mic al bazinului. Sub acțiunea impactului cedează arcul pubian în zona sa slabă, lateral de simfiză, fractura interesînd totodată și ramura orizontală și pe cea ischiatică a osului (fig. 8.4.13). Impactul mai violent cu aceeași forță direcțională, tinzînd să îndepărteze oasele iliace, produce disjuncția articulației sacroiliace sau fractura osului sacru.

Impactul vertical este în general reprezentat de căderea pe tuberozitatea ischiatică, deci se produce sub acțiunea unei forțe direcționate în sens caudo-cranial și care face să cedeze componenta pubiană; cea iliacă este antrenată în sens cranial, ceea ce determină ruperea ligamentelor ventrale sacroiliace, prin intermediul cărora se produce și fractura prin smulgere a osului sacru (fig. 8.4.14).

Din punct de vedere clinic, simptomatologia acestor leziuni osoase este asemănătoare și dominată de existența fenomenelor legate de starea de șoc, inerentă violenței traumatismului ce poate produce fracturarea oaselor centurii pelviene. Din complexitatea semnelor de șoc, examinatorul poate desprinde cîteva mai caracteristice unor astfel de leziuni sau complicațiilor acestora.

Impotența funcțională este uni- sau bilaterală, este relativă sau absolută, în funcție de gravitatea leziunii osoase. În cazurile de afectare a zonei cotiloidiene, simptomatologia poate deveni asemănătoare cu cea întîlnită în fracturile colului femural, marcată în special de rotația externă a piciorului. Deplasarea aripii iliace determină asimetria sau deplasarea liniei bispinoase. Prin palpare se pot identifica zonele dureroase corespunzătoare focarelor de fractură. Fracturile complexe pot antrena o oarecare mobilitate anormală a segmentului osos lezat sau chiar a unui hemibazin. Un astfel de semn se caută fie prin tentativa de apropiere a celor două creste iliace (manevra Verneuil-Eriksen) (fig. 8.4.15), fie prin aceea de îndepărtare a lor (manevra Larrey) (fig. 8.4.16).

Aceste manevre marchează leziunea nu numai prin punerea în evidență a mobilității anormale, ci și prin durerea pe care o provoacă. În general, durerea provocată este mai ușor de observat la nivelul pubisului, al ramurii ischiopubiene și al simfizei sacroiliace, fie prin palpare directă, fie prin imprimarea unei mișcări de abducție a coapselor (semnul Gosselin).

Tactul rectal și cel vaginal trebuie să completeze examenul traumatizatului de bazin, întrucît aceste manevre pot identifica leziunile osoase cu deplasare situate la nivelul excavației (11).

Dat fiind vecinătatea imediată a structurilor osoase ale centurii pelviene și mai ales a micului bazin cu segmente ale aparatului genitourinar, se impune examinarea acestora, întrucît adesea vezica urinară este lezată fie prin tracțiunea exercitată de smulgerea ligamentelor pubovezicale, fie de fragmentele osoase deplasate ce rezultă din ruptura extraperitoneală a vezicii. De asemenea, tracțiunea exercitată asupra aponevrozei perineale mijlocii de către fragmente ischiopubiene deplasate creează secționarea prin forfecare a uretrei bulbare la bărbat.

În majoritatea cazurilor, simptomatologia fracturii de bazin, mai ales cu leziuni izolate, nu este caracteristică și de aceea *examenul radiografic* este indispensabil pentru precizarea diagnosticului (20).

8.5.

Membrul pelvian

În vederea examinării comparative a membrelor pelviene, subiectul va fi complet dezbrăcat și așezat în poziție de „drepți“, poziție care permite, din față, trasarea axului anatomic reprezentat de o linie abstractă ce unește spina iliacă antero-superioară cu vîrful rotulei și primul spațiu interosos al piciorului (fig. 8.5.1). Din profil, axul membrului este o linie imaginară ce unește spina iliacă antero-superioară cu vîrful maleolei externe (fig. 8.5.2).

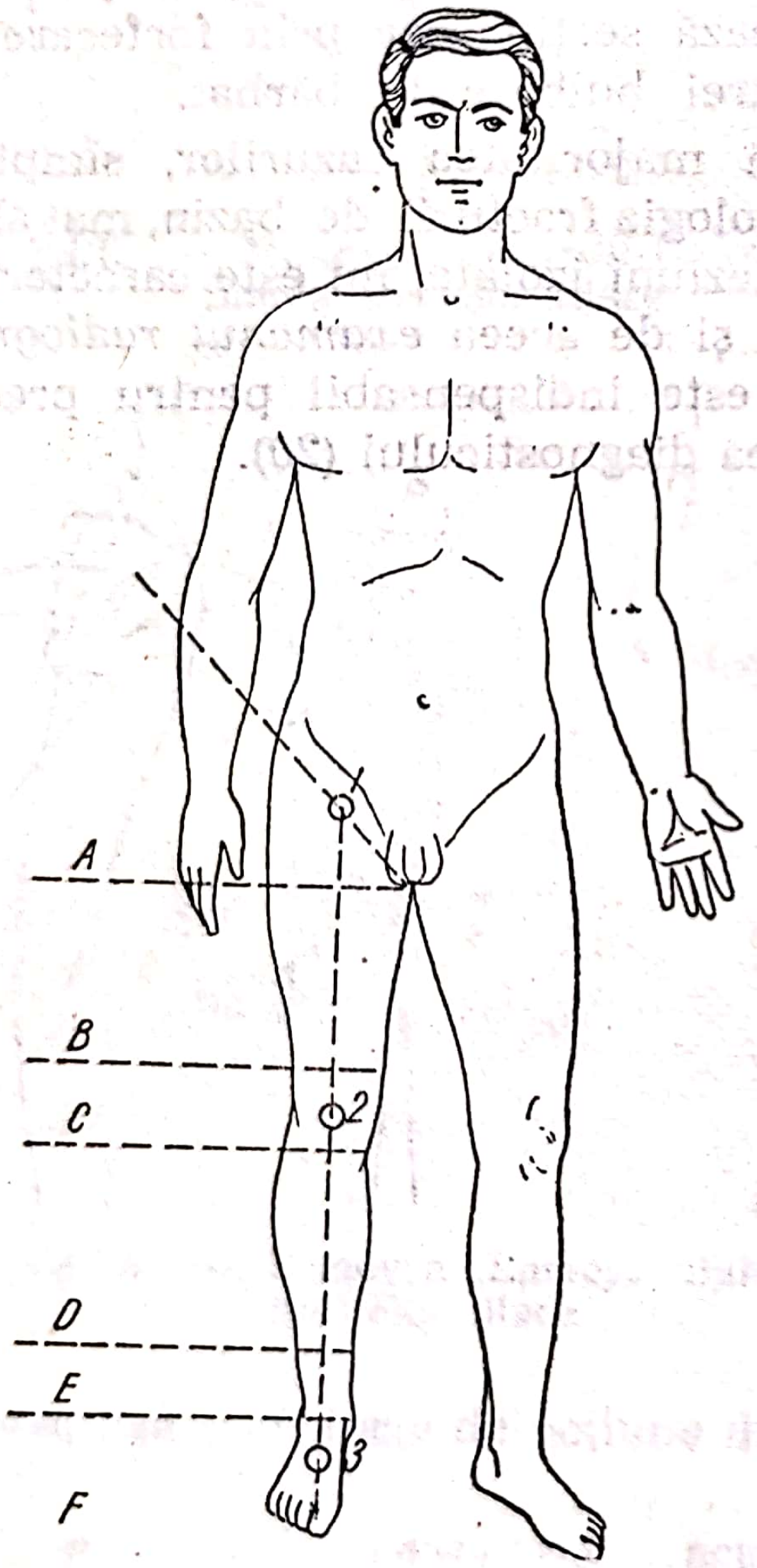

Fig. 8.5.1. — Membrul pelvian: repere osoase și delimitarea celor șase segmente topografice *(din față).*

1 — SIAS; **2** — vîrful rotulei; **3** — primul spațiu interosos; ***A*** — șoldul; ***B*** — coapsa; ***C*** — genunchiul; ***D*** — gamba; ***E*** — glezna; ***F*** — piciorul.

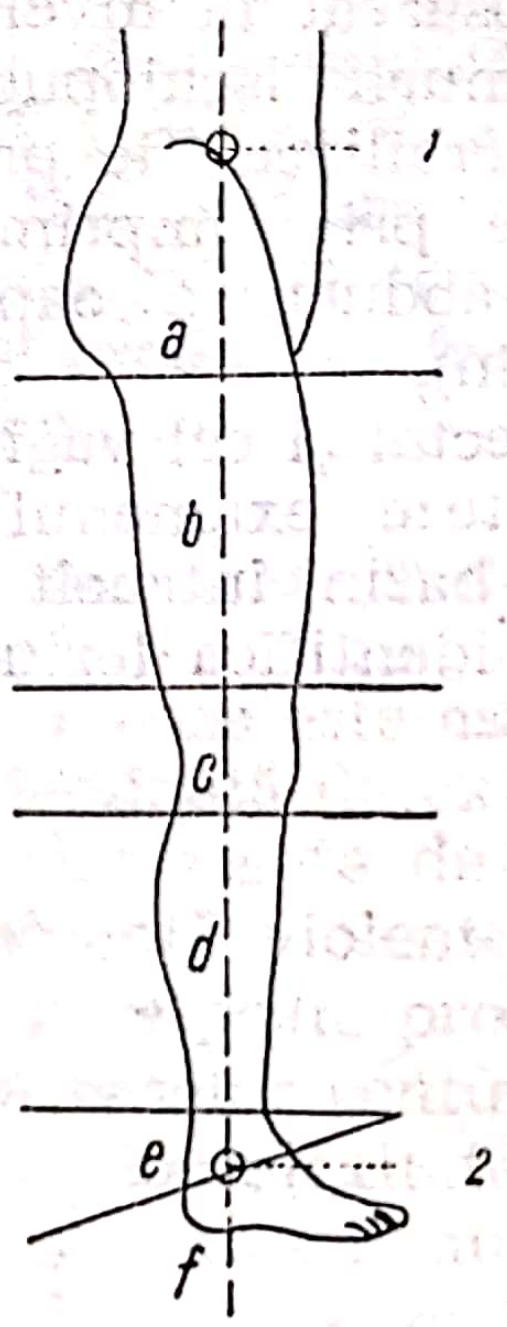

Fig. 8.5.2. — Membrul pelvian: repere osoase și delimitarea celor șase segmente topografice *(din profil).*

1 — SIAS; **2** — vîrful maleolei externe; ***a*** — șoldul; ***b*** — coapsa; ***c*** — genunchiul; ***d*** — gamba; ***e*** — glezna; ***f*** — piciorul.

Pentru a nu se omite nici un element semiologic, este bine ca examinarea clinică să se facă succesiv pe cele 6 segmente topografice ale membrului pelvian, și anume: șoldul, coapsa, genunchiul, gamba, glezna și piciorul (vezi fig. 8.5.1). Măsurarea lungimii și grosimii acestor segmente se face comparativ, atît în ortostatism, cît și în decubit, pe un plan dur, cu bazinul fixat în poziție corectă: linia biiliacă trebuie să fie perpendiculară pe axul corpului și ambele membre pelviene să fie așezate în poziție simetrică, pentru a se putea depista deficitele de lungime, corectate spontan prin modificări de statică a bazinului sau a coloanei vertebrale.

Aprecierea comparativă a grosimii coapselor și gambelor este deosebit de utilă, la acest nivel fiind localizate mult mai frecvent atît diferențele în plus, cît și cele în minus.

Traumatismele cu interesare osoasă a membrelor pelviene, impunînd o imobilizare de durată mai lungă, sînt urmate adesea de amiotrofii importante, cu implicații funcționale apreciabile.

Localizarea preferențială a bolii varicoase la membrele pelviene, cu numeroasele consecințe privind libertatea circulației de întoarcere venoasă și limfatică, face ca limfedemul să se găsească frecvent la acest nivel. Dealtfel, datorită situării declive a membrelor pelviene, aici sînt localizate și edemele datorate scăderii tensiunii, și cele datorate tulburărilor survenite în metabolismul electroliților, prin lezarea peretelui capilar etc.

În general, regiunea apare deformată, cu reperele osoase mascate de edem și cu tegumentul de colorație variabilă, în funcție de cauza determinantă.

Examenul tegumentului. Modificările de aspect ale tegumentului sînt frecvente și evidente în special la nivelul gambei, adesea cele de cauză chirurgicală fiind greu de diferențiat de afecțiunile dermatologice.

Paloarea tegumentului în treimea distală a gambei și la nivelul piciorului, însoțită mai ales de modificarea fanerelor, este expresia unor deficite de irigație arterială în faza organică; dimpotrivă, cianoza este expresia suferinței venoase însoțite de stază. Modificările de troficitate sînt adesea datorate bolii varicoase și încep de obicei discret în regiunea maleolară, pentru a se extinde proximal, conferind tegumentului un aspect subțiat, pergamoid, pentru ca mai tîrziu să devină pigmentat, eczematiform, cu formarea unor ulcerații ce își au sediul de predilecție pe fața internă a treimii inferioare a gambei.

Examenul venelor. Sînt accesibile examenului direct vena safenă internă și cea externă, cu unele colaterale mai importante. În condițiile în care este îngreuiată circulația de întoarcere, rețeaua venoasă superficială devine evidentă, fără ca aceasta să aibă o semnificație patologică venoasă directă.

Frecvent, însă, aspectul rețelei venoase superficiale se modifică evident, în sensul că venele, în special cele ale sistemului safen intern, se dilată apreciabil, afectînd în final și sistemul venos profund. În ortostatism, calibrul venelor principale poate crește de 4—5 ori față de cel normal, formînd sinuozități, cu bucle neregulate și adevărate lacuri venoase, care prezintă caracteristica de a dispărea de îndată ce membrul pelvian afectat este ridicat la zenit (vezi 2.2.3 — „Flebopatii varicoase").

Grefarea elementului infecțios pe acest teren flebopatic dă naștere procesului periflebitic sau unei endoflebite, aceasta din urmă cu consecințe importante pentru circuitul venos local și apreciabil risc emboligen (vezi 2.2.4 — „Flebopatii tromboembolice“).

Examenul arterelor se începe cu aprecierea în ansamblu a regimului circulator arterial după criteriile oferite de colorația și temperatura acestuia, mai ales la nivelul extremităților. Cercetarea pulsului se face la niveluri accesibile (vezi 2.1 — „Semiologia bolilor chirurgicale arteriale“), sesizarea oricărei anomalii făcînd necesare explorări suplimentare, ținînd seama de faptul că arteriopatiile obliterative devin evidente, în primul rînd, la nivelul extremităților membrelor pelviene.

Examenul mușchilor face posibilă înregistrarea amiotrofiilor, frecvente la membrul pelvian, datorită impotenței funcționale prelungite pe care traumatismele segmentelor acestuia o determină. De remarcat reacția amiotrofică rapidă și marcată a mușchiului cvadriceps la afectările articulației genunchiului.

Examenul tendoanelor se adresează tendonului rotulian, celui ahilian și tendoanelor extensoare ale degetelor (vezi 5.1 — „Tendonul“).

Examenul nervilor se face prin aprecierea motricității și tonicității musculare și a sensibilității cutanate, eventualele deficite indicînd leziunile nervoase respective (vezi 3.2.2 — „Traumatismele plexului lombar“ și 3.2.3 — „Traumatismele plexului sacrat“). De remarcat frecvența lezării nervului peronier, urmată de paralizia musculaturii lojii antero-externe a gambei, cu determinarea poziției caracteristice a piciorului „în echer“ și a mersului „în stepaj“.

8.5.1.

Șoldul

Șoldul este regiunea anatomo-topografică în care, prin intermediul articulației coxofemurale căreia îi corespunde, se face unirea membrului pelvian cu trunchiul. Această regiune este delimitată cranial de creasta iliacă și plica inghinală, dorso-caudal de plica fesieră, medio-caudal de plica femuroperineală și ventro-caudal de o linie orizontală ce trece pe la nivelul vîrfului triunghiului Scarpa. Cuprinde două regiuni distincte, de importanță chirurgicală majoră.

Regiunea fesieră este situată la partea dorsală a șoldului și, datorită reliefului realizat de cei trei mușchi fesieri, este în mod normal convexă și rotunjită. Două linii perpendiculare una pe cealaltă — cea orizontală trecînd la extremitatea cranială a plicii fesiere și fiind perpendiculară pe planul median, iar cea verticală perpendiculară pe mijlocul celei dintîi — împart fesa în patru sectoare, dintre care cel supero-extern reprezintă locul de elecție pentru practicarea injecțiilor intramusculare și totodată al colecțiilor septice sau aseptice consecutive acestora.

Pentru examinare, regiunea prezintă patru repere osoase (fig. 8.5.3.): SIAS, SIPS, ischionul și marele trohanter. Aceste repere sînt utile pentru aprecierea poziției femurului în articulația coxofemurală, în contextul simetriei raporturilor existente la membrele pelviene față de planul medio-sagital (fig. 8.5.4.). Practic, orizontalele care unesc proeminențele osoase — în speță liniile bicrestă, bispinoasă, bitrohanteriană, birotuliană și bimaleolară — sînt paralele între ele și perpendiculare pe planul medio-sagital. De asemenea, linia care unește SIAS cu ischionul, dacă coapsa este flectată la 90° pe bazin, este în mod normal tangentă la marginea superioară a marelui trohanter; orice deplasare a acestuia din urmă modifică acest raport liniar, cunoscut sub numele de linia Roser-Nélaton (fig. 8.5.5 *a-a'*).

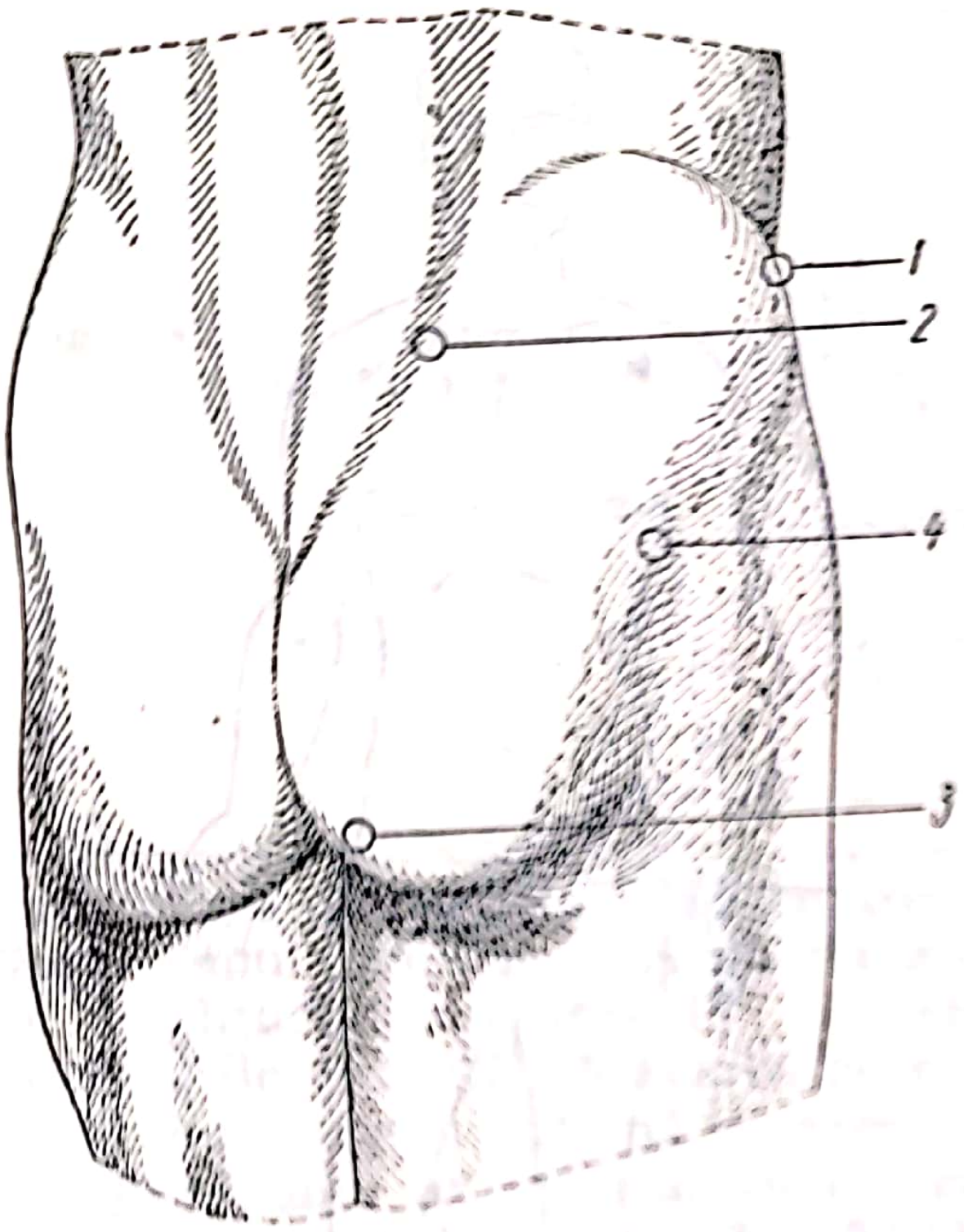

Fig. 8.5.3. — Reperele osoase fesiere.
1 — SIAS; 2 — SIPS; 3 — ischionul; 4 — marele trohanter.

Regiunea inghinocrurală este situată de partea ventrală a șoldului și este cuprinsă între plica inghinală sau „stinghie“, cranial, și un plan orizontal ce trece pe la vîrful triunghiului Scarpa, format prin unirea reliefurilor mușchilor croitor și primul adductor, caudal. Prezintă examinatorului două repere osoase importante — SIAS și spina pubisului —, între care este întinsă arcada inghinală, care desparte regiunea cu același nume — parte componentă a peretelui abdominal — de regiunea femurală — componentă a coapsei —, limită cunoscută și sub numele de linia Malgaigne (Joseph François) (fig. 8.5.6.). În aria triunghiului Scarpa este situată crosa venei safene interne, sediul frecvent al suferinței varicoase (vezi 2.2.3 — „Flebopatii varicoase“), precum și stația nodală limfatică superficială principală a membrului pelvian, de asemenea sediu al unor variate leziuni inflamatorii [vezi 2.3.2.1 — „Nodulopatii (adenopatii) inflamatorii“].

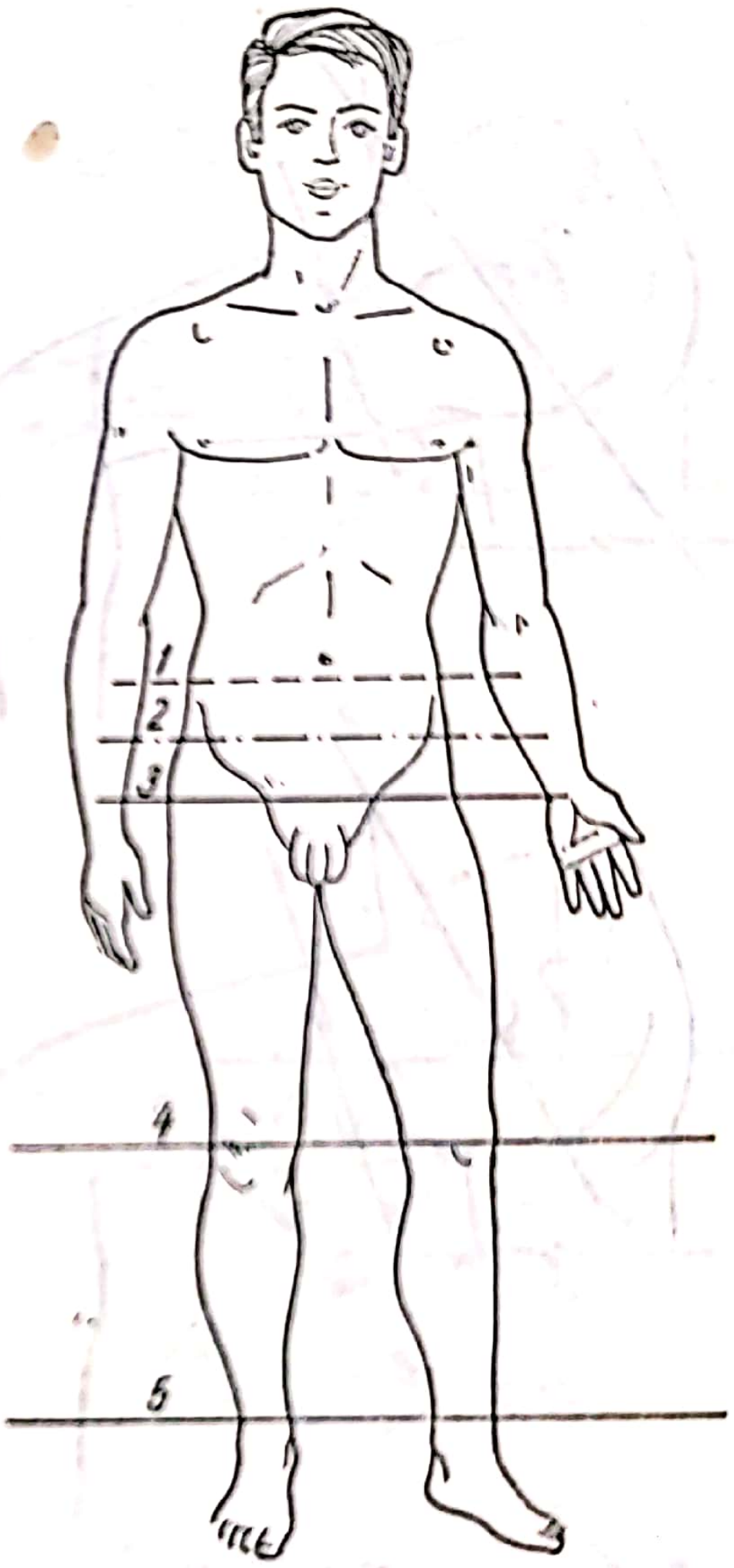

Fig. 8.5.4. — Simetria reperelor osoase.
1 — linia bicrestă; 2 — linia bispinoasă; 3 — linia bitrohanteriană; 4 — linia birotuliană; 5 — linia bimaleolară.

Mai profund, în această regiune se situează pediculul vascular femural conținut în canalul fibros, care începe cranial la nivelul inelului crural — locul de emergență la nivelul coapsei a herniei crurale — și se termină la locul de vărsare a crosei venei safene în vena femurală.

Articulația coxofemurală este elementul cel mai important al regiunii şoldului (30). Este o enartroză formată din capul femurului şi cavitatea cotiloidă a osului coxal, în care se execută mişcări de flexie-extensie, abducţie şi adducţie — toate asociate unei mişcări de rotaţie externă sau internă, indusă de lungimea gîtului femural şi de înclinarea sa pe diafiză (30) — şi, ca o rezultantă a acestora, mişcarea de circumducţie (4).

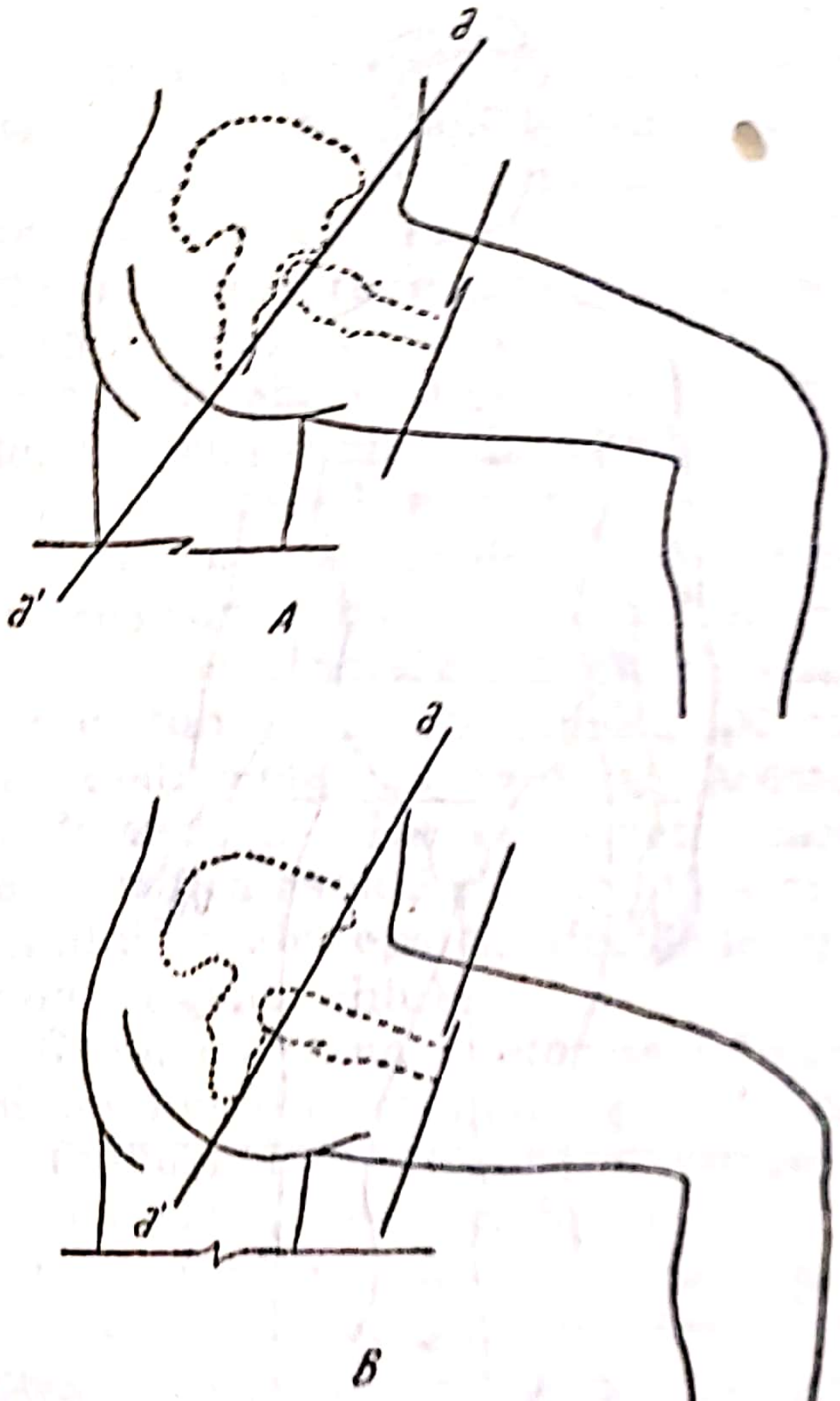

Fig. 8.5.5. — Linia Nélaton-Roser (a—a'). *A* — traiect normal; *B* — în fractura de gît femural.

Examinarea mobilităţii articulaţiei şi a amplitudinii mişcărilor ce pot fi executate se face pe bolnavul în decubit dorsal, cu bazinul fixat, astfel încît să poată fi înregistrată orice mişcare sau atitudine compensatorie. Amplitudinile mişcărilor normale în articulaţia şoldului cresc cu 20—30° dacă se execută concomitent flexia în articulaţia genunchiului (4).

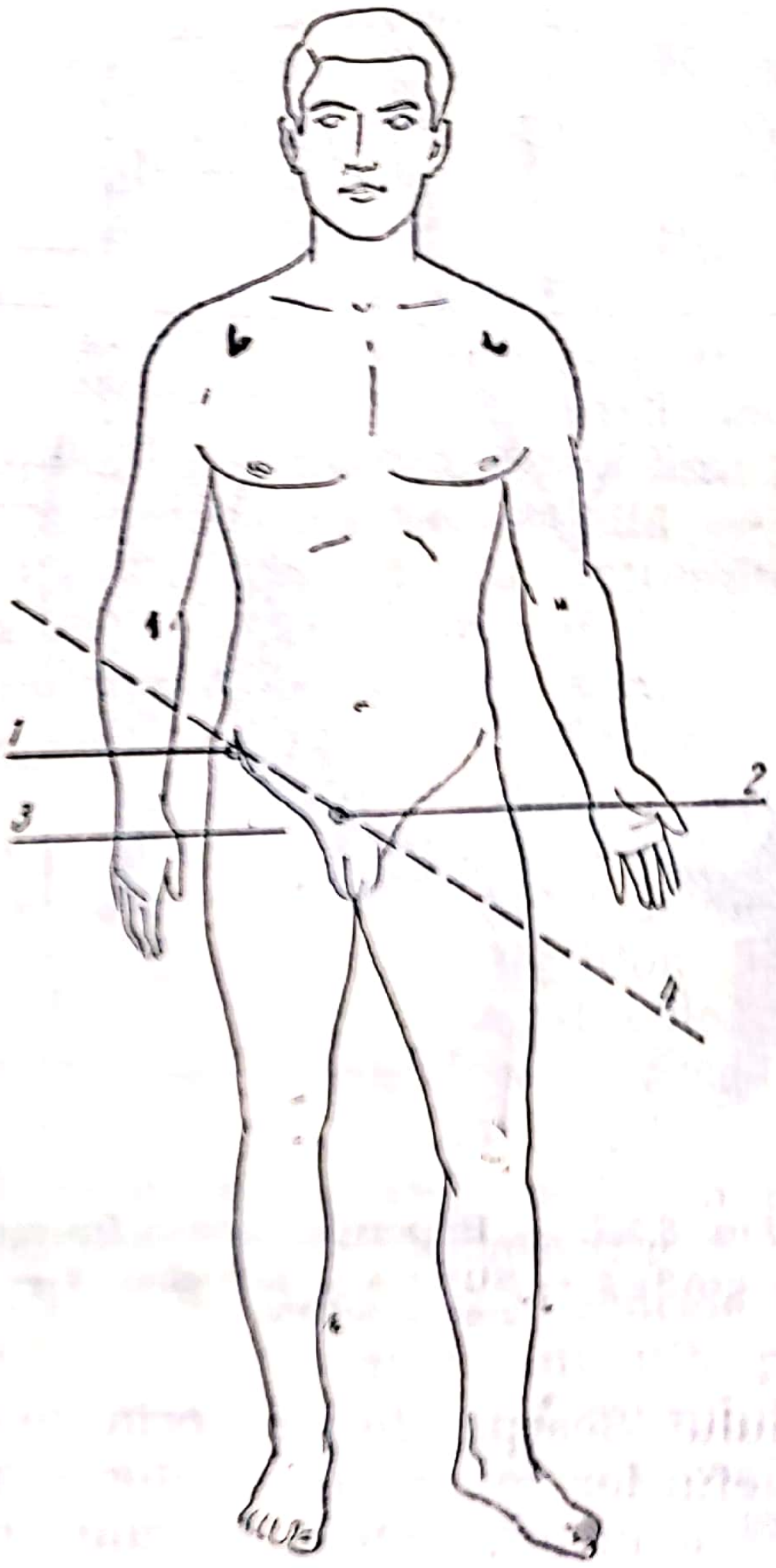

Fig. 8.5.6. — Reperele osoase ale regiunii ventrale.
1 — SIAS; 2 — spina pubiană; 3 — vîrful triunghiului Scarpa; 4 — linia spinopubiană (linia Malgaigne).

Mişcarea de flexie-extensie (fig. 8.5.7.) se execută în jurul unui ax transversal virtual care trece prin vîrful marelui trohanter. Flexia are o amplitudine normală de 90—120°, iar extensia de cca. 10—15°. Hiperextensia, practic imposibilă la adult, este posibilă la copil, cu încă 10—15°. Anularea acestei posibilităţi de hiperextensie a coapsei poate constitui semnul precoce al afectării inflamatorii a şoldului.

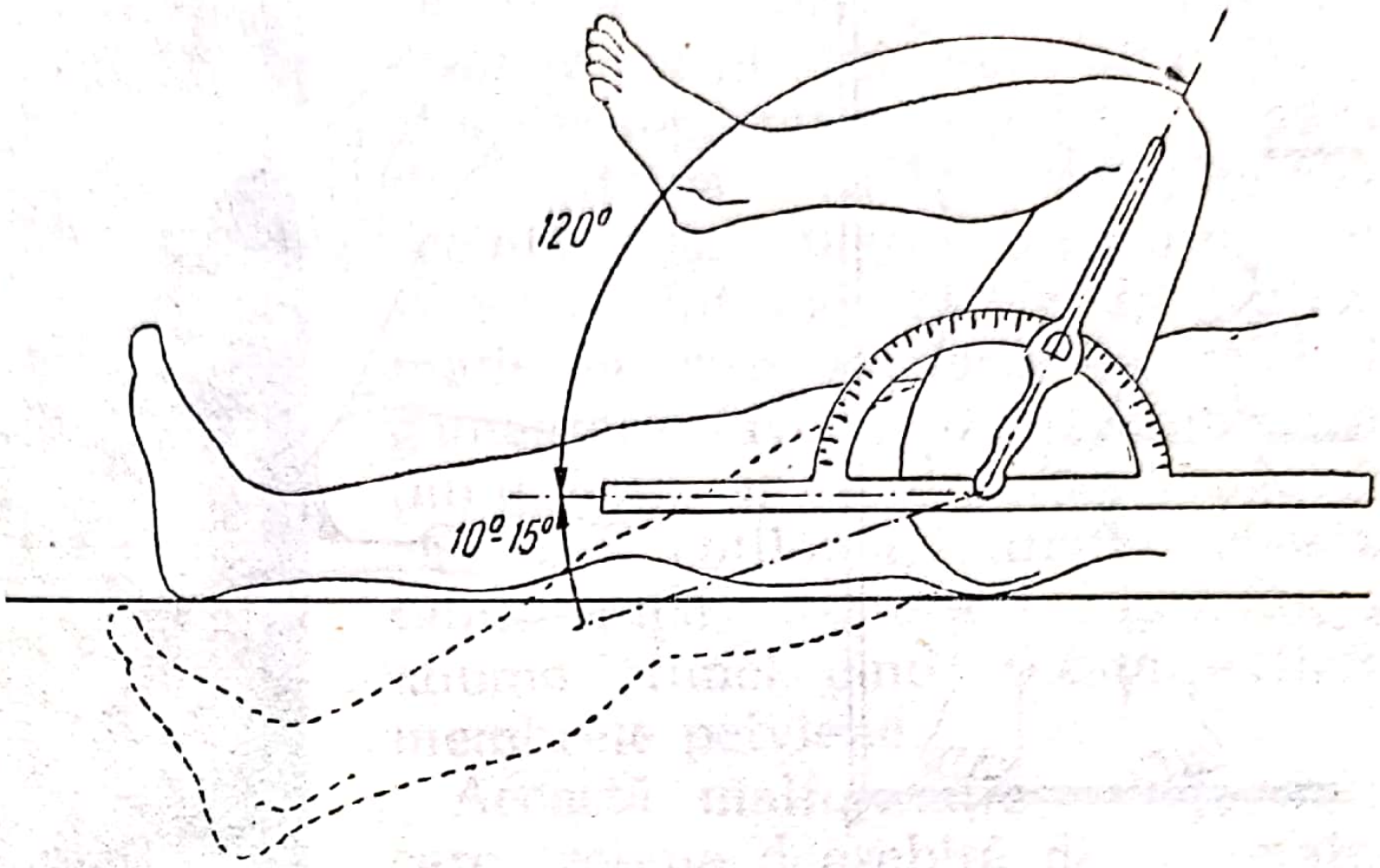

Fig. 8.5.7. — Amplitudinea mişcărilor de flexie-extensie.

Mişcarea de abducţie — adducţie (fig. 8.5.8.) se execută în jurul unui ax antero-posterior virtual ce trece prin capul femurului. Abducţia are o amplitudine de circa 40°, iar adducţia, de circa 20°. Mişcarea de rotaţie internă sau externă se execută în jurul unui ax vertical virtual ce trece prin capul femural (fig. 8.5.9). Rotaţia internă are o amplitudine de circa 35°, iar cea externă de circa 45°. Examinarea acestor mişcări se face pe bolnavul culcat în decubit ventral (fig. 8.5.9), cu genunchiul flectat la 90°, postură ce serveşte de pîrghie pentru înregistrarea şi imprimarea mişcărilor. O examinare cu caracter mai relativ poate fi făcută şi prin rotarea coapsei, bolnavul fiind în decubit dorsal.

La examenul şoldului vor trebui căutate şi modificările patologice, destul de numeroase la acest nivel, care pot fi evidenţiate prin imprimarea unor mişcări pasive sau care, uneori, se traduc prin tulburări de statică şi, mai ales, prin modificări ale mersului, care devine caracteristic în unele afecţiuni ale şoldului.

Examenul radiografic al articulaţiei şoldului este o necesitate absolută în cadrul studiului clinic. În mod normal, marginea inferioară a colului femural se continuă cu marginea superioară a găurii obturate pendinte de osul pubis, alcătuind o linie continuă — „bolta sau arcul cervicoobturator“ (fig. 8.5.10). Orice întrerupere sau deformare a acestui arc semnifică suferinţa la nivelul unuia dintre elementele componente ale articulaţiei (fig. 8.5.11).

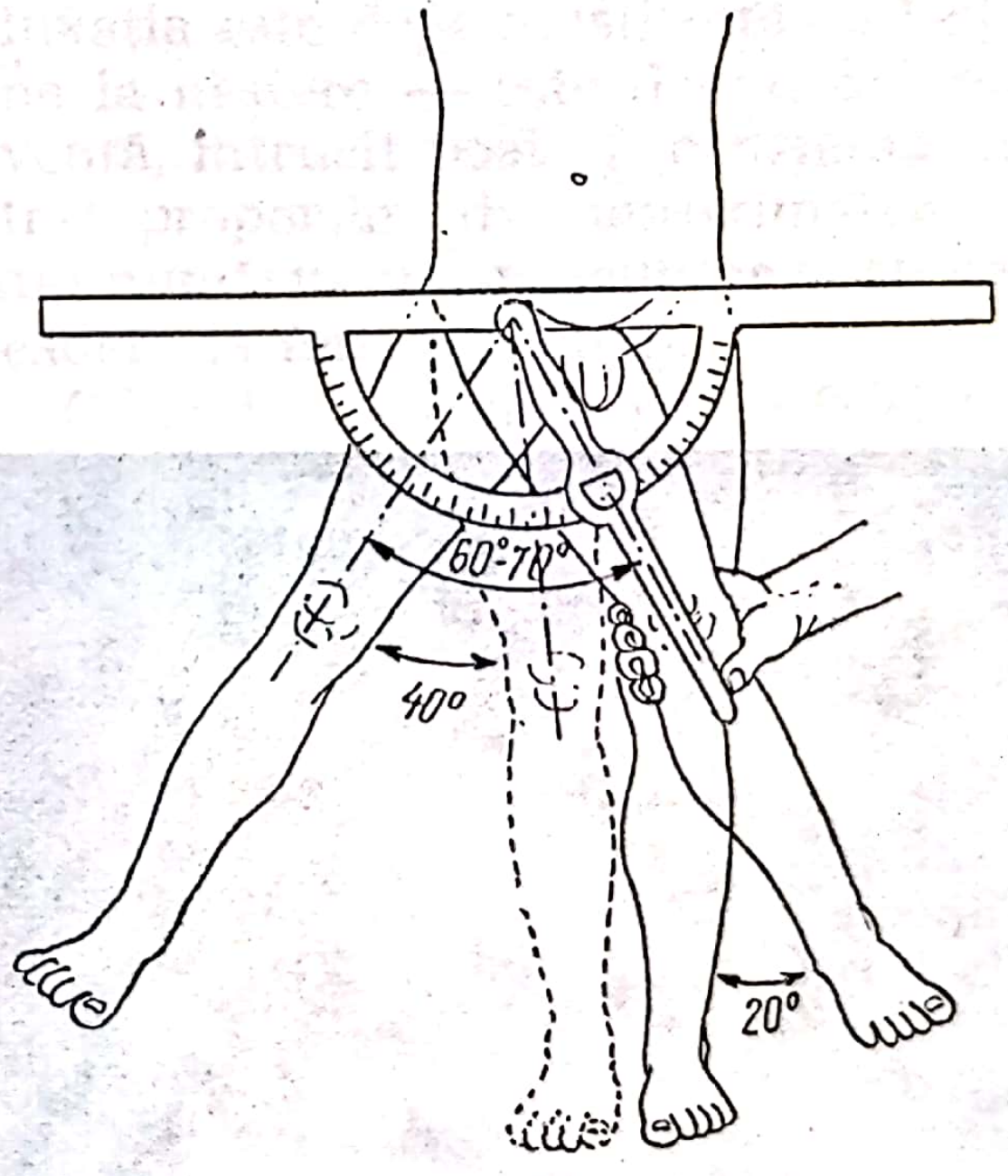

Fig. 8.5.8. — Amplitudinea mişcărilor de abducţie-adducţie.

Fig. 8.5.9. — Amplitudinea mişcării de rotaţie.
a — cu membrul în extensie; *b* — cu membrul flectat.

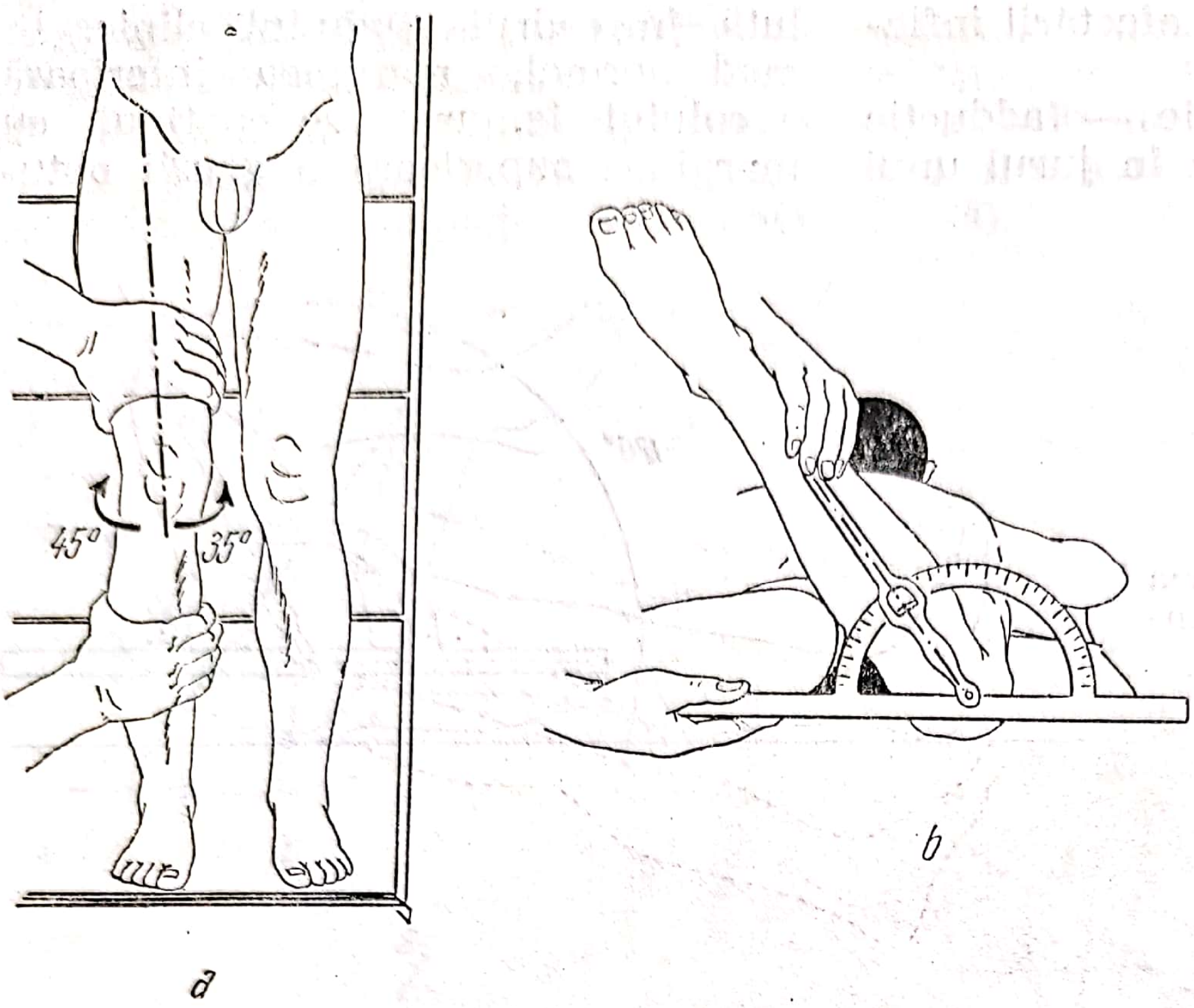

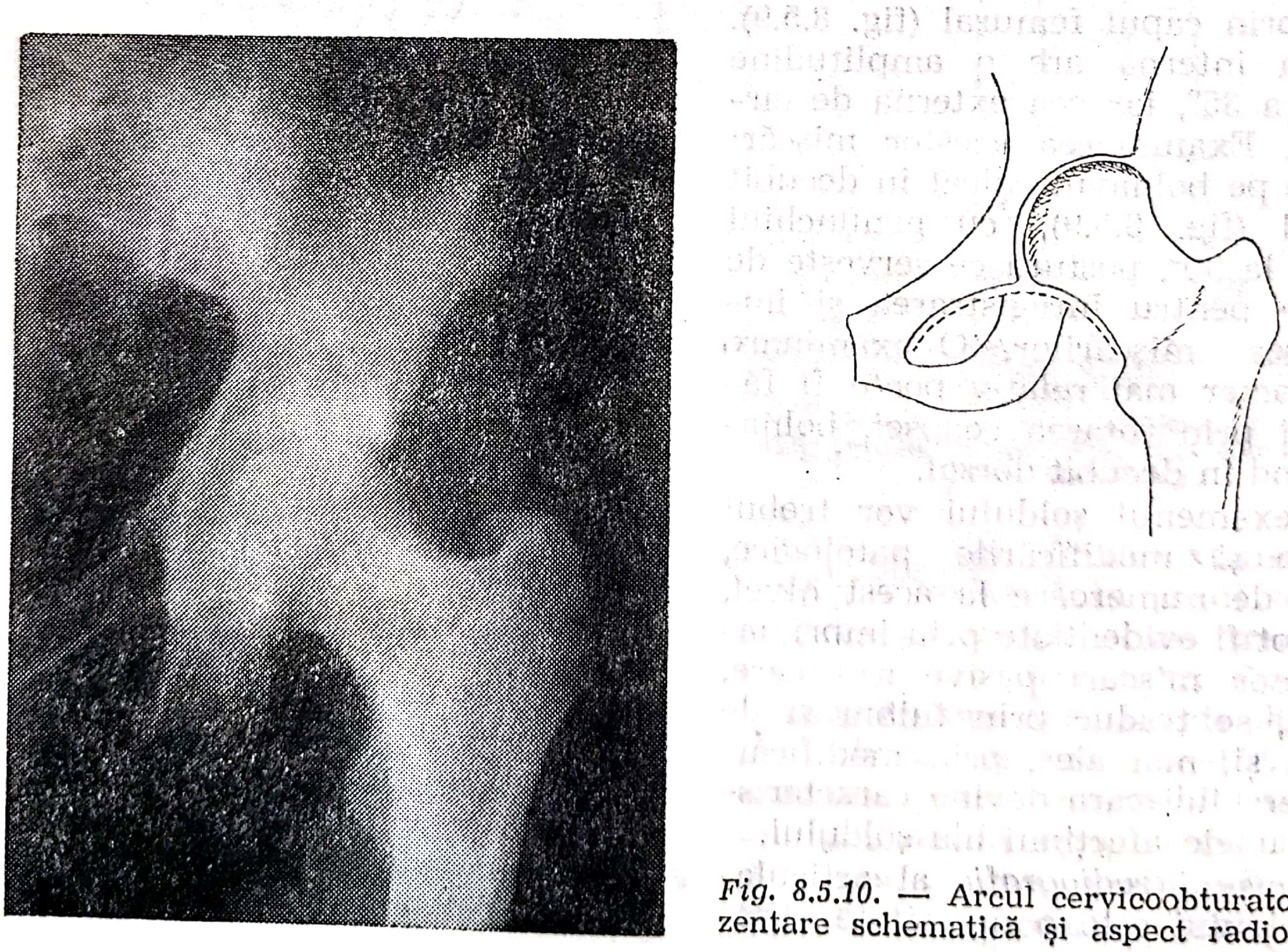

Fig. 8.5.10. — Arcul cervicoobturator (prezentare schematică şi aspect radiografic).

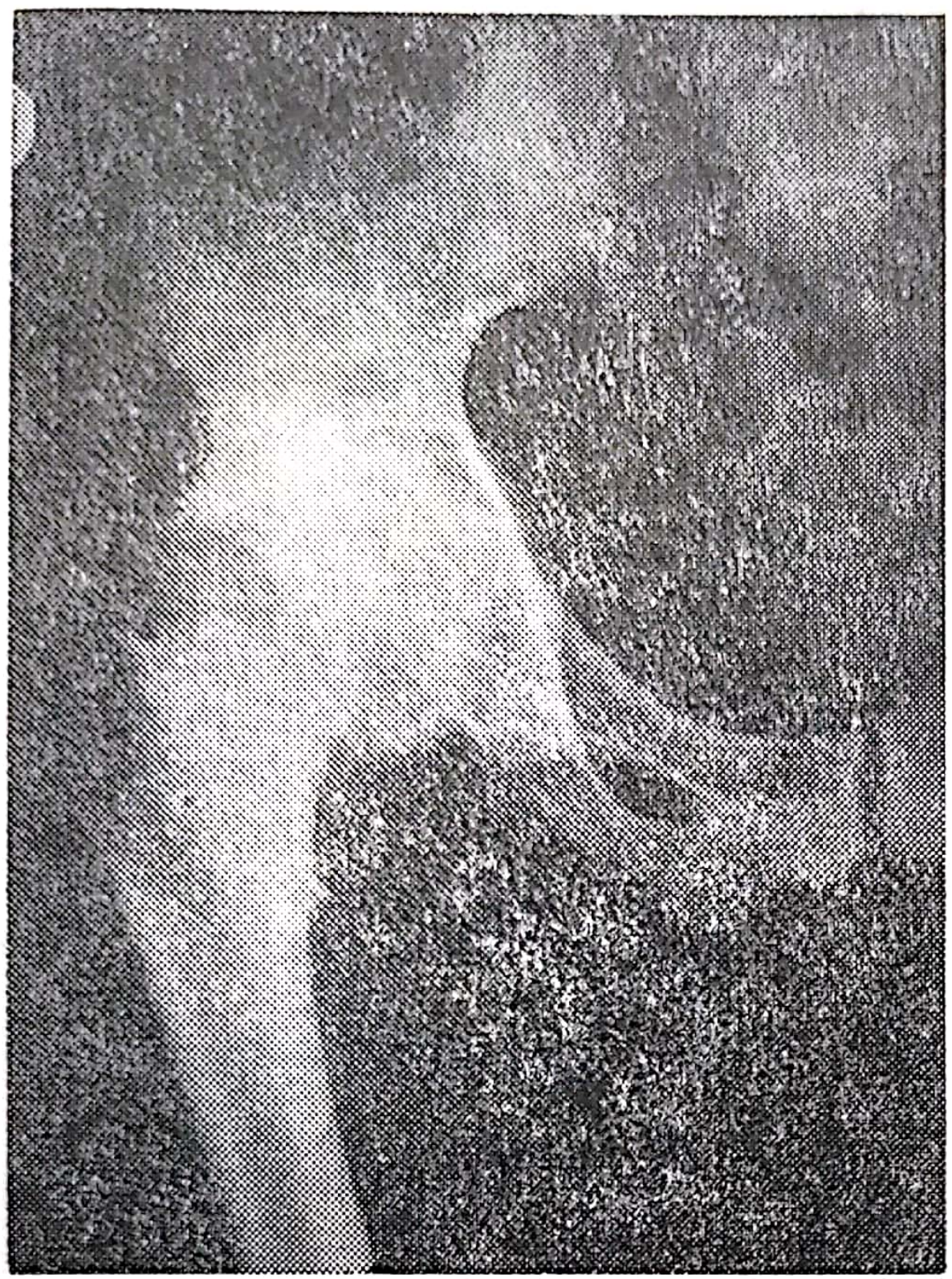

Fig. 8.5.11. — Arcul cervicoobturator (aspect patologic).

Dealtfel, suferințele articulației reprezintă marea majoritate a expresiilor patologice ale șoldului.

8.5.1.1.
Leziuni (malformații) congenitale

Complexitatea structurilor care alcătuiesc articulația coxofemurală — pe de o parte, cavitatea cotiloidă care corespunde zonei de convergență a celor trei centre de osificare a osului coxal și care reprezintă zona de sprijin articulară, iar pe de alta, capul și gîtul anatomic al femurului, cu posibilitatea unor variații de înclinare și de declinare a axului — reprezintă sursa unor variate și frecvente leziuni congenitale.

Șoldul luxabil este o malformație ce apare pe fondul unei dezvoltări imperfecte după luna a IV-a de viață intrauterină, cînd atît cavitatea cotiloidă, cît și capul femurului sînt deja bine formate. În această perioadă, alungirea membrelor pelviene impune adoptarea poziției intrauterine cu flexie maximă în articulațiile genunchiului și șoldului, ceea ce are ca urmare, pe de o parte, antetorsiunea gîtului femural și, pe de alta, îndepărtarea capului femural de cavitatea cotiloidă, care, în consecință, își pierde profunzimea. Acestea sînt elementele de malformație la care asocierea laxității ligamentare favorizează tendința capului femural de a părăsi progresiv cavitatea cotiloidă, situație constatabilă după nașterea copilului, și anume atunci cînd acesta extinde membrele pelviene.

Această malformație congenitală, care trebuie deosebită de varietatea denumită „teratologică“ — în care luxația este deja constituită ca leziune la naștere — este destul de frecventă, întrucît poate fi constatată într-o proporție de aproximativ 9‰ din numărul nou-născuților și cu precădere la fetițe (21) (42).

Clinic, leziunea poate fi și trebuie să fie recunoscută în primele săptămîni de viață, în cadrul examenului sistematic ce se face nou-născutului. Diagnosticată în această perioadă, este lesne și integral curabilă într-un interval de 3—6 luni prin portul unor sisteme protetice simple, care au în plus rolul de a împiedica transformarea șoldului luxabil într-o luxație adevărată de șold (42).

Constatarea șoldului luxabil se face prin examen clinic, completat la nevoie, pentru precizarea diagnosticului, de examenul radiologic, care pune în evidență semnele de displazie a elementelor articulare.

Elementul clinic patognomonic al șoldului luxabil este „semnul resortului“, descris de Ortolani, care se bazează pe faptul că în displazia șoldului capul femural poate fi luxat din cavitatea cotiloidă și reintegrat în aceasta cu mare uşurinţă, printr-o mişcare ce dă examinatorului senzaţia de „resort“ (percepută la mînă) (fig. 8.5.12).

Căutarea acestui semn, indicată deci în examinarea oricărui nou-născut în primele săptămîni de viaţă, şi mai ales la aceia în familiile cărora se mai găsesc indivizi care suferă sau au suferit de o astfel de malformaţie, se face în felul următor: copilul este culcat pe spate pe o masă, cu articulaţiile şoldului şi genunchilor flectate la 90°. Mîinile examinatorului prind genunchii şi coapsele copilului, astfel ca policele să fie pe faţa internă a acestora, iar celelalte degete pe faţa externă, cu pulpa indexului la nivelul marelui trohanter. Se execută o uşoară presiune asupra coapselor dinainte către înapoi, căutîndu-se a se luxa femurul înapoi; se execută apoi abducţia coapselor, urmărindu-se aducerea acestora cu faţa lor externă la planul mesei. În cazul şoldului luxabil, la o abducţie de 70—80° se simte sau chiar se vede un mic „salt“, care constituie „semnul resortului“ (21) şi care se produce în momentul în care capul femural trece peste marginea posterioară a cavităţii cotiloide, luxîndu-se.

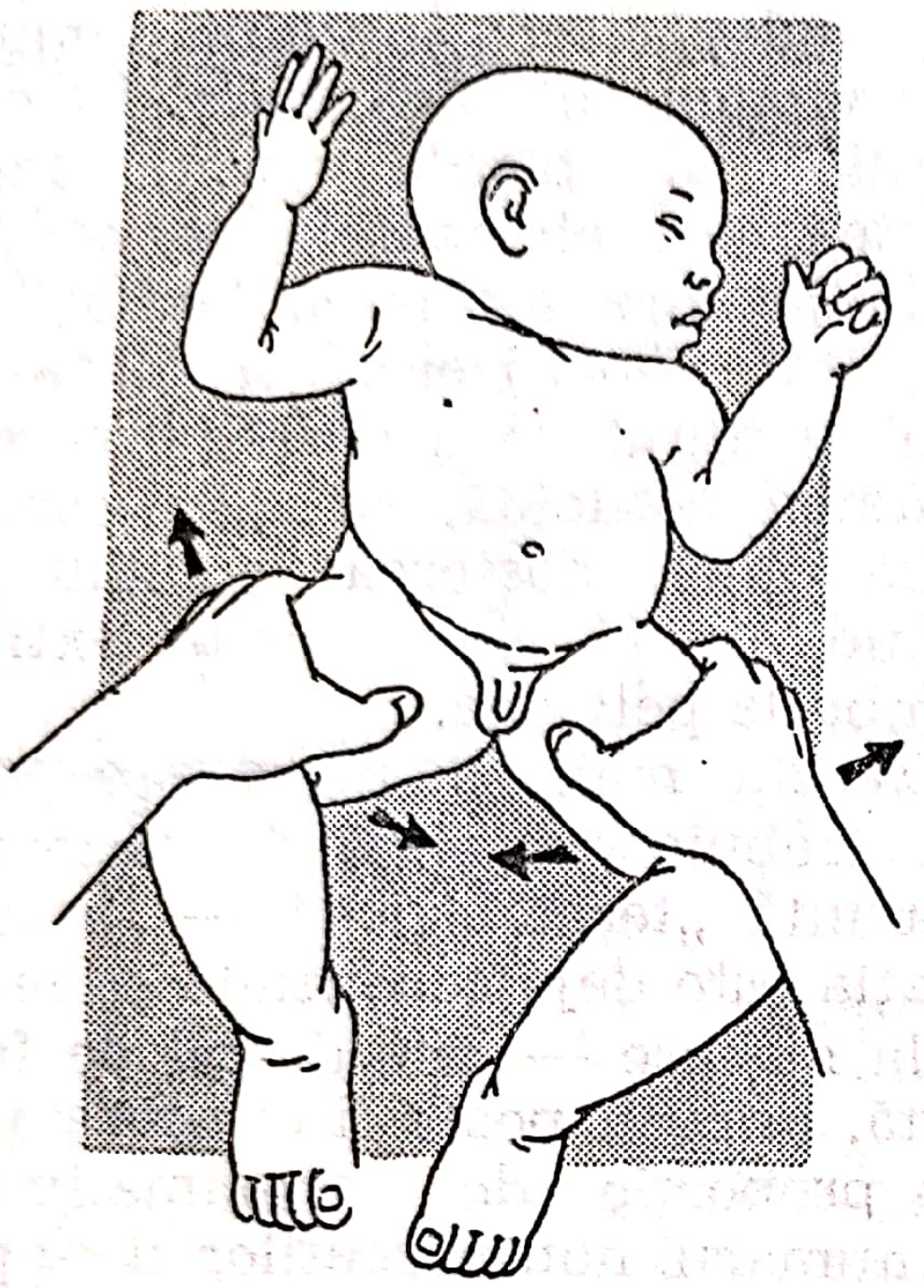

Fig. 8.5.12. — Şoldul luxabil (semnul Ortolani).

„Semnul resortului“ poate fi perceput şi în cursul unei manevre inverse, prin care se încearcă reducerea luxaţiei posterioare, printr-o mişcare de abducţie, executată concomitent cu atragerea printr-o presiune exercitată de degetul medius dinapoi-înainte şi dinafară către înăuntru. În aceste condiţii, în cazul în care capul femurului este luxat, el este atras peste marginea posterioară a cavităţii cotiloide, intrînd în contactul normal cu fundul acestuia, mişcare ce se însoţeşte de senzaţia de „resort“.

Constatabil cu valoare diagnostică pînă la vîrsta de 3 luni, „semnul resortului“ nu condiţionează în mod absolut constituirea unei luxaţii, întrucît în 2/3 din cazuri displazia se reduce spontan şi numai o treime din numărul copiilor suferind de această malformaţie fac luxaţia propriu-zisă.

Luxaţia congenitală a şoldului este o consecinţă şi o complicaţie a displaziei luxante, care se manifestă mai devreme sau mai tîrziu după naştere, în funcţie de gradul de afectare şi de participare a structurilor articulare şi periarticulare în sindromul displazic. Este o leziune congenitală frecventă, apărînd în proporţii variabile între 0,3 şi 3‰, după regiunea geografică, cu precădere la fete şi cu localizare în general unilaterală.

Elementele de simptomatologie sînt furnizate în mare măsură de leziunile anatomopatologice articulare şi, mai ales, de deplasările capului femural, care, în funcţie de propriile sale modificări patologice şi de situaţie, ca şi de cele ale cavităţii şi sprîncenii cotiloide, poate stabili noi raporturi, raporturi ce reies din deplasările sale posibile în fosa iliacă externă, pe sub SIAI, pînă către regiunea fesieră. De remarcat că în această deplasare capul femural nu este urmat de trohanter, care este menținut în dreptul cavității cotiloide de musculatura pelvitrohanteriană, dar în schimb aceasta silește femurul să se rotească către în afară în luxația anterioară, într-o poziție intermediară în luxațiile corespunzătoare și către înăuntru în luxația posterioară.

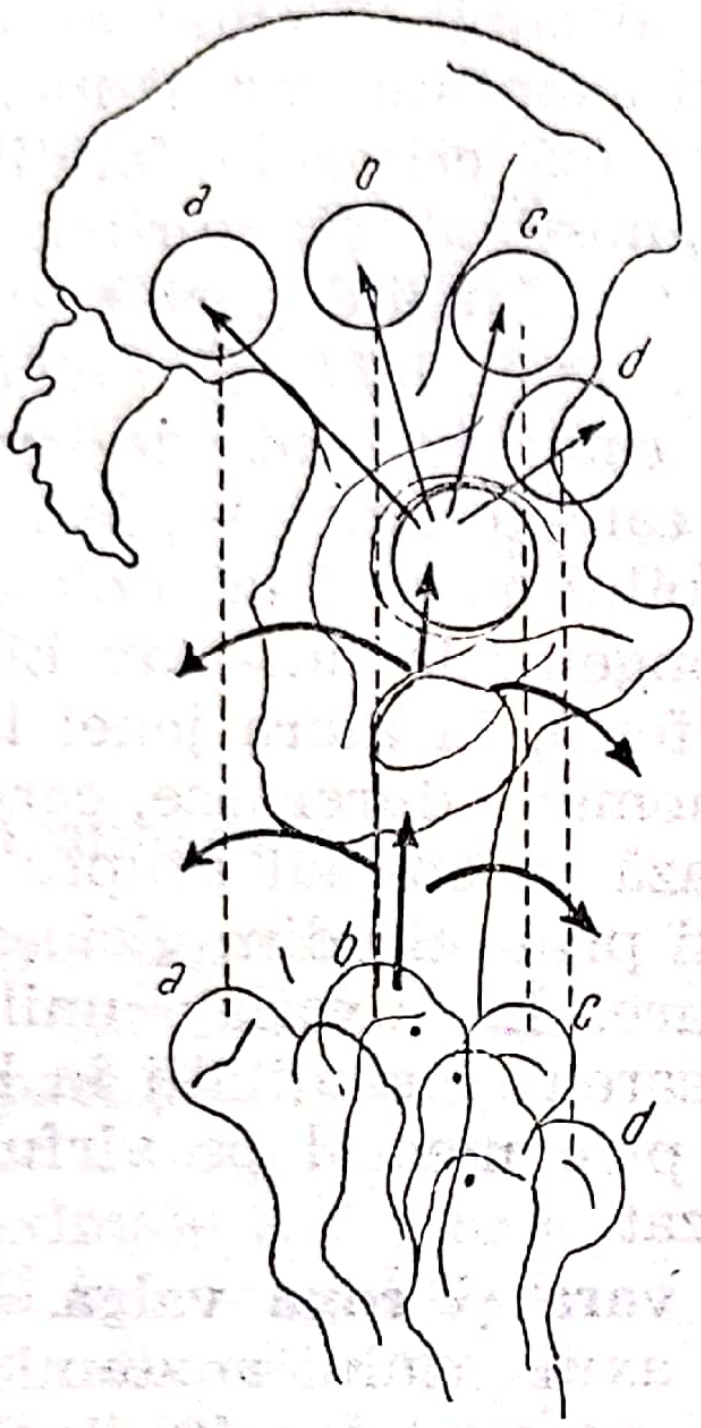

Fig. 8.5.13. — Luxație: deplasarea capului femural și rotația sa concomitentă corespunzătoare.

În luxația anterioară, capul femurului fiind situat înaintea axului de susținere a corpului, se produce bascularea posterioară a bazinului, pe cînd în luxația posterioară bazinul basculează anterior.

La copilul mic, care nu a început să umble, luxația congenitală se recunoaște, în primul rînd, după asimetria șanțurilor de pe fața internă a coapselor — mai numeroase de partea luxată (fig. 8.5.14) —, după situarea la niveluri diferite a pliurilor fesiere și după inegalitatea lungimii membrelor pelviene, de partea luxată membrul fiind mai scurt, fapt constatabil în luxația unilaterală și evident în special în poziția de flexie a coapselor pe bazin și a gambelor pe coapsă la 90° (fig. 8.5.15). Abducția este limitată în articulația bolnavă.

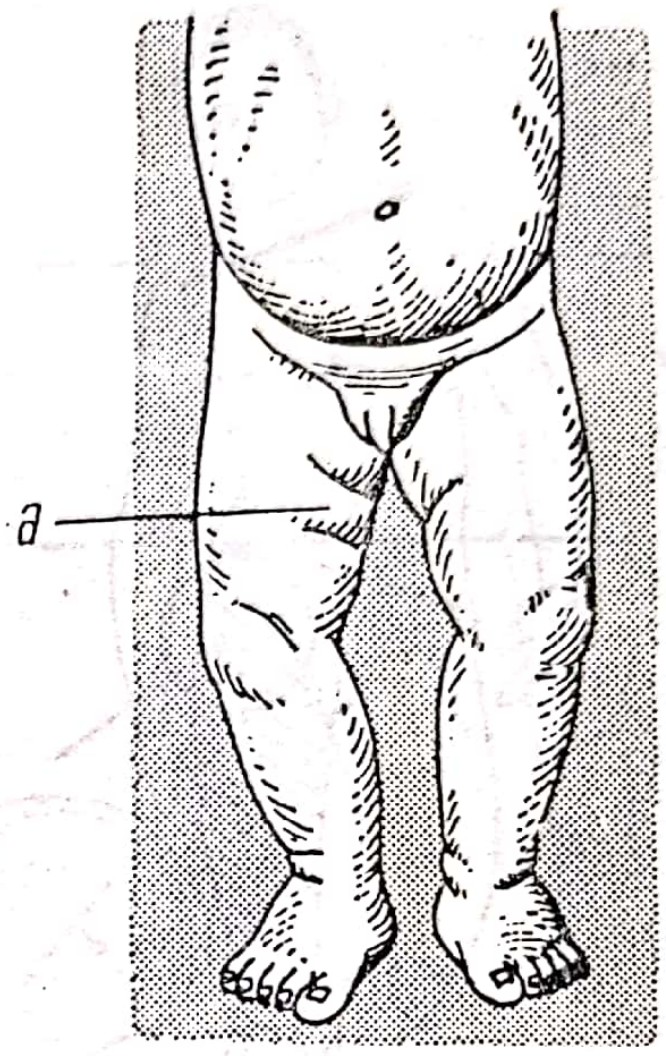

Fig. 8.5.14. — Luxație congenitală: inegalitatea pliurilor coapsei (semnul Ombrédanne), care sînt mai numeroase de partea bolnavă (*a*).

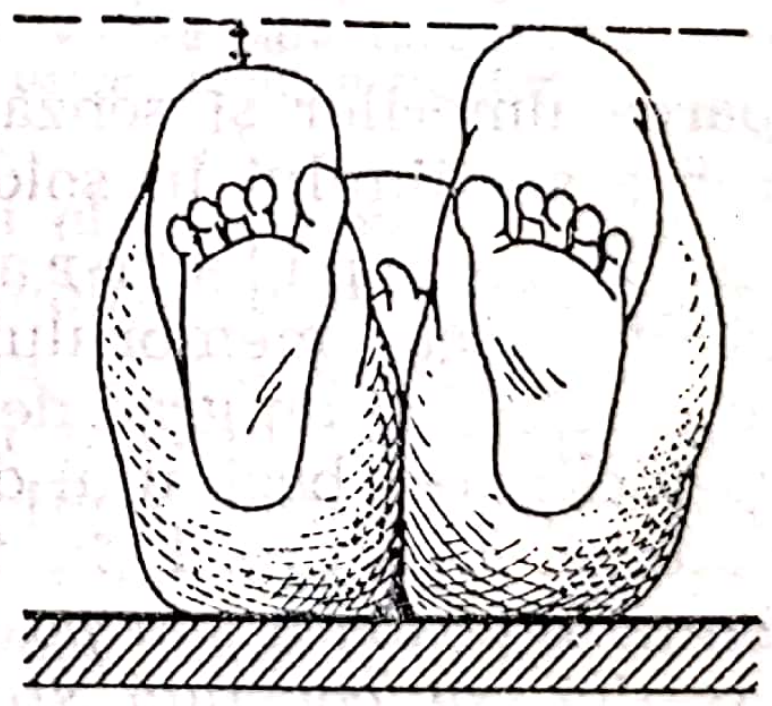

Fig. 8.5.15. — Luxație congenitală: abducție limitată de partea articulației bolnave.

Vîrsta normală a începerii mersului, de circa 1 an, este întîrziată de luxația unilaterală cu aproximativ

6 luni, iar de luxaţia bilaterală, cu circa 1 an.

La copilul care merge luxaţia congenitală se manifestă printr-o şchiopătare nedureroasă caracteristică, cu participarea umerilor şi senzaţia de „scăpare" a sprijinului în şold.

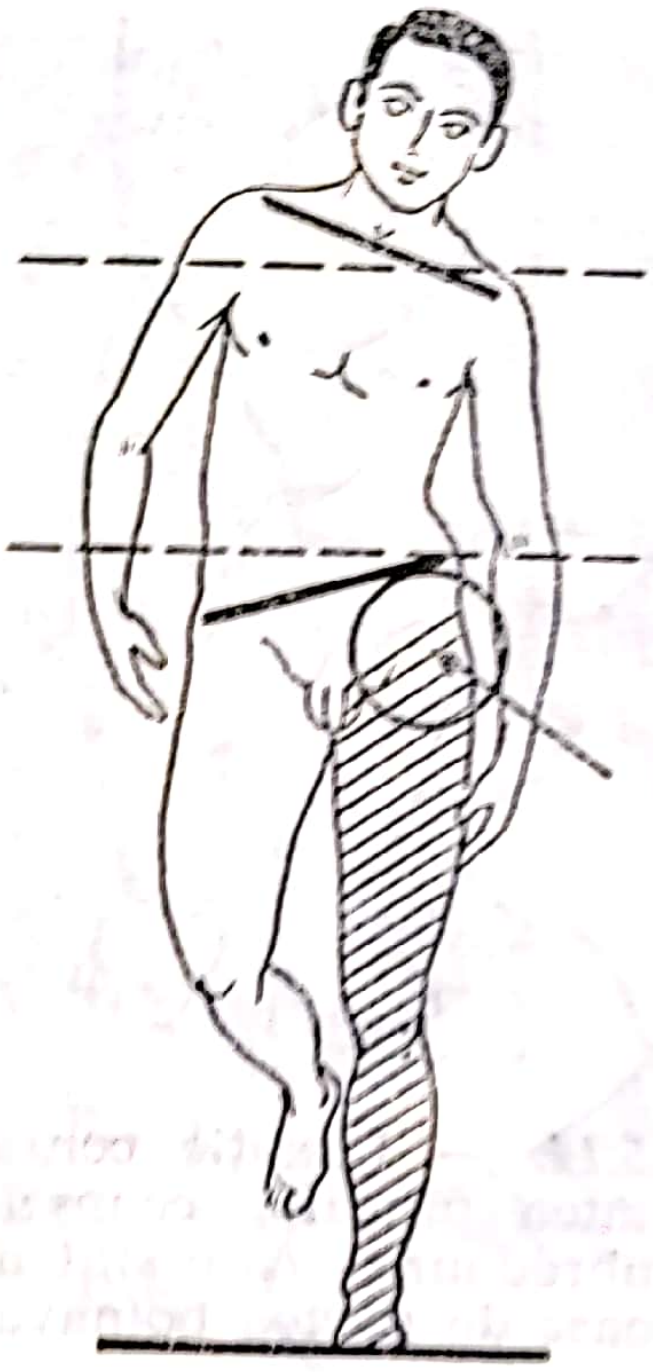

Fig. 8.5.16. — Luxaţie: mersul caracteristic şchiopătat, cu bazinul basculat de partea sănătoasă şi umărul de cea bolnavă (semnul Trendelenburg).

În *luxaţia unilaterală* se constată scurtarea membrului afectat, care prezintă şi un grad de amiotrofie, şi înclinarea bazinului de partea sănătoasă. Din profil, în funcţie de varianta *anterioară* sau *posterioară* a luxaţiei, se constată ştergerea sau accentuarea lordozei. De partea luxaţiei relieful fesier este diminuat sau chiar şters.

Şchiopătarea se datoreşte scurtării membrului de partea laxităţii articulare şi în special insuficienţei musculare, cu precădere a muşchiului *gluteus medius*. Şchiopătatul este caracteristic, în sensul că, atunci cînd sprijinul se face pe membrul luxat, bazinul se apleacă de partea sănătoasă, iar linia umerilor se înclină către partea luxată pentru a se restabili echilibrul (semnul Trendelenburg) (Friedrich) (fig. 8.5.16). În poziţia de decubit dorsal se pot face aprecieri asupra scurtării membrului afectat, după criteriile folosite pentru diagnosticul fracturilor de gît femural (vezi mai departe).

În *luxaţia bilaterală* şchiopătatul este înlocuit de un mers legănat caracteristic — „de raţă".

La copilul mare şi la adolescent luxaţia congenitală uni- sau bilaterală se manifestă, în afara jenei la mers, prin fenomene dureroase, care se repercutează în special asupra genunchilor, şi prin atitudini vicioase compensatoare. În luxaţia unilaterală, compensarea inegalităţii în lungime se face prin mersul pe vîrful piciorului lezat.

Coxa vara şi coxa valga. În mod normal, axul gîtului anatomic femural face cu axul longitudinal al femurului un unghi cu deschiderea de circa 130° către linia mediană (fig. 8.5.17), numit şi „unghi de înclinaţie". Dacă acest unghi este mai mic, rezultă malformaţia denumită *coxa vara*, ceea ce determină adducţia coapsei; invers, o deschidere mai mare a acestui unghi se soldează cu malformaţia denumită *coxa valga*, impunînd abducţia coapsei.

Coxa vara este o leziune nedureroasă, care devine evidentă cînd copilul începe să meargă. În cazul în care malformaţia este unilaterală, mersul este şchiopătat. La examinarea copilului în ortostatism, se constată că membrul afectat este mai scurt şi trohanterul mai proeminent de partea bolnavă. În decubit dorsal, se remarcă limitarea abducţiei şi retracţia muşchilor abductori ai coapsei. În evoluţie, la copilul de 10—12 ani unghiul de înclinaţie poate ajunge la 90° sau chiar mai puțin, ceea ce se însoțește de adducția accentuată a coapsei, cu mers obositor și durere la nivelul șoldului (42).

Coxa valga însoțește deseori luxația congenitală a șoldului. La copilul mic malformația trece neobservată, deși mersul poate fi întîrziat cu cîteva luni (42). Odată cu primii pași, se constată că mersul este defectuos, legănat, membrul afectat fiind situat în ușoară abducție și rotație externă.

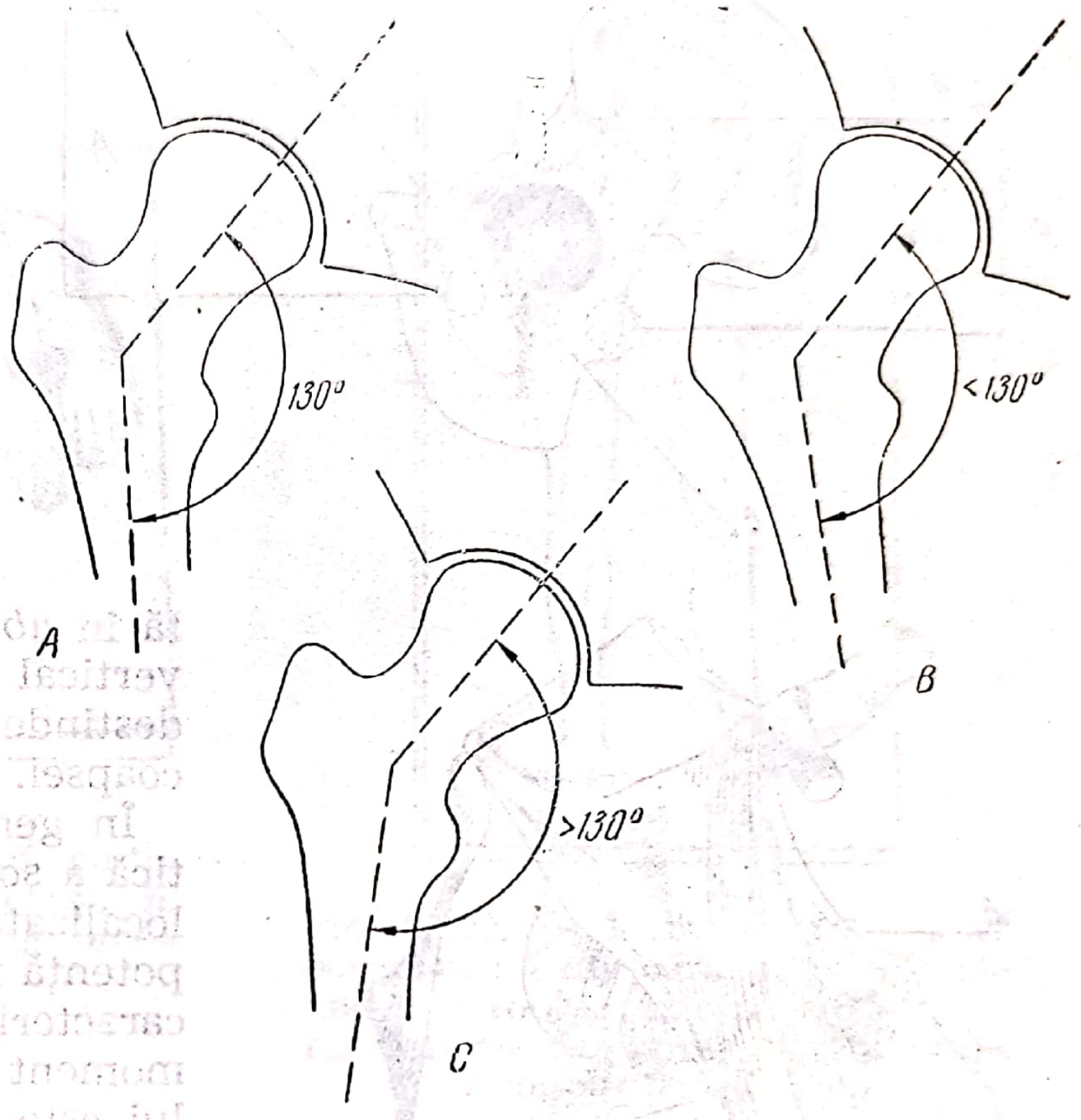

Fig. 8.5.17. — Unghiul de înclinație a gîtului femural. A — normal (130°); B — *coxa vara* (unghi sub 130°); C — *coxa valga* (unghi peste 130°).

8.5.1.2.

Leziuni traumatice

Luxațiile traumatice ale șoldului survin în urma unui impact puternic aplicat direct asupra extremității proximale a femurului, astfel încît capul acestuia dezinserează capsula articulară și iese din cavitatea cotiloidă, rezultînd o luxație denumită *primitivă* sau *directă*. Mai frecvent, însă, luxația capului femural survine ca urmare a unui impact ce acționează asupra coapsei flectate pe bazin în adducție și rotație externă sau internă. Rezultă o leziune denumită *indirectă* sau *secundară* (11), frecventă în cazul accidentelor de circulație în care se produce izbirea genunchilor în tabloul de bord, șocul transmițîndu-se către șold.

Luxația în articulația șoldului se face practic în doi timpi succesivi: în primul, capul femural în flexie forțată părăsește cavitatea cotiloidă, forțînd capsula la partea sa inferioară — luxația inferioară fiind deplasarea inițială; urmează apoi deplasarea secundară, care va constitui leziunea propriu-zisă, înaintea sau înapoia cavității cotiloide. Situarea în aceste poziții — două pentru luxația posterioară, ischiatică și iliacă (fig. 8.5.18), și două pentru luxația anterioară, pubiană și obturatoare — este pendite cu deosebire de integritatea sau de afectarea într-o măsură mai mare sau mai mică a ligamentului iliofemural [ligamentul Bertin (Exupère Joseph) sau ligamentul „în Y“ Bigelow (Henry Jacob)], care se prinde de o parte pe porțiunea de os iliac situată dedesubtul SIAI și de cealaltă parte pe creasta femurală. Acest ligament, care are două fascicule mai rezistente — unul cranial, cu orientare aproape orizontală, și altul caudal, cu orientare oblică aproape verticală —, reprezintă în cazul integrității sale un element de sprijin și fixare pentru extremitatea cranială a femurului, condiționînd fixarea capului femural luxat într-una din pozițiile anterioare sau posterioare și constituind așa-zisele *luxații regulate*. În cazul ruperii ligamentului — eventualitate rară — se produc *luxații neregulate*, în care deplasarea capului femural se poate face în orice poziție (35).

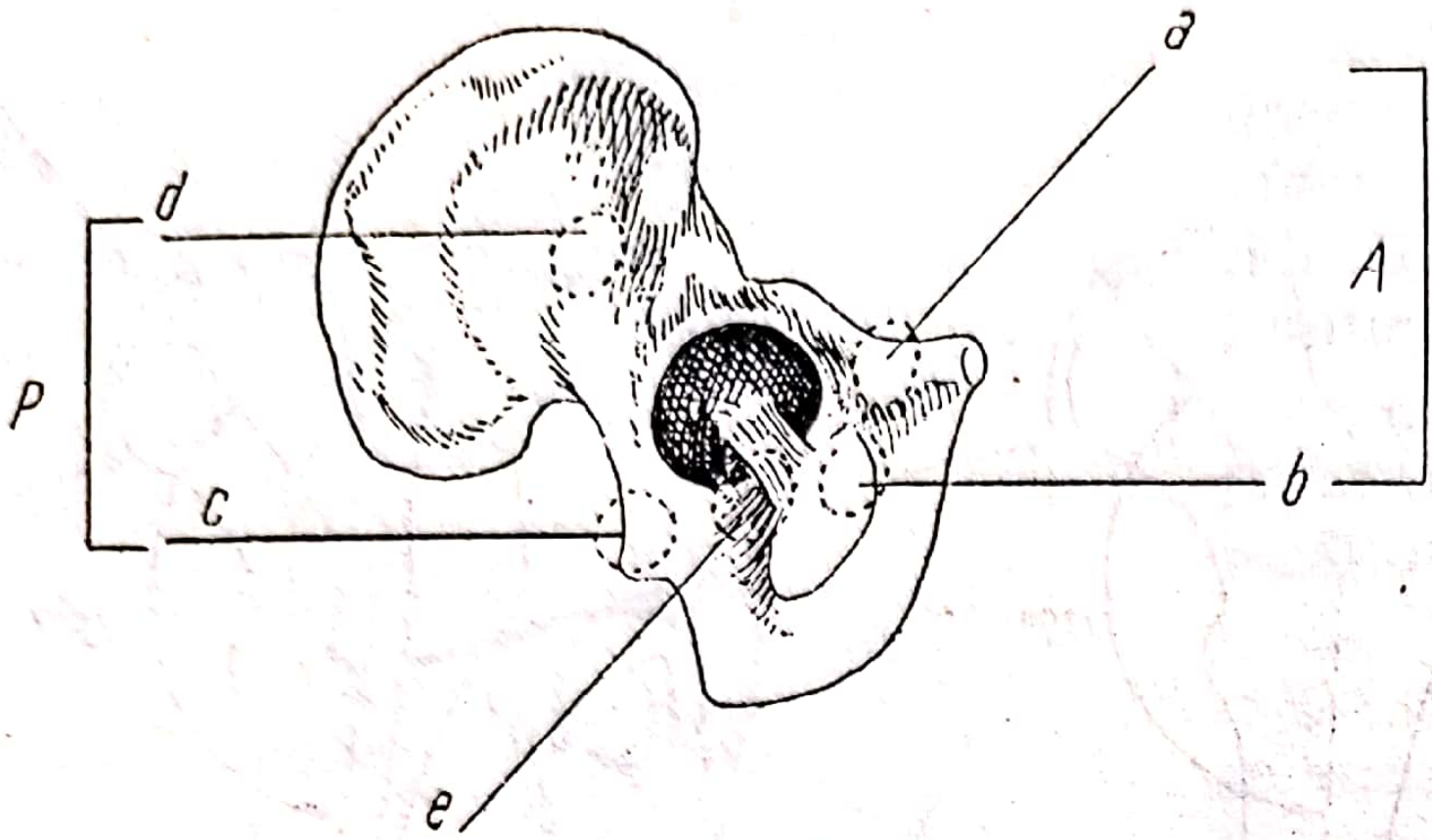

Fig. 8.5.18. — Luxație traumatică: pozițiile ocupate de capul femural luxat.
A — anterioară: a — pubiană; b — obturatoare; P — posterioară: c — ischiatică; d — iliacă.

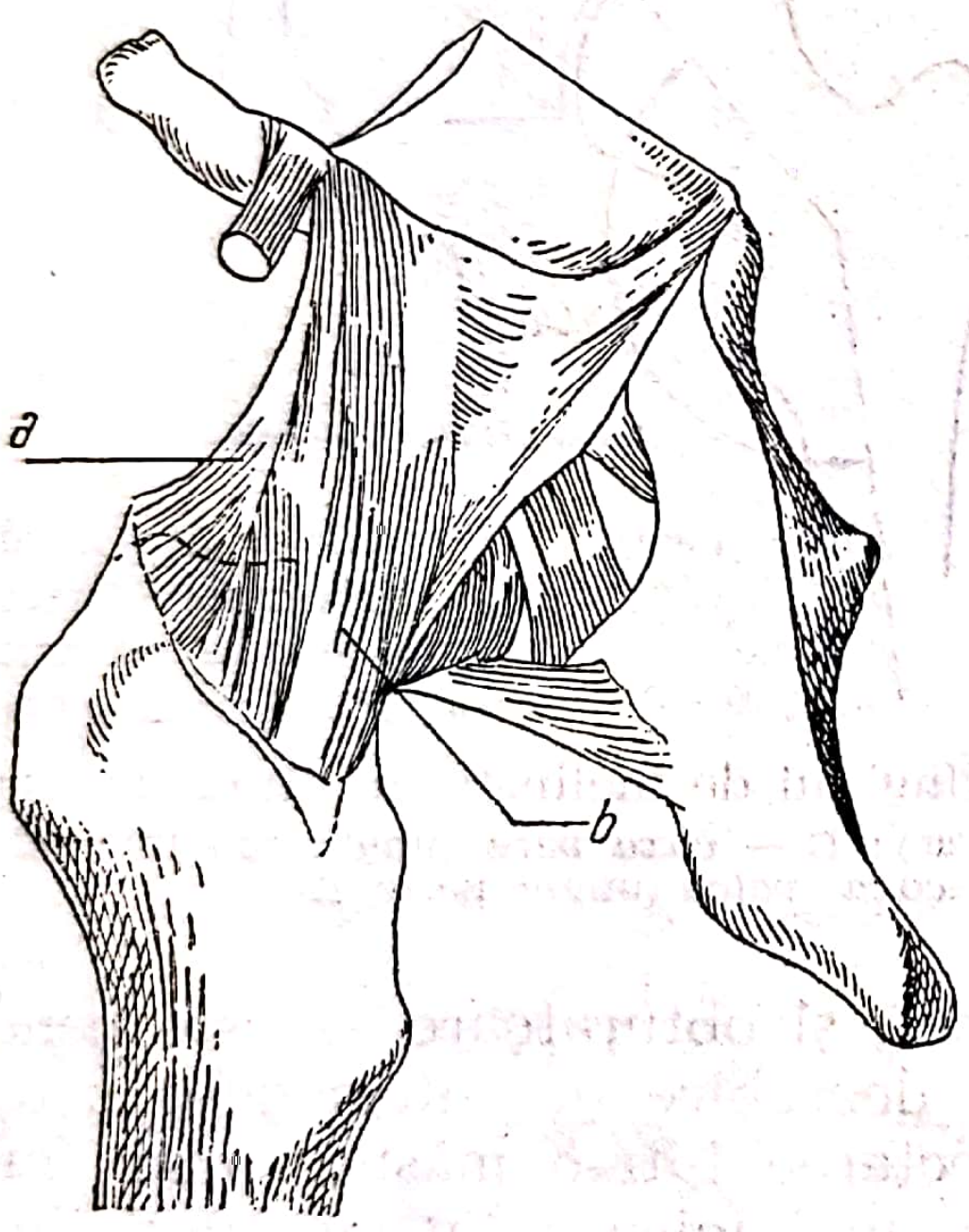

Fig. 8.5.19. — Ligamentul Bertin.
a — fasciculul orizontal; b — fasciculul vertical.

Luxațiile posterioare se produc în cazul în care, după luxarea subcotiloidiană a capului femural, coapsa este situată în *adducție* și *extensie;* fasciculul orizontal al ligamentului Bertin se destinde și impune rotația internă a coapsei (11) (40).

Luxațiile anterioare apar în cazul în care, după luxarea subcotiloidiană a capului femural, coapsa este situată în *abducție* și *extensie;* fasciculul vertical al ligamentului Bertin se destinde și impune rotația externă a coapsei.

În general, orice luxație traumatică a șoldului se însoțește de durere localizată la nivelul leziunii și de impotență funcțională; ceea ce este însă caracteristic și izbitor din primul moment al examinării accidentatului este atitudinea vicioasă a membrului pelvian afectat, specifică fiecărei varietăți de luxație în parte.

Luxații posterioare. Luxația ischiatică sau posterioară joasă se caracterizează clinic prin flexia, adducția și rotația internă a coapsei, astfel că genunchiul de partea lezată atinge coapsa de partea sănătoasă, iar halucele membrului flectat se situează sub fața dorsală a membrului congener (fig. 8.5.20). La indivizi slabi, capul femural poate fi palpat deasupra și înapoia ischionului, în special prin imprimarea unor mișcări genunchiului, mișcări ce se transmit cranial (7).

Luxația iliacă sau posterioară înaltă se manifestă clinic prin poziția de extensie și rotație internă a membrului afectat (fig. 8.5.21).

Luxații anterioare. Luxația pubiană sau anterioară înaltă se caracterizează clinic prin poziția de extensie, rotație externă sau abducție a coapsei, care pare scurtată (40). Capul femurului poate fi palpat dedesubtul arcadei crurale (fig. 8.5.22).

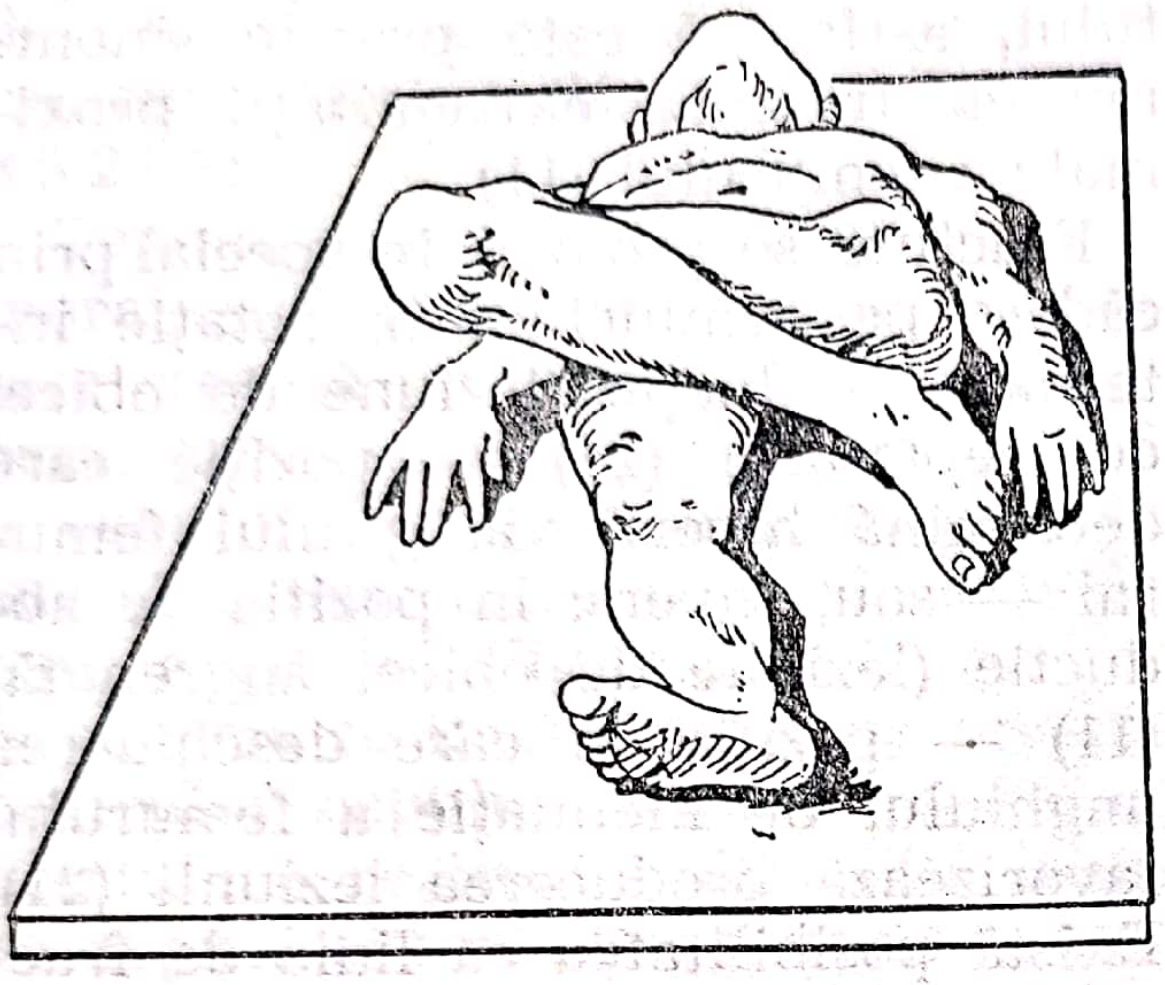

Fig. 8.5.20. — Luxație traumatică posterioară (varietatea ischiatică): coapsa în adducție, flexie și rotație internă *(după Nélaton) (cit. de 39).*

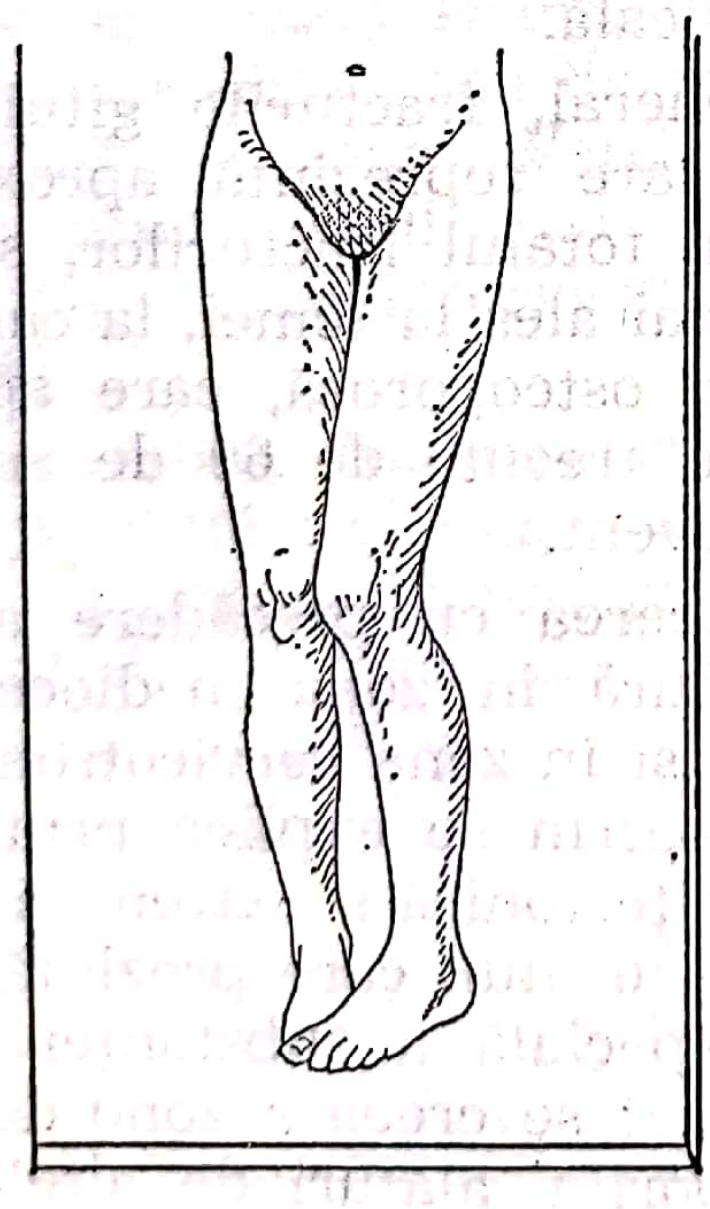

Fig. 8.5.21. — Luxație traumatică (varietatea posterioară iliacă): flexie ușoară a coapsei, rotație internă a piciorului *(după Nélaton) (cit. de 39).*

Luxația obturatoare sau anterioară joasă se caracterizează clinic prin poziția de flexie maximă, abducție și rotație externă a coapsei (fig. 8.5.23).

În ansamblu, ca metodă mnemotehnică, de reținere a diferitelor poziții caracteristice ale membrului pelvian afectat printr-o luxație traumatică coxofemurală, se poate conchide, după Farabeuf (Louis Hubert) (cit. de 10), că orice luxație joasă (ischiatică

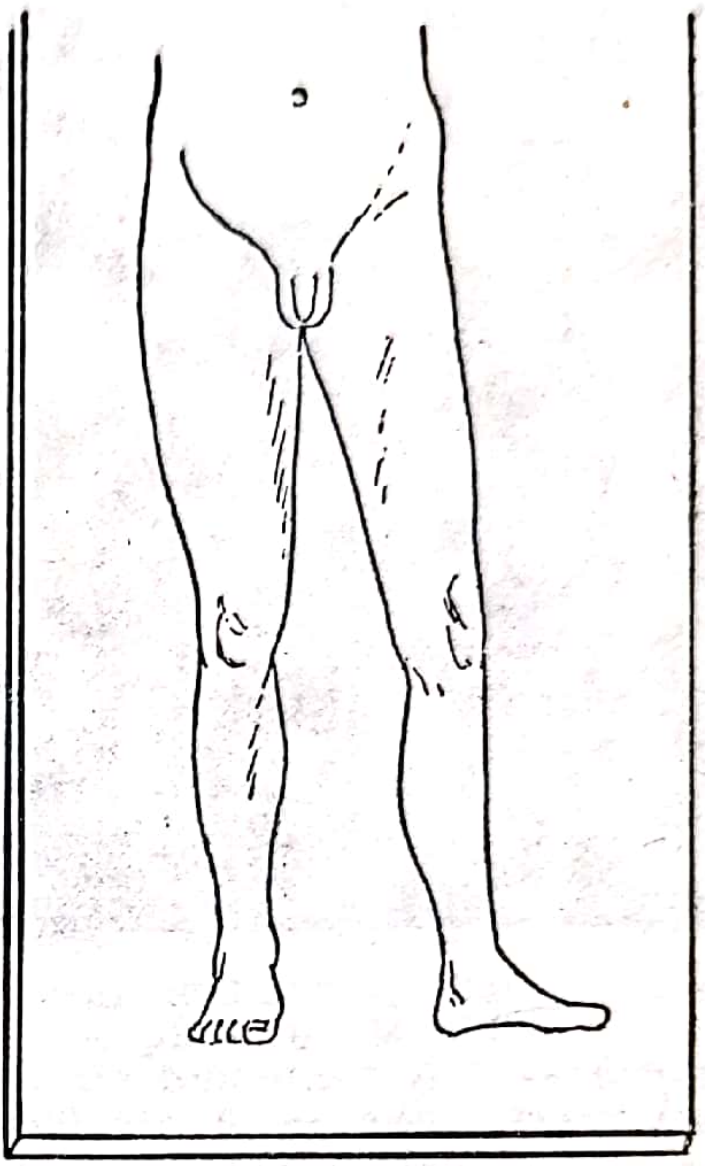

Fig. 8.5.22. — Luxație traumatică (varietatea anterioară pubiană): abducția și rotația externă a membrului pelvian de partea luxată *(după Nélaton) (cit. de 39).*

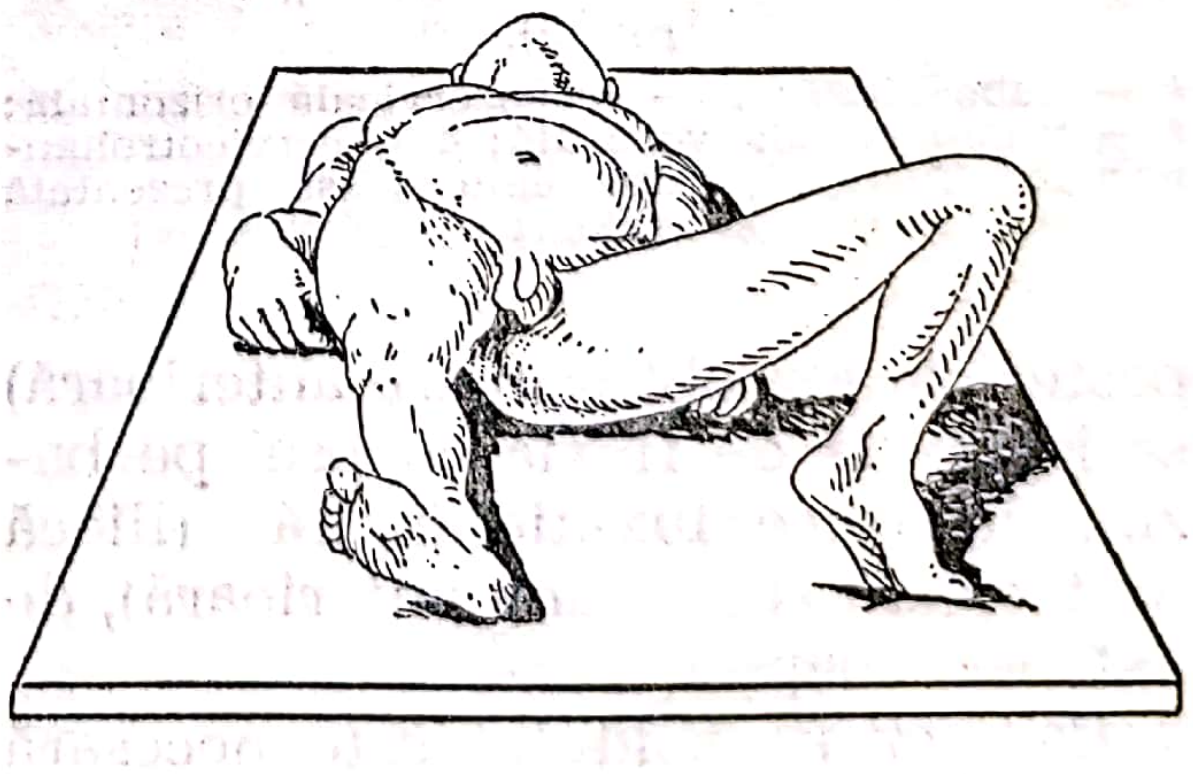

Fig. 8.5.23. — Luxație traumatică (varietatea obturatoare): flexia, abducția și rotația externă a coapsei *(după Nélaton) (cit. de 39).*

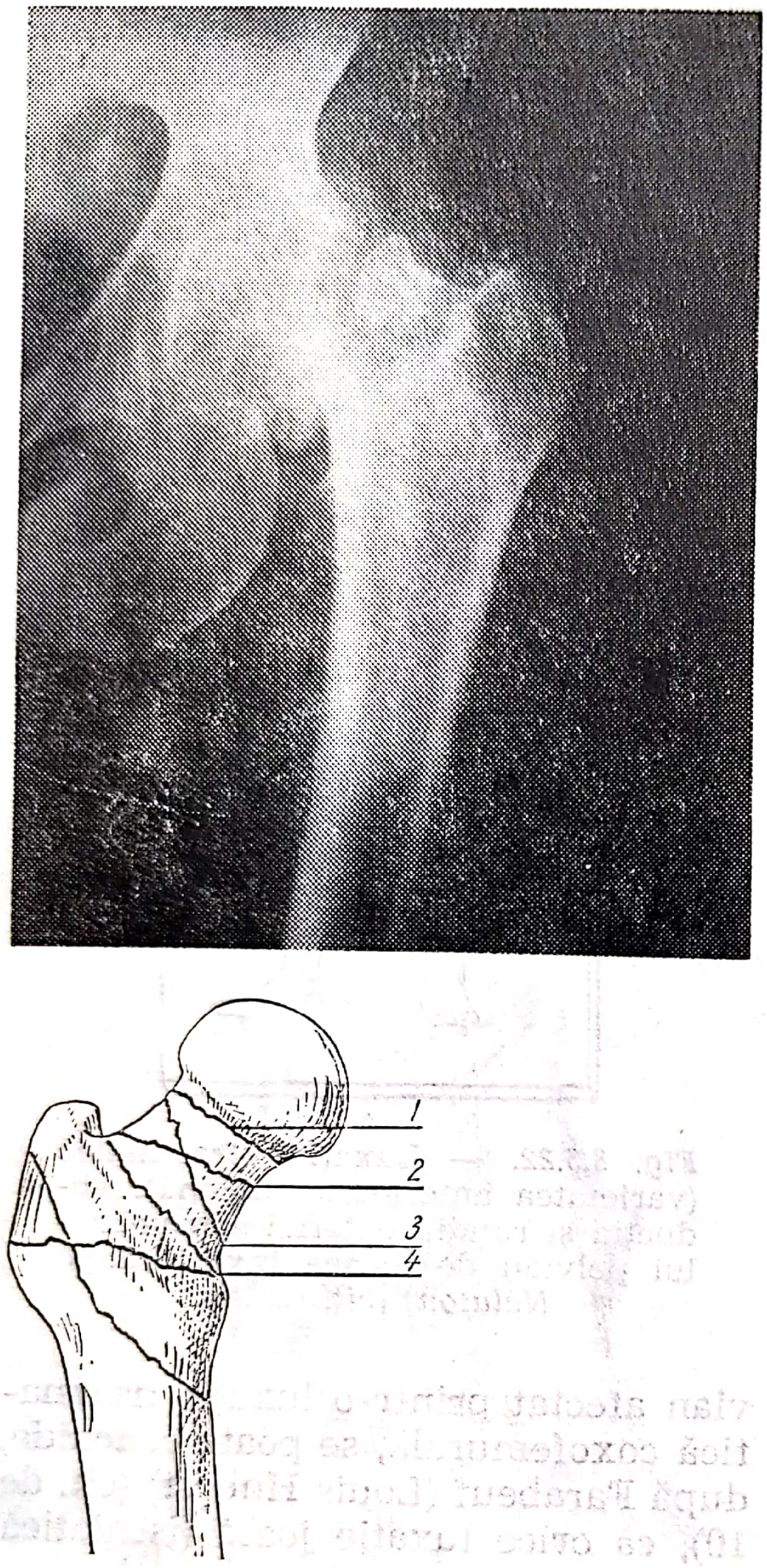

Fig. 8.5.24. — Fracturi ale gîtului femural.
1 — subcapitală; 2 — transcervicală orizontală; 3 — transcervicală verticală; 4 — cervicotrohanteriană; fractura gîtului femural este prezentată și radiografic.

posterioară și obturatoare anterioară) se însoțește de flexia coapsei pe bazin, iar orice luxație înaltă (iliacă posterioară și pubiană anterioară), de extensia coapsei.

Radiografia șoldului este necesară în diagnosticarea leziunii traumatice, atît pentru a putea preciza varietatea de luxație, cît și, mai ales, pentru a se putea descoperi o eventuală fractură asociată.

Fracturile extremității proximale a femurului. Extremitatea proximală a femurului cuprinde marele și micul trohanter, gîtul și capul femural. Fractura — leziune foarte frecventă la acest nivel — interesează în majoritatea cazurilor regiunea gîtului, astfel că este practic sinonimă cu fractura extremității proximale a femurului (11).

Fractura se produce în special prin cădere pe genunchiul în rotație internă și adducție (leziune de obicei cu deplasare) (24) — poziție care determină hiperflexia gîtului femural — sau, invers, în poziția de abducție (leziune de obicei angrenată) (11) — poziție în care deschiderea unghiului de înclinație a femurului favorizează producerea leziunii (21). Există posibilitatea ca linia de fractură să fie situată la diferite niveluri ale gîtului femural, dar de obicei leziunea este fie subcapitală, fie transcervicală, orizontală sau verticală (fracturile adevărate), fie cervicotrohanteriană (fig. 8.5.24) sau bazicervicală.

În general, fracturile gîtului femural, care reprezintă aproximativ 10% din totalul fracturilor, sînt întîlnite mai ales la femei, la care procesul de osteoporoză, care apare la persoane trecute de 60 de ani, este mai frecvent.

Producerea cu precădere a liniei de fractură în zona mediocervicală la adult și în zona cervicotrohanteriană la bătrîn se explică prin structura arhitectonică a extremității proximale a osului, care prezintă o orientare specială a substanței osoase, astfel încît se creează zone de rezistență sporită, alături de altele cu o rezistență mai slabă, determinate de transmiterea liniilor de forță corespunzătoare sarcinilor suportate de os.

Traveele osoase care coboară de pe bolta capului femural sînt îndepărtate către corticala inferioară a gîtului, alcătuind așa-zisul, „evantai de susținere“ Delbet (Pierre Louis Ernest) (fig. 8.5.25-*1*), care se condensează distal într-un sistem numit arcul Adams (William) (fig. 8.5.25.-2), a cărui parte posterioară formată din lamele osoase dure constituie pintenul Merkel (Karl Ludwig) (fig. 8.5.25-*3*).

Tendința de flectare a gîtului femural sub acțiunea sarcinii suportate creează un sistem de rezistență, care, pornind din partea inferioară a capului femural, se îndreaptă în sus și extern către corticala superioară a gîtului (fig. 8.5.25-*4*). Ambele sisteme se intersectează la nivelul centrului capului femural, oferind acestuia o rezistență deosebită, ceea ce explică și raritatea fracturilor izolate ale acestui segment. În regiunea trohanteriană se unesc sub formă ogivală fasciculele trabeculare (fig. 8.5.25-5, 7), care se desprind de pe corticala diafizară externă.

Între sistemul ogival și intersecția celorlalte două sisteme trabeculare se situează o zonă de rezistență mai slabă — zona Ward —, care explică prin sediul său frecvența fracturilor mediocervicale (fig. 8.5.25-6).

În ansamblu, fractura gîtului femural prezintă trei semne cardinale: durere cu impotență funcțională, rotația externă a piciorului și scurtarea membrului pelvian.

Durerea spontană sau provocată prin apăsare la nivelul regiunii trohanteriene sau al celei inghinale este prezentă în toate formele de fractură. Impotența funcțională este de obicei totală și numai în fracturile angrenate poate fi relativă. De reținut că manevrele de căutare a unor astfel de criterii trebuie evitate, întrucît flexia poate fi efectuată numai din articulația genunchiului și deci poate fi înșelătoare, creînd în plus riscul de dezangrenare a fragmentelor.

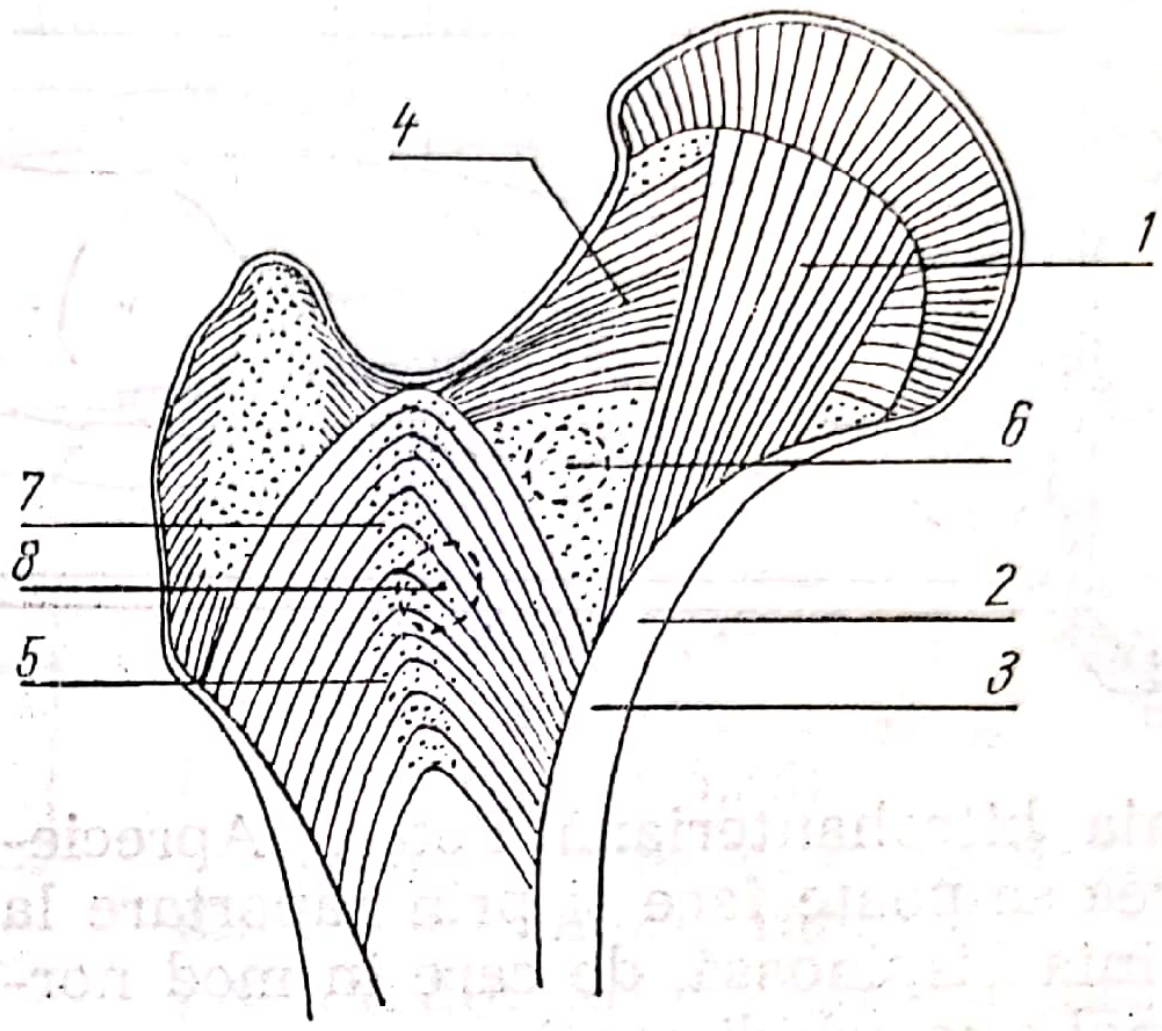

Fig. 8.5.25. — Structura arhitectonică a extremității proximale a femurului. *1* — sistemul trabecular Delbet; *2* — arcul Adams; *3* — pintenul Merkel; *4* — sistemul trabecular de tensiune; *5, 7* — sistemul trabecular ogival; *6* — zona slabă la adult; *8* — zona slabă la bătrîn.

În fracturile subcapitale și mediocervicale (cele obișnuite), fracturi de obicei neangrenate, membrul pelvian este situat în adducție și rotație externă, consecință a reducerii unghiului de înclinare a femurului, astfel încît marginea laterală a piciorului este culcată pe planul patului. Rotația se produce atît ca urmare a greutății necontracarate a piciorului, cît și ca urmare a mușchilor rotatori externi. În fractura cervicotrohanteriană intervine, în plus, și penetrația intratrohanteriană a gîtului femural. Rotația poate fi redusă pasiv, dar se reface de îndată ce sprijinul încetează. Membrul pelvian este scurtat, fapt evident la măsurătoarea comparativă a distanței spinomaleolare, ambele membre fiind în poziție riguros simetrică (11) (fig. 8.5.26).

Masivul marelui trohanter se palpează deasupra liniei bitrohanteriene, care în mod normal unește extremitățile celor două trohantere, trecînd tangent cu marginea superioară a pubisului (fig. 8.5.27) — linia bitrohanteriană Peter. Aprecierea se poate face și prin raportare la linia bispinoasă, de care în mod normal este echidistantă.

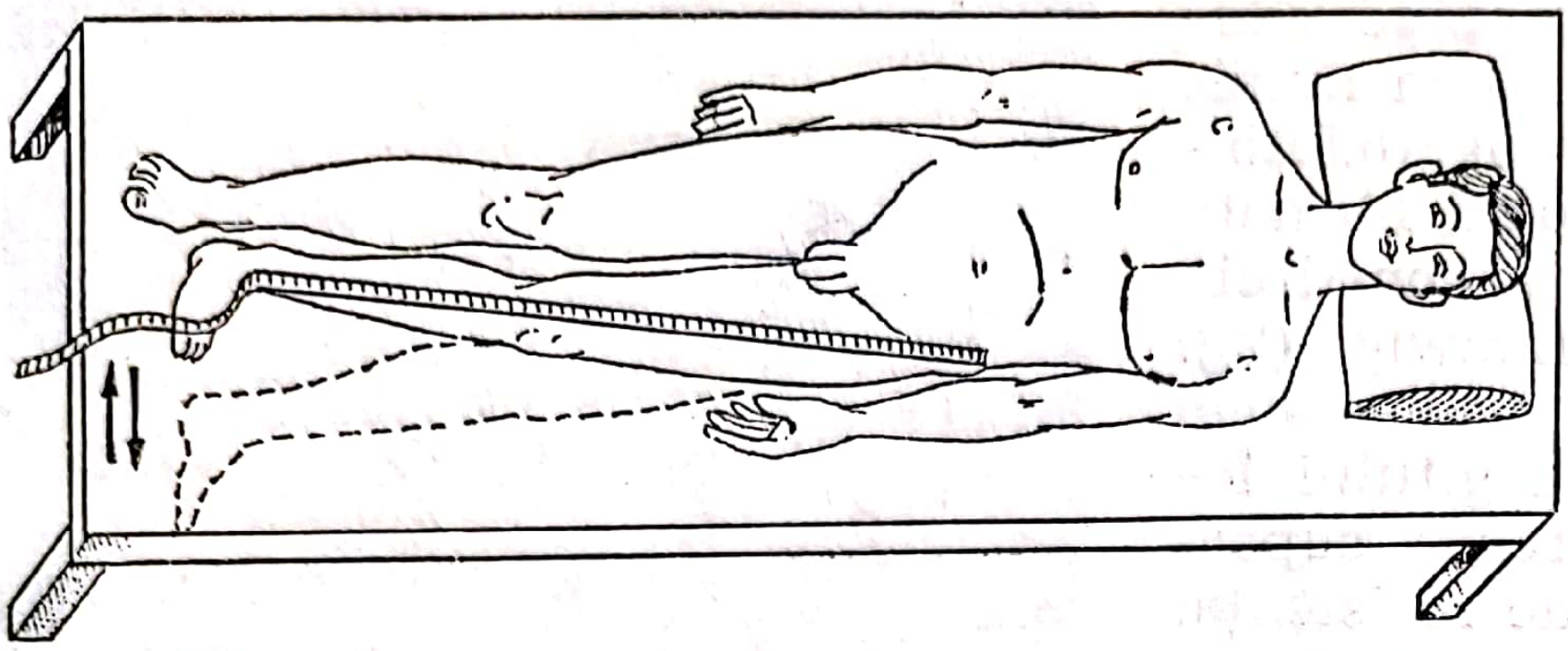

Fig. 8.5.26. — Fractură de gît femural — atitudine caracteristică: adducție-rotație externă și scurtarea membrului pelvian.

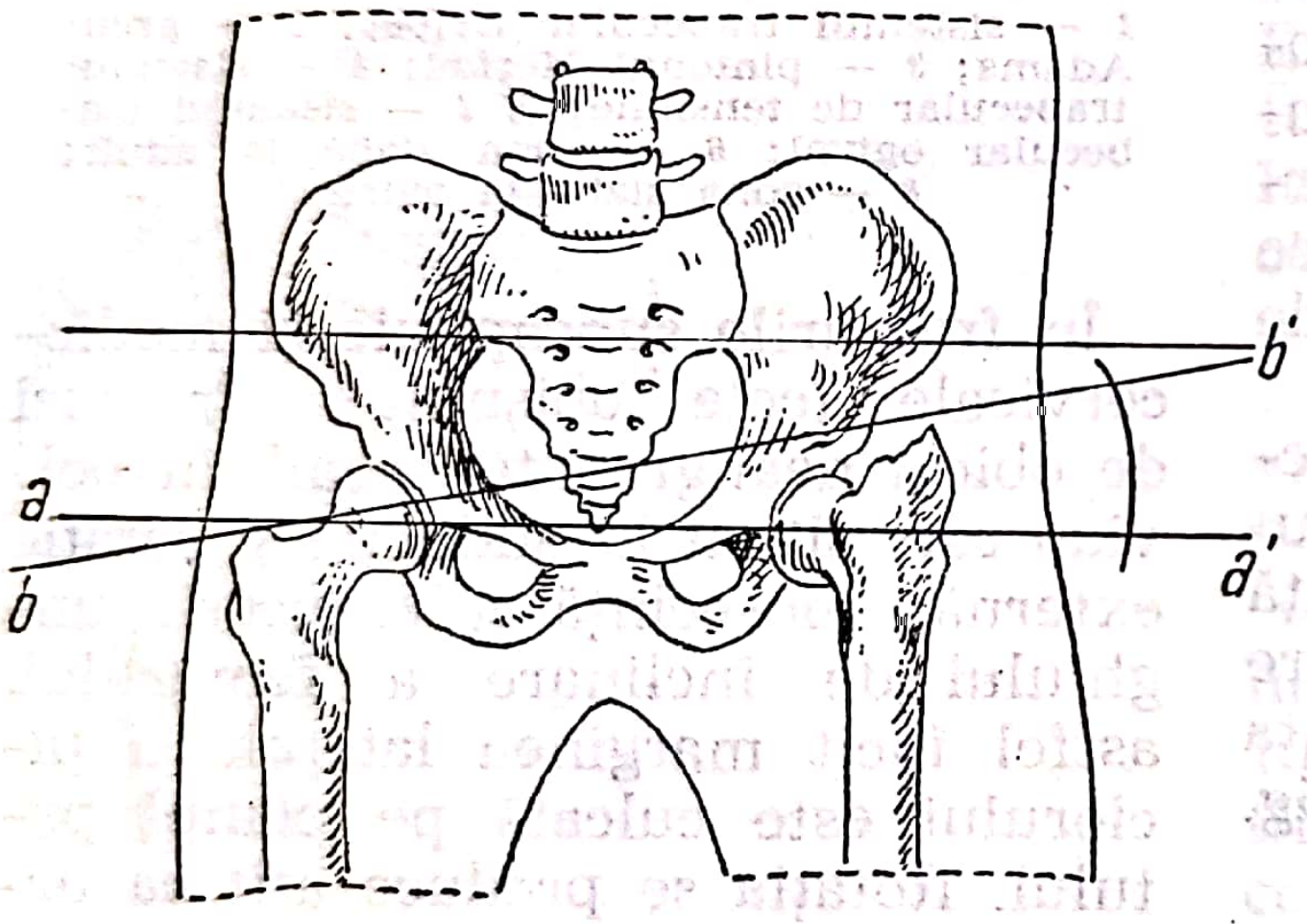

Fig. 8.5.27. — Fractură de col femural — linia bitrohanteriană Peter. **a—a' — normal, linia bitrohanteriană este tangentă cu marginea cranială a pubisului; b—b' — în fractura de col raporturile se deplasează.**

Pentru aprecierea ascensionării trohanterului, în fractura neangrenată a gîtului femural se folosește triunghiul Bryant (Thomas). Acesta este constituit din două linii ce pleacă de la SIAS (fig. 8.5.28) — una perpendiculară pe planul patului și alta tangentă la vîrful marelui trohanter. Distanța dintre vîrful trohanterului și perpendiculară constituie a 3-a latură a triunghiului. Micșorarea acestuia indică ascensionarea trohanterului.

În același scop se poate folosi și linia Schömacker (Jan), linie care în mod normal, pornind de la marginea superioară a trohanterului și trecînd prin SIAS, trece prin ombilic sau aproape de acesta și care, în cazul fracturii cu ascensionarea trohanterului, trece sub ombilic, și aceasta cu atît mai accentuat, cu cît ascensionarea trohanterului este mai mare (11) (fig. 8.5.29).

La nivelul triunghiului Scarpa, lateral de pulsațiile arterei femurale, se poate observa — și mai bine palpa — o bombare datorită superficializării ambelor fragmente fracturare care se rotează către înainte (semnul Laugier) (Stanislas).

Toate aceste semne, considerate a fi caracteristice pentru fracturile extremității proximale a femurului, sînt bazate în general pe elementul de deplasare a trohanterului, motiv pentru care radiografia șoldului este indispensabilă în orice caz de traumatism forte localizat în această regiune. Dealtfel, în fracturile angrenate, unde semnele sînt mai reduse, mai puțin evidente, poziția de adducție este intermediară, rotația este relativă, iar unele semne, chiar importante, lipsesc cu desăvîrșire (ascensionarea, cel puțin inițial, a trohanterului, semnul Laugier etc.).

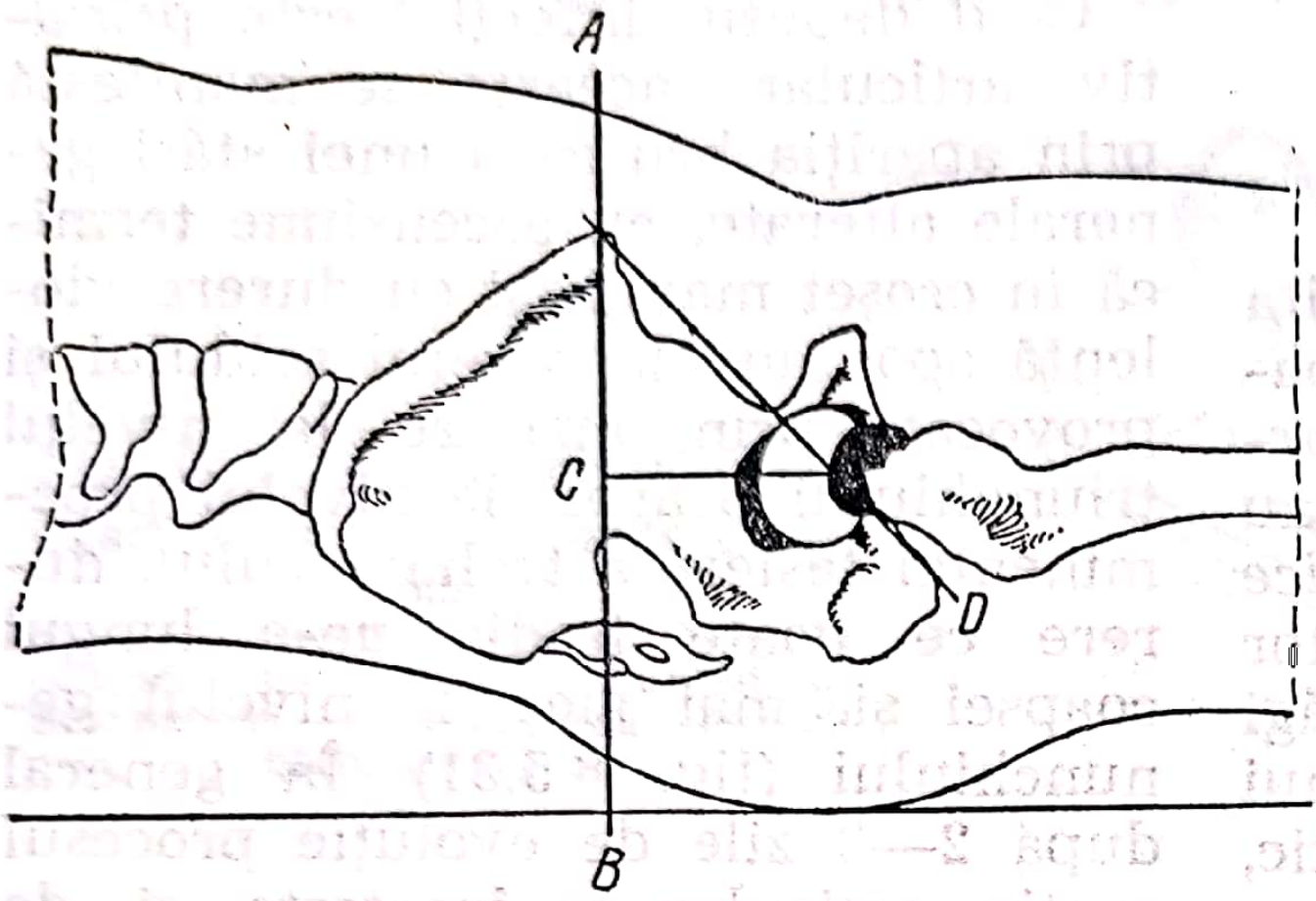

Fig. 8.5.28. — Fractură de col femural: triunghiul Bryant.

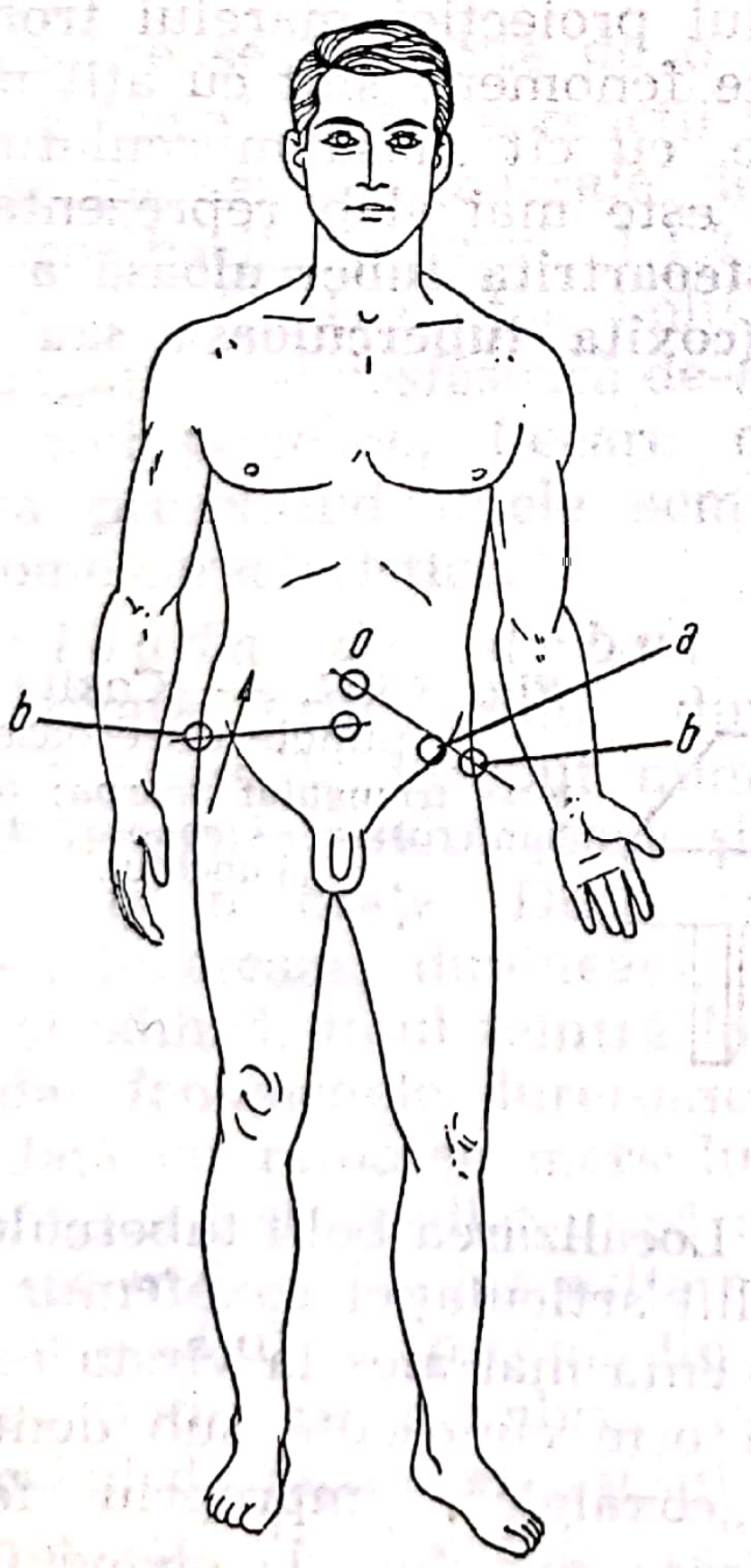

Fig. 8.5.29. Linia Schömacker.
O — ombilic; *a* — SIAS; *b* — trohanter.

Evoluția fracturii de col și ca atare deficitele funcționale ce trebuie ivestigate se datoresc în special leziunilor vasculare ce interesează rețeaua arterială nutritivă a capului și gîtului femural (fig. 8.5.30).

Această rețea este alcătuită din anastomoza ramurilor ce provin din artera obturatoare, prin artera ligamentului rotund, și din artera femurală profundă, prin cele două artere circumflexe. Din artera circumflexă posterioară se desprinde artera capsulară superioară, care este cea mai importantă sursă nutritivă, întrucît asigură 4/5 din irigația capului femural, cel mai frecvent lezată în

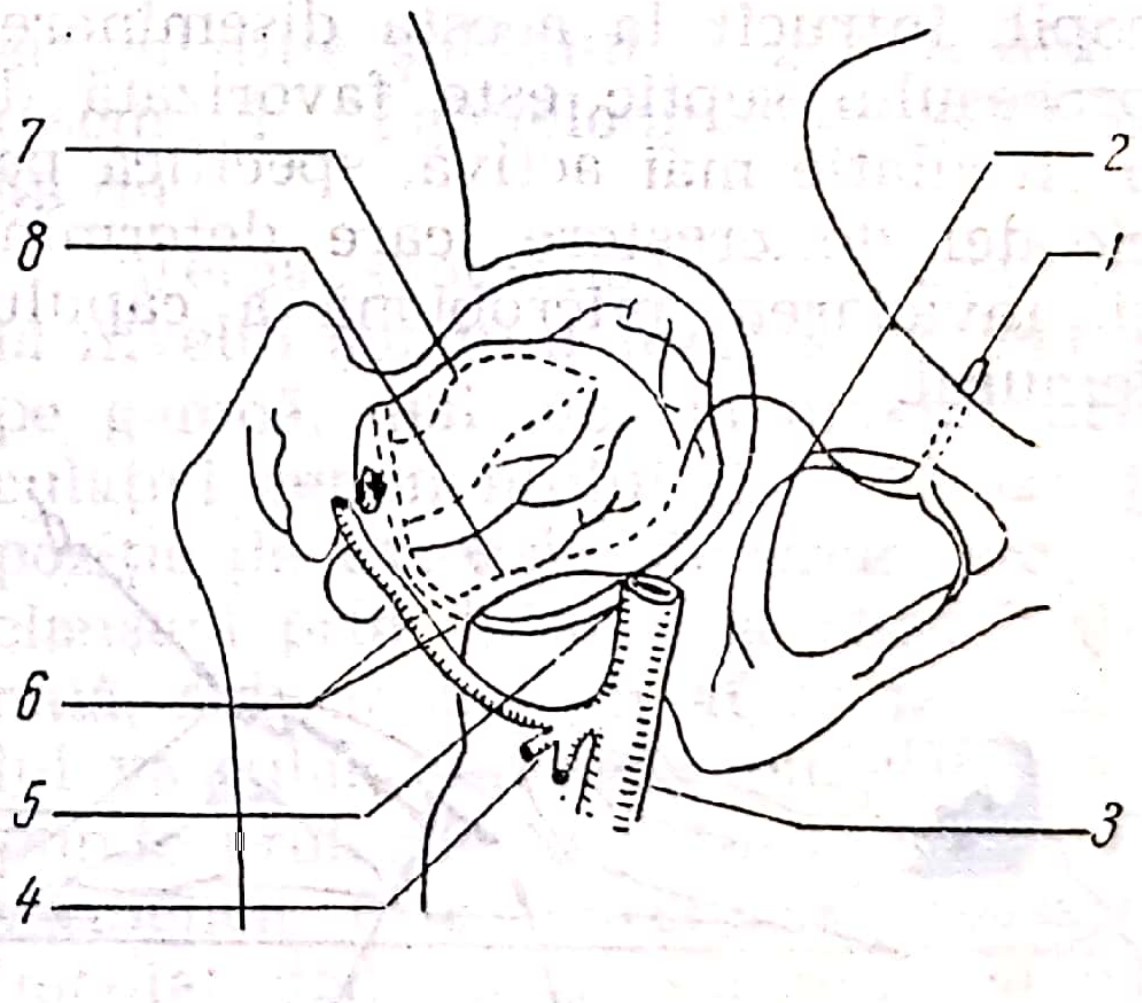

Fig. 8.5.30. — Rețeaua arterială a capului femural.

1 — a. obturatoare; 2 — a. ligamentului rotund; 3 — a. femurală profundă; 4 — a. circumflexă anterioară; 5 — a. circumflexă posterioară; 6 — ramura ascendentă; 7 — a. capsulară superioară; 8 — a. capsulară inferioară.

fracturile gîtului femural (11), ceea ce are drept rezultat necroza capului femural, cu consecinţe grave asupra evoluţiei focarului de fractură, asupra consolidării sale şi urmărilor funcţionale.

8.5.1.3.

Leziuni inflamatorii

Artrita acută a şoldului (coxita acută). Articulaţia coxofemurală poate fi sediul tuturor formelor de *artrite infecţioase acute primitive* sau *secundare unor infecţii septicemice* (6), după care procesul inflamator acut poate apărea în urma unor plăgi articulare survenite în urma unui accident sau a unui act terapeutic, în special cu ocazia injecţiilor intramusculare cu produşi cortizonici.

Artrita (coxita) acută secundară este mai frecventă şi mai gravă la copil, întrucît la acesta diseminarea procesului septic este favorizată de o circulaţie mai activă, specifică perioadei de creştere, care determină şi invadarea microbiană a capului femural.

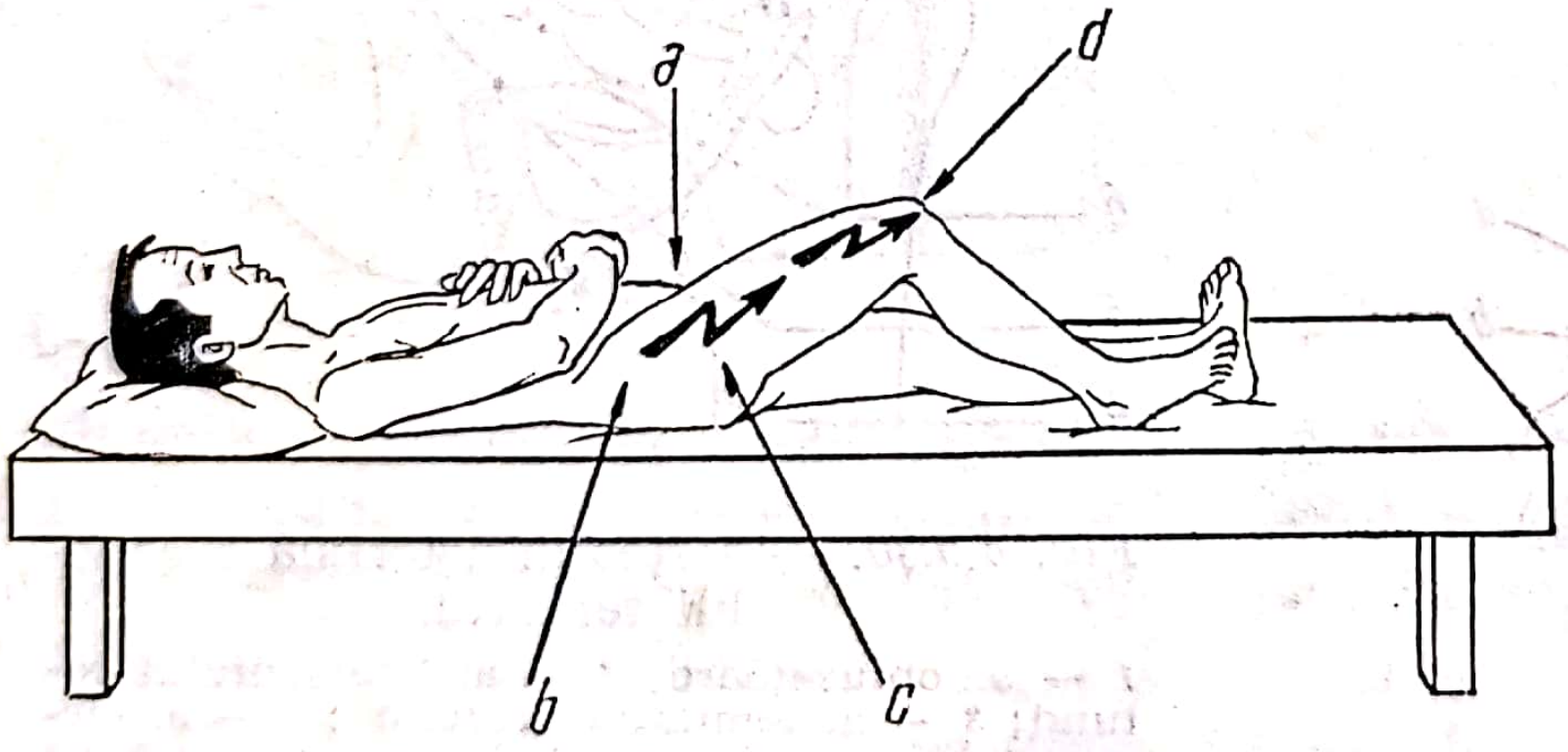

Fig. 8.5.31. — Coxită acută: puncte dureroase.
a — triunghiul Scarpa; *b* — trohanterul; *c* — coapsa; *d* — genunchiul.

Însoţind o suferinţă septică generală, o boală infecţioasă, o septicemie etc., suferinţa şoldului poate trece neobservată un timp, deşi „coxita acută“ determină destul de precoce o atitudine particulară, cu şoldul respectiv imobil, cu coapsa în flexie moderată pe bazin, în abducţie şi rotaţie externă, postură care oferă o maximă capacitate sinovială şi care reprezintă totodată şi o poziţie antalgică. Uneori, în osteomielita acută mai ales, rotaţia se poate face şi intern (40).

Cînd debutul infecţiei este primitiv articular, aceasta se manifestă prin apariţia bruscă a unei stări generale alterate, cu ascensiune termică în croşet maxim şi cu durere violentă spontană la nivelul şoldului şi provocată prin apăsare la nivelul triunghiului Scarpa, la nivelul proeminenţei fesiere a trohanterului, durere ce poate iradia de-a lungul coapsei şi, mai ales, la nivelul genunchiului (fig. 8.5.31). În general după 2—3 zile de evoluţie procesul septic articular se însoţeşte şi de semnele inflamatorii tegumentare — şi anume de edem, roşeaţă, căldură şi durere —, evidenţiate în special la nivelul proiecţiei marelui trohanter; aceste fenomene sînt cu atît mai vizibile, cu cît masa musculaturii fesiere este mai slab reprezentată.

Osteoartrita tuberculoasă a şoldului (coxita tuberculoasă sau coxalgia). Localizarea bolii tuberculoase la nivelul articulaţiei coxofemurale este frecventă mai ales la vîrsta copilăriei şi este cunoscută sub denumirea de „coxalgie“, impropriu folosită, deoarece se referă la elementul durere. Însămînţarea articulaţiei se face pe cale hematogenă, în cursul perioadei secundare de evoluție a bolii, pe cale limfatică sau prin contiguitate de la un alt proces evolutiv bacilar. Localizat inițial la nivelul osului sau al sinovialei articulare, prin proliferare, procesul bacilar cuprinde treptat întreaga articulație (7), ceea ce se însoțește de o gravă afectare funcțională, de reacții regionale și de semne generale de impregnare bacilară (vezi 1.1.2.1 — „Tuberculoza“). Evoluția bolii este îndelungată și se desfășoară de-a lungul a trei perioade, fiecare dintre acestea prezentînd unele semne și simptome caracteristice.

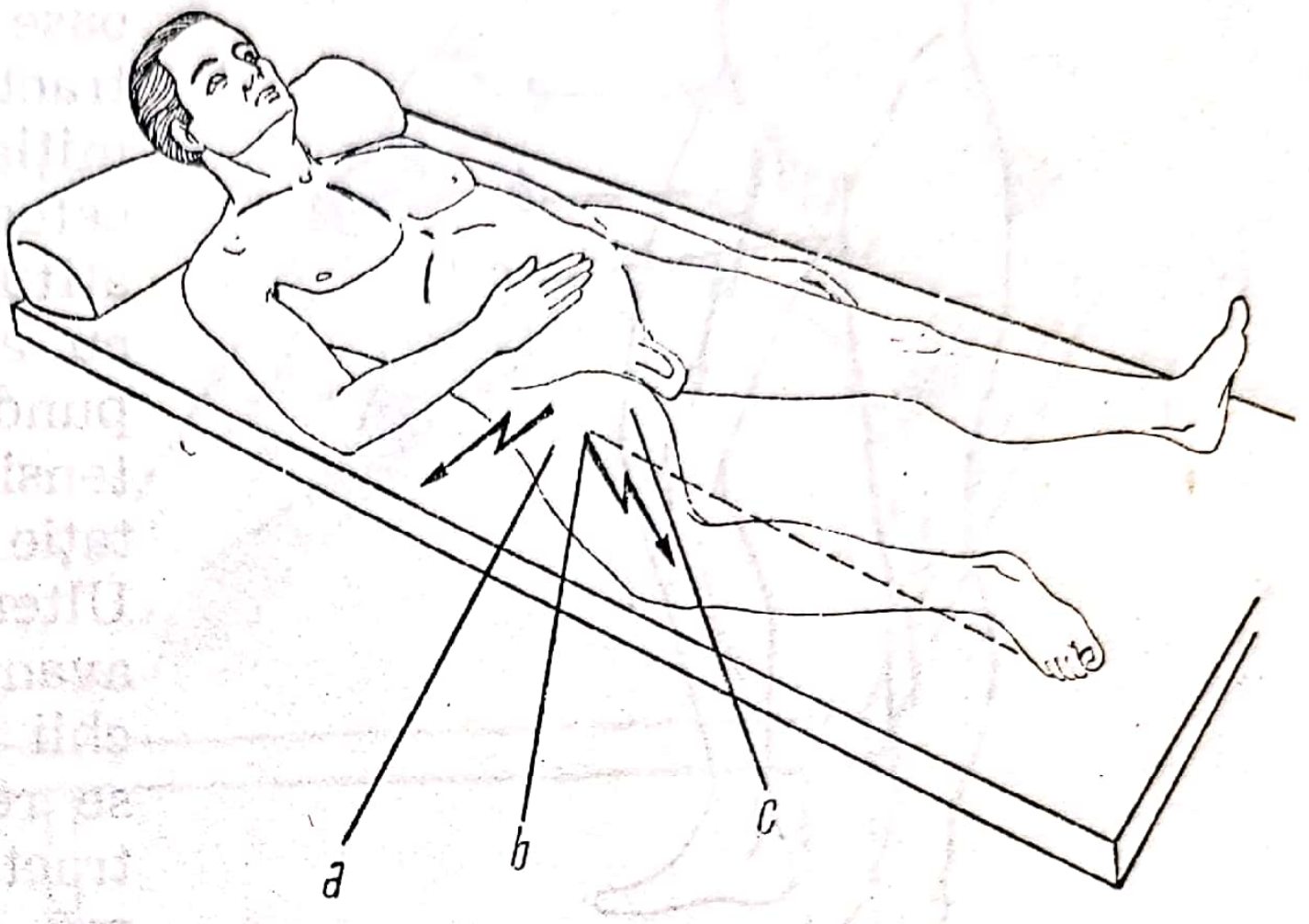

Fig. 8.5.32. — Osteoartrită bacilară (coxalgie): puncte dureroase.
a — la nivelul șoldului; *b* — la coapsă, la nivelul triunghiului Scarpa; *c* — difuzarea durerii către genunchi.

Perioada de debut este caracterizată prin șoldul dureros. Durerea apare la început numai la oboseală; copilul evită joaca și cere să fie dus în brațe. După repaus durerea încetează; dimineața, după somn și odihnă, totul reintră în normal, dar fenomenele dureroase reapar odată cu reluarea mersului, tot mai pregnant și imediat după acesta și cu tot mai multă intensitate, astfel încît copilul se sprijină din ce în ce mai puțin pe membrul afectat, prezentînd de fapt o claudicație parțial mascată, dar lesne de recunoscut nu numai după șchiopătat, dar și după rezonanța inegală a pașilor, ca și cînd ar șchiopăta un cal, motiv pentru care Marjolin (Jean Nicholas) a denumit acest mers caracteristic „semnul geambașului“. În poziție de repaus, sprijinul se face totdeauna pe membrul sănătos, cel bolnav fiind ținut într-o ușoară flexie în articulațiile șoldului și genunchiului („semnul Lannelongue“) (Odillon Marc).

Durerea spontană este localizată la nivelul șoldului lezat și reflectată pe gambă, mai ales la nivelul articulației genunchiului (fig. 8.5.32). În poziție de extensie, durerea este declanșată prin apăsare la plica inghinală, sub arcadă, în afara pediculului vascular femural, zonă ce corespunde proiecției capului femural. De asemenea, este dureroasă apăsarea imediat dedesubtul șanțului genitocrural, ca și pe fața internă a coapsei, imediat sub ramura ischiopubiană a osului coxal („semnul Lannelongue“) (8) (fig. 8.5.33).

Prin flectarea coapsei pe bazin, la care se asociază o ușoară adducție și rotație internă, capul femural bombează în fesă și apăsarea la acest nivel provoacă durere.

Datorită contractării musculare se produce limitarea tuturor mișcărilor din articulație, și mai ales a abducției. Această limitare, ca şi cauza ei pot fi evidenţiate prin manevra recomandată de Verneuil (Aristide Auguste Stanislas), în care se execută abducţia şi rotaţia externă a membrului pelvian de partea bolnavă, mişcarea este limitată, iar muşchii adductori „fac coardă" (11). Limitarea flexiei şi extensiei este evidenţiată în special prin imprimarea unor mişcări supraliminare, care nu sînt posibile. Extensia se cercetează pe bolnavul aflat în decubit ventral.

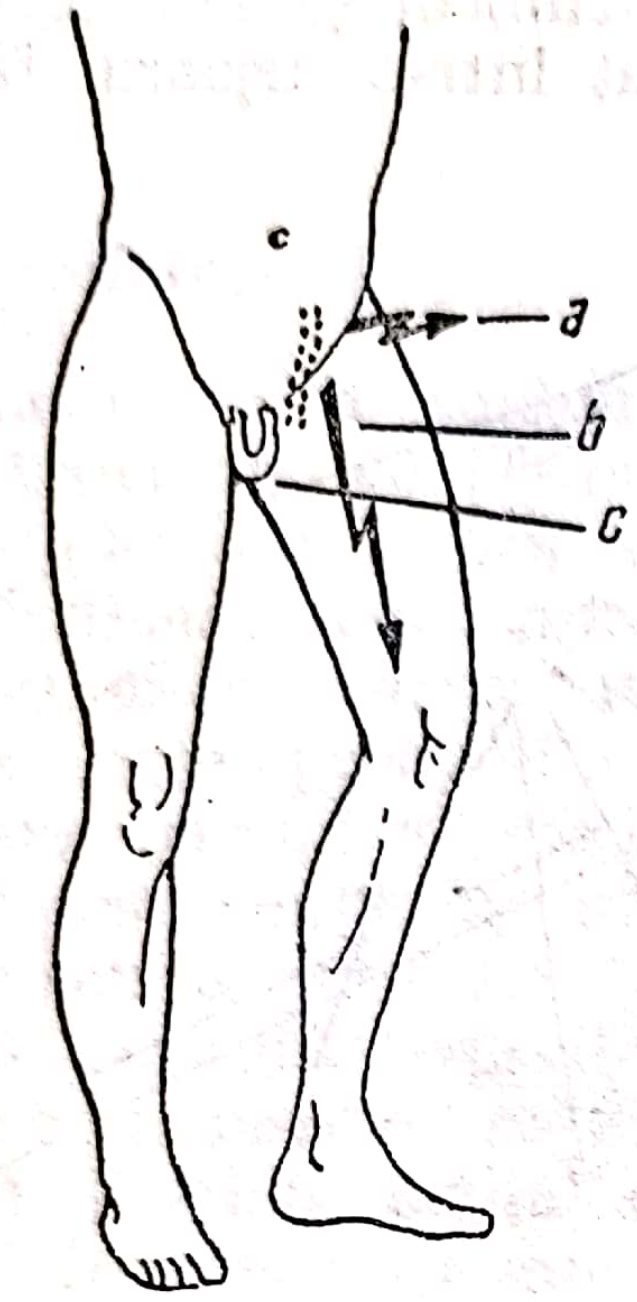

Fig. 8.5.33. — Coxalgie: puncte dureroase în ortostatism.

a — în afara oaselor femurale; *b* — sub plica inghinală; *c* — sub ramura ischiopubiană.

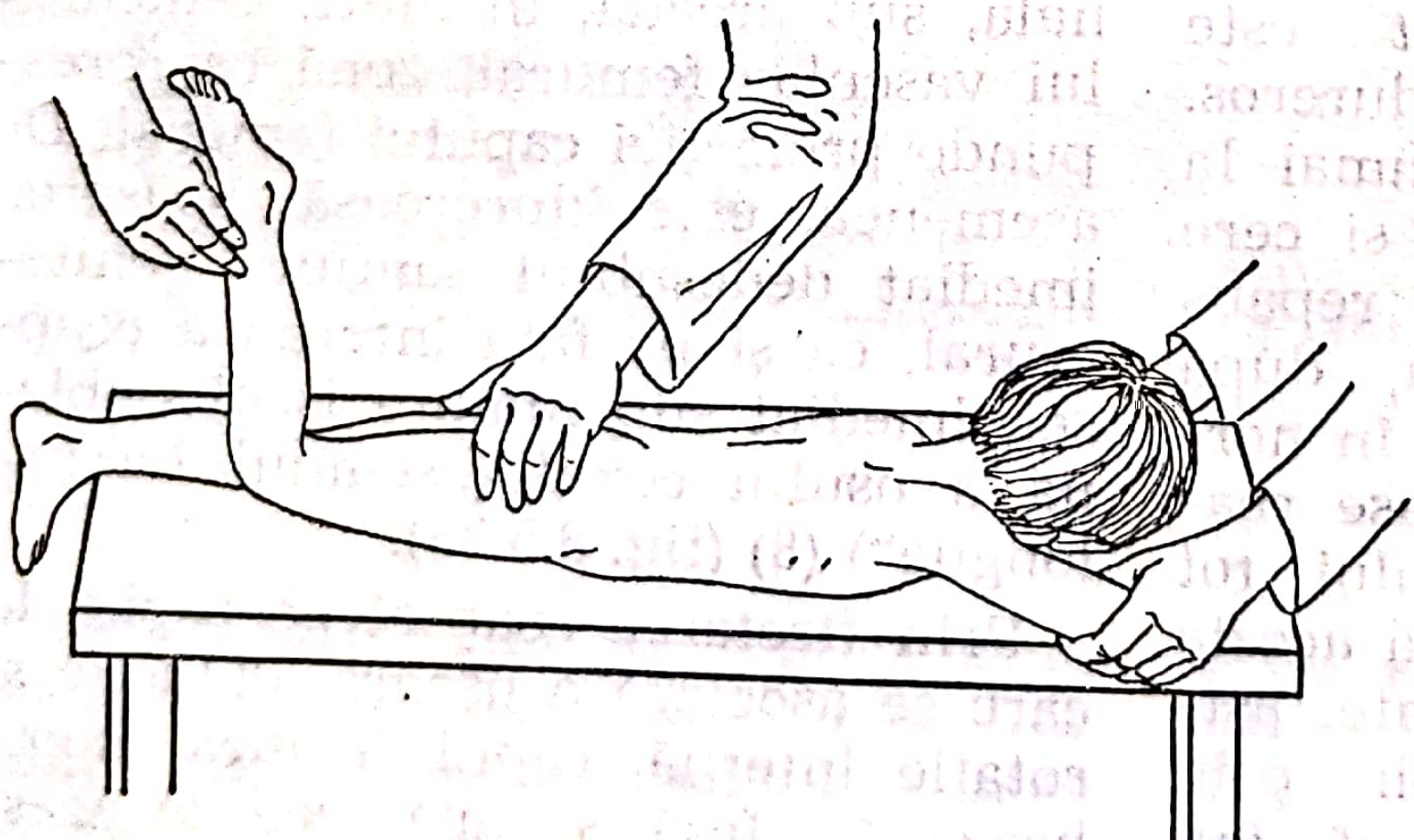

Fig. 8.5.34. — Coxalgie: limitarea mişcării de extensie a coapsei.

Extensia coapsei este imposibilă, iar forţarea ei duce la deplasarea bazinului în ansamblu (fig. 8.5.34). Concomitent se produce amiotrofie progresivă, iar adenopatia inghinală este constantă.

Perioada de stare a bolii este caracterizată prin atitudini vicioase care survin ca urmare a contracturii musculare şi care pot fi iniţial corectate dacă contractura încetează — de obicei, iniţial este o atitudine de flexie de circa 40—60°, cu abducţie de 20—25°, care corespunde atitudinii de repaus şi de distensie maximă a sinovialei şi de rotaţie externă a coapsei (fig. 8.5.35). Ulterior, odată cu deteriorarea mai avansată a structurii articulare, muşchii abductori şi cei rotatori externi se relaxează, dar în schimb se contractă muşchii adductori, care imprimă capului femural tendinţa de a aluneca în sus şi în afară, stabilindu-se atitudinea de flexie a coapsei, cu adducţie şi rotaţie internă (40) (fig. 8.5.36), atitudine care, uneori, anunţă luxarea capului femural. Fără modificări compensatoare ale coloanei vertebrale şi ale bazinului, instalarea atitudinii vicioase ar face imposibilă mobilizarea activă a bolnavului. Flexia coapsei este compensată, cel puţin parţial, de hiperextensia bazinului în articulaţia sacrolombară şi de un variabil grad de lordoză (fig. 8.5.37). Abducţia este corectată prin coborirea bazinului de partea lezată şi formarea unei scolioze lombare cu convexitatea către partea bolnavă. În fine, rotaţia externă se compensează printr-o torsiune inversă a coloanei lombare (40).

În această fază durerea este totdeauna prezentă, dar de intensitate diferită în funcţie de tensiunea sinovială.

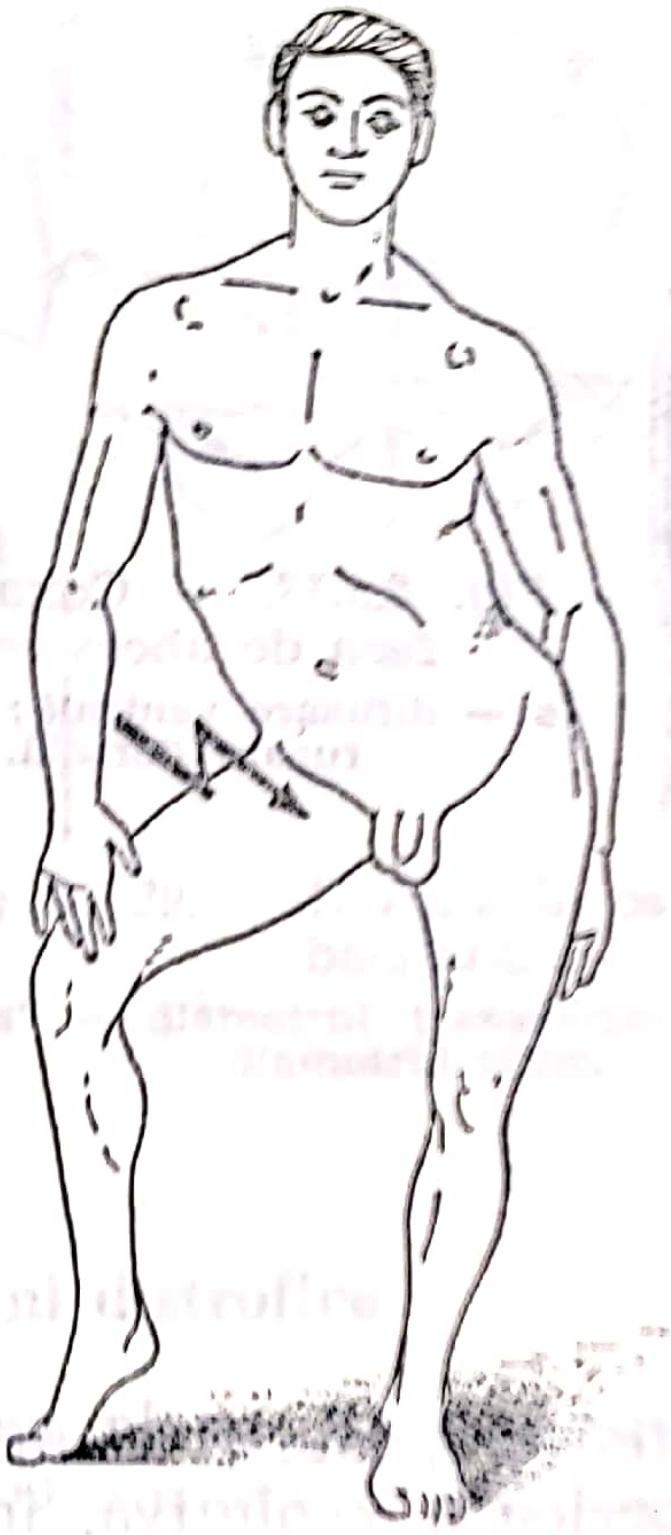

Fig. 8.5.35. — **Coxalgie — atitudine vicioasă: flexia, abducţia şi rotaţia externă a coapsei.**

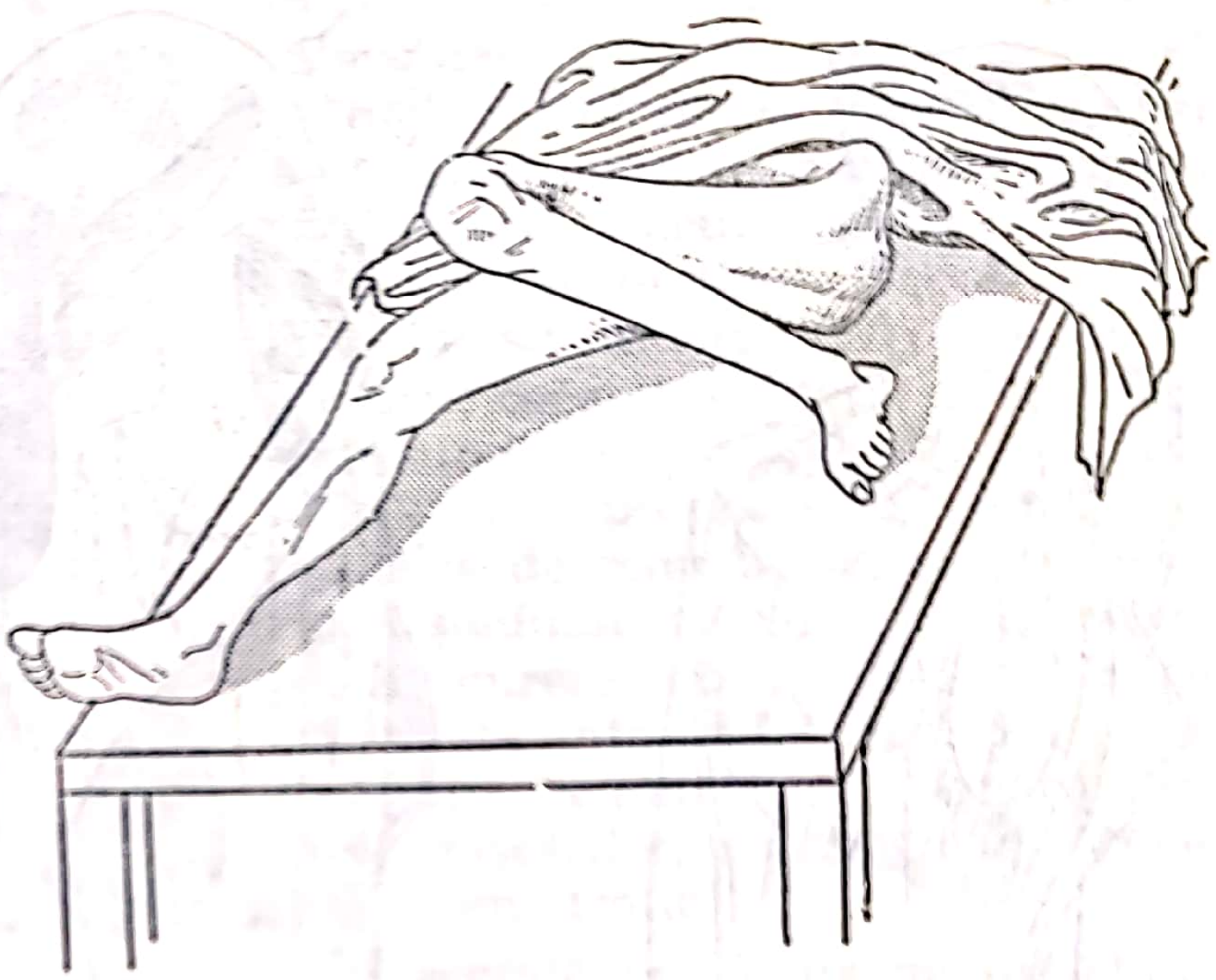

Fig. 8.5.36. — **Coxalgie — atitudine vicioasă: flexia, adducţia şi rotaţia internă a coapsei.**

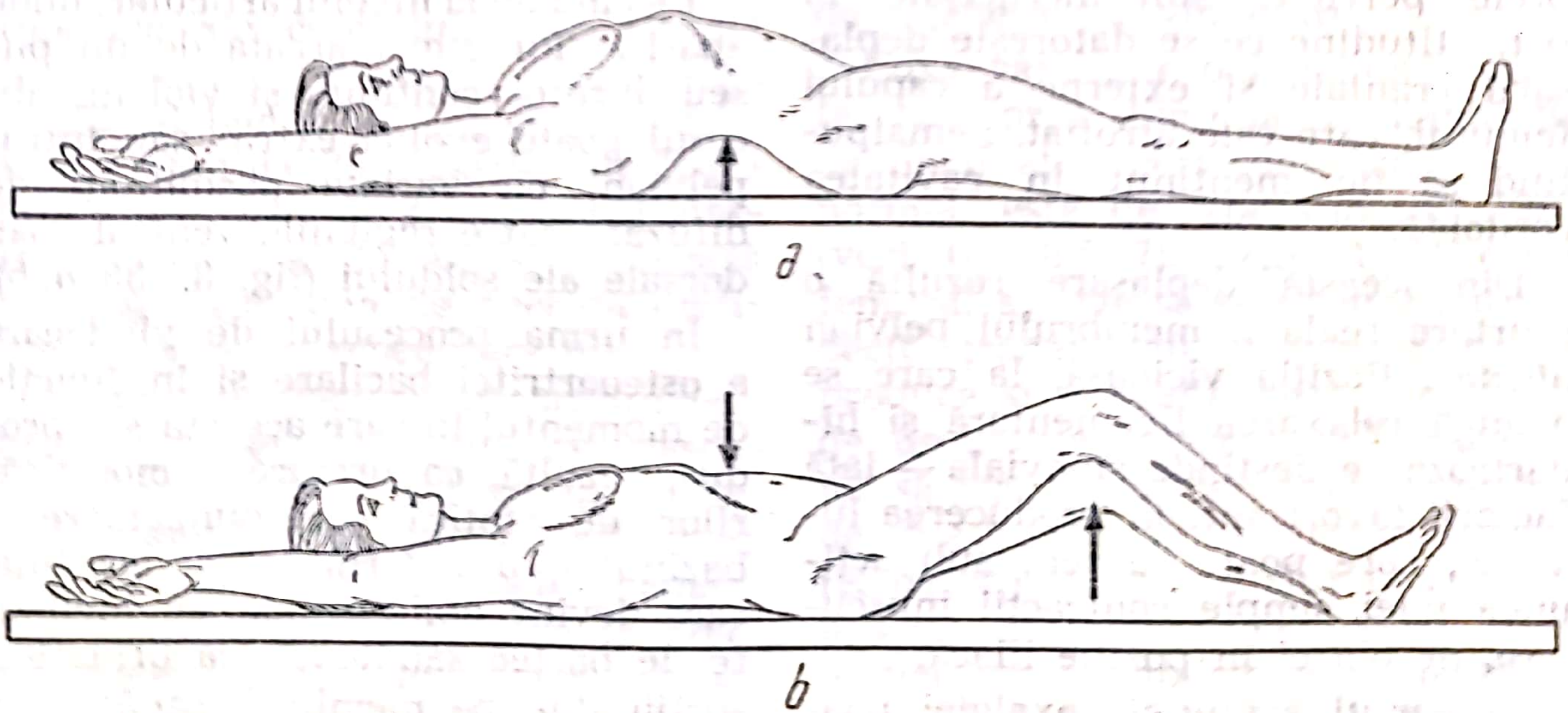

Fig. 8.5.37. — Coxalgie (*după Forgue*).
a — lordoză compensatoare la extensia membrelor pelviene; b — ştergerea lordozei în flectarea coapselor.

Radiografic, se constată decalcifierea marcată a capului femural și a acetabulului, pensarea accentuată a interliniei articulare și întreruperea arcului cervicoobturator.

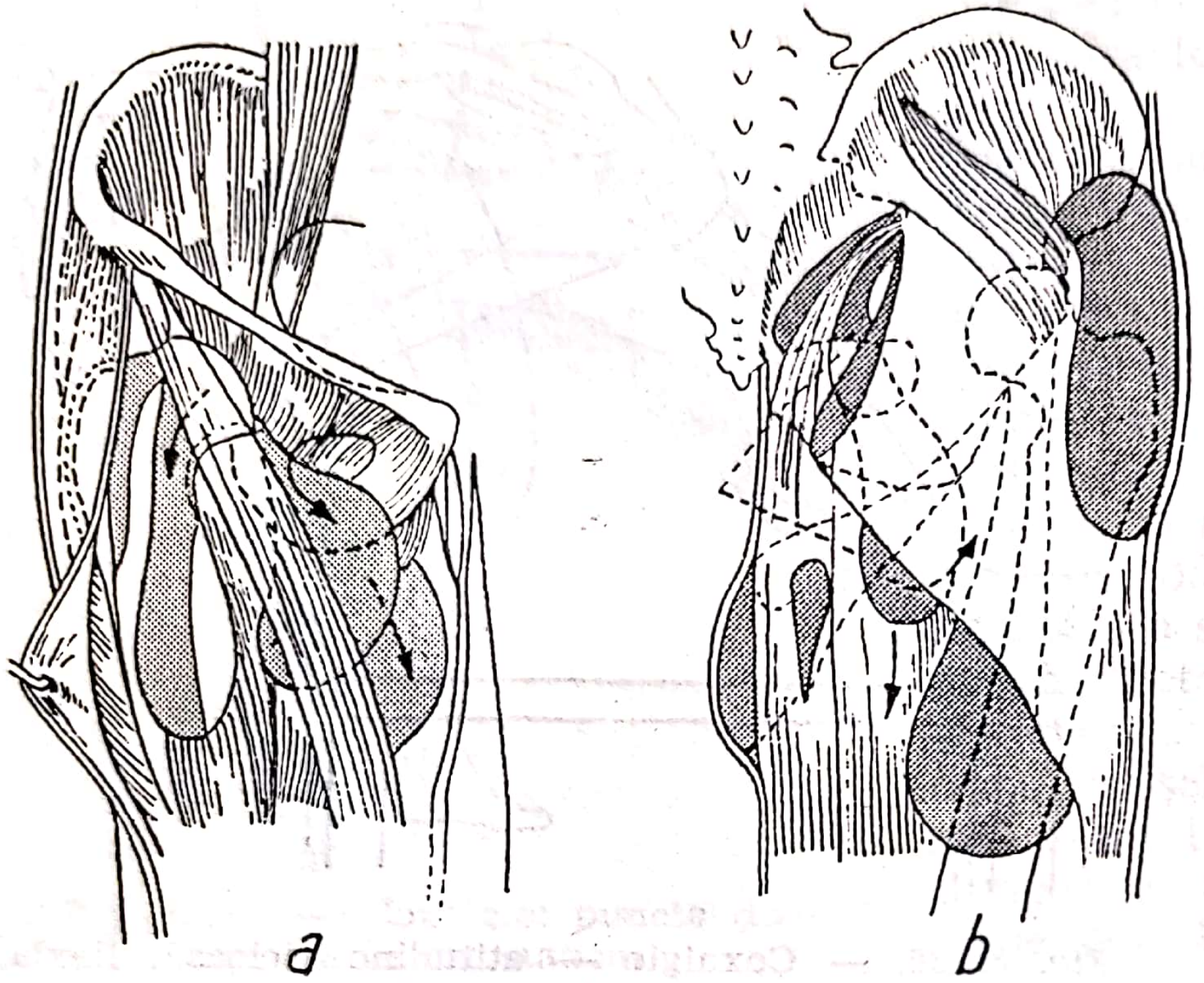

Fig. 8.5.38. — Coxalgie — faza de abces rece.
a — difuzare ventrală; *b* — difuzare dorsală.

Perioada finală a bolii este caracterizată prin poziția vicioasă fixă, de obicei în flexie accentuată (vezi fig. 8.5.36), cu rotație internă și adducție, astfel încît, uneori, membrele pelviene sînt încrucișate în pat, atitudine ce se datorește deplasării craniale și externe a capului femural, care este atrofiat, nemaiputînd să fie menținut în cavitatea cotiloidă.

Din această deplasare rezultă o scurtare reală a membrului pelvian afectat. Poziția vicioasă, la care se adaugă relaxarea ligamentară și hidartroza ce destinde sinoviala — iată factorii favorizanți în producerea luxației, care poate surveni sub acțiunea unei simple contracții musculare, de obicei în poziție iliacă.

În cursul evoluției coxalgiei poate interveni, ca factor de agravare, formarea unor abcese reci, în general bine suportate de bolnav, dar care pot determina accidente atît prin riscul de suprainfectare, cît și prin caracterul de difuziune, cu posibilitatea de însămînțare bacilară la distanță de focarul de origine articular. Apariția lor poate fi identificată în orice perioadă evolutivă, însă în general această complicație este apanajul perioadei finale, corespunzătoare leziunilor articulare maxime.

Plecînd de la nivelul articular, unde apariția lui este marcată de un puseu dureros continuu și violent, abcesul poate evolua extra- sau intrapelvian, cu variate posibilități de difuzare către regiunile ventrale sau dorsale ale șoldului (fig. 8.5.38 *a*, *b*).

În urma procesului de vindecare a osteoartritei bacilare și în funcție de momentul în care aceasta s-a produs, rezultă, ca urmare a modificărilor de statică corespunzătoare a bazinului, o deformare a acestuia, care devine oblic-ovalar, cu înclinare de partea sănătoasă, ca urmare a sprijinului pe membrul sănătos în timpul bolii, sprijin ce a solicitat, conform liniilor de forță, bazinul, rezultînd în final inegalitatea diametrelor oblice, cu importanță obstetricală (40) (fig. 8.5.39).

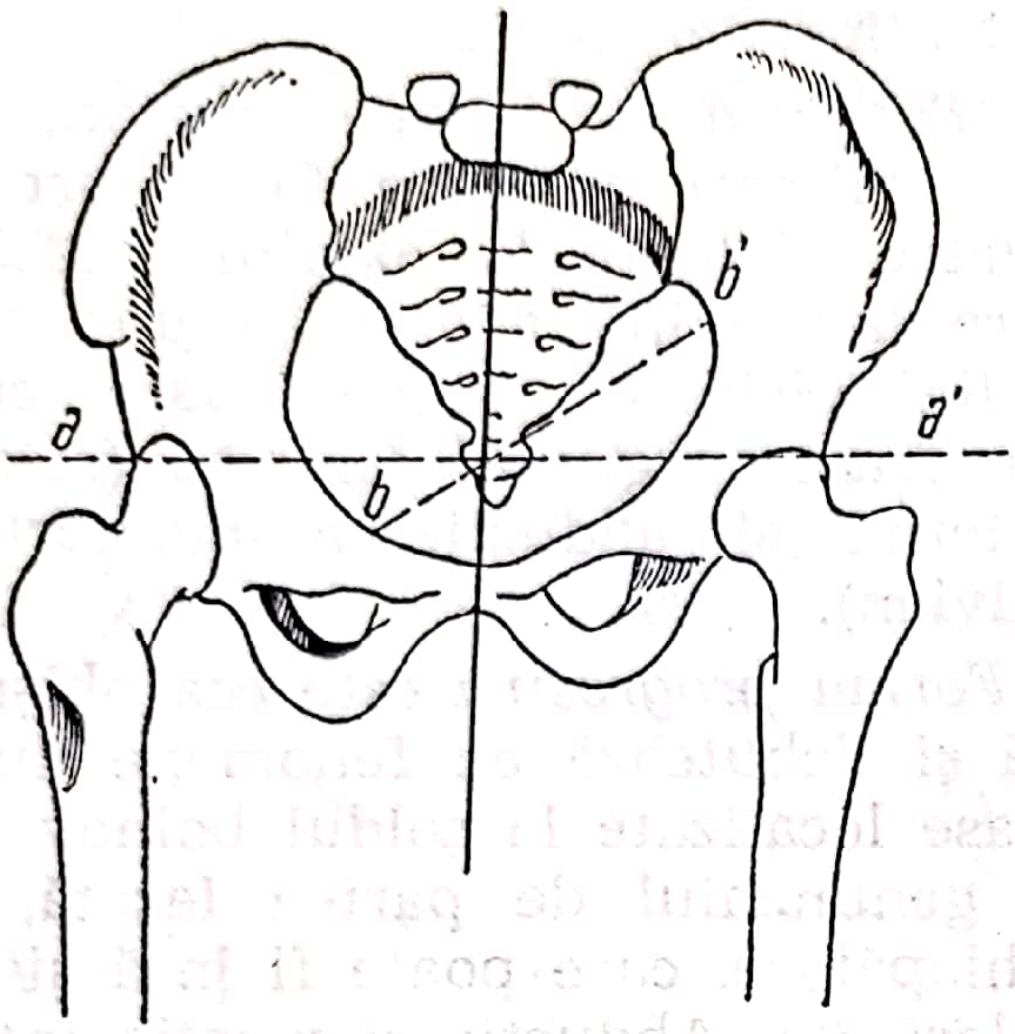

Fig. 8.5.39. — Bazinul în osteoartrita bacilară.
a—a' — diametrul transversal; *b—b'* — diametrul oblic.

8.5.1.4.
Leziuni distrofice

Coxa plana (osteocondroza șoldului). Denumită și osteocondrită juvenilă, *coxa plana* sau boala Legg (Arthur Thorontin) — Perthes (Georg Clemens) — Calvé (Jacques) este una dintre principalele afecțiuni ortopedice ale copilului, caracterizată prin necroza ischemică a nucleului cefalic al femurului (7), cu fragmentarea acestuia (6). Boala afectează într-o proporție de 4 la 1 sexul masculin între 3 și 11 ani și evoluează în două faze: una de *necroză epifizară* și alta de *regenerare* (6).

Alături de factorii constituționali, glandular-metabolici etc., cel vascular apare ca fiind primordial în determinismul bolii. Într-adevăr, pînă la vîrsta de 6—8 ani vasele ligamentului rotund nu ajung pînă la nivelul cefalic, astfel încît acesta este vascularizat numai prin arterele epifizare, ramuri din artera circumflexă posterioară care trec la nivelul gîtului femural pe sub inserția capsulei articulare, astfel încît ele pot fi colabate în anumite modificări articulare, ceea ce diminuă sau chiar întrerupe irigația un timp variabil, așa cum se întîmplă în cazul tensiunilor musculare care întrerup în mod intermitent irigația.

Nucleul cefalic se necrozează și se fragmentează în mijlocul capului cartilaginos, articulația rămînînd indemnă (6). În final, blocul cartilaginos, lipsit de suportul rezistent, se turtește, ceea ce conferă afecțiunii și denumirea de „*coxa plana*".

Clinic, procesul de necroză se însoțește de semnele tipice ale suferinței șoldului, cu durere la efort, la joacă, durere cu iradieri specifice către fața internă a coapsei și mai ales către genunchi, cu limitarea tuturor mișcărilor, cu claudicație relativă și amiotrofie.

În această boală, examenul clinic nu prezintă nimic caracteristic, motiv pentru care se afirmă, pe bună dreptate, că examenul *radiologic este indispensabil,* vizualizînd imagini specifice pentru fiecare fază evolutivă de necroză, cu lărgirea interliniei articulare, deformarea nucleului epifizar și a capului femural, ca și de regenerare și vindecare.

Coxa vara este o afecțiune caracterizată prin diminuarea unghiului de înclinație cervicodiafizar (care normal este de aproximativ 130°) (vezi fig. 8.5.17), astfel încît capul femural ajunge să se situeze mai jos decît trohanterul. Concomitent se produce și o modificare a unghiului de declinație (normal 12°), care, în loc să mai fie deschis înainte, devine deschis înapoi (40). În etiologia acestei deformări osoase sînt incriminați o serie de factori (metabolici, traumatici etc.), implicarea celui endocrin fiind mai evidentă: acționînd asupra proprietăților mecanice ale cartilajului și determinînd schimbarea lor, produce slăbirea rezistenței acestuia (7).

Coxa vara esențilă, sau a adolescenților, sau epifizioliza apare între 12 și 16 ani, perioadă în care creșterea este mai rapidă. Afecțiunea constă într-o deformare a regiunii cervicocefalice a femurului, cu lezarea cartilajului de conjugare proximal, care, nemaifixînd epifiza, permite deplasarea acesteia. Diafiza și segmentul cervicocefalic se deplasează întocmai ca într-o fractură mediocervicală, gîtul femurului se deplasează cranial, se rotește extern și se situează în adducție, iar epifiza se situează înapoia și dedesubtul gîtului femural (7). Deplasarea fragmentelor este favorizată de acțiunea importantelor forțe ce se dezvoltă în timpul execuției mișcărilor la nivelul șoldului și ca urmare accidentul se poate produce chiar cu ocazia efectuării unui pas greșit sau a unui efort neînsemnat.

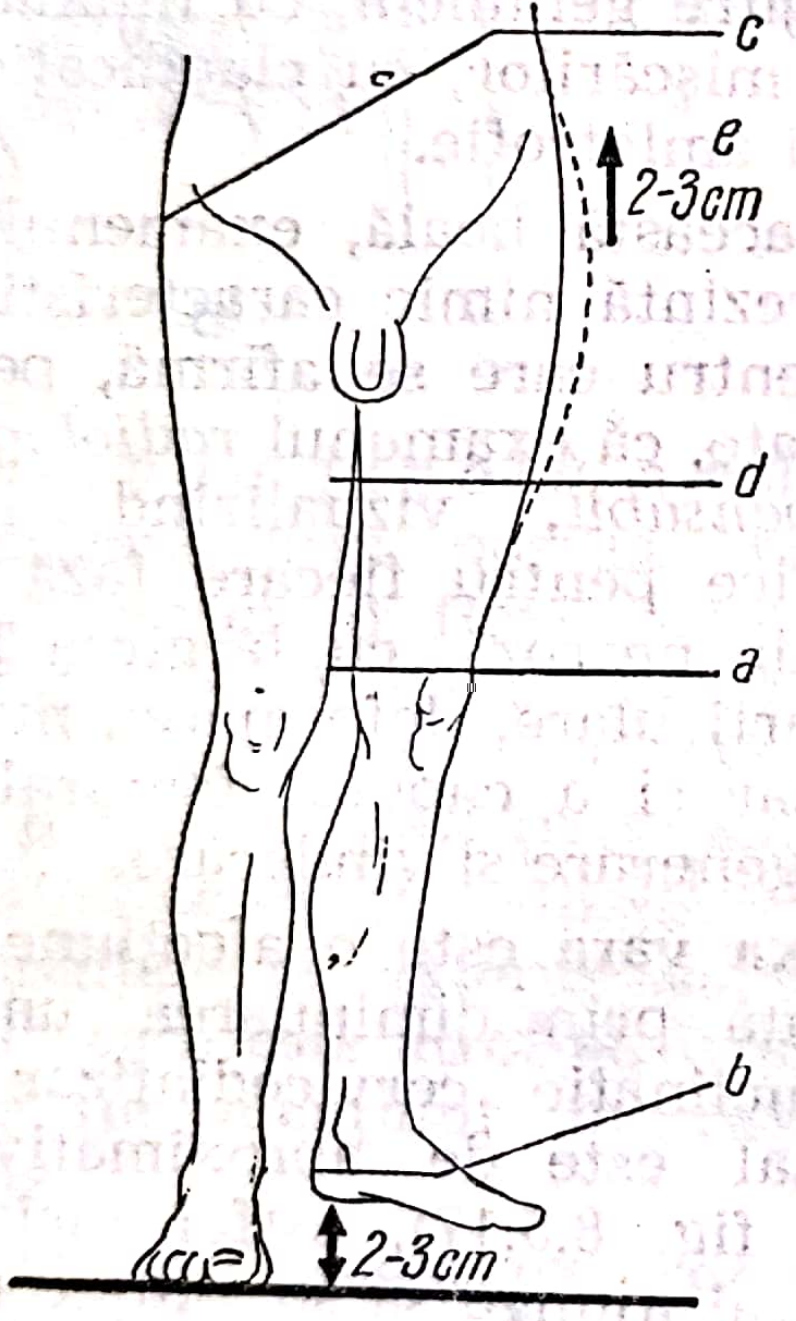

Fig. 8.5.40. — Coxa vara.
a — adducție; *b* — rotație externă; *c* — amiotrofie fesieră; *d* — amiotrofia coapsei; *e* — proeminența trohanterului.

În general, suferindul este un adolescent care prezintă brusc sau progresiv deficit funcțional articular, marcat în speță prin durere și impotență funcțională.

Forma acută începe spontan, după o mișcare oarecare, fără efort, cu durere violentă la nivelul șoldului, care determină adoptarea unei atitudini vicioase, asemănătoare celei din fractura gîtului femural (rotație externă și adducție a membrului pelvian).

Forma progresivă este cea obișnuită și debutează cu fenomene dureroase localizate la șoldul bolnav sau la genunchiul de partea lezată, cu șchiopătare, care poate fi însă și indoloră (6). Abducția și rotația internă sînt limitate; în schimb, însă, rotația externă este mai amplă decît de partea sănătoasă. Pentru a se executa o flexie completă, se asociază și rotația externă a coapsei („semnul Drehman").

Treptat se ajunge în *faza de stare* a bolii, în care fenomenelor deja amintite li se adaugă amiotrofia fesei și a coapsei, cu proeminența trohanterului, ușor de identificat ca urmare a ștergerii reliefului fesier, datorită faptului că mușchiul a devenit flasc. Adducția se accentuează, astfel încît genunchiul de partea lezată este situat înaintea celui sănătos. Rotația externă este evidentă la nivelul piciorului (fig. 8.5.40). Abducția și rotația internă sînt limitate datorită redorii articulare (31); în cazurile accentuate, mersul devine greoi datorită încrucișării membrelor pelviene, element evident dacă bolnavul se așază pe scaun. Se produce o scurtare a membrului bolnav corespunzătoare ascensionării trohanterului (2—3 cm), iar la baza triunghiului Scarpa se poate palpa capul femural, datorită modificării unghiului de declinație.

Examenul radiografic dă o imagine caracteristică, care cuprinde (fig. 8.5.41) lărgirea cartilajului de conjugare, diminuarea înălțimii semilunii epifizare și a zonei epifizare în întregime, precum și prezența unui dublu contur al marginii inferioare a gîtului femural (7).

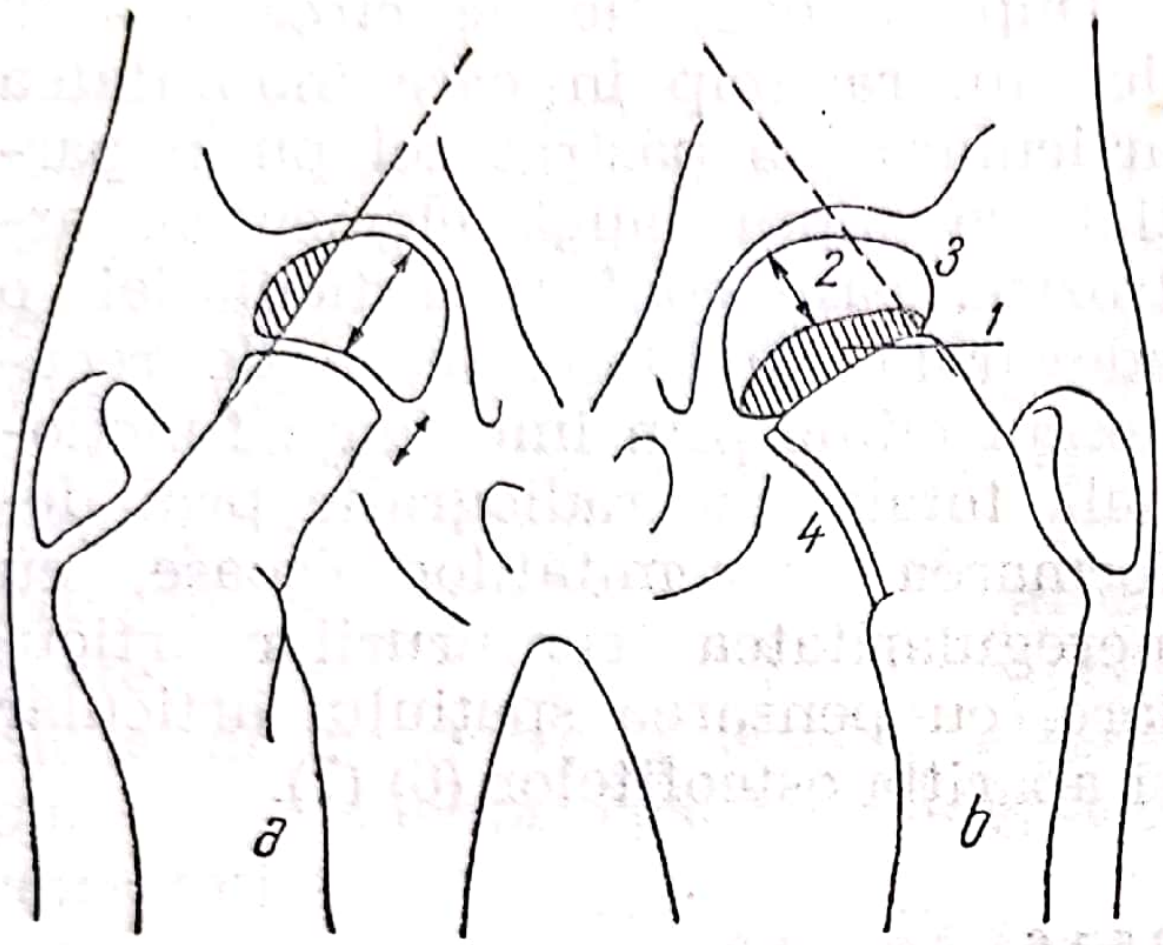

Fig. 8.5.41. — Epifizioliză *(după Tailare) (cit. de 6).*

a — șold normal; *b* — șold cu epifizioliză: *1* — cartilaj de conjugare lărgit; *2* — semiluna epifizară lărgită; *3* — reducerea zonei epifizare; *4* — dublu contur la marginea inferioară a gîtului femural.

Coxa vara rahitica este socotită o entitate aparte, datorită frecvenței sale și localizării sale juxtatrohanteriene. În această varietate a bolii mersul este caracteristic, greoi, copilul avînd membrele pelviene „în paranteză".

Coxa valga este afecțiunea caracterizată prin deschiderea peste limita normală a unghiului de înclinație cervicodiafizar (vezi fig. 8.5.17). Este o leziune distrofică rară, de *origine congenitală,* în care caz se asociază cu subluxație sau luxație de șold, sau de *origine idiopatică sau esențială* (6). Leziunea poate însoți rahitismul, deformarea gîtului femural apărînd ca o compensare a curburii diafizare. De asemenea, poate reprezenta o sechelă a unei fracturi cervicale prin abducție, a fracturilor cervicotrohanteriene sau a celor hipercorectate.

În forma idiopatică, semnele bolii apar în adolescență, fiind marcate de poziția în abducție ușoară și rotație externă a membrului pelvian afectat. Se asociază amiotrofia evidentă, care afectează coapsa și mai ales fesa, a cărei bombare este ștearsă datorită ștergerii proeminenței trohantriene. În cazul asocierii subluxației se constată semnul Trendelenburg, fiecare pas făcut prin sprijinirea pe membrul bolnav însoțindu-se de coborîrea umărului respectiv (vezi fig. 8.5.16). *Coxa valga* poate apărea la rahitici, ca o compensare a curburii diafizei femurale, sau în urmările unei fracturi.

8.5.1.5.

Leziuni degenerative

Coxartroza este o artropatie cronică degenerativă de natură vasculară, care modifică structura articulară osoasă și cartilaginoasă și care reprezintă, pentru unii autori, mărturia unei adaptări insuficiente a țesutului osos la factori de presiune excesivă (7). În peste 50% din cazuri leziunea este primitivă, în rest ea urmînd unor alte afectări ale șoldului, fiind vorba în ansamblu de uzura anormală a cartilajului articular cotiloidian acetabular și capital, care suferă presiuni și frecări maxime. În zona neportantă, datorită unei proliferări vasculare active, o parte din cartilaj este transformat în țesut osos, ceea ce explică formarea osteofitelor specifice coxartrozei. În schimb, suprafața osoasă neprotejată de cartilaj se transformă, datorită presiunilor pe care le suportă, într-un țesut cu densitate deosebită.

Clinic, coxartroza se manifestă printr-o diminuare progresivă a mobilității articulare, cu limitarea flexiei coapsei pe bazin, ceea ce împiedică toate mişcările legate de aceasta. De pildă, bolnavul, neputînd flecta coapsa, se încalţă pe dinapoi, prin ducerea coapsei înapoi şi flectarea genunchiului. Abducţia coapsei este de asemenea redusă şi se face cu o forţă musculară diminuată.

Datorită durerii şi limitării mişcărilor, mersul, care iniţial este normal, se transformă treptat, devenind şchiopătat, ulterior fiind necesară sprijinirea în baston (6).

Obiectiv, se poate constata atitudinea vicioasă, care de obicei apare tardiv şi constă în flexie, adducţie şi rotaţie externă, deşi acestea pot fi mascate, cel puţin în parte, prin adoptarea unor atitudini compensatoare.

Examenul radiografic este caracteristic, evidenţiind pensarea spaţiului articular, alterarea structurii osoase prin prezenţa zonelor de osteoscleroză şi osteoliză, modificări de contur al cotilului şi capului femural şi, în fine, osteofitoză la periferia învelişului cartilaginos al cotilului şi al capului femural.

Necroza idiopatică a capului femural sau boala Chandler este caracterizată printr-o necroză osoasă bine delimitată pe suprafaţa antero-superioară a capului femural, datorită unei leziuni ischemice de cauză variată, dar mai frecvent traumatică, cu formare de microemboli.

Boala afectează în special sexul masculin între 40 şi 60 de ani şi este adesea bilaterală.

Iniţial leziunea se manifestă prin dureri moderate şi limitarea relativă a mişcărilor, cu mers greoi şi şchiopătat.

Radiografic, în această fază nu se constată modificări. Ulterior survine însă condensarea osoasă care devine vizibilă radiografic, cu ocazia acestui examen constatîndu-se şi zona de înfundare a porţiunii necrozate (fig. 8.5.42); apoi, se produce sechestrarea fragmentului necrozat, care se dezlipeşte de cartilajul articular şi care după aceea, este fragmentat datorită presiunilor pe care le suportă, procesul apărînd pe placa radiografică ca o zonă de osteoliză.

După o evoluţie de circa 15—20 de ani, răstimp în care mobilitatea articulară s-a păstrat cel puţin parţial, se supraadaugă elementele artrozice, care conferă articulaţiei o adevărată rigiditate, lesne de recunoscut clinic prin impotenţa funcţională totală, iar radiografic prin deformarea extremităţilor osoase, cu neregularitatea contururilor articulare, cu pensarea spaţiului articular şi apariţia osteofitelor (6) (7).

8.5.1.6.

Leziuni sechelare

Anchiloza şoldului reprezintă pierderea totală a mişcărilor articulare — sechelă a unor afectări de diferite etiologii. Leziunea poate fi completă sau incompletă, uni- sau bilaterală, iar implicaţiile locomotorii sînt în funcţie de diverse condiţii.

Anchiloza unilaterală completă este bine suportată de bolnav, fiind nedureroasă, cu condiţia ca membrul pelvian să fie în rectitudine sau în uşoară flexie, ceea ce permite atît mersul, cît şi aşezatul pe scaun. Dacă însă poziţia de anchiloză este vicioasă, cu membrul în flexie şi adducţie, deficitul funcţional este mare, mersul este dificil, datorită scurtării membrului, care implică înclinarea compensatoare a bazinului.

Anchiloza unilaterală incompletă, în speţă fibroasă, este mai greu suportată, întrucît este dureroasă şi cu timpul atitudinea vicioasă se accentuează.

Anchiloza bilaterală este leziunea sechelară majoră, întrucît nu permite mersul decît cu ajutorul cîrjelor.

Șoldul paralitic. Poliomielita este boala care în mod frecvent lasă sechele paralitice musculare. Afectarea șoldului se traduce prin două aspecte clinice: șoldul strîmb și șoldul balant.

Șoldul strîmb este caracterizat prin atitudinea vicioasă a coapsei în abducție, flexie și rotație externă, datorită în special retracției mușchiului tensor al *fasciei lata;* din cauza retracției musculare și a aparatului capsuloligamentar de pe fața externă a șoldului, flexia coapsei poate atinge unghiul drept. Încercările de reducere a acestei poziții pun în evidență coarda mușchilor retractați.

În ortostatism se evidențiază atitudinile compensatoare — corecția flexiei prin hiperlordoză lombară și poziția „în echer" a piciorului, pentru a corecta scurtarea. În aceste condiții mersul este caracteristic: aplecarea înainte la fiecare pas sprijinit de partea bolnavă.

Șoldul balant este urmarea atrofiei accentuate a musculaturii periarticulare, care permite bascularea membrului pelvian în orice direcție, fapt ce favorizează producerea unei subluxații ce poate fi redusă cu ușurință.

8.5.2.

Coapsa

Coapsa este segmentul membrului pelvian cuprins între regiunea șoldului, de care este separat virtual de un plan transversal care trece ventral la nivelul triunghiului Scarpa (Antonio) și dorsal la nivelul plicei fesiere, și regiunea genunchiului, de care este delimitat de un plan asemănător ce trece la două laturi de deget deasupra bazei rotulei și condililor femurali (vezi 8.5 — „Membrul pelvian", fig. 8.5.1).

Tegumentul acestei regiuni este separat de planul aponevrotic de un țesut celular grăsos abundent, care permite, în cazul traumatismelor tangențiale, acțiunea de forfecare prin care se rupe rețeaua de vase limfatice superficiale și se formează seromul de tip Morel Lavallée (vezi 1.2.1.3 — „Seromul").

Planul aponevrotic bine dezvoltat protejează și sprijină în contracție musculatura puternică a coapsei, dispusă pe trei planuri: superficial — format din mușchii tensor *fasciae latae* și *sartorius* —, mediu — alcătuit din cele patru porțiuni ale mușchiului *cvadriceps femoris* (m. *rectus femoris, vastus medialis, vastus lateralis și intermedius)* — și profund — format din mușchii *rectus femoris, pectineus* și adductori.

Prin întinderea și volumul său apreciabil, coapsa este sediul a numeroase leziuni ce interesează diferitele structuri. Între acestea, este de citat frecventa localizare la acest nivel a leziunilor anevrismale, arteriale și arterio-venoase, care sînt favorizate în producerea lor, pe de o parte, de situarea pediculului vascular femural superficial la nivelul triunghiului Scarpa — răspîntie vasculară complexă și de valoare fiziologică covîrșitoare — și, pe de altă parte, de vecinătatea pediculilor vasculari femural superficial și profund cu osul femural, la nivelul diafizei acestuia (35).

Tot datorită raportului mediat existent, se explică și posibila interesare a nervului ischiatic în cazul fracturilor diafizei femurale.

8.5.2.1.

Leziuni (malformații) congenitale

Aplazia femurului. Leziunile congenitale ale coapsei constau în lipsa de formare parțială sau totală a osului femur (42). Aplazia femurului este o leziune rară și atunci cînd se produce interesează de obicei jumătatea proximală a osului (10), astfel încît acesta rămîne reprezentat doar de epifiza inferioară și de o parte mai mare sau mai mică din diafiză, rezultatul fiind scurtarea apreciabilă a membrului pelvian afectat (lungimea sa reprezintă numai 2/3—3/5 din normal).

Lipsa extremității proximale a diafizei face ca practic articulația șoldului respectiv să nu existe, capătul proximal al diafizei fiind în poziție de luxație față de cavitatea cotiloidă.

Malformația se însoțește de dezvoltarea inegală a condililor femurali, motiv pentru care articulația genunchiului ia aspect de *varus*, existînd și eventuale malformații ale oaselor gambei (42).

Scurtarea diafizei femurale este o malformație rară, care constă într-o scurtare cu 1—2 cm a diafizei, articulația șoldului rămînînd însă normală; ca atare, există posibilitatea sprijinirii pe membrul afectat, mai ales dacă scurtarea este corectată (42).

8.5.2.2.

Leziuni traumatice

Fractura diafizei femurale este considerată soluția de continuitate produsă la un nivel cuprins între unirea treimii proximale cu treimea medie a osului și o zonă situată la 5 cm de marginea cartilaginoasă a condililor (31). Sediul de elecție al fracturii, care poate fi produsă la orice vîrstă prin mecanism direct sau indirect, prin hiperflexia sau torsiunea osului, este în treimea medie a acestuia.

Fractura diafizei femurale survine adesea în cadrul unui politraumatism și ca atare se însoțește de stare de șoc, care poate masca — cel puțin inițial — semnele fracturii, mai ales dacă nu există o deplasare a fragmentelor.

Producerea fracturii diafizei femurale se însoțește de durere violentă și impotență funcțională completă, evidențiată prin faptul că accidentatul căzut nu poate ridica piciorul de la nivelul solului și nici nu poate flecta genunchiul.

Fractura diafizei femurale este grevată de un dublu risc: vascular și nervos (fig. 8.5.42).

Atît forța traumatismului care determină fractura, cît și deplasarea capetelor osoase creează multiple rupturi vasculare, consecutiv cărora se formează un hematom voluminos care deformează regiunea. Nu este exclus ca, datorită vecinătății, vasele femurale să fie lezate de fragmentele fracturare, motiv pentru care este util ca în astfel de fracturi, și mai ales dacă hematomul este voluminos și s-a format rapid — test al unei alimentări bogate — să se cerceteze de îndată prezența pulsului la arterele periferice ale membrului, pentru a se putea preîntîmpina riscul ischemic (29) printr-o intervenție de urgență vizînd refacerea continuității arteriale.

Același risc există și pentru nervul ischiatic, diagnosticarea fracturii impunînd cercetarea semnelor senzitive și motorii pendinte de acest nerv (vezi 3.2.3.1 — „Traumatismele plexului ischiatic").

Deformarea regiunii coapsei, adesea considerabilă, nu este determinată numai de prezența hematomului, ci și de curbura angulară, curbură formată din capetele osoase fracturare cu convexitatea antero-externă, determinată de deplasarea fragmentelor (vezi fig. 8.5.45).

Deplasarea este complexă, întrucît ea se produce: în lungime, datorită încălecării fragmentelor — cel superior situîndu-se în afară și înainte —, în ax — prin angularea descrisă — și după circumferință — prin rotația externă a segmentului distal, care este antrenat de greutatea membrului.

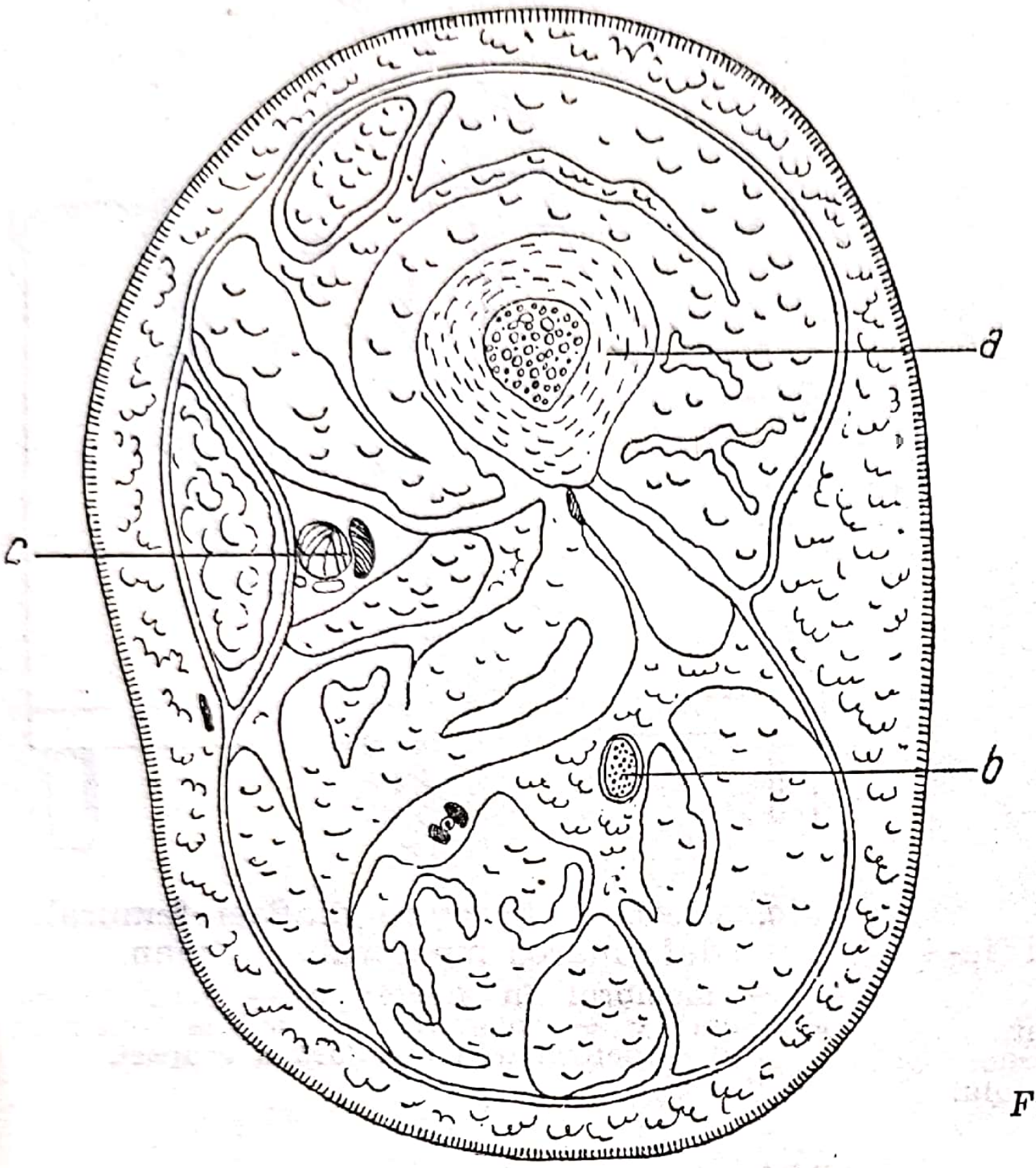

Fig. 8.5.42. — Riscul vasculo-nervos în cazul fracturii diafizei femurale.

a — *os femoris*; *b* — nervul ischiatic; *c* — mănunchiul vasculo-femural.

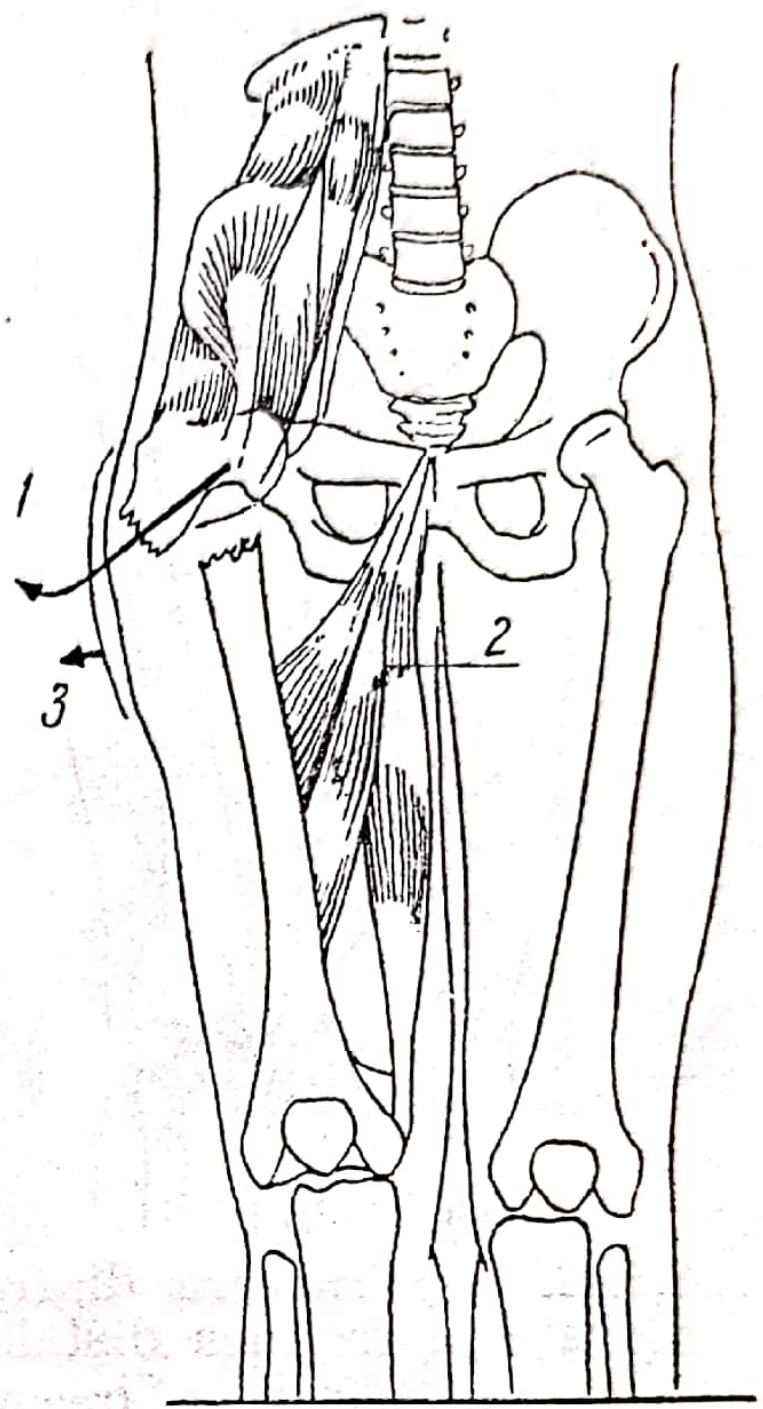

Fig. 8.5.43. — Fractura diafizei femurale în treimea proximală.

1 — deplasarea fragmentului distal sub acțiunea adductorilor; 2 — deplasarea fragmentului proximal sub acțiunea mușchilor pelvitrohanterieni; 3 — hematom voluminos care deformează coapsa.

Deplasarea se face sub acțiunea musculară: în *fractura treimii proximale* sau medii a femurului, sub acțiunea mușchilor psoas și fesieri, fragmentul proximal se situează în abducție și rotație externă, iar sub acțiunea mușchilor adductori fragmentul distal este tras cranio-medial, împingînd în același timp fragmentul supraiacent și accentuînd prin aceasta angulația (fig. 8.5.43); în *fractura treimii distale* a osului, fragmentul proximal este atras medial de către mușchii adductori, iar fragmentul distal se deplasează lateral (fig. 8.5.44).

Deplasarea fragmentelor este urmată de scurtarea membrului afectat (fig. 8.5.45). După circa 24 de ore de la traumatism apare și gonartroza, ca rezultat probabil al unui traumatism concomitent al genunchiului.

Examenul radiografic va preciza aspectul și amploarea fracturii; el trebuie să cuprindă, obligatoriu, șoldul și genunchiul.

8.5.2.3.
Leziuni tumorale

Diferitele structuri ale coapsei pot fi sediul dezvoltărilor neoplazice benigne sau maligne, uneori cu anumită specificitate.

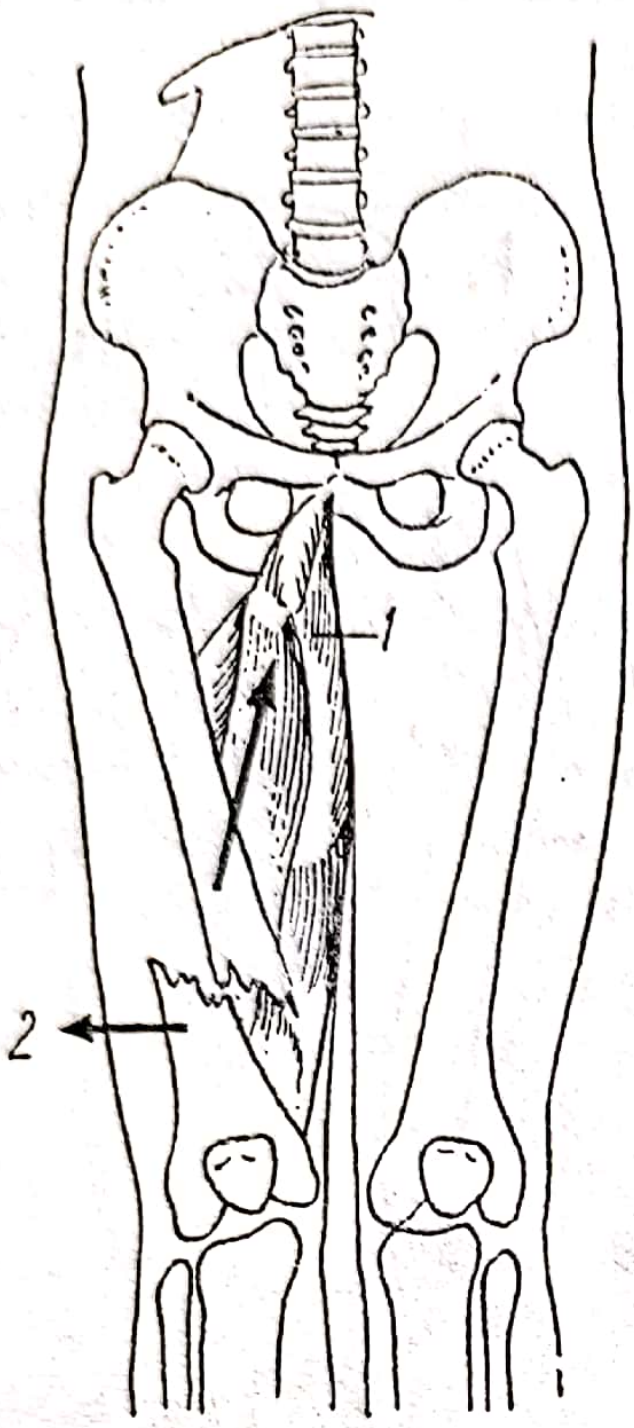

Fig. 8.5.44. — Fractura diafizei femurale în treimea distală.

1 — deplasarea medială a fragmentului proximal sub acțiunea adductorilor; **2** — deplasarea laterală a fragmentului distal.

Dintre **tumorile osoase benigne,** osteomul posttraumatic, provenit din osificarea musculară sau ligamentară, se localizează cu predilecție la nivelul mușchilor psoas și *vastus lateralis* (6).

Dintre **tumorile osoase maligne,** sarcomul — denumit și „conjunctivom“ sau „tumoare a tecilor vasculare“ — se dezvoltă de asemenea electiv la nivelul coapsei.

La nivelul spațiilor conjunctive, ca și al mușchilor, tumoarea se prezintă ca o formațiune încapsulată, încorporată de o membrană conjunctivă, care permite o enucleere ușoară. Se poate dezvolta la orice vîrstă, chiar și la sugar.

Clinic, tumoarea reprezintă singura manifestare. Se dezvoltă lent, putînd atinge un volum considerabil, cu suprafața regulată sau lobulată, de consistență fermă sau elastică; nu determină fenomene funcționale, întrucît nu produce compresiune, păstrînd caracterul de tumoare bine încapsulată (6).

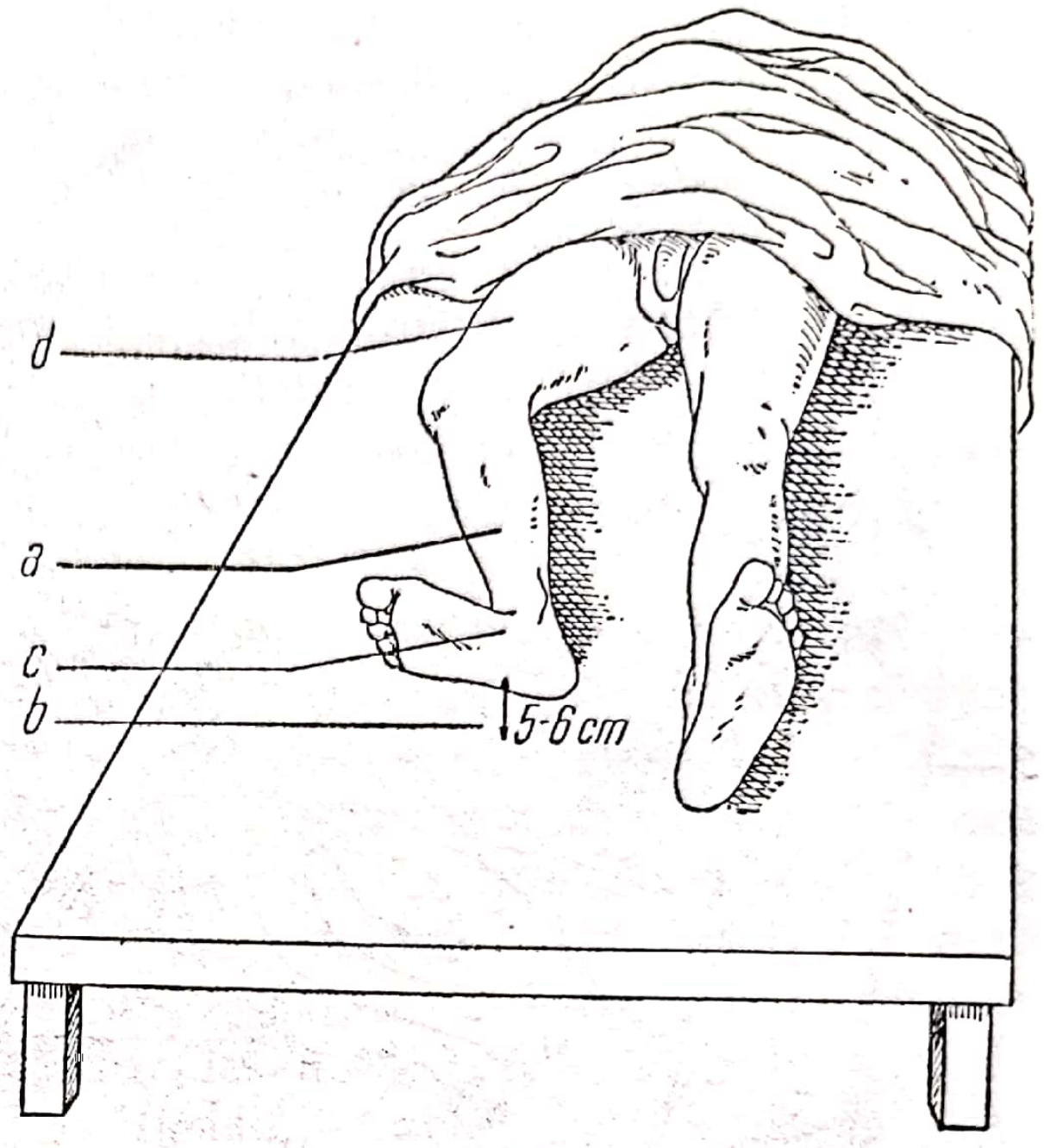

Fig. 8.5.45. — Fractura diafizei femurale: deformarea membrului pelvian.

a — membrul în flexie; *b* — scurtare cu 5—6 cm; *c* — piciorul în rotație externă; *d* — deformarea angulară a coapsei.

8.5.3.

Genunchiul

Genunchiul (lat=*genu*) este segmentul membrului pelvian cuprins între regiunea coapsei, de care este delimitat printr-un plan virtual transversal ce trece la două laturi de deget deasupra bazei rotulei, și regiunea gambei, de care este delimitat de un plan asemănător ce trece la nivelul tuberozității ventrale a osului tibia (vezi 8.5 — „Membrul pelvian“, fig. 8.5.1 *C*).

Regiunea corespunde articulației dintre oasele femur și tibia, respectiv dintre condilii femurali și platoul tibial. Contactul dintre cele două extremități osoase se face în mod normal la un unghi de 6—10° (4), astfel încît între cele două oase se creează un unghi obtuz de 170—180°, deschis lateral (fig. 8.5.46), care alcătuieşte atitudinea denumită „*valgus* fiziologic", care dispare la flexia genunchiului (30).

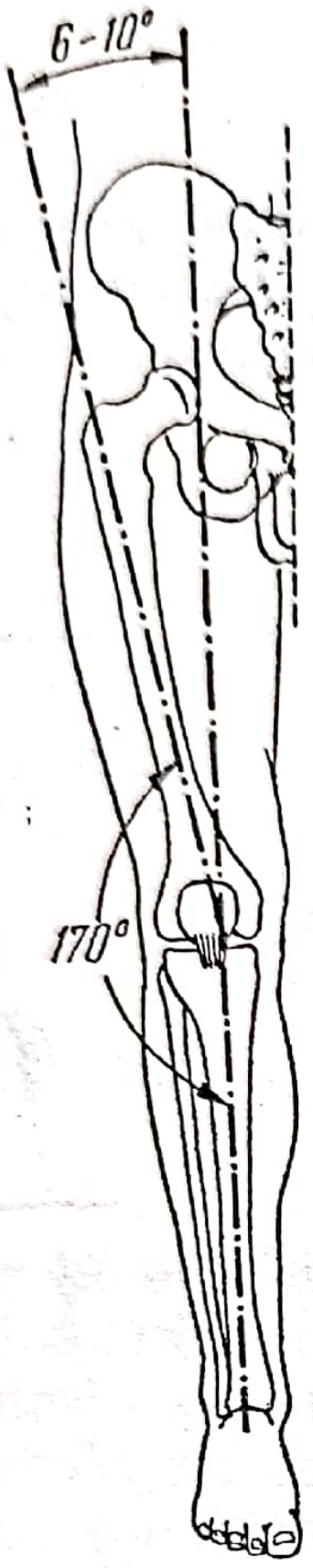

Fig. 8.5.46. — *Genu valgum* fiziologic.

Aspectul normal poate fi modificat prin devieri ce pot fi grupate în patru categorii, din a căror combinare rezultă variate aspecte (4).

Genu valgum patologic este cea mai frecventă dintre aceste deviații de la normal şi este considerată ca atare atunci cînd unghiul de deschidere laterală se micşorează (sub 170°) (4). Cînd atitudinea este bilaterală, genunchiul se apropie de linia mediană, iar maleolele interne se îndepărtează între ele, astfel încît membrele pelviene sînt „în X" (fig. 8.5.47).

Genu varus este o deviere în plan frontal a articulației genunchiului (4), în sensul că unghiul obtuz dintre oasele femur şi tibia este deschis medial, astfel încît genunchii se îndepărtează, iar maleolele interne se apropie între ele, membrele pelviene luînd aspectul de „paranteză", prin alcătuirea unui „0" (fig. 8.5.48).

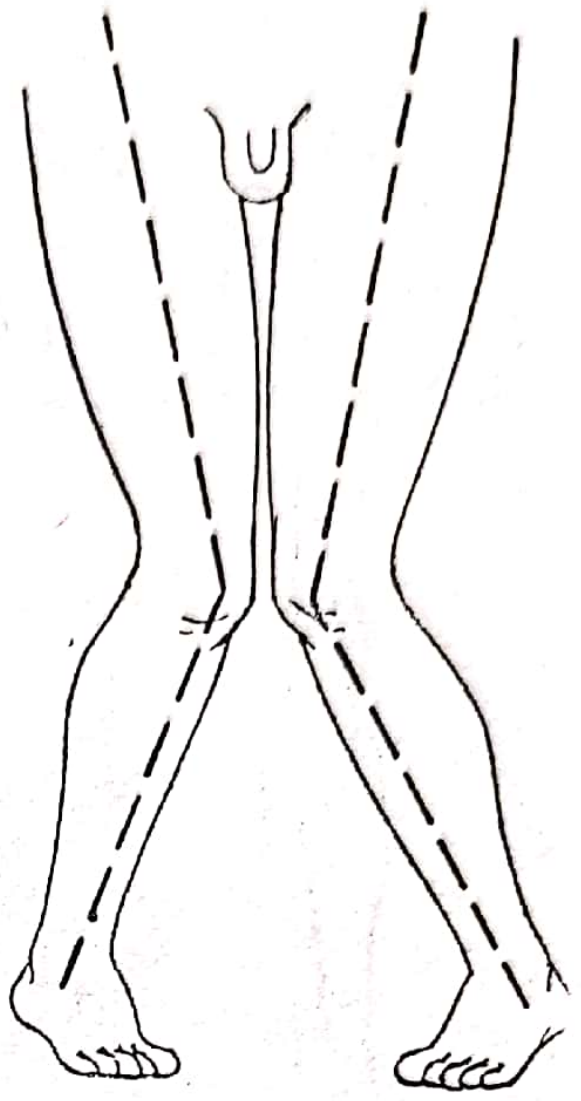

Fig. 8.5.47. — *Genu valgum* bilateral: membre pelviene „în X".

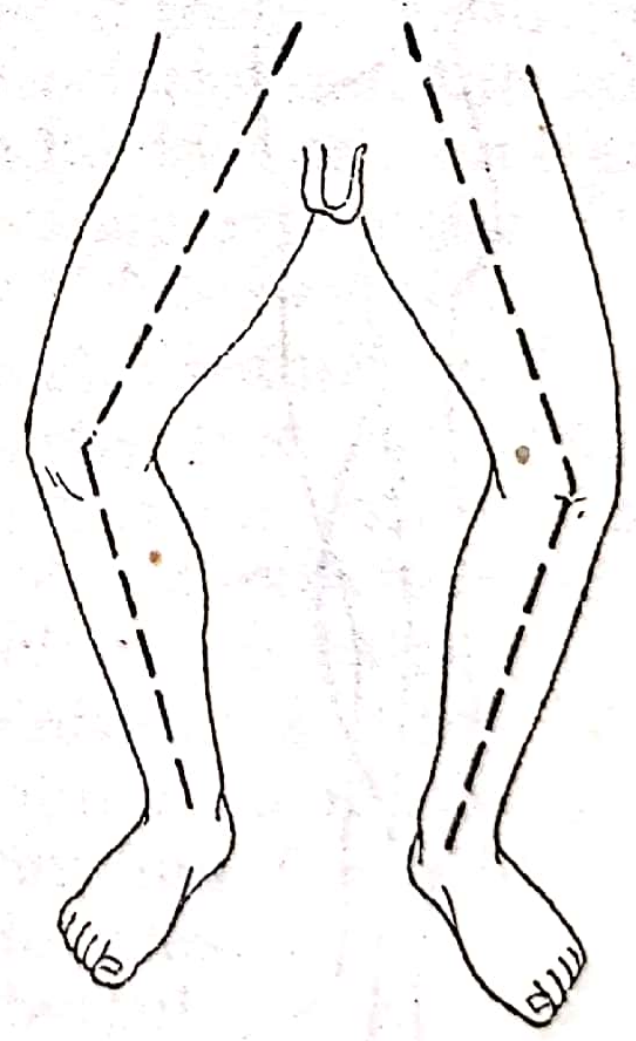

Fig. 8.5.48. — *Genu varum* bilateral: membre pelviene „în paranteză" („în O").

Genu flexus este o deviere în plan sagital, care constă într-o poziție fixă de flexie articulară, cu unghi obtuz deschis către înapoi și extensie completă imposibilă (4) (fig. 8.5.49).

Genu recurvatum este o deviere în plan sagital, care constă în arcuirea exagerată a regiunii articulare, ale cărei oase alcătuiesc între ele un unghi obtuz deschis către înainte (fig. 8.5.50), determinînd o atitudine de hiperextensie moderată.



Fig. 8.5.49. — Genu flexus.



Fig. 8.5.50. — Genu recurvatum.

Regiunea ventrală a genunchiului este denumită și regiunea rotuliană, care reprezintă planul de extensie a genunchiului.

Cu gamba în extensie pe coapsă și cu musculatura relaxată, se pot recunoaște o serie de repere anatomice importante pentru aprecierea stărilor patologice ale acestei regiuni.

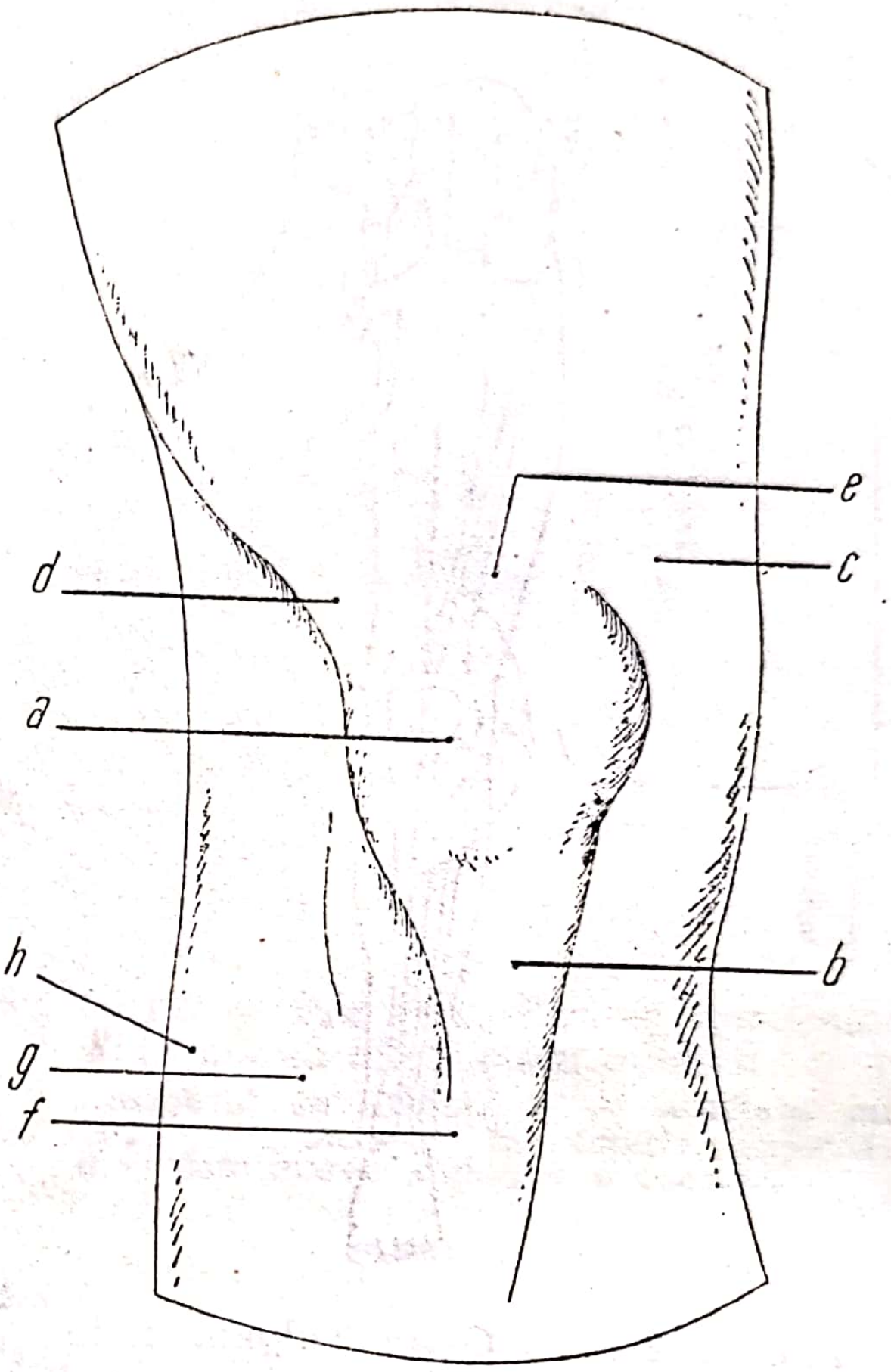

Fig. 8.5.51. — Regiunea rotuliană.

a — rotulă; **b** — ligamentul rotulian; **c, d** — depresiuni laterale (funduri de sac sinoviale laterale); **e** — depresiunea suprarotuliană (fundul de sac sinovial cranial); **f** — tuberozitatea ventrală a tibiei; **g** — tuberculul Gerdy; **h** — capul fibulei.

Pe linia mediană, subtegumentar, se identifică rotula (fig. 8.5.51 *a*) — os sesamoid dezvoltat în grosimea tendonului mușchiului *cvadriceps femoris*, deasupra căruia există o depresiune corespunzătoare fundului de sac cranial al sinovialei articulare, iar de o parte și de alta a osului, alte două depresiuni, corespunzătoare fundurilor de sac laterale ale sinovialei (fig. 8.5.51 *c, d*).

Explorarea acestor depresiuni este plină de însemnătate, ţinînd seama de faptul că aproape toate afecţiunile articulaţiei genunchiului se însoţesc de o reacţie a sinovialei, care se manifestă printr-un revărsat seros ce alcătuieşte hidartroza — manifestare ce poate fi considerată întotdeauna ca fiind simptomatică (6) şi care şterge reliefurile respective.

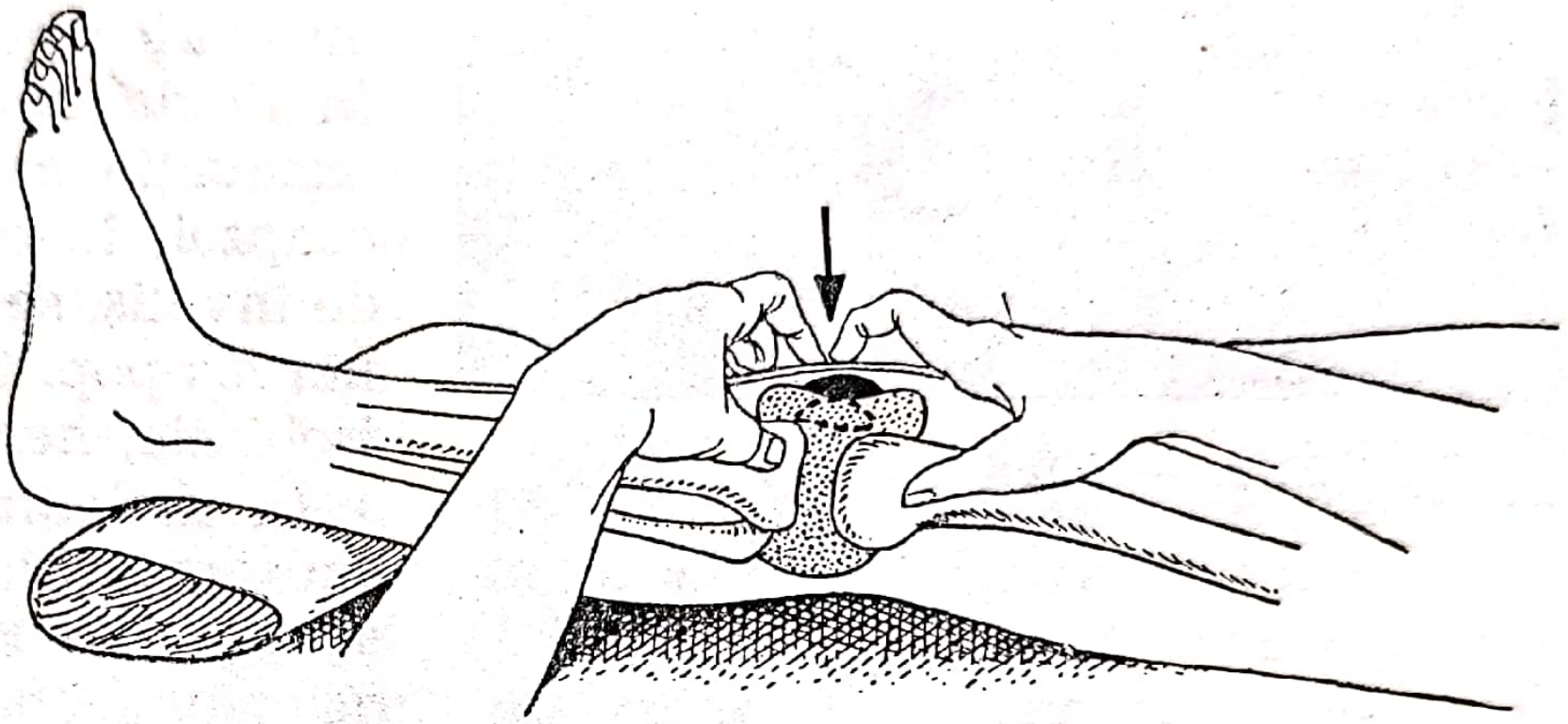
Fig. 8.5.52. — Şocul rotulian.

Hidartroza genunchiului se manifestă prin deformarea globuloasă a regiunii ventrale a genunchiului, deformare datorită în special umflării fundurilor de sac amintite mai sus. De remarcat că prezenţa hidartrozei nu comportă obligatoriu modificări inflamatorii locale sau manifestări tegumentare şi generale.

Prezenţa lichidului intraarticular, atunci cînd este într-o cantitate mai mare şi se află sub tensiune, îndepărtează rotula de planul osos, făcînd imposibilă înregistrarea „şocului rotulian".

Şocul rotulian este un semn patognomonic pentru revărsatul intraarticular; pentru identificarea lui este necesară o relaxare completă a musculaturii extensoare a gambei, obţinută prin aşezarea piciorului bolnavului pe un plan mai ridicat, poziţie ce creează o hiperextensie pasivă, care permite imprimarea unor mişcări de lateralitate la nivelul rotulei. Examinatorul prinde între degetele police şi medius ale ambelor mîini cele două extremităţi ale articulaţiei, imprimînd o mişcare de împingere concentrică către rotulă, astfel încît lichidul sinovial tinde să se acumuleze în fundul de sac subcvadricipital; sporindu-i-se tensiunea, cu degetele index se apasă asupra rotulei (fig. 8.5.52), care se afundă în masa lichidiană, dar revine la suprafaţă de îndată ce apăsarea nu se mai exercită, aidoma unei mici bucăţi de gheaţă (4). În cazul în care cantitatea de revărsat articular este mică, semnul şocului rotulian trebuie căutat în ortostatism, întrucît în clinostatism lichidul se adună către părţile declive ale articulaţiei (4) şi semnul poate fi fals-negativ.

Sub nivelul rotulei, dedesubtul interliniei articulare care este situată în extensie puţin mai sus de vîrful rotulei, iar în flexie imediat sub vîrful acestui os, se palpează tuberozitatea ventrală a tibiei (vezi fig. 8.5.51 *f*), unită cu rotula prin ligamentul rotulian (vezi fig. 8.5.51 *b*). Lateral de acest relief osos se palpează tuberculul Gerdy (Pierre Nicolas) (vezi fig. 8.5.51 *g*), care serveşte de inserţie muşchiului gambier anterior, iar lateral de acesta, capul osului fibular (vezi fig. 8.5.51 *h*), în spatele căruia drumuieşte nervul sciatic popliteu extern.

Prerotulian, în grosimea ţesutului celular subcutanat, se găseşte bursa

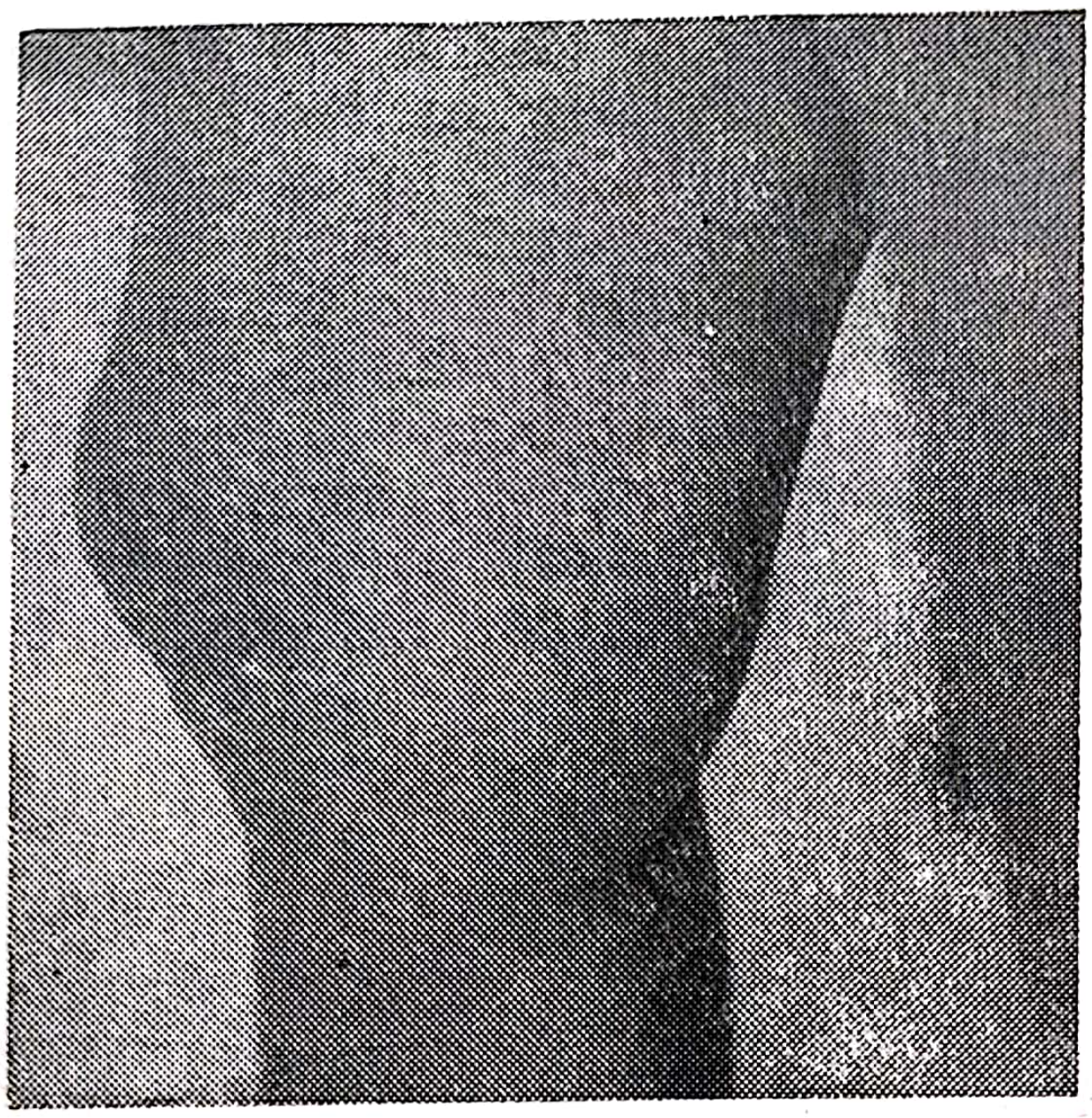

Fig. 8.5.53. — Higroma prerotuliană.

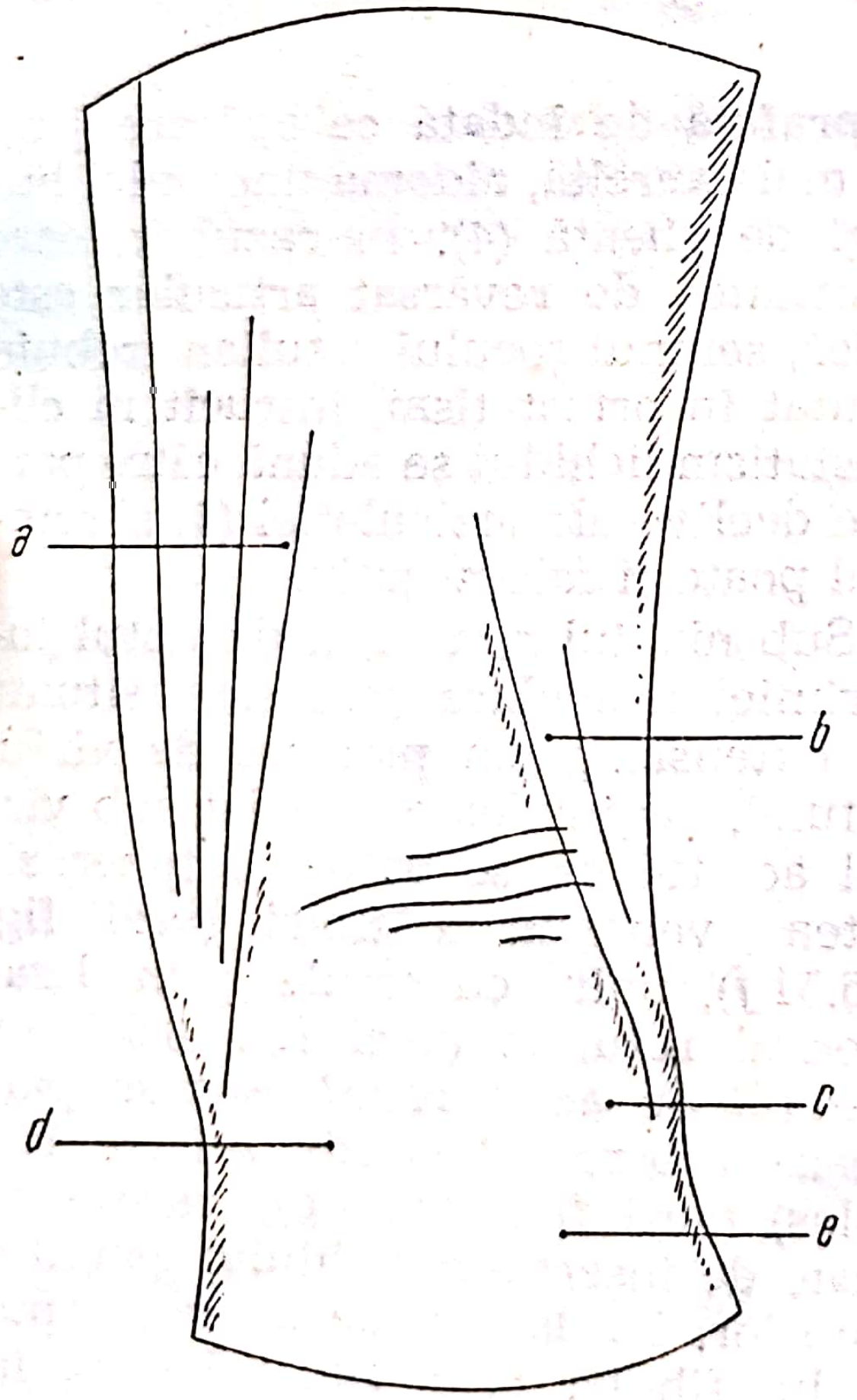

Fig. 8.5.54. — Regiunea poplitee.
a — proeminența tendonului mușchiului semitendinos; **b** — proeminența tendonului mușchiului biceps; **c** — capul fibulei; **d, e** — proeminența gemenilor.

seroasă respectivă, care poate fi sediul unor procese inflamatorii acute sau cronice, desemnate sub numele de **higroma prerotuliană** (fig. 8.5.53) (vezi 5.3 — „Bursa seroasă“).

Fața posterioară a genunchiului este regiunea poplitee (fig. 8.5.54), delimitată pe gamba în extensie, proximal, de reliefurile tendoanelor mușchilor biceps, lateral, și semitendinos, medial, iar distal de reliefurile mușchilor gemeni, lateral și medial. În flexie, regiunea poplitee devine o excavație corespunzătoare mai mult coapsei, în care, înapoia aponevrozei de înveliș, se găsesc pachetul vasculo-nervos popliteu și bifurcația nervului ischiatic, nervii peronier și tibial.

În articulația genunchiului, care este o trohleartroză, se pot executa mișcările de flexie și extensie, aceasta din urmă corespunzînd extensiei normale a gambei. Flexia are o amplitudine de circa 130°, putînd ajunge pasiv la 150°, ceea ce corespunde contactului călcîiului cu fața dorsală a coapsei (fig. 8.5.55).

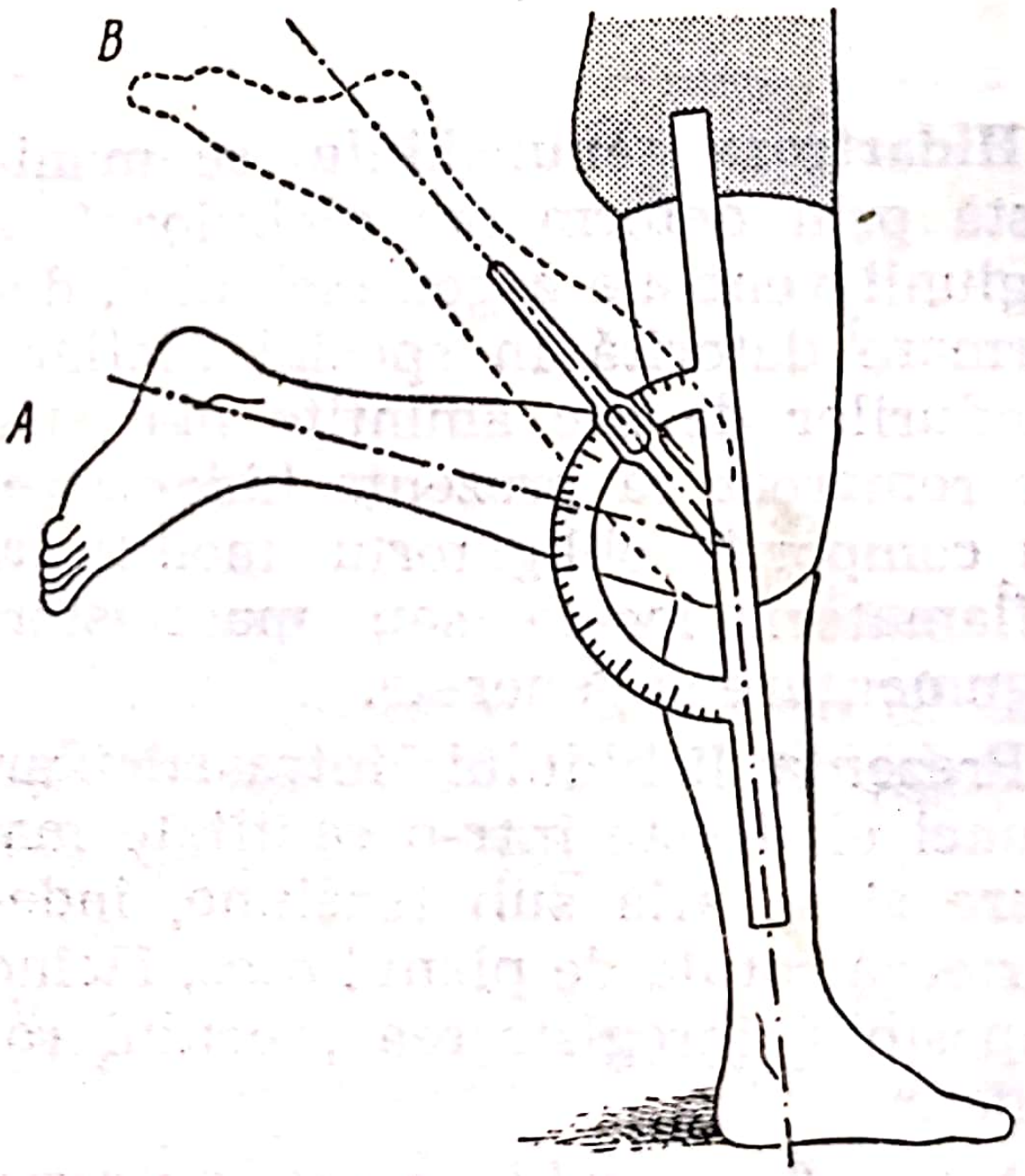

Fig. 8.5.55. — Amplitudinea mișcării de flexie.
A — activă; **B** — pasivă.

8.5.3.1.
Leziuni (malformații) congenitale

Absența congenitală a rotulei este o malformație rară, datorită de fapt unei agenezii musculare (10) sau, mai ales, tendinoase, în cadrul căreia rotula urmează să se dezvolte. Adesea este asociată unor malformații ale membrelor și în special ale genunchiului, cu redoare articulară congenitală (21).

Clinic, malformația este lesne de recunoscut după aspectul plat al feței ventrale a genunchiului și după proeminența condililor femurali în flexia gambei pe coapsă (21). În funcție de gradul de afectare musculară apar și fenomenele funcționale, care sînt însă nesemnificative dacă mușchiul *cvadriceps femoris* este normal dezvoltat, dar care devin evidente, pînă la totala impotență funcțională, dacă amiotrofia este accentuată.

Patella bipartita (partita) (6) este o malformație caracterizată prin lipsa de unire a punctelor de osificare rotuliană, evidentă pe clișeul radiografic, uni- sau mai ales bilaterală (de unde și denumirile de *partita* și *bipartita*), dar nu totdeauna simetrică (21).

Clinic, afecțiunea poate fi, în consecință, uni- sau bilaterală. Se manifestă în jurul vîrstei de 10—14 ani, cu fenomene de gonalgie și hidartroză, acestui din urmă element clinic fiindu-i caracteristică apariția în puseuri trecătoare, dar repetate, care de fapt induc și examenul radiografic care fixează diagnosticul.

Luxația congenitală a rotulei este o malformație cu interesare complexă a structurilor articulare, care poate prezenta aspectul clinic de luxație recidivantă sau permanentă. În mod normal, peste poziția de valg fiziologic a genunchiului se suprapune aparatul ligamentar de extensie a genunchiului, alcătuit din tendonul mușchiului *cvadriceps femoris*, rotulă și tendonul rotulian, care, în momentul efectuării mișcării de extensie, are tendința să antreneze rotula într-o deplasare cranio-laterală. Această tendință de deplasare este însă frînată de obstacolul reprezentat de marginea laterală mai ridicată a trohleei femurale, ca și de fibrele distale ale mușchiului *vastus medialis*, care sînt orientate aproape transversal peste rotulă. Orice deficit în dezvoltarea acestui sistem de frînare a deplasării rotulei favorizează producerea luxației congenitale.

Luxația recidivantă se manifestă ca atare cu ocazia unui traumatism, cînd se produce *prima luxație*, care însă se reeditează.

Deplasarea se face totdeauna lateral, complet sau incomplet, și se reproduce cu ușurință la solicitarea violentă a articulației și, mai ales, la mișcarea bruscă de extensie a gambei (26).

Luxația permanentă este o varietate rară care uneori se poate manifesta de la naștere, dar în mod obișnuit reprezintă o etapă evolutivă finală a unei tendințe luxante: luxație incompletă, luxație intermitentă și apoi permanentă (Bessel-Hagen).

Clinic, suferința, caracterizată prin luxația laterală a rotulei, se recunoaște după poziția sesamoidului pe fața cutanată a condilului extern. Malformația antrenează „dislocarea" genunchiului (10), în sensul că se modifică axul aparatului de extensie a articulației, astfel încît tibia este trasă lateral, cu accentuarea valgului și rotație externă a gambei (10).

O vreme malformația este bine tolerată, manifestîndu-se doar printr-un grad variabil de impotență relativă; mai tîrziu, însă, se produce instabilitatea articulației, ceea ce se materializează prin sprijin nesigur pe membrul afectat și căderi repetate.

Genu recurvatum congenital este o malformație caracterizată prin hiperextensia gambei pe coapsă, adesea asociată altor malformații ale membrelor sau unor redori articulare (10), socotită de fapt a fi o luxație congenitală a genunchiului, în care osul tibia se deplasează într-un grad variabil către înainte.

În forma ușoară, malformația este asemănătoare clinic cu atitudinea de *genu recurvatum* nepatologic; în formele accentuate, însă, se poate produce o adevărată dislocare articulară, în care raporturile suprafețelor articulare sînt amplu modificate, încît partea dorsală a platoului tibial vine în contact cu fața ventrală a trohleei femurale, condilii proeminînd în scobitura poplitee. Aceste modificări de raporturi implică existența unor deformări concomitente ale suprafețelor articulare, ca și ale celorlalte structuri articulare.

De la naștere se observă unghiul obtuz deschis către înainte, cu perceperea palpatorie a condililor femurali în scobitura poplitee și cu imposibilitatea redresării atitudinii anormale, datorită rezistenței opuse de mușchiul *cvadriceps femoris.* Dacă deformația este ireductibilă, în schimb ea poate fi accentuată în cazul în care nu este asociată redoarea articulară (11).

8.5.3.2.
Leziuni traumatice

Traumatismele regiunii genunchiului sînt într-o continuă ascensiune numerică, datorită accidentelor de circulație și de sport. Le sînt caracteristice, pe de o parte, interesarea unei articulații fragile și deosebit de complexe — care asigură o stabilitate perfectă și totodată o mare mobilitate în condiții de încărcare ponderală deosebită, în condițiile unor suprafețe articulare aparent inadaptabile, dar transformate într-o unitate perfect funcțională, datorită aparatului meniscoligamentar — și, pe de altă parte, evoluția comună către riscul instabilității sau al redorii articulare, ridicînd ca atare multe probleme de terapeutică.

Entorsa articulației genunchiului. Suprafețele articulare ale oaselor femur și tibia sînt menținute în contact la nivelul articulației genunchiului datorită unui aparat capsuloligamentar bine reprezentat, care asigură în ansamblu stabilitatea pasivă a articulației. În acest ansamblu ligamentele laterale extern (LLE) și intern (LLI) și ligamentele încrucișate (LI) au un rol de primă însemnătate și, ca atare, sînt cele a căror afectare este mai manifestă în cadrul traumatismului ligamentar determinat de suprasolicitarea interliniei articulare.

În general, una sau alta dintre structurile ligamentare sau mai multe deodată cedează în urma acțiunii unui traumatism indirect. Dacă suprasolicitarea articulară se produce pe genunchiul în abducție-flexie și rotație externă — situație cel mai frecvent întîlnită —, în primul rînd cedează LLI, apoi LIA (ligamentul încrucișat anterior) și numai în cele din urmă poate ceda și ligamentul încrucișat posterior (LIP). Dacă suprasolicitarea se produce pe genunchiul în adducție-flexie și rotație internă — mecanism rareori incriminat —, inițial cedează LLE. Dacă suprasolicitarea acționează sagital — fie dinainte-înapoi, fie invers —, cedează cu precădere capsula posterioară (23).

Lezarea ligamentară poate îmbrăca orice aspect anatomopatologic — de la simpla alungire, la ruptura totală sau smulgerea inserției osoase (vezi 5.1 — „Tendonul"). De remarcat spontaneitatea asocierii fenomenelor vasomotorii, manifestate în orice interesare ligamentară prin hidrohemartroză, hematom, echimoză etc. — fenomene care, împreună cu leziunile ligamentare și cele osoase, determină gravitatea tabloului anatomoclinic al traumatismului.

În *forma ușoară*, leziunea ligamentară se manifestă prin durere locală, apărută în general în urma unei căderi sau a unui efort, dar mișcarea este încă posibilă. După cîteva ore genunchiul se umflă și, la examenul pasiv al mișcărilor, se constată că mișcarea de flexie-extensie nu mai este integrală. Este prezentă și o discretă hidartroză, iar la explorarea palpatorie a interliniei articulare se fixează zona maxim dureroasă — proiecția ligamentului lateral intern. *Nu se constată mișcări de lateralitate.*

În *forma mijlocie* fenomenele subiective survin în condiții asemănătoare, însă durerea este mai vie și, în momentul apariției ei, s-ar putea ca accidentatul să fi perceput un zgomot de plesnitură (23). Mersul este posibil, dar sprijinul pe membrul afectat este nesigur. În această formă poate apărea precoce echimoza și în 24 de ore se constituie o hemartroză abundentă. La scurt timp după accident, un examen atent al genunchiului ținut în semiflexie poate pune în evidență o discretă laxitate laterală.

În *formă gravă* durerea este de la început sincopală, cu impotență funcțională netă, datorită instabilității articulației, care poate prezenta chiar o angulare evidentă. Într-o astfel de leziune este interesată și capsula articulară, prin a cărei soluție de continuitate se scurge lichidul revărsat, astfel că serohemartroza rămîne discretă; în schimb, echimoza este precoce și întinsă. Examenul articulației poate pune în evidență atît mișcări de lateralitate, cît și de antero-retroducție a gambei, ceea ce oglindește ruptura ligamentelor laterale (mișcări de lateralitate) sau a ligamentelor încrucișate („mișcarea de sertar").

Durerea — elementul clinic subiectiv inițial — are o importantă valoare diagnostic-topografică. Este maximă la nivelul condilului femural extern și la nivelul capului fibulei în ruptura ligamentului lateral extern și la nivelul interliniei articulare, de o parte și de alta a ligamentului rotulian, în ruptura ligamentului lateral intern.

Cedarea fragmentelor laterale permite mișcări de lateralitate în articulație, mișcări care sînt căutate în modul următor: membrul pelvian al accidentatului este menținut pasiv în extensie de către examinator, a cărui mînă dreaptă ridică și imobilizează în același timp extremitatea distală a coapsei, mîna stîngă imprimînd gambei mișcări de abducție-adducție (fig. 8.5.56). Ruptura ligamentului lateral intern permite un *valgus* anormal al gambei, iar ruptura ligamentului lateral extern, un *varus*.

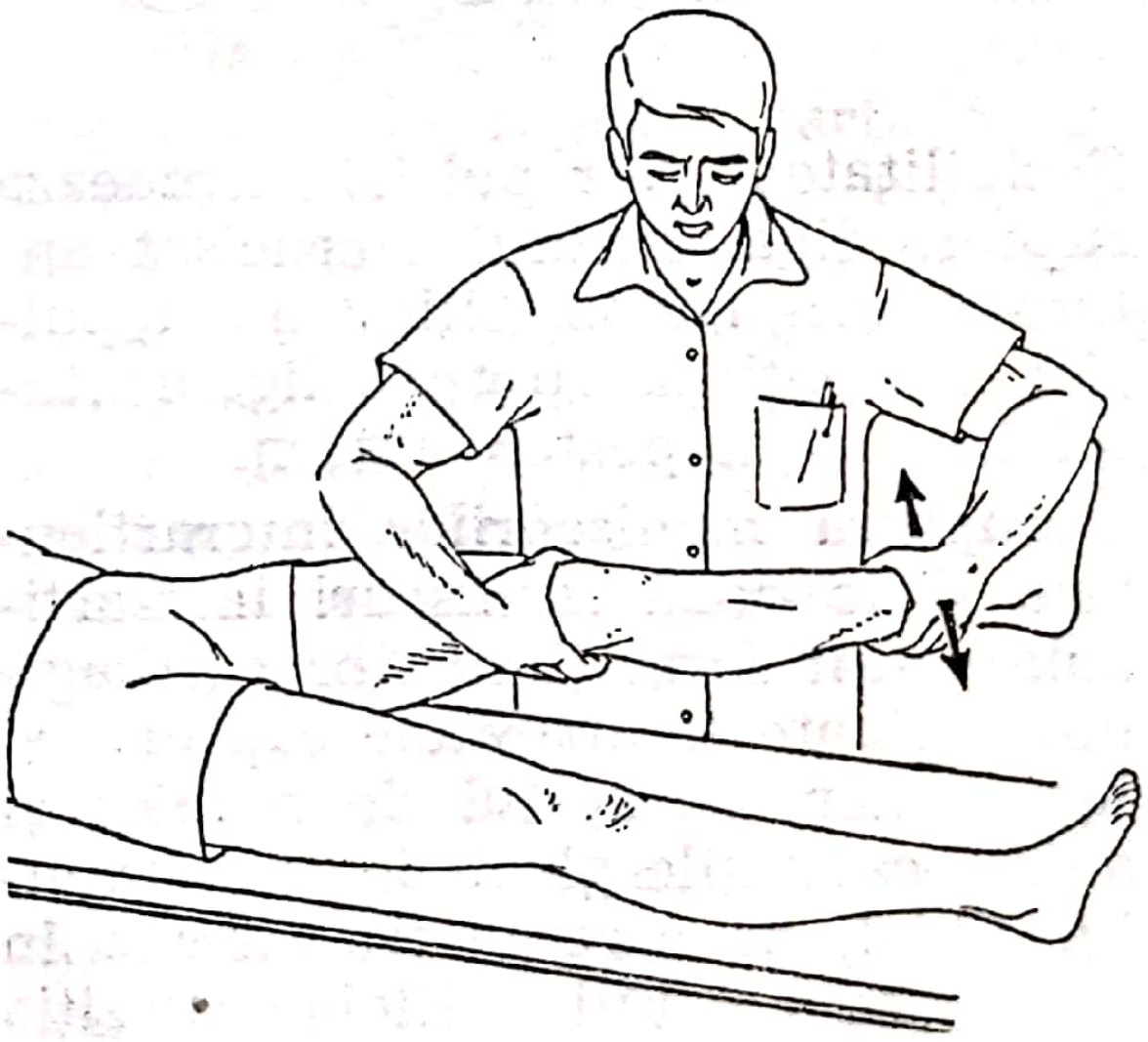

Fig. 8.5.56. — Ruptura ligamentelor laterale: căutarea mișcărilor de lateralitate.

Cedarea ligamentelor încrucișate, adesea asociată rupturii ligamentelor laterale, se poate pune în evidență prin căutarea „semnului sertarului": accidentatul este așezat în decubit dorsal cu genunchiul flectat la 90°; examinatorul imprimă gambei mișcări de ante- și retroducție, a căror înregistrare obiectivează deplasarea tibiei față de femur (fig. 8.5.57).

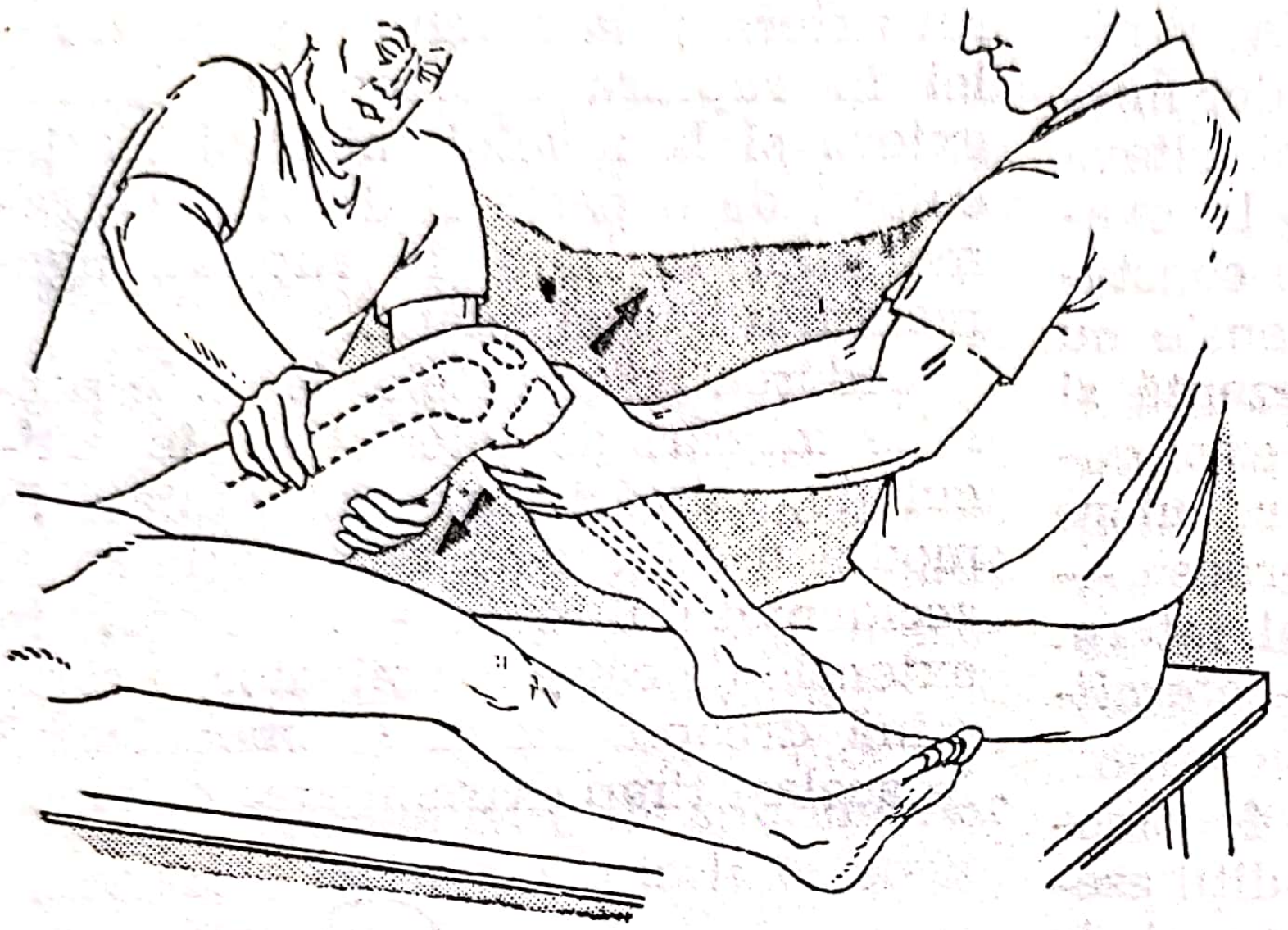

Fig. 8.5.57. — Ruptura ligamentelor încrucișate: „semnul sertarului".

Posibilitatea retropulsiei semnează ruptura ligamentului încrucișat antero-extern, iar posibilitatea antepulsiei evidențiază ruptura ligamentului încrucișat postero-intern.

Ruptura meniscurilor interarticulare. Cele două meniscuri interarticulare sînt formațiuni fibrocartilaginoase fixate la aparatele capsular și ligamentar, cu rostul de a mări și adînci cavitățile glenoide ale platoului tibial, pe care le transformă în adevărate cavități cotiloide. Poziția meniscurilor este variabilă în funcție de mișcările articulare, astfel încît să existe o cît mai perfectă acomodare față de condilii femurali și de presunile maximale; ele alunecă spre înapoi în mișcarea de flexie și către înainte în cea de extensie.

Leziunile de menisc sînt urmarea tot mai frecventă a accidentelor sportive, afectînd într-o proporție apreciabilă (pînă la 80%) meniscul intern (23) (29), printr-o mișcare brutală de rotație a genunchiului semiflectat într-un moment de încărcare ponderală sau de trecere bruscă de la flexia accentuată la extensia maximă, mișcări în care meniscul rămîne între tibie și femur și se rupe (6). Leziunea constă într-o ruptură longitudinală completă (fig. 8.5.58 *a*) sau incompletă, în ruptura coarnelor (fig. 8.5.58 *b*) sau într-o ruptură transversală (fig. 8.5.58 *c*), care poate fi urmată de luxarea meniscului — leziune ce apare ca o complicație cu manifestare caracteristică de corp străin intraarticular (23).

Ruptura meniscului nu are tendință la vindecare, întrucît este o formațiune fibrocartilaginoasă fără vase proprii (6); ca atare, recunoașterea leziunii se impune pentru a se putea aplica cît mai precoce tratamentul potrivit.

Accidentul se însoțește de durere bruscă, de intensitate variabilă, dar de tip „mecanic", în sensul că este declanșată sau accentuată de o anumită mișcare (24). Articulația se blochează în semiflexie, dar interpretarea acestui semn trebuie făcută în contextul apariției sale, întrucît practic blocajul este datorat unui corp străin intraarticular, care poate avea și o altă cauză decît leziunea meniscală.

Luxarea cartilajului se produce numai după o prealabilă ruptură, constituind prin aceasta o complicație (23).

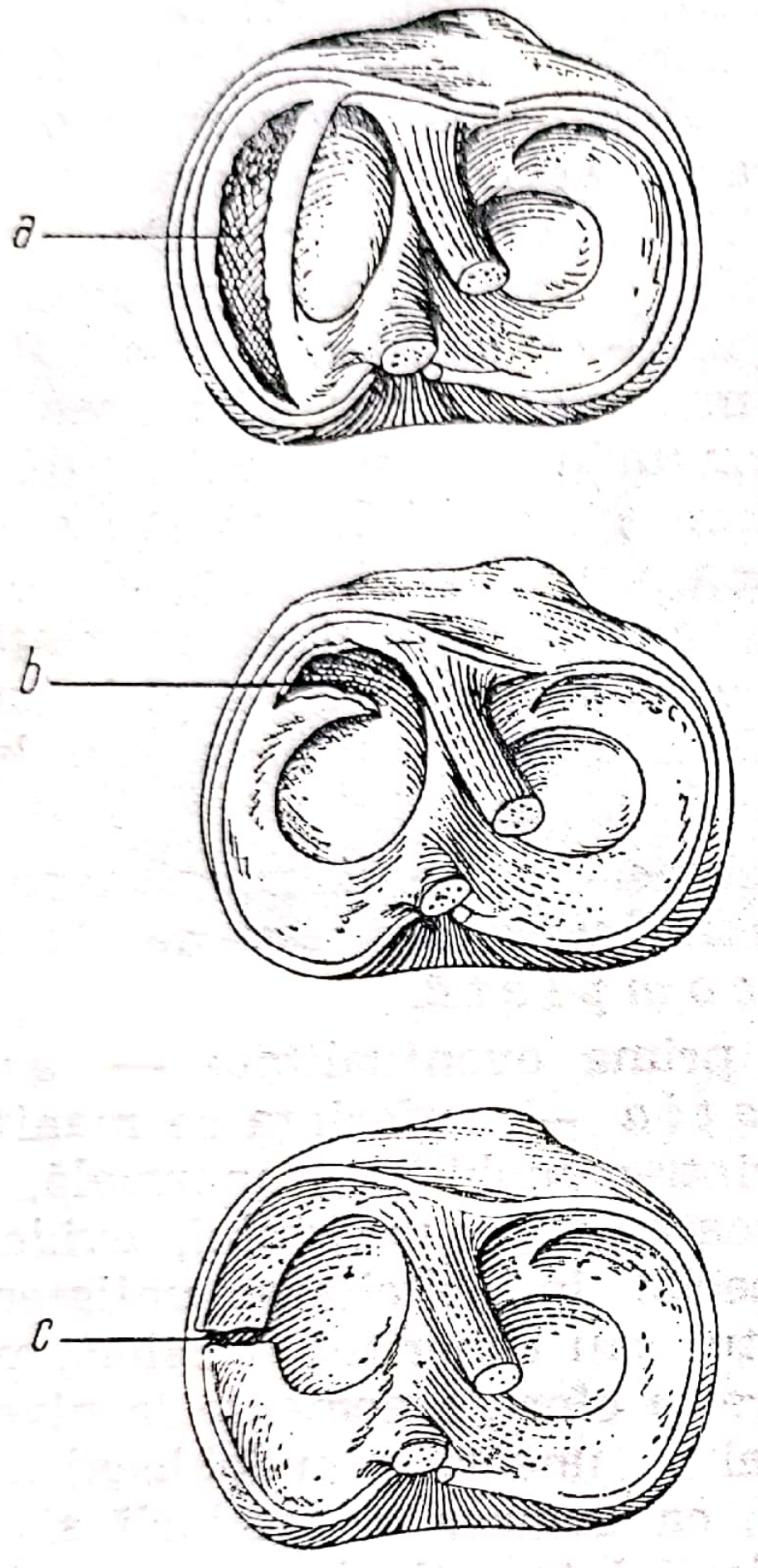

Fig. 8.5.58. — Leziuni de menisc. *a* — ruptură longitudinală; *b* — ruptură a cornului anterior; *c* — ruptură transversală.

Încercările active sau pasive nu reușesc extensia, care este de maximum 150°, deși flexia se poate face, dar este posibil ca brusc, într-un moment oarecare, blocajul articular să cedeze și mișcările ample să devină posibile și nedureroase. Alteori, deblocarea devine posibilă abia după cîteva zile, cînd cedează contractura musculară reflexă, dar odată cu reluarea mișcărilor este posibilă și recidiva.

Leziunea musculară se însoțește de revărsat intraarticular abundent și, dacă blocajul articular se prelungește, poate debuta amiotrofia cvadricepsului.

Ruptura tendoanelor aparatului extensor al genunchiului. Aparatul extensor al genunchiului este alcătuit din tendoanele cvadricipital și rotulian, între care se interpune rotula.

Ruptura unor ligamente atît de solide nu este posibilă decît în contextul unor condiții patologice de ordin general (vezi 5.1 — „Tendonul"), care fac ca tendonul să cedeze în momentul unei solicitări maxime. Soluția de continuitate se creează de obicei în vecinătatea rotulei pentru tendonul cvadricipital și în vecinătatea tibiei, pentru cel rotulian.

Ruptura tendonului se însoțește de durere și de impotență funcțională, extensia activă a gambei devenind imposibilă; în ruptura parțială este posibilă, dar foarte dureroasă. Examenul efectuat îndată după accident — deci înainte de a se constitui un hematom perilezional — poate pune în evidență, palpatoriu, existența unui șanț denivelat, a cărui margine cranială se mărește odată cu contracția mușchiului *cvadriceps femoris*.

Ruptura tendonului rotulian se însoțește, în plus, și de ascensionarea marcată a rotulei, al cărei relief topografic este înlocuit printr-o depresiune.

Luxația articulației genunchiului se produce fie ca urmare a unui traumatism violent sagital sau transversal, fie a unei hiperextensii bruște. Se pare că leziunea este doar aparent rară, întrucît în multe cazuri ea se reduce de la sine, fiind considerată doar o entorsă (24).

Luxația poate fi *incompletă* sau *completă*, în ultima eventualitate producîndu-se atît ruptura ligamentelor încrucișate, cît și a celor laterale (39).

Indiferent de varianta anatomopatologică, luxația se însoțește de durere și impotență funcțională completă, ca și de deformarea caracteristică a regiunii.

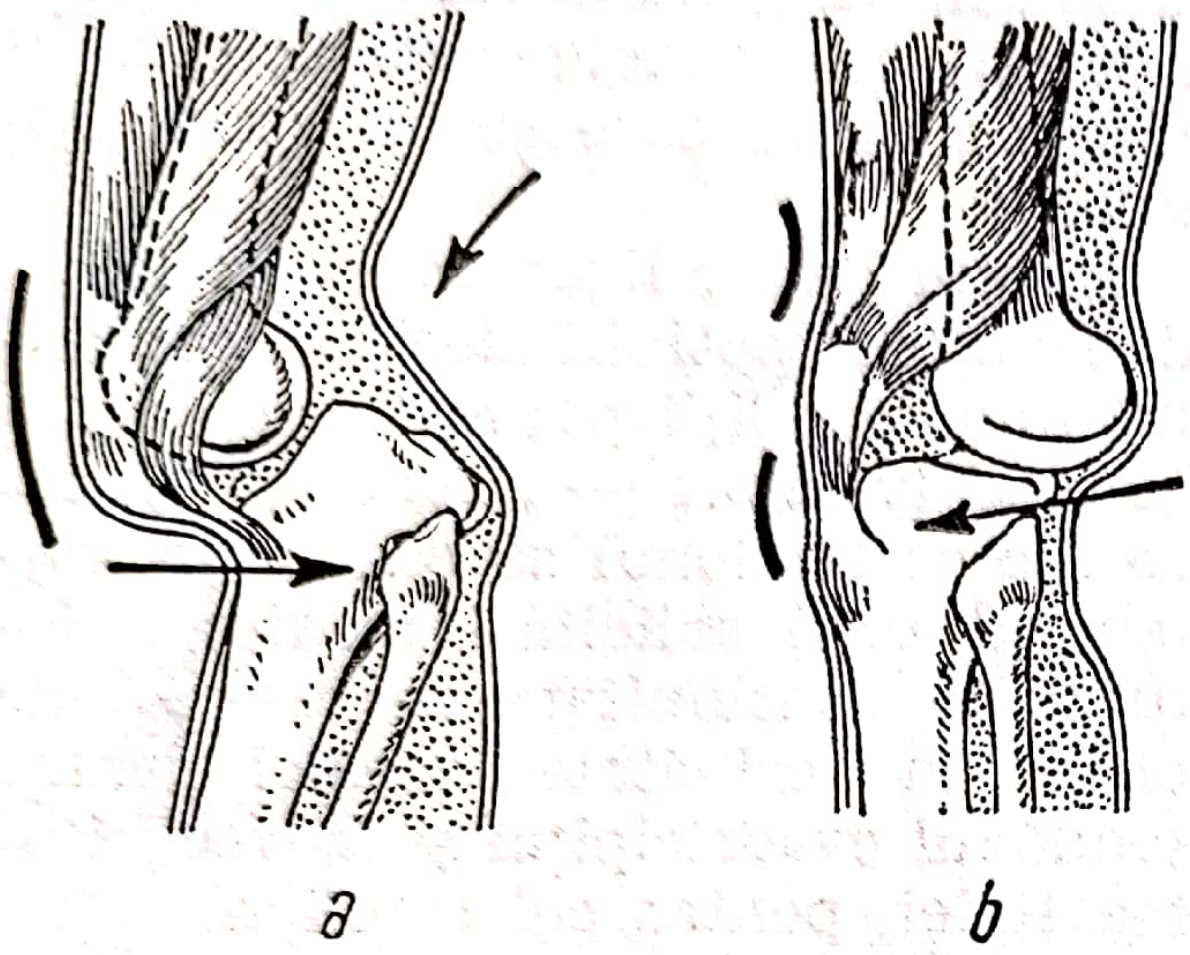

Fig. 8.5.59. — Luxația genunchiului.
a — anterioară; b — posterioară.

În *luxația anterioară*, care cel mai adesea este *completă*, tibia este propulsionată ventral (fig. 8.5.59 *a*), situîndu-se înaintea femurului, ca urmare a rupturii porțiunii posterioare a capsulei articulare și a ligamentelor încrucișate; ligamentele laterale pot rămîne integre, deși decalajul osos poate atinge 10 cm (39).

În *luxația anterioară incompletă*, marginea anterioară a platoului tibial vine în contact cu fața anterioară a condililor. Rezultă o deformare evidentă a regiunii, datorită pe de o parte proeminenței formate de extremitatea proximală a tibiei și, pe de altă parte, depresiunii rezultate din situarea către înapoi a femurului.

În *luxația posterioară* (fig. 8.5.59 *b*) se produce o proeminență anterioară accentuată dată de condilii femurali, iar posterior spațiul popliteu apare adîncit, în fundul său palpîndu-se platoul tibial și, eventual, pediculul vasculo-nervos, întins ca o coardă (6). Membrul pelvian apare scurtat cu cîțiva centimetri.

Luxația rotulei este o leziune rară, datorată în special unor malformații ale suprafețelor articulare sau ale aparatului musculoligamentar extensor care favorizează luxarea sesamoidului, în special lateral. De remarcat că, la copilul mic, tratamentele prelungite cu substanțe administrate intramuscular, la nivelul coapsei, pot fi urmate de scleroza retractilă secundară a mușchiului *vastus lateralis*, consecutiv căreia se produce vicierea poziției rotulei, cu tendință la luxare. Leziunea este, în plus, favorizată de o malformație a condilului femural extern.

Leziunea poate îmbrăca aspectul de *subluxație* sau de *luxație completă*.

În prima eventualitate — *subluxația* —, suferința se manifestă printr-o mobilitate anormală, supărătoare, a genunchiului, evidentă în special în solicitarea unilaterală (urcatul sau coborîtul scărilor), prin durere la efort, cracmente la nivelul rotulei și, uneori, pseudoblocaj articular, ca urmare a decolării și pătrunderii intraarticulare a unei langhete din cartilajul rotulian (24).

În *luxația propriu-zisă* (completă), rotula se situează înaintea condilului femural extern, iar gamba, în semiflexie. Impotența funcțională este netă și apare rapid hidartroza. La examen, pe gamba în extensie, rotula poate fi mobilizată cu ușurință transversal, datorită laxității ligamentare coexistente.

Fracturile extremității distale a femurului sînt soluții de continuitate osoasă care interesează apofiza sau metafiza distală; de obicei se produc prin mecanism indirect — fractură extra- sau intraarticulară, cu linii de fractură transversale la nivelul marginii superioare a condililor femurali, intercondiliene, plurifragmentare, supra-/și intercondiliene etc. (fig. 8.5.60).

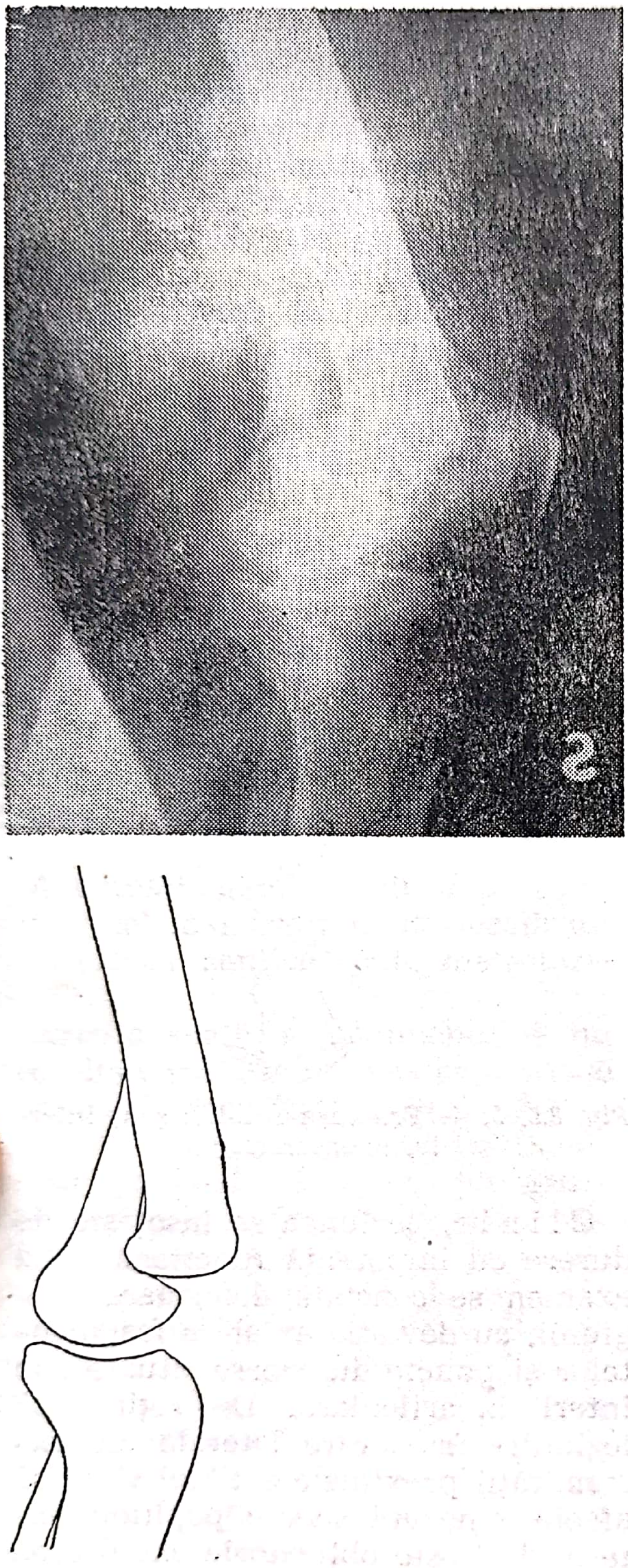

Fig. 8.5.60. — Fractura extremității distale a femurului *(colecția Cl. Baciu).*

În *fractura transversală* se produce o dublă deplasare a fragmentelor: cel cranial alunecă distal și înainte, riscînd lezarea și deschiderea fundului de sac subcvadricipital al genunchiului, iar cel distal se deplasează complex, atît posterior, sub acțiunea mușchilor coapsei, cît și „în basculă“, sub acțiunea mușchilor gemeni, astfel că suprafața fracturată a fragmentului respectiv se situează în regiunea poplitee, riscînd lezarea pediculului vascular nervos (fig. 8.5.61); dealtfel, în oricare tip de fractură există riscul unor lezări asociate, în special capsulosinoviale sau ale ligamentelor încrucișate.

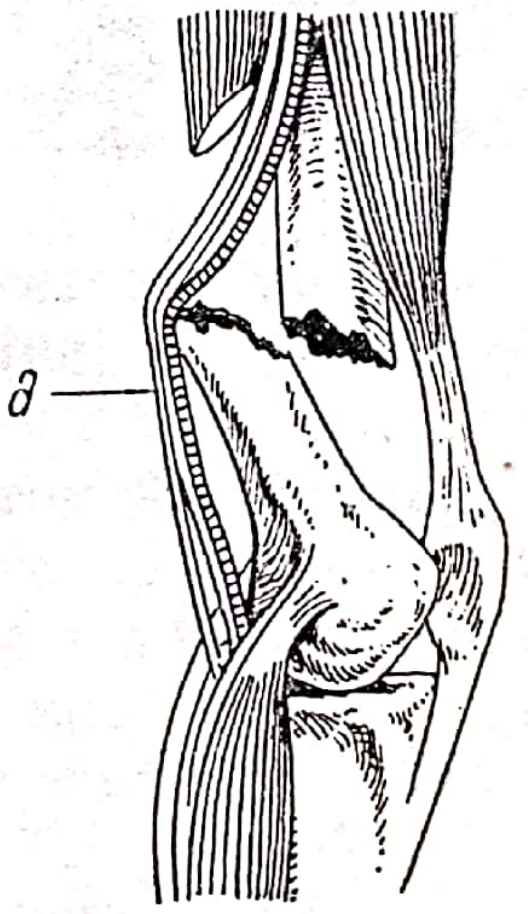

Fig. 8.5.61. — Fractura extremității distale a femurului: deplasarea dorsală a fragmentului distal.
a — risc pentru mănunchiul vasculo-nervos popliteu.

Clinic, fractura extremității distale a femurului se însoțește de durere și impotență funcțională totală. La examinare se constată deformarea regiunii prin tumefacția apreciabilă a genunchiului, cu deviație angulară și scurtarea globală a membrului pelvian. Condițiile generale de producere a unui astfel de traumatism impun efectuarea unui examen complet al bolnavului, existînd posibilitatea politraumatismului.

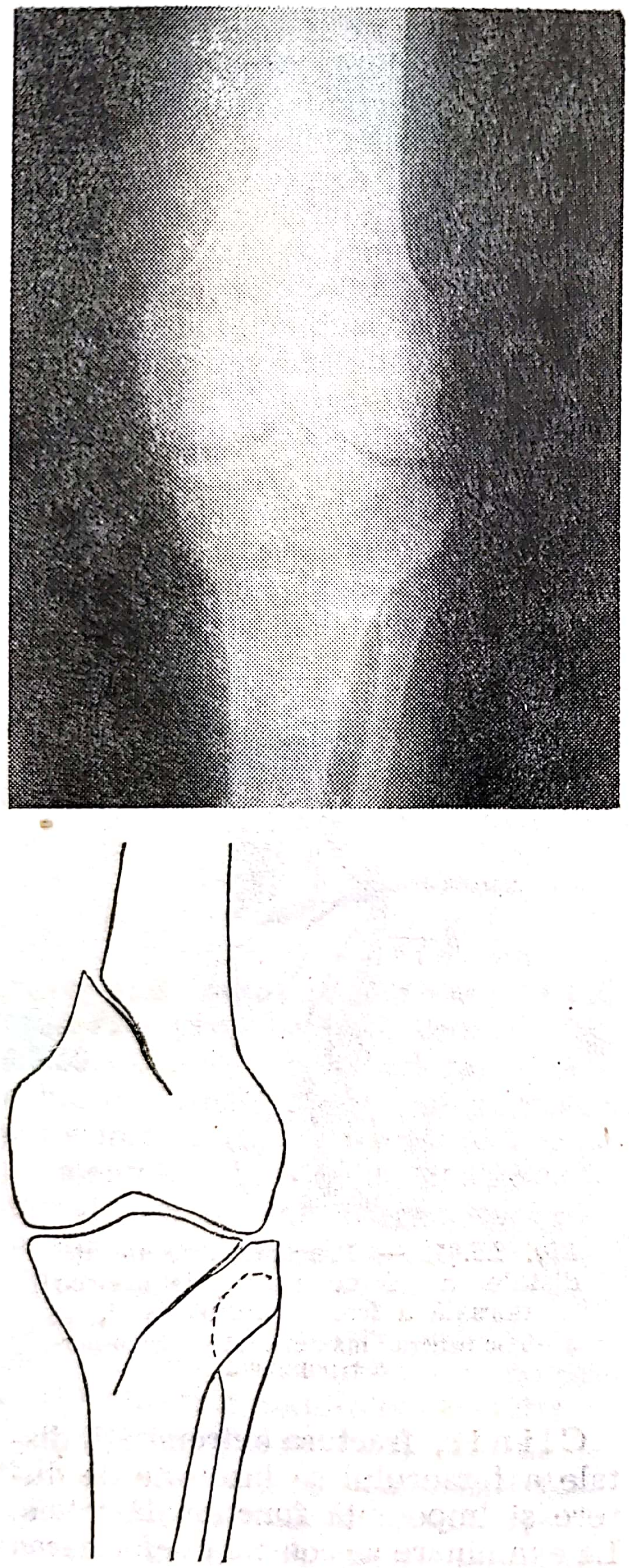

Fig. 8.5.62. — Fractura extremității proximale a tibiei *(colecția Cl. Baciu).*

Fracturile extremității proximale a tibiei sînt leziuni care se produc printr-un mecanism direct, care acționează asupra membrului situat în *valgus* forțat și eventual în rotație externă, sau printr-un mecanism indirect, caz în care condilul femural extern lovește brusc platoul tibial, determinînd o tasare limitată la spongioasa platoului sau o fractură cu orientare oblică sau verticală (fig. 8.5.62). Sînt denumite și „fracturi ale platourilor tibiale“, putînd interesa izolat platoul tibial extern sau intern. Pot fi· uni-, sau bituberozitare, sau mixte.

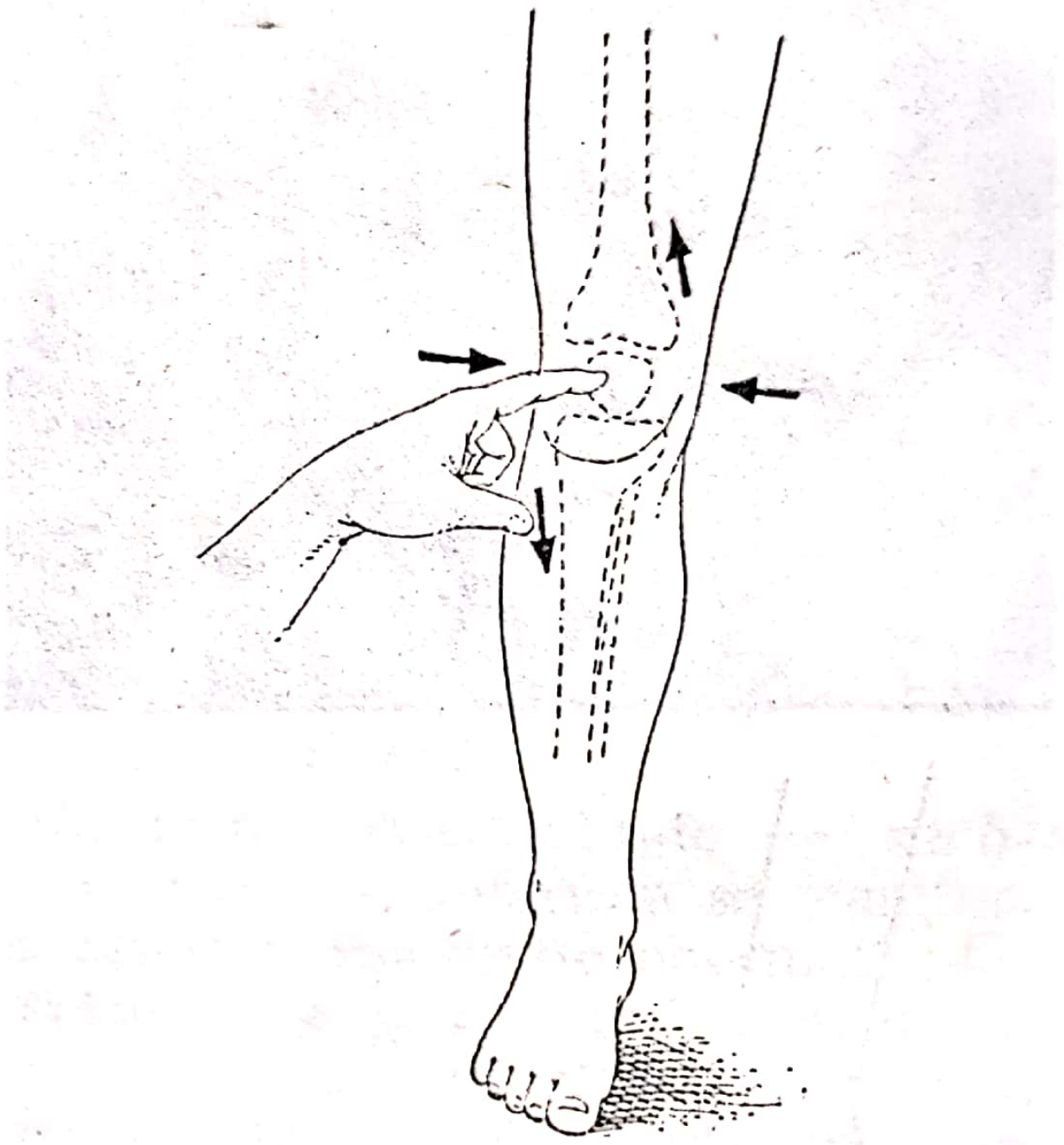

Fig. 8.5.63. — Fractura rotulei: șanț interfragmentar (⟶).

Clinic, leziunea se însoțește de durere cu impotență funcțională. La examen se constată deformarea regiunii, cu deviație axială a fragmentelor și puncte dureroase situate sub interlinia articulară. De reținut că leziunile fracturare laterale ale extremității proximale a tibiei riscă să afecteze nervul sciatic popliteu extern, deci este obligatorie explorarea integrității acestuia (vezi 3.2.3 — „Traumatismele plexului sacrat“, paragraful „Nervul sciatic popliteu extern“), deși în general fibula este intactă (11).

Fracturile rotulei sînt fracturi produse cel mai adesea printr-un mecanism direct, care, în funcție de intensitate, creează aspecte regionale multiple. Cel mai frecvent însă se produce o fractură transversală (fig. 8.5.63), cu sau fără deplasarea apreciabilă a fragmentelor, în funcție de integritatea aripioarelor laterale.

Fractura rotulei se însoțește de durere, hemartroză și echimoză întinsă. La examinare, înainte de formarea hemartrozei, se poate palpa uneori o depresiune pe fața anterioară a genunchiului, al cărei fund reprezintă diastazisul interfragmentar.

Fracturile cu deplasare minoră sau fără deplasare, deși dureroase, se însoțesc de o impotență funcțională incompletă, care permite o flexie ușoară.

8.5.3.3.

Leziuni inflamatorii

Articulația genunchiului reprezintă sediul cel mai frecvent de localizare a artritelor septice acute metastazice (6).

Artrita acută a genunchiului nu are nimic specific în ceea ce privește formele de manifestare (vezi 7.2.2 — „Artrite acute specifice“). De la început, pe fondul fenomenelor generale, articulația este dureroasă, caldă, se tumefiază și, chiar fără adenopatie satelită, impotența funcțională devine rapid aproape totală. De remarcat predilecția gonococului pentru articulația genunchiului, care poate determina fie manifestări acute, cu hidartroză marcată de la început și fenomene de artrită acută gravă, fie cronice — forma indoloră —, cu apariția insidioasă și progresivă, marcată de distensia fundurilor de sac sinoviale perirotuliene, cu prezența șocului rotulian. Bilateralitatea leziunilor este caracteristică.

Artrita cronică. Osteoartrita tuberculoasă, denumită și „tumoarea albă“ a genunchiului, este a treia localizare ca frecvență în cadrul infecției osoase bacilare. Maxima frecvență a bolii este între 2 și 5 ani și, ca în orice altă localizare osteoarticulară bacilară, evoluția se face în trei etape:

În etapa de debut, copilul prezintă o șchiopătare discretă, nedureroasă, dar care cu timpul devine supărătoare la efort, calmîndu-se la repaus.

Curînd după apariția primelor fenomene dureroase se instalează și atitudinea caracteristică de suferință a genunchiului, cu sprijin pe membrul sănătos și semiflexia celui bolnav. Se observă că în decubit dorsal copilul ține genunchiul puțin flectat și la examinarea acestuia se constată dispariția depresiunilor laterorotuliene, care sînt acum destinse, împăstate — împăstare ce se întinde pînă în regiunea poplitee —, cu puncte dureroase pe fața antero-internă a tibiei și partea postero-externă a femurului.

După circa 6 luni de evoluție, se constată că afecțiunea atinge *perioada de stare,* ce corespunde leziunilor anatomopatologice maximale, în care mersul a devenit aproape imposibil: genunchiul este ținut în flexie permanentă, iar sprijinul nu se poate face decît pe vîrful piciorului.

Obiectiv, genunchiul este globulos, acoperit de o piele palidă — de unde și denumirea de „tumoare albă“ —, străbătută de vene evidente, are mișcările limitate datorită contracturii musculare regionale, cu adenopatie regională evidentă și amiotrofie marcată. Este etapa în care apar abcese ce fistulizează de obicei printr-un singur orificiu.

Perioada a treia, de vindecare, se caracterizează prin anchiloza articulației, care este funcțională dacă s-a obținut în rectitudine sau în ușoară flexie. În cazurile în care articulația nu a fost complet compromisă, mai este posibilă o oarecare mobilitate.

8.5.3.4.
Leziuni sechelare

Complexitatea aparatului articular al genunchiului și frecvența traumatismelor de tot felul la acest nivel, care determină entorse, luxații și fracturi — leziuni rareori simple și mai totdeauna complicate — explică faptul că la acest nivel sînt deseori întîlnite diferite leziuni sechelare — redori sau anchiloze.

Redoarea articulației genunchiului, caracterizată prin retracția capsulei și a mușchilor periarticulari prin leziuni de fibroză, survine în urma leziunilor aparatului ligamentar — entorse, luxații —, în urma unor intervenții chirurgicale, mai ales a celor destinate curei rupturilor de menisc, dar poate îmbrăca și aspectul unei leziuni secundare traumatismelor supra- sau subiacente articulației și, mai ales, imobilizărilor prelungite. Reacția articulației genunchiului la traumele de vecinătate este caracteristică.

În acest cadru se produc aderențe fibroase care pot reduce extensia gambei prin fibrozarea expansiunii cvadricipitale, cu respectarea însă a unei amplitudini de mișcare neinvalidante.

Anchiloza articulației genunchiului. Cele mai multe dintre leziunile septice sau traumatice ale articulației genunchiului sînt susceptibile de a se solda cu anchiloză de diferite grade și aspecte, care interesează interlinia femurotibială, iar la copil, uneori, articulația trohleorotuliană.

Anchiloza în extensie fixă sau în flexie de cîteva grade este compatibilă cu mersul în bune condiții, cu sprijin articular solid și nedureros la mers, dar mai relativ atunci cînd este unic (urcatul sau coborîtul scărilor) (23).

Anchiloza în extensie laxă este de calitate minoră, întrucît dă senzația de insecuritate, este dureroasă și favorizează entorsa. Dealtfel, mișcarea de flexie, pentru a fi utilă, trebuie să atingă o amplitudine de minimum 20—25°, ceea ce nu este cazul în acest tip de anchiloză.

Anchiloza în flexie este eventualitatea nefavorabilă, întrucît mersul se face cu dificultate datorită scurtării membrului, basculării compensatoare a bazinului și poziției de *equinus* a piciorului.

8.5.4.
Gamba

Gamba este regiunea membrului pelvian cuprinsă între două planuri transversale virtuale: unul cranial, ce trece pe la nivelul tuberozității anterioare a tibiei și desparte gamba de regiunea genunchiului, și altul asemănător, distal, ce trece la baza maleolelor și care desparte gamba de regiunea gleznei (vezi 8.5 — „Membrul pelvian“, fig. 8.5.1 și 8.5.2). Pe toată întinderea acestei regiuni, pe fața sa anterioară se poate palpa creasta tibiei, situată practic subtegumentar. La partea distală a regiunii se poate palpa extremitatea inferioară a fibulei.

Subtegumentar, se găsește rețeaua venoasă superficială, sediul de elecție al dilatațiilor varicoase, cu consecințele respective ale unei evoluții îndelungate — marcată de tulburările trofice prezente în treimea inferioară a gambei —, și mai ales al ulcerului trofic, care apare pe fața internă a acestui segment (vezi 2.2.3 — „Flebopatii varicoase“). Gamba este de asemenea regiunea de elecție a manifestărilor reziduale ale fenomenelor tromboembolice (edeme de stază, pînă la insuficiența venoasă totală), ca și a celor de origine limfatică (elefantiazisul) (vezi 2.2.4 — „Flebopatii tromboembolice“ și 2.3.1.4 — „Limfopatii obstructive“).

Dealtfel, sediul de elecție al determinării edemului prin retenție, indiferent de etiopatogenia sa, este tot fața subcutanată a tibiei, pe care se caută „semnul godeului“.

Fața posterioară a regiunii este corespunzătoare moletului, alcătuit de masa mușchilor posteriori ai gambei și de proeminența — în zona distală a regiunii — a tendonului lui Ahile.

Scheletul regiunii este format din oasele fibula și tibia: primul este învelit pe toată întinderea, în afara celor două extremități ale sale, de mase musculare și, ca atare, este nepalpabil; cel de-al doilea este acoperit de mușchi numai pe fețele externă și posterioară, cea internă fiind strict subcutanată, fapt ce explică riscul major de perforație a pielii în cazul fracturării acestui os și, deci, de transformare a leziunii într-o fractură deschisă, sursă de serioase complicații evolutive. De remarcat că în treimea inferioară, din prismatică, forma osului devine cilindrică, reprezentînd prin aceasta o zonă de mai mică rezistență și, deci, sediul de elecție al fracturilor ce interesează acest segment.

8.5.4.1.
Leziuni (malformații) congenitale

Absența congenitală a oaselor gambei. *Absența congenitală a fibulei* este o ectromelie longitudinală relativ frecventă, cel mai adesea unilaterală, și care afectează mai ales sexul masculin. Așa cum arată și denumirea, această anomalie constă în absența în totalitate a osului, în care caz este interesată concomitent și „raza“ respectivă a piciorului, dar se poate manifesta numai ca o scurtare ce interesează de obicei extremitatea distală a osului. Datorită localizării, în această ultimă eventualitate răsunetul asupra staticii și funcționalității membrului afectat este același ca și în cazul absenței totale, întrucît este modificată articulația tibioperonieră distală, cu absența sprijinului lateral și, deci, devierea marcată a piciorului în *valgus* și *equinus* și cu proeminența excesivă a maleolei tibiale. În ansamblu, gamba apare scurtată (10).

Absența congenitală a tibiei este o ectromelie asemănătoare precedentei, dar mai gravă, întrucît afectează apreciabil posibilitatea de sprijin. În absența totală a tibiei, este afectată corespunzător și „raza“ respectivă a piciorului. Compensator, fibula este mai groasă, însă gamba este mai scurtă, iar piciorul este situat în poziția vicioasă de *varus equinus*, cu proeminența maleolei peroniere (10).

Curburile congenitale ale gambei apar de la naștere, fie izolat, fie însoțite de o **pseudartroză,** situată de obicei în zona de unire a treimii inferioare cu treimea medie a gambei. Se poate întîmpla însă ca pe teren pseudartrozic să apară secundar deformarea prin încovoiere a tibiei; dar poate exista și aspectul invers, inițial apărînd curbura, pe care secundar și în aceeași zonă se instalează pseudartroza.

Clinic, este prezentă o deformare caracteristică, evidentă în treimea distală a gambei, unde este prezentă o angulare a regiunii cu hipodezvoltarea țesuturilor. În funcție de laxitatea pseudartrozei, piciorul poate fi balant sau deviază în *valgus* și *equinus.*

În curburile congenitale izolate deformarea poate avea convexitatea anterioară sau antero-externă, cu devierea piciorului în *valgus* (42).

8.5.4.2.
Fracturile diafizare ale gambei

Traumatismele pot interesa separat unul dintre cele două oase ale gambei, dar în general prin fractură a gambei se înțelege fractura concomitentă a ambelor oase (17), așa cum dealtfel se prezintă obișnuit această leziune.

Fractura se produce cel mai adesea sub acțiunea unui impact direct (lovitură de bocanc etc.), care determină o inflectare sau o deflectare a osului, urmarea fiind crearea unei soluții de continuitate transversală sau ușor oblică, cu margini neregulate, dințate, corespunzătoare ca nivel locului de acțiune a impactului.

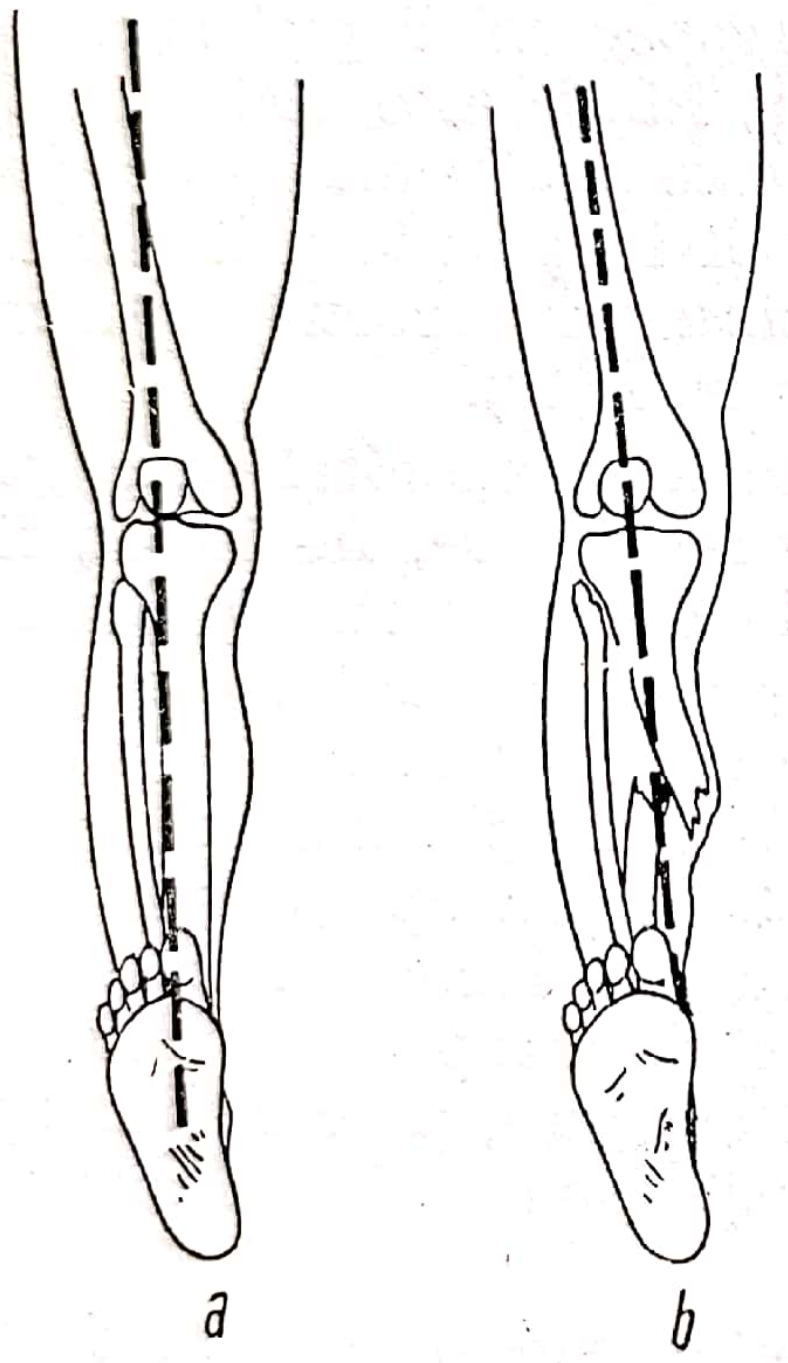

Fig. 8.5.64. — Fractura tibiei: fața de axul normal al gambei *(a)*, în acest caz axul cade în afara halucelui *(b)*.

Mecanismul indirect este cel mai bine exemplificat prin accidentul de schi, în care suprasolicitarea rotatorie a gambei — piciorul fiind fixat — este urmată de fractură la distanță de locul agresat (17).

Soluția de continuitate osoasă se poate produce la orice nivel al osului, în funcție de locul impactului, dar tipul dominant proporțional este reprezentat de fractura situată la unirea treimii mijlocii cu treimea inferioară a tibiei, zonă de mai slabă rezistență, corespunzătoare locului unde profilul osului se transformă din triunghiular-prismatic în cilindric (11).

În funcție de mecanismul de producere, de intensitatea impactului și de tipul de leziune rezultat, fractura se poate sau nu să se soldeze cu deplasarea fragmentelor fracturare, ultima alternativă fiind cea obișnuită. Deplasarea se poate face după circumferință — în care caz, rănitul fiind culcat, piciorul este basculat în afară —, după direcție — în care caz rezultă o angulare care bombează antero-medial datorită fragmentului cranial atras de către musculatura extensoare a gambei — și după grosime — situație în care capătul distal se situează pe o lungime de cîțiva centimetri alături de cel proximal, rezultînd deplasarea „în baionetă“ și scurtarea cea mai apreciabilă a gambei.

Valoarea deplasării angulare este lesne de pus în evidență prin faptul că prelungirea distală a crestei tibiale, care în mod normal cade în primul spațiu metatarsian (fig. 8.5.64 *a*), se proiectează în cazul fracturii în afara halucelui (fig. 8.5.64 *b*). În general, deplasarea este greu de redus și de menținut ca atare, din cauza secționării oblice a fragmentelor și a alunecării lor aproape inerente, prezentînd riscul de perforație tegumentară (fig. 8.5.65 *a*) și de transformare a leziunii într-o fractură complicată deschisă, expusă agresiunii microbiene. Deplasarea fragmentelor produce, în tot cazul, în zona subtegumentară a tibiei fenomene de compresiune vasculară, cu formarea de flictene (fig. 8.5.66).

Deplasarea dorso-cranială a fragmentului cranial sub acțiunea musculaturii moletului imprimă o atitudine oarecum specifică piciorului — în extensie și *equinus* —, poziție care treptat se poate accentua datorită retracției mușchiului triceps (11). Oarecum specifică pentru fractura gambei este și formarea unui hematom voluminos, bogat alimentat prin ruptura vaselor musculare interesate și rapid marcat de echimoză întinsă.

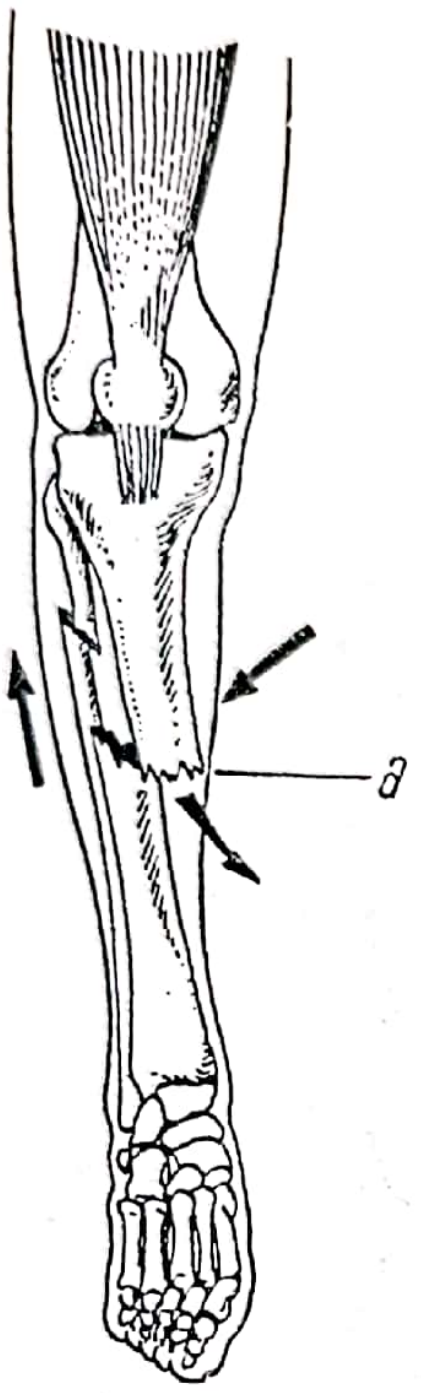

Fig. 8.5.65. — Riscul de deschidere a fracturii de gambă prin deplasarea fragmentului cranial *(a)*.

8.5.5.
Glezna

Glezna este segmentul membrului pelvian cuprins între două planuri virtuale: unul cranial, orizontal, care trece la nivelul bazei maleolelor, și altul distal, oblic dinainte-înapoi, care, plecînd de pe fața ventrală a regiunii, la circa 3 cm distal de interlinia articulară tibiotarsiană, ajunge dorsal, trecînd puțin distal de maleole în zona de inserție calcaneană a tendonului lui Ahile (vezi 8.5 — „Membrul pelvian“, fig. 8.5.1 și 8.5.2).

Fața anterioară a acestui segment oferă examinatorului posibilitatea identificării reliefurilor anterioare osoase formate de proeminențele maleolelor — medial cea tibială și lateral cea fibulară, mai îngustă și mai ascuțită —, iar între acestea se poate repera proeminența determinată de relieful subtegumentar al tendoanelor mușchilor antero-externi ai gambei (fig. 8.5.67). Între această proeminență și maleole se palpează două depresiuni premaleolare, corespunzătoare zonelor în care sinoviala articulară este acoperită numai de piele, depresiuni ce proemină în cazul oricărui revărsat articular.

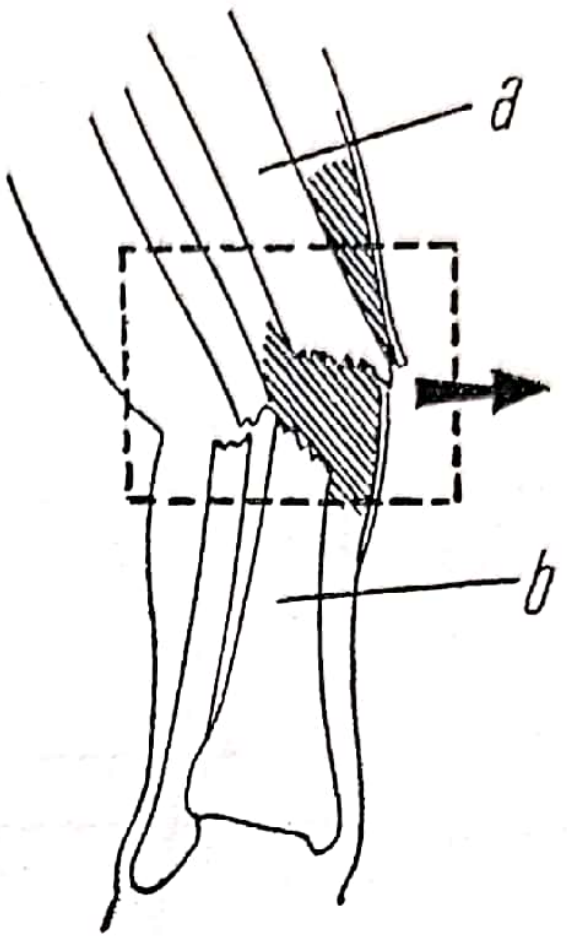

Fig. 8.5.66. — Deplasarea fragmentelor fracturare în cazul fracturii de gambă.

a — fragmentul superior proemină înainte și înăuntru și bombează sub piele; *b* — fragmentul inferior se deplasează în sus și înapoi.

Între reliefurile tendoanelor mușchilor extensor propriu al halucelui, medial, și extensor comun, lateral, se poate palpa artera tibială anterioară, care la acest nivel, trecînd pe sub ligamentul inelar al tarsului, va deveni artera pedioasă.

Fața posterioară a regiunii oferă examinatorului marginile posterioare ale maleolelor și, pe linia mediană, proeminența apreciabilă determinată de tendonul ahilian; de o parte și de alta a acestuia se găsesc cele două șanțuri retromaleolare; la nivelul celui medial se identifică artera tibială posterioară (fig. 8.5.68).

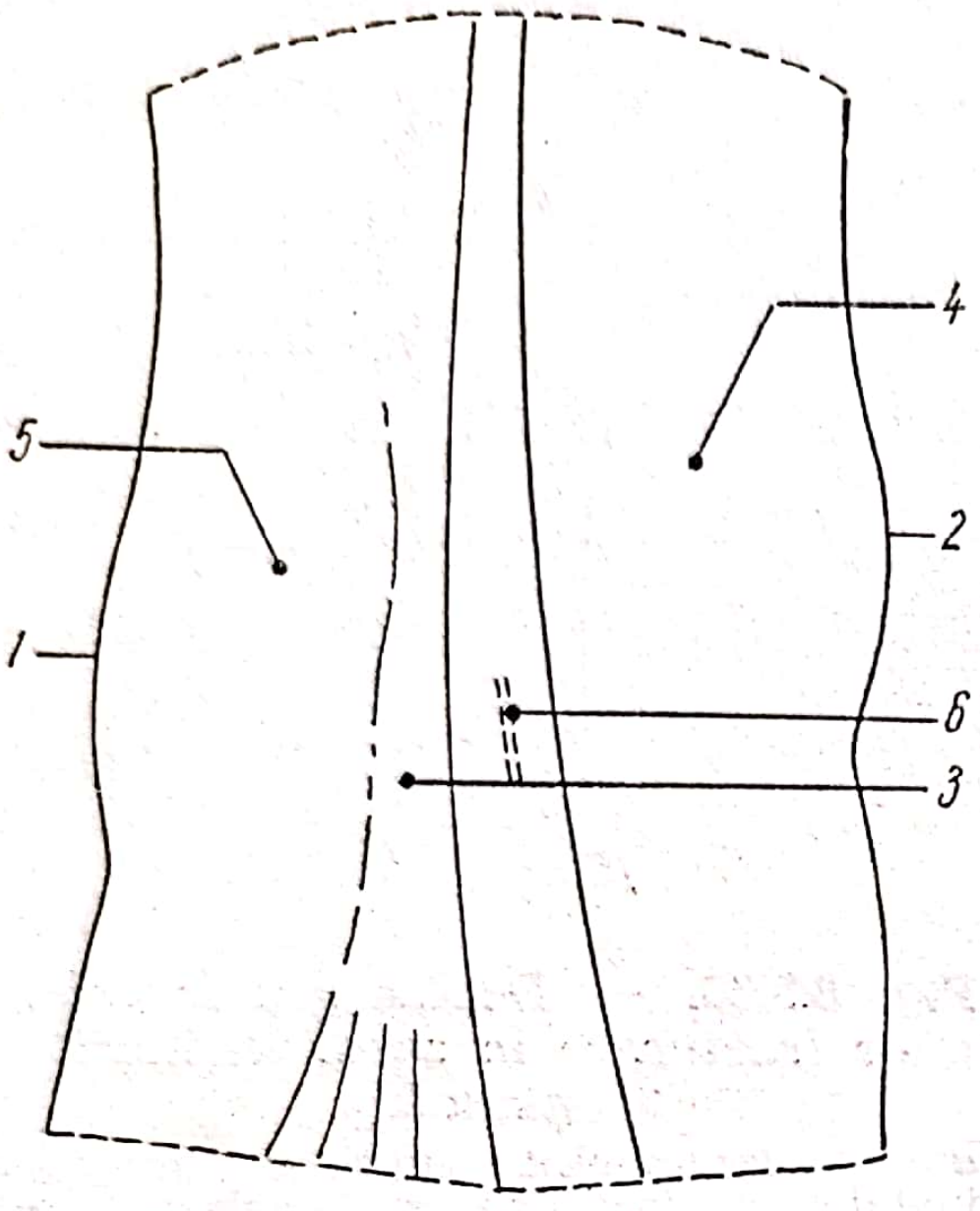

Fig. 8.5.67. — Fața anterioară a gleznei.

1 — maleola externă; *2* — maleola internă; *3* — proeminența tendoanelor extensorilor; *4* — depresiunea premaleolară internă; *5* — depresiunea premaleolară externă; *6* — proiecția arterei tibiale anterioare.

Între calcaneu și fața ventrală a tendonului ahilian se găsește o bursă seroasă, a cărei inflamare determină fenomenele dureroase cunoscute sub numele de „ahilodinie“ (6).

Regiunea corespunde articulației de tip trohlear tibiotarsiene, alcătuită din artrodia tibioperonieră distală și osul astragal și care, în ansamblu, asigură stabilitatea și mobilizarea piciorului. Orice modificări ale raporturilor normale determină schimbări ale axului de susținere a corpului și, ulterior, tulburări de statică și de mers (31), întrucît sprijinul pe picior se transmite prin tibie într-un punct situat puțin înapoia centrului corespunzător scripetelui astragalian.

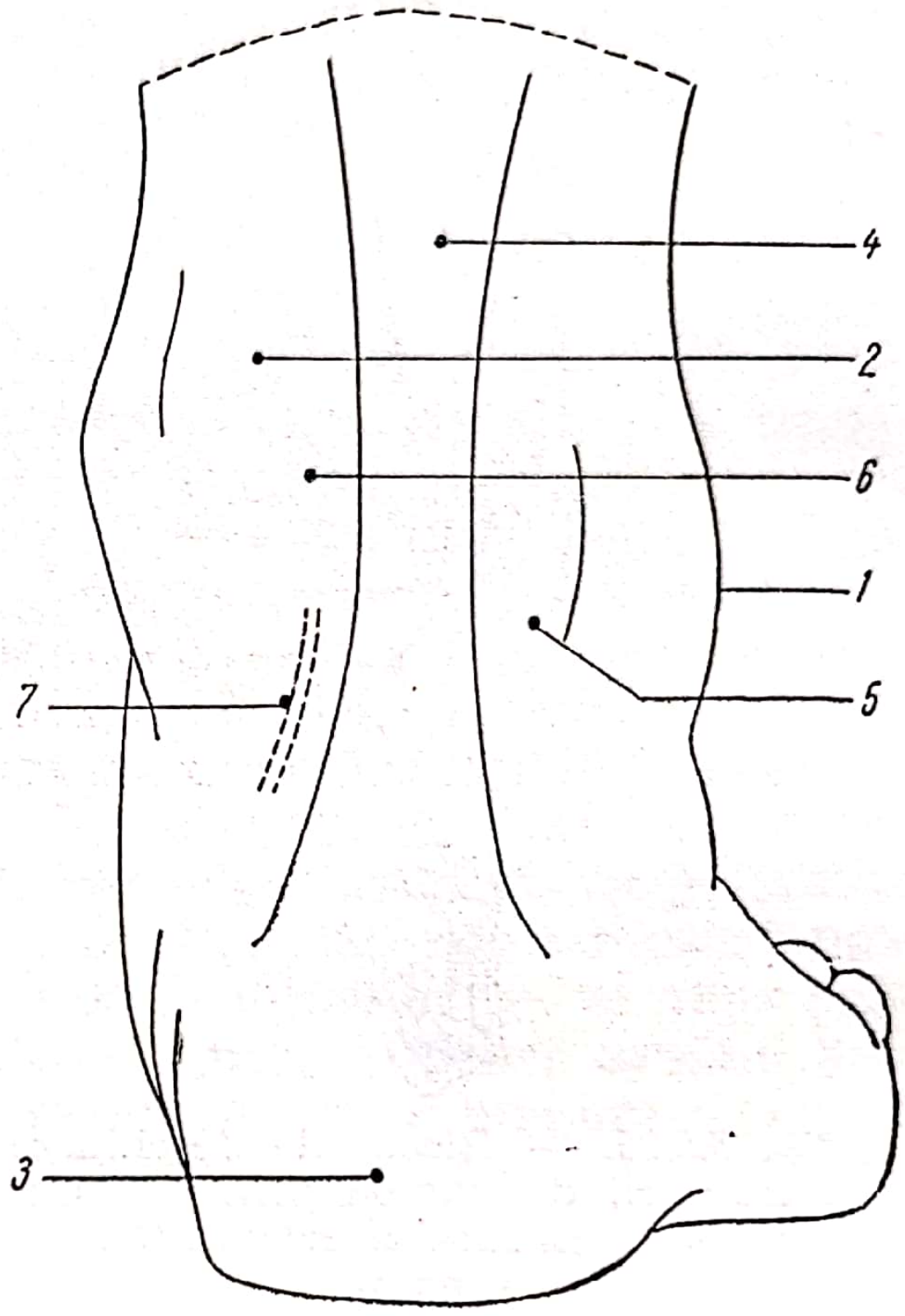

Fig. 8.5.68. — Fața posterioară a gleznei.

1 — maleola externă; *2* — maleola internă; *3* — călcîiul; *4* — proeminența tendonului lui Ahile; *5* — șanțul retromaleolar extern; *6* — șanțul retromaleolar intern; *7* — proiecția arterei tibiale posterioare.

Articulația tibioastragaliană are practic un singur grad de libertate, care permite, plecîndu-se de la un punct fix reprezentat de poziția piciorului în unghi drept față de gambă (4) sau perpendicular pe o verticală la sol, o flexie dorsală de circa 25° și o flexie plantară (extensie) de aproximativ 45° (fig. 8.5.69). În condiții mecanice speciale pot fi considerate ca posibile, într-un oarecare grad, mișcările de adducție și abducție, rotație și circumducție, care se petrec însă de fapt aproape exclusiv în articulațiile subastragaliană (abducție și adducție) și mediotarsiană (rotație).

Echilibrul lateral al piciorului este asigurat de pensa maleolară, care împiedică bascularea către în afară, sau laterală (*valgus*), sau către înăuntru, sau medială (*varus*). În sens antero-posterior mișcările sînt limitate de rebordul dorsal al tibiei, denumit și maleola posterioară Destot, care împiedică alunecarea astragalului către înapoi, antrenînd și piciorul în această mișcare (22).

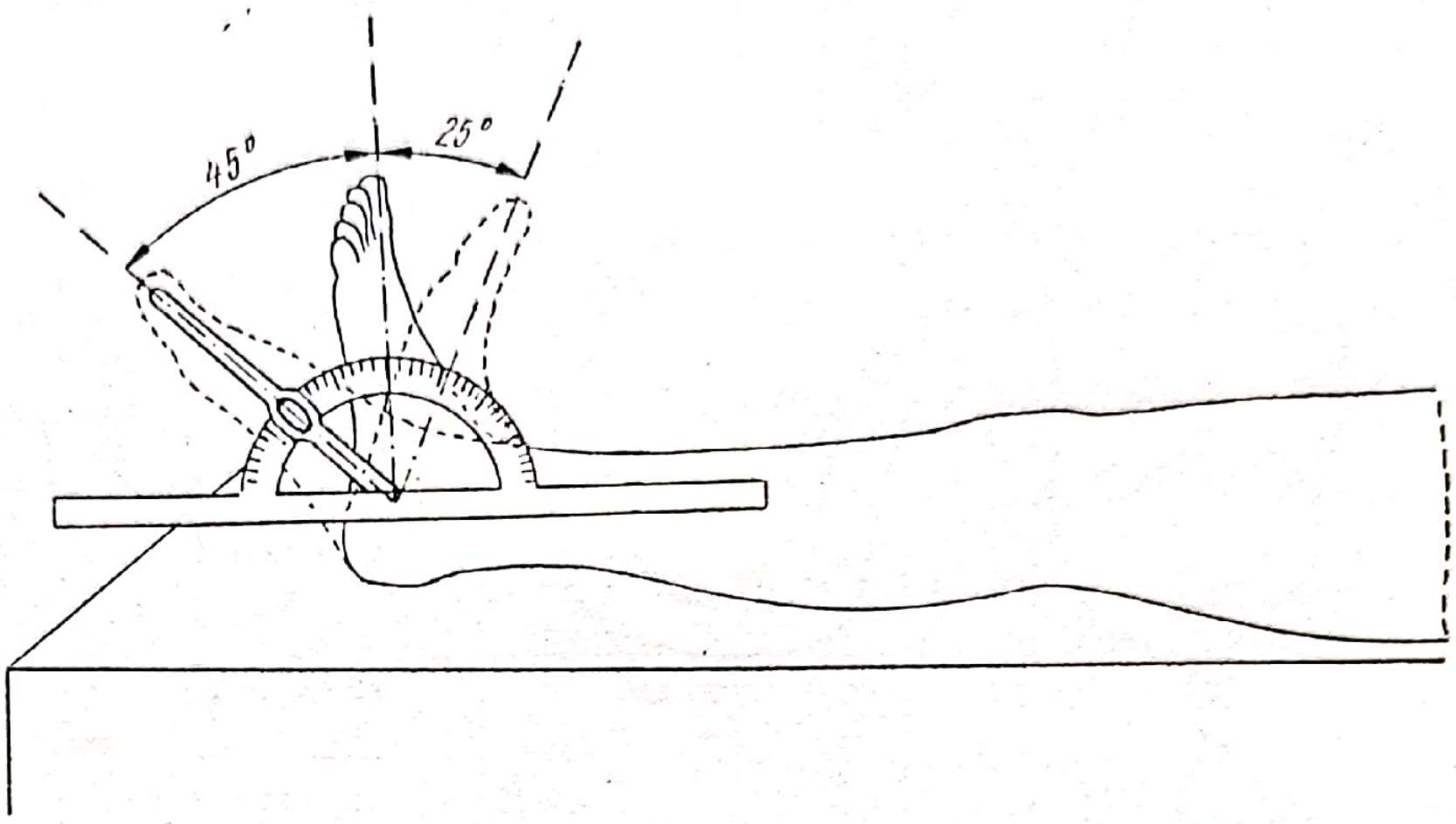

Fig. 8.5.69. — Articulația tibiotarsiană: amplitudinea mișcărilor de flexie dorsală (25°) și de flexie plantară (45°).

8.5.5.1.

Leziuni traumatice

Entorsa este de departe cea mai frecventă leziune localizată la nivelul articulației tibiotarsiene. Se produce aproape exclusiv datorită unei pășiri cu sprijin defectuos, care solicită supramaximal ligamentele laterale interne sau, cel mai adesea, pe cele externe ale articulației (fig. 8.5.70).

În momentul producerii, leziunea se însoțește de durere locală bruscă, violentă, care imobilizează pe accidentat, semnele clinice succedîndu-se gradat în funcție de amploarea leziunii ligamentare.

În *forma ușoară,* corespunzătoare unei simple întinderi ligamentare (fig. 8.5.70 a_1), mersul va putea fi reluat cu oarecare dificultate și jenă, iar obiectiv se vor constata o ușoară deformare prin edem a regiunii respective și discretă echimoză.

În *forma medie,* corespunzătoare rupturii ligamentare (fig. 8.5.70 a_2), sînt prezente aceleași semne, dar de intensitate mai mare și mai persistente, ceea ce face mersul dificil sau chiar imposibil. Edemul apare rapid, glezna este profund deformată și în cîteva ore se poate constata echimoza, care se extinde la distanță de focar, urmînd planurile decolabile. Punctul maxim dureros este situat palpatoriu în zona leziunii, deseori cuprinzînd o arie mult mai mare.

În *forma gravă,* accidentatul poate percepe în momentul accidentului chiar un cracment, întrucît în această formă ligamentul cedează concomitent cu smulgerea fragmentului respectiv de inserție maleolară (fig. 8.5.70 *b*).

Ruptura tendonului lui Ahile este o leziune rară, care se poate produce în urma unei solicitări violente a acestui tendon, într-a contracție bruscă a mușchiului triceps sural, așa cum se poate întîmpla în timpul practicării unor sporturi, în momentul efortului de luare a startului sau de salt. În alte situații apariția leziunii poate fi favorizată de leziuni distrofice preexistente (vezi 5.1.1.2 — „Ruptura tendonului“).

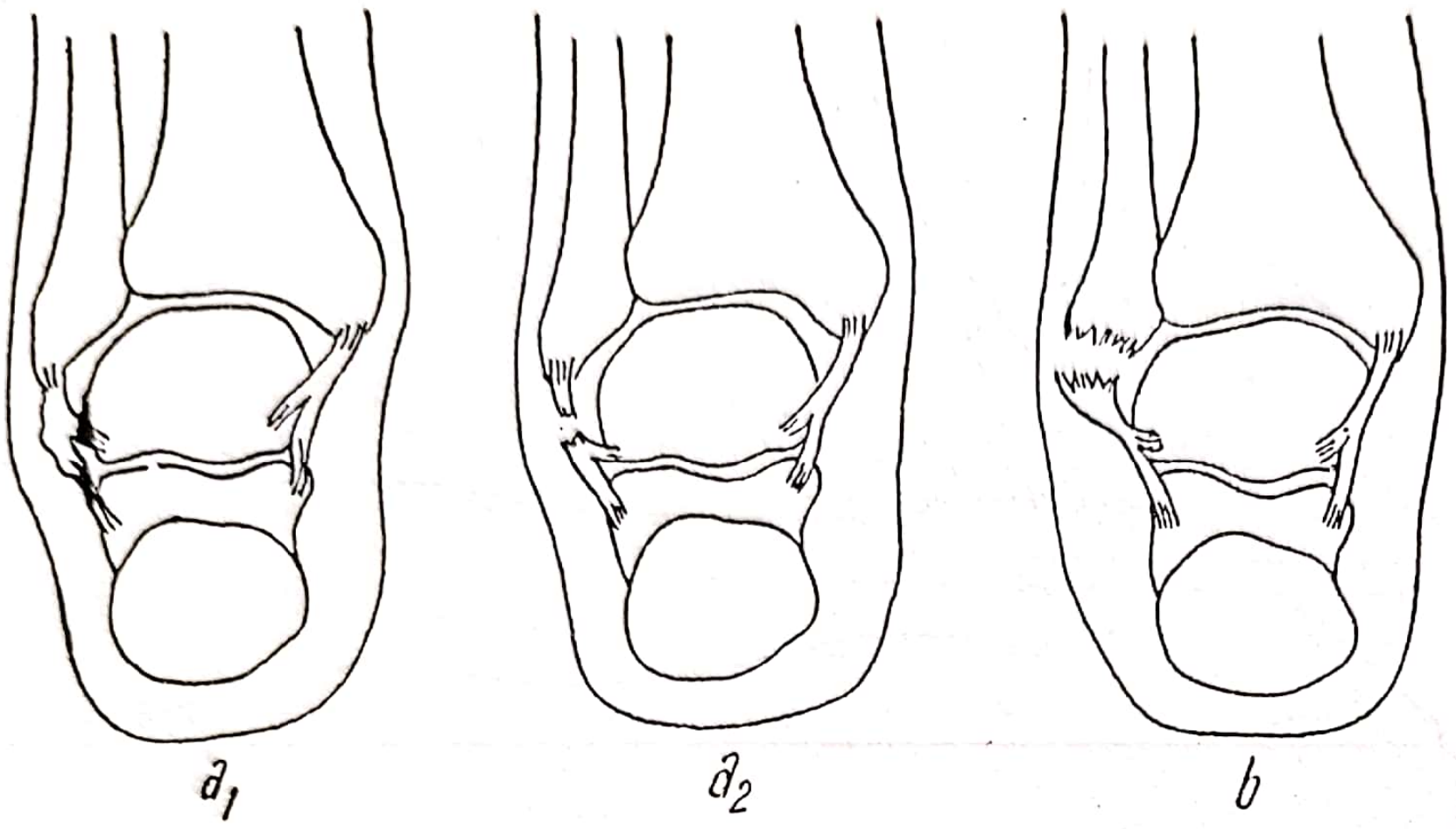

Fig. 8.5.70. — Entorsa articulației tibiotarsiene.
a₁ — forma ușoară cu întindere ligamentară; *a₂* — forma medie cu ruptură ligamentară; *b* — forma gravă cu smulgere osoasă.

Accidentul se însoțește de durere bruscă, violentă, ca o lovitură de bici, iar din punct de vedere funcțional nu se mai poate executa flexia plantară, astfel încît ridicarea pe vîrful piciorului respectiv devine imposibilă (fig. 8.5.71 *a*).

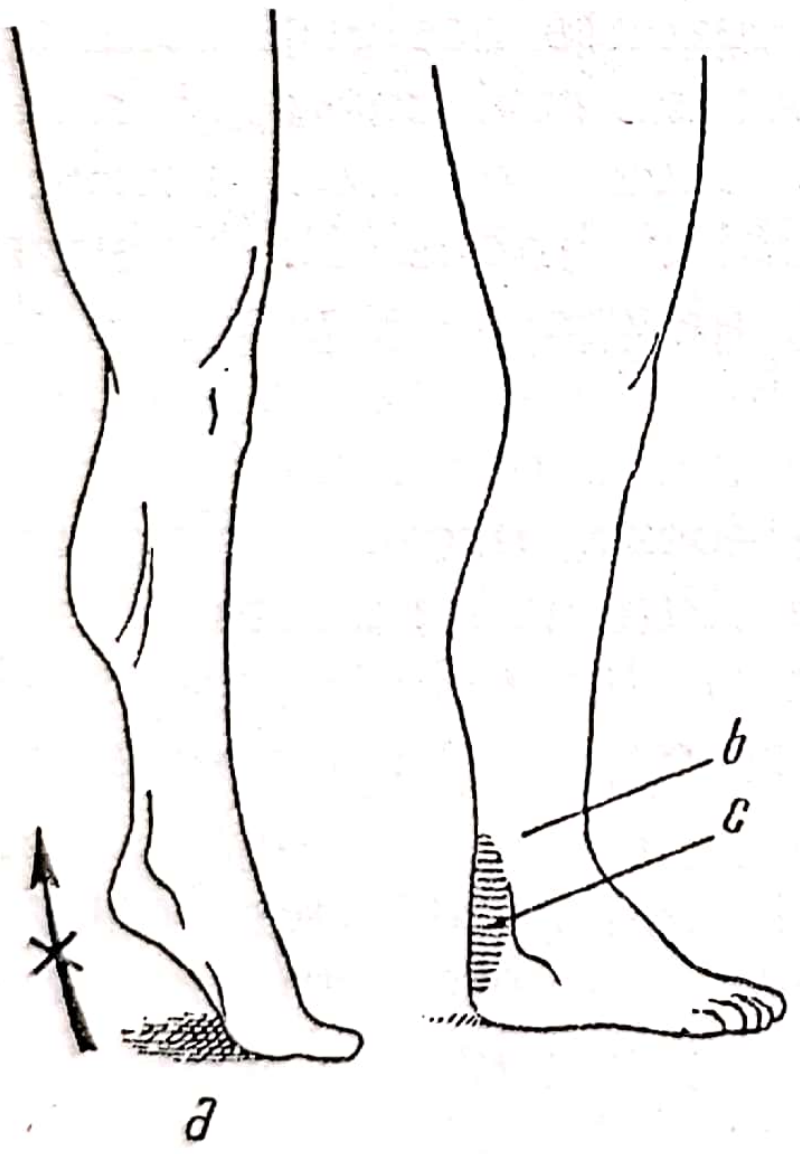

Fig. 8.5.71. — Ruptura tendonului lui Ahile.
a — nu se poate face flexia plantară (nu se poate sta pe vîrful piciorului); *b* — șanțurile laterotendinoase pline; *c* — echimoză.

Fața posterioară a gleznei este deformată prin edem (fig. 8.5.71 *b*), prezintă modificări de culoare datorate echimozei (fig. 8.5.71 c), iar în cazul rupturii totale a tendonului se poate percepe, palpatoriu, o incizură profundă corespunzătoare leziunii.

Fracturile extremităților distale ale oaselor gambei. În acest cadru sînt cuprinse fracturile supramaleolare și fracturile maleolare (22). Pentru o prezentare didactică, beneficiază de această terminologie orice soluție de continuitate osteoligamentară situată pînă la un nivel de 8—10 cm deasupra articulației tibiotarsiene, limită ce corespunde locului unde marginea anterioară a tibiei își schimbă orientarea, pentru a deveni internă (40).

Fractura supramaleolară se produce în general la 2—8 cm deasupra interliniei articulare, sub acțiunea unui traumatism indirect, sub forma unei soluții de continuitate transversale, spiroide (40) sau ușor oblice, care interesează ambele oase ale gambei aproximativ la același nivel. Cînd fractura este oblică, este avantajată deplasarea complexă a fragmentelor, care se face după circumferința, lungimea și axul gambei.

Un tip asemănător de leziune, întîlnit la copil sau adolescent, este *dezlipirea epifizară,* cu caracteristici comune nu numai în ceea ce priveşte sediul, dar şi respectarea integrității maleolare şi a articulației tibiotarsiene.

Fractura supramaleolară nu are semne caracteristice, dar este important să se stabilească diagnosticul leziunii, chiar dacă este minimă şi fără deplasare, dat fiind prognosticul mai grav, în sensul unei consolidări vicioase, cu deformare concavă anterioară, determinată de alunecarea către înapoi, în depresiunea formată de călcîi şi molet, a segmentului fractura (fig. 8.5.72).

Fractura maleolară poate interesa izolat maleola fibulară, sau pe cea tibială, sau pe ambele — interesare la care se poate asocia sau nu ruptura sistemului ligamentar distal, constituindu-se diastazisul tibiofibular.

În general, aceste leziuni sînt urmarea unei mişcări de torsiune a gambei, asociată cu înclinarea laterală a piciorului — de unde eventualitatea producerii luxației tibiotarsiene, leziune ce nu este posibilă în cazul integrității sistemului maleolar, care are menirea de a opri mişcările de lateralitate.

Cel mai adesea mecanismul de producere a fracturii maleolare este indirect, constînd în înclinarea forțată a piciorului sau a gambei imobilizate — mecanism identic cu cel care determină entorsa, dar agravat prin amploarea mişcării. Fractura se produce prin smulgerea maleolei în zona de inserție a puternicelor ligamente laterale sau prin plesnirea osului datorită presiunii centrifuge exercitate de astragal. În final, mişcarea care generează fractura, indiferent de felul acesteia, este aceea de *abducție-adducție* a piciorului, asociată cu *rotația internă* sau *externă,* mişcări care, deşi se fac dominant în articulațiile subastragaliană şi mediotarsiană, se transmit în momentul suprasolicitării, integral ca efort, în articulația tibiotarsiană prin intermediul piciorului, transformat într-o pîrghie rigidă (11).

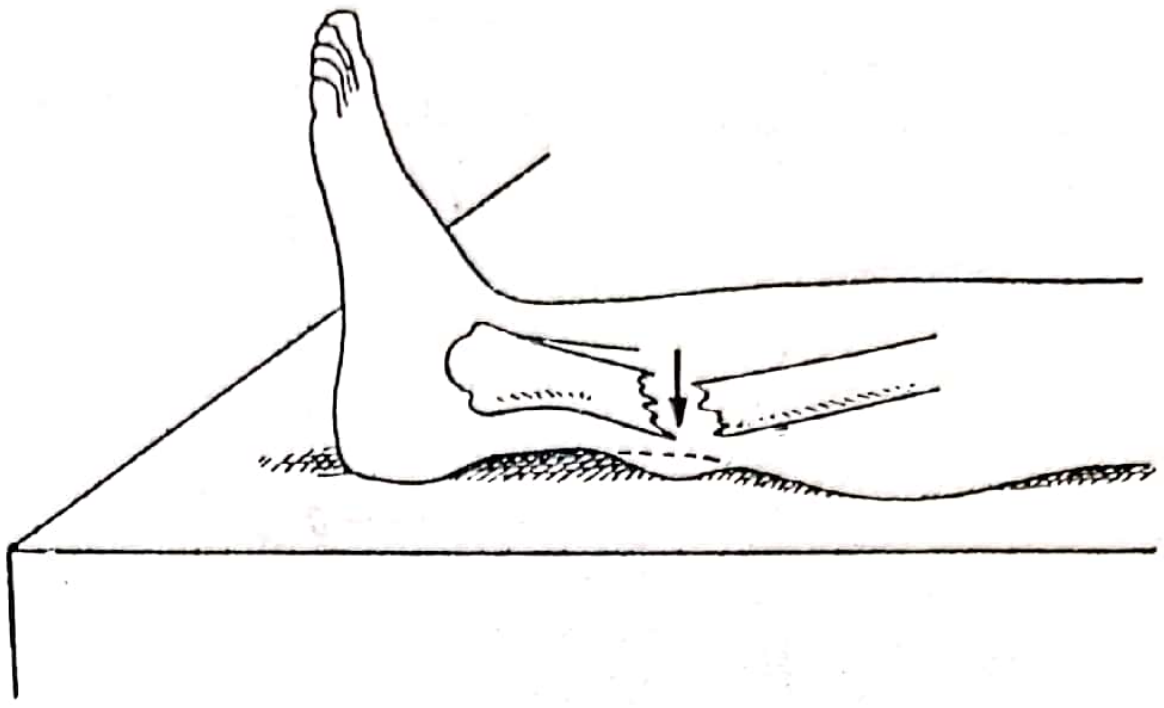

Fig. 8.5.72. — Fractura supramaleolară: deformarea către înapoi în spațiul dintre molet şi călcîi.

Fractura prin adducție — mişcare în care marginea externă a piciorului se coboară — cunoaşte un prim moment de distensie sau de ruptură a ligamentului lateral extern, urmat de un al doilea, marcat de smulgerea porțiunii de inserție peronieră; dacă tensiunea continuă, prin intermediul presiunii excentrice exercitate de astragal, va ceda şi maleola tibială, de obicei subperiostic (11).

Clinic, se constată durere locală, impotență funcțională relativă, întrucît în leziunile mai uşoare accidentatul poate chiar merge. Se produce deformarea regiunii prin edem apreciabil, urmat de echimoză pe fața externă a gambei şi piciorului — aspecte ce impun diagnosticul diferențial cu simpla entorsă, cu care deseori poate fi confundată fractura prin adducție.

Fractura prin abducție — mişcare în care marginea externă a piciorului se ridică (11) — este o leziune mai gravă, care antrenează mai întîi ruptura puternicului ligament lateral intern, împreună cu maleola, ulterior fiind forțat diastazisul tibiofibular; dacă presiunea continuă, cedează și fibula, care se fracturează la 6—7 cm proximal de vîrful maleolei. În cazul în care se constituie și un fragment izolat marginal posterior din pilonul tibial, avem de-a face cu clasica fractură Dupuytren (vezi fig. 8.5.73).

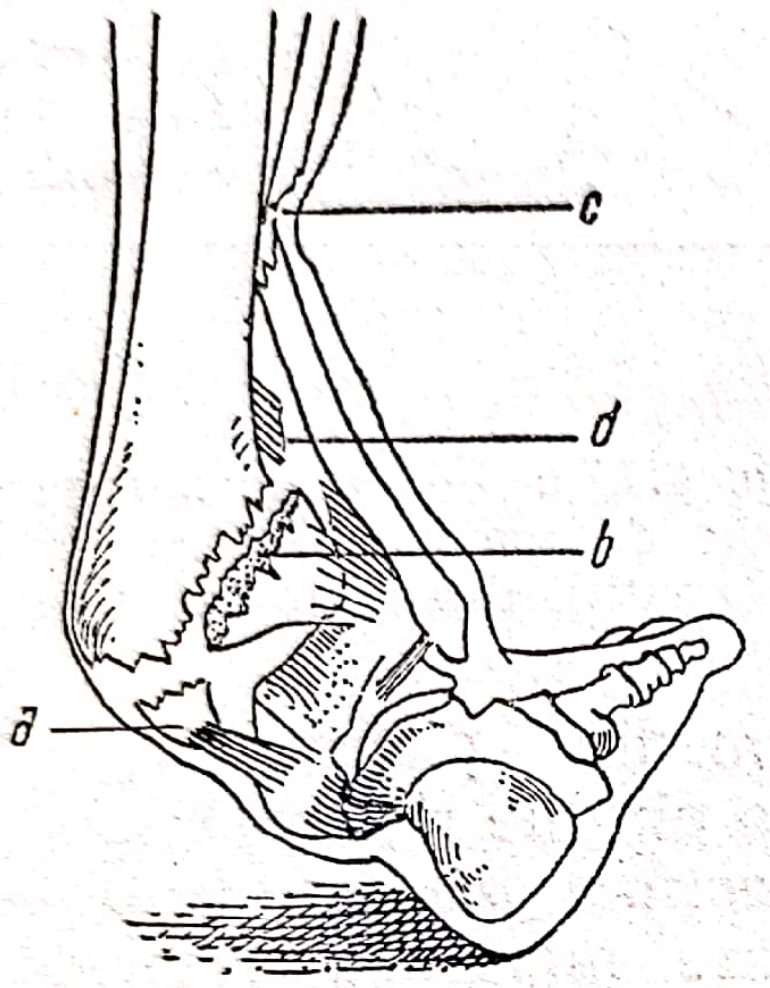

Fig. 8.5.73. — Fractura Dupuytren.
a — fractura maleolei tibiale; *b* — fractura pilonului tibial; *c* — fractura extremității distale a fibulei; *d* — diastazis tibiofibular cu ruptură ligamentară.

Clinic — durere, impotență funcțională, deformare prin edem a gleznei, uneori deviația în *varus* a piciorului. Prin palpare se descoperă zone dureroase la nivelul ambelor maleole, iar prin imobilizarea gambei și imprimarea unor ușoare mișcări de lateralitate piciorului se poate identifica o discretă balotare astragaliană. În fractura cu deplasare, se poate obține chiar o ușoară mișcare de translație laterală a piciorului (11).

În *fractura Dupuytren tipică* (fig. 8.5.73), datorită deplasării rezultate din smulgerea maleolei interne, bascularea astragalului, a diastazisului, a fracturii peroniere, se produce o deformare apreciabilă a regiunii, datorită unei duble luxări a piciorului: luxare laterală în afara axului gambei, în *valgus*, cu fața plantară privind către în afară și cu vîrful către înăuntru; dar, datorită lipsei sprijinului fibular — întrucît fibula s-a fracturat pînă la 5—12 cm deasupra vîrfului maleolei (11) —, se produce și o luxare înapoi, ca urmare a fracturării pilonului tibial, ceea ce se manifestă prin scurtarea antepiciorului, alungirea retropiciorului, proeminența neobișnuită a călcîiului și a reliefului tendonului lui Ahile.

8.5.6.

Piciorul

Piciorul este regiunea distală a membrului pelvian, delimitată proximal de planul virtual oblic orientat dinainte-înapoi, care pleacă de pe fața dorsală la circa 3 cm de interlinia articulară tibiotarsiană și ajunge dorsal puțin distal de maleole, în zona de inserție calcaneană a tendonului lui Ahile (vezi 8.5 — „Membrul pelvian“, fig. 8.5.1 *F*).

Pe fața dorsală a piciorului (fig. 8.5.74) se observă proeminența subtegumentară a tendoanelor mușchilor anteriori ai gambei — în ordine medio-laterală, gambierul anterior, extensorul propriu al halucelui, cele patru tendoane ale extensorului comun al degetelor, peronierul anterior și scurtul peronier lateral, extensori pentru degetul V (fig. 8.5.74 *a*). Pe această față se pot identifica cîteva repere osoase de mare importanță orientativ-topografică pentru semiologia piciorului: pe marginea medială a piciorului, și anume aproximativ la jumătatea acestuia, se palpează tuberculul posterior al primului metatarsian (fig. 8.5.74 *b*); la circa un lat de deget înapoia și deasupra acestuia, mai ales dacă piciorul se situează în extensie și rotație externă, se palpează capul astragalului (fig. 8.5.74 *d*); pe marginea laterală a piciorului, la jumătatea lungimii acestuia, se palpează tuberozitatea posterioară a metatarsianului V (fig. 8.5.74 *e*); la un lat de deget înapoia și deasupra acestui reper osos, se palpează apofiza mare a osului calcaneu (fig. 8.5.74 *f*).

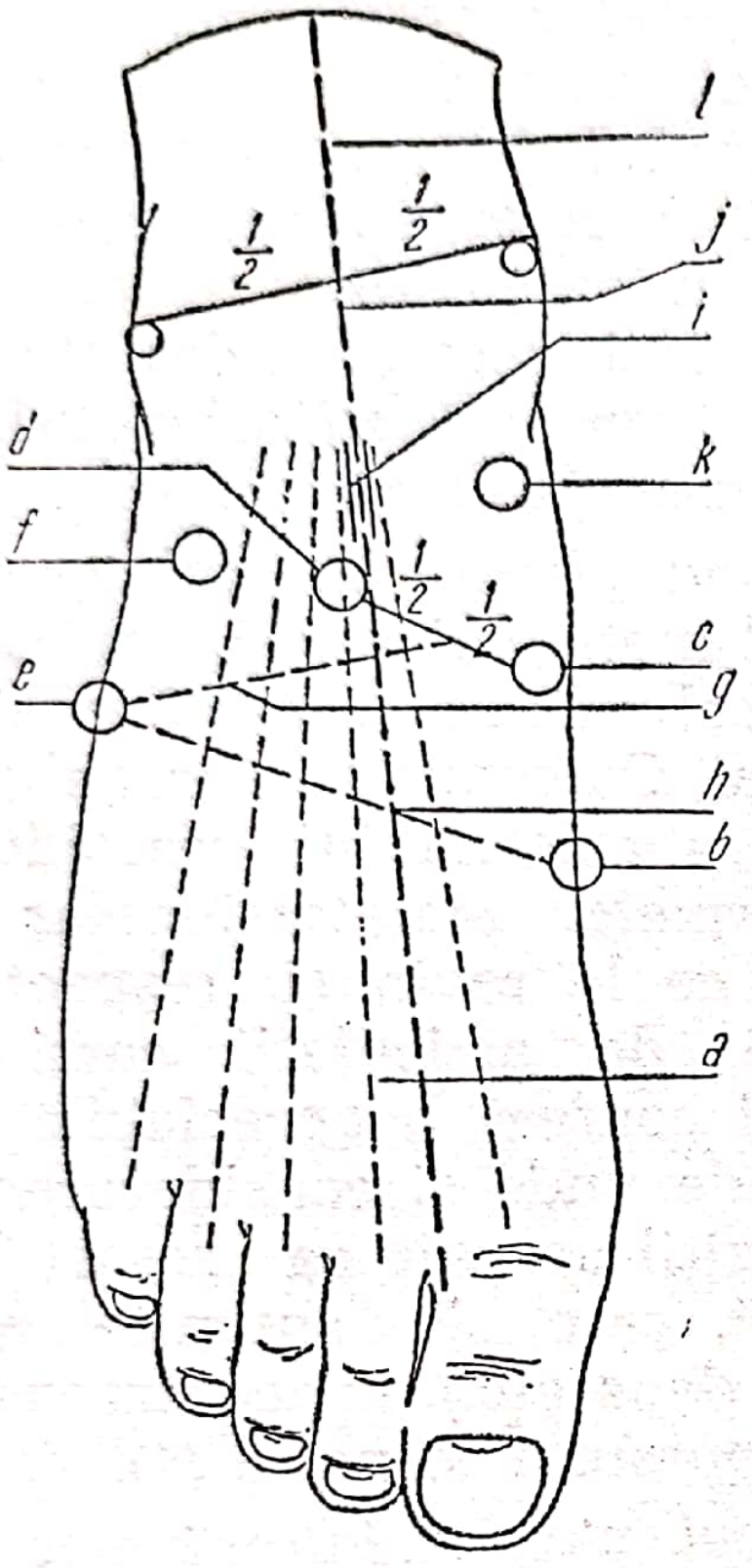

Fig. 8.5.74. — Fața dorsală a piciorului.

a — proiecția subtegumentară a tendoanelor mușchilor flexori dorsali ai piciorului; *b* — tuberculul posterior al primului metatarsian; *c* — tuberculul scafoidului; *d* — capul astragalului; *e* — tuberculul posterior al metatarsianului V; *f* — apofiza mare a calcaneului; *g* — interlinia mediotarsiană (Chopart); *h* — interlinia tarsometatarsiană (Lisfranc); *i* — proiecția arterei pedioase; *j* — linia bimaleolară; *k* — apofiza mică a calcaneului; *l* — axul piciorului.

O linie transversală virtuală care unește această apofiză cu mijlocul distanței dintre tuberculul scafoidian și capul astragalului desemnează articulația mediotarsiană (fig. 8.5.75); denumită și interlinia Chopart (François) (vezi fig. 8.5.74 *g*), ea stabilește o conexiune între oasele astragal și calcaneu, pe de o parte, și scafoid și cuboid, pe de alta. O linie care unește tuberozitățile posterioare ale metatarsienelor I și V corespunde articulației tarsometatarsiene; denumită și interlinia Lisfranc (Jacques) (vezi fig. 8.5.74 *h*), ea se situează între oasele cuboid și cele trei cuneiforme, pe de o parte, și cele cinci metatarsiene, pe de alta (fig. 8.5.76) (38).

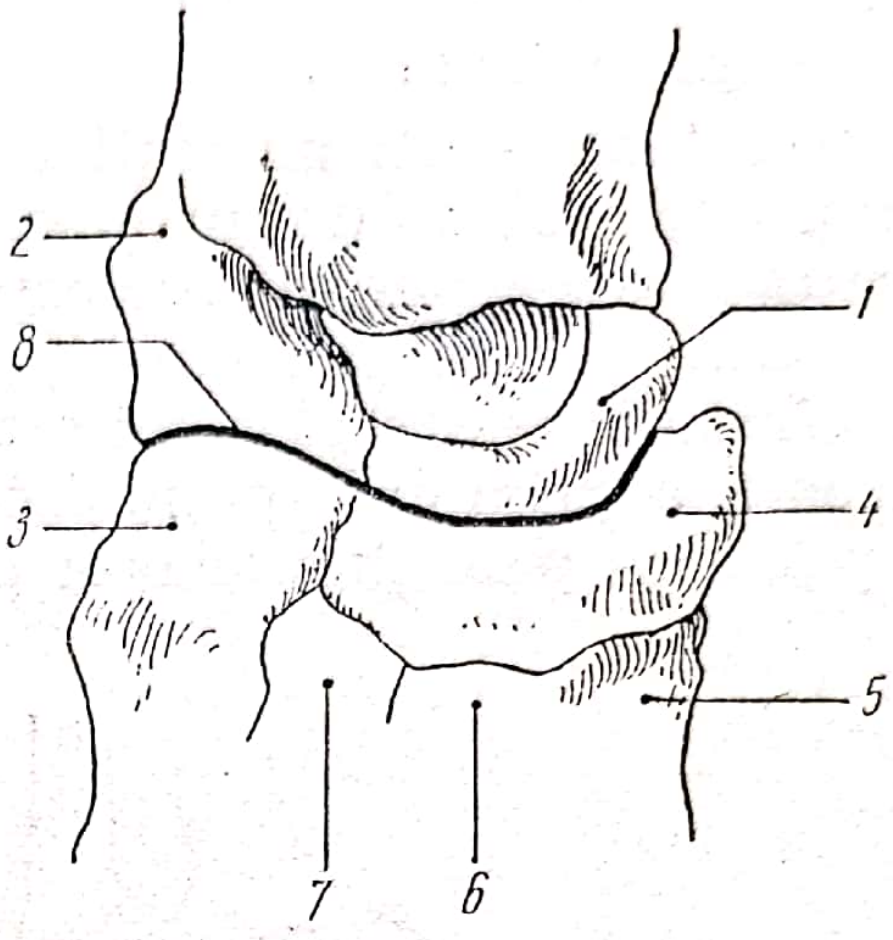

Fig. 8.5.75. — Interlinia articulară mediotarsiană (Chopart).

1 — astragal; 2 — calcaneu; 3 — cuboid; 4 — scafoid; 5, 6, 7, — cuneiforme; 8 — interlinia articulară.

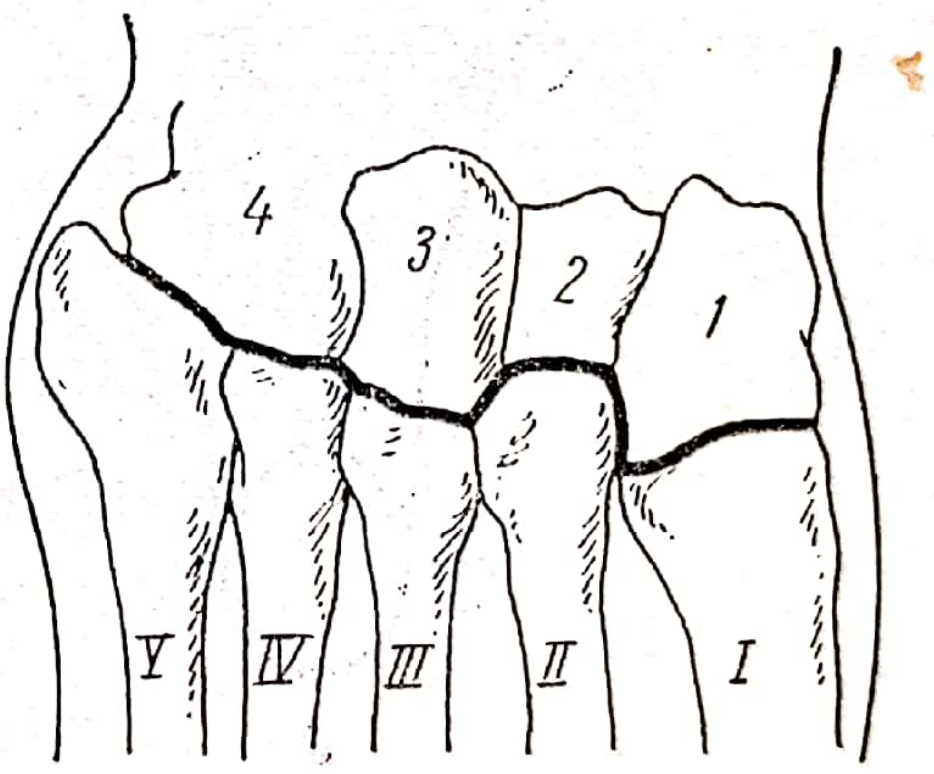

Fig. 8.5.76. — Interlinia articulară tarsometatarsiană (Lisfranc).

1, 2, 3 — cuneiforme; 4 — cuboid; *I, II, III, IV, V* — metatarsiene.

În articulațiile complexe ale piciorului se execută trei tipuri principale de mișcări: adducție-abducție, executată mai mult în articulația subastragaliană; flexie-extensie, care se execută în articulația tibiotarsiană, în articulațiile metatarsofalangiene și interfalangiene; rotație internă și externă, care se execută în articulația dublă mediotarsiană.

Între tendoanele mușchilor extensor propriu al halucelui și extensor comun al degetelor, pe proiecția unei linii care unește jumătatea unei linii bimaleolare cu extremitatea posterioară a primului spațiu interosos, se palpează pulsațiile arterei pedioase (vezi fig. 8.5.74 *i*). Medial de tendonul gambierului anterior, strict subcutanat, se află proiecția venei safene interne (vezi fig. 8.5.74 *j*).

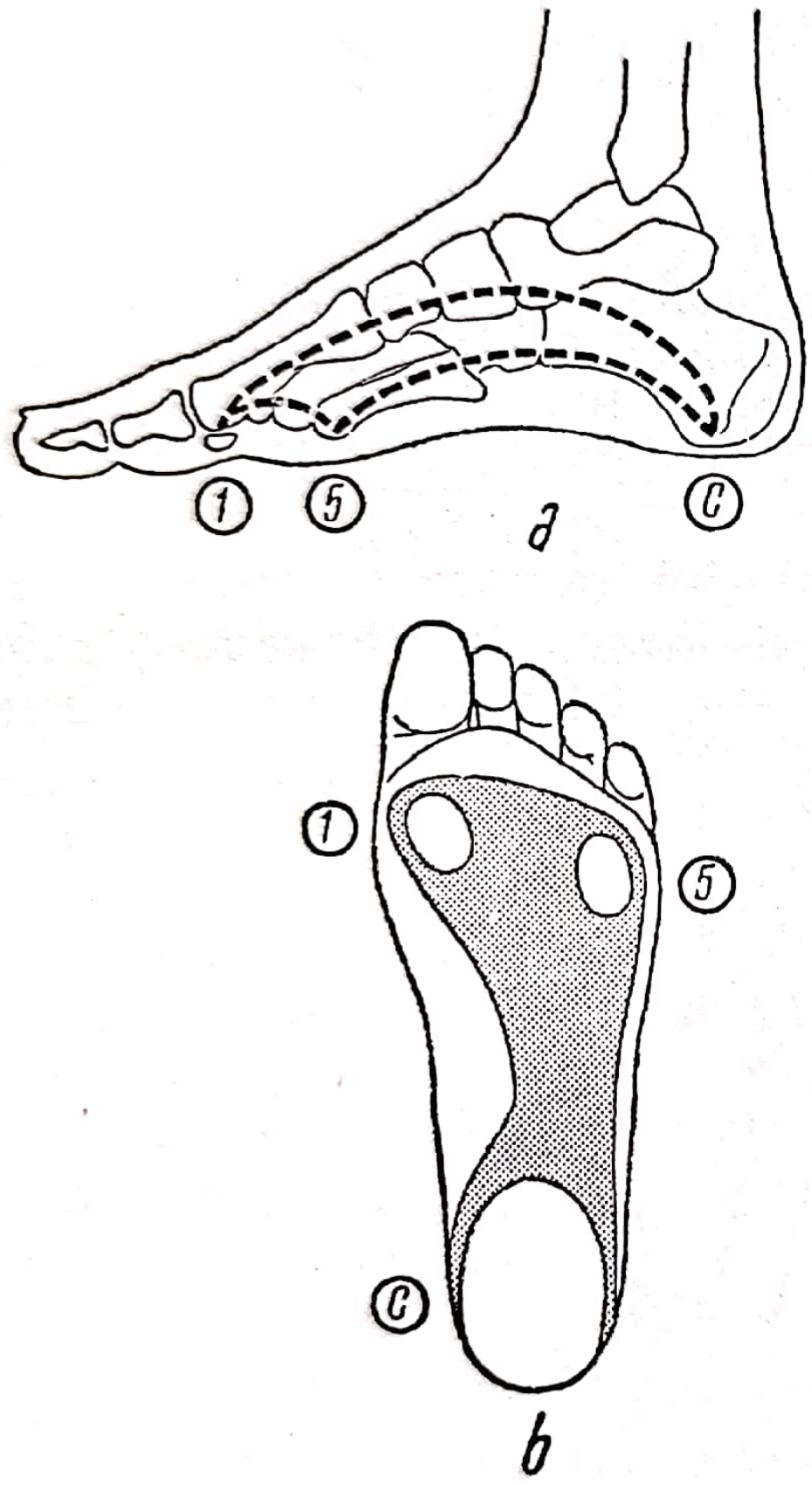

Fig. 8.5.77. — *a* — punctele de sprijin al plantei pe sol: *1* — capul metatarsianului I; *5* — capul metatarsianului V; *c* — călcîiul; *b* — arcurile plantare: *1* — capul metatarsianului I; *5* — capul metatarsianului V; *c* — călcîiul.

Fața plantară a piciorului sau planta reprezintă o suprafață excavată în porțiunea medio-laterală, care este suprafața de sprijin al corpului pe sol, sprijin care se face pe două zone anterioare corespunzătoare capetelor metatarsienelor I și V și o zonă posterioară, reprezentată de tuberculul de sprijin calcanean (fig. 8.5.77 *a*). Aceste zone de sprijin sînt unite între ele prin structuri fibroase de întindere și rezistență diferite, care, împreună cu scheletul, alcătuiesc *arcurile plantare* (fig. 8.5.77 *b*).

Arcul plantar medial, care unește capul metatarsianului I cu calcaneul, este cel mai lung, mai flexibil, scobit lateral. Corespunde astragalului, unei părți a calcaneului, scafoidului, cuneiformelor, metatarsienelor și degetelor ce le revin și, respectiv, unui număr de articulații cartilaginoase care-i conferă o apreciabilă elasticitate, de unde și considerarea acestei dispoziții arcuate ca „resort al piciorului“, care, în anumite momente (salt, dans etc.), concentrează întreaga greutate a corpului (4).

Arcul plantar lateral este o bridă regulată și rezistentă corespunzătoare calcaneului, cuboidului și metatarsienelor IV și V. În ortostatism și în mersul normal, greutatea corpului se transmite acestui arc, care constituie „bolta de sprijin“ a piciorului. Între extremitățile distale ale acestor două sisteme se găsește arcul anterior, care unește capetele metatarsienelor I și V.

În ansamblu, întreaga dispoziție de sprijin a piciorului pe sol alcătuiește bolta plantară, consecință a dispoziției articulațiilor scheletului piciorului, care poate prezenta numeroase variante individuale, în sensul că aria de sprijin poate fi mai întinsă sau mai redusă decît ceea ce se consideră ca fiind normalul — adică o suprafață externă de sprijin reprezentată de o bandă, a cărei lățime este egală cu treimea lățimii plantei (fig. 8.5.78 *A*). Cu cît această bandă se îngustează, scobitura piciorului se adîncește (fig. 8.5.78 *B*), putîndu-se ajunge chiar la dispariția acesteia (picior scobit) (fig. 8.5.78 *C*). Dacă, dimpotrivă, sprijinul se face pe o suprafață mai mare, amprenta piciorului poate reproduce suprafața plantară în întregime (picior plat) (fig. 8.5.78 *D*).

Fig. 8.5.78. — Amprenta plantară (plantogramă) *(după Testut).*

A — picior normal; *B* — picior bombat; *C* — picior scobit; *D* — picior plat.

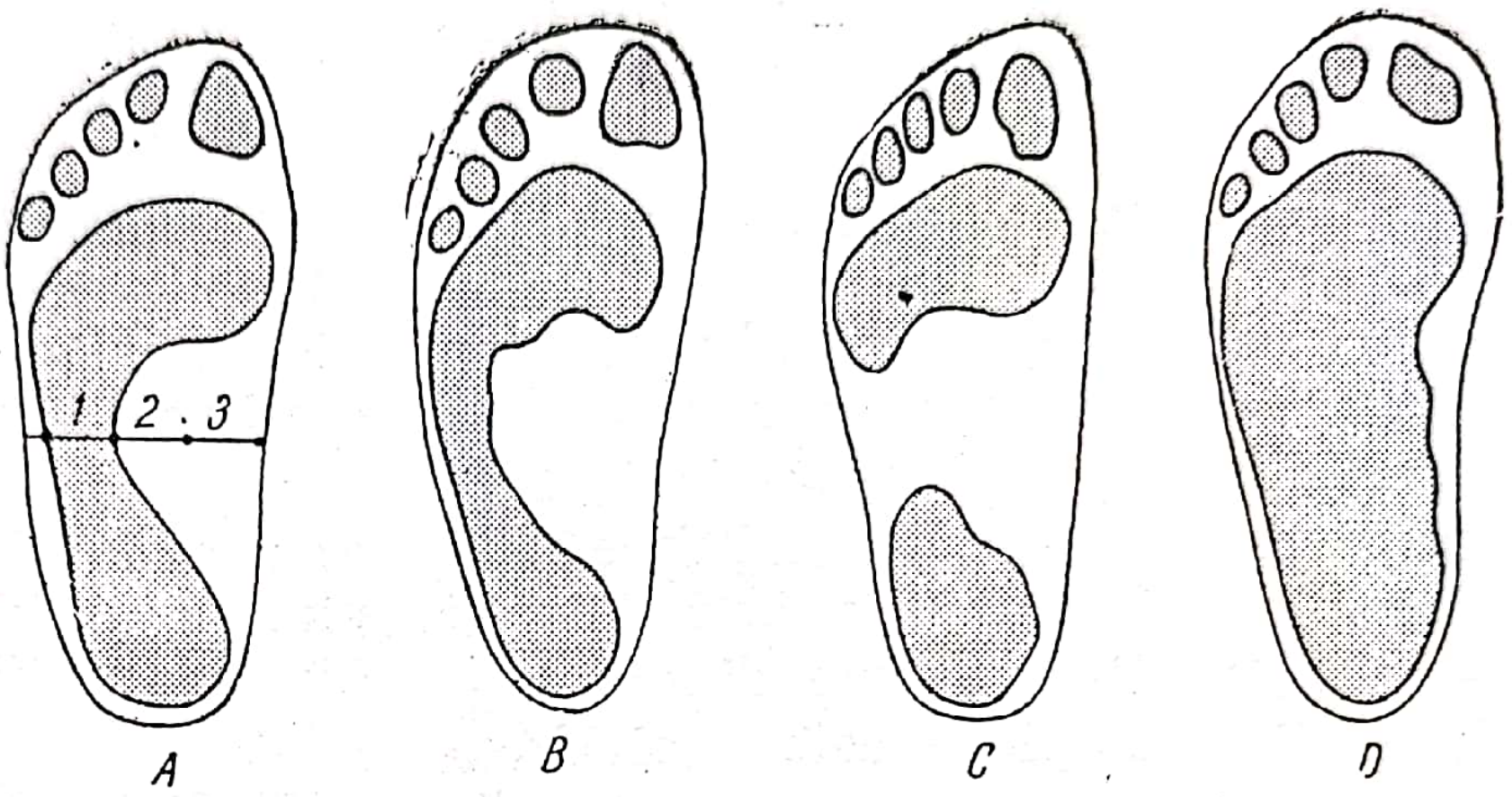

Înregistrarea amprentei plantare poartă denumirea de „plantogramă" și este folosită în investigarea anatomică și funcțională a piciorului (4). În cadrul examenului piciorului se poate consemna și tipul constituțional stabilit de Lelièvre (cit. de 4), care are drept criteriu lungimea inegală a degetelor (fig. 8.5.79). În țara noastră se pare că predomină cu un procent de 31,52 „tipul egiptean", caracterizat prin descreșterea progresivă în lungime a degetelor de la haluce la degetul mic (fig. 8.5.79 *a*), În ordinea frecvenței, urmează „tipul egal", în care halucele și degetul II sînt de lungime egală (fig. 8.5.79 *b*), „tipul standard", în care degetul II este cel mai lung, iar halucele este mai scurt decît degetul III (fig. 8.5.79 *c*), „tipul grec", în care degetul II este mai lung, iar halucele este mai lung decît degetul III (fig. 8.5.79 *d*), „tipul pătrat", în care primele patru degete sînt de lungime egală (fig. 8.5.79 *e*) și, în fine, „tipul halomegalic", în care halucele este mult mai mare decît celelalte degete (fig. 8.5.79 *f*) (4).

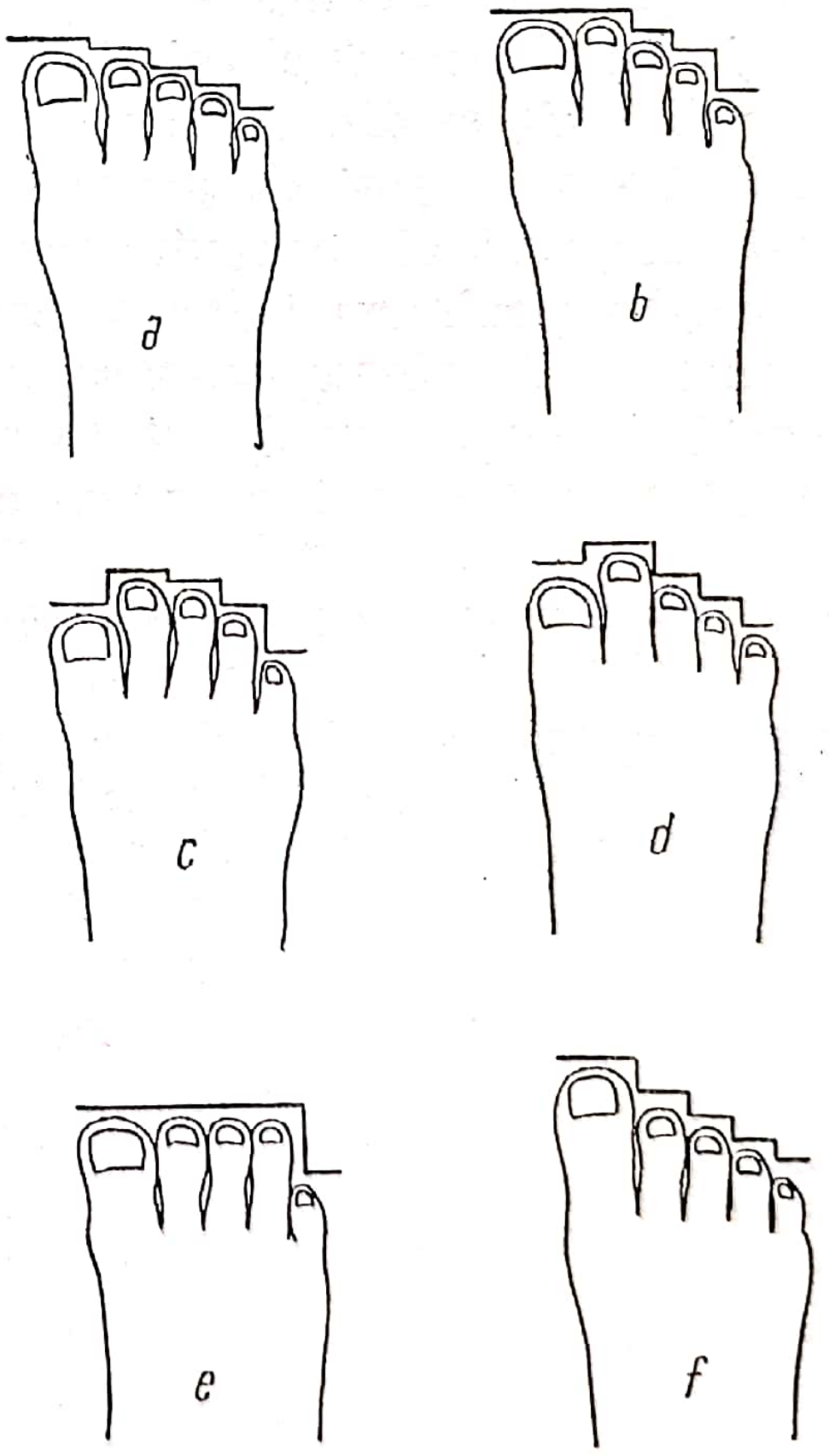

Fig. 8.5.79. — Tipurile normale de picior *(după Cl. Baciu).*

a — „egiptean"; *b* — „egal"; *c* — „standard"; *d* — „grec"; *e* — „pătrat"; *f* — „halomegalic".

Pentru aprecierea globală a aspectului normal al piciorului este de consemnat că, în mod normal, privit din spate, axa verticală a acestuia prelungeşte aria longitudinală a gambei; devierea medială a axului piciorului constituie piciorul *varus*, iar devierea laterală, piciorul *valgus*.

8.5.6.1.

Leziuni (malformaţii) congenitale

Piciorul strîmb congenital este o atitudine vicioasă permanentă a piciorului pe gambă, astfel încît contactul cu solul nu se mai face prin punctele de sprijin normale (Broca — cit. de 10). Este una dintre malformaţiile complexe cele mai frecvente, care poate avea aspecte clinice variate ce decurg atît din varietăţile malformative primitive ale piciorului, cît şi din asocierile acestora între ele, ca şi cu alte malformaţii. Reprezintă aproximativ 1/3 din totalul malformaţiilor osteoarticulare şi se datoreşte, se pare, ruperii echilibrului tonusului de postură între muşchii flexori şi extensori ai piciorului (43), care antrenează şi deplasarea pieselor osoase (10).

Fig. 8.5.80. — Picior strîmb *varus equinus* (*colecţia M. Geormăneanu*).

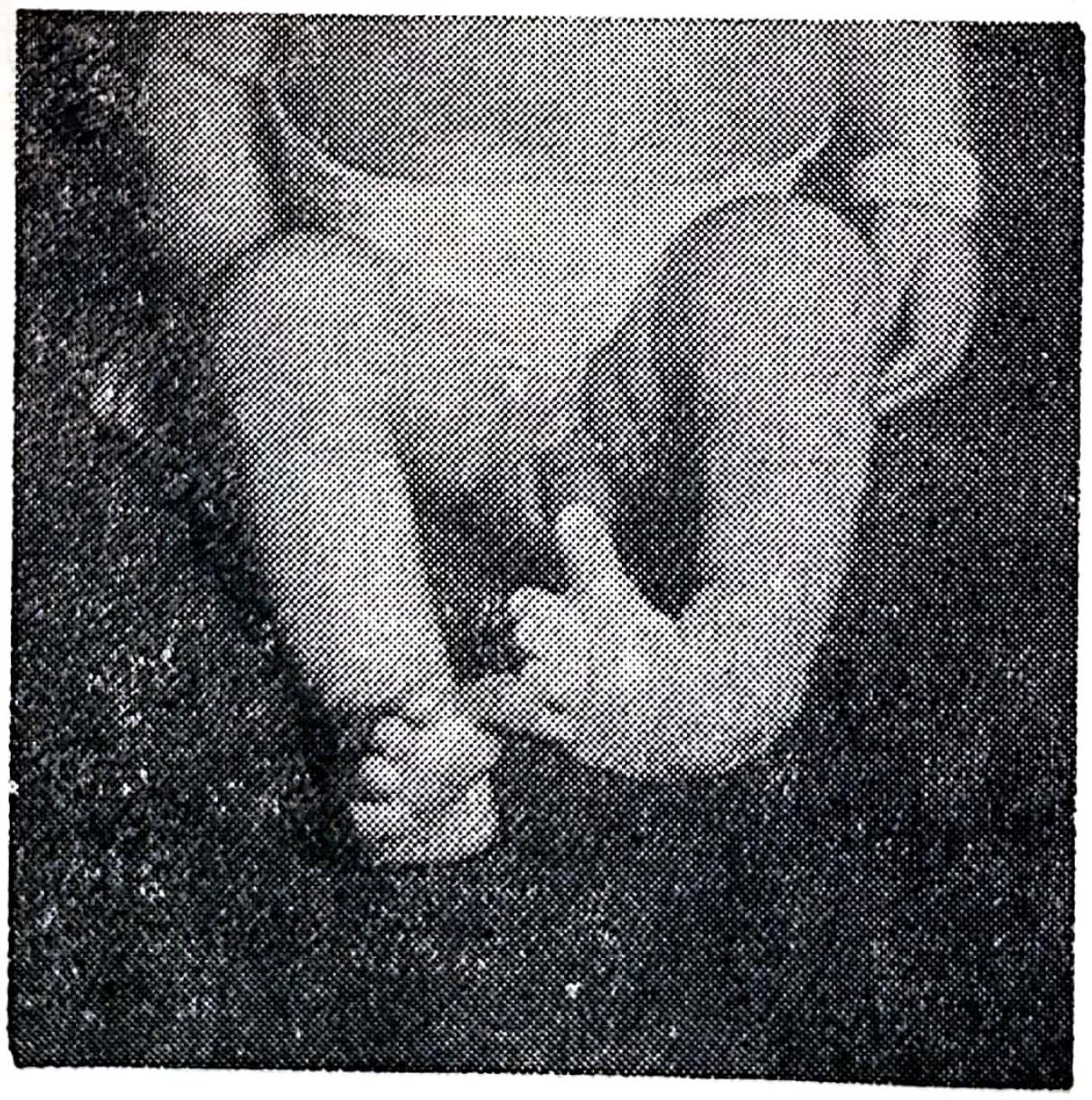

După orientarea piciorului, se pot recunoaşte patru variante primitive congenitale (42):

a) *Piciorul strîmb, „equinus"* — în care piciorul este situat în flexie dorsală pe gambă, cu axul în prelungirea axului gambelor, cu sprijin pe antepicior sau pe degete.

b) *Piciorul strîmb „talus"* (lat.= călcîi) — în care piciorul este în flexie dorsală accentuată, cu sprijin exclusiv pe călcîi.

c) *Piciorul strîmb „varus"* — în care piciorul este în adducţie şi supinaţie, astfel că planta priveşte medial, iar sprijinul se face pe marginea laterală.

d) *Piciorul strîmb „valgus"* — în care piciorul este în abducţie şi pronaţie, încît planta priveşte lateral, iar sprijinul se face pe marginea medială.

Piciorul strîmb varus equinus este forma cea mai frecventă de picior strîmb, reprezentînd 9/10 din malformaţiile de acest tip (42). În statistica Clinicii de chirurgie infantilă şi ortopedie din Bucureşti atinge un procent de 78,8.

Malformaţia afectează mai mult sexul masculin şi este adesea bilaterală; în caz de unilateralitate, este localizată mai frecvent la membrul pelvian stîng. Atitudinea piciorului este caracteristică, astfel încît malformaţia poate fi lesne recunoscută de la naştere, fapt absolut necesar, întrucît viitorul funcţional al piciorului depinde în totală măsură de precocitatea aplicării tratamentului de redresare a piciorului.

Piciorul prezintă o deviere în jos şi înăuntru a labei, concomitent cu o răsucire care face ca planta să privească către celălalt picior. În cazul leziunii bilaterale, plantele stau faţă în faţă.

Poziția în varus este o deformare complexă, rezultanta a trei deformări simple (26):

— se produce adducția antepiciorului față de retropicior, astfel că între aceste două segmente despărțite de interlinia mediotarsiană (vezi fig. 8.5.75) se formează un unghi deschis medial, cu vîrful situat la nivelul interliniei;

— o altă componentă a acestei complexe deformări este supinația piciorului — rezultat al răsucirii acestuia în jurul axului antero-posterior, astfel încît marginea medială se ascensionează, iar cea laterală se coboară;

— cea de-a treia componentă este adducția retropiciorului pe gambă, astfel încît între axele acestor două segmente se formează un unghi deschis medial între 80 și 180° (42).

În ansamblu, există o hipotrofie globală a gambei și piciorului, care interesează atît părțile moi, cît și piesele osoase.

Dacă malformația nu a fost recunoscută și tratată la vreme, în perioada de reductibilitate, odată cu mersul se accentuează prin acțiunea ponderală, creîndu-se noi puncte anormale de sprijin, în special pe marginea laterală a piciorului, care se complică prin apariția leziunilor de decubit, care fac mersul greoi și chiar imposibil.

Piciorul strîmb talus valgus — malformație mai rară (17,5% în statistica Clinicii de chirurgie infantilă și ortopedie din București) — este lesne de recunoscut de la naștere prin poziția de flexie dorsală exagerată a piciorului pe gambă, astfel încît fața dorsală a piciorului poate atinge fața ventrală a gambei (picior *talus*) sau, dacă se asociază și o deviere laterală (*talus valgus*), fața antero-externă a acesteia (fig. 8.5.81).

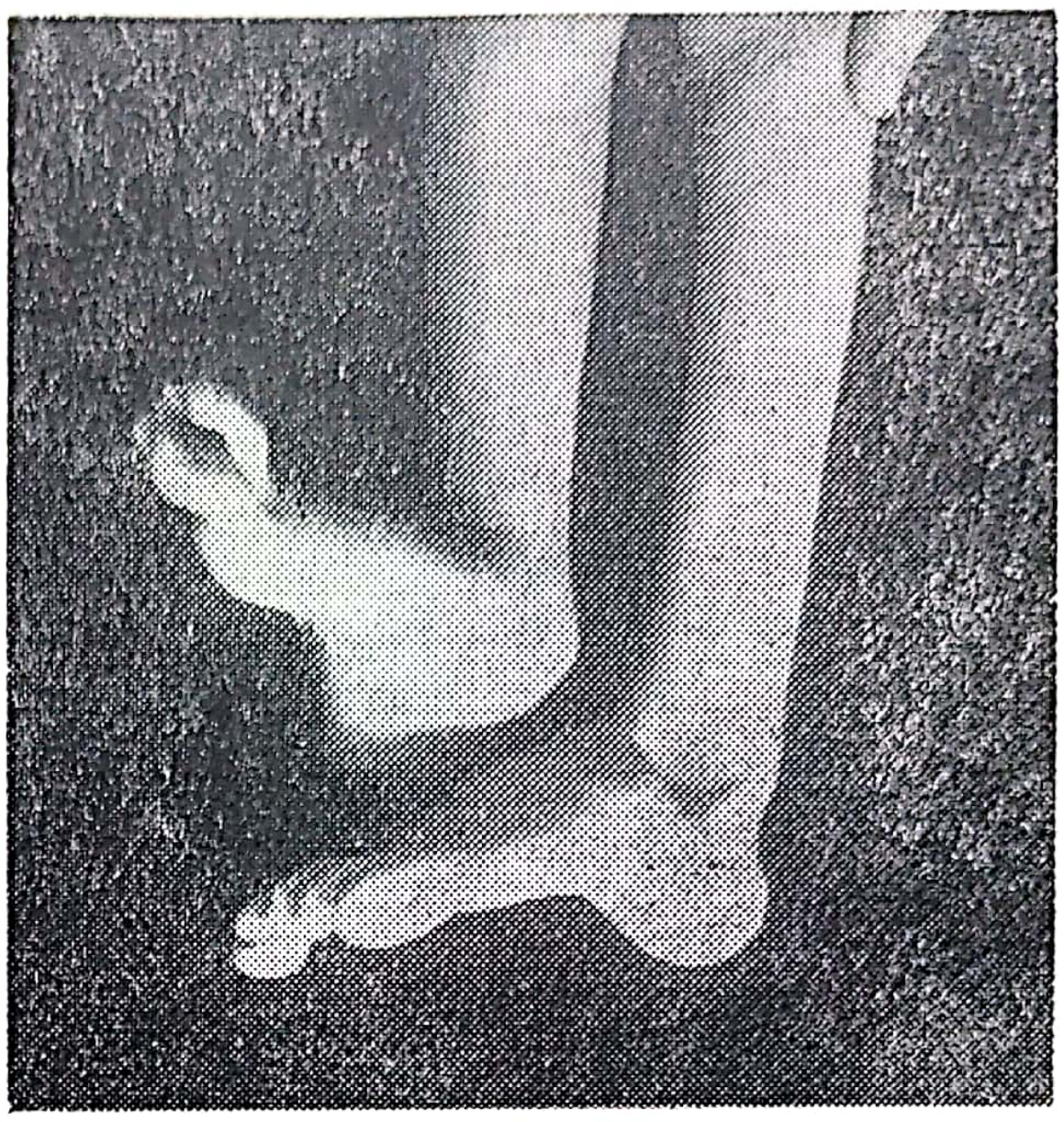

Fig. 8.5.81. — Picior drept strîmb *talus valgus* și picior stîng scobit (în cadrul bolii Marfan) *(colecția M. Geormăneanu).*

8.5.6.2.

Leziuni traumatice

Entorsa survine după un traumatism care imprimă piciorului o mișcare excesivă de adducție și supinație, ce lezează ligamentele astragalocalcaneene, pe cele fibulocalcaneene și astragaliene, sau o mișcare de abducție și pronație exagerată, care face să cedeze ligamentele tibioastragaliene.

În prima eventualitate, semnele clinice marcate de durere, edem și echimoză sînt situate dedesubtul maleolei externe; în cea de-a doua, simptomele afectează zona submaleolară tibială.

Luxația, în general, este o leziune rar întîlnită la nivelul piciorului, întrucît puternicul aparat ligamentar și jocul articular redus împiedică deplasarea suprafețelor articulare.

Indiferent de articulația afectată, simptomele sînt asemănătoare, marcate fiind de durere localizată, impotență funcțională și deformarea regiunii.

Fractura. *Fractura astragalului*, denumită azi și „fractura parașutiștilor“, este o leziune rară, care, indiferent de segmentul osos afectat, se produce în general prin suprasolicitarea osului în urma unui șoc ce imprimă piciorului o hiperflexie dorsală.

Fractura maleolară izolată, fără asocierea fracturii calcaneene, se manifestă prin semnele unei entorse tibiotarsiene, cu edem al regiunii submaleolare, mai ales de partea medială, echimoză și durere vie la nivelul subcutanat al astragalului, unde capul acestuia poate fi palpat (vezi fig. 8.5.74 *d*). Persistența și accentuarea durerilor, mai ales la nivelul inserției tendonului lui Ahile, constituie semnele ce-l fac pe clinician să încline către fractură, și nu către entorsa tibiotarsiană (11).

Dacă s-a produs deplasarea fragmentelor, simptomatologia devine mai complexă, în sensul că piciorul basculează puțin în *varus*, marginea medială se cambrează și maleola fibulară devine proeminentă (19). În fractura transversală a osului este posibilă translația medială, cu sau fără răsturnarea internă a piciorului, leziune în care, în tot cazul, axul gambă-picior se modifică, în sensul că va cădea în afara piciorului sau a degetului V.

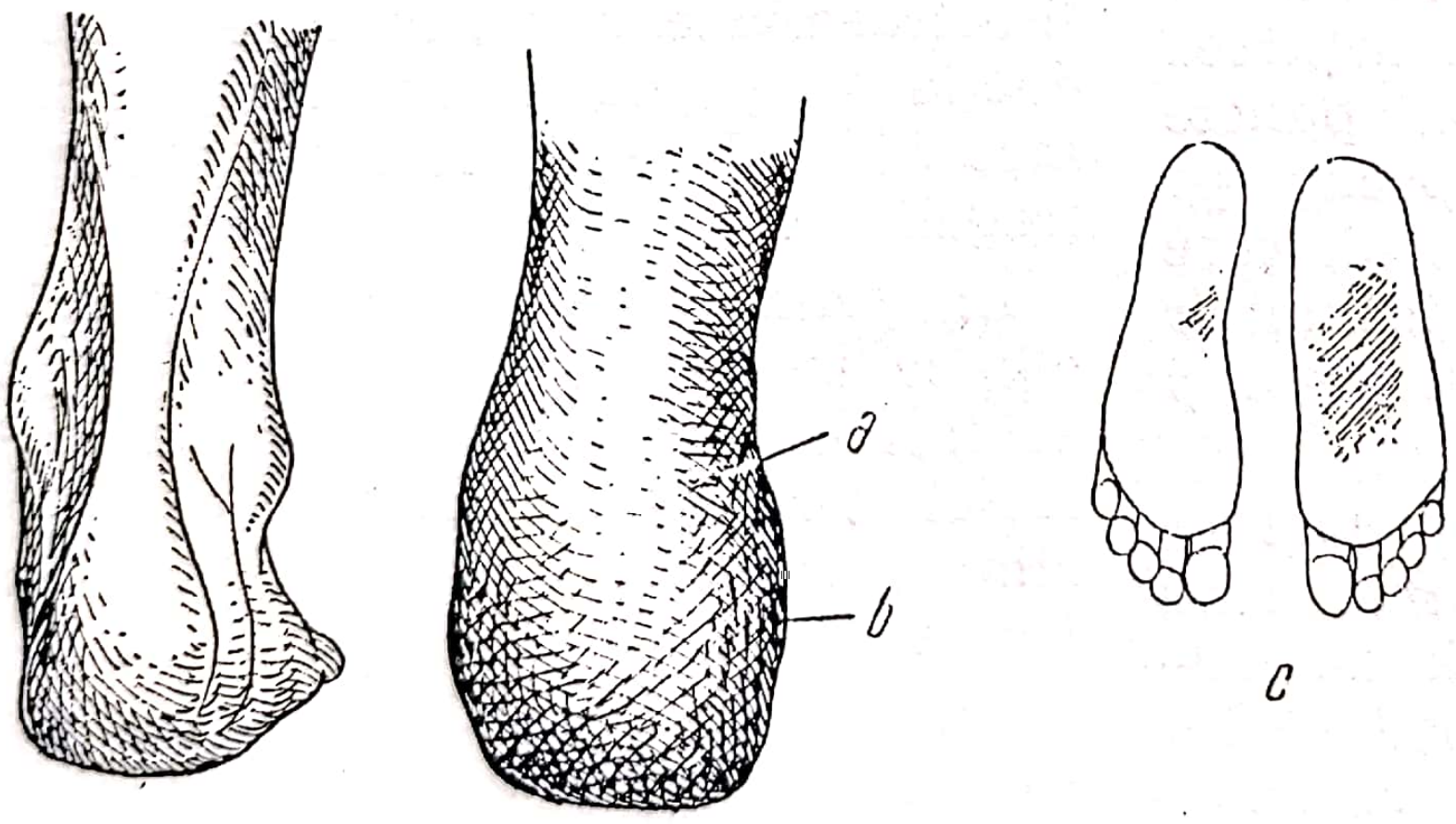

Fig. 8.5.82. — Fractură de calcaneu.
a — deformarea șanțurilor retromaleolare; *b* — lărgirea călcîiului; *c* — echimoză plantară.

În fractura complexă în care corpul astragalului este separat de gît se produce o alunecare a osului pe suprafața articulară a calcaneului, astfel încît apare o subluxație a piciorului către înainte, marcată de alunecarea către înapoi și o coborîre a maleolei. Uneori, se produce o adevărată enucleere dorsală a corpului astragalului, care devine palpabil imediat înaintea tendonului lui Ahile, între cele două maleole integre (11).

Fractura calcaneului, întîlnită frecvent, este adesea bilaterală și se asociază cu fracturi maleolare și astragaliene. Se produce ca urmare a căderii pe călcîie, accident care determină înfundarea talusului — suprafața articulară posterioară pe care se sprijină astragalul.

Leziunea se însoțește de turtirea bolții plantare, rezultînd un „picior plat traumatic“: partea posterioară a călcîiului se lărgește, ca urmare a tasării osului maleolele apar coborîte față de sol, iar șanțurile retromaleolare se șterg datorită edemului și hematomului care însoțesc leziunea osoasă.

În vederea examinării, accidentatul la care este presupusă o astfel de leziune este invitat să adopte poziția în genunchi. În această poziție se constată deformarea șanțurilor retromaleolare și a regiunilor respective — mai ales în regiunea retromaleolară laterală —, lărgirea aparentă a călcîiului, cu durere la presiune și echimoză plantară care fuzează rapid către baza degetelor (fig. 8.5.82).

Fractura scafoidului se produce printr-un mecanism direct sau indirect, determinant pentru manifestarea clinică fie prin semne de entorsă mediotarsiană, fie, în caz de deplasare dorsală, prin semne mai evidente, cu deformarea prin edem a marginii interne a piciorului, cu echimoză, durere localizată și impotență funcțională.

Fractura de metatarsiene se produce printr-un mecanism direct sau indirect, în ultima eventualitate fiind vorba și de existența unor factori favorizanți, printre care un rol însemnat îl joacă anumite deformări ale piciorului. În tot cazul, fractura de metatars este favorizată de supraîncărcarea ponderală, la care se adaugă pășirea inegală, oboseala, care sînt urmate de torsiunea acestui os, de redresarea arcurilor plantare sau de accentuarea curburii oaselor metatarsiene.

Cînd acționează un mecanism direct, fractura este mai ușor de recunoscut, întrucît cel mai adesea este deschisă. Cînd se produce printr-un mecanism indirect, fractura se manifestă prin semne locale de intensitate variabilă, marcate în special de durere la mers și de edem al regiunii respective. Prin palpare se poate stabili zona lezată, la nivelul căreia durerea este vie, fiind exacerbată prin manevra de împingere a degetului respectiv către osul metatarsian fracturat (fig. 8.5.83). La palparea zonei lezate se poate percepe crepitație osoasă și chiar deplasarea fragmentelor. Destul de rapid după constituirea focarului de fractură apare echimoza, inițial localizată, dar extinzîndu-se apoi către spațiul interdigital respectiv.

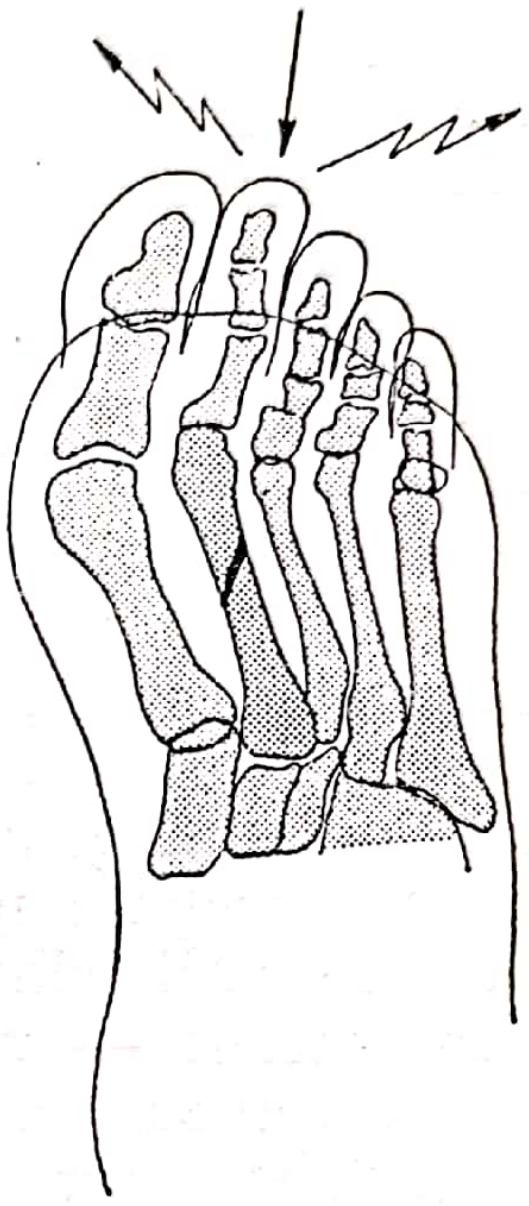

Fig. 8.5.83. — Fractură de metatars: durere la presiunea exercitată asupra degetului.

8.5.6.3.

Leziuni inflamatorii

Artrita acută se produce în condițiile generale cunoscute, valabile pentru oricare altă articulație, sau prin inoculare directă în cadrul unui traumatism al piciorului.

Specifică pentru artrita acută tibiotarsiană este blocarea piciorului în *equinus* (22), cu interesarea articulației subastragaliene, marcată de tumefacția retromaleolară fibulară, cu mișcări de adducție și rotație medială imposibile.

Artrita mediotarsiană se însoțește de tumefacția feței dorsale a piciorului, cu abolirea mișcărilor de abducție-adducție.

Osteoartrita tuberculoasă. Localizarea leziunilor bacilare la nivelul articulațiilor piciorului este posibilă atît la copil — la care, datorită cartilajului hialin gros, boala ia aspectul evolutiv al osteitei astragaliene sau calcaneene —, cît şi la adult, la care ia aspectul evolutiv al osteoartritei.

Osteoartrita subastragaliană — cu debut la nivelul calcaneului — se caracterizează prin tumefacţia perimaleolară fibulară, cu durere la mers şi şchiopătat.

Osteoartrita mediotarsiană se caracterizează prin faptul că, cu timpul, bolta plantară se şterge (22).

Unghia încarnată este un proces inflamator care survine în general în zona distală de contact al marginilor unghiei cu bureletul marginal, ca rezultat al acţiunii sinergice a unui factor favorizant — reprezentat de tăierea defectuoasă a unghiei, astfel încît marginea acesteia capătă o extremitate ascuţită, peste care se răstoarnă bureletul marginal — şi a unui factor determinant, reprezentat de presarea bureletului periunghial pe marginea unghiei (printr-o presiune exercitată de pildă de o încălţăminte nepotrivită sau de însăşi greutatea corpului).

Fig. 8.5.84. — Unghie încarnată.

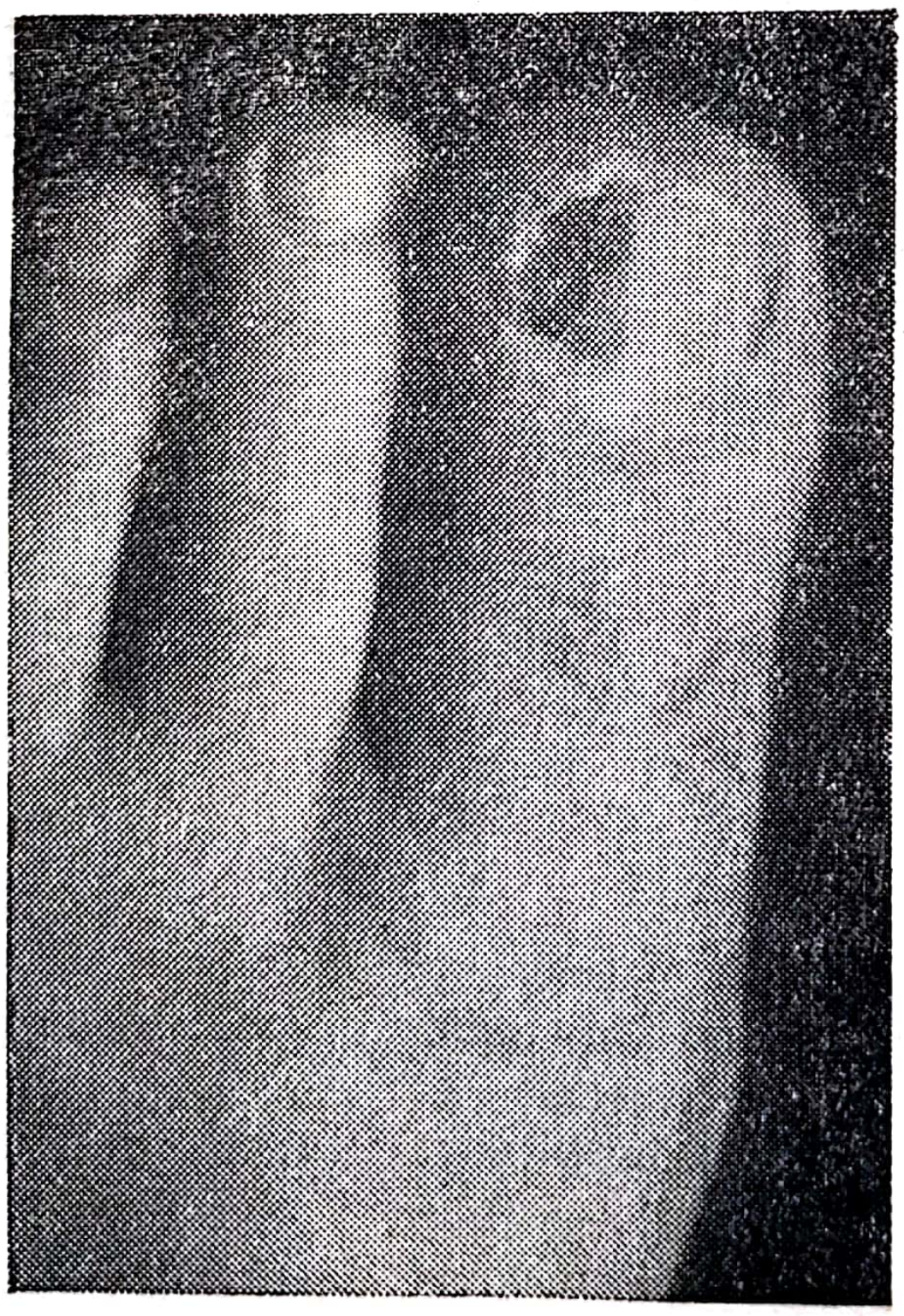

Prin repetiţie şi durată, traumatismul sus-menţionat determină iniţial un proces inflamator localizat, manifestat prin durere permanentă vagă — dar net exacerbată de orice presiune —, zonă de edem şi roşeaţă. Datorită în special unor condiţii de igienă defectuoasă, poate surveni suprainfectarea, care transformă leziunea într-un panariţiu.

8.5.6.4.

Leziuni degenerative

În acest cadru sînt cuprinse diferite afecţiuni care creează deformări ale piciorului şi care se întîlnesc cu o mare frecvenţă, întrucît unele statistici consemnează că 80% din populaţie suferă modificări statice sau posturale ale piciorului (22).

Piciorul plat valgus este o afecţiune care se manifestă cu precădere în adolescenţă, la cei care stau mult în ortostatism sau poartă greutăţi, caracterizată prin prăbuşirea bolţilor longitudinală şi transversală ale piciorului, ca urmare a unei hiperlaxităţi articulare şi a unei insuficienţe a musculaturii ce are rolul de a menţine arhitectura piciorului (22) — în special a muşchiului lung peronier lateral, care are rolul principal în menţinerea concavităţii bolţii plantare, ca şi a muşchilor gambieri anteriori şi posteriori, cu rol în menţinerea piciorului în *varus*.

Boala evoluează stadial, simptomatologia avînd ca dominantă durerea — la început la efort, la oboseală, pentru ca apoi să devină permanentă; se accentuează la sprijinul pe antepicior — aşa cum se întîmplă la urcatul scărilor (6) — şi cedează la repaus.

La examenul bolnavului din spate se observă bascularea laterală a calcaneului, al cărui ax cu gamba face un unghi de circa 10° deschis în afară (fig. 8.5.85 *a*). Privit din față, axul gambei cade la nivelul primului deget sau chiar înăuntrul piciorului (fig. 8.5.85 *b*). Bolta plantară este prăbușită, cu concavitatea ștearsă, arcul intern atingînd solul cu vîrful concavității. Prin aceasta, maleola tibială proemină, iar capul astragalului devine evident.

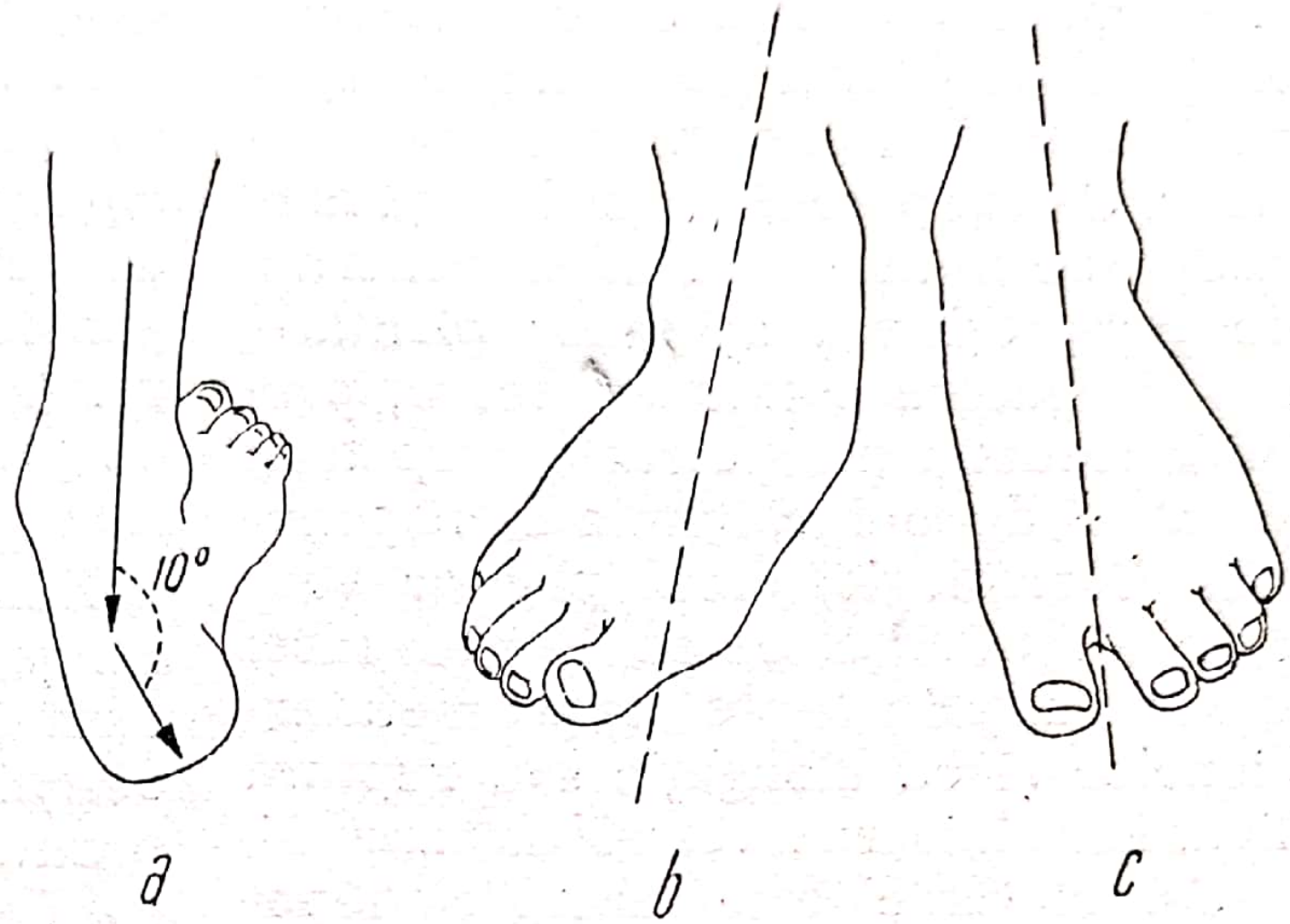

Fig. 8.5.85. — Picior plat *valgus*. *a* — axul gambei cu axul calcaneului fac un unghi de 10°; *b* — axul gambei cade înăuntrul piciorului; *c* — axul normal cade în spațiul I interdigital.

Într-o fază avansată a bolii, durerea se permanentizează prin contractura musculaturii gambiere, care caută să mențină curbura piciorului, mersul devenind greoi, cu sprijin pe marginea externă. Bascularea piciorului se accentuează, fiind posibil ca maleola tibială și chiar astragalul să ia contact cu solul.

Piciorul scobit (cavus) este o deformare de regulă bilaterală care se manifestă în adolescență, cauzată se pare de o mielodisplazie degenerativă. Afectează cu precădere sexul masculin și se traduce prin dezechilibrul neuromuscular al piciorului, marcat de hipertonia mușchilor supinatori, a lungului peronier lateral și a mușchilor scurți plantari (22).

Deformarea, situată la nivelul interliniei articulare mediotarsiene (Chopart) și marcată la acela al metatarsianului I, conferă un aspect globulos piciorului, cu exagerarea bolții, retracția elementelor plantare, devenind vizibilă și mai ales palpabilă o coardă aponevrotică plantară groasă și rigidă, datorită căreia piciorul se află într-un echinism moderat, sprijinul făcîndu-se pe antepicior, în special pe capul metatarsienelor, la nivelul cărora apar frecvent bătături (fig. 8.5.86). Datorită bombării dorsale a piciorului, tendoanele extensoare sînt menținute întinse, ceea ce imprimă degetelor poziția „în gheară"; în cele din urmă, sub-

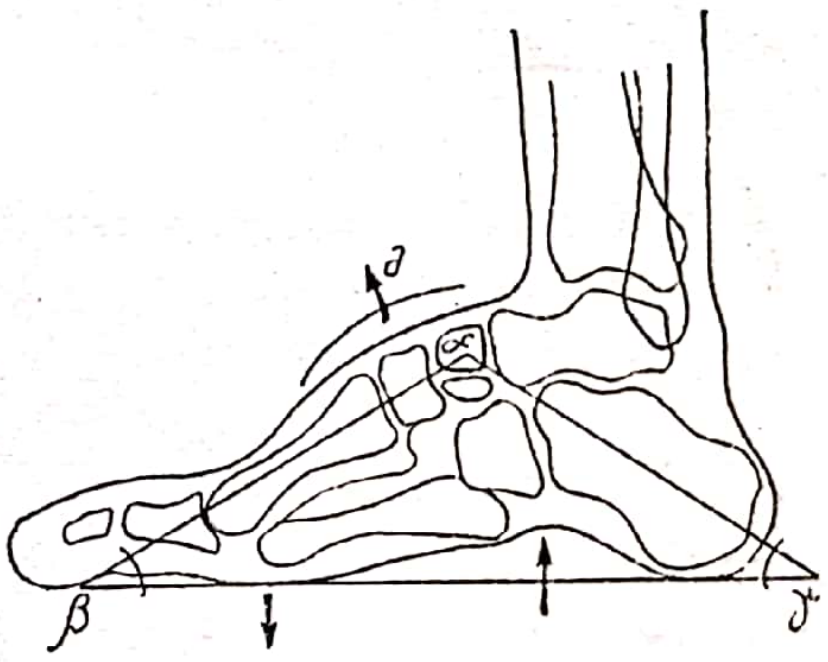

Fig. 8.5.86. — Picior „scobit": sprijinul se face pe călcîi și capul metatarsienelor; dosul piciorului bombează *(a)*.

luxate sau luxate, acestea nu mai ating solul (22).

Metatarsalgia — afecțiune cunoscută și sub denumirile de „boala Morton (Thomas George)“ și „pododinie“ — este mai frecventă la femei și se manifestă prin dureri localizate la nivelul antepiciorului, în special în dreptul capetelor metatarsienelor. Cauza pare a fi o suferință nervoasă, de natură ischemică, generată de compresiunea arterelor plantare, sau de natură iritativ-nervoasă, prin microtraumatisme directe, repetate, produse de o încălțăminte nepotrivită. Morfologic, arcul plantar ventral se prăbușește, cu lățirea labei piciorului prin îndepărtarea metatarsienelor și cu elongația sau ruptura ligamentului transversal al tarsului.

Caracteristic este faptul că fenomenele dureroase dispar de îndată ce se exercită o compresiune transversală a piciorului. Dimpotrivă, durerea se produce sau se exacerbează de îndată ce se exercită o compresiune limitată la nivelul capului metatarsianului IV. Exagerarea presiunii determină un cracment, urmat de încetarea subită a durerii.

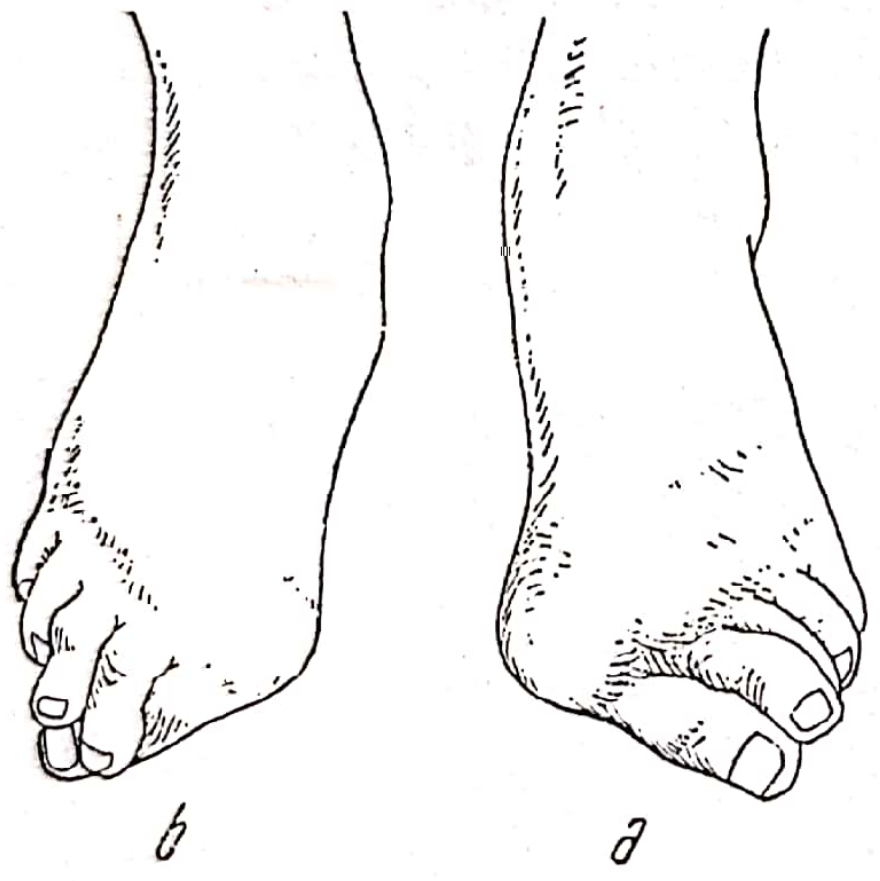

Fig. 8.5.87. — Hallux valgus.

Retracția musculară ischemică sau sindromul Volkmann cu localizare la nivelul piciorului apare în condiții identice cu cele întîlnite la nivelul mîinii (vezi 8.3.6.5. — „Sechele“), în general ca urmare a fracturilor de gambă în treimea superioară sau a fracturilor joase ale femurului — leziuni care pot afecta într-un grad variabil vasele tibiale posterioare sau care necesită imobilizări de lungă durată.

Piciorul se deformează, situîndu-se progresiv în pozițiile de *varus equinus* și *cavus* datorită leziunilor de retracție a mușchilor dorsali ai gambei și în special a tricepsului sural (22). Degetele sînt „în gheară“, cu prima falangă în hiperflexie dorsală.

Hallux valgus este o afecțiune congenitală sau dobîndită (4), caracterizată prin formarea unui unghi deschis lateral între metatarsian și primul deget, ca urmare a unui deficit de rezistență a ligamentului intermetatarsian, cu discondroplazia primului metatarsian — cauză posibilă a deviației osteogenice a capului articular (22). La determinarea leziunii este posibil să participe, în plus, și factori inflamatori articulari, ca și microtraumatismul repetat cauzat de o încălțăminte neadecvată.

Este caracteristică poziția primului deget, care poate ajunge în contact cu degetul II (fig. 8.5.87 *a*), pe care poate chiar să-l încalece sau, dimpotrivă, să se situeze înapoia acestuia (fig. 8.5.87 *b*).

Degetul „în ciocan“ este o afecțiune de etiologie neprecizată, uneori congenitală, în care este diminuată funcția aparatului fibromuscular de susținere a antepiciorului, cu dezechilibru muscular între mușchii extensori, care fac flexia dorsală a primei falange, și mușchii flexori, care fac flexia plantară a ultimelor două falange (22). Este afectat în special degetul II la indivizi cu picior „tip standard“ sau „tip grec“, caz în care degetul II este mai lung (vezi fig. 8.5.79), astfel încît încălțămintea nepotrivită poate crea presiuni asupra vîrfului degetului respectiv, imprimîndu-i o flexie forțată.

Deformarea se caracterizează prin flexia permanentă a celei de-a II-a falange pe prima, care se găsește în extensie sau hiperextensie moderată (fig. 8.5.88 *a*) (4), și prin flexia la 90° a falangei a II-a (fig. 8.5.88 *b*), rezultînd proeminența articulației respective (fig. 8.5.88 *c*); capul metatarsianului este de obicei subluxat plantar (fig. 8.5.88 *d*). În toate formele de proeminență osoasă, prin compresiune se formează bătături extrem de dureroase.

La examinare, accentuarea flexiei este posibilă, pe cînd extensia este imposibilă, datorită retracției țesuturilor plantare la nivelul plicei de flexiune (fig. 8.5.88 *e*) (22).

8.5.6.5.
Leziuni sechelare

Sînt consecutive afectărilor de ordin nervos, fie că acestea sînt generate de traumatisme, fie că sînt urmarea unor leziuni centrale sau periferice de cauze infecțioase, virale sau necunoscute.

Paralizia posttraumatică. Cea mai frecventă leziune este aceea a nervului sciatic popliteu extern sau nervul peronier (vezi 3.2.3.1 — „Traumatismele plexului ischiatic"), care determină piciorul strîmb *varus equinus*, cu abolirea mișcărilor active de flexie dorsală, pronație și abducție, ca urmare a paraliziei mușchilor antero-externi ai gambei.

Paralizia spastică. Interesarea piciorului în cursul paraliziei infantile este urmarea unor leziuni centrale, mixte — piramidale cu tulburări motorii consecutive sau extrapiramidale cu tulburări de coordonare și de tonus muscular. Rezultanta este deformarea piciorului, care se produce ca urmare a dezechilibrului muscular între grupele antagoniste. Astfel, din hipertonia mușchiului triceps rezultă piciorul *equinus*, din hipertonia mușchilor pronatori — piciorul *valgus*, din hipertonia mușchilor supinatori — piciorul *varus*, iar din hipertonia mușchilor dorsoflexori — piciorul *talus* (22).

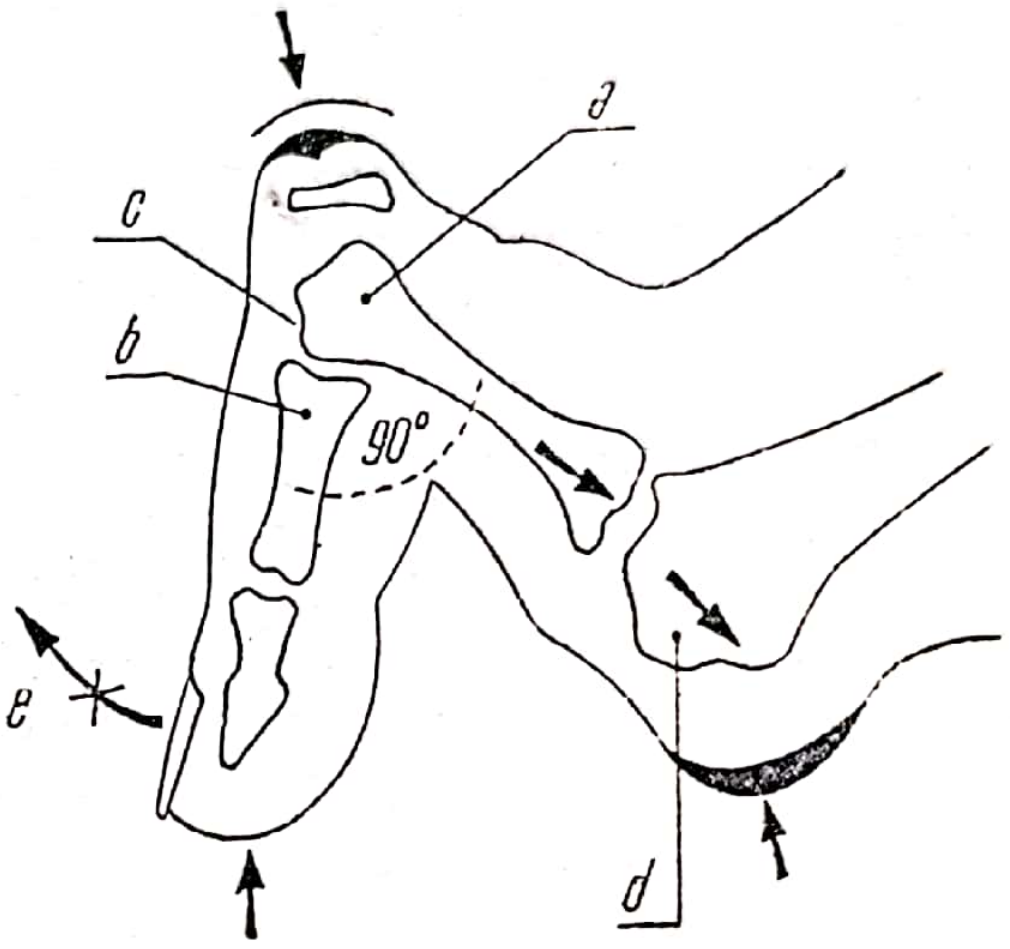

Fig. 8.5.88. — Degetul „în ciocan".
a — falanga I în hiperextensie; *b* — falanga a II-a în flexie la 90°; *c* — proeminența articulației interfalangiene; *d* — subluxația metatarsianului; *e* — extensia activă sau pasivă este imposibilă; → zonele în care acționează traumatismul.

Paralizia poliomielitică. În urmările unei poliomielite, teritoriul muscular interesat este variabil ca întindere și topografie. Dacă toți mușchii sînt paralizați, rezultă „piciorul balant". Varietatea mai frecventă este însă piciorul *equinus*, generată de paralizia mușchilor extensor comun și gambier anterior; paralizia mușchilor extensor comun și peronier lateral este urmată de deformarea piciorului în *varus equinus;* paralizia mușchilor gambieri anterior și posterior generează piciorul *valgus*, iar paralizia mușchiului triceps — deformarea în *talus*.

Mal-ul perforant plantar (lat. *malum*=rău, boală). Boala este caracterizată de apariția unei ulcerații recidivante, indoloră, cu aspect aton şi fără tendinţă la cicatrizare, localizată în special la nivelul proiecţiei capetelor metatarsienelor I şi V, care reprezintă punctele de sprijin anterior al piciorului, ceea ce atestă şi rolul traumatismului repetat în geneza afecţiunii.

Rolul leziunilor nervoase este primordial, întrucît apariţia ulceraţiei este specifică în urmările leziunilor de nerv periferic, ale leziunilor nervoase centrale şi chiar ale unor leziuni de sistem simpatic (4), însă se adaugă şi factori de ordin general.

Afecţiunea debutează printr-o mică flictenă dureroasă, după care se constituie o plagă cu fund rozat. Sînt posibile vindecări, favorizate în special de repaus; de obicei însă, leziunea se suprainfectează, constituindu-se adesea abcese „în buton de cămaşă“; alteori, ulceraţia capătă un aspect crateriform, fără tendinţă la vindecare.

Sînt caracteristice evoluţia nedureroasă a leziunilor, concomitenţa şi constanţa tulburărilor de sensibilitate.

8.6.

Coloana vertebrală

Coloana vertebrală reprezintă axul de sprijin și de rezistență care permite omului poziția bipedă și care, prin structura sa biomecanică, conferă suplețe mișcărilor, transmițînd în același timp întreaga sarcină a capului, trunchiului, a membrelor toracice și a eventualelor supragreutăți către membrele pelviene.

Din punct de vedere biomecanic se poate considera că rahisul este constituit din două sisteme osoase — unul ventral, format din succesiunea corpurilor vertebrale, și altul dorsal, alcătuit din succesiunea arcurilor, lamelor și apofizelor spinoase vertebrale. Între vertebre se găsesc discurile, datorită cărora coloana este suplă și elastică, permițînd interflexiunile necesare asigurării echilibrului, ca și reluarea unei atitudini normale după o deformare impusă. Menținerea în poziție normală a coloanei este asigurată de tonicitatea musculaturii șanțurilor vertebrale.

Coloana vertebrală are în general forma a două trunchiuri de con așezate unul peste altul și unite prin baza lor la nivelul promontoriului. Această dispoziție arhitectonică asigură menținerea echilibrului coloanei sub acțiunea greutății trunchiului și, în același timp, datorită diferențelor de secțiune de la vertebrele cervicale la osul sacru, conferă o rezistență și o mobilitate maxime. S-a calculat că, în anumite momente de solicitare maximă și pentru scurtă vreme, în regiunea lombară coloana vertebrală poate suporta și transmite membrelor pelviene forțe ce pot atinge 500 kg (2). Alternanța zonelor osoase rigide ale coloanei cu cele discale mobile oferă, alături de posibilitatea executării flexiunilor, și o rezistență de 16 ori mai mare decît o structură similară lipsită de elasticitate.

În strînsă legătură cu patologia și semiotica coloanei vertebrale trebuie reținut complexul sistem de legătură dintre diferitele segmente și elemente constitutive ale rahisului, care pot fi sediul unor afecțiuni evolutive de foarte lungă durată (3). Astfel, corpurile vertebrale sînt unite între ele prin discurile intervertebrale — formațiuni foarte rezistente și solid inserate pe os, astfel încît în cursul suprasolicitărilor coloanei se produce cel mai adesea fractură prin smulgerea vertebrei —, ca și prin două ligamente puternice: comun ventral și dorsal. Apofizele articulare ale vertebrelor se unesc prin articulații de tip artrodie, lamele vertebrale sînt solidarizate prin ligamentele galbene, apofizele spinoase sînt reunite prin ligamentele interspinoase și, în fine, apofizele transverse, prin ligamentele intertransversale.

Examinarea coloanei vertebrale se face pe individul complet dezbrăcat, în poziție de drepți, privindu-l din față, din spate și din profil. În această poziție, corpul apare perfect simetric în raport cu un plan sagital, situație ce poate fi controlată în funcție de anumite repere. Astfel, privit din spate (fig. 8.6.1 *A*), un fir de ață cu plumb la capăt trebuie să indice axul ideal, tradus prin aceea că protuberanța occipitală externă (*a*), apofiza spinoasă a vertebrei C_7 (proeminenta) (*b*) și șanțul (pliul) interfesier (*c*) trebuie să se găsească pe aceeași linie. Din profil (fig. 8.6.1 *B*), axul ideal trece prin *tragus* (*a*), mijlocul feței externe a trohanterului (*c*) sau este reprezentat de linia care unește partea mijlocie a umărului (*b*) cu trohanterul (*c*) și marginea anterioară a maleolei externe (*c′*).

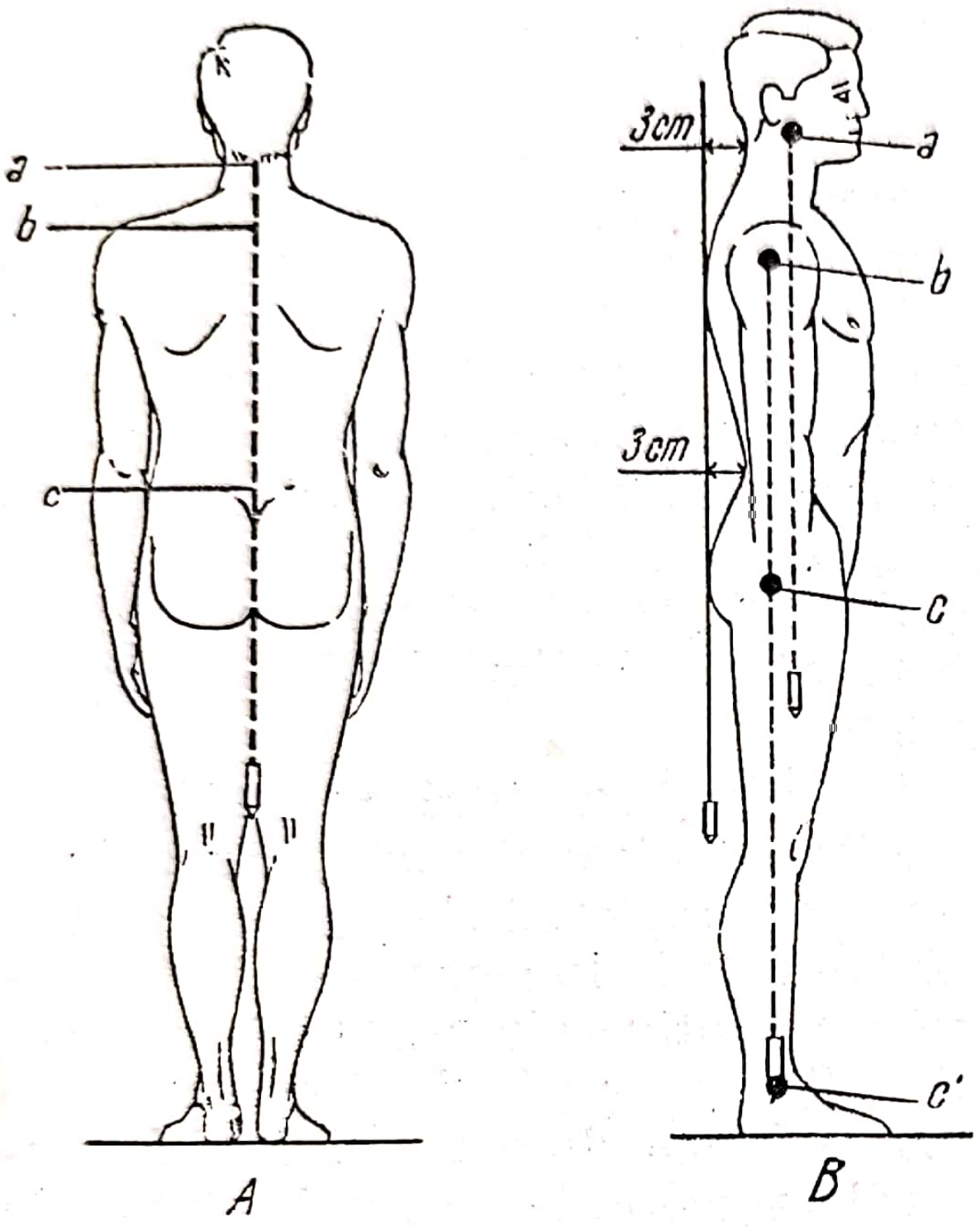

Fig. 8.6.1. — Axul normal al coloanei vertebrale.

A — din spate: *a* — protuberanța occipitală externă; *b* — vertebra C_7 — proeminenta (*vertebra prominens*); *c* — pliul interfesier; *B* — din profil: *a* — tragus; *b* — mijlocul feței externe a umărului; *b—c′* — linia care unește umărul, trohanterul, maleola externă.

Un mijloc comod de apreciere a aspectului normal al coloanei îl reprezintă notarea reperelor osoase ale acesteia, ca și simetria anumitor repere paravertebrale dorsale, care, cel puțin la persoanele grase sau foarte musculoase, pot necesita flectarea capului și a trunchiului pentru a putea fi puse în evidență. Astfel, pot fi identificate apofizele spinoase ale unui număr de vertebre aparținînd diferitelor regiuni, de la care pot fi numărate și identificate, cu destulă precizie, și vertebrele ale căror apofize spinoase sînt greu sau deloc accesibile palpării.

În regiunea cervicală, se palpează apofiza spinoasă a vertebrei C_2 (*axis*), situată la 5—6 cm sub protuberanța occipitală externă (fig. 8.6.2 *a*). Prin înclinarea capului apare evidentă apofiza spinoasă a vertebrei C_7 (fig. 8.6.2 *b*). În regiunea lombară apofiza spinoasă cea mai vizibilă și mai lesne palpabilă este cea a lui L_3 (fig. 8.6.2 *c*). O linie care unește spinele omoplaților corespunde lui T_3 (fig. 8.6.2 *d*), iar linia care unește vîrfurile omoplaților corespunde lui T_7 (fig. 8.6.2 *e*). Un plan orizontal imaginar care trece pe la nivelul ombilicului corespunde în general poziției lui L_3 (fig. 8.6.2 *c*), iar linia bicrestă, lui L_4 (fig. 8.6.2 *f*). O linie care unește cele două SIPS (bispinoasă) corespunde lui S_1 (fig. 8.6.2 *g*), iar supraiacenta acesteia, vertebrei L_5 (fig. 8.6.2 *h*) (31).

Identificarea acestor repere osoase îngăduie aprecierea aspectului coloanei în ansamblu și pe regiuni, în aceasta trebuind să se țină seama de existența curburilor fiziologice, ca și de frecvența și amplitudinea deformărilor coloanei.

În mod normal, rahisul comportă un număr de curburi fiziologice — unele în plan frontal, abia marcate, altele în plan sagital, mai evidente, și unele, și altele putînd fi mai accentuate datorită unor alterări discale sau osoase sau unei diminuări de tonus muscular, fără a se încadra însă în sfera patologicului.

Curburile laterale situate în plan frontal (fig. 8.6.3 *A*) se numesc scolioze (gr. *skoliosis*=curbare), existînd una cervicală (*a*) şi alta lombară (*c*), cu convexitatea la stînga, şi o alta dorsală (*b*) cu convexitatea la dreapta (31) — toate foarte puţin marcate şi de aceea greu de identificat clinic, deoarece privită din faţă sau din spate (fig. 8.6.1 *A*) coloana este aparent rectilinie.

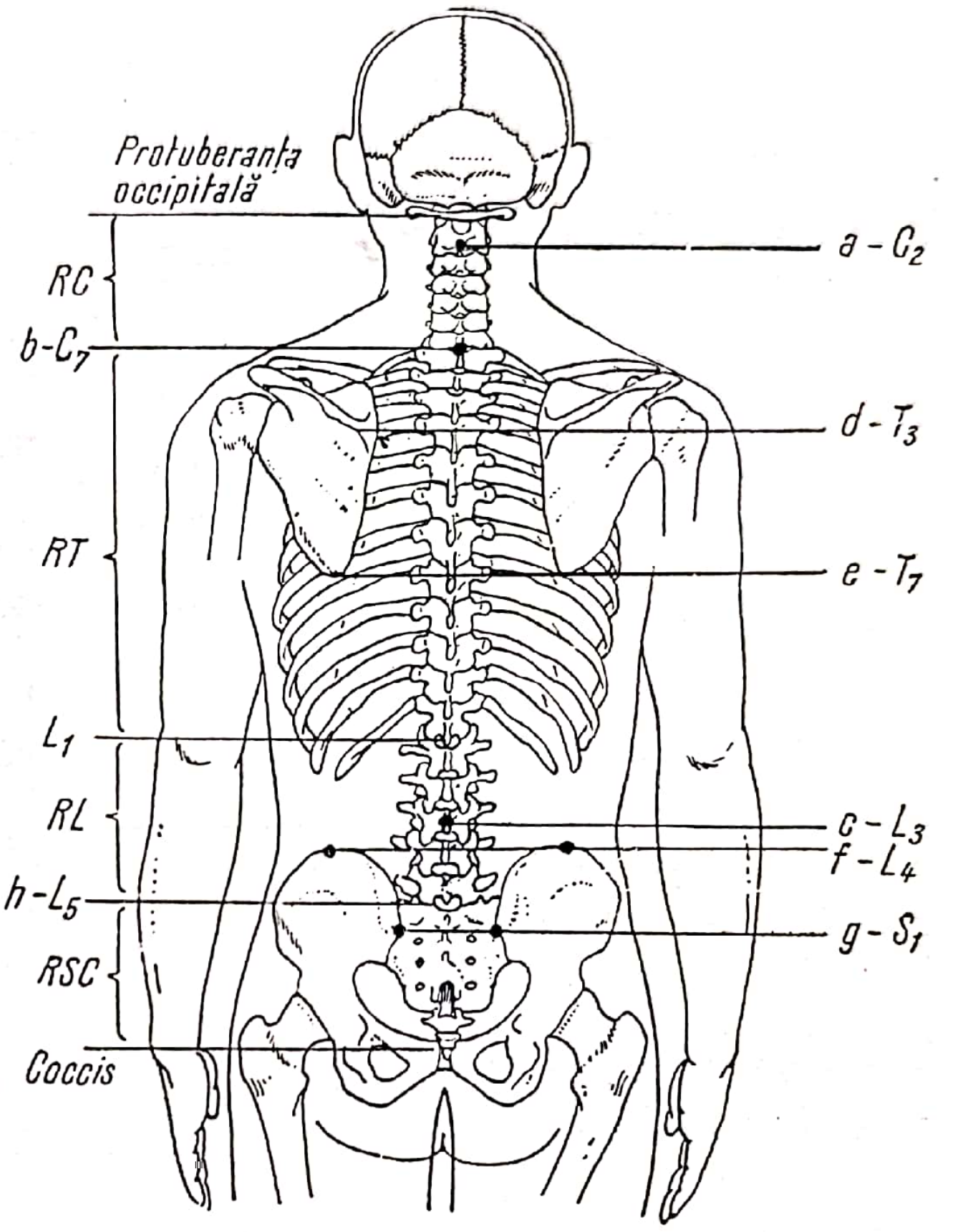

Fig. 8.6.2. — Reperele vertebrale dorsale.

a — apofiza spinoasă a vertebrei *axis* (5—6 cm sub protuberanţă); *b* — apofiza spinoasă a vertebrei C_7 (proeminenta); *c* — apofiza spinoasă a vertebrei L_3 (proeminenta lombară); *d* — linia bispinoasă scapulară corespunde lui T_3; *e* — linia biangulară scapulară corespunde lui T_7; *f* — linia bicrestă — L_4; *g* — linia bispinoasă SIPS—S_1; *h* — linia supraiacentă anterioarei corespunde lui L_5.

Curburile în plan sagital (fig. 8.6.3 *B*) sînt însă mai accentuate, fiind în cele mai multe cazuri perfect vizibile la examenul din profil, sensul curburii definindu-se implicit după sensul convexităţii sale. Încurbarea în plan medio-sagital cu convexitate dorsală (*b*) se numeşte *cifoză* (gr. *kyphosis*=curbură), iar încurbarea cu convexitate ventrală se numeşte lordoză (gr. *lordosis*= curbură) (fig. 8.6.3 *a*, *c*).

Măsurarea, în centimetri, a distanţei care separă vîrful fiecărei curburi de verticala reprezentată de firul cu plumb fixat la nivelul protuberanţei occipitale externe reprezintă de asemenea o posibilitate de apreciere a deformării coloanei vertebrale, ţinînd seama de faptul că în mod normal adîncimea lordozelor cervicală şi lombară este de circa 3 cm (vezi fig. 8.6.1 *B*).

La naştere, există o cifoză unică şi globală occipito-sacrată, care se menţine pînă cînd copilul începe să ridice capul; după împlinirea vîrstei de 3 luni apare lordoza cervicală şi, către 8 luni, cînd copilul începe să stea în şezut, apare şi lordoza lombară, definitivîndu-se curburile fiziologice: lordoza cervicală între C_1 şi C_7, cifoza dorsală între C_7 şi T_{10}, lordoza lombară între T_{10} şi S_1 şi cifoza sacrată ce corespunde concavității ventrale a osului respectiv (4). Totuși, nu toți indivizii prezintă același aspect al rahisului, după Staffel (cit. de 4) existînd 5 tipuri normale:

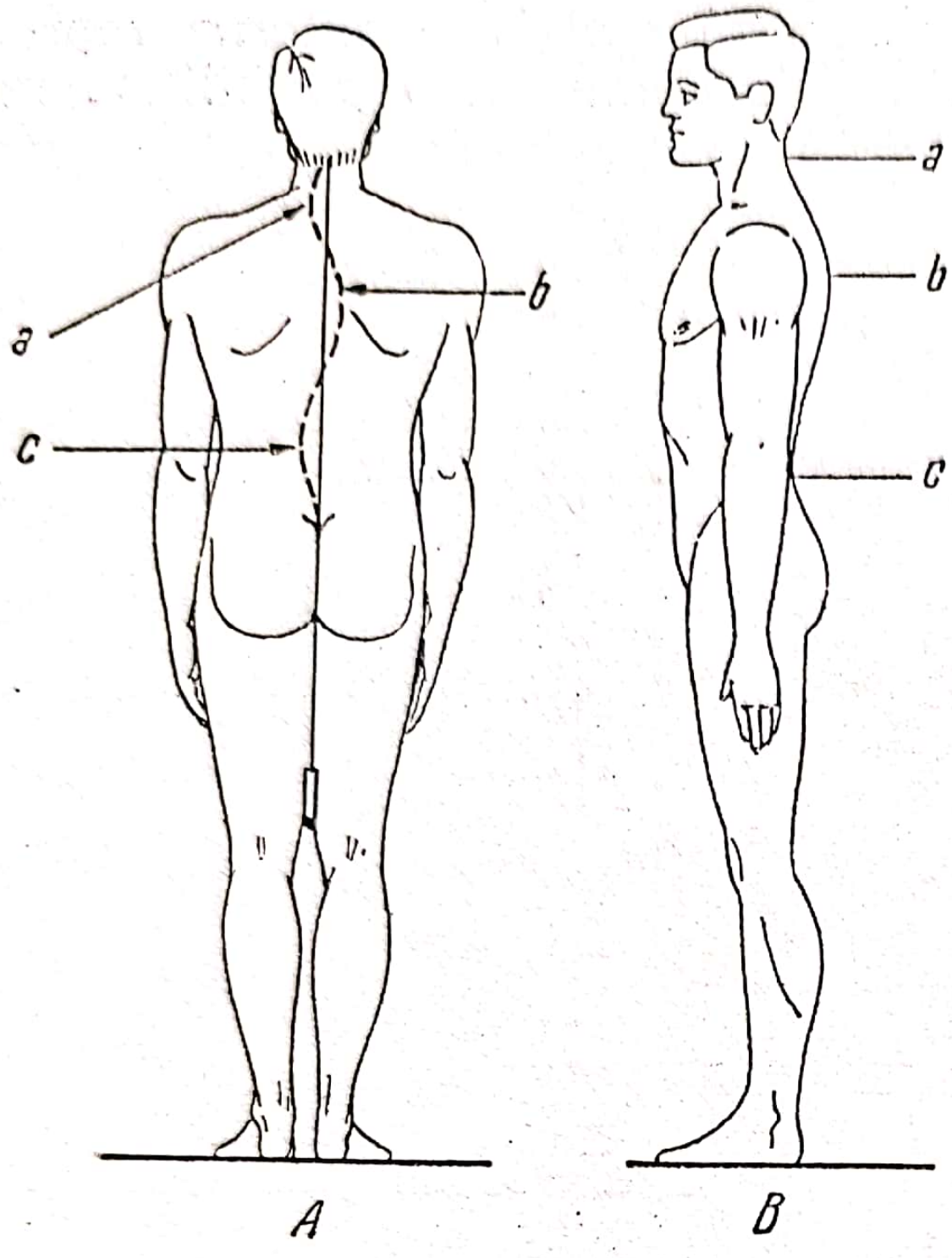

Fig. 8.6.3. — Curburile normale ale coloanei vertebrale.

A — în plan frontal: *a* — curbura cervicală; *b* — curbura dorsală; *c* — curbura lombară; *B* — în plan sagital: *a* — curbura cervicală; *b* — curbura dorsală; *c* — curbura lombară.

a) *ținuta normală* — în care lordozele cervicală și lombară, ca și cifoza dorsală sînt ușor marcate (fig. 8.6.4 *a*);

b) *spatele rotund* — în care lordozele sînt șterse, iar cifoza este accentuată (fig. 8.6.4 *b*);

c) *spatele plat* — în care cele trei curburi sînt aproape șterse (fig. 8.6.4 *c*);

d) *spatele plat-concav* — în care lordoza cervicală și cifoza dorsală sînt șterse, iar lordoza lombară este accentuată (fig. 8.6.4 *d*);

e) *spatele rotund-concav* — în care lordoza cervicală este ștearsă, iar cifoza și lordoza lombară sînt marcate (fig. 8.6.4 *e*).

Accentuarea curburilor fiziologice este posibilă în condițiile în care se produc leziuni vertebrale sau discale, dezechilibrări ale tonusului musculaturii paravertebrale sau compensări ale unor tulburări de postură. În aceste împrejurări apar deformările sau deviațiile coloanei, pentru al căror diagnostic este necesar ca subiectul să fie examinat în poziția de repaus.

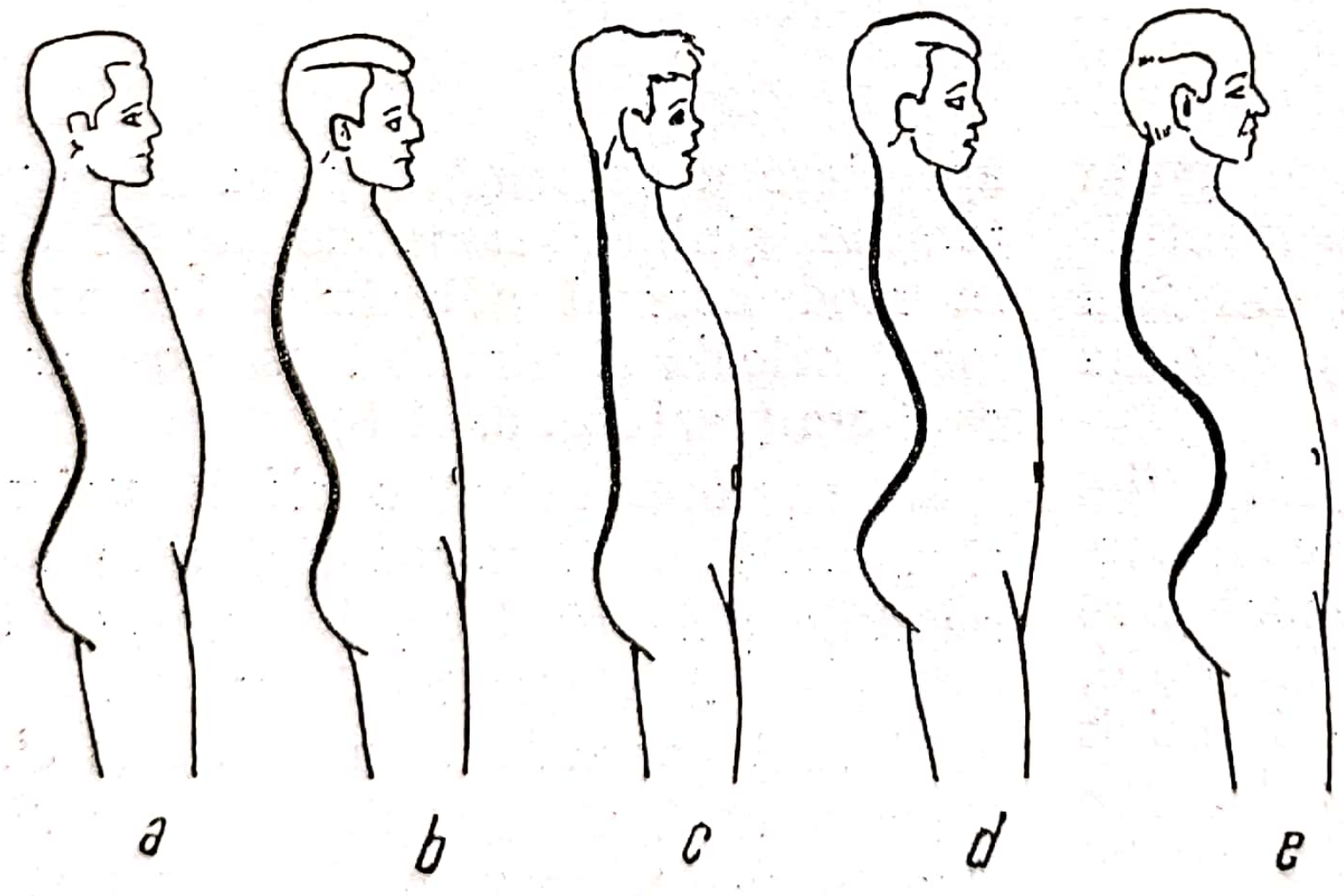

Fig. 8.6.4. — Tipuri de curbură a coloanei vertebrale.

a — curbură normală; *b* — spate rotund; *c* — spate plat; *d* — spate plat-concav; *e* — spate rotund-concav.

Deviația coloanei poate fi datorată numai unei atitudini vicioase care-i modifică temporar poziția de echilibru, situație frecvent întîlnită la școlarii care stau înclinați în bancă și care fac o scolioză dreaptă; o astfel de deformare poate fi deosebită de o deviaţie adevărată invitînd copilul sau adolescentul să se aplece: dacă este vorba de o atitudine vicioasă, la flexia coloanei scolioza se şterge (fig. 8.6.5 *a*); dacă, dimpotrivă, scolioza este o leziune propriu-zisă, la aceeaşi mişcare deformarea se accentuează (fig. 8.6.5 *b*); dacă deformarea este consecutivă unei leziuni anatomice a coloanei, ea poartă denumirea de deviaţie secundară sau simptomatică. În realitate, ori de cîte ori se produce accentuarea unei curburi — în speţă apariţia unei deviaţii —, celelalte curburi suferă şi ele, compensator, modificări mai mult sau mai puţin accentuate.

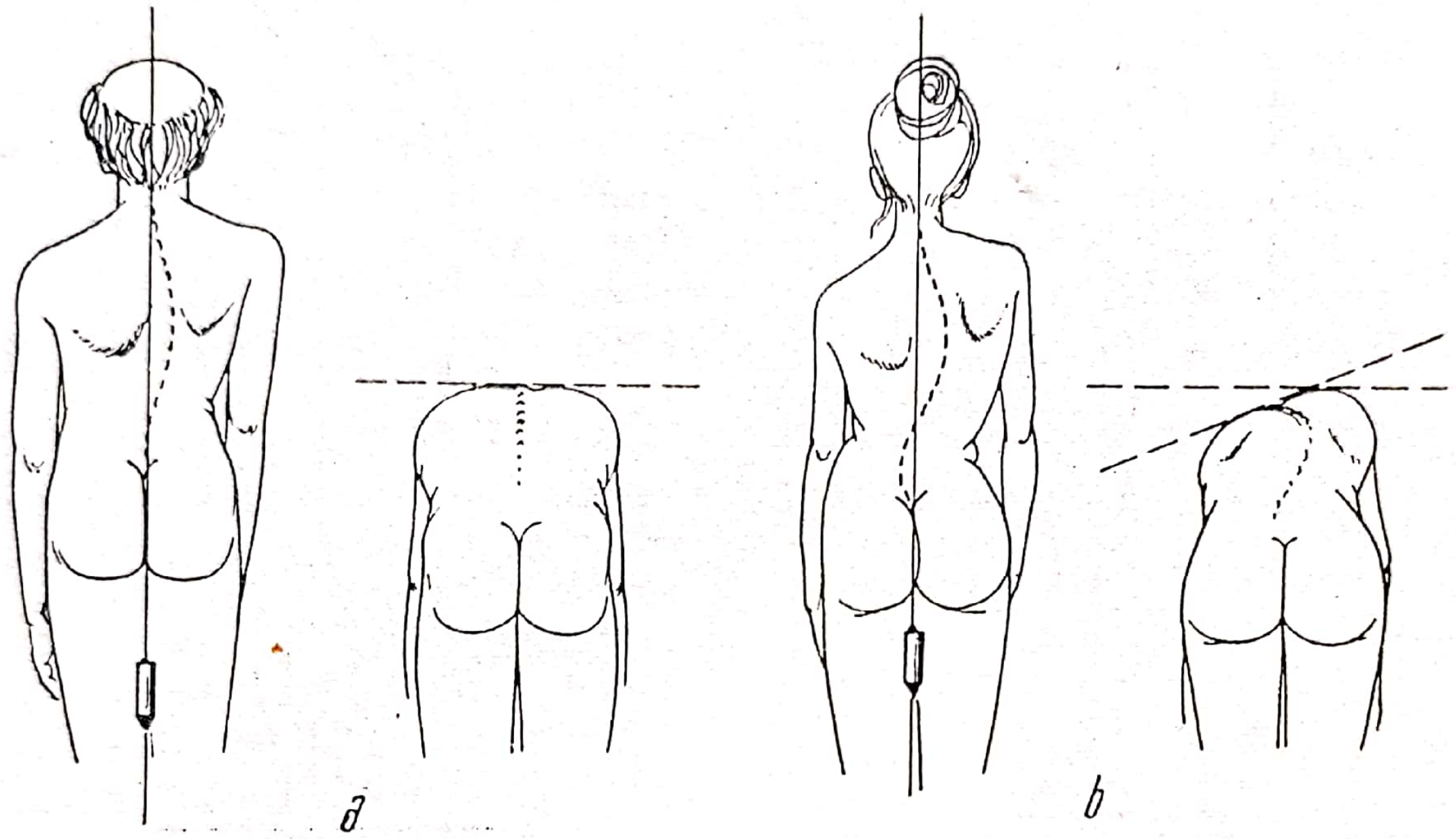

Fig. 8.6.5. — *a* — atitudine vicioasă scoliotică; *b* — scolioză adevărată.

Complexul sistem de legătură şi solidarizare a celor 34 de structuri osoase ale rahisului, care cuprinde nu mai puţin de 344 de suprafeţe articulare, 24 de meniscuri intervertebrale, 365 de ligamente şi 750 de puncte de inserţie pentru tot atîţia muşchi cu acţiune directă (Reinberg — cit. de 4), oferă acestuia posibilitatea efectuării unor ample mişcări.

Dat fiind că majoritatea afecţiunilor coloanei vertebrale sînt însoţite de durere — semn revelator pus în evidenţă cu precădere de mişcările active sau pasive —, investigarea amplitudinii mişcărilor posibil a fi executate şi compararea lor cu datele normale dobîndesc în examenul clinic al coloanei o importanţă diagnostică şi topografic-lezională deosebită.

Aprecierea amplitudinii mişcărilor coloanei se face atît segmentar, cît şi în ansamblu, această ultimă considerare fiind doar însumarea celorlalte.

După Ianiţki (cit. de 4), amplitudinea mişcării de flexie în segmentul cervical este de circa 70°, în cel toracic de 50° şi în cel lombar de 40° — în total deci o amplitudine de 160° (fig. 8.6.6). Extensia în coloana cervicală are o amplitudine de circa 60°, în cea toracală de 55° şi în cea lombară de 30° — în total deci 145° (fig. 8.6.7). Înclinarea laterală — dreapta sau stînga — are o amplitudine de 30° în segmentul cervical, de 100° în cel toracal şi de

35° în cel lombar, totalizînd o amplitudine de 165°, apropiată de gradientul flexiei (fig. 8.6.8).

În fine, mişcarea de rotaţie se face la o amplitudine de 75° în segmentul cervical, de 40° în cel toracal şi de numai 5° în cel lombar (fig. 8.6.9).

Ţinînd seama de conţinutul canalului rahidian, examenul propriu-

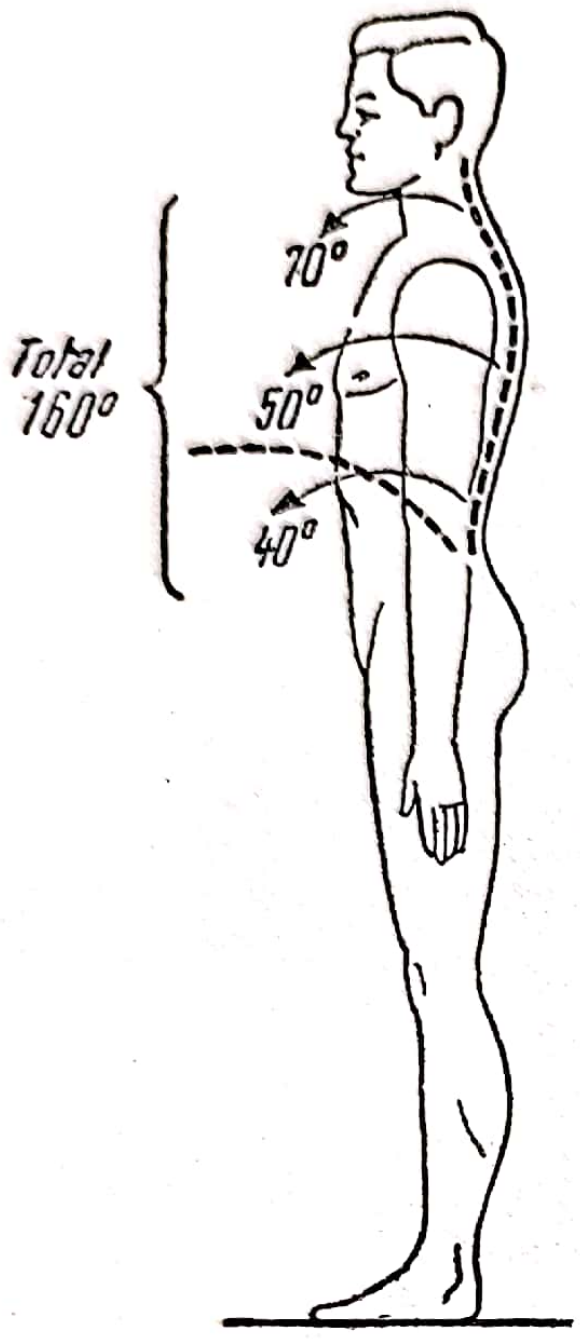
70°
Total
160°
50°
40°

Fig. 8.6.6. — Amplitudinea mişcării de flexie.

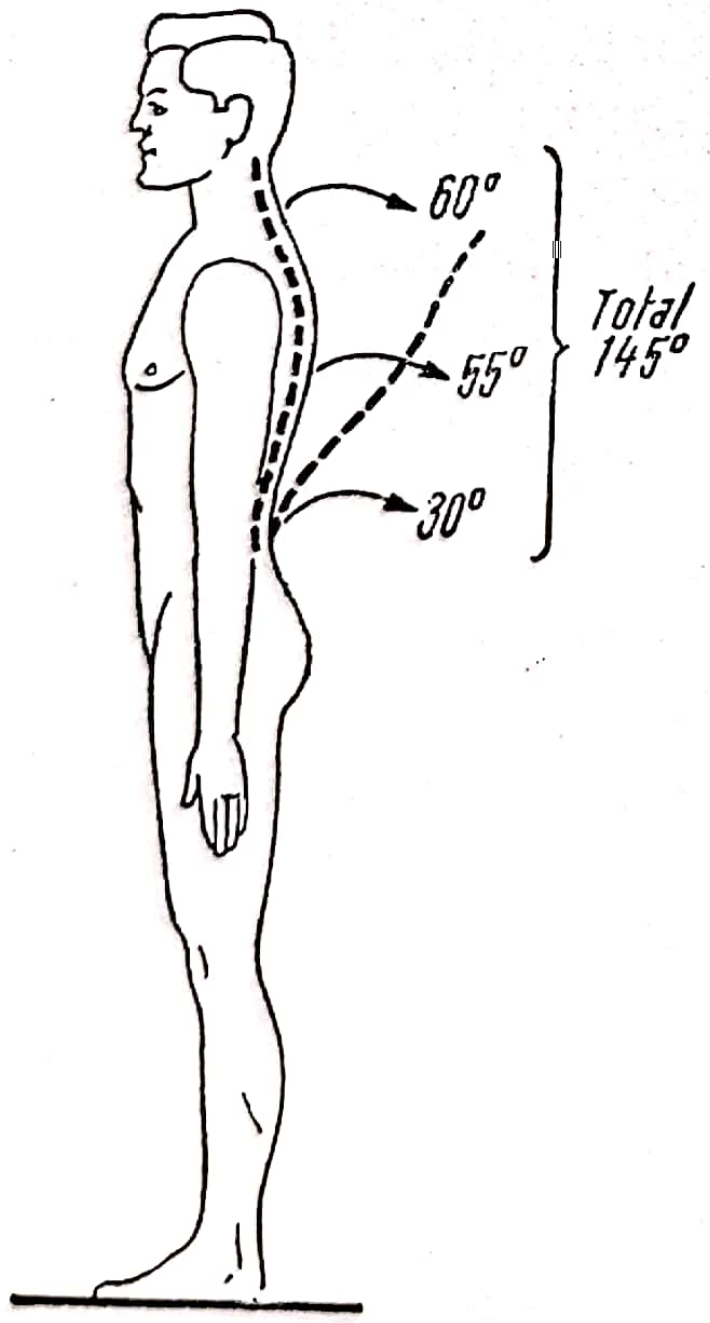
60°
55°
30°
Total
145°

Fig. 8.6.7. — Amplitudinea mişcării de extensie.

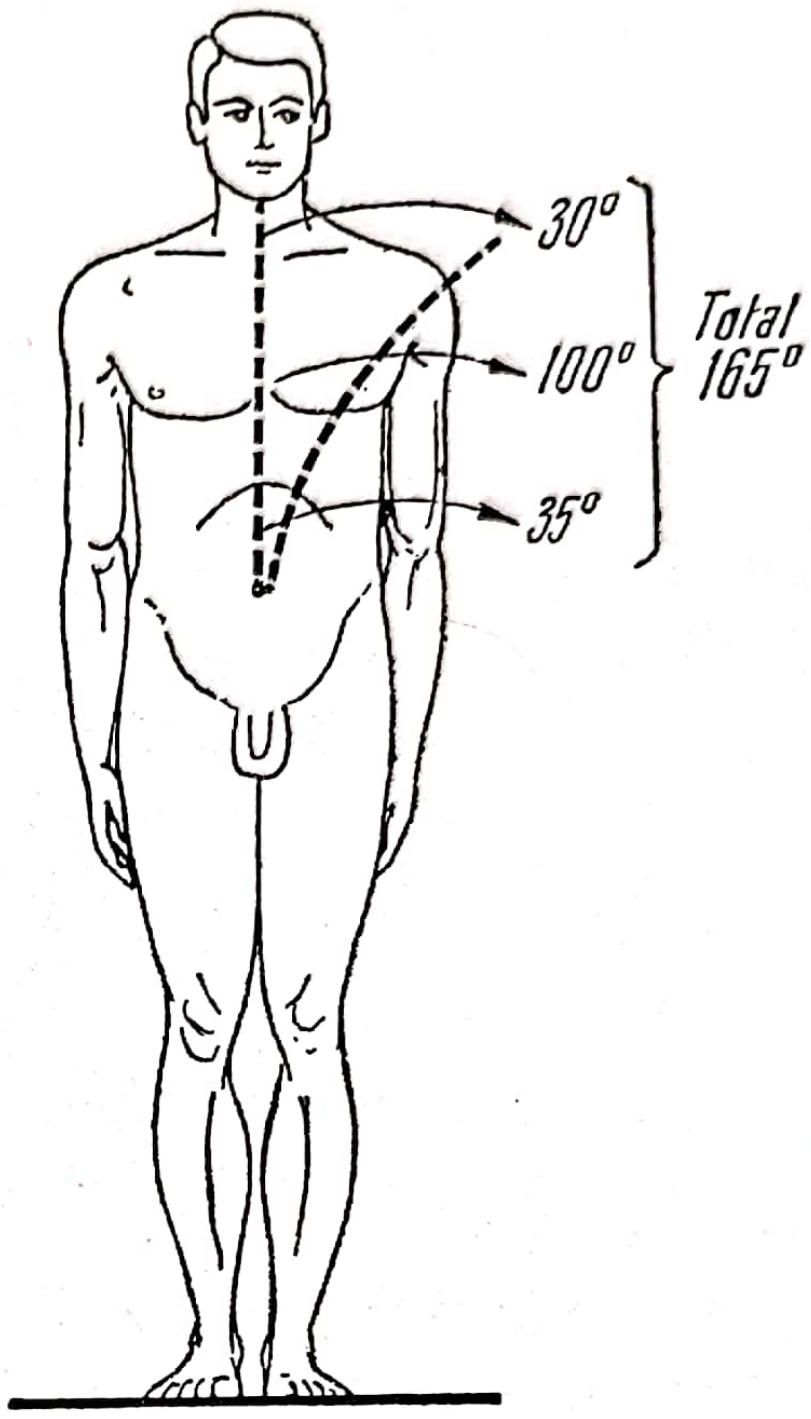
30°
100°
35°
Total
165°

Fig. 8.6.8. — Amplitudinea mişcării de înclinare laterală.

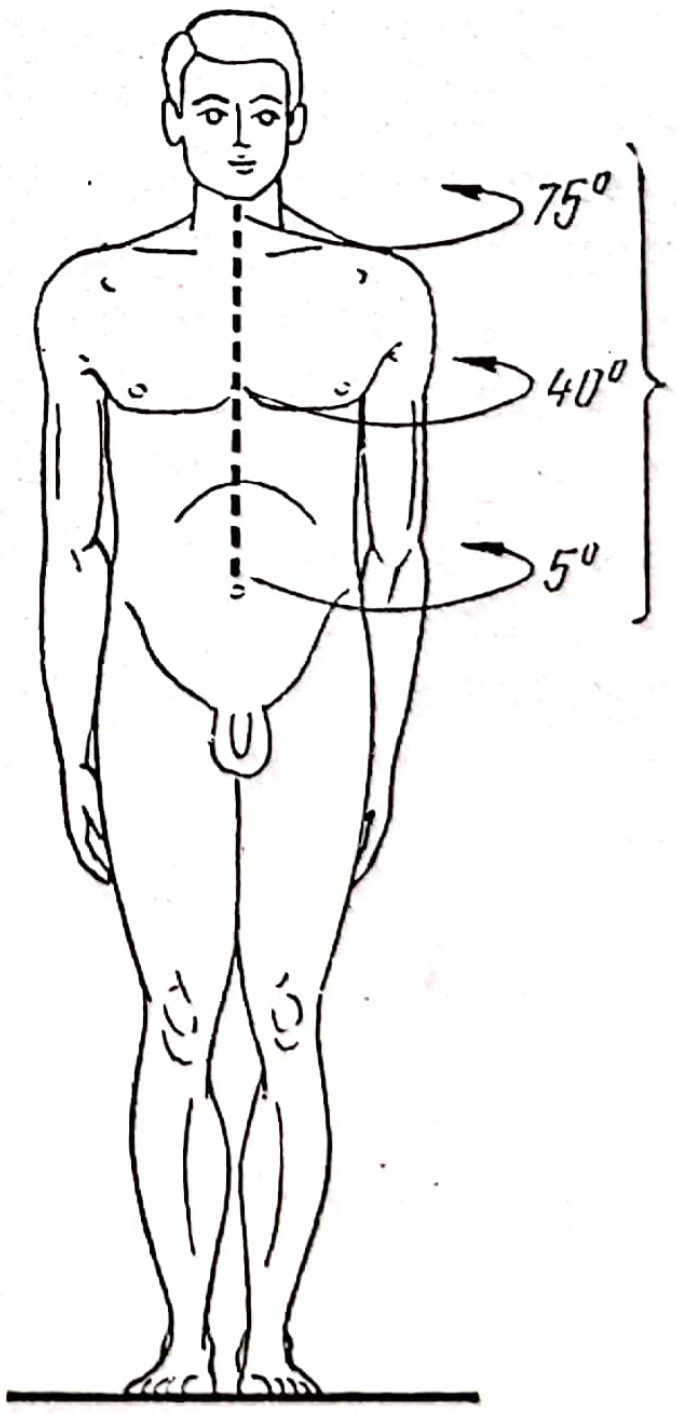

Fig. 8.6.9. — Amplitudinea mişcării de rotaţie.

zis al coloanei trebuie să includă examenul mobilității și sensibilitățății periferice, dat fiind multiplele cauze de ordin osos sau discal ce pot produce tulburări de compresiune fie asupra măduvei, fie asupra rădăcinilor (3).

Examinarea rahisului implică cercetarea concomitentă a structurilor moi retro- și laterorahidiene, care pot prezenta modificări variate legate tocmai de unele afecțiuni rahidiene. În acest sens, se vor examina, succesiv, regiunea cervicală sau a cefei, regiunea toracală, cea lombară și cea sacrococcigiană (vezi fig. 8.6.2).

În regiunea cefei este de remarcat proeminența apofizei spinoase a vertebrei C_7, care este folosită ca prim reper pentru numărătoarea vertebrelor. Tegumentul jumătății distale a acestei regiuni este foarte bogat în glande sebacee, ceea ce explică frecvența în această zonă a infecțiilor stafilococice. Aici se remarcă de obicei cicatricele vicioase, cheloide, rămase după inciziile furunculelor antracoide și, tot la acest nivel, abundența țesutului celular subcutanat favorizează formarea tumorilor lipomatoase, care pot atinge uneori dimensiuni impresionante, fuzînd către regiunea scapulară și deformînd-o apreciabil. Puternica musculatură a cefei, dispusă în patru planuri, poate fi sediul unor rupturi musculare ce survin la suprasolicitări sau al unor contracturi specifice — semn al iritației meningiene. Contractura poate avea și un caracter permanent sau spasmodic în cadrul *torticolisului posterior*, manifestat prin retroflexia și rotația capului, astfel încît bolnavul privește către partea mai afectată.

Regiunea toracală prezintă pe linia mediană șirul proeminențelor apofizelor spinoase, care în ansamblu alcătuiesc creasta spinoasă; acest șir al proeminențelor apofizare poate prezenta modificări de curbură în cadrul deformărilor coloanei sau de nivel al apofizelor, această ultimă modificare semnificînd deplasarea dorsală a vertebrei respective.

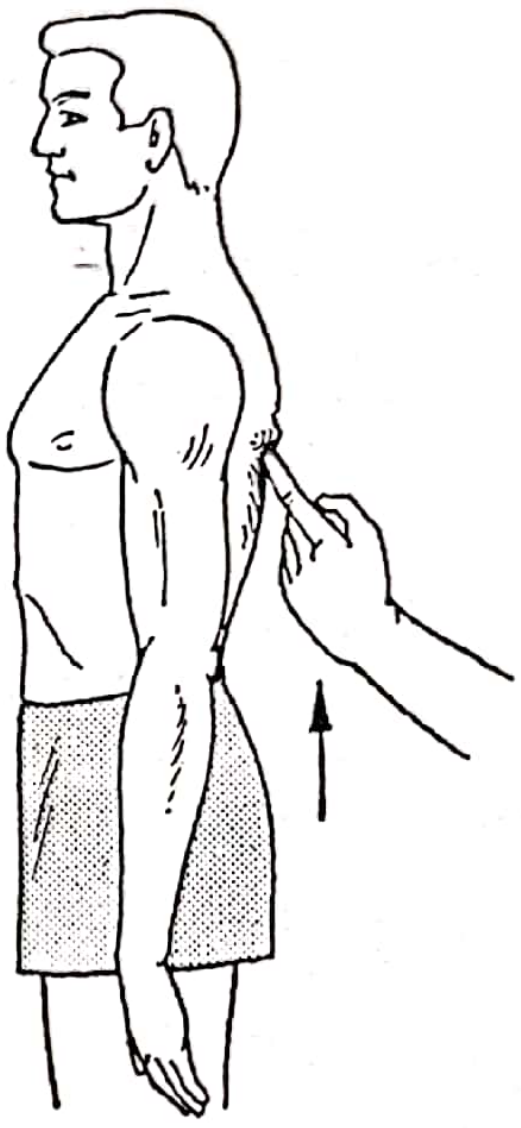

Fig. 8.6.10. — **Examenul crestei spinoase: „semnul treptei de scară".**

Pentru a putea depista această denivelare este bine ca examenul apofizelor să se facă prin palpare, alunecînd de jos în sus degetul care examinează (fig. 8.6.10), modalitate în care se poate înregistra și o denivelare puțin evidentă altfel.

De notat că în cele două treimi superioare ale acestei regiuni mobilitatea coloanei este foarte redusă, amplitudinea maximă a mișcărilor de flexie și extensie găsindu-se la nivelul vertebrelor T_{11}—T_{12}.

În regiunea lombară se observă o curbură — mai accentuată la femei — care alcătuiește lordoza fiziologică și care poate fi modificată fie în sensul accentuării sale, fie în sensul ștergerii, fie, de cele mai multe ori, în sensul devierilor lateral-compensatoare — scoliozele lombare — consecutive scurtării de diferite cauze a unui membru pelvian.

Musculatura spinală în această regiune cu precădere poate fi sediul unei contracturi evidente, care reprezintă un reflex de apărare spontan, în scopul imobilizării unei leziuni vertebrale sau a uneia discale. Uneori, contractura este atît de evidentă de o parte sau alta, încît favorizează o denivelare uşor vizibilă. Contractura acestei musculaturi conferă coloanei lombare o rigiditate extremă, închizînd spaţiile interspinoase şi interlamelare, astfel încît pătrunderea unui ac de puncţie rahidiană nu este posibilă pînă ce nu se obţine relaxarea.

Regiunea sacrococcigiană cuprinde structurile care alcătuiesc peretele dorsal al bazinului. Pe linia mediană, tegumentul acestei regiuni, în spaţiul dintre coccis şi marginea inferioară a anusului, prezintă adeseori o mică fosetă, rezultat al modificărilor suferite de eminenţa coccigiană. Frecvent la tineri, în această zonă se localizează procesele supurative datorate evoluţiei chisturilor pilonidale.

8.6.1.
Leziuni (malformaţii) congenitale

Coloana vertebrală poate fi sediul unor variate tipuri de leziuni congenitale, consecutive unor tulburări de embriogeneză ce pot surveni în fazele de dezvoltare membranoasă şi cartilaginoasă. Unele dintre acestea afectează numai structura osoasă a rahisului, altele şi pe cea nervoasă sau aceasta din urmă este influenţată prin intermediul modificărilor de statică vertebrală.

Unele malformaţii ale coloanei vertebrale nu sînt compatibile cu viaţa, altele sînt foarte rare, altele se recunosc de la naştere, iar unele se manifestă abia după ani de zile, în perioada de creştere sau în adolescenţă. Toate segmentele coloanei pot fi sediul unor leziuni congenitale, dar în general regiunile lombosacrată şi cervicală sînt zone de elecţie pentru malformaţiile vertebrale (19).

8.6.1.1.
Sindromul Klippel-Feil

Malformaţia congenitală cunoscută sub numele de sindromul Klippel (Maurice) — Feil (André) sau de „boala oamenilor fără gît“ este caracterizată prin reducerea numerică a vertebrelor cervicale şi prin sinostozarea celor prezente într-un bloc osos, larg deschis înapoi printr-o spină bifidă, care se întinde de la baza craniului pînă la primele vertebre toracale (10). În peste jumătate din numărul cazurilor, leziunea — care afectează în special sexul masculin — se însoţeşte şi de alte malformaţii osoase sau viscerale (2).

Aspectul bolnavului este caracteristic: absenţa aparentă a gîtului, cu implantarea capului direct pe trunchi, fapt confirmat şi de inserţia părului pînă la nivelul umerilor.

Din punctul de vedere al mobilităţii coloanei, la nivelul afectat mişcările de flexie şi extensie sînt imposibile, iar cele de lateralitate şi de rotaţie sînt limitate (19).

Radiografic, se constată sinostoză vertebrală cervicală.

Cu timpul pot apărea, ca urmare a compresiunii directe exercitate asupra măduvei cervicale de blocul vertebral sau prin intermediul unor fenomene ischemice intramedulare produse prin acelaşi mecanism, fenomene neurologice de tipul mielitei transverse (2) — proces inflamator care interesează măduva într-un segment dat, manifestîndu-se prin fenomene de parapareză, cu tulburări trofice, de sensibilitate (2) sau chiar de secțiune medulară completă (3).

8.6.1.2.
Coasta cervicală

Malformația care poartă denumirea de „coastă cervicală" se caracterizează prin modificări morfologice produse la nivelul zonei de tranziție a rahisului din regiunea cervicală către cea toracală. Sînt afectate vertebrele C_6 și mai ales C_7, afectare tradusă prin faptul că apofiza transversă respectivă își augmentează dimensiunile, de unde prezența uni- sau bilaterală la acest nivel a unei coaște supranumerare. Cel mai frecvent însă malformația interesează vertebra C_8, a cărei apofiză transversă este mai lungă, putînd ajunge în contact cu prima coastă, să fie legată de aceasta printr-un țesut fibrocartilaginos sau poate căpăta dimensiunile și morfologia unei coaste adevărate, articulîndu-se dorsal cu corpul și apofiza transversă a vertebrei respective și ventral cu sternul sau cu prima coastă (fig. 8.6.11).

Indiferent de forma sub care se prezintă malformația, ea poate rămîne asimptomatică, apreciindu-se că 20% din indivizii normali sînt purtători de coastă cervicală și că în 80% din cazuri aceasta este bilaterală. Malformația este descoperită numai întîmplător, printr-un examen radiografic făcut în cadrul examenelor de rutină pentru sindromul defileului cervicoaxilar, în alcătuirea căruia intră alături de alte manifestări (în special traumatice sau degenerative), sindrom caracterizat printr-o simptomatologie de ordin compresiv nervos (vezi 3.3 — „Neuropatii compresive") și mai ales vascular (vezi 2.1.4.1 — „Arteriopatii prin vasoconstricție", paragraful „Sindromul vasomotor de origine mecanică").

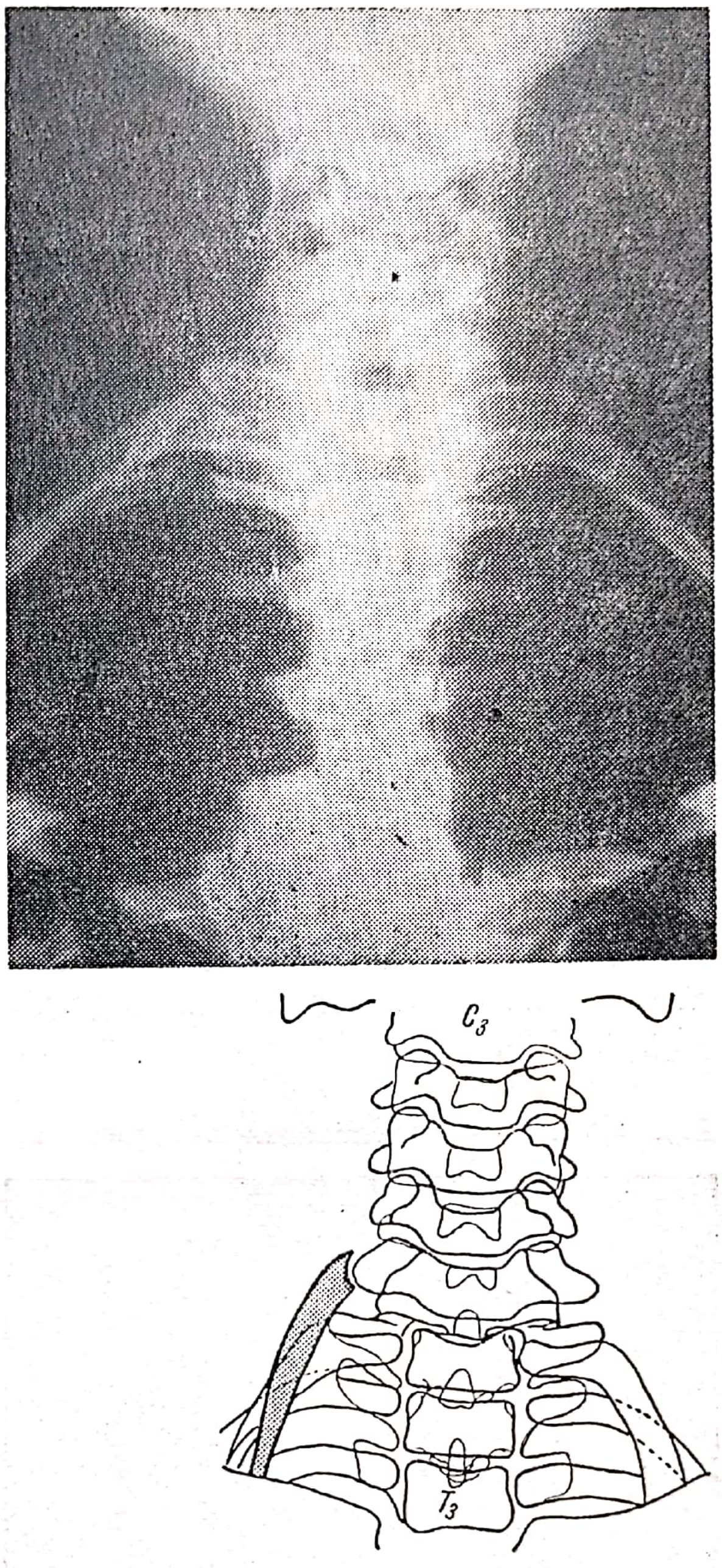

Fig. 8.6.11. — Coasta cervicală.

8.6.1.3.
Sacralizarea vertebrei L_5 și lombalizarea vertebrei S_1

Sînt malformații asemănătoare clinic, motiv pentru care sînt descrise împreună de către Weil (cit. de

19) sub denumirea de „sindrom de hipertranziție a coloanei lombosacrate".

Sacralizarea vertebrei L_5 este o anomalie destul de frecventă, afectînd circa 20% din indivizii normali. Poate cunoaște grade diferite, de la dezvoltarea exagerată a uneia dintre apofizele transverse — care ia aspectul unei apofize sacrate —, pînă la totala sudură a lui L_5 cu S_1.

Această anomalie este practic asimptomatică, manifestări de tip lombalgic apărînd numai cînd se supraadaugă leziuni degenerative (1) sau traumatice (2).

La examenul clinic al coloanei se constată o reducere a mobilității — în special a flexiei — în regiunea lombară, cu contractura uni- sau bilaterală a musculaturii paravertebrale adiacente.

Diagnosticul de certitudine îl oferă numai examenul radiografic (fig. 8.6.12).

Fig. 8.6.12. — Sacralizarea vertebrei L_5.

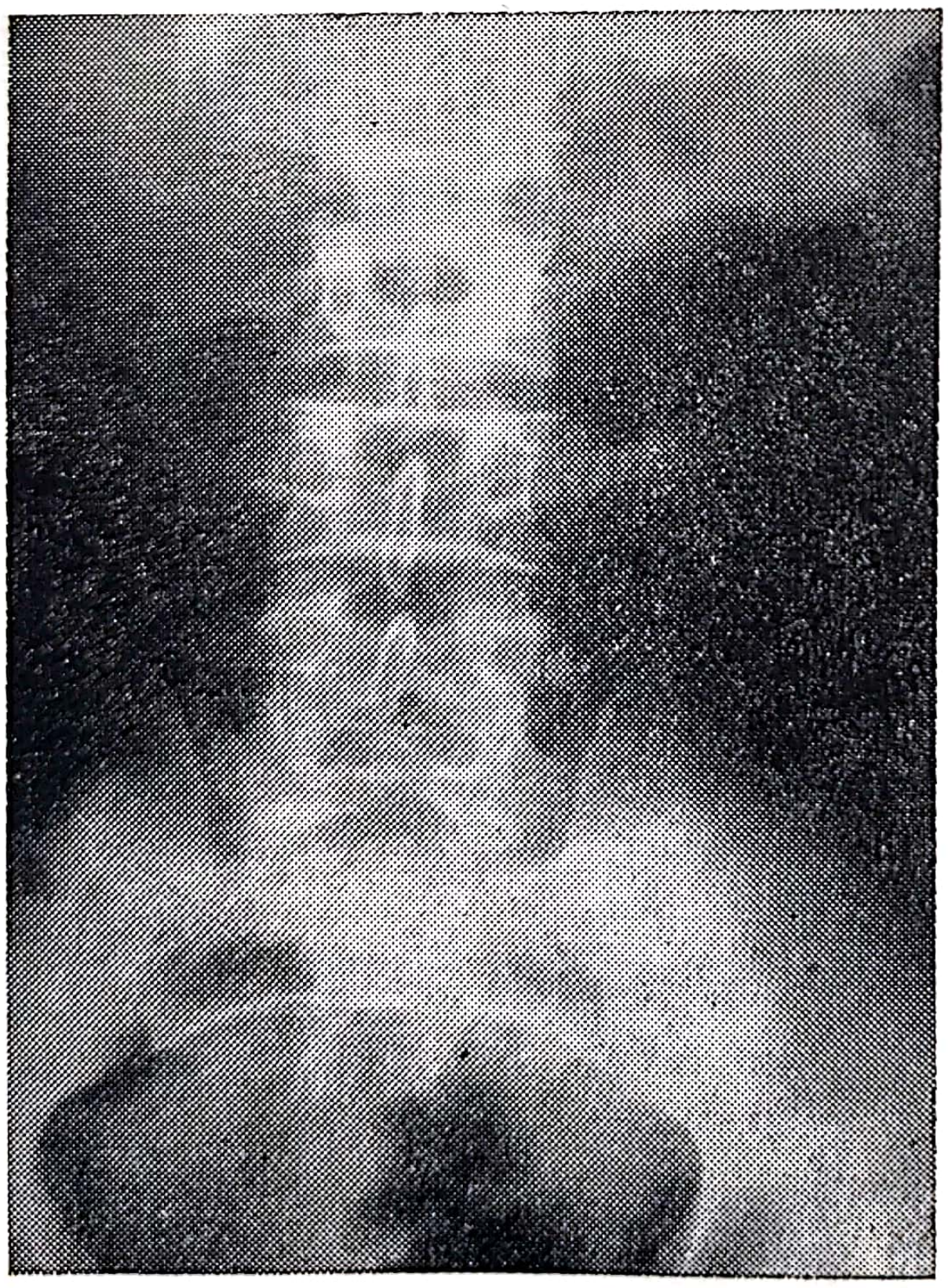

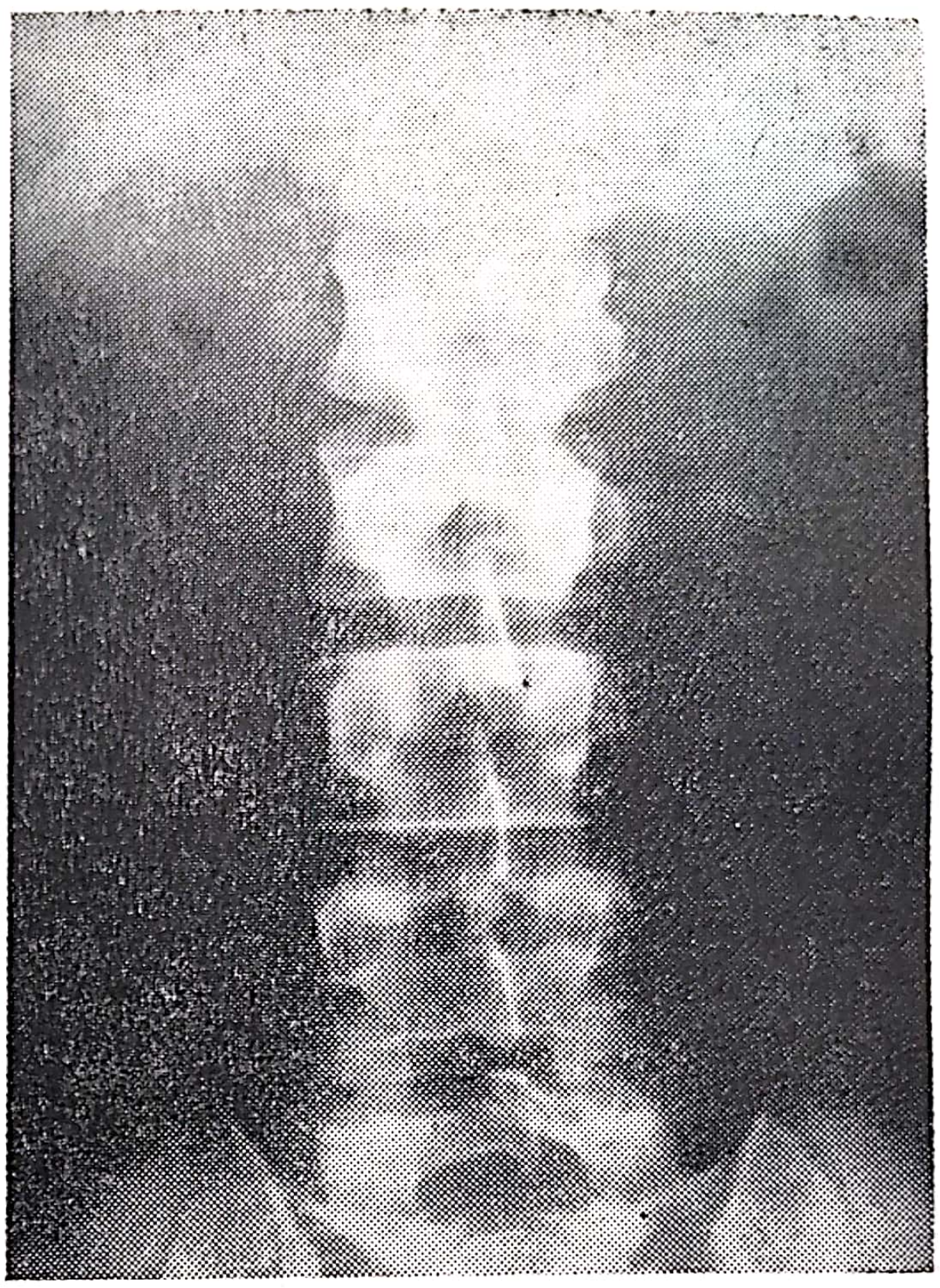

Fig. 8.6.13. — Lombalizarea vertebrei S_1.

Lombalizarea vertebrei S_1 este o anomalie rară, cu manifestări asemănătoare afecțiunii precedente, dar de intensitate mai redusă, întrucît nu ajunge să dea fenomene de compresiune radiculară (3).

Diagnosticul se stabilește și se confirmă radiografic (fig. 8.6.13).

8.6.1.4.

Spina bifida

Spina (lat. *spina* = vîrf, ascuțit) *bifida* (lat. *bifidus* = despicat), semnificînd bifiditatea liniei spinoase, integrează o serie de malformații ale coloanei vertebrale, în care, indiferent de formă, este întotdeauna prezent un grad de *rahischizis* (gr. *rhachis* = coloană vertebrală + *schisis* = diviziune), care reprezintă o fisură congenitală a apofizelor spinoase și, inconstant, ca urmare a defectului osos, o situare ectopică a unei părţi din conţinutul canalului rahidian.

Malformaţia este frecventă, întrucît afectează 1‰ din numărul nou-născuţilor, şi este urmarea nerealizării în luna a IV-a de viaţă intrauterină a fuziunii lamelor vertebrale pe linia mediană. Această fuziune începe în mod normal în segmentul toracal al coloanei şi se extinde cervical şi lombosacrat, în aceste ultime segmente rezultînd mai tardiv, din fuziunea sus-amintită, şirul apofizelor spinoase. Este motivul pentru care malformaţia este cel mai adesea localizată la nivelul acestor segmente de fuziune mai tardivă, sub forma de *spina bifida* cervicooccipitală şi lombosacrată. În aprecierea malformaţiei în segmentul lombosacrat trebuie să se ţină seama de faptul că la copii, pînă la vîrsta de 10 ani, există un hiatus lombosacrat fiziologic (3), astfel că în atribuirea unor eventuale suferinţe acestui aspect radiografic trebuie să existe circumspecţie.

Dehiscenţa coloanei vertebrale pe întregul şir al apofizelor spinoase nu este compatibilă cu viaţa. Rahischizisul, localizat cel mai adesea în regiunea lombosacrată, îmbracă două aspecte: *spina bifida* simplă sau *spina bifida occulta* şi *spina bifida* complexă sau *aperta*.

Spina bifida occulta este de fapt un simplu rahischizis, care cel mai adesea este asimptomatic, fiind descoperit întîmplător cu ocazia unui examen radiografic, indicat de o cu totul altă afecţiune, şi aceasta în general după mulţi ani de viaţă (fig. 8.6.14).

La nou-născut, în formele simptomatice, la nivelul segmentului afectat se poate constata prezenţa unei formaţiuni tumorale lipomatoase, care maschează, cel puţin în parte, deficitul osos, care altfel este identificabil palpatoriu prin prezenţa a două şiruri de apofize spinoase paralele situate paramedian. Alteori, în locul formaţiunii lipomatoase se află o zonă cicatriceală sau o tumoretă angiomatoasă (21). Rahischizisul poate fi asociat şi cu alte malformaţii, în special ale membrelor.

Cel mai adesea, acestui defect al coloanei lombosacrate îi este atribuit enurezisul, care însă în realitate — dat fiind vindecarea ce survine spontan în marea majoritate a cazurilor pînă la vîrsta de 10—12 ani — exclude *spina bifida* ca patogenie exclusivă.

Spina bifida aperta este o malformaţie mai rară, în care rahischizisul este însoţit de malformaţii meningiene şi medulare, rezultînd două aspecte anatomopatalogice: *spina bifida aperta chistică* şi *spina bifida cu tumoare* (3).

Spina bifida aperta chistică este localizată cel mai adesea în regiunea lombosacrată şi are, la

Fig. 8.6.14. Spina bifida.

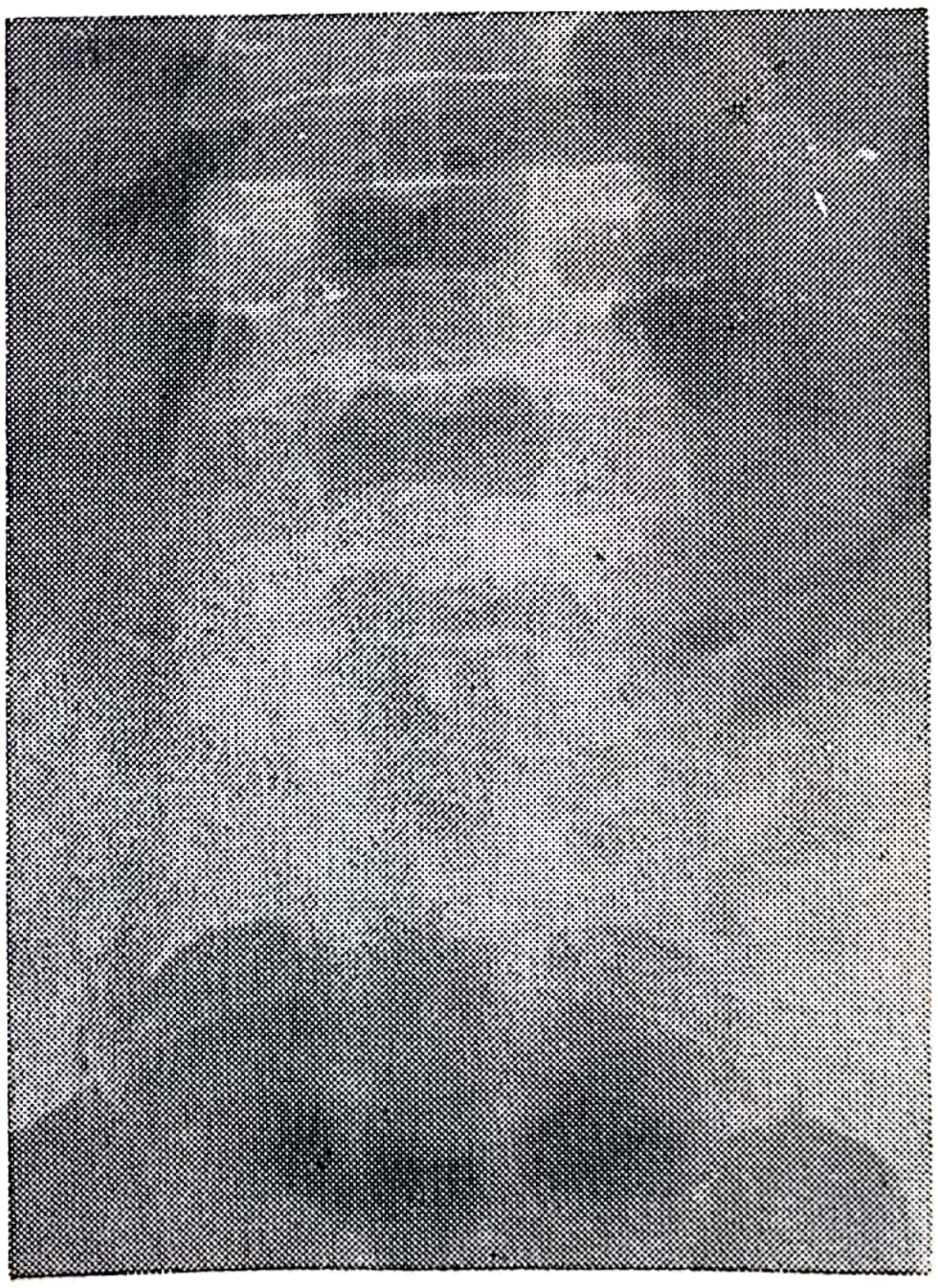

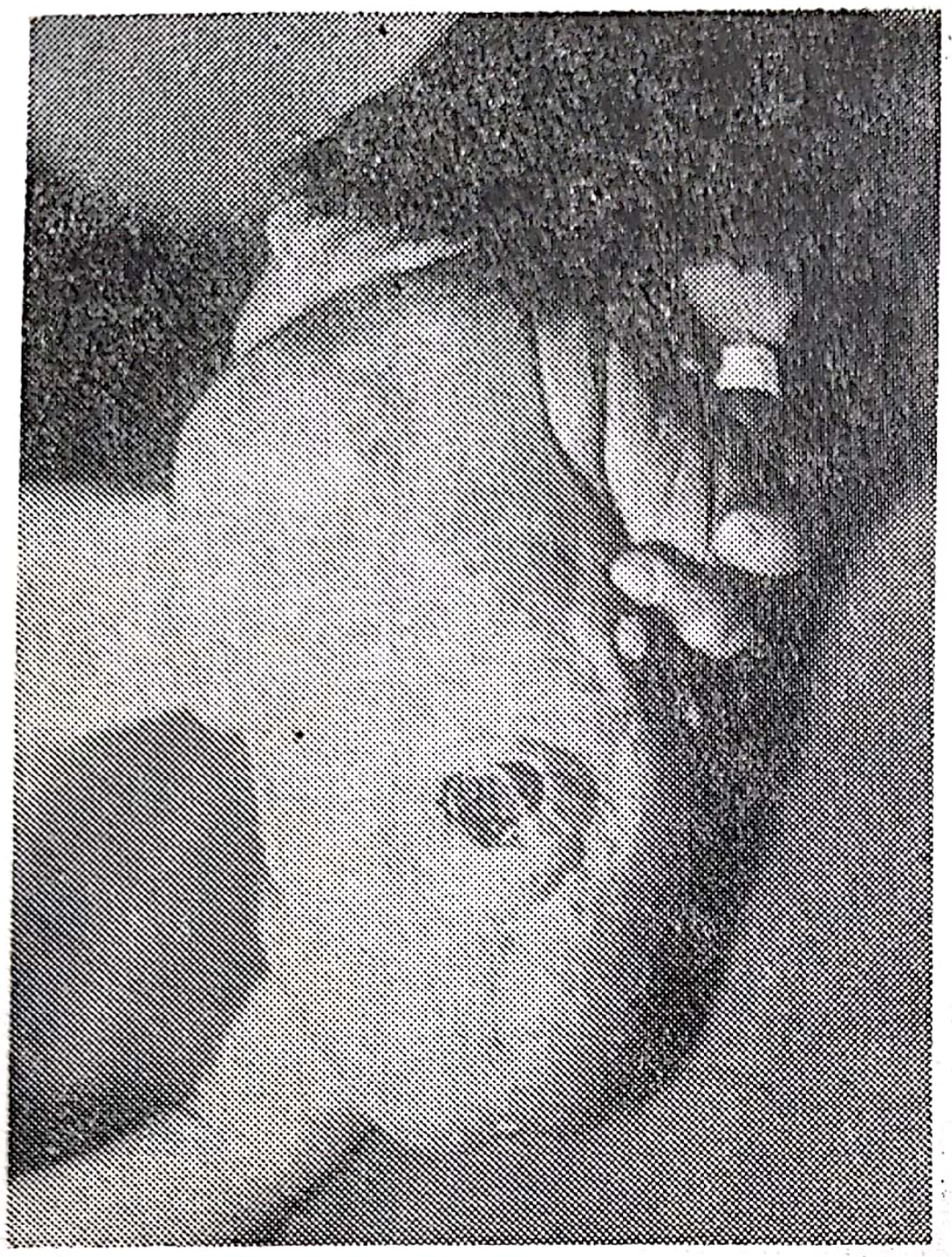

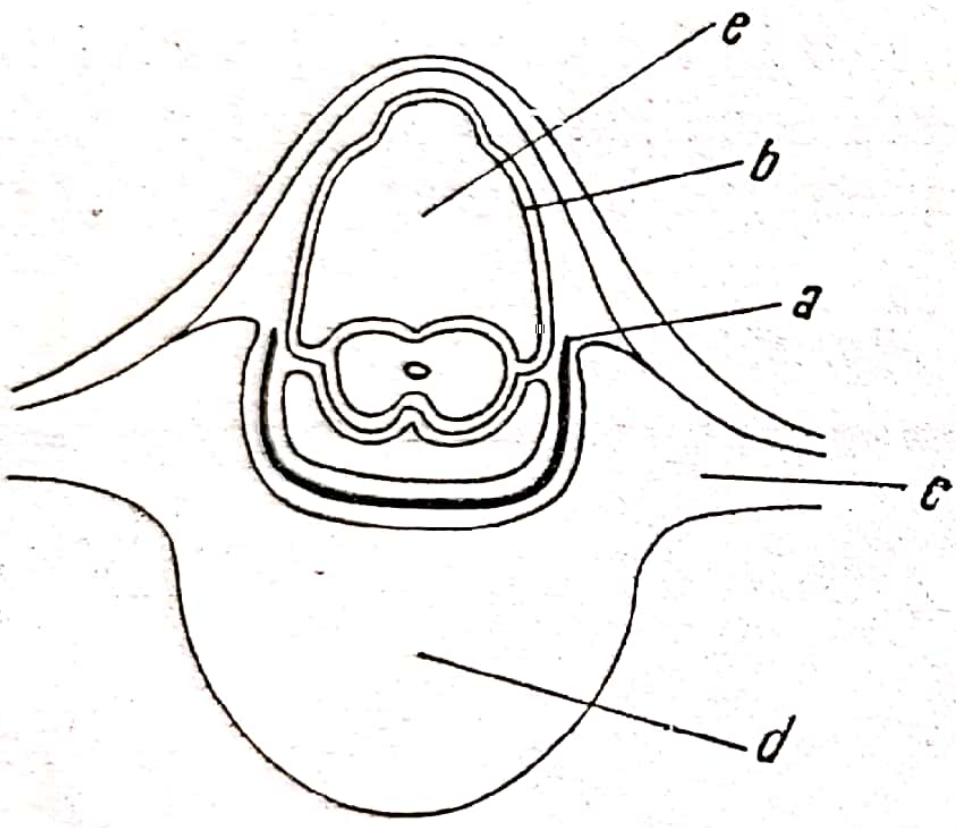

Fig. 8.6.15. — *Spina bifida* cu meningocel. *a* — *dura mater;* *b* — arahnoida; *c* — lama vertebrală; *d* — corpul vertebral; *e* — meningocelul.

rîndul ei, două forme: cu *meningocel* și cu *meningomielocel (mielocel)*, aceasta din urmă fiind de 3—4 ori mai frecventă decît prima (28).

Spina bifida aperta chistică cu meningocel este caracterizată printr-un defect meningian dural, *pia mater* și arahnoida fiind normal dezvoltate (21), ceea ce conduce la formarea unui chist alcătuit din învelișurile măduvei și care conține lichid cefalorahidian. Chistul este acoperit de un tegument de aspect normal (vezi fig. 8.6.15), poate comunica sau nu cu spațiul subarahnoidian și integra elemente nervoase ale cozii de cal, ceea ce determină fenomene nervoase caracteristice.

Spina bifida aperta cu meningomielocel. În această formă oprirea în dezvoltare survine în epoca fetală, astfel că cilindrul medular rămîne deschis la nivelul extremității sale caudale sub forma unei plăci care alcătuiește o parte din peretele dorsal al chistului și care este denumită „aria medulo-vasculară", de colorație roșie-brună, bogat vascularizată; în jurul acesteia este o altă zonă, de culoare cenușie, constituită de *pia mater* — „zona epitelioseroasă"; în fine, la periferia sau la baza formațiunii există o altă zonă de aspect cutanat — „zona dermatică" (7) (fig. 8.6.15). Între placa medulară și *dura mater* sînt interpuse elemente ale cozii de cal (3), a căror alterare determină simptomatologia respectivă.

Spina bifida aperta cu tumoare se caracterizează prin prezența la nivelul rahischizisului a unei formațiuni tumorale fibrolipomatoase, de obicei sesilă, situată subcutanat și mobilă la piele, dar aderentă la planurile profunde. Tumoarea poate fi situată extradural sau extra- și intradural, înglobînd elementele cozii de cal, pe care le comprimă, determinînd tulburări neurologice (3).

8.6.1.5.

Depresiunea și fistula sacrococcigiană

După cum arată și denumirea, este vorba de o leziune caracterizată prin prezența unei adîncituri cutanate unice, denumită și „fosetă retroanală" sau „fosetă coccigiană" (25), situată pe linia mediană, către vîrful coccisului, a articulației sacrococcigiene sau la nivelul hiatului sacral. Uneori, această depresiune se adîncește mai mult și capătă un aspect infundibular, transformîndu-se într-o fistulă oarbă externă.

8.6.2.

Leziuni traumatice

În condițiile vieții moderne traumatismele rahisului au devenit frecvente, reprezentînd cam 7% din leziunile aparatului locomotor. Sînt datorate în special accidentelor de circulație, sport și muncă. În cadrul patologiei rahisului, fracturile înregistrează o mare frecvență, din totalitatea afecțiunilor rahidiene 50% fiind traumatice. Datorită anatomiei rahisului, leziunea traumatică este cel mai adesea complexă, interesînd variate structuri și determinînd un polimorfism lezional particular, caracterizat, paradoxal, în afara eventualelor manifestări neurologice, printr-o sărăcie simptomatică apreciabilă. Acesta este unul dintre motivele pentru care diferențierea leziunilor traumatice ale rahisului în amielice și mielice, propusă de Putti (Vittoris) încă în 1938, își păstrează întreaga valabilitate. Școala românească de neurochirurgie (2) consideră însă că, cel puțin în privința fracturilor de coloană, trebuie considerat că orice leziune de acest fel prezintă un potențial de risc medular, putîndu-se complica neurologic în momentul accidentului, în urmările imediate ale acestuia sau tardiv, îmbrăcînd aspectul leziunilor sechelare. De aceea, în cadrul oricărui traumatism ce a survenit în condiții în care coloana vertebrală ar putea fi interesată, examinarea acesteia trebuie făcută cu multă atenție, și cînd spunem aceasta ne referim și la explorarea neurologică corespunzătoare.

În general, leziunile traumatice ale coloanei se datoresc mai rar unor acțiuni directe și mai totdeauna unor acțiuni indirecte, reprezentate de suprasolicitări care accentuează sau, dimpotrivă, redresează curburile fiziologice ale acesteia. În producerea fracturilor intervine, tot ca o cauză indirectă, șocul vertical, fie că acesta se execută de sus în jos, fie de jos în sus.

8.6.2.1.

Entorsa rahisului

Este o leziune rară, produsă ca urmare a unor suprasolicitări ce determină lezări ligamentare, fără modificări în raporturile apofizelor articulare. Leziunea este practic identificabilă numai în segmentul cervical și este urmată de o atitudine antalgică de imobilitate a gîtului, asemănătoare cu aceea din torticolis și menținută prin contractura mușchilor de la acest nivel (19).

La examenul clinic se constată o limitare netă, antalgică, a mișcărilor gîtului, cu durere profundă la apăsare și, eventual, cu identificarea proeminenței apofizei spinoase respective — semne mai greu de interpretat însă, dat fiind nivelul de elecție al leziunii (vertèbrele C_5, C_6, C_7), nivel de maximă mobilitate și solicitare și pentru celelalte tipuri de leziuni traumatice.

8.6.2.2.

Luxația rahisului

Această leziune îmbracă aspectul fie al unei subluxații, denumită și „luxație tranzitorie", întrucît se reduce de la sine, fie al unor luxații adevărate, acestea din urmă asociindu-se, după opinia multor autori, întotdeauna cu fractura.

Din cauza structurii anatomice, luxația nu se poate produce practic decît în regiunea cervicală a rahisului, în care dispoziția fațetelor articulare vertebrale, ca și mobilitatea existentă în acest segment permit o astfel de leziune, și mult mai rar la nivelul joncțiunii toracolombare.

În general, luxația se produce prin flexia exagerată a capului, așa cum se întîmplă de exemplu în cazul unui plonjon greșit la înot, prin extensia forțată, ca în accidentele de circulație prin tamponare din spate, sau prin rotația forțată, ca în cazul loviturilor laterale în box. Pentru regiunea toracolombară mecanismul luxației poate fi același.

Deplasarea vertebrelor luxate se face de obicei către înainte și producerea leziunii poate fi sesizată chiar de accidentat prin perceperea unui cracment, care reprezintă momentul rupturii ligamentelor și al lezării uneia sau ambelor apofize articulare.

În *luxația bilaterală* cervicală, capul este în flexie forțată, astfel că bărbia ia contact cu sternul; dacă contractura musculară antalgică sau grosimea părților moi în ansamblu nu sînt prea mari, se poate identifica o depresiune corespunzătoare apofizei spinoase deplasate ventral, iar prin tușeu faringian se poate simți proeminența anormală a corpului vertebral luxat, în special în zona de proiecție a vertebrei C_5.

Luxația unilaterală poate fi recunoscută după poziția capului consecutiv accidentului: este înclinat de partea lezată, cu gîtul rotat către partea indemnă (19).

De remarcat că, indiferent de aspectul clinic sau radiografic al luxației, se impune un examen neurologic atent, deoarece, cu toate că dimensiunea mai mare a canalului rahidian în regiunea cervicală oferă un spațiu perimedular mai larg, se pot produce leziuni mielice analoage celor din fracturi, fie prin compresiunea indirectă exercitată de un hematom endocanalar, fie prin strivirea măduvei între arcul dorsal al vertebrei supraiacente și corpul vertebrei subiacente (19). Dealtfel, durerea, prezentă din momentul producerii accidentului și exacerbată de orice mișcare, nu este numai locală, ci poate iradia în teritoriul plexului brahial, aceasta constituind un test al interesării originii acestor nervi.

8.6.2.3.

Fractura rahisului

Frecvența crescîndă a fracturilor rahisului se datorește accidentelor de muncă și circulație. Aceste leziuni prezintă un interes diagnostic cu totul deosebit, datorită pe de o parte sărăciei simptomatice sub care se înfățișează o fractură amielică și, pe de alta, riscului medular prezent în orice tip de leziune traumatică vertebrală și în orice moment evolutiv al acesteia (2). Este necesar ca într-un traumatism major, într-un politraumatism sau ori de cîte ori condițiile de producere a accidentului fac posibilă interesarea sub o formă sau alta a rahisului, medicul care acordă primul ajutor să execute și o examinare atentă a integrității coloanei vertebrale, mai ales că de cele mai multe ori violența traumatismului în cauză face ca accidentatul să fie examinat inițial în stare de șoc.

Fractura rahisului se produce sub acțiunea unor forțe adesea combinate care acționează asupra unei unități vertebrale de bază, constituită din două vertebre alăturate și din complexul discoligamentar. Există mai multe variante de suprasolicitare care dau naştere acestei leziuni, între acestea hiperflexia şi hiperextensia ocupînd primul loc, urmate de rotaţie şi de forfecare (28) — mecanisme care fac să cedeze în primul rînd elementele discoligamentare şi, în final, să se producă fractura prin smulgere. Se adaugă mecanismul de inducere a fracturii prin tasare sau telescopare, întîlnit în cazul căderilor de la înălţime, în accidentele de paraşutism, cînd cedează în primul rînd elementele osoase, rezultînd fractura cominutivă.

Suprasolicitarea interesează cu precădere regiunea de tranziţie toracolombară a coloanei, zonă de maximă mobilitate a rahisului, denumită şi „zona de inflexiune Lambert", corespunzătoare vertebrelor T_{12}—L_1 (fig. 8.6.16).

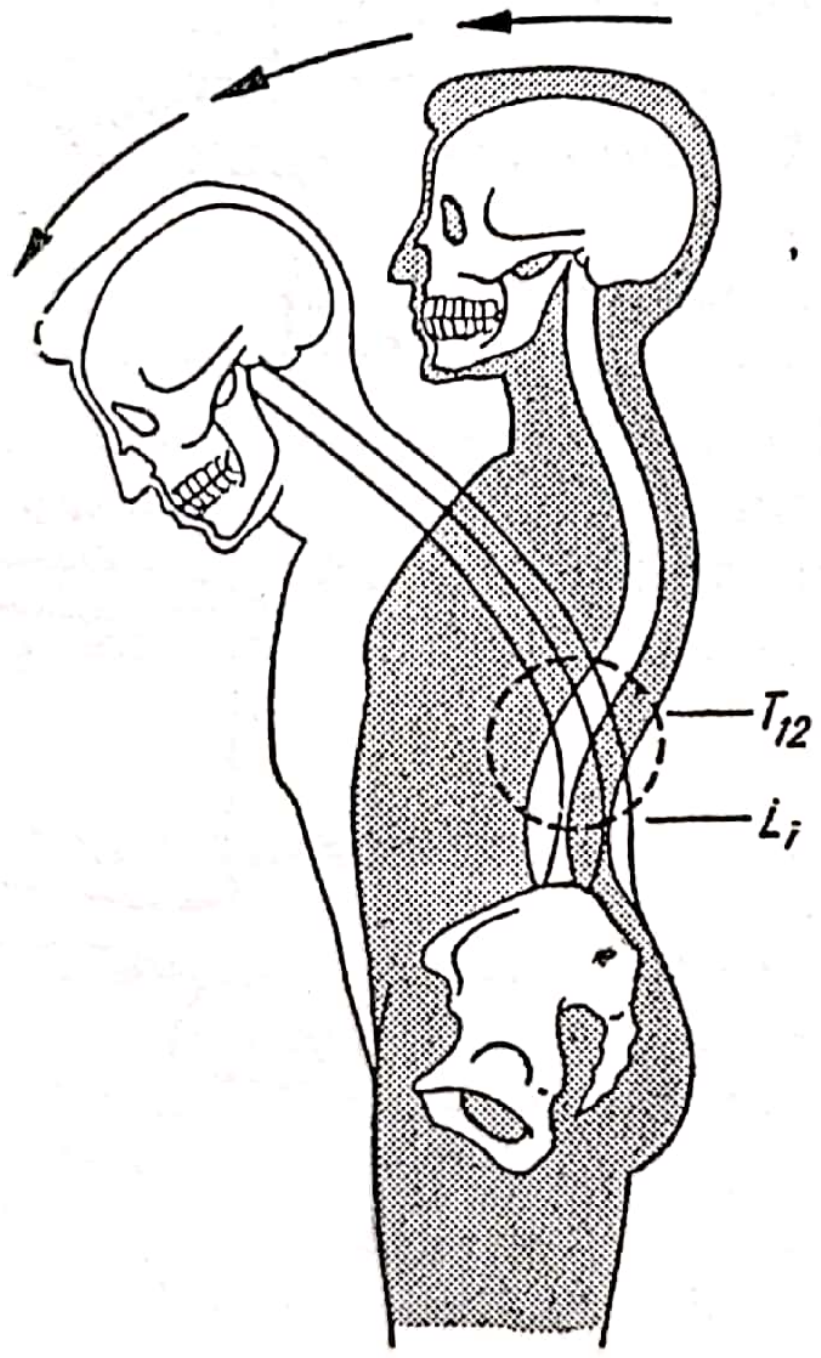

Fig. *8.6.16.* — Zona de inflexiune Lambert.

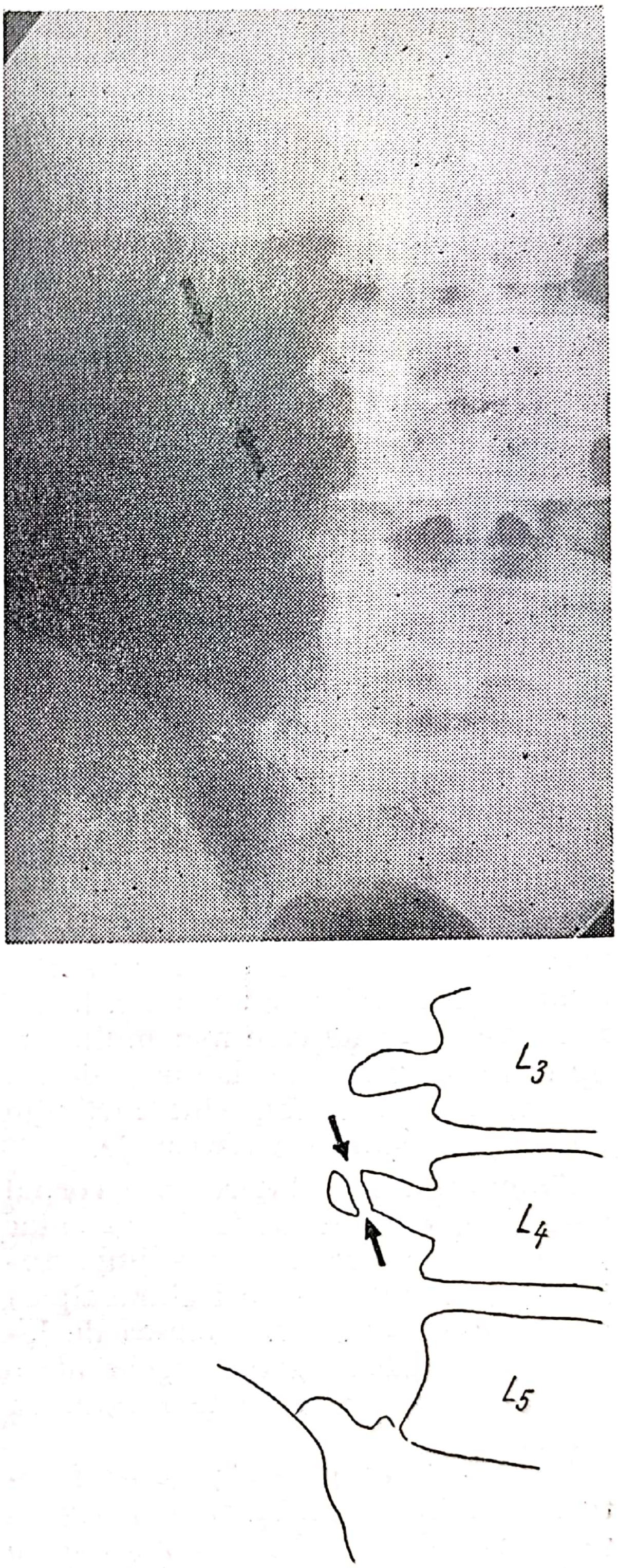

Fig. *8.6.17.* — Fractură de apofiză transversă a vertebrei L_4.

În această zonă, sub acţiunea impactului, lordoza lombară tinde să se redreseze, iar cifoza dorsală să se accentueze, astfel că în ansamblu aceste curburi ajung să formeze împreună un arc de cerc a cărui rază diminuă cu atît mai mult, cu cît apăsarea este mai mare, rezultînd în cele din urmă linia de fractură.

Regiunea cervicală este de asemenea un sediu frecvent de fractură, datorită mobilității acestui segment care poate suporta suprasolicitări, urmată în ordine de regiunea toracală la nivelul vertebrei T_5 — considerată vertebra cea mai fragilă a coloanei — și de regiunea lombară la nivelul vertebrei L_3.

În 70—88% din cazuri leziunea — care poate fi o fractură parțială sau totală — interesează o singură vertebră.

Fractura parțială poate interesa oricare dintre componentele osoase ale vertebrei, izolat sau combinat, mai frecvent însă sistemul apofizar transvers al vertebrelor lombare, în special L_3—L_4 (fig. 8.6.17), care cedează sub acțiunea unor impacturi directe ce determină adeseori și leziuni concomitente ale viscerelor parenchimatoase regionale.

O astfel de fractură poate trece neobservată, mascată fiind de simptomatologia mai zgomotoasă a leziunilor asociate; de cele mai multe ori durerile acuzate de bolnav, destul de modeste dealtfel, sînt atribuite unei componente reumatismale.

Fractura totală interesează corpul vertebral, care se tasează sau chiar „explodează“ sub acțiunea impactului (fig. 8.6.18). Este o leziune tipică a adultului, favorizată adesea de leziuni distrofice sau degenerative preexistente care slăbesc soliditatea coloanei.

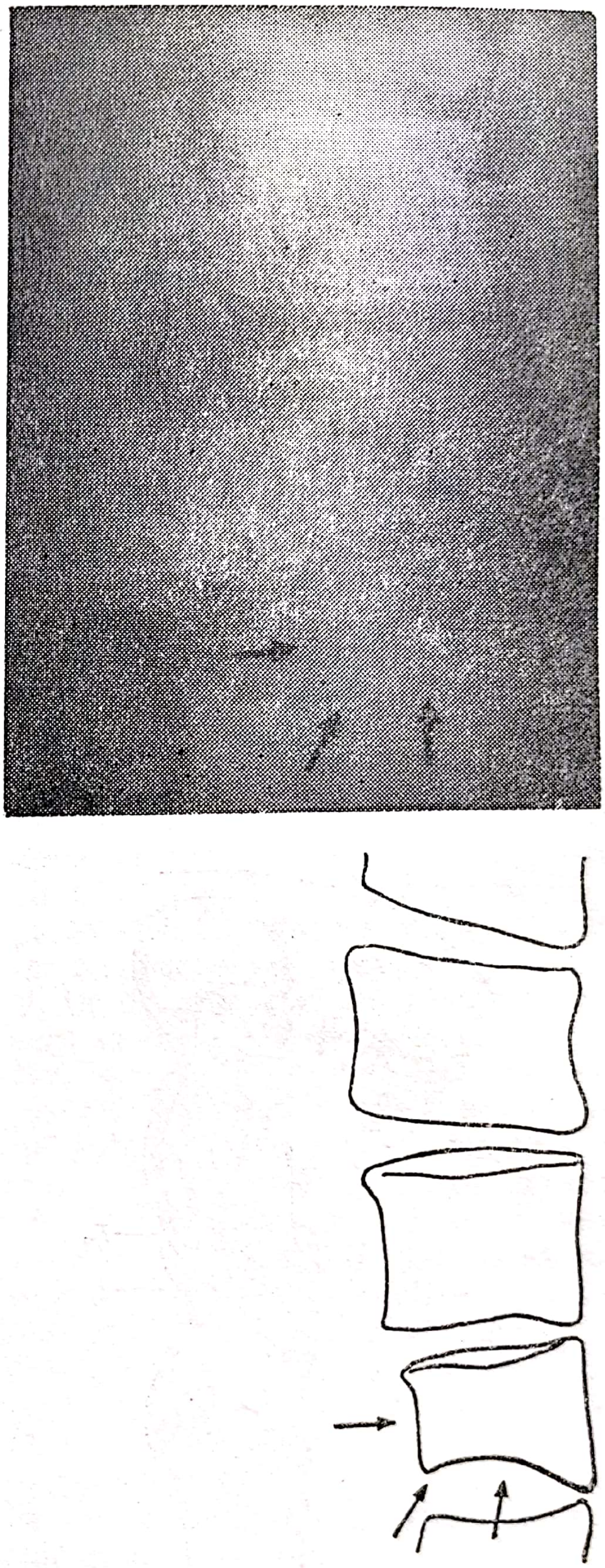

Fig. 8.6.18. — Fractură de corp vertebral (tasare).

În aprecierea gravității unei fracturi vertebrale, cu referire deosebită la riscul medular, trebuie să se țină seama de caracterul de stabilitate sau de instabilitate al fracturii. În acest sens, se consideră (29) că fractura anterioară a corpului vertebral, ca și fracturile parcelare izolate sau asociate ale sistemelor apofizelor spinoase sau transverse, ca și ale lamelor vertebrale sînt leziuni stabile cu potențial de complicații medulare reduse. În schimb, fracturile care interesează segmentul vertebral mijlociu, care cuprinde „zidul vertebral dorsal“, alcătuit din ligamentul vertebral dorsal, cu inserțiile discale și osoase, pediculii vertebrali și apofizele articulare (29), sînt fracturi instabile, cu risc major pentru structurile nervoase.

Fracturile vertebrale amielice determină, ca simptomatologie de oarecare specificitate, durere spontană și mai ales provocată la nivelul apofizei spinoase a vertebrei afectate și lărgirea eventuală a spațiului dintre apofizele spinoase interesate în focarul lezional. Fără caracter de specificitate este constatarea contracturii musculare reflexe, antalgică, care determină o variabilă impotență funcțională. În fractura apofizei spinoase se poate percepe, la examen, crepitația osoasă. În regiunea toracală și în special la subiecți slabi, se poate constata o deformare a liniei spinoase, ca o cifoză determinată de proeminența apofizei spinoase subiacente vertebrei fracturate.

De cea mai mare importanță pentru examenul clinic este de a discerne, din complexul lezional, participarea eventuală a structurilor nervoase. Precizarea leziunilor osoase o face *examenul radiografic*.

8.6.2.4.
Spondilita traumatică

Este descrisă și sub numele de sindrom Kümmell (Herman) — Verneuil (Aristide August) și este caracterizată prin dureri reziduale la nivelul unei vertebre traumatizate; uneori, la acest nivel există o gibozitate redusă (18). Se pare că apariția acestui sindrom este favorizată de suprasolicitarea rahisului la indivizi la care traumatismul inițial a rămas fără urmări identificate, deși a existat un focar de fractură cu osteoporoză posttraumatică (René Leriche).

De cele mai multe ori, traumatismul inițial este uitat de bolnav cînd vine să consulte medicul pentru durere și oarecare greutate în executarea mișcărilor vertebrale mai ample; ulterior, apar dureri vagi — de obicei lombare — și în cele din urmă, uneori după un interval de peste un an, durerile dorsolombare se intensifică, putîndu-se identifica în această fază tardivă și o eventuală cifoză moderată; uneori pot fi prezente și discrete tulburări neurologice de tip parestezic și chiar exagerarea reflexelor tendinoase.

Radiografic — în special pe clișeul din profil — se poate constata leziunea, care constă în deformarea cuneiformă, prin tasare, a vertebrei.

8.6.2.5.
Traumatismele vertebromedulare

Interesarea structurilor nervoase mieloradiculare în traumatismele rahisului reprezintă un procent important, variabil în funcție de regiune, și anume între 33 și 55%, pentru rahisul cervical, și 100%, pentru rahisul toracocervical și cel lombar (2). Ea constă în leziuni meningo-medulo-radiculare, izolate sau asociate, urmare a unor traumatisme directe, reprezentate de eschile vertebrale, de deplasarea corpului vertebral, sau a unor traumatisme indirecte, reprezentate în special de factori de compresiune. Prezența semnelor neurologice la un traumatizat vertebral certifică o gravitate deosebită a leziunii, care, ținînd cont de topografia vertebromedulară, poate fi localizată cu precizie.

Stabilirea nivelului leziunii medulare sau radiculare se face în funcție de repartiția teritorială periferică a tulburărilor nervoase și de tipul acestora, de mare ajutor fiind schema recomandată de Chipault (29) (30) (38), care permite detectarea perechii de nervi rahidieni interesate. Pentru aceasta trebuie să se țină seama de faptul că limita cranială a măduvei se găsește la jumătatea distanței dintre gaura occipitală și marginea superioară a arcului vertebrei atlas, iar cea distală se găsește, la bărbat, la nivelul vertebrei L_1, la femei la L_2, iar la copil la L_3. De asemenea, se va ține seama de faptul că segmentul cervical al măduvei începe la nivelul vertebrei atlas și se termină la nivelul spațiului al VI-lea intervertebral cervical, de unde începe segmentul toracal, care se termină la nivelul apofizei spinoase a vertebrei T_9. De la acest nivel începe segmentul lombar (fig. 8.6.19) al măduvei, care se termină la nivelul vertebrei T_{10}, de unde începe segmentul medular sacrat, care se termină la marginea superioară a vertebrei L_1.

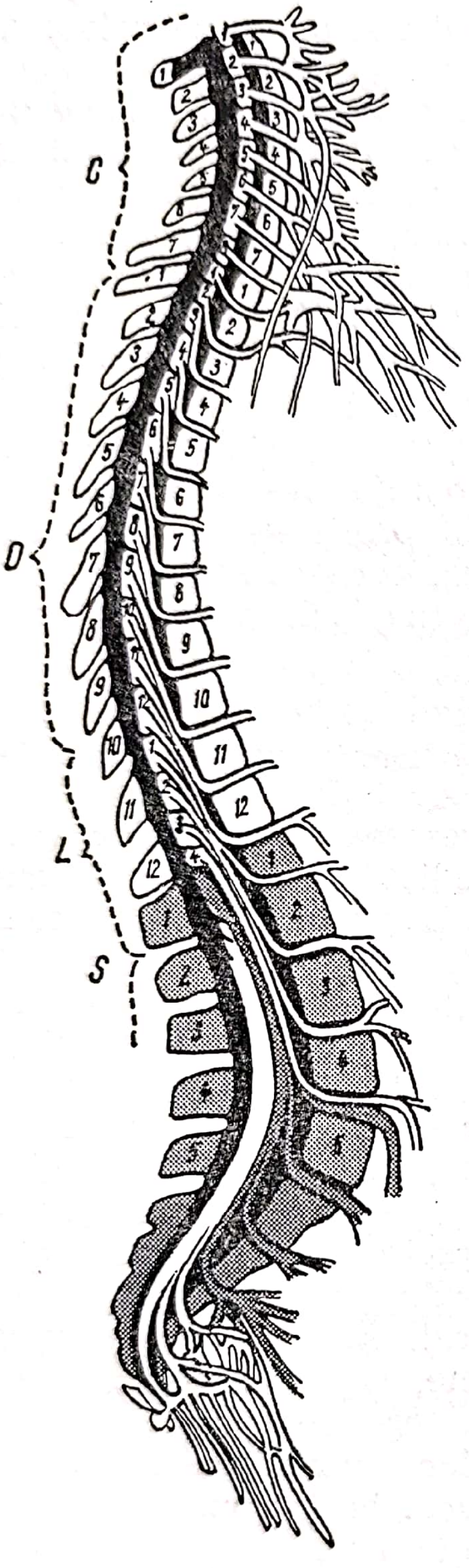

Fig. 8.6.19. — Topografia vertebromedulară.

Din punctul de vedere al topografiei vertebromedulare, trebuie să se țină seama de faptul că măduva cervicală este considerată a fi segmentul care dă naștere primelor patru perechi de nervi rahidieni, urmînd măduva brahială, de unde iau naștere perechile cervicale a V-a, a VI-a, a VII-a și a VIII-a, precum și perechea I toracală, apoi măduva toracală, din care iau naștere unsprezece perechi toracale, apoi măduva lombară, din care iau naștere primele patru rădăcini lombare, măduva sacrată, din care iau naștere perechea a V-a lombară și primele două sacrate, urmată de conul medular, din care iau naștere ultimele trei perechi sacrate și nervul coccigian (38).

Deoarece segmentele medulare nu corespund topografic celor vertebrale, se face apel la schema lui Chipault, prin care se poate determina nivelul de emergență a rădăcinilor nervoase în felul următor (fig. 8.6.20): în regiunea cervicală se identifică inițial vertebra C_7 — proeminenta, în funcție de care numărul rădăcinii respective se află adăugîndu-se 1, deci la nivelul lui C_5 se află a VI-a pereche de nervi rahidieni din măduva cervicală; în regiunea toracală, pînă la vertebra T_6 se adaugă cifra 2, deci la nivelul vertebrei T_5 se află rădăcina a VII-a a măduvei toracale; distal de vertebra T_6 se adaugă cifra 3, deci la nivelul vertebrei T_{12} se află rădăcina a III-a din măduva lombară (vezi fig. 8.6.19); fundul de sac dural se găsește, ventral, la nivelul vertebrei L_2 și, dorsal, la nivelul primei apofize spinoase sacrate (31).

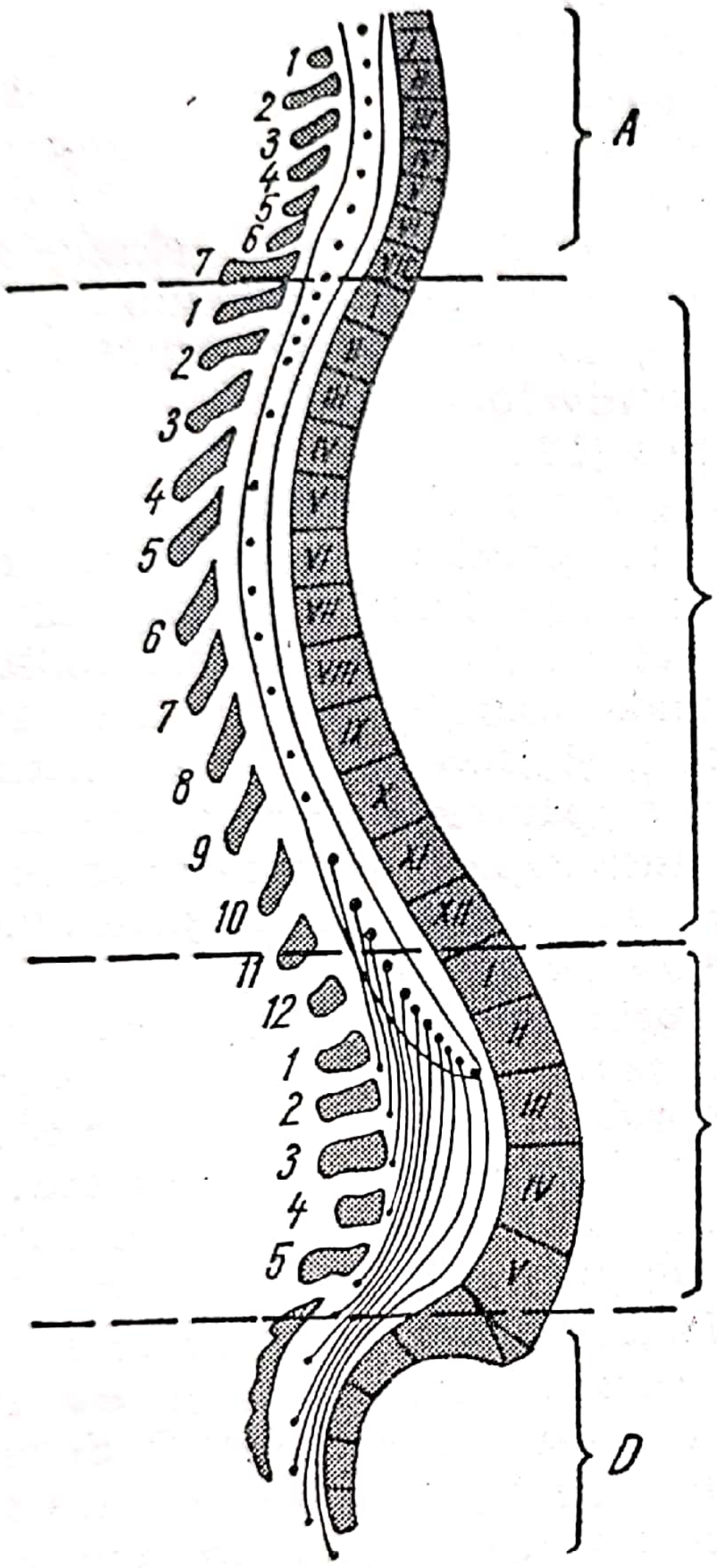

Fig. 8.6.20. — Schema lui Chipault pentru determinarea nivelului de emergență a rădăcinilor nervoase (*după Proust*).

A — regiunea cervicală; *B* — regiunea toracală; *C* — regiunea lombară; *D* — regiunea sacrococcigiană.

Cunoscîndu-se teritoriile motorii și senzitive dependente de fiecare rădăcină de nervi rahidieni (vezi 3 — „Semiologia bolilor chirurgicale ale nervilor periferici") și de segmentul de măduvă corespunzător, ca și situarea principalelor centre reflexogene (fig. 8.6.21), se poate ști care sînt simptomele ce însoțesc o anumită leziune medulară sau, în funcție de aceste simptome, ce ră-

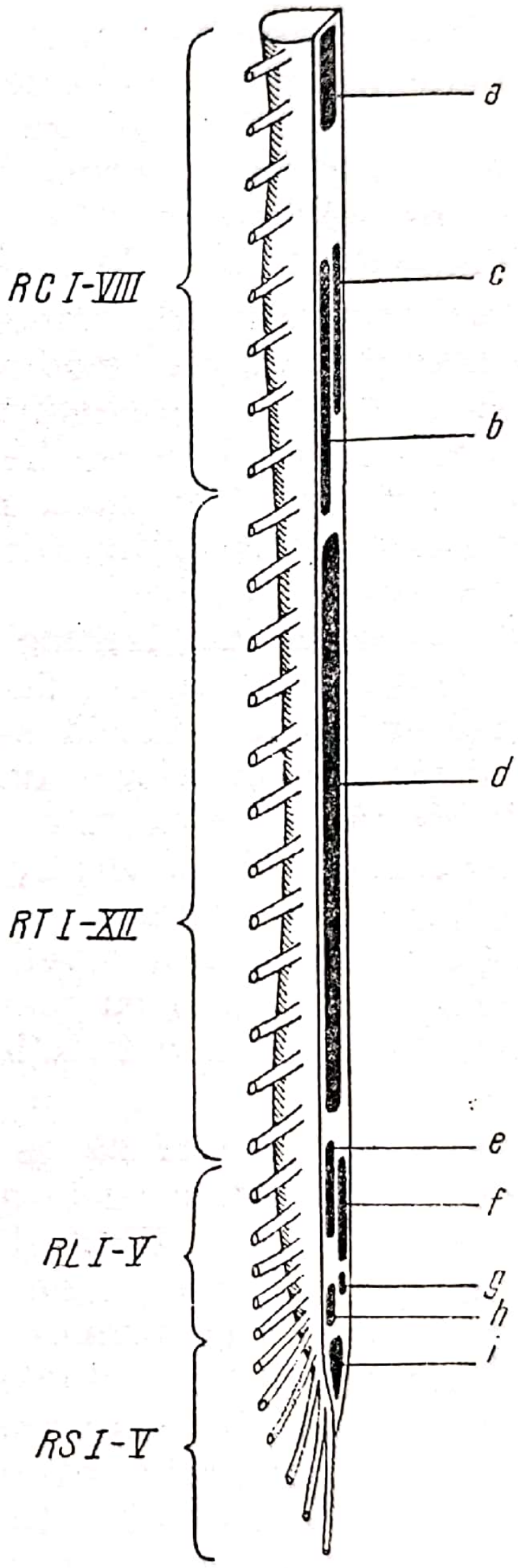

Fig. 8.6.21. — Centrele medulare reflexogene.

Măduva cervicală: a — centrul respirator; *măduva brahială; b* — centrul iliospinal; *c* — centrul reflexelor cutanat și tendinos pentru membrul toracic; *măduva dorsală: d* — centrul reflexului abdominal; *măduva lombară: e* — centrul reflexului cremasterian; *f* — centrul reflexului rotulian; *măduva sacrată: g* — centrul reflexului plantar; centrul reflexului ahilian; *conul medular: h,* i — centrul reflexelor anovezical și genital.

dăcină și ce vertebră sînt incriminate (38).

Traumatismul vertebromedular determină o sistare trecătoare sau definitivă a funcțiilor medulare, cu manifestări variate în raport cu gravitatea și extinderea lezării medulare (2).

Comoția medulară este o stare patologică de abolire tranzitorie și de scurtă durată a funcției medulare, cu revenire rapidă la normal și fără urmări, întrucît nu există un substrat anatomopatologic lezional.

Contuzia medulară desemnează lezarea propriu-zisă a măduvei și constă, în funcție de condițiile de agresiune, cel puțin într-o hemisecționare medulară (18), dacă nu într-o transsecționare prin dilacerare (2).

După o astfel de leziune și în funcție de nivelul traumei, dacă este interesată măduva toracală sau cea lombară, survine instalarea unei paraplegii. Dacă leziunea este situată la nivelul regiunii cervicale, distal de vertebra C_4, se instalează o tetraplegie. Cranial de acest nivel, leziunea este incompatibilă cu viața, datorită afectării grave a funcției respiratorii.

Compresiunea medulară se poate ivi și posttraumatic, cauzele și condițiile de producere fiind diferite. Este socotită o compresiune acută aceea care survine ca urmare directă a traumatismului rahidian (1) (2). Dar fenomenele compresive se pot instala și progresiv, ca urmare a unor elemente evolutive în focarul lezional, sau se pot produce tardiv, avînd un caracter sechelar.

Sindroame neurologice parțiale posttraumatice. În acest cadru sînt cuprinse entități patologice posttraumatice a căror trăsătură comună este aceea de a compromite numai parțial funcția medulară și de a avea în urmări, în raport cu substratul lezional, posibilitatea de remitere.

Sindromul Brown — Séquard reprezintă expresia clinică a unei hemisecționări medulare cu tablou clinic disociat, caracterizat prin paralizie de partea leziunii și tulburări de sensibilitate de partea opusă.

Din punct de vedere *clinic,* sindromul se poate înfățișa sub aspecte variate, în funcție de sediul leziunii, de nivelul și mai ales de natura acesteia (18).

În general, *de partea lezată* se constată paralizie motorie datorită lezării fasciculului corticospinal încrucișat, tulburări de sensibilitate profundă datorite lezării cordoanelor Goll și Burdach care se încrucișează și paralizie vasomotorie datorită întreruperii fibrelor vasoconstrictoare, tradusă inițial prin hiperemie și hipertermie cutanată și apoi prin cianoză și hipotermie.

De partea opusă leziunii se constată tulburări de sensibilitate superficială la durere, căldură etc., ca urmare a lezării fasciculului spinotalamic care se încrucișează.

Sindromul de supresiune centromedulară cervicală a fost descris de R. C. Schneider (cit. de 1), în 1954, ca o entitate patologică ce constă în afectarea măduvei cervicale prin lezarea directă sau indirectă, vasculară, a zonei centrale medulare.

Clinic, se caracterizează prin tetrapareză care interesează segmentul medular brahial, afectînd în special segmentele distale, prin tulburări de sensibilitate superficială și prin tulburări sfincteriene. Aceste fenomene, datorate unei diminuări a aportului vascular prin compresiune directă sau prin pensarea arterei spinale, retrocedează după un timp variabil într-o ordine caracteristică, și anume: întîi parapareza, apoi tulburările sfincteriene și în cele din urmă parapareza membrelor toracice, în ordine centrifugă (1).

Sindromul radiculomedular acut este rezultanta agresării directe a măduvei și rădăcinilor nervoase de către elemente din focarul lezional sau de către marginea vertebrei subiacente într-o fractură-luxație. O astfel de leziune survine în special în regiunea cervicală și se caracterizează prin tetraplegie, hipoestezie și hipoalgezie sublezională (1).

Sindromul radicular este consecutiv unor fenomene de compresiune mecanică, generată de îngustarea defileului discoligamentar, a găurilor de conjugare, de luxația corpurilor vertebrale, de fragmentele osoase, de factori congestivi etc.

Compresiunea se manifestă prin durere de tip nevralgic sau de tip mialgic, cu teritoriu de afectare fix, care este discontinuă și accentuată de orice efort, precum și printr-un deficit motor care poate ajunge la paralizie totală în teritoriul miotomului respectiv.

Stabilirea corelației trunchi nervos — teritoriu periferic este adesea dificilă, din cauza întrepătrunderii de fibre în mai multe trunchiuri nervoase; în schimb, teritoriile radiculare sînt delimitate mai net, permițînd prin aceasta localizarea mai strictă a leziunii vertebrale (1).

Sindromul parțial al cozii de cal apare consecutiv lezării parțiale a rădăcinilor respective (leziune sub L_2) (31) și poate avea mai multe aspecte, în funcție de nivelul la care s-a produs traumatismul și, ca atare, în funcție de trunchiurile nervoase afectate. În general, cel mai frecvent este traumatizată zona toracolombară, segment în care, odată cu structura osoasă, sînt afectate și măduva și rădăcinile, rezultînd în fapt un sindrom neurologic total, cu paraplegie flască, anestezie, tulburări trofice, sfincteriene etc. ireversibile (1).

Sindromul neurologic total posttraumatic se caracterizează prin suprimarea bruscă a funcțiilor medulare de mobilitate, sensibilitate, vegetative și trofice — tablou clinic cunoscut sub denumirea de „șoc medular" (2). Sindromul evoluează în general spre agravare, în trei faze.

În *prima fază,* în raport cu nivelul leziunii se produc paraplegie sau tetraplegie flască, anestezie pentru sensibilitatea superficială și profundă, areflexie, tulburări sfincteriene vezico-rectale, tulburări vegetative variate și, ceva mai tardiv, tulburări trofice.

Leziunea totală medulară situată deasupra emergenței *n. phrenicus* (cu originea în *pl. cervicalis* — C_3, C_4, C_5) nu este compatibilă cu viața, din cauza paraliziei mușchilor respiratori, inclusiv a diafragmului. Fracturile mielice cervicale inferioare se însoțesc de tetraplegie și tulburări oculopupilare datorite interesării centrului ciliar. Leziunea toracală înaltă prezintă semne asemănătoare, manifestîndu-se în plus prin paralizia peretelui abdominal, a musculaturii intercostale și, ca atare, prin tulburări respiratorii. Focarul de fractură mielică toracolombară are drept caracteristici paraplegia și retenția urinară și fecală. În fracturile situate sub nivelul vertebrei L_2, se instalează „sindromul de coadă de cal", cu paraplegie flască, abolirea reflexului ahilian, tulburări sfincteriene genitale și de sensibilitate în dermatoamele sacrate și lombare (18).

Faza a doua, denumită și faza de paraplegie reziduală sau de reapariție a reflexelor (2), survine după 3—6 săptămîni de la șocul medular și se caracterizează printr-o revenire a reflexelor vezicale și rectale, a reflexului de triplă flexie (flexia a 3 articulații ale membrului pelvian la un excitant puternic) (18), a reflexului de extensie încrucișată — reflex spinal elementar care constă în extensia unui membru pelvian prin flexia celui omolateral —, a reflexului Babinski (Joseph François Félix) — reflex patologic care apare în leziuni de cale piramidală și care constă într-un răspuns reflex la zgîrierea marginii laterale a piciorului, tradus prin extensia halucelui și flexia dorsală „în evantai" a celorlalte degete (18).

Este posibil ca în această fază să apară micțiuni automate inconștiente sau declanșate prin anumite manevre, ca și o oarecare reglare a defecației, dar aceasta cu condiția integrității centrilor respectivi din măduva sacrată, ca și a legăturilor acestora cu organele efectorii (2).

Faza a treia se caracterizează prin dispariția progresivă a activității reflexe, a contracturilor, a automatismului vezical etc., prin survenirea suprainfecțiilor, agravarea fenomenelor trofice, a escarelor, în cele din urmă bolnavul sucombînd în stare de cașexie.

Examenul clinic efectuat la locul accidentului în cazul unui traumatizat vertebral, și cu atît mai mult cînd este vorba de un traumatism vertebromedular, reprezintă doar o primă etapă în asistența unui astfel de accidentat, care trebuie evacuat în condiții optime și trimis cît mai rapid într-un centru specializat, unde să i se poată face explorările complementare obligatorii, în vederea unui bilanț lezional corect, în funcție de care să se aplice tratamentul adecvat și să se poată stabili unii parametri prognostici.

În acest cadru examinator sînt cuprinse examenul radiografic standard și în incidențe speciale, eventual prin folosirea asociată a substanțelor de contrast, discografia, flebo- și arteriografia, menite să pună în evidență implicațiile vasculare — prin ele înseși sursa unor afecțiuni medulare —, examenul lichidului cefalorahidian, care informează asupra modificărilor calitative și de dinamică, studiile neurologice aprofundate etc.

8.6.3.
Leziuni inflamatorii

Rareori rahisul este sediul localizării unei infecții cu germeni piogeni, cel mai frecvent la acest nivel localizîndu-se o infecție bacilară.

8.6.3.1.
Osteomielita vertebrală

Această leziune inflamatorie se datorează localizării germenilor piogeni banali la nivelul corpurilor vertebrale, dar sînt rapid afectate și discurile intervertebrale, deși acestea, fiind avasculare, sînt mai puțin receptive la inocularea hematogenă — cel puțin la adult. În final, leziunea devine o discospondilită sau o osteoartrită infecțioasă. Localizarea septică vertebrală este specifică adultului și în special sexului masculin. Stafilococul este implicat în peste 70% din cazuri, infecția interesînd în primul rînd segmentul lombar al rahisului.

Ca orice localizare septică osoasă ce evoluează în cursul unei infecții generalizate, boala poate avea un aspect clinic acut sau unul mai atenuat, cu caracter oarecum de cronicitate.

Osteomielita vertebrală acută evoluează pe fondul semnelor generale nespecifice.

Local, în zona afectată există rahialgie întinsă, însoțită de contractură musculară de vecinătate și de sensibilitate deosebită la percuția apofizei spinoase corespunzătoare vertebrei lezate. Există și posibilitatea reflectării la distanță a sindromului dureros, ca urmare a iritării rădăcinilor spinale juxtalezionale.

Elementul durere impune cel mai adesea *explorarea radiografică,* dar la interpretarea imaginilor obținute trebuie să se țină seama de faptul că în primele două săptămîni de evoluție focarul lezional rămîne „mut“ radiografic, întrucît nu s-a produs încă nici modificarea structurii vertebrale normale prin decalcifiere, nici pensarea discală. După acest interval însă imaginea radiografică este destul de caracteristică: distrucție osoasă și formare de sechestre. În cazuri neglijate este posibilă apariția abceselor, a căror dezvoltare endocanalară poate determina fenomene de compresiune medulară.

Osteomielita cronică este mai frecventă și se caracterizează printr-o evoluție torpidă atît din punctul de vedere al semnelor generale, cît și al celor locale. De obicei, afectarea vertebrală se traduce prin lombalgie, cu iradieri topografic înșelătoare, nesemnificativă la compresiunea apofizei spinoase a vertebrei afectate.

Radiografic, imaginea tipică apare tot după un interval de circa două săptămîni, sub aspectul de osteoporoză limitată la unul dintre unghiurile anterioare ale corpului vertebral, iar mai tîrziu, prin pensare discală (19).

8.6.3.2.

Osteoartrita tuberculoasă a rahisului

Este cunoscută și sub denumirea de morbul Pott (Percival), după numele celui care a descris-o încă din anul 1779, precizîndu-i triada simptomatică alcătuită din cifoză, abcese reci osifluente și paraplegie. Considerată decenii de-a rîndul a fi o boală caracteristică primei copilării, ea a devenit astăzi mai frecventă la adult (20).

Infecția bacilară se localizează cu precădere la nivelul corpului vertebral, afectînd mai rar celelalte componente ale vertebrei.

În evoluția leziunii se succedă aceleași etape enunțate la infecția bacilară: *invazia,* cu leziuni difuze superficiale sau caverne osoase localizate; *distrucția* arhitecturii vertebrale, prin tasarea completă sau parcelară a corpului vertebral; *reparația,* în care, dacă leziunile au fost minime, se poate obține o vindecare completă sau, dacă acestea au fost mai grave, se va forma un bloc osos fusiform care înglobează două corpuri vertebrale și discul adiacent respectiv. În evoluția bacilozei vertebrale trebuie să se țină seama de posibilitatea apariției abceselor reci, cu mare tendință la difuzibilitate pluridirecțională — dar în special distal de focar, datorită influenței gravitaționale —, abcese care pot crea aspecte clinice dintre cele mai variate și înșelătoare.

Dominanta simptomatologică însă a perioadei de stare a bolii este compromiterea rezistenței coloanei în punctul de localizare bacilară, proces accentuat și de compresiunea inerentă ce se exercită în ortostatism și care, treptat, prin alterarea osoasă, duce la prăbușirea vertebrei și formarea unei angulații deschise către înainte — care este cu atît mai marcată, cu cît distrucția osoasă este mai mare — și cam către înapoi, prin proeminența liniei spinoase ce formează gibozitatea mediană (30).

Simptomatologia bolii variază atît la copil, cît și la adult, în funcție de sediul leziunii, ca și de etapa evolutivă a bolii. De asemenea diferită este și intensitatea unuia sau altuia dintre simptome, și acest aspect este legat în special de atenția pe care o acordă părinții acuzelor copilului sau de reactivitatea individuală în cazul adultului. Uneori, pe baza examenului radiografic — mijlocul de investigare paraclinică de importanță majoră —, diagnosticul se poate face într-o fază incipientă, deoarece bolnavul s-a prezentat pentru consult la primele acuze dureroase vertebrale. În alte cazuri, însă, același examen va descoperi rahisul deformat caracteristic — element care însă nu mai constituie o surpriză, deoarece poate fi identificat cu ușurință și prin examen clinic, datorită gibozității prezente.

Fig. 8.6.22. — *a* — flexia unei coloane normale; *b* — flexia coloanei pottice.

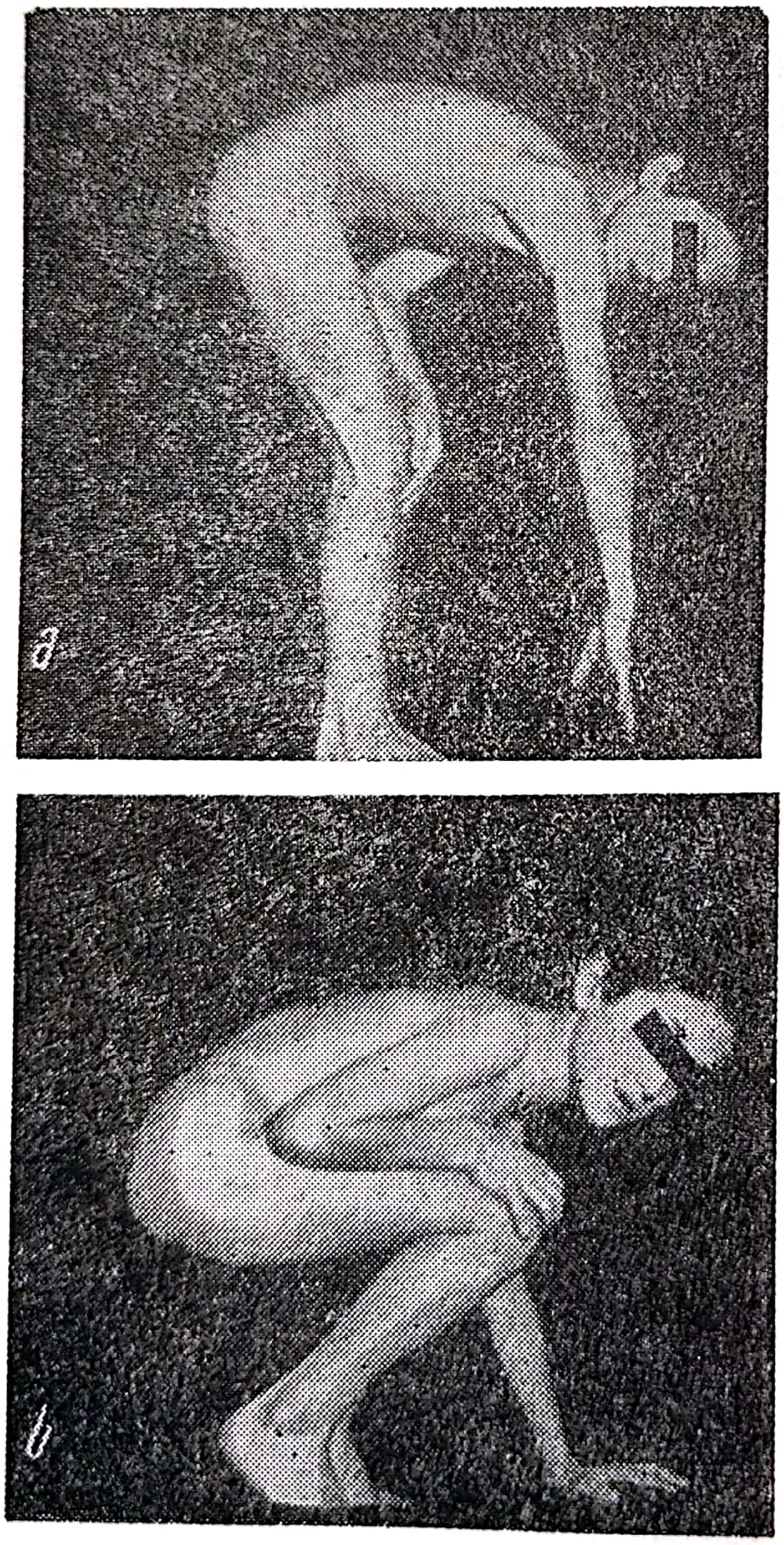

Durerea este un semn inițial, precoce, este spontană și localizată la nivelul vertebrei lezate. Poate fi provocată prin compresiunea apofizei spinoase corespunzătoare — semn ce poate fi folosit pentru localizarea focarului lezional în faza evolutivă de debut. Treptat însă, în cursul evoluției procesului lezional, prin interesarea într-o formă sau alta a rădăcinilor nervoase, durerea poate iradia la distanță de focarul osos, conform distribuției metamerice.

Ca un element antalgic reflex, se produce contractura musculară perilezională, care, ca în orice leziune disco-vertebro-ligamentară, face oficiul de imobilizare și, ca atare, reprezintă un factor de suprimare sau cel puțin de diminuare a durerii. Redoarea musculară creează posibilitatea identificării unor semne caracteristice bolii, în special la copil. Astfel, flexia normală a trunchiului nefiind posibilă (fig. 8.6.22 *a*), un copil cu coloana pottică se va apleca pentru a lua un obiect de pe sol numai prin flectarea articulațiilor mari ale membrelor pelviene, avînd trunchiul înțepenit și sprijinindu-se cu o mînă pe genunchiul flectat (fig. 8.6.22 *b*). Un alt mijloc de a pune în evidență contractura musculaturii paravertebrale este imprimarea unei dorsoflexii forțate. La copilul normal, în poziția de decubit ventral, ridicarea picioarelor face ca axul coapselor să poată atinge aproape verticala (fig. 8.6.23 *a*); la copilul cu coloană pottică, ridicarea picioarelor antrenează în bloc trenul inferior, în locul unei lordoze accentuate producîndu-se o redoare „de scîndură" (fig. 8.6.23 *b*).

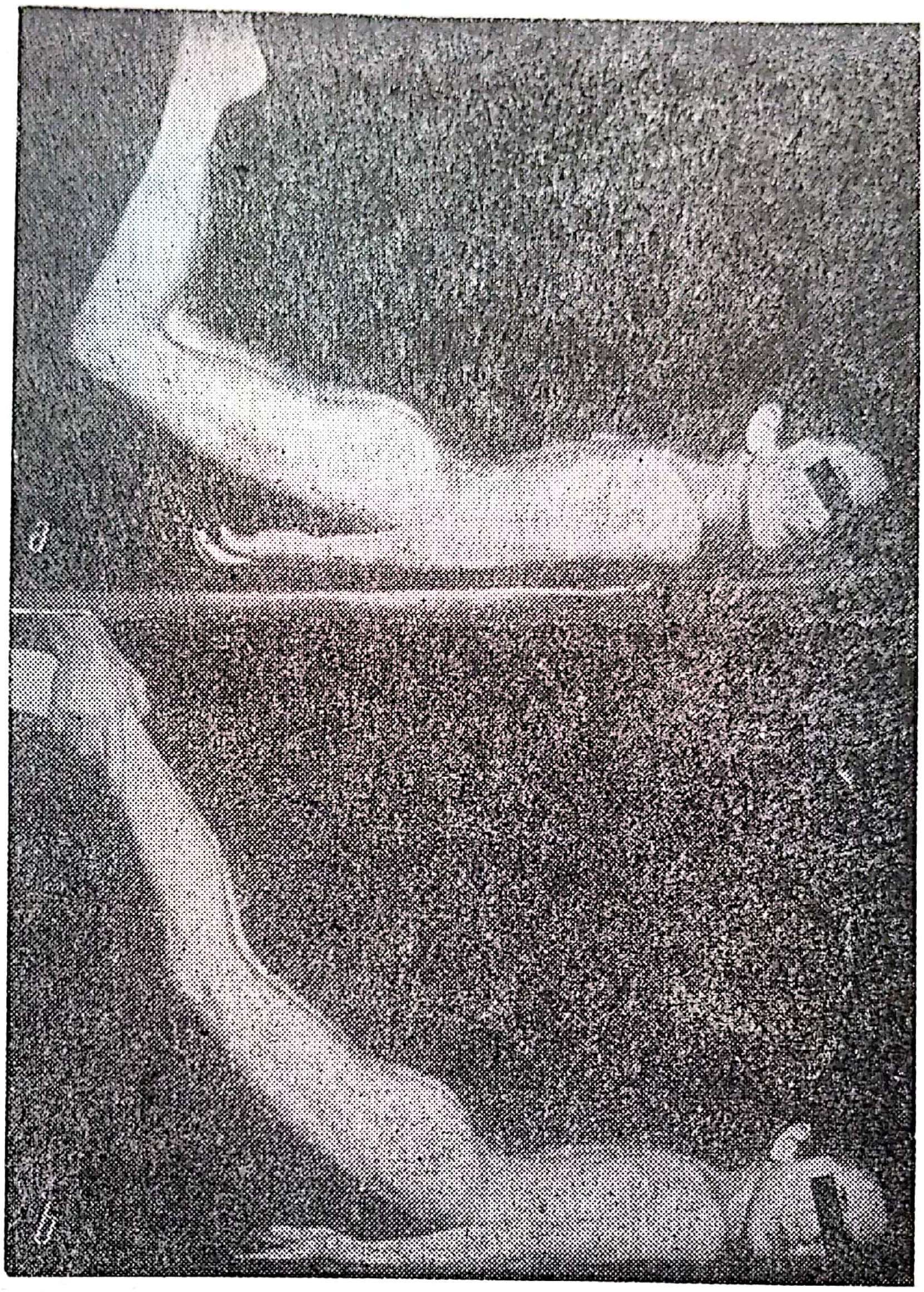

Fig. 8.6.23. — *a* — dorsoflexia unei coloane normale; *b* — dorsoflexia în contractura pottică (redoare „de scîndură“).

În etapa evolutivă în care aceste semne pot fi puse în evidență, în funcție de localizarea procesului tuberculos pot apărea și modificări nervoase, în sensul exagerării reflexelor tendinoase ale membrelor pelviene, ca urmare a însăși evoluției procesului lezional sau a compresiunii prin abces rece.

Gibozitatea este rezultatul unei leziuni osoase avansate, care afectează cel puțin două vertebre alăturate, la care, datorită erodării osoase, se produce prăbușirea marginii ventrale a corpului vertebral, vertebra devenind cuneiformă, prin acțiunea combinată a elementului ponderal și a flexiei, ca mișcare predominantă a coloanei.

Gibozitatea proemină în funcție de sediul distrucției osoase, cel mai adesea dorso-median și mai rar dorso-lateral, cu aspect scoliotic. Deformarea se produce, ca și leziunea propriu-zisă, în special în segmentul de maximă solicitare funcțională a coloanei, și anume în zona toraco-lombară, cu predominanță toracală la copil și lombară la adult (fig. 8.6.24). În cursul evoluției procesului bacilar și cu cît gibozitatea se accentuează, se produc curburi compensa-



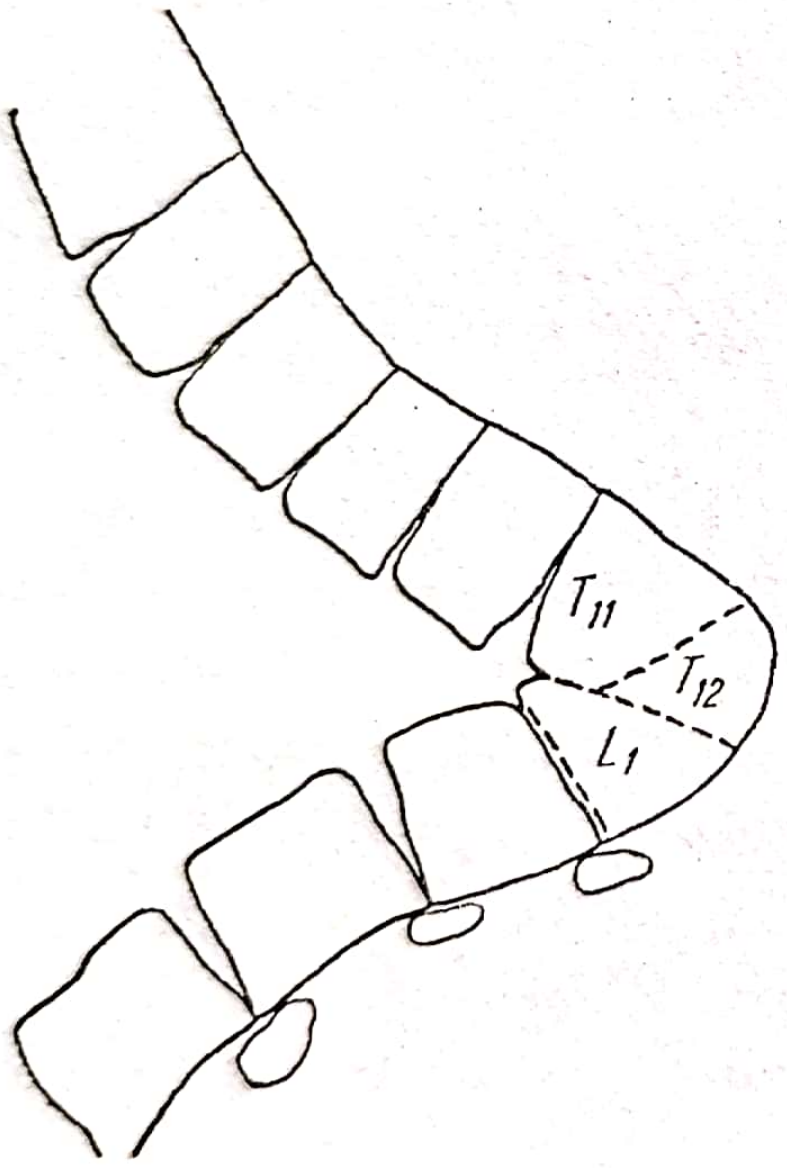

Fig. 8.6.24. — Gibozitate la nivel toraco-lombar *(clișeu de profil).*

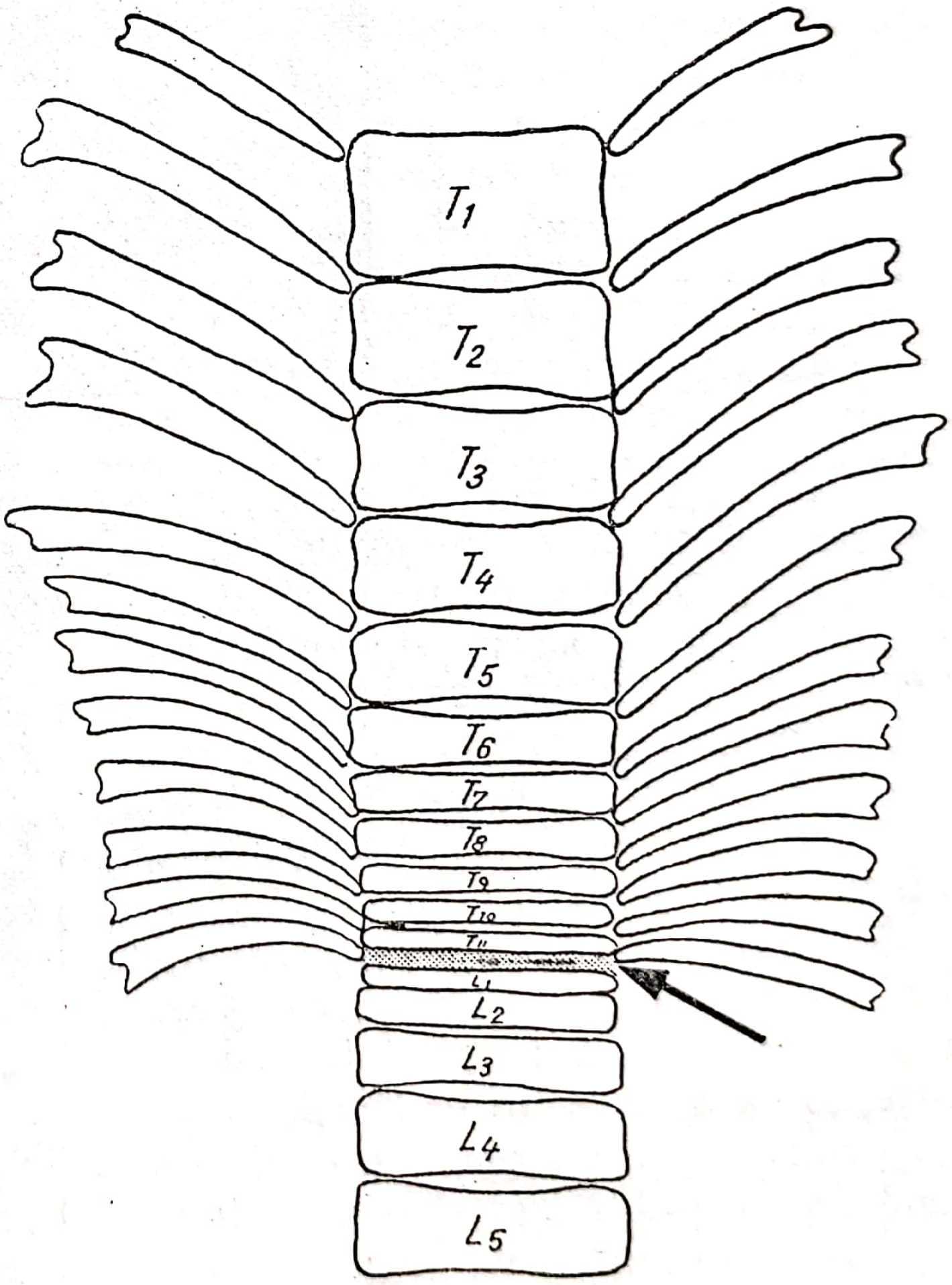
T1
T2
T3
T4
T5
T6
T7
T8
T9
T10
T11
L1
L2
L3
L4
L5

Fig. 8.6.25. — Tuberculoză vertebrală; gibozitate la nivel toraco-lombar; deformarea arcurilor costale.

torii ale coloanei și deformări toracice (fig. 8.6.25).

Abcesul rece reprezintă „o prelungire a focarului tuberculos". Are caracterele obișnuite ale acestei leziuni (vezi 1.1.2.1 — „Tuberculoza"), manifestîndu-se după circa 1 an de evoluție a bolii, în special prin fenomenele compresive pe care le determină în dezvoltarea lui fie către spațiile viscerale, fie către canalul medular. Important este să nu nesocotim în cadrul examenului unui bolnav, în special cu o afectare potențial vertebrală, posibilitatea migrării abcesului rece pottic la mare distanță de focarul osos inițial, prin disocierea treptată a spațiilor decolabile retroperitoneale.

Tulburările nervoase sînt consecința compresiunii meduloradiculare, cu manifestări variabile — senzitive sau motorii — în funcție de nivelul compresiunii realizate fie de distrucția arhitecturii, fie de fenomenele inflamatorii coexistente.

8.6.4.

Leziuni distrofice

În acest cadru sînt incluse afecțiuni cu etiopatogenie variată, multiplă, asociată, al cărei numitor comun este elementul distrofic, întotdeauna prezent, fie ca factor favorizant, fie ca factor determinant.

8.6.4.1.

Deviațiile coloanei vertebrale

Curburile normale, fiziologice, ale coloanei vertebrale pot suferi modificări fie prin accentuarea, fie prin ștergerea lor, dobîndind în anumite condiții un caracter patologic, care trebuie însă apreciat în funcție de condițiile de apariție, de vîrsta subiectului, de antecedente și alte implicații secundare favorizante.

În considerarea aspectului normal sau patologic al curburilor rahisului trebuie să se țină seama de faptul că, în intervalul de timp ce se scurge de la naștere și pînă ce copilul poate să-și ridice capul, este prezentă fiziologic o singură curbură cifotică de la occiput la sacru. Odată cu ridicarea capului, către luna a 3-a, se formează lordoza cervicală, apoi către luna a 8-a, cînd copilul se ridică, apare și lordoza lombară.

În ansamblu, lordoza cervicală se situează între vertebrele C_1 și C_7, cifoza toracală între C_7 și T_{10}, lordoza lombară între T_{10} și S_2, urmînd apoi cifoza sacrală. În general, în cadrul deviațiilor coloanei vertebrale este vorba de accentuarea curburilor fiziologice (fig. 8.6.26 *a*, *b*, *c*) și mai rar de inversarea acestora, astfel încît să se formeze o lordoză toracală, sau o cifoză cervicală, sau una lombară, caz în care se constituie așa-numita „inversare vertebrală" (4) (fig. 8.6.26 *d*).

Cifoza reprezintă exagerarea curburii fiziologice cu circa 20°. Ea poate fi urmarea unor cauze diferite care acționează atît la vîrsta copilăriei, cît și la vîrsta adultă. La bătrîni, deformarea are mai totdeauna un caracter degenerativ sau profesional.

Indiferent de cauză, cifoza se caracterizează prin deformarea vertebrelor din zona de flexie, în sensul că acestea dobîndesc un aspect cuneiform, în profil toracele apărînd globulos dorsal și cu diametrul antero-posterior mărit.

În cazul în care deformarea afectează segmentul lombar al rahisului, se produce o reducere a lordozei fiziologice, modificare tradusă compensator prin bascularea bazinului și apariția așa-numitului „bazin cifotic", caracterizat prin lărgirea strîmtorii superioare și îngustarea celei inferioare.

Clinic, se identifică cu ușurință curbura rotunjită și alungită pe care o face rahisul toracal (fig. 8.6.27) cu proeminența crestei apofizelor spinoase, ca și exagerarea lordozei lombare. Bolnavul ține în general capul, gîtul și umerii către înainte, ceea ce scoate în evidență scapulele, prin îndepărtarea lor de torace datorită paraliziei mușchilor romboid și marele dințat, cu aspect de „aripioare“ (27) (*scapulae alatae*).

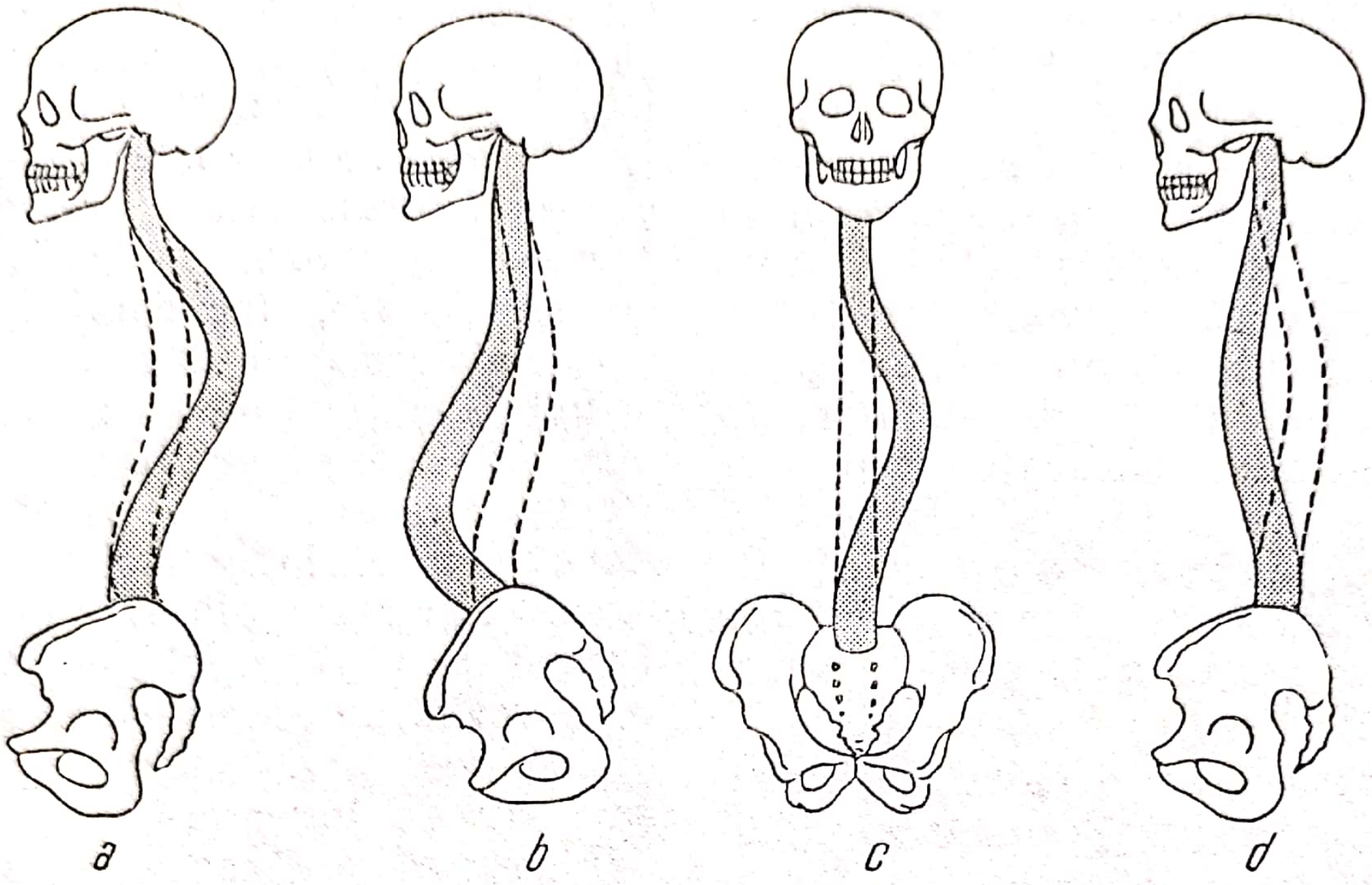

Fig. 8.6.26. — Deviațiile coloanei.
a — cifoză; *b* — lordoză; *c* — scolioză; *d* — inversare vertebrală.

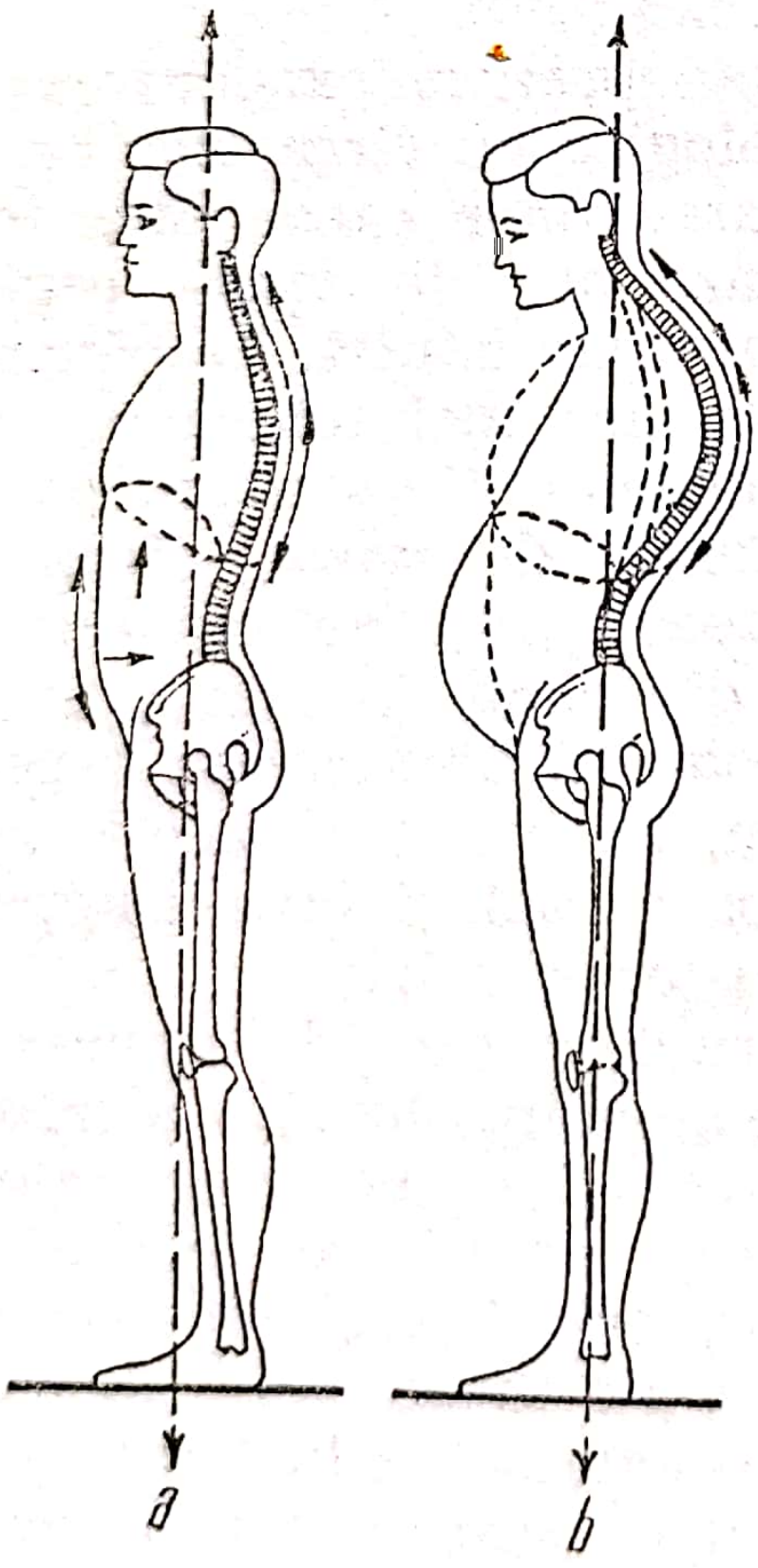

Fig. 8.6.27. — Cifoză.
a — echilibrul trunchiului în plan sagital; *b* — echilibrul la un cifotic.

În formele de cifoză accentuată, în special la bătrîni, la care și deformarea profesională joacă un rol important, deplasarea către înainte a centrului de greutate al corpului face echilibrul nesigur și mersul trebuie sprijinit prin portul bastonului (fig. 8.6.28).

Lordoza constituie deformarea prin accentuarea curburii lombare. De obicei este rezultatul unei atitudini vicioase, care de fapt reprezintă o atitudine de compensare a greutății purtate ventral; este cazul indivizilor cu abdomen dezvoltat, obezi, al femeilor în cursul sarcinii etc., la care centrul de greutate se deplasează către înainte (27).

În cazul leziunii constituite, regiunea fesieră apare mai ridicată, cu sacrul evident, abdomenul este proeminent și umerii sînt trași către înapoi (fig. 8.6.29). Uneori deformarea se însoțește de dureri de tip radicular, însoțite de redoare rahidiană segmentară (27).

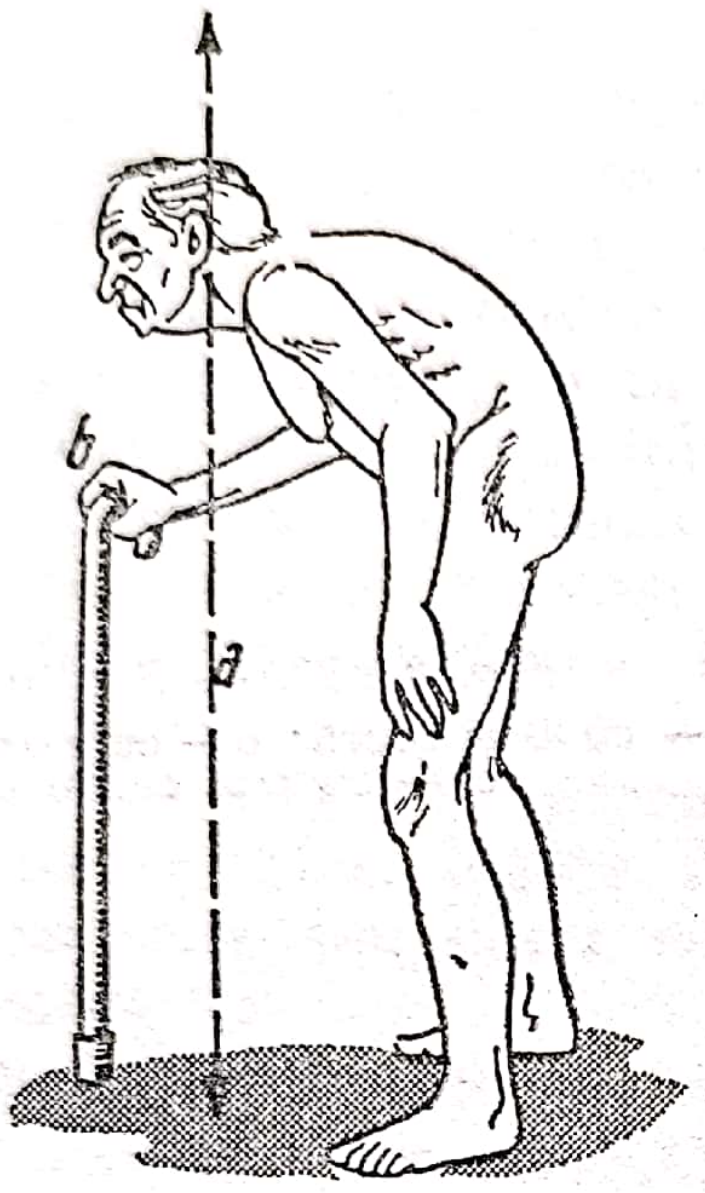

Fig. 8.6.28. — Cifoza la bătrîn.
a — deplasarea către înainte a centrului de greutate; *b* — sprijin pe baston.

Scolioza este o deviație permanentă laterală a rahisului (vezi fig. 8.6.26 *c*), care poate afecta o porțiune variabilă a acestuia și pe care bolnavul, într-un anumit stadiu, o poate diminua, dar nu o poate reproduce niciodată în sens invers pe aceeași întindere (26). Caracteristica acestei deformări este cocoașa, care este expresia proeminenței costoscapulare de partea convexității coloanei, și nu a proeminenței elementelor osoase vertebrale (27).

Inflexiunea laterală a rahisului se face în 9 din 10 din cazuri către stînga și cuprinde de obicei un singur segment, la nivelul căruia se produce curbura principală sau primitivă, compensată de curbura accesorie.

În cazul în care curbura inițială este toracală inferioară, se produce o dublă compensare — una lombară inferioară și alta cervico-toracală —, în ansamblu constituindu-se o scolioză cu trei curburi (fig. 8.6.30, *c*). Cea mai frecventă formă este însă scolioza cu două curburi (fig. 8.6.31): lombară stînga și toracală dreapta (27). În orice formă de scolioză, primele patru vertebre cervicale nu participă la deviație (32).

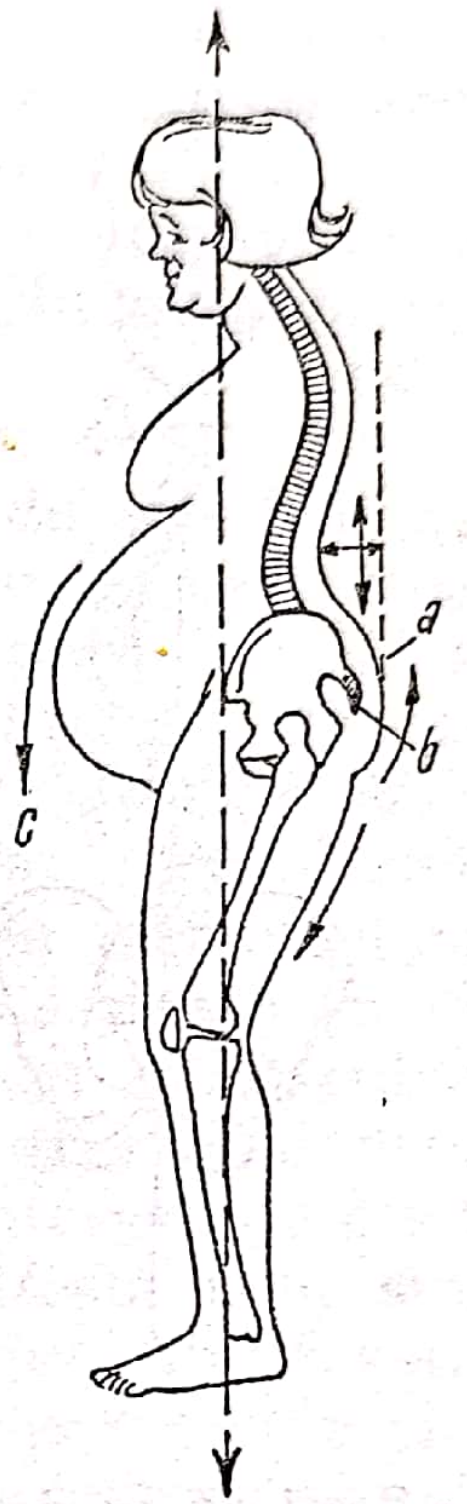

Fig. 8.6.29. — Lordoză.
a — regiunea fesieră apare mai ridicată; *b* — sacrul este proeminent; *c* — centrul de greutate este deplasat către înainte.

Există multiple clasificări ale scoliozelor, în funcție de diverși parametri etiopatogenici, important fiind însă să se facă deosebirea între *formele funcționale* — în care nu sînt modificări de structură vertebrală, care nu se însoțesc de gibozitate, cel puțin accentuată, sau care sînt reductibile la decubit și care alcătuiesc mai mult cadrul „atitudinilor scoliotice“ — și *formele structurale*, în care se produc modificări morfologice care se amplifică odată cu creșterea (32).

În aceste forme, pe lîngă înclinarea laterală a rahisului în segmentul afectat, datorită modificărilor corpului vertebral, se produce o rotație a rahisului (fig. 8.6.32) în jurul unui ax care trece prin marginea posterioară a corpului vertebral, astfel că acesta se îndreaptă către convexitate, în timp ce axul se deplasează în sens invers. Această deplasare se face maximal în regiunea toracală, unde dispoziția apofizelor articulare permite o alunecare mai lesnicioasă.

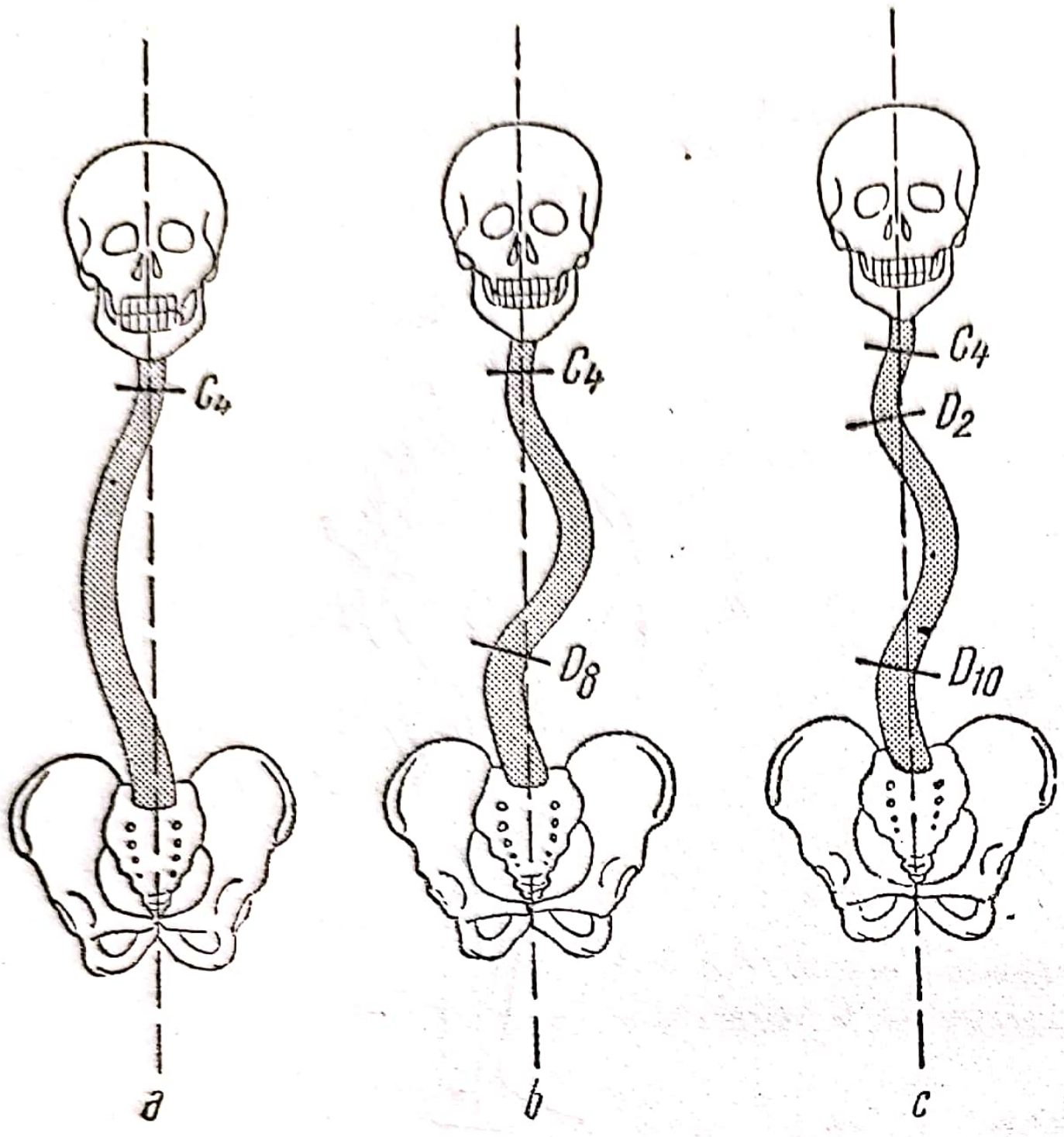

Fig. 8.6.30. — Scolioză.
a — cu o curbură; b — cu două curburi; c — cu trei curburi.

Fig. 8.6.31. — Scolioză cu două curburi.

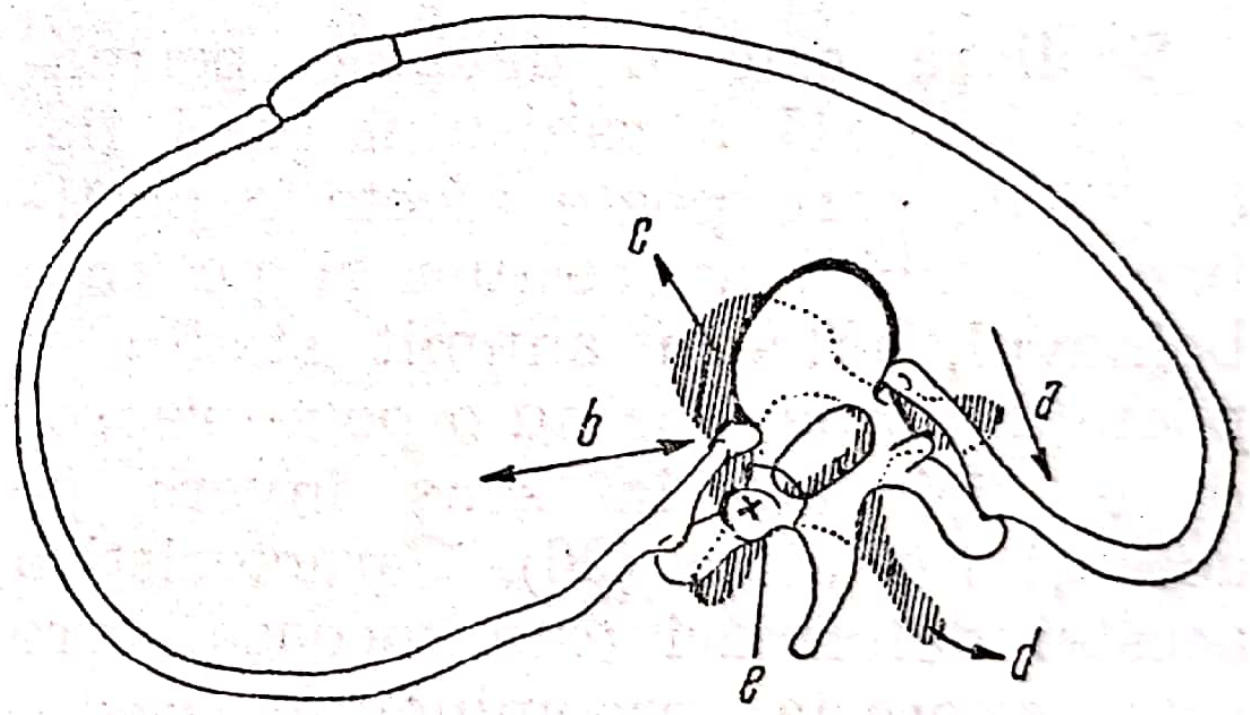

Fig. 8.6.32. — Scolioză: deplasarea complexului costrovertebral *(după Tixier)*.
a — deformarea costală; b — deplasarea articulației costovertebrale; c, d, e — aspectul normal al vertebrei.

Datorită deformărilor vertebrale, secundare dezechilibrării rahisului, toracele devine asimetric, turtit, oblic-ovalar de partea convexă, iar de partea concavă arcurile costale posterioare sînt înfundate, spațiile intercostale îngustate, iar arcurile costale bombează anterior.

În boala scoliotică de lungă durată, mai ales cu localizare toracală și toraco-lombară, se adaugă semnele unei insuficiențe respiratorii și apoi ale cordului pulmonar, ca urmare a scăderii accentuate a capacității respiratorii datorită deformării cuștii toracice. Se pare că aceleași deformări ar favoriza formarea herniei hiatale și rareori, în circa 2% din cazurile grave (32), pot apărea și fenomene neurologice, legate de tulburări vasculare sau chiar compresive ale măduvei.

Spondilolistezisul este o malformație distrofică caracterizată prin alunecarea ventrală a unei vertebre lombare, datorită unui proces de spondiloză situat la nivelul istmului interapofizar (32). Spondiloza afectează bilateral vertebra care alunecă; de obicei L_4 alunecă pe L_5 sau L_5 pe S_1, așa cum se întîmplă de cele mai multe ori datorită instabilității acestei vertebre, dat fiind înclinarea la 45° a feței craniale a sacrului. Deplasarea interesează segmentul osos situat înaintea defectului istmic, celelalte elemente ale vertebrei rămînînd solidare cu vertebra supraiacentă.

Afecțiunea este adesea asimptomatică și descoperirea ei se face întîmplător, cu ocazia unui examen radiografic, deși un examen atent poate pune în evidență un grad de basculare dorsală a bazinului, asociată cu ștergerea lordozei lombare. Bolnavul merge mai greoi, cu coapsele ușor flectate și cu pași mărunți. Se poate observa un decalaj al apofizelor spinoase ale vertebrelor lombare.

Boala devine simptomatică cînd apare compresiunea radiculară, în special pe marginea sacrului sau pe articulația superioară a acestuia. Iritația radiculară poate fi datorată și fenomenelor congestive determinate de elementele fibrocartilaginoase din scizura istmică și de mobilitatea lamei ventrale situate înapoia lizei istmice bilaterale (32).

Se produce contractura musculară reflexă, regiunea lombară pare scurtată și apar fenomene neurologice marcate în 30% din cazuri prin simptome de sciatică (1), adică dureri pe traiectul nervului, cu contractură musculară locală și hipotonia mușchilor inervați de nervul ischiatic. Manevrele de elongare a nervului provoacă sau accentuează durerea.

Îngustarea canalului rahidian determinată de alunecarea vertebrelor L_4 sau L_5, ca și bascularea sacrului exercită o tracțiune asupra sacului dural, cu interesarea cozii de cal, care se manifestă prin sindromul caracteristic mai mult sau mai puțin marcat, cu paraplegie și semne motorii care predomină asupra celor senzitive și sfincteriene (2).

8.6.5.

Leziuni compresive vertebromedulare

Raporturile imediate ale rahisului cu măduva creează condițiile ca orice proces expansiv, indiferent de natura sa, care se dezvoltă pe una dintre aceste două structuri să influențeze și cealaltă structură — influența fiind deci reciprocă și realizînd tabloul clinic al **sindromului de compresiune radiculomedulară,** caracterizat prin evoluția lentă și progresivă a fenomenelor inițial iritative, apoi de deficit motor, determinate de compresiunea exercitată de procesul lezional medular, vertebral sau mixt (2).

Aspectul clinic al compresiunii medulare este extrem de polimorf, astfel că depistarea oricărei tulburări neurologice trebuie să atragă după sine un examen atent al motilității și sensibilității, examen care în unele cazuri este suficient pentru a permite localizarea leziunii, ca și natura acesteia. Desigur există și situații în care devine necesară aprofundarea cercetării prin examene paraclinice complexe, de specialitate.

Indiferent de natura compresiunii, măduva reacționează în același fel, diferențele de nuanță fiind datorate localizării compresiunii, care are ca element determinant factorul mecanic. Acesta este însoțit mai totdeauna de un proces de arahnoidită „de însoțire“, care accentuează compresiunea și determină în același timp blocajul lichidului cefalorahidian (LCR). Leziunea medulară este influențată negativ și de tulburările vasculare, care se produc atît la nivel mielic, cît și la nivel radicular și care modifică vitalitatea centrilor nervoși. Staza venoasă este aceea care determină în special modificările citochimice ale LCR ce se petrec deasupra nivelului compresiunii și care constau în hiperalbuminoză și diminuarea numărului elementelor celulare etc.

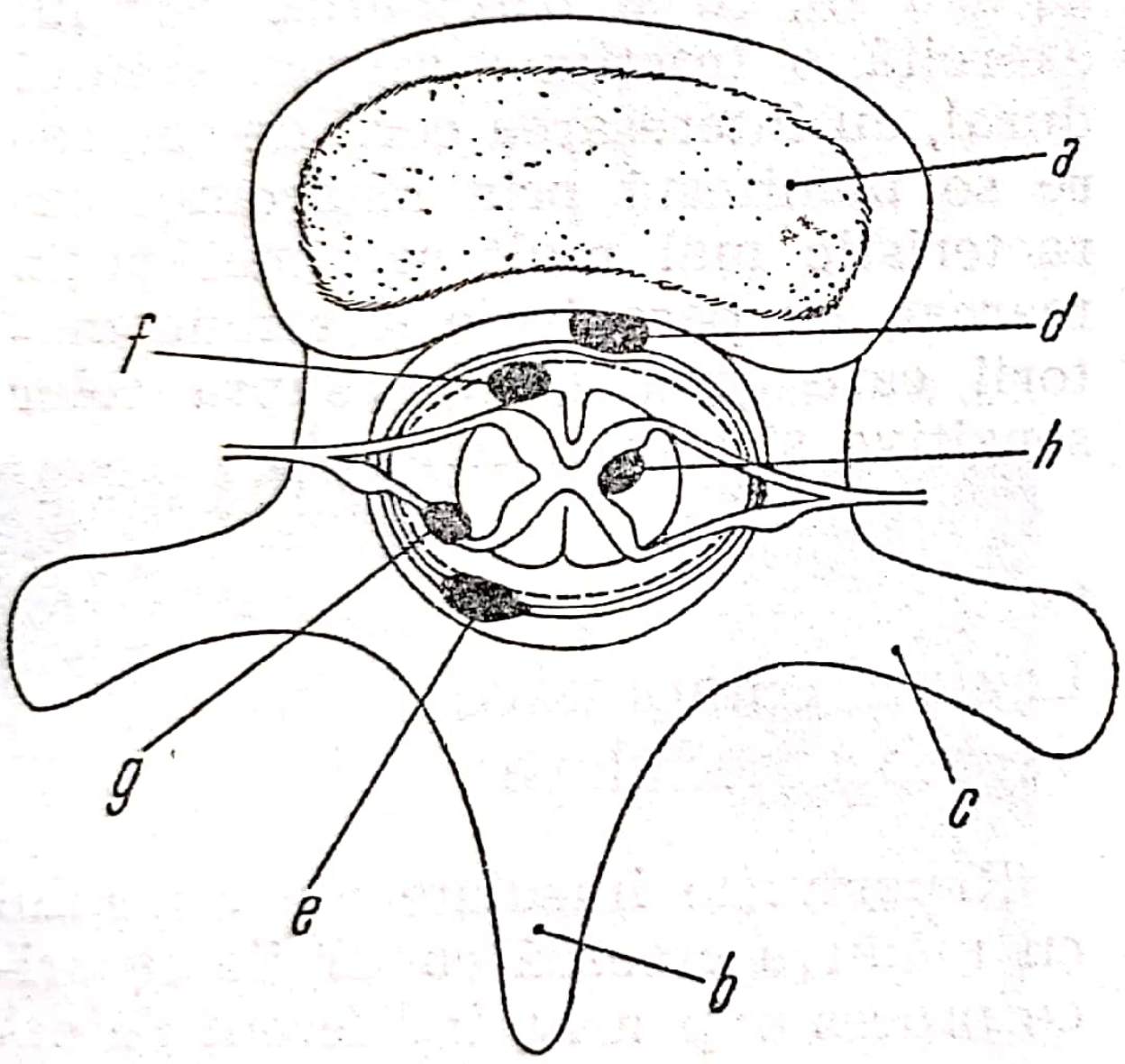

Fig. 8.6.33. — Compresiuni vertebromedulare.

a — corpul vertebral; *b* — apofiza spinoasă; *c* — apofiza transversă; *d* — compresiune epidurală; *e* — compresiune durală; *f* — compresiune extradurală; *g* — compresiune radiculară; *h* — compresiune medulară.

Compresiunea medulară (directă sau indirectă) poate fi situată la diferite niveluri (fig 8.6.33): epidural (fig. 8.6.33 *d*), dural (fig. 8.6.33 *e*), extradural (fig. 8.6.33 *f*), radicular (fig. 8.6.33 *g*) și medular (fig. 8.6.33 *h*).

Simptomatologie. Compresiunea medulară lent-progresivă se manifestă printr-un *sindrom lezional segmentar sau radicular* și printr-un *sindrom sublezional*. Primul este corespunzător nivelului compresiunii exercitate pe segmentul cenușiu al măduvei sau al rădăcinilor nervoase. Cel de-al doilea este determinat de afectarea cordoanelor medulare subiacente compresiunii. Ambele sindroame se manifestă prin simptome senzitive și motorii, care, în funcție de gradul compresiunii, pot fi de tip iritativ sau de tip deficitar, cu manifestare succesivă într-o fază radiculară esențialmente dureroasă și o fază medulară esențialmente motorie, paraplegică. Tulburările de sensibilitate au însă cea mai mare valoare semiologică pentru recunoașterea unei compresiuni mieloradiculare (2).

a) *Faza radiculară* are o durată ce variază de la luni la ani de zile (1.2 — „Semiologia traumatismelor“); suferința este localizată pe anumite rădăcini, cu manifestare predominant dureroasă. Fenomenele dureroase sînt variabile atît ca formă de manifestare, cît și ca intensitate — de la simple senzații neplăcute la senzații acute de arsură, de la dureri discontinue, la dureri permanente și exacerbate mai ales noaptea.

Manifestările sînt în special de tip mialgic, accentuate de orice efort și localizate superficial sau profund, urmînd proiecția nervului respectiv, cu iradiere centrifugă și devenind treptat, din unilaterale, bilaterale.

În această fază — cu un anumit procent de excepții — mobilitatea este păstrată, astfel încît obiectiv se înregistrează numai tulburări de sensibilitate.

În general, se constată diminuarea sensibilității superficiale în zonele dureroase corespunzătoare compresiunii radiculare, ca și o bandă de hiperestezie care demarchează net limita cranială a compresiunii radiculare.

Reflexele tendinoase și cutanate aferente rădăcinilor comprimate sînt, în funcție de gradul compresiunii, diminuate sau abolite. Astfel, se poate constata modificarea reflexelor bicipital și tricipital în compresiunea rădăcinilor C_5, C_6, C_7, a celui cubito-pronator în compresiunea la nivelul rădăcinilor C_8-T_1, a reflexului rotulian în compresiunea exercitată la nivelul rădăcinilor L_3-L_4, a reflexului ahilian în compresiunea la nivelul lui S_1 și a reflexului medioplantar în compresiunea la nivelul lui S_2.

b) *Faza medulară* este determinată de tulburări motorii, de paraplegia care se instalează progresiv pe fondul fenomenelor clinice ale fazei precedente. Compresiunea medulară poate fi parțială, caz în care se manifestă prin instalarea sindromului Brown (Sanger) — Séquard (Charles Eduard), cu paralizie motorie și vasomotorie omolaterală și tulburări de sensibilitate superficială contralaterală sau totală, cu paraplegie.

Paraplegia se instalează progresiv, începînd cu o senzație de greutate în membrele pelviene, care treptat nu mai pot fi stăpînite, astfel că bolnavul nu mai poate părăsi patul.

Semnelor de compresiune radiculară li se adaugă semnele de *„izolare a segmentului medular sublezional“*, constînd în instalarea paraplegiei de tip medular — *spasmodinia*. În compresiunea medulară se pune în evidență o contractură moderată în extensie, care dealtfel este și forma cea mai frecventă (2). Numai într-o fază ulterioară se instalează paraplegia în flexie, care în forma cea mai accentuată situează coapsele pe abdomen și călcîiele pe fesă, extensia pasivă fiind imposibilă (2). Pe fondul acestor contracturi se produc mișcări involuntare, în special tripla flexie dorsală (a piciorului, genunchiului și coapsei), spasme toracice, crampe dureroase etc.

În cazul în care compresiunea medulară se produce pe o porțiune foarte limitată și segmentul subiacent este indemn, paraplagia este de tip hiperspasmodic, cu contractură în extensie și spasme toracice violente (11).

Compresiunile exercitate lateromedular dau tulburări motorii caracteristice, care apar în următoarea ordine: sindrom Brown-Séquard, tetraplegie spastică, pareză a membrului toracic omolateral, apoi a membrului inferior omolateral, apoi a membrului pelvian de partea opusă, ultimul afectat fiind membrul toracic de partea opusă (2).

Accentuarea compresiunii medulare este marcată de apariția, după o perioadă de contractură, a flascidității musculare; dacă la aceasta se asociază abolirea reflexelor tendinoase, se obține un ridicat prognostic nefavorabil.

În perioada de spasticitate musculară mersul poate avea un caracter specific — sărit sau pendulant.

Reflexele cutanate sînt abolite, iar cele tendinoase sînt exagerate; semnul Babinski este intens pozitiv pînă în perioada finală, de paraplegie flască, cînd este abolit.

Limita superioară de la care excitarea superficială nu mai declanșează automatismul medular corespunde extremității inferioare a zonei de compresiune medulară (Babinski — cit. de 1).

Din punctul de vedere al tulburărilor de sensibilitate, cea care apare prima este parestezia, urmată de anestezie, datorită căreia inițial dispar sensibilitatea dureroasă și cea termică și apoi sensibilitatea profundă. În final, tulburările trofice se manifestă evident prin topirea maselor musculare și apariția escarelor.

Tulburările sfincteriene se pot instala în toate tipurile de compresiune medulară, indiferent de nivelul la care aceasta se exercită, fiind însă de o mai mare intensitate în cazul leziunilor medulare joase și mai frecvente în compresiunile medulare decît în cele extramedulare (2).

Unele semne clinice pot reprezenta elemente orientative pentru stabilirea sediului compresiunii, cel mai adesea exercitată de tumori. De pildă, în cazul regiunii cervicale — nivel la care canalul medular este mai larg — compresiunea poate fi multă vreme numai parțială, astfel încît sindromul Brown-Séquard evoluează pe o perioadă mai îndelungată. La acest nivel tumoarea este de obicei intramedulară, cu semne de afectare a formațiunilor nervoase situate în zona cerebeloasă, datorită edemului supraiacent leziunii, ca și stazei de LCR. Se pot identifica semne de interesare a ultimilor nervi cranieni. Astfel, interesarea rădăcinii descendente a trigemenului, cu nucleii în trunchiul cerebral, se manifestă prin dureri la nivelul feței, analgezie și termoanestezie pe teritoriul nervului oftalmic. Interesarea ramurii interne a nervului spinal, care provine, împreună cu fasciculele motorii ale nervilor pneumogastric și glosofaringian, din nucleul ambiguu din capul cornului ventral al bulbului, se manifestă prin pareze și atrofia mușchilor sternocleidomastoidian și trapez, marcate de căderea umărului. Se pot înregistra de asemenea semne deficiente în teritoriile nervilor vag recurent și hipoglos.

Compresiunea exercitată pe fața dorsală a măduvei determină dureri de cap, de ceafă, cu redoare, asemănătoare celei din torticolis. Compresiunea exercitată la nivelul segmentelor C_1—C_2 determină priapism dureros, la nivelul lui C_3 — sughiț persistent (3—4 zile), iar la nivelul lui C_4 — pareză diafragmatică (2) cu insuficiență ventilatorie.

Compresiunea exercitată în regiunea cervicală interesează rădăcinile C_5, C_6, C_7, generînd tipul de suferință de plex brahial inferior.

Pentru regiunea toracală proximală T_2—T_6, natura radiculară a durerilor se recunoaște odată cu apariția tulburărilor motorii, iar pentru segmentul distal T_7—T_{12}, prin paralizia musculaturii abdominale (T_5, T_6, T_7). Pentru regiunea lombară superioară sînt specifice fenomenele de parapareză și spastice, iar pentru conul medular și coada de cal, durerile lombare și în membrele pelviene și tulburările de sensibilitate cu topografie radiculară sînt elocvente.

Din punct de vedere etiologic, există unele elemente semiologice diferențiale:

Compresiunea tumorală are o evoluție tipică, bifazică — radiculară și medulară —, cu dominanta dureroasă unilaterală în cazul localizării lateromedulare și cu dureri bilaterale de la început, în cazul celei dorsale.

Compresiunea tumorală exercitată pe fața dorsală sau ventro-laterală poate evolua fără dureri, fenomenele motorii instalîndu-se direct, fără a fi precedate de fenomenele dureroase ale fazei radiculare.

Compresiunea inflamatorie debutează, în cazul tuberculomului, cu parapareză ce se instalează pe fondul fenomenelor de meningită tuberculoasă, iar în cazul arahnoiditei spinale de cauză variată, cu parapareză spastică sau flască, instalată progresiv, cu tulburări de sensibilitate și sfincteriene.

Compresiunea vertebrală îmbracă aspectul hemisecțiunii sau secțiunii medulare totale de etiologie traumatică. Pentru tumorile vertebrale este caracteristic faptul că semnele subiective și cele neurologice precedă semnele obiective radiologice.

Durerea în acest tip de compresiune este elementul clinic inițial, este puternică și nu se ameliorează la adoptarea unei poziții antalgice. Este exacerbată de căldură și devine continuă și mai tenace noaptea.

În tumorile vertebrale metastazice durerile pot fi întrerupte de perioade de acalmie.

La nivelul leziunii vertebrale se constată contractură musculară bilaterală paravertebrală; adesea, prin localizarea lombară a focarului canceros, se produce ștergerea lordozei lombare. Palparea și mai ales percuția apofizei spinoase a vertebrei lezate declanșează o durere vie.

Compresiunea prin hernie de disc este foarte frecventă, această afecțiune interesînd 4—7% din populație. Deși este considerată boală de uzură și degradare discală, ea poate debuta și la 20—25 de ani la indivizi care fac eforturi excesive sau al căror teren este grevat de factori favorizanți, congenitali sau dobîndiți (scurtare de membru pelvian, deformări vertebrale compensatorii, microtraumatisme discale, survenite cu deosebire la sportivi etc.).

Deplasarea discală poate îmbrăca aspectul de *protruzie* — caz în care proemină întregul inel fibros — sau de *hernie de disc propriu-zisă,* alcătuită dintr-o porțiune a inelului fibros și un fragment din cartilajul diartrodial.

În mecanismul de compresiune realizat de hernia discală sînt implicate edemul radicular, tulburările vasculare de compresiune, leziuni ligamentare și vertebrale.

Leziunea este mai frecventă în regiunea lombară și, mai ales, la nivelul ultimelor două discuri (13).

Atît protruzia, cît și hernia discală propriu-zisă realizează o acțiune simultană — de compresiune și distensie asupra rădăcinilor, care, în cele din urmă, se încurbează, cuprinzînd statornic fibrele conținute. Suferința, instalîndu-se în general progresiv, trece inițial printr-un stadiu de iritație, manifestat prin dureri și parestezii, apoi printr-un stadiu intermediar de compresiune, caracterizat prin anestezie și modificări ale reflexelor, și în final parcurge un stadiu de întrerupere nervoasă sau de paralizii radiculare.

Deplasarea dorsală a discului determină durerea de tip lombalgic prin iritarea trunchiurilor nervoase de la acest nivel și a ligamentului intervertebral cu care vine în contact. Deplasarea mai accentuată generează fenomene de compresiune, care determină contractură lombară accentuată uni- sau bilaterală, cu dispariția lordozei și imobilitatea întregii regiuni.

Bibliografie selectivă

1. ARNAUD M. — Tumeurs intrarachidiennes. În: „Nouveau précis de pathologie chirurgicale“, vol. IV, Masson et Cie, Paris, 1948, p. 446—463.
2. ARSENI C., PANOZA G. — Traumatismele vertebromedulare. În: „Traumatismele vertebromedulare și ale nervilor“, Edit. medicală, București, 1973.
3. ARSENI C., SIMIONESCU M. — Patologia vertebromedulară neurochirurgicală, Edit. medicală, București, 1968.

4. BACIU CL. — Semiologia clinică a aparatului locomotor, Edit. medicală, București, 1975.
5. CARLIOZ H. — Troubles de la statique du rachis et des membres. În: „Pathologie chirurgicale“, ed. a II-a, Masson et Cie, Paris, 1975, p. 1 440—1 445.
6. CAUCHOIX J. — Affections acquises non traumatiques des membres et des ceintures. În: „Nouveau précis de pathologie chirurgicale“, vol. II, Masson et Cie, Paris, 1947, p. 213—485.
7. DENISCHI A. — Șoldul. Genunchiul. În: „Patologie chirurgicală“, vol. II, Edit. medicală, București, 1975, p. 171—248; 261—328.
8. * * * — Dicționarul medical, Edit. medicală, București, 1969.
9. DUMITRESCU GH. — Bazine viciate prin anomalii de dezvoltare a scheletului. În: „Obstetrică“, Edit. medicală, București, 1955, p. 458—467.
10. FEVRE M. — Affections congénitales des membres. În: „Précis de pathologie chirurgicale“, vol. I, Masson et Cie, Paris, 1937, p. 787—891.
11. FORGUE E. — Affections chirurgicales des membres. În: „Précis de pathologie externe“, ed. a IX-a, vol. I, Gaston Doin, Paris, 1935, p. 867—1 122.
12. GERARD Y. — Fractures de l'avant bras du poignet et de la main. În: „Pathologie chirurgicale“, ed. a II-a, Masson et Cie, Paris, 1975, p. 1 222—1 242.
13. IACOB M. — Discopatia lombară și serviciul militar, *Rev. sanit. milit. (Buc.)*, 1978, *81*, 3, 267—271.
14. IONESCU A. — Mîna. În: „Patologie chirurgicală“, vol. II, Edit. medicală, București, 1975, p. 87—141.
15. ISELIN M. — Affections chirurgicales des parties molles de la main. În: „Patologie chirurgicale“, ed. a II-a, Masson et Cie, Paris, 1975, p. 1 492—1 586.
16. ISELIN M. — Chirurgie de la main. În: „Livre du practicien“, Masson et Cie, Paris, 1938.
17. JEANBRAU E., SENEQUE J. — Fractures des membres supérieures. În: „Précis de pathologie chirurgicale“, vol. VI, Masson et Cie, Paris, 1937, p. 1—334.
18. LEGER L. — Lésions traumatiques de la moelle épinière. În: „Nouveau traité de pathologie chirurgicale“, vol. IV, Masson et Cie, Paris, 1948, p. 361—402.
19. LAVARDE G. — Lésions traumatiques du rachis, des membres supérieures. Fractures de la gambe et traumatismes de la cheville. În: „Pathologie chirurgicale“, ed. a II-a, Masson et Cie, 1975, p. 1 163—1 182; 1 190—1 210; 1 297—1 330.
20. LETOURNEL E. — Traumatismes du bassin. Tuberculose ostéo-articulaire. În: „Pathologie chirurgicale“, ed. a II-a, Masson et Cie, Paris, 1975, p. 1 243—1 264; 1 356—1 374.
21. MASSE P. — Affections congénitales des membres et du rachis. În: „Pathologie chirurgicale“, ed a II-a, Masson et Cie, Paris, 1975, p. 1 474—1 485.
22. MEDREA O. — Umărul. Brațul. Piciorul. În: „Patologie chirurgicală“, vol. II, Edit. medicală București, 1976, p. 11—49; 353—390.
23. MOUNIER KUHN A. — Traumatismes du genou. În: „Pathologie chirurgicale“ ed. a II-a, Masson et Cie, Paris, 1975, p. 1 276—1 297.
24. NICULESCU GH. — Traumatismele membrelor, Edit. medicală, București, 1973.
25. PETIT DUTAILLES D. — Tumeurs intrarachidiennes. În: „Précis de pathologie chirurgicale“, vol. II, Masson et Cie, Paris, 1937, p. 214—243.
26. PETIT P. — Affections congénitales des membres et des ceintures. În: „Nouveau précis de pathologie chirurgicale“, vol. II, Masson et Cie, Paris, 1947, p. 495—611.
27. PETIT P. — Les déviations de la colonne vertébrale. În: „Nouveau précis de pathologie chirurgicale“, vol. IV, Masson et Cie, Paris, 1948, p. 309—360.
28. PROUST R., SOUPAULT R. — Pathologie chirurgicale du bassin. Malformations et déviations du rachis. În: „Précis de pathologie chirurgicale“, vol. II, Masson et Cie, Paris, 1937, p. 244—326.
29. RĂDULESCU AL. — Traumatismele osteoarticulare, vol. I și II, Edit. Acad. R.S.R., București, 1967.
30. RĂDULESCU AL. — Ortopedie chirurgicală, vol. I și II, Edit. medicală, București, 1953.
31. RĂDULESCU AL., NICULESCU GH., BACIU D. — Dificultăți, riscuri, atitudini în diagnosticul și tratamentul traumatismelor aparatului locomotor, Edit. militară, București, 1978.
32. RĂDULESCU AL. — Scoliozele, Edit. Acad. R.P.R., București, 1961.
33. ROBĂNESCU M. — Reeducarea neuromotorie, Edit. medicală, București, 1968.
34. ROY CAMILLE R. — Fracture de la diaphyse humérale. Traumatismes de

la hanche et de la diaphyse fémurale. În: „Pathologie chirurgicale", ed. a II-a, Masson et Cie, 1975, p. 1 210—1 222; 1 264—1 276.

35. SĂVULESCU D. — Distocia osoasă. În: „Obstetrică", Edit. medicală, 1955, București, p. 446—448.

36. SIMICI P. — Semiologia aparatului locomotor. În: „Curs de semiologie chirurgicală", Litografia I.M.F., București, 1977.

37. SICARD A. — Lésions traumatiques des disques intervertebraux. În: „Pathologie chirurgicale", ed. a II-a, Masson et Cie, Paris, 1975, p. 1 182—1 189.

38. TESTUT J. L., JACOB O. — Traité d'anatomie topographique, Gaston Doin, Paris, 1929.

39. TIXIER L., PATEL M. — Luxations traumatiques et affections acquises des membres. În: „Précis de pathologie chirurgicale", vol. VI, Masson et Cie, Paris, 1937, p. 334—785.

40. TROIANESCU O. — Cotul. Antebrațul. Bazinul. Coapsa. Gamba. Glezna. În: „Patologie chirurgicală", vol. II, Edit. medicală, București, 1975, p. 49—84; 149—168; 251—260; 329—351.

41. TUBIANA R. — Études statistiques sur les accidents de la main, *Ann. Chir.*, 1978, *32*, 9, 521—525.

42. VEREANU D. — Malformații și boli eredocongenitale ale membrelor și ale centurilor. În: „Patologie chirurgicală", vol. II, Edit. medicală, București, 1975, p. 400—549.

9. Semiologia bolilor chirurgicale ale capului

Capul reprezintă segmentul cranial al corpului, separat de regiunea subiacentă — a gîtului — de un plan ce corespunde bazei craniului şi sprijinit, ca repere osoase, de linia occipitală, de baza apofizei mastoide, de marginea distală a apofizei zigomatice, de ramura ascendentă şi de corpul mandibulei (27).

Accidentele de circulaţie, din ce în ce mai frecvente în condiţiile vieţii moderne, ca şi cele de muncă, survenite prin nerespectarea normelor de protecţie a muncii, care prevăd obligativitatea portului căştii de protecţie în anumite forme de activitate, expun extremitatea cefalică a corpului, şi mai ales craniul, unor grave leziuni. Din acest punct de vedere, din vasta şi valoroasa experienţă a şcolii noastre de neurochirurgie apare ca o necesitate folosirea în limbajul comun medical a termenului de „traumatism craniocerebral“, care exprimă solidaritatea obligatorie şi necesară dintre craniu şi creier în orice tip de traumatism al capului.

Este necesară precizarea că din cadrul traumatismelor craniocerebrale deschise fac parte şi leziuni care aparent ar putea fi considerate traumatisme închise, în sensul integrităţii cutiei craniene (de pildă, o simplă plagă a scalpului). În realitate, comunicaţia venoasă existentă între circulaţia intra- şi extracraniană favorizează transmiterea infecţiei, existînd în plus şi riscul unor leziuni craniene nedecelabile.

Aparent paradoxal, în cazul unui politraumatizat traumatismul craniocerebral nu reprezintă o primă urgenţă — în special faţă de factorul hemoragic sau peritoneal —, dar accidentatul trebuie pus în condiţiile menite să-i asigure restabilirea funcţiilor vitale vegetative şi în special a celor respiratorii, care, în caz de deficienţă, jenează oxigenarea cerebrală, agravînd prin aceasta leziunile cerebrale induse de traumatismul iniţial. În asemenea cazuri sînt necesare reechilibrarea hidroelectrolitică, suprimarea stimulilor periferici nociceptivi, ca şi combaterea hipertermiei, de orice fel ar fi aceasta.

La nivelul extremităţii cefalice se disting două segmente: *craniul cerebral (cerebrocraniul* sau *neurocraniul)* şi *craniul visceral (viscerocraniul)* (vezi fig. 9.1.1.).

9.1.

Craniul cerebral

(Cerebrocraniul sau neurocraniul)

Craniul cerebral (lat.= *cranium cerebrale)* reprezintă partea supero-dorsală a capului și, prin alcătuirea sa (22 de oase), este un conținător osos pentru encefal și pentru unele organe de simț. La examinarea acestei regiuni și, mai ales, pentru stabilirea relațiilor de topografie cranioencefalică se folosesc ca repere așa-numitele „puncte craniometrice“ sau „puncte singulare“, unele mediane și impare, altele laterale și pare.

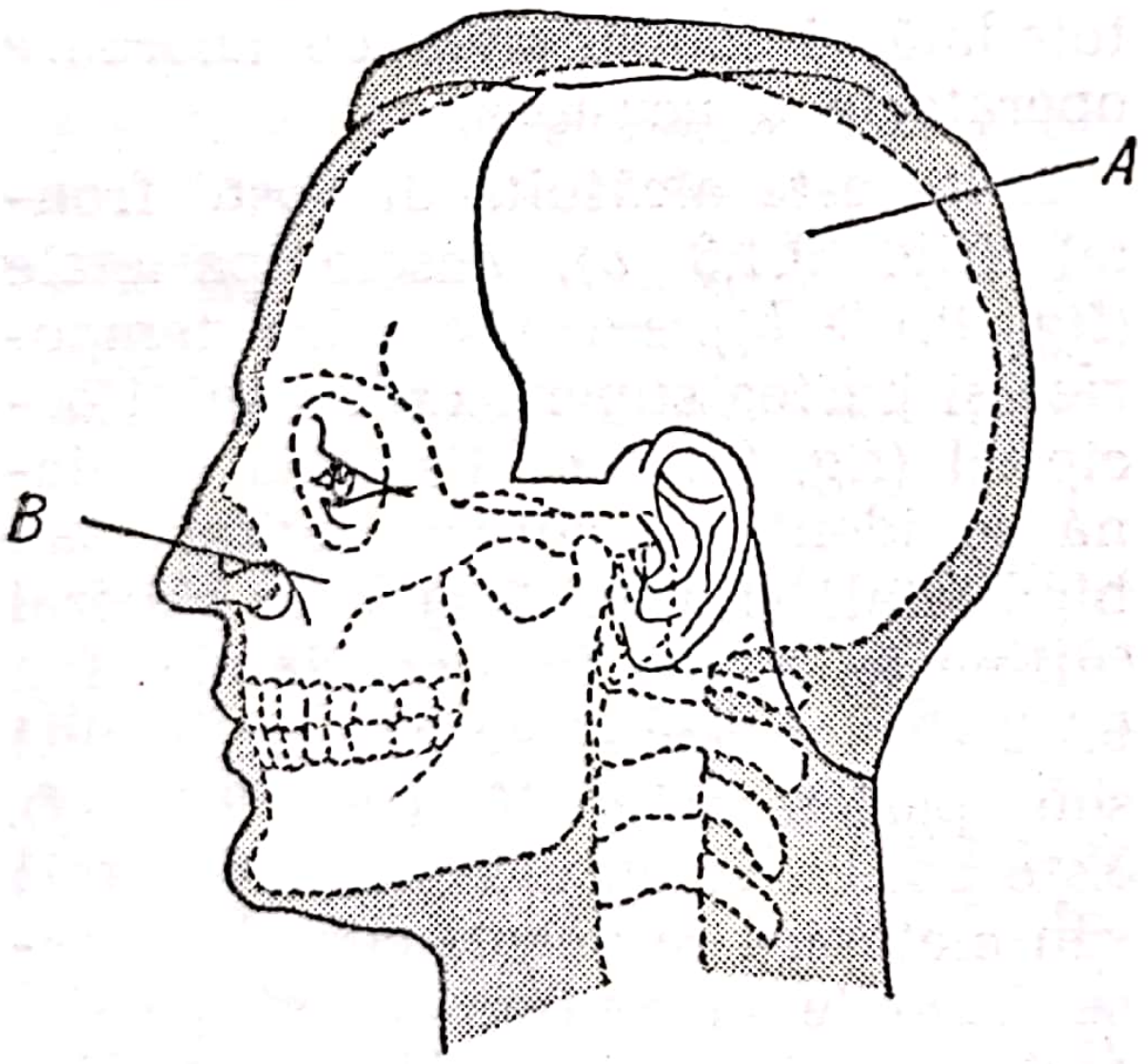

Fig. 9.1.1. — Capul *(după Testut-Jacob).* *A* — craniul cerebral (cerebrocraniul sau neurocraniul); *B* — craniul visceral (viscerocraniul sau segmentul buco-maxilo-facial).

Prima categorie de puncte craniometrice este alcătuită din (27):

a) *glabella* (dim. lat. *glaber*=pleșuv): proeminență osoasă a frontalului situată la unirea celor două creste supraorbitale (fig. 9.1.2 *a*), între arcadele superciliare;

b) *ophryon* (gr. *ophrys*=sprînceană): punctul unde planul medio-sagital al craniului intersectează diametrul frontal minim (linia cea mai scurtă dintre crestele temporale ale osului frontal) (11) (fig. 9.1.2 *b*);

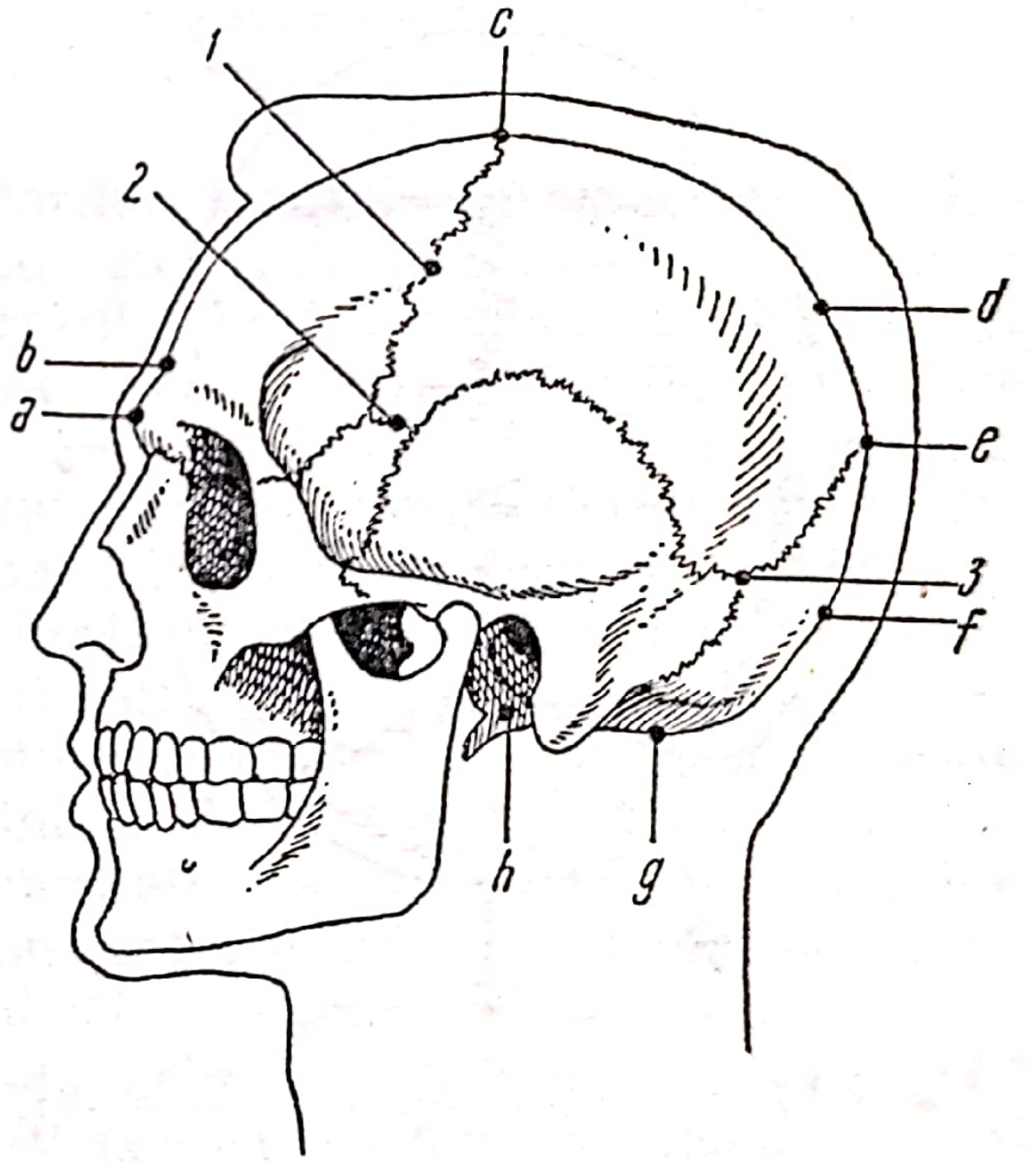

Fig. 9.1.2. — Punctele craniometrice. *a* — *glabella; b* — *ophryon; c* — *bregma; d* — *obelion; e* — *lambda; f* — *inion; g* — *opisthion; h* — *basion; 1* — *stephanion; 2* — *pterion; 3* — *asterion.*

c) *bregma* (gr.=cap): punct în care se intersectează suturile coronară, sagitală și metopică (gr. *metopon*=frunte), evident mai ales la copii (fig. 9.1.2 *c*);

d) *obelion* (gr. *obelos*=frigare): punctul în care linia ce unește găurile parietale se încrucișează cu sutura sagitală (fig. 9.1.2 *d*);

e) *lambda:* zonă de forma acestei litere grecești, situată la întîlnirea suturii sagitale cu sutura lambdoidă, sau sutura dintre solzul occipital și marginea posterioară a oaselor parietale (fig. 9.1.2 *e*);

f) *inion* (gr.=ceafă; spatele capului): protuberanța externă a osului occipital (fig. 9.1.2 *f*);

g) *opisthion* (gr. *opisthios*=posterior): punctul în care planul medio-sagital cranian intersectează marginea dorsală a găurii mari *(foramen magnum)* a osului occipital;

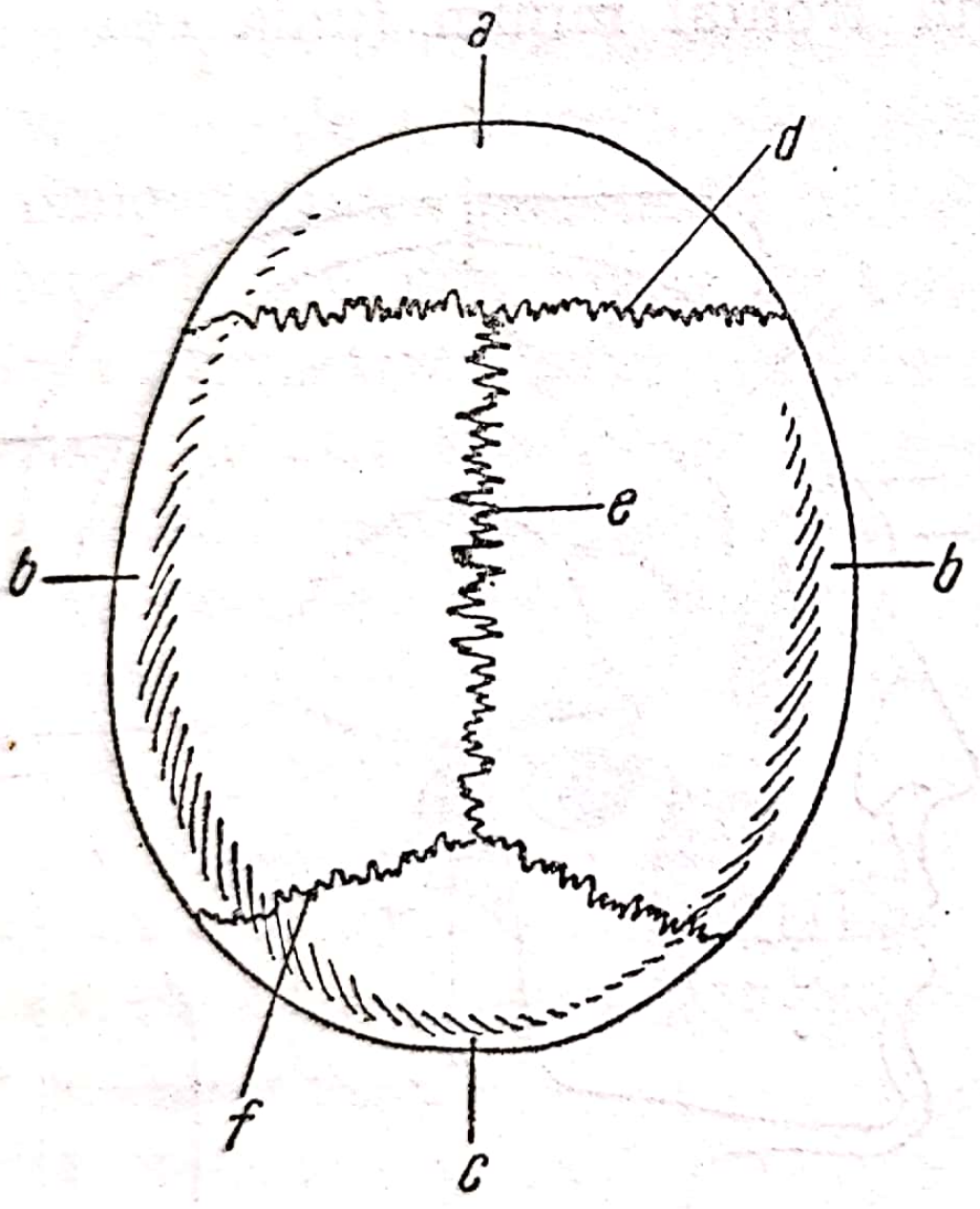

Fig. 9.1.3. — Bolta craniului cu suturile oaselor (*după Testut-Jacob*).

a — osul frontal; *b* — oasele parietale; *c* — osul occipital; *d* — sutura frontoparietală; *e* — sutura biparietală (sagitală); *f* — sutura parietooccipitală (lambdoidă).

h) *basion* (gr. *basis*=bază): punctul în care planul medio-sagital al craniului intersectează marginea ventrală a găurii mari *(foramen magnum)* a osului occipital.

Cea de-a doua categorie de puncte craniometrice este reprezentată de:

1. *stephanion* (gr. *stephanos*=coroană): punctul în care sutura coronală încrucișează *linea temporalis inferior* (fig. 9.1.2-*1*);

2. *pterion* (gr. *pteron*=aripă): zonă care înconjură sutura sfenoparietală, unde se unesc oasele frontal, parietal, *squama temporalis* și aripa mare a osului sfenoid (fig. 9.1.2-*2*);

3. *asterion* (gr. *aster*=stea): punct de întîlnire a suturilor lambdoidă, parietomastoidiană și occipitomastoidiană (fig. 9.1.2-3).

Descriptiv, craniul este împărțit într-un segment superior denumit *boltă* și unul inferior denumit *bază*, împărțire de o deosebită importanță semiologică pentru chirurgia practică, deoarece face posibilă localizarea diferitelor leziuni, individualizînd totodată și modalitatea de abordare operatorie a acestora.

Bolta este alcătuită din osul frontal (fig. 9.1.3 *a*), oasele parietale (fig. 9.1.3 *b*), solzii oaselor temporale și partea superioară a osului occipital (fig. 9.1.3 *c*). Pe linia mediană se identifică sutura sagitală sau biparietală (fig. 9.1.3 *e*), care ventral întîlnește sutura frontoparietală (fig. 9.1.3 *d*), iar dorsal sutura lambdoidă sau parietooccipitală (fig. 9.1.3 *f*). Este posibil ca sutura medio-frontală sau metopică ce unește cele două oase frontale la nou-născut să persiste în mod anormal și la adult. Dealtfel, structura craniului — în special a bolții — prezintă particularități deosebite, în sensul că osificarea ce se produce pentru boltă pe fond membranos, centrifug pentru fiecare os în parte, nu se termină la naștere, astfel că la nou-născut periferia unora dintre oasele bolții nu este deplin osificată, persistînd spațiile membranoase numite *fontanele* (fig. 9.1.4). Aceste spații fac posibilă încălecarea parțială a oaselor craniului, înlesnind prin aceasta trecerea capului prin canalul pelvian în momentul nașterii. Fontanelele pot fi palpate la tușeul vaginal, constituind un reper important pentru identificarea poziției capului fetal. Pe linia mediană se află fontanela ventrală sau bregmatică (fig. 9.1.4-4), care este cea mai mare — situată între oasele frontale (fig. 9.1.4 *a*), unite prin sutura metopică (fig. 9.1.4-2), și oasele parietale (fig. 9.1.4 *b*) —, și fontanela dorsală sau lambdoidă (fig. 9.1.4-5), situată la convergența dintre oasele parietale și osul occipital (fig. 9.1.4 *c*).

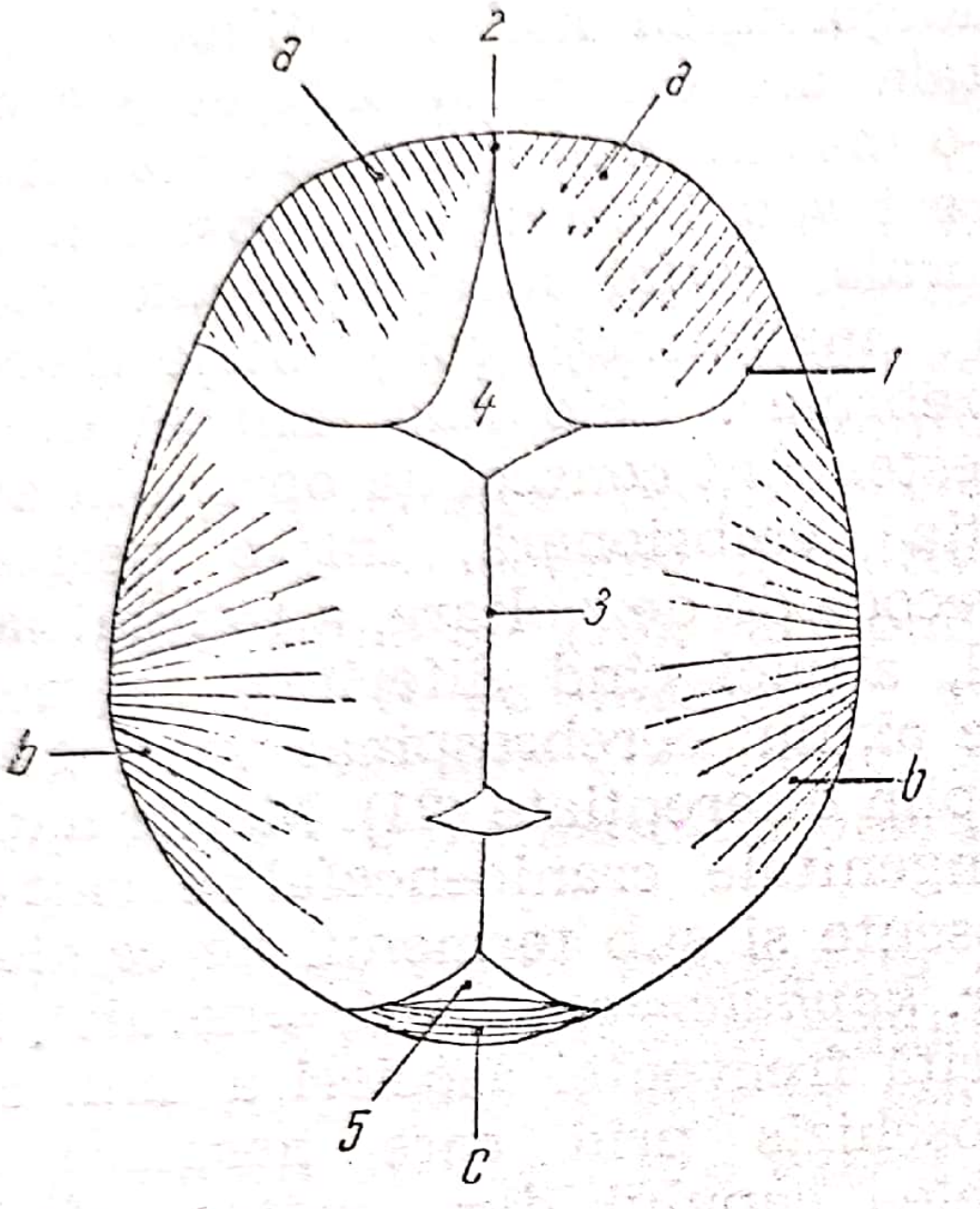

Fig. 9.1.4. — Bolta craniului la nou-născut (*după Testut-Jacob*).

a — oasele frontale; *b* — oasele parietale; *c* — osul occipital; *1* — sutura frontoparietală; *2* — sutura metopică; *3* — sutura sagitală; *4* — fontanela anterioară (bregmatică); *5* — fontanela posterioară (lambdoidă).

Fontanelele laterale, mai puțin identificabile, sînt cîte două de fiecare parte: una antero-laterală — pterică —, situată la convergența oaselor frontale, temporale, parietale și sfenoid (fig. 9.1.5 *a*), și alta dorsolaterală — asterică —, situată la convergența oaselor parietale, temporale și occipital (fig. 9.1.5 *b*).

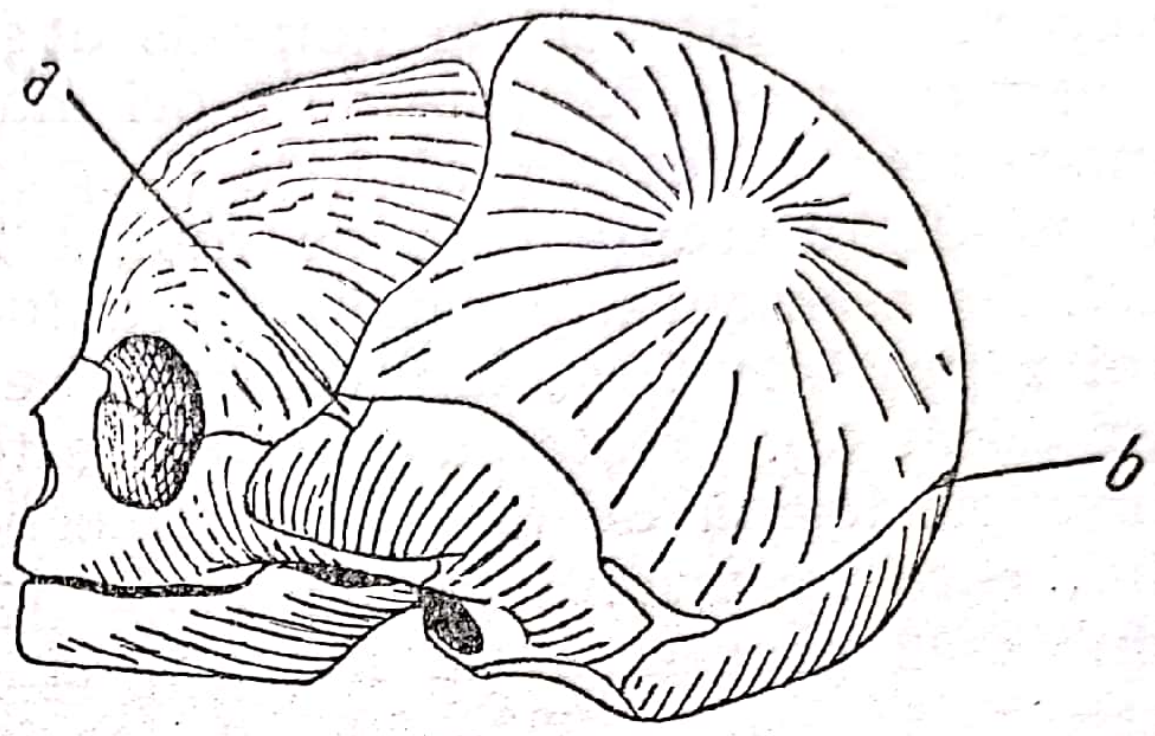

Fig. 9.1.5. — Bolta craniului la nou-născut: fontanelele laterale.

a — fontanela antero-laterală (pterică); *b* — fontanela dorso-laterală (asterică).

Punctele sau zonele de reper amintite înlesnesc efectuarea măsurătorilor lungimii și înălțimii craniului, cu învelișul său cutanat, din care rezultă *indicii antropometrici* pe baza cărora se pot clasifica variațiile de formă și dimensiune ale ovoidului cranian, caracteristice pentru rase și indivizi. În ceea ce privește indicele lungime, indivizii se încadrează între cele două categorii extreme: dolicocefalii — cu valori ale acestui indice de 83 sau mai mari — și brahicefalii — cu valori ale indicelui sus-amintit de 75 sau mai mici; indicele înălțime, a cărui valoare medie este 74, prezintă variații între 70 și 75 (ortocefalie), ajungînd chiar la valori de 70 sau mai mici (platicefalie) (11) (23).

De la forma normală, ovoidală, a craniului există și abateri; sînt cunoscute astfel *deformări artificiale* — de obicei realizate în scopuri rituale, prin compresiuni prelungite exercitate în perioada de osificare a craniului —, precum și *deformări pa-*

tologice, urmarea unor leziuni osoase sau encefalice.

La nou-născut şi la sugar craniul are o formă sferică şi este mare, reprezentînd 1/4 din lungimea corpului (vertex—călcîi), raport care la adult devine 1/8. Şi din punct de vedere volumetric există o diferenţă apreciabilă, întrucît la nou-născut şi sugar neurocraniul este de 8 ori mai mare decît viscerocraniul, în timp ce la adult diferenţa este de numai 2 ori. De asemenea, perimetrul craniului reprezintă 70% din valoarea celui adult (3). Creşterea craniului este implicit legată de creşterea creierului, care în primul an de viaţă îşi dublează greutatea (la naştere, cîntăreşte în medie 350—390 g), iar în cel de-al doilea şi-o triplează.

9.1.1.

Leziuni (malformaţii) congenitale

Prima definiţie a malformaţiilor congenitale aparţine lui G. St. Hilaire (1818), care le consideră drept „orice particularitate organică pe care o prezintă un individ în comparaţie cu marea majoritate a indivizilor aparţinînd speciei, vîrstei şi sexului său". Această definiţie, cu modificările menite să-i lărgească sfera, a fost majoritar acceptată. C. Arseni, Lenke Horvath şi A. V. Ciurea precizează că actualmente în conceptul de „malformaţie" sînt cuprinse anomalii ale funcţiei, structurii şi formei organismului în totalitate sau anomalii care cuprind numai anumite organe şi sisteme, determinate de tulburări ale proceselor de diferenţiere în cursul perioadelor precoce ale ontogenezei; unii autori insistă asupra includerii în sfera malformaţiilor congenitale, alături de anomaliile morfologice, şi a anomaliilor biochimice [„Afecţiunile neurochirurgicale ale sugarului şi copilului mic (0—3 ani)", Edit. medicală, Bucureşti, 1979]. Atributul „congenital" caracterizează malformaţiile prezente la naştere, prin factori genetici sau de mediu, nefiind deci sinonim cu „ereditar".

Majoritatea malformaţiilor congenitale ale craniului interesează într-o măsură mai mare sau mai mică, direct sau indirect, şi substanţa cerebrală, astfel încît se poate vorbi de „malformaţii congenitale craniocerebrale". Cele mai multe dintre acestea sînt consecinţa opririi în evoluţia embrionară, într-o perioadă precoce de dezvoltare, a tubului neural, atunci cînd diferitele segmente ale axului cerebrospinal nu sînt încă deplin diferenţiate (21). Malformaţiile congenitale cranioencefalice sînt cunoscute şi sub termenul de *cefalocel* (gr. *kephale*=cap+*kele*=hernie), datorită frecventei asocieri a unui cranioschizis prin care herniază sub pielea capului *dura mater* cefalică, cu sau fără porţiunea adiacentă din encefal (13).

9.1.1.1.

Macrocefalia

După cum arată şi denumirea, este vorba de o creştere exagerată a craniului, care se recunoaşte la copilul mai mare şi care poate rămîne în limite fiziologice, atît timp cît ventriculii sînt normali. Curba de creştere a perimetrului cranian urmează o evoluţie normală şi fontanela anterioară se închide progresiv.

Macrocefalia patologică este de obicei urmarea unei hidrocefalii stabilizate spontan. Copilul prezintă capul disproporţionat de mare şi apreciabile deficienţe neuropsihice, fără semne de hipertensiune intracraniană (3).

9.1.1.2.
Meningoencefalocelul

Este o leziune cel mai adesea situată pe linia mediană a capului, care poate fi numită şi „*spina bifida* craniană“ („*cranium bifidum*“), întrucît reprezintă un defect congenital de închidere a şanţului (tubului) neural şi a învelişurilor sale (element caracteristic malformaţiilor disrafice); ca urmare a deficitului de substanţă osoasă, se creează un orificiu anormal congenital, prin care herniază — sub tegumentul în general de aspect normal — conţinutul intracranian (meninge, ţesut nervos, ventricul). Este o ectopie primitivă a substanţei cerebrale (13), care pune probleme nu atît de diagnostic, cît mai ales de indicaţie operatorie, adică de alegere a momentului operator optim.

Deficitul osos poate reprezenta o fisură totală care interesează craniul de la o extremitate la alta în sens sagital, ceea ce determină o extrofie cerebrală totală, care nu este compatibilă cu viaţa. Această herniere a ţesutului nervos cerebral printr-un mare defect cranian poartă denumirea de *exencefalie* şi este o malformaţie de tranziţie de la anencefalie la meningoencefalocel.

Defectul osos reprezintă de obicei o *fisură completă* care interesează numai o parte a craniului, pe linia mediană a bolţii, la nivelul suturii sagitale, cu precădere în zona dorsală — la nivelul protuberanţei occipitale — sau în zona ventrală, la rădăcina nasului; această ultimă localizare corespunde suturii nazofrontale şi primei fante branhiale, nivel la care se produce şi extrofia cerebrală parţială — encefalocelul (13) (14).

Encefalocelul (fig. 9.1.6) se prezintă ca o tumoare cu volum variabil, acoperită de tegument modificat, subţiat, cu desen vascular intens, cu aspect cicatriceal sau cu formaţiuni angiomatoase sau chiar ulcerate şi fistulizate. Tumoarea este pediculată sau sesilă şi conţine fie lichid cefalorahidian (LCR) cu originea într-un diverticul subarahnoidian — constituind meningoencefalocelul —, fie substanţă cerebrală cu adiacenţă ventriculară — constituind un encefalocistocel (11). Este posibil ca, datorită distensiei create de prezenţa LCR sub tensiune, tegumentul acoperitor să se subţieze apreciabil, constituindu-se *hidroencefalocelul* (13).

Defectul osos poate consta însă şi într-o *fisură osoasă incompletă*, care interesează numai derivatele mezo-

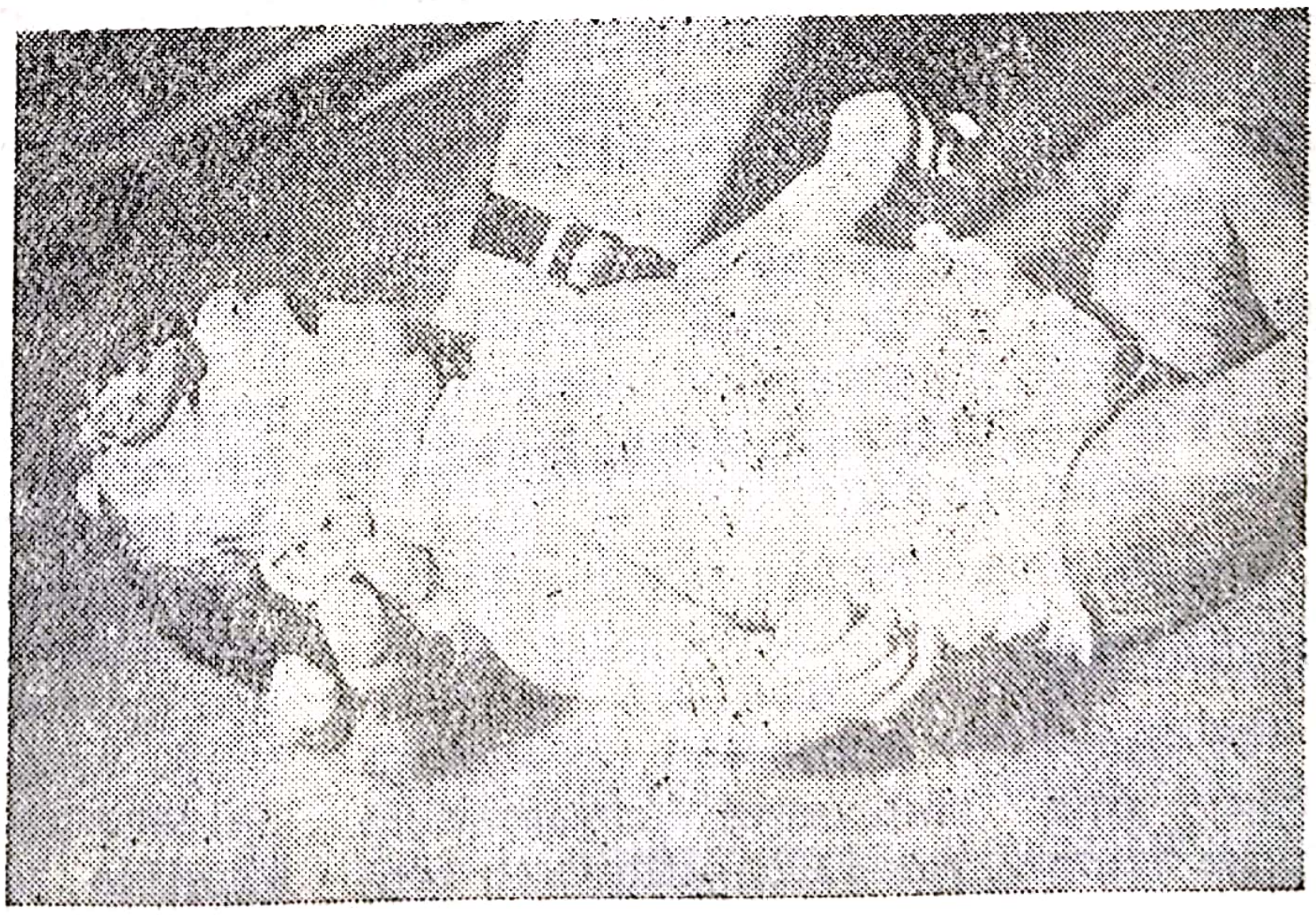

Fig. 9.1.6. — Encefalocel frontonazal: fisură totală (completă) *(colecţia M. Geormăneanu).*

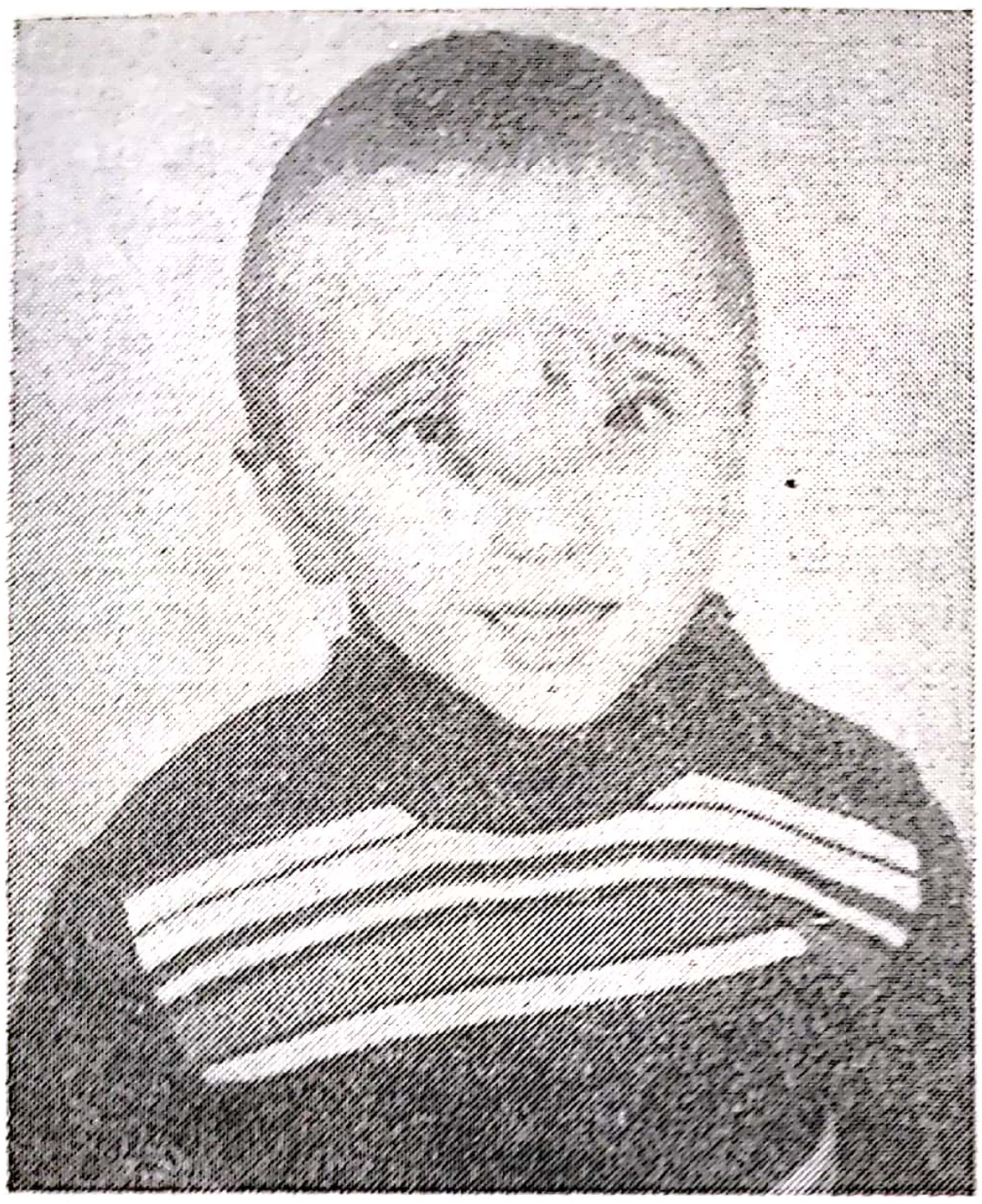

Fig. 9.1.7. — Meningocel nazofrontal (*colecția M. Geormăneanu*).

dermice ale craniului (osul și *dura mater*), cele ectodermice (creierul, leptomeningele și tegumentul) fiind normale. O astfel de fisură osoasă, care reprezintă doar o breșă parietală, poate rămîne ca atare asimptomatică sau, dimpotrivă, poate reprezenta sediul de angajare a unui diverticul subarahnoidian care formează un *meningocel*.

Meningocelul este o tumoare chistică alcătuită din leptomeningele acoperit de tegument și situată de obicei la nivel nazofrontal (fig. 9.1.7) sau occipital (21).

Aducerea copilului la medic este dictată atît de prezența tumorii, cît și de unele simptome neurologice cu variate manifestări (pareze, paralizii, crize convulsive etc.).

9.1.1.3.
Hidrocefalia

Hidrocefalia (hidro+gr. *kephale*=cap) este sindromul caracterizat prin acumularea LCR, aflat sub tensiune, în cavitățile ventriculare cerebrale (hidrocefalie internă) sau între foițele meningiene (hidrocefalie externă). Boala mai este denumită și „hidropizie ventriculară“ (13) și are ca rezultat distensia emisferelor cerebrale și, consecutiv acesteia, dilatația cutiei craniene.

LCR, normal în cantitate de circa 150 ml, este secretat de-a lungul întregului ax nervos, dar în special de plexurile coroide din ventriculii laterali și de epiteliul ependimar (2). Din zonele secretorii lichidul trece prin găurile Monro în ventriculul III, apoi prin apeductul Sylvius în ventriculul IV, de unde trece mai departe în spațiile subarahnoide prin găurile Magendie (François) și Luschka (Hubert von), ajungînd în marele rezervor cerebelomedular (23). De aici, circulă în continuare în spațiile perimedulare, de unde, ascendent, în lungul trunchiului cerebral, ajunge în lacurile de la bază, apoi în spațiile subarahnoidiene ale convexităților emisferelor cerebrale, urmînd ca resorbția să se facă în sistemul venos prin intermediul granulațiilor Pacchioni (Antonio) (1), ca și la nivelul tuturor spațiilor subarahnoidiene pericerebrale și perimedulare, cu condiția ca peretele acestora să fie anatomic integru (2).

Orice cauză care întrerupe libera circulație a LCR — fie prin obstrucția unuia sau mai multora dintre punctele de comunicare a sistemului ventricular cu spațiile subarahnoidiene, fie împiedicînd resorbția — determină acumularea acestuia, cu constituirea, ca formă clinică mai frecventă, a *hidropiziei obstructive* sau *ventriculare*.

Hidrocefalia congenitală este cea mai frecventă malformație de însoțire a *meningomielocelelor* (malformații consecutive unui defect de închidere a tubului neural și a formațiunilor mezenchimale învecinate, prin care herniază conținut intraspinal, întîlnite în orice punct al coloanei vertebrale, pe linia mediană posterioară, de predilecție în regiunile lombară inferioară și lombosacrată). De obicei de natură obstructivă, hidrocefalia congenitală poate fi și consecința unui traumatism obstetrical care a declanșat o hemoragie meningiană, cu cheaguri care devin elemente obstructive pentru circulația LCR. Hidropizia ventriculară se poate produce la orice vîrstă în condițiile creării unor obstacole prin procese inflamatorii sau tumorale.

La nou-născut și sugar, hidrocefalia are o evoluție cronică, insidioasă, manifestîndu-se de obicei după 15—20 de zile de la naștere prin creșterea progresivă de volum a craniului; mama este prima care observă acest fenomen, fiind nevoită să schimbe la intervale mici căciulițe din ce în ce mai mari. În manifestarea evidentă există o disproporție apreciabilă între craniu, care este mare, și față, care este mică, în ansamblu capul apărînd disproporționat de mare comparativ cu restul corpului. Fruntea este bombată, iar fontanela anterioară este deschisă și sub tensiune. Această tensiune intracraniană, care determină o evidentă circulație venoasă tegumentară, reprezintă în același timp un element de compresiune asupra globilor oculari, care sînt deplasați astfel, încît copilul privește către în jos — „în apus de soare“ (3): sub pleoapa superioară apare albul scleroticelor, iar deasupra celei inferioare apare irisul, în parte mascat (fig. 9.1.8). Frecvent se produce strabism convergent.

În perioada inițială a dilatației ventriculare pot fi înregistrate diferite semne neurologice (convulsii cefalice, vărsături etc.), care în general dispar progresiv pe măsură ce se instalează faza cronică a bolii, denumită și „forma fixată“ (11). În această formă, volumul craniului se stabilizează și sindromul orbitoocular, ca și vascularizația exuberantă venoasă se ameliorează.

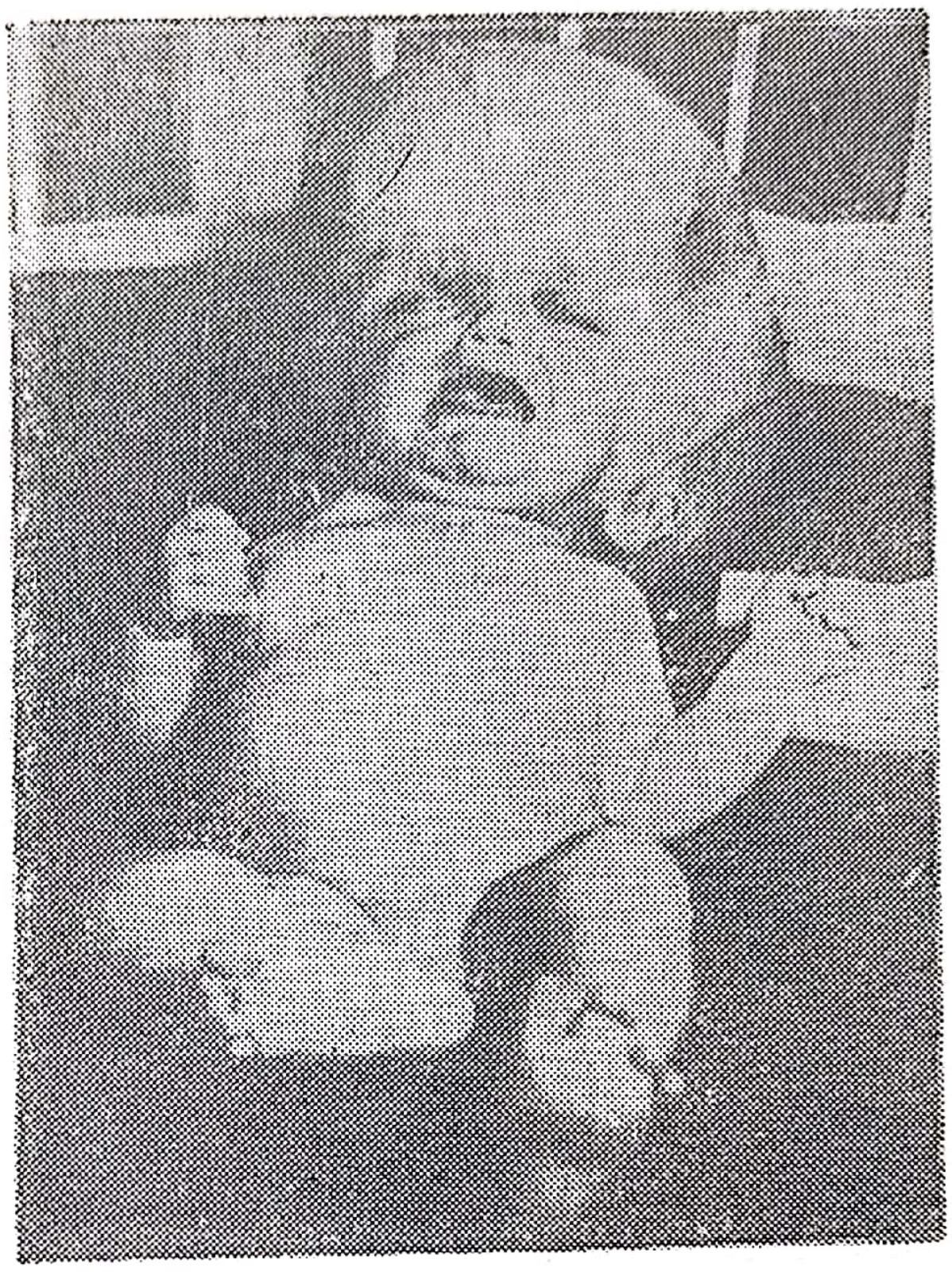
Fig. 9.1.8. — Hidrocefalie *(colecția M. Geormăneanu).*

Hidrocefalia poate evolua pe fondul unei dezvoltări intelectuale normale, dar cel mai adesea este însoțită de deficit global de dezvoltare. Copiii purtători ai acestei malformații merg cu greutate, vorbesc abia la 4—5 ani și prezintă frecvent fenomene de iritație cerebrală, care se traduc prin crize convulsive, contracturi, tulburări de vedere etc. (13).

9.1.2.

Leziuni traumatice

Datorită raporturilor pe care le solidarizează, cutia craniană — conținătorul — și masa cerebrală — conținutul — alcătuiesc un tot morfofuncțional în ceea ce privește reacția față de agentul traumatizant (15). Ca atare este justificată recomandarea de a se folosi în traumatologia extremității cefalice termenul de *traumatism craniocerebral* (TCC), întrucît numai în mod cu totul excepțional, în urma acțiunii unui impact traumatic, poate rezulta lezarea numai a uneia dintre structurile de bază ale capului — scalpul, cutia craniană sau encefalul. Statistici importante arată că în peste 30% din cazurile de TCC se produc leziuni encefalice fără repercusiuni lezionale craniene sau asupra învelișurilor cerebrale, după cum aceleași statistici arată că leziunile cerebrale produse în afara unor leziuni traumatice craniene nu depășesc procentul de 10 (2). În aceste statistici sînt incluse desigur anumite cazuri în care leziunile osoase se situează în așa-zisa „sferă infraradiologică“, cu alte cuvinte este vorba de leziuni osoase ce nu pot fi identificate radiografic nici pe clișee standard, nici pe clișee efectuate în incidențe speciale. Practic, asocierea leziunilor craniene cu cele cerebrale este constantă, însă participarea encefalică este frecvent tranzitorie, minimă și adesea asimptomatică (1).



Fig. 9.1.9. — Traumatism craniocerebral prin accelerație: acțiunea agentului vulnerant în mișcare asupra capului imobil (↙).

Participarea craniană în zona de impact este explicabilă prin acțiunea energiei cinetice, care, în funcție de calitățile sale, ca și de situarea momentană a extremității cefalice, va determina multiple aspecte lezionale, cu interesarea izolată sau complexă a structurilor acesteia (scalp, craniu, vase, meninge, creier).

TCC poate fi urmarea unui impact ce acționează direct sau indirect — în fiecare dintre aceste două modalități intervenind factori etiopatogenici (de natură fizico-mecanică) variați.

Traumatismele craniocerebrale prin acțiune directă — așa cum le desemnează și numele — sînt urmarea unui impact ce acționează direct asupra craniului și conținutului său prin mai multe modalități.

Traumatismele craniocerebrale prin accelerație reprezintă rezultatul acțiunii agentului vulnerant în mișcare asupra capului imobil (fig. 9.1.9.). În funcție de forța impactului, se vor produce și leziuni traumatice corespunzătoare ca intensitate ale structurilor interesate. În orice situație, însă, impactul osos se repercutează secundar și asupra creierului. Din acest punct de vedere este de reținut posibilitatea de redresare a curburii convexe a calotei, redresare ce se realizează pe o zonă limitată, denumită „arie de inflexiune“ (fig. 9.1.10), cu deosebire în cazul unui impact moderat, în care agentul vulnerant ricoșează (fig. 9.1.11), pierzînd prin aceasta o bună parte din forța cinetică de izbire. Dat fiind spațiul de rezervă redus existent între encefal și calotă, inflexiunea momentană poate fi suficientă pentru crearea unor leziuni superficiale corticale. Dacă inflexiunea este forțată peste anumite limite, se produce cedarea

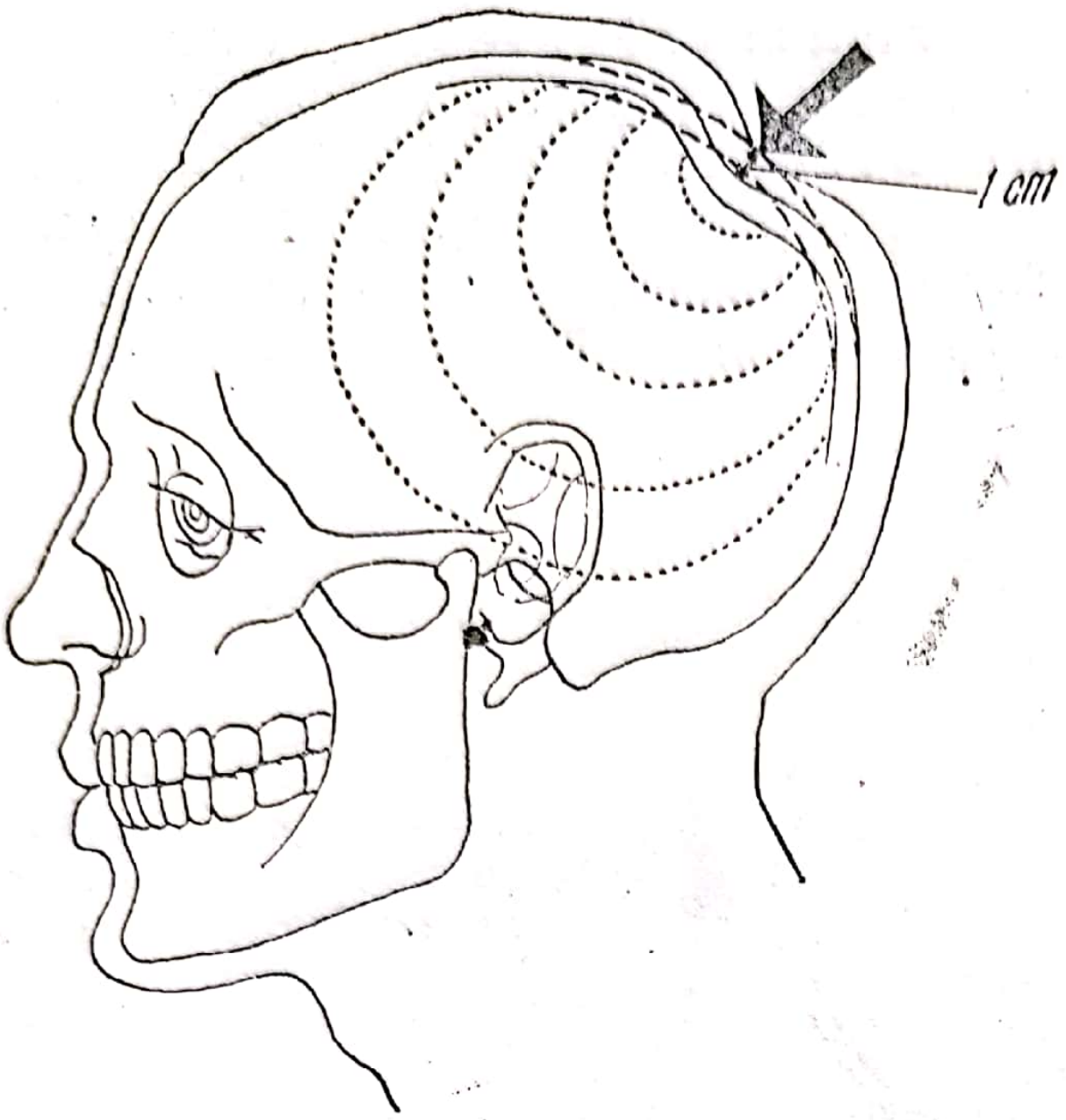

Fig. 9.1.10. — Traumatism craniocerebral: aria de inflexiune a calotei şi repercusiunea impactului osos (↙) asupra creierului.

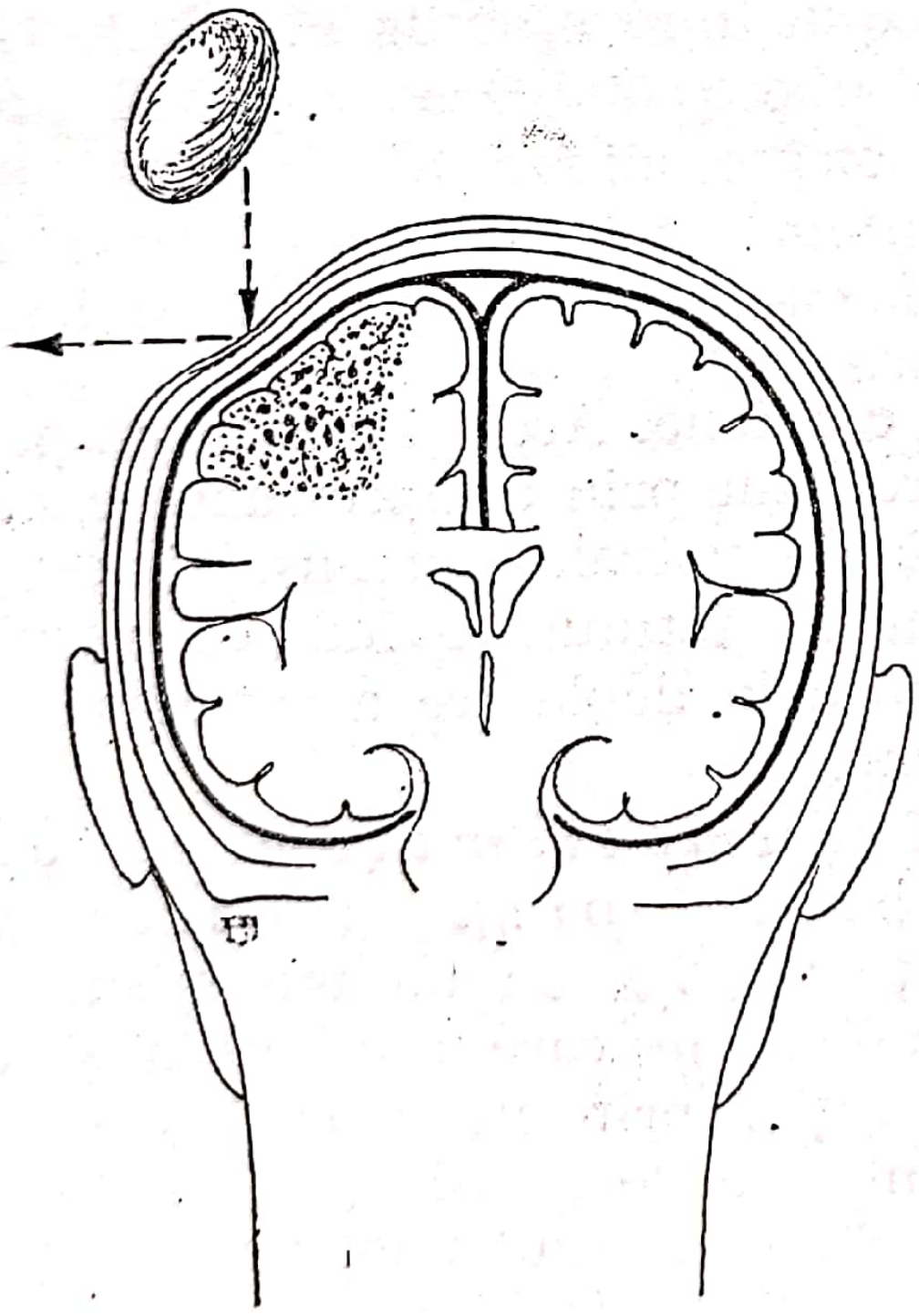

Fig. 9.1.11. — Traumatism craniocerebral: inflexiunea calotei prin impact, cu ricoşarea agentului vulnerant.

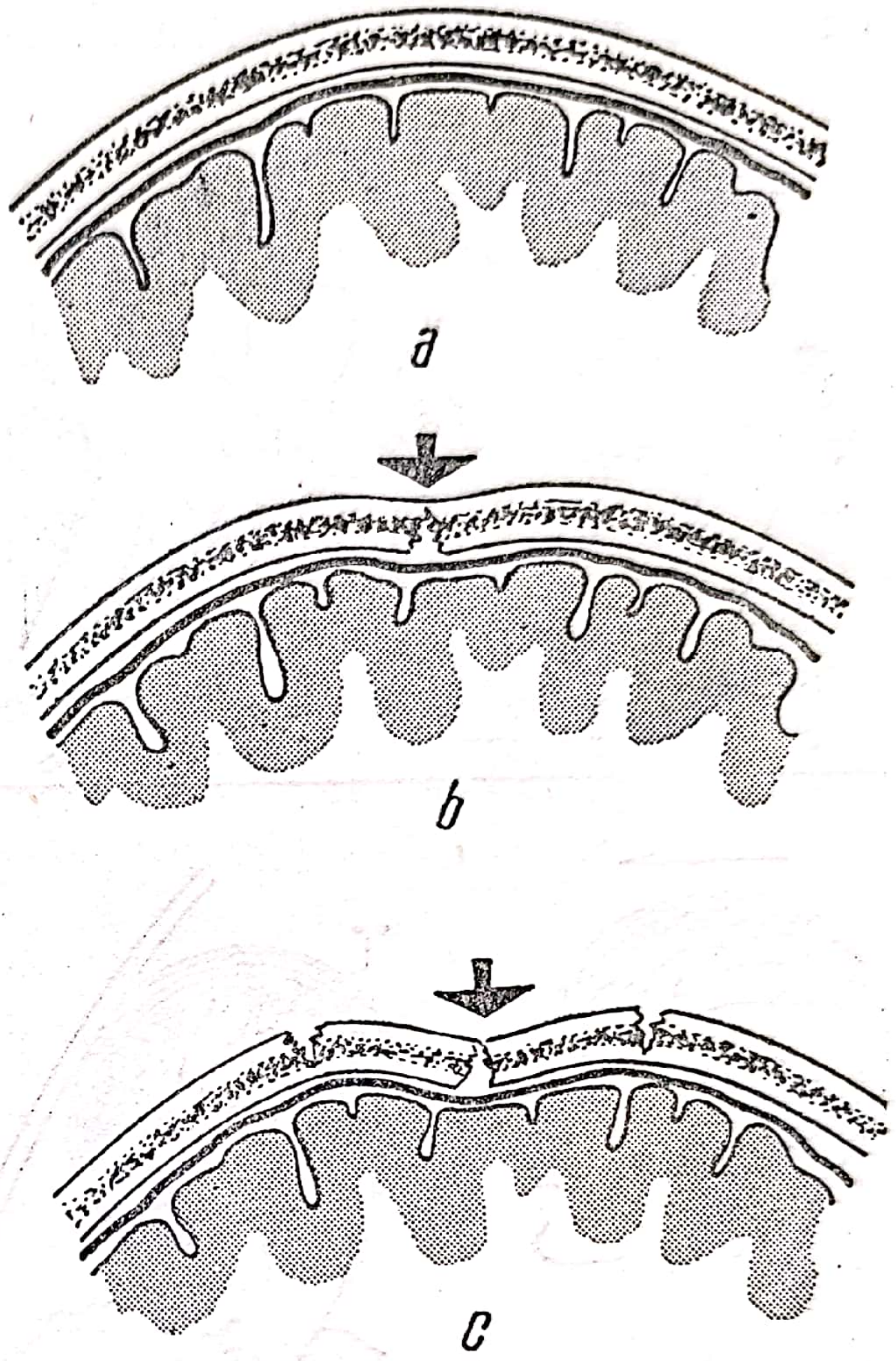

Fig. 9.1.12. — Traumatism craniocerebral: aria de inflexiune a calotei. *a* — calota intactă; *b* — cedarea tablei interne; *c* — cedarea tablei externe.

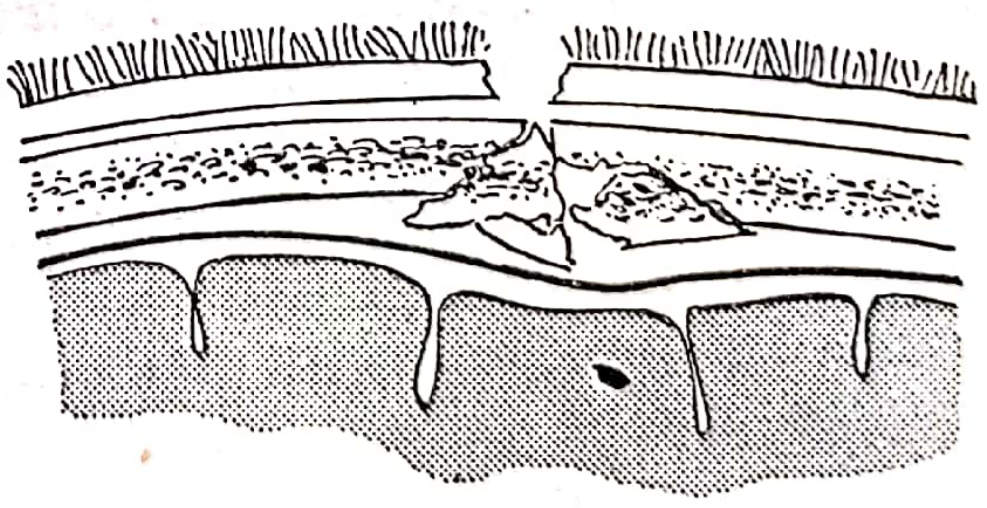

Fig. 9.1.13. — Traumatism craniocerebral: fractură cominutivă.

mai întîi a tablei osoase interne, care suportă redresarea maximală, și apoi a celei externe. Linia de fractură astfel produsă (fig. 9.1.12) reprezintă un potențial agent vulnerant atît pentru *dura mater*, cît și pentru encefal. În fine, cînd solicitarea osoasă este maximă, se produce fractura cominutivă, eschilele osoase rezultate reprezentînd fiecare în parte un factor vulnerant pentru substanța cerebrală (fig. 9.1.13).

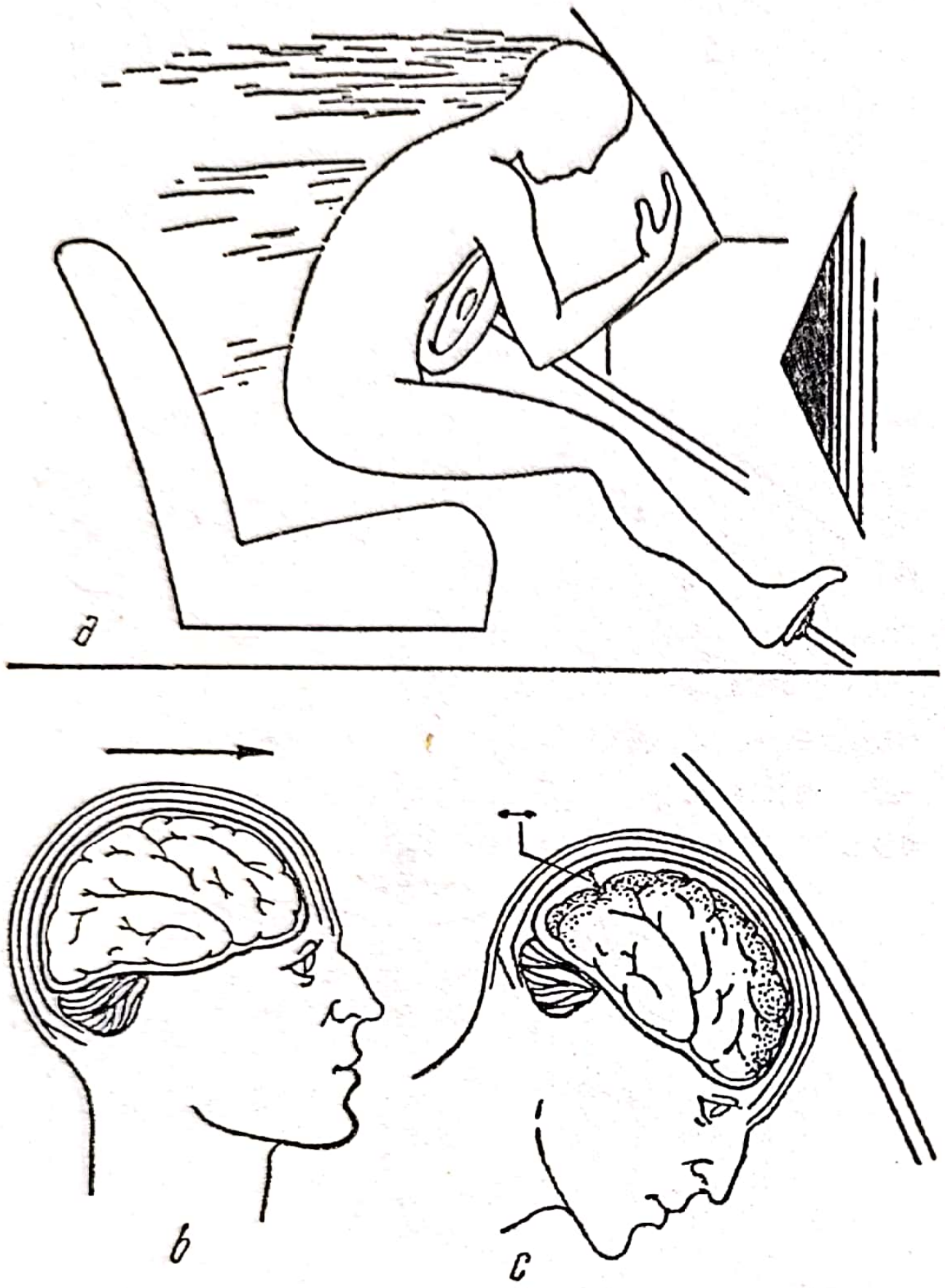

Fig. 9.1.14 a, b, c. — Traumatism craniocerebral prin decelerație.

Traumatismele craniocerebrale prin decelerație sînt rezultatul acțiunii de oprire bruscă a capului în mișcare pe un plan dur imobil (fig. 9.1.14 *a*), moment în care energia cinetică se transmite masei cerebrale. Aceasta, continuîndu-și cursa, se izbește de reliefurile osoase intracraniene cele mai neregulate — plafonul orbitar și marginea ascuțită a aripii mici a osului sfenoid (fig. 9.1.14 *b*, *c*) (4).

Traumatismele craniocerebrale prin compresiune bilaterală (fig. 9.1.15) sînt urmarea prinderii capului între două forțe contrarii, care realizează o redresare brutală a curburilor oaselor craniene. Același mecanism poate fi realizat prin compresiunea exercitată de valvele forcepsului asupra capului fătului, avînd ca rezultat eventuala deplasare a suturilor craniene.

Traumatismele craniocerebrale prin accelerație rotatorie au un mecanism mai complex, în care accelerația și decelerația, prin însumare, generează o mișcare de rotație (fig. 9.1.16), ca de pildă în cazul unei lovituri laterale aplicate la bărbie.

Traumatismele craniocerebrale prin acțiune indirectă interesează diferite structuri craniocerebrale și sînt rezultatul unui impact ce nu acționează direct asupra capului. În acest cadru sînt cuprinse leziuni care, din punctul de vedere al mecanismului de producere, se aseamănă cu cele care iau naștere prin accelerația sau decelerația bruscă. Agentul vulnerant imprimă capului o flexie sau extensie bruscă (fig. 9.1.17 *A*, *B*), în absența unui impact direct, leziunea cerebrală producîndu-se datorită diferenței existente între viteza de deplasare a craniului — mai mică — și cea a creierului — mai mare —, acesta din urmă lovindu-se de endocraniu. Același mecanism este incriminat și în producerea leziunilor encefalice din accidentele prin suflu, a celor determinate de căderea accelerată de gravitație — ca în cazul parașutiștilor (fig. 9.1.17 *C*) —, ca și a leziunilor ce survin în căderea pe ischioane (fig. 9.1.17 *D*) sau în picioare, situație în care energia cinetică se transmite ascendent, prin intermediul coloanei vertebrale, către baza craniului, generînd în special leziuni la nivelul structurilor cerebrale mediane și al trunchiului cerebral, printr-un mecanism de contralovitură (1), (5).

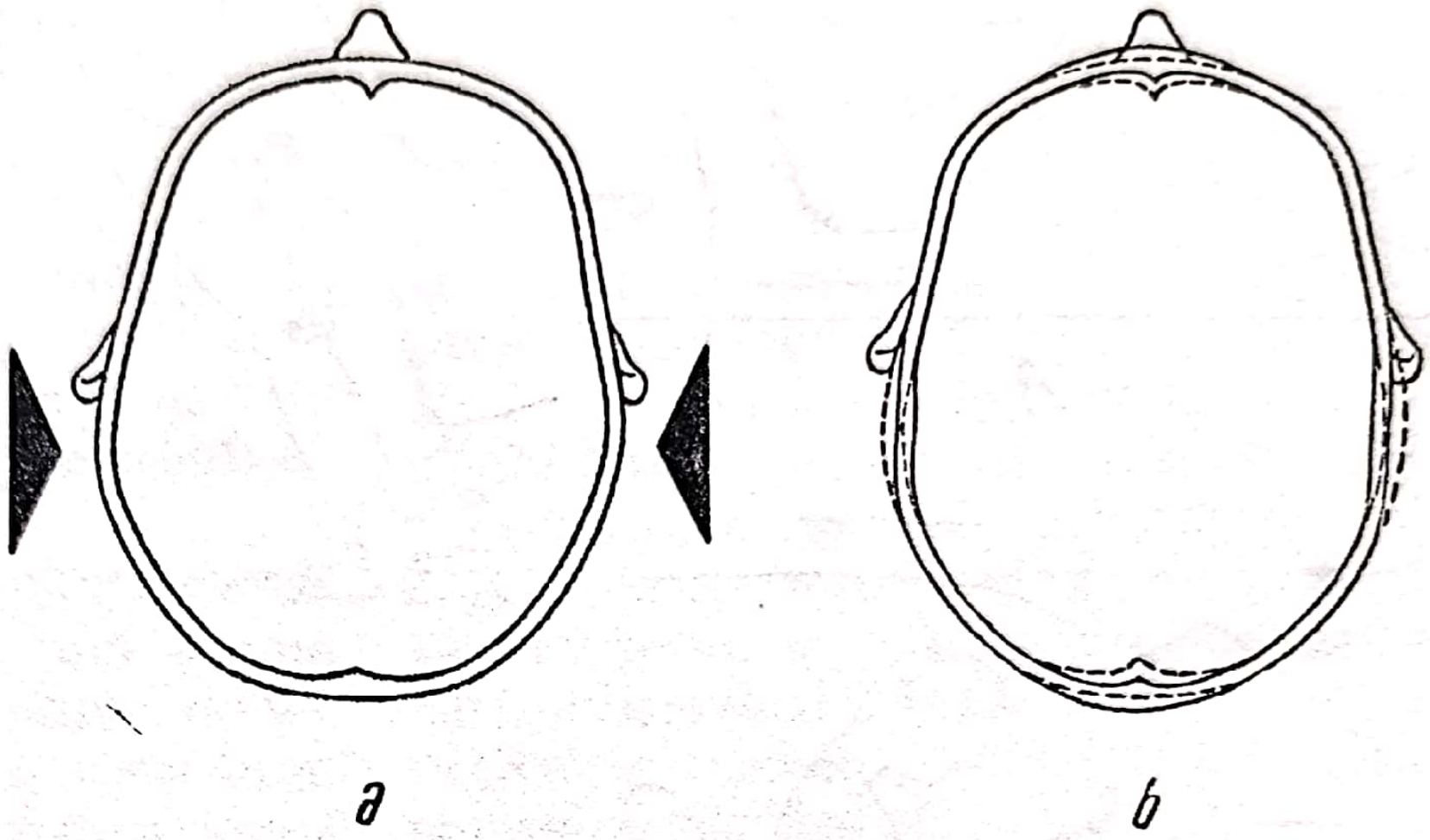

Fig. 9.1.15 a, b. — Traumatism craniocerebral prin compresiune bilaterală.

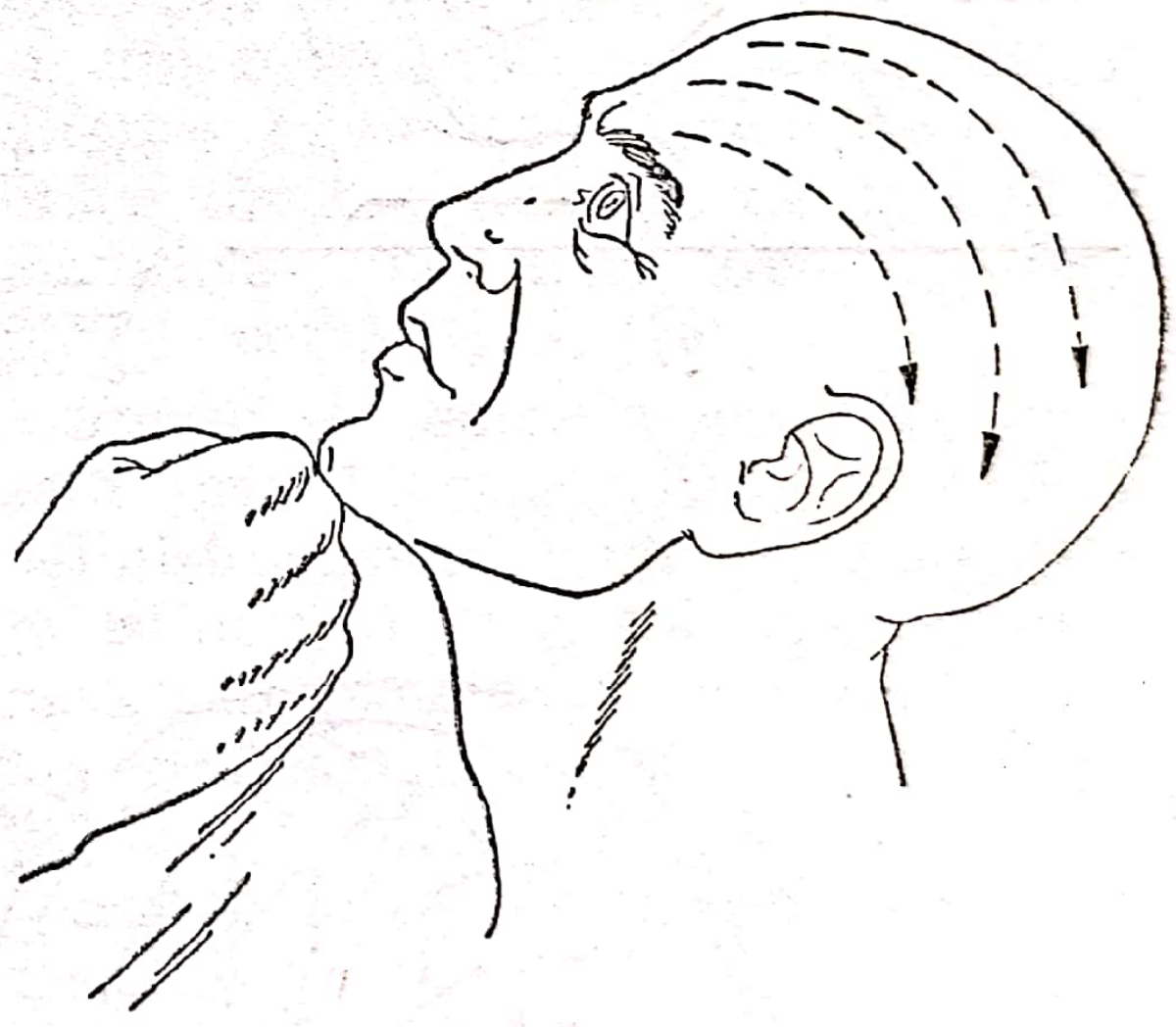

Fig. 9.1.16. — Traumatism craniocerebral prin accelerație rotatorie.

Traumatismul direct sau indirect, indiferent de gradul afectării scalpului sau structurii osoase, produce asupra substanței cerebrale un efect ondulatoriu, care se transmite către polul opus celui la care acționează impactul (fig. 9.1.18), de unde se poate reflecta, accentuînd efectul lezional, în special la interferența undelor directe cu cele reflectate. În cazul unui traumatism forte în care tabla osoasă nu cedează, efectul encefalic poate fi mai grav decît în cazul asocierii fracturii, pen-

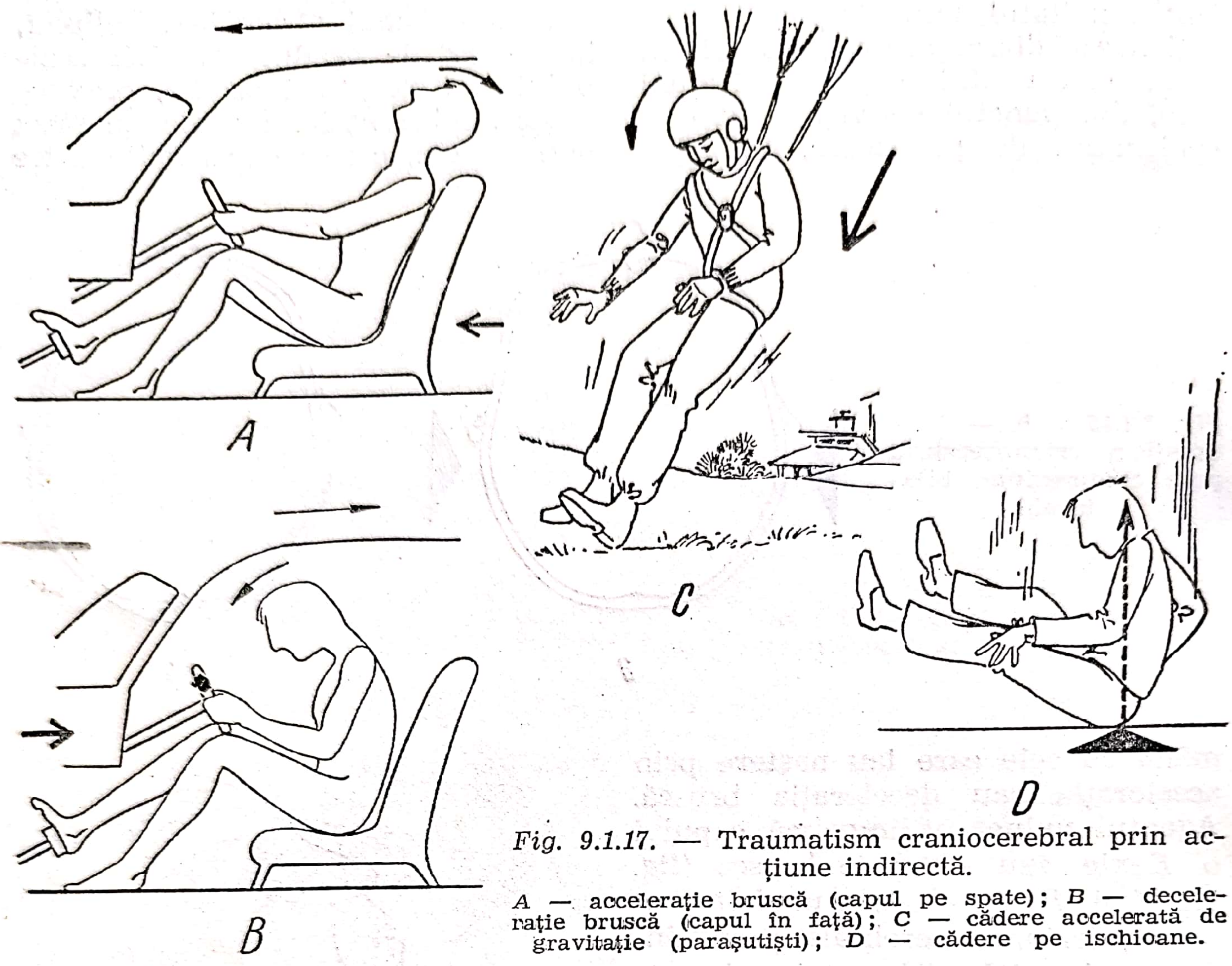

Fig. 9.1.17. — Traumatism craniocerebral prin acțiune indirectă.

A — accelerație bruscă (capul pe spate); B — decelerație bruscă (capul în față); C — cădere accelerată de gravitație (parașutiști); D — cădere pe ischioane.

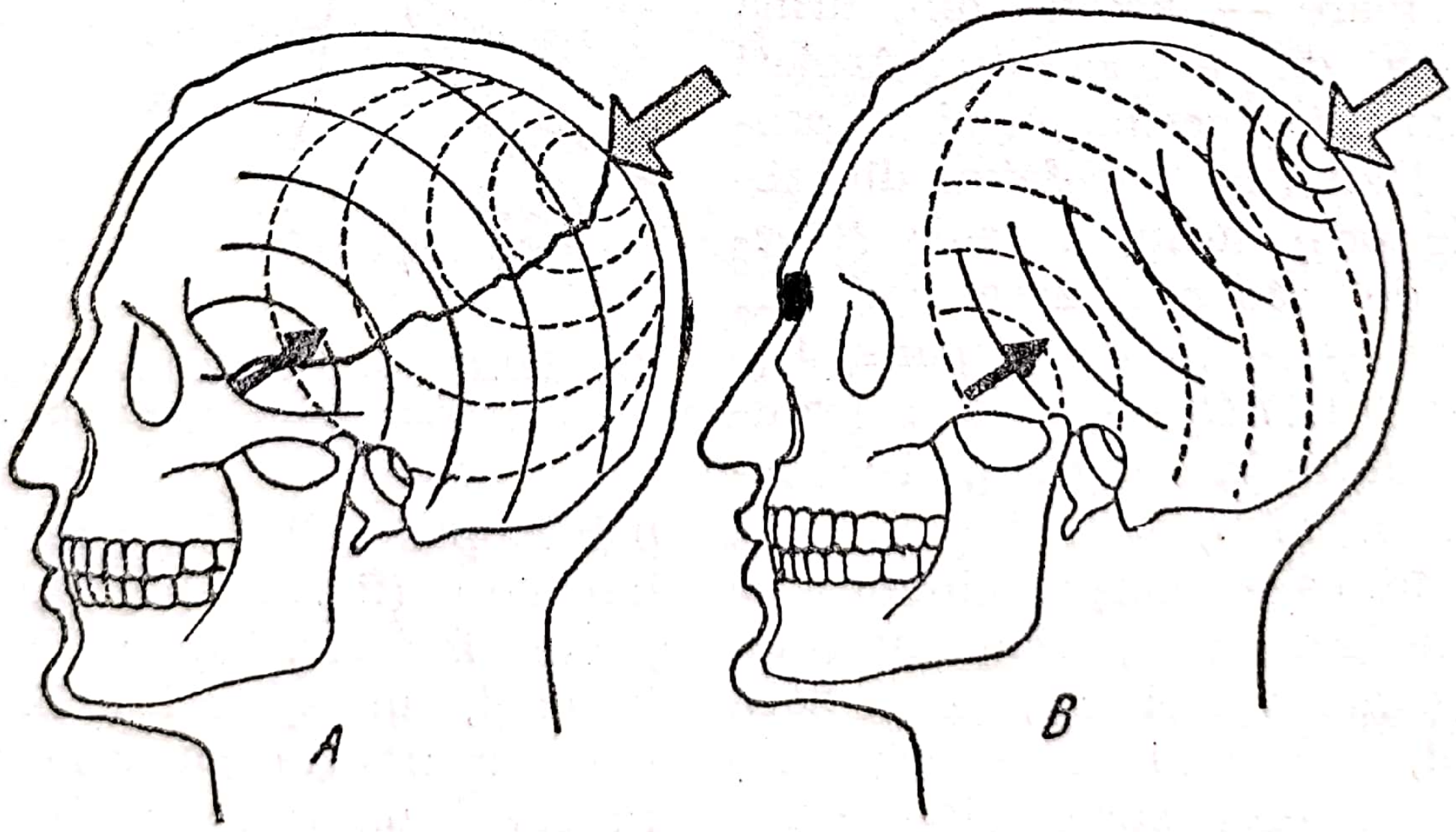

Fig. 9.1.18 A, B. — Traumatism craniocerebral direct sau indirect: transmiterea efectului ondulatoriu — „ecoul“ contraundelor (*după Arnaud*).

A — asociat cu fractură; B — fără fractură.

tru a cărei producere se epuizează o bună parte din energia cinetică nocivă (1).

Avînd în vedere pluralitatea leziunilor în cazul TCC, ca și variatele forme de manifestare și de evoluție, sînt necesare examinarea atentă și urmărirea pe un interval de cel puțin 24—48 de ore a oricărui traumatizat cranian sau a oricărui accidentat la care este suspectată lezarea extremității cefalice. În felul acesta pot fi surprinse în faza de debut eventualele manifestări de agravare ce pot surveni în intervalul remisiv.

La efectuarea *examenului clinic* trebuie să se țină seama de intervalul care s-a scurs de la data accidentului, pentru aprecierea și încadrarea cît mai exactă a fenomenelor prezentate de accidentat, ținînd seama de evoluția dinamic agravantă a leziunilor cerebrale pe fundalul complicațiilor hemoragice și compresive posibile. De fapt, pentru decizia terapeutică și aprecierea prognostică este mai puțin interesant de a cunoaște natura mecanismelor traumatice, dar este de o importanță decisivă a ști dacă efectul traumatic imediat este unul primar (comoție, contuzie, dilacerare), sau unul secundar (revărsat sanguin sau lichidian intracranian), ori unul subsecvent (edem cerebral sau colaps cerebro-ventricular) [vezi „Tratat de neurologie“ (sub red. C. Arseni), vol. IV, partea a II-a, Edit. medicală, București, 1981, p. 1 594].

Examenul clinic se bazează în principal pe analiza stării de conștiență, a funcțiilor vegetative, a modificărilor oculare și pupilare, a tulburărilor trofice și vegetative, de motilitate și sensibilitate etc. Datele furnizate de examenul clinic pot fi suficiente pentru a decide în multe situații atitudinea terapeutică de urmat și, mai ales, asupra oportunității transferului accidentatului într-un serviciu de neurochirurgie, unde să poată fi întreprinse examene clinice și paraclinice de specialitate și, mai ales, — dacă este necesară — intervenția operatorie.

Examenul stării de conștiență. Conștiența este forma superioară de reflectare a lumii obiective, produsul funcției materiei superior organizate, care presupune însă starea de veghe, depinzînd în acest sens de nivelul de excitabilitate cerebrală. Substratul anatomofiziologic al conștienței se află în trunchiul cerebral, în nucleii bazali, precum și în anumite structuri subcorticale, între care sistemul activator ascendent (SAA) al substanței reticulate (6).

Alterarea stării de conștiență este prezentă în aproape 90% din TCC și, din momentul impactului sau în diferite etape evolutive, poate îmbrăca diverse aspecte, de la simple modificări, pe fond de vigilitate, pînă la comă (1) (4) (15).

Starea de agitație este caracterizată prin hiperactivitate haotică și neliniște, poate fi pur motorie, manifestîndu-se prin mișcări dezordonate, sau poate avea un caracter psihomotor (excitație psihomotorie), caz în care accidentatul este confuz, logoreic și folosește un limbaj de obicei trivial.

Starea de stupoare este caracterizată printr-o completă adinamie și indiferență, constituind un grad accentuat de tulburare a conștienței. Activitatea psihomotorie a accidentatului pare suspendată: stă cu ochii deschiși, nemișcați, nu mai răspunde la întrebări, nu mai reacționează la excitanți decît atunci cînd aceștia sînt foarte puternici; reactivitatea este în general de tip refractar (4) (11).

Starea de torpoare este caracterizată printr-o ușoară dezorientare, hipokinezie, prin scăderea tonusului afectivo-volițional, lipsă de inițiativă, indiferență, apatie, stare din care bolnavul poate fi scos prin stimuli repetați (4) (11).

Starea de obnubilare este caracterizată prin coborîrea tonusului funcțional al întregului psihism, prin ridicarea pragurilor senzoriale, cu reactivitate lentă și stare confuzională (4) (11).

Mai tardiv după impact și de obicei în urmarea unor stări comatoase se pot identifica și alte forme de alterare a stării de conștiență ca:

Mutismul akinetic, în care se păstrează un grad de conștiență, dar în care lipsesc total spontaneitatea motorie și cea verbală (4).

Sindromul apatic — alterare minoră a stării de conștiență — reprezintă o tulburare emoțional-volitivă, constînd într-o lipsă de tonus afectiv, de interes față de propria persoană și de ceea ce se petrece în jur.

Starea confuzională este o alterare a stării de conștiență care poate surveni după comă și mai rar după impactul inițial.

Starea de comă este caracterizată prin pierderea parțială sau totală, pe o durată de timp variabilă, a stării de conștiență și a altor funcții ale vieții de relație, asociată cu perturbări de intensitate variată ale funcțiilor vegetative, cu dispariția sau reducerea la forme elementare a reacțiilor reflexe la stimulii senzoriali (6).

Coma posttraumatică se poate instala din momentul accidentului, după un interval ce poate varia de la 48 de ore pînă la 3—10 zile, uneori apărînd chiar după 2—3 săptămîni de la accident. Această marcată alterare a stării de conștiență are patru grade de profunzime, în funcție de gravitatea leziunilor nervoase (1) (4) (5) (6) (11):

Gradul I (comă superficială) este caracterizat prin abolirea parțială a stării de conștiență, cu păstrarea însă a unui grad de reactivitate la stimuli nociceptivi. Reactivitatea se manifestă prin mișcări bruște, care au un oarecare grad de coordonare. Deglutiția este posibilă.

În TCC, posibilitatea sau imposibilitatea deglutiției reprezintă un valoros semn de orientare. Deglutiția este un act complex — sumînd o componentă voluntară și una reflexă —, care se desfășoară în trei faze: primele două — și anume cea labială, de supt sau de prehensiune, și cea de transport al alimentelor din vestibul către baza limbii — sînt faze voluntare; cea de-a 3-a, faringiană, este reflexă, avînd un mecanism central bulbar și constînd din constricția pereților laringelui, închiderea nazofaringelui, a glotei, precum și în ascensionarea laringelui și a traheii.

Traumatizatul cu conștiența păstrată sau cu alterări modeste ale acesteia închide inițial buzele la atingerea lor cu o linguriță; într-o alterare de tipul obnubilării, traumatizatul deschide gura numai la atingerea buzei inferioare. În formele mai grave de alterare a stării de conștiență accidentatul refuză să deschidă gura. Dacă este ținut cu capul puțin ridicat și i se toarnă apă pe la colțul gurii, poate să o înghită, să o scuipe sau să o țină în gură. Dacă i se lasă capul pe pernă, lichidul se duce pasiv către faringe, provocînd tuse. Faptul că accidentatul „gargarisește“ lichidul și nu are reflexul de tuse constituie un semn de mare gravitate lezională (16). Reflexele miotatice — reflexe medulare fundamentale care constau în contracția musculară provocată de propria întindere (11) — sînt păstrate, iar cele oculare sînt normale.

Gradul II este caracterizat prin abolirea stării de conștiență, cu păstrarea unui grad de reactivitate la stimuli nociceptivi, însă cu mișcări neconcordante de automatism elementar, reprezentate de flectarea sau rotarea segmentelor membrelor. Sînt prezente și modificări vegetative moderate. Deglutiția este posibilă, dar cu timpul labial absent. Reflexele miotatice sînt prezente, iar reflexul clipitului este abolit (4).

Gradul III mai poartă și denumirea de *comă profundă* și este caracterizat prin abolirea stării de conștiență, cu areceptivitate și areactivitate complete. Sînt prezente alterări importante ale funcțiilor vegetative de bază (11). Bolnavul prezintă mișcări carfologice, modificări ale ritmului respirator (respirație Cheyne-Stokes), transpirații profuze și hipertermie. Deglutiția este abolită în timpii voluntari și dificilă în cel reflex. Reflexele pupilare sînt lente.

Gradul IV sau *coma depășită* se caracterizează prin abolirea completă a stării de conștiență, a funcțiilor nervoase de relație și a celor vegetative. Viața este posibilă numai prin folosirea mijloacelor artificiale, în serviciile de terapie intensivă.

Examenul funcțiilor vegetative reprezintă o etapă importantă de investigare a TCC, mai ales în cadrul noțiunilor de „creier visceral“ sau „creier vegetativ“, care înglobează arii de pe fața orbitară a lobului frontal, de pe zonele caloasă, limbică, hipocampul anterior, insula anterioară și cortexul polului frontal (4).

Respirația este reglată prin intervenția unor factori diverși — periferici, chimici și neurogeni —, iar aceștia din urmă, prin mecanisme periferice și centrale cu sediul în diverse structuri nevraxiale, cu deosebire în trunchiul cerebral și cortex. La nivelul bulbului se găsesc atît cîmpuri celulare inspiratorii, cît și altele expiratorii, de la care pleacă fibre descendente care ajung în măduva cervicală și toracală, la grupele neuronale care inervează musculatura respiratorie. Stimulul specific este *p*H-ul sanguin, exprimat în concentrația de CO_2: orice scădere a *p*H-ului duce la dispnee, orice creștere — la apnee.

Alterarea funcției respiratorii la cei care au suferit un TCC semnifică un prognostic sumbru, în aceste condiții instalîndu-se un cerc vicios: accentuarea treptată a tulburărilor respiratorii prin hipoxia și anoxia secundare, staza venoasă consecutivă, apoi agravarea edemului cerebral, avînd drept urmare tocmai agravarea tulburărilor respiratorii ș.a.m.d. (4).

Circulația, aflată sub controlul sistemului nervos central, este perturbată în special în ceea ce privește vasomotricitatea și ritmul cardiac, reglarea acestuia din urmă aflîndu-se sub control bulbar și cortical, prin intermediul unui mecanism umoral — este vorba de *p*H-ul sanguin — și reflex, cu punct de plecare în presoreceptorii situați în special la nivelul crosei aortei și sinusului carotidian (4).

Homeotermia este sub control diencefalo-mezencefalic, în hipotalamusul anterior existînd un centru de reglare pentru căldură și în cel posterior, unul pentru frig; există și un centru cortical în cortexul orbital posterior; TCC grave se însoțesc rareori de hipotermie, în majoritatea cazurilor constatîndu-se o marcată hipertermie.

Examenul motilității se începe cu musculatura cefei, înregistrîndu-se o eventuală redoare — în cazul iritației meningiene — sau, dimpotrivă, flacciditatea acestei musculaturi, semnificativă pentru o gravă suferință de trunchi cerebral. Se va nota dacă odată cu mișcările imprimate capului se deplasează concordant și globii oculari sau dacă aceștia rămîn imobili (6).

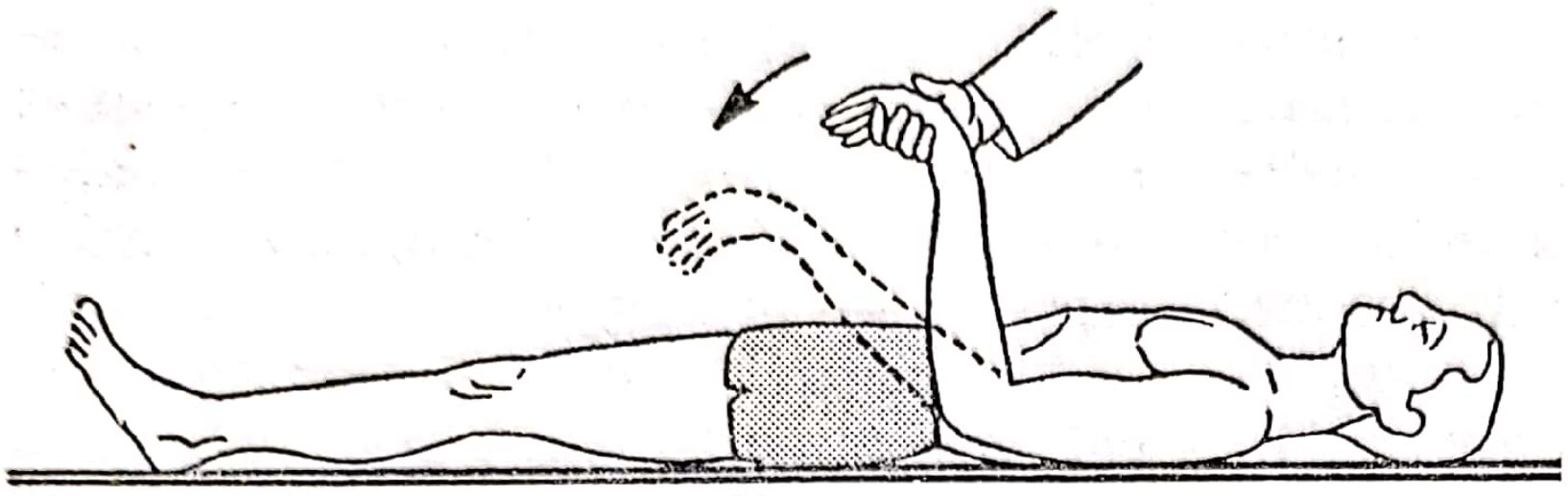

Fig. 9.1.19. — Manevra Barré aplicată la membrul toracic („proba antebrațelor") pentru evidențierea unei leziuni piramidale.

La examinarea membrelor se va consemna starea de tonicitate musculară. Dat fiind alterarea frecventă a stării de conștiență și ca atare lipsa de cooperare a accidentatului, tonusul musular se va aprecia după amploarea și forța de execuție a mișcărilor reactive de apărare.

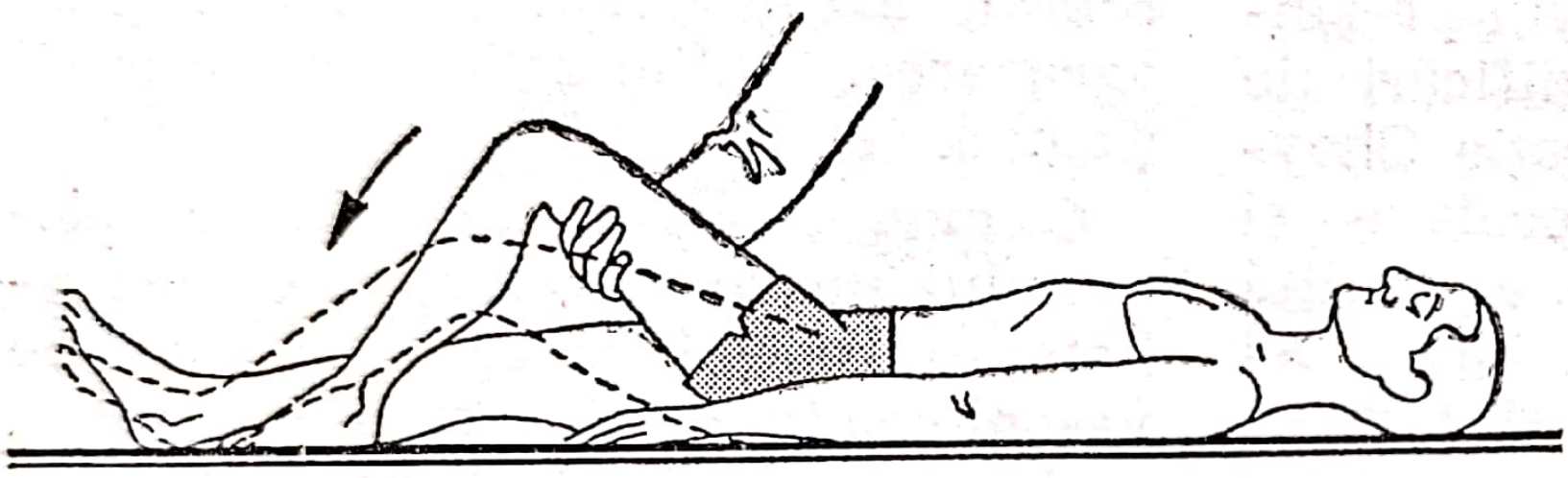

Fig. 9.1.20. — Manevra Barré aplicată la membrul pelvian („proba gambelor") pentru evidențierea unei leziuni piramidale.

Aprecierea gradului de afectare piramidală se face pe baza examinării reflexelor miotatice, a reflexelor cutanate abdominale, cremasteriene etc. Pentru depistarea deficitului motor se pot folosi manevrele recomandate de Barré (Jean Alexandre). În cazul membrelor toracice, se ridică antebrațul accidentatului pînă ce face o flexie în unghi drept cu brațul; cînd există un deficit motor, antebrațul nu poate fi menținut în această poziție și cade singur, inert, pe planul patului („proba antebrațelor") (fig. 9.1.19). De asemenea, abducția degetelor nu este posibilă. Pentru evidențierea unei leziuni piramidale, la examinarea membrelor pelviene se folosește „proba gambelor" — una dintre manevrele recomandate de Barré (fig. 9.1.20): de partea parezată gamba nu poate fi menținută în poziția de flexie pe coapsă și cade lent pe planul patului.

În TCC se produc frecvent mișcări carfologice, mișcări dezordonate, spontane, adesea transformate în „stereotipii cinetice" (bolnavul execută mereu aceeași mișcare — de obicei se scarpină).

Examenul sensibilității este posibil numai la accidentații craniocerebrali la care starea de conștiență nu este alterată, întrucît reacțiile la stimuli nociceptivi nu pot fi considerate ca teste senzitive.

Examenul nervilor cranieni are o importanță deosebită, în special în condițiile TCC în care se întrevede posibilitatea unor fracturi iradiate către bază, leziuni ce pot intercepta direct sau indirect, prin hematoame compresive, oricare dintre cele 12 perechi de nervi cranieni (4) (5) (20) (22) (fig. 9.1.21).

Nervul olfactiv (I) poate fi lezat în fractura care interesează lama ciuruită a osului etmoid. Identificarea unei astfel de leziuni se poate face numai în cazul unui accidentat conştient, care va acuza anosmie — de obicei unilaterală — însoţită şi de alte semne ale fracturii de etaj anterior al bazei craniului (fig. 9.1.21).

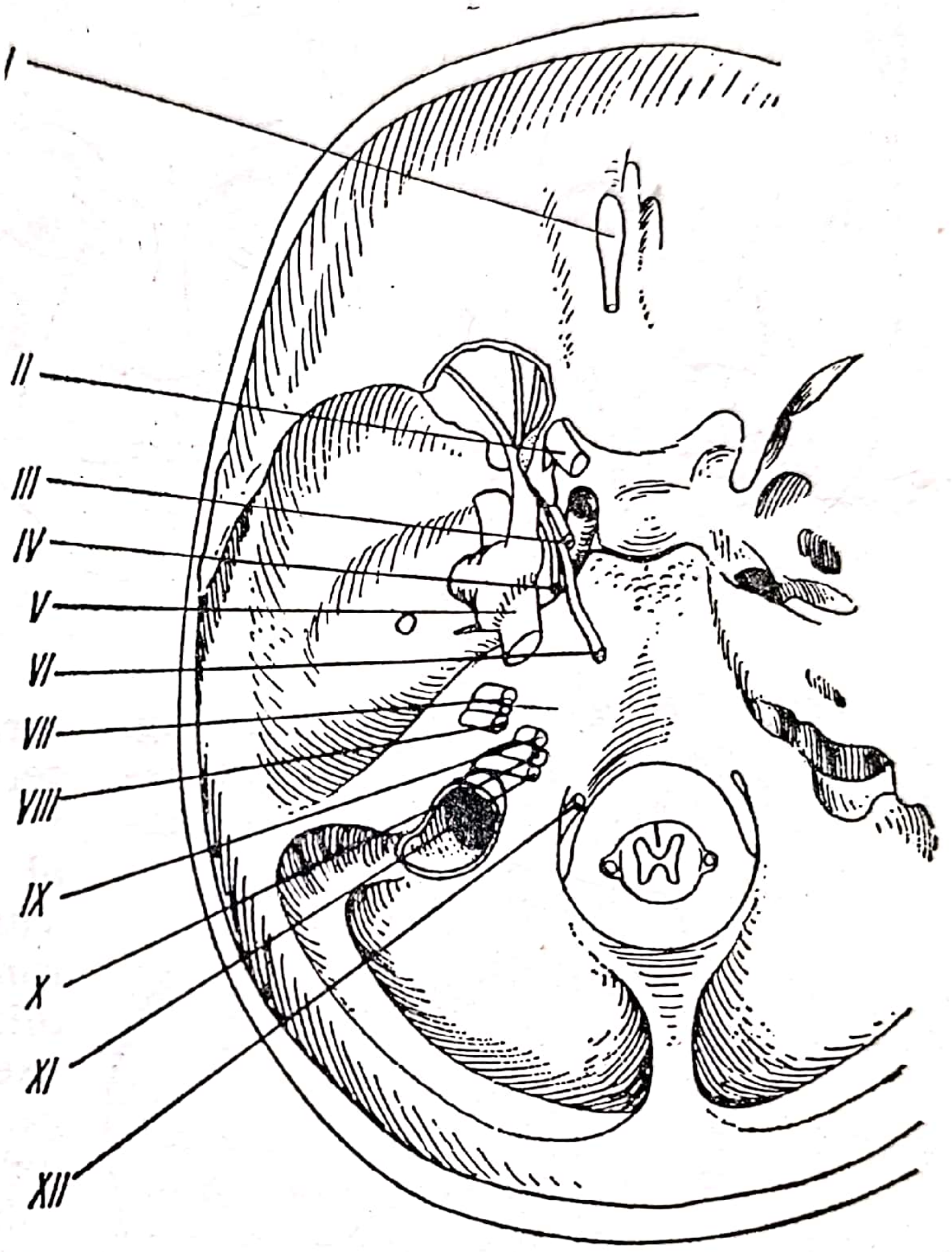

Fig. 9.1.21. — Endobaza. Rădăcinile nervilor cranieni *(după Testut-Jacob).*

I — n. olfactiv; *II* — n. optic; *III* — n. oculomotor comun; *IV* — n. patetic; *V* — n. trigemen; *VI* — n. abducens; *VII* — n. facial; *VIII* — n. acusticovestibular; *IX* — n. glosofaringian; *X* — n. pneumogastric; *XI* — n. spinal; *XII* — n. hipoglos.

Nervul optic (II) (fig. 9.1.21) poate fi lezat în fractura de etaj mijlociu al bazei craniului (vezi fig. 9.1.32 b_2) pe traiectul dintre chiasmă şi ochi. În funcţie de caracterul leziunii, se va produce cecitatea mai mult sau mai puţin completă a ochiului corespunzător. Într-o contuzie uşoară poate surveni doar o diminuare temporară a acuităţii vizuale. În cazul unei lezări grave se produce, într-un interval de 6—8 săptămîni, atrofia nervului optic urmată de cecitate, care devine totală şi definitivă în secţionarea completă a nervului (20).

Nervul oculomotor comun (III) (fig. 9.1.21) asigură inervarea musculaturii extrinsece a globilor oculari şi a musculaturii intrinsece constrictoare a pupilei, ca şi mişcările de convergenţă a globilor oculari. Lezarea acestui nerv este urmată de tulburări de motilitate oculară, cu apariţia diplopiei (perceperea vizuală a unui obiect sub forma unei duble imagini datorită modificării axului ochilor al cărui nerv oculomotor este paretic, cea mai comună formă fiind cea binoculară) (11). Obiectiv, se constată în plus ptoză palpebrală (fig. 9.1.22 *a*), strabism divergent (fig. 9.1.22 *b*) şi pupilă dilatată (midriază) (fig. 9.1.22 *c*).

Nervul patetic (IV) (vezi fig. 9.1.21) sau nervul trohlear este exclusiv motor şi inervează muşchiul mare oblic al ochiului. Lezarea sa în fractura de etaj mijlociu al bazei craniului face imposibilă mişcarea globului ocular în jos şi în afară (22).

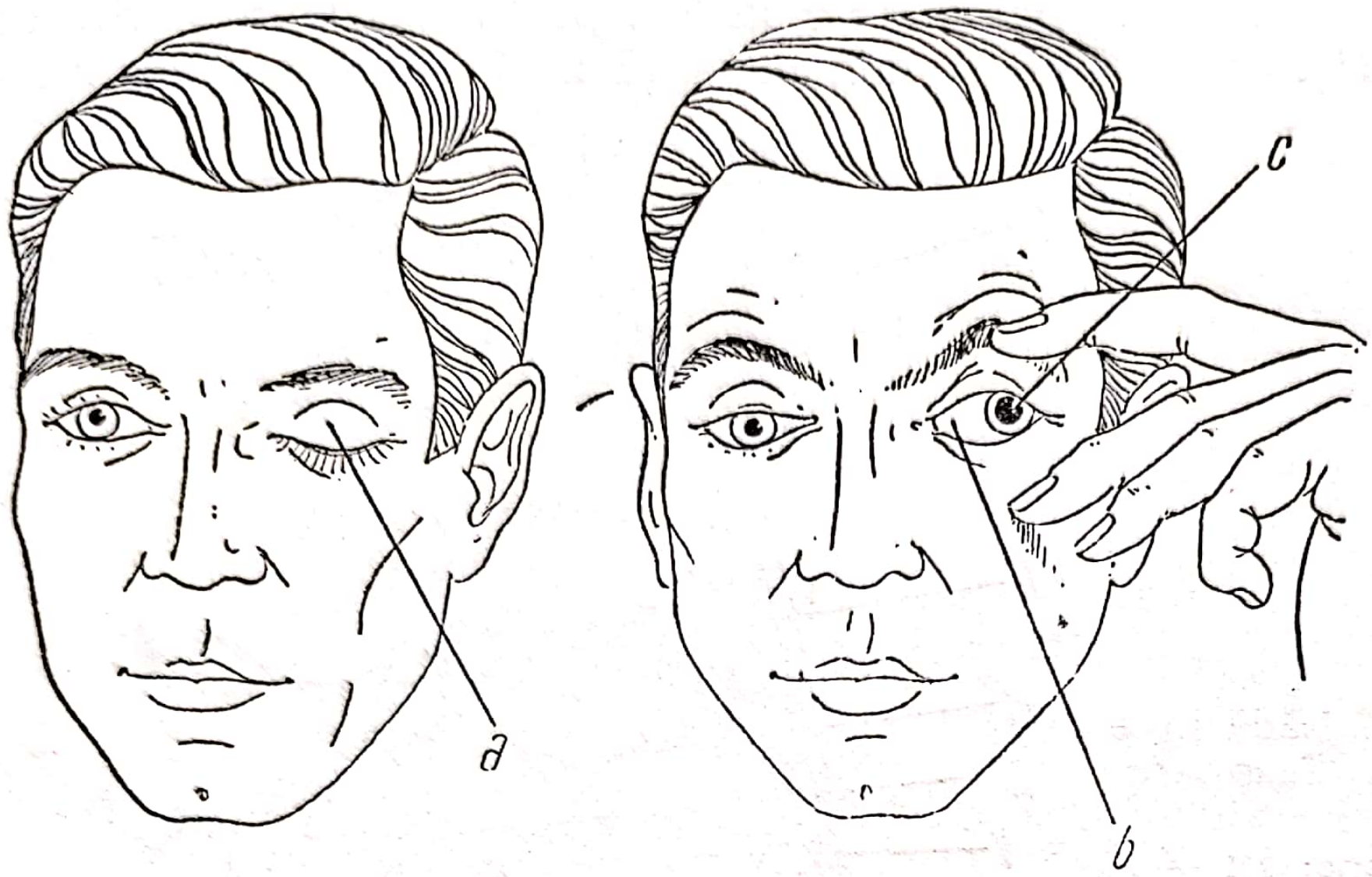

Fig. 9.1.22. — Lezarea nervului oculomotor comun.

a — ptoză palpebrală;
b — strabism divergent;
c — midriază.

Nervul trigemen (V) (vezi fig. 9.1.21) este un nerv mixt: prin ramurile senzitive oftalmică şi maxilară asigură sensibilitatea feţei, a mucoasei bucale, linguale şi a globului ocular, iar prin ramura motorie mandibulară asigură inervaţia musculaturii masticatorii (muşchii temporal, maseter, pterigoidieni intern şi extern, milohioidianul şi pîntecul anterior al digastricului). Lezarea nervului în fracturile de etaj mijlociu al bazei este urmată de hipoestezie sau anestezie în teritoriul aferent ramurii lezate şi de durere în anumite zone, care apare la presiunea exercitată asupra punctelor de emergenţă osoasă a ramurilor trigeminale supraorbitară (fig. 9.1.23 *a*), suborbitară (fig. 9.1.23 *b*) şi mandibulară (fig. 9.1.23 *c*) (22). Afectarea ramurii motorii este urmată de dificultăţi masticatorii, prin devierea laterală către partea bolnavă a mandibulei datorită tracţiunii muşchiului pterigoidian extern de partea opusă. Contracţia muşchilor maseter şi temporal nu se simte şi secundar aceştia se atrofiază. În paralizia bilaterală se produce căderea mandibulei, iar masticaţia devine imposibilă. Interesarea ramurii oftalmice este urmată de abolirea reflexului cornean, a cărui cale aferentă ţine de trigemen, cea eferentă ţinînd de nervul facial.

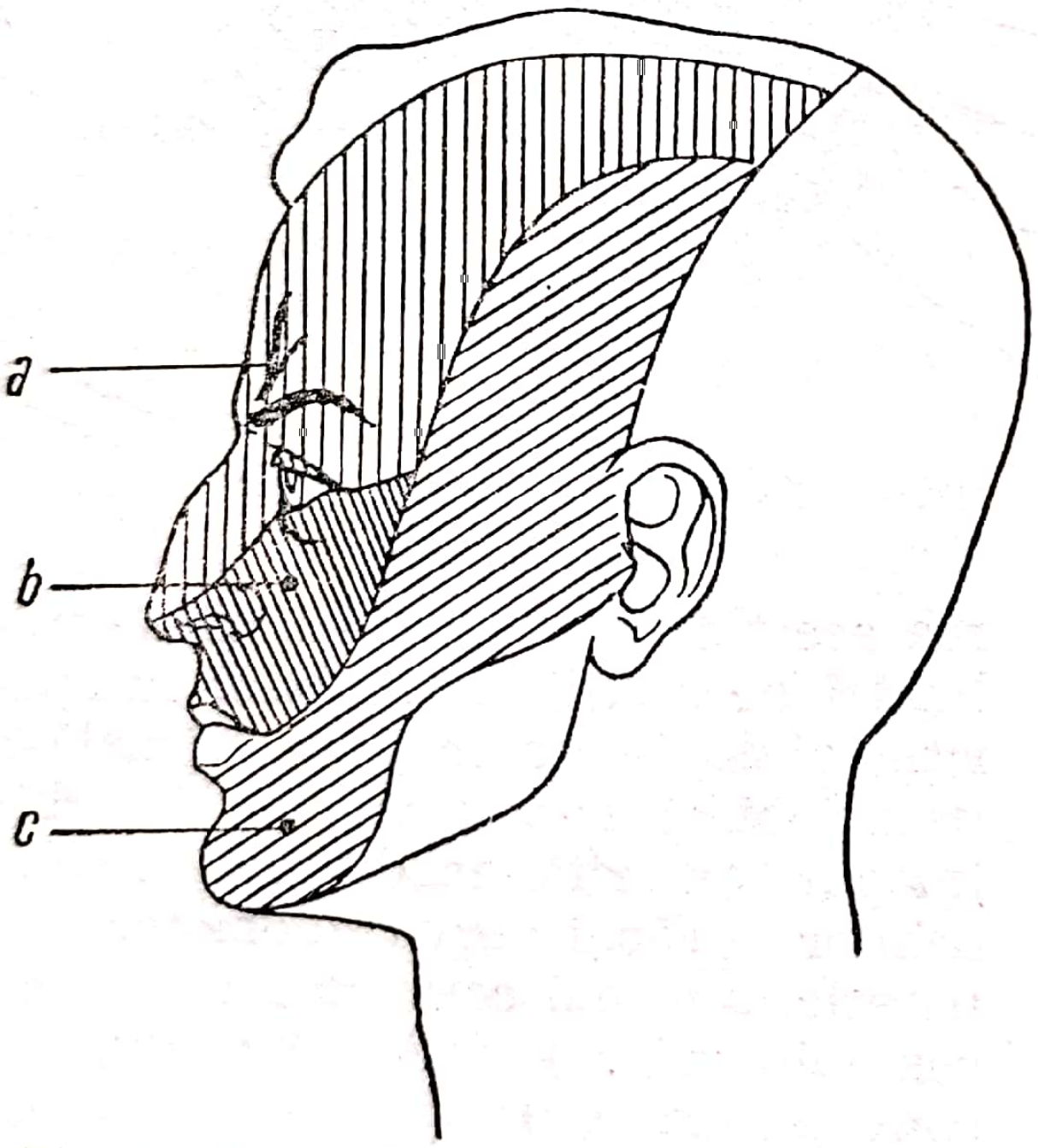

Fig. 9.1.23. — Zonele senzitive ale ramurilor trigeminale oftalmică (*a*), maxilară (*b*), mandibulară (*c*) (*după Testut*).

Nervul oculomotor extern (VI) sau abducens este, aşa cum îl indică și denumirea, exclusiv motor și inervează mușchiul drept extern al ochiului. Lezarea nervului este urmată de paralizia acestui mușchi, care se obiectivează prin apariția strabismului convergent (fig. 9.1.24), în sensul că ochiul deviază în direcția opusă nervului lezat.



Fig. 9.1.24. — Lezarea nervului abducens (VI): strabism convergent.

Nervul facial (VII) este un nerv mixt, avînd o ramură motorie — nervul facial propriu-zis — și o ramură senzitivă — nervul intermediar Wrisberg, ambele cu o componentă vegetativă. La nivelul glandei parotide se bifurcă într-o ramură superioară temporofacială, destinată musculaturii pieloase și buzei superioare, și o alta, inferioară, care se distribuie buzei inferioare, bărbiei și pielosului gîtului.

Paralizia facială periferică dă asimetrie facială, cu gura deviată spre partea sănătoasă (fig. 9.1.25 *a*) și comisura labială coborîtă către partea lezată (fig. 9.1.25 *b*). Vîrful nasului este deviat (fig. 9.1.25 *d*) și fanta palpebrală lărgită de partea lezată (fig. 9.1.25 *c*). Toate deformările se accentuează la contractura musculaturii mimicii. În fractura de bază cu interesarea stîncii temporalului la nivelul conductului antero-intern, paralizia de facial se însoțește de sindrom acusticovestibular (22).

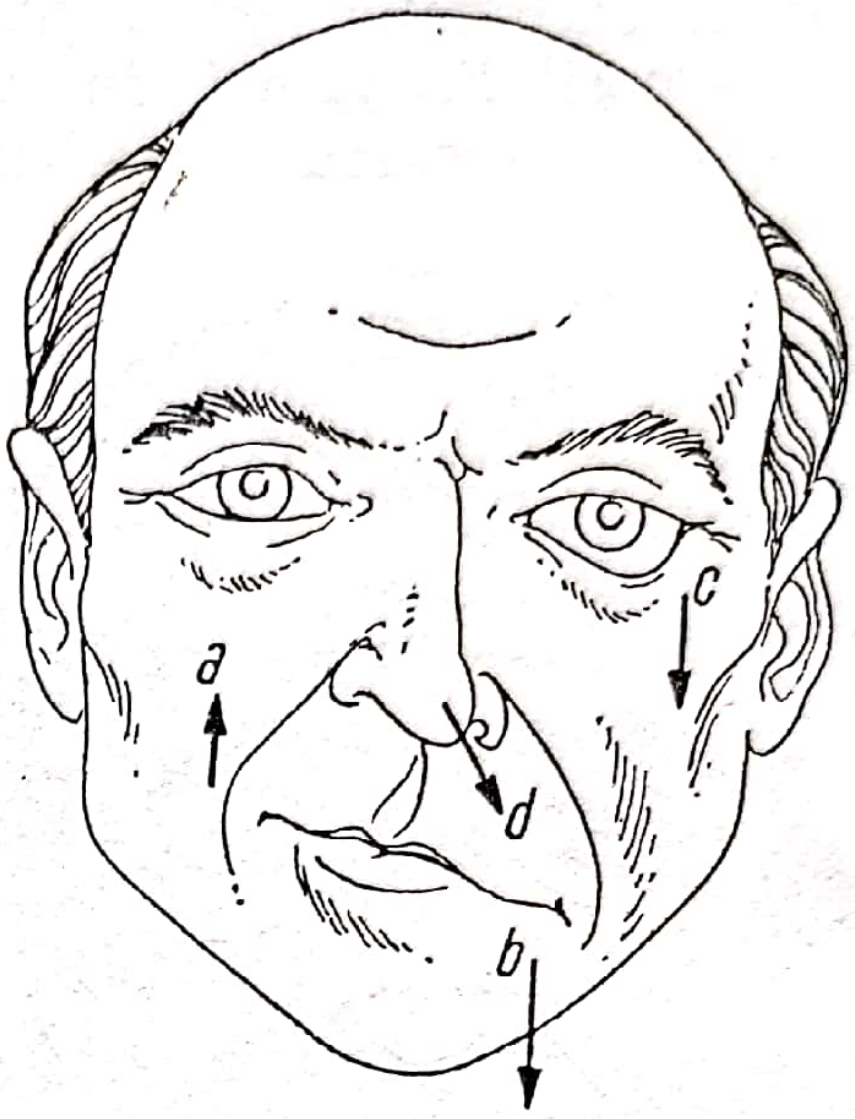

Fig. 9.1.25. — Paralizie de nerv facial (VII).

a — gura deviată spre partea sănătoasă; *b* — comisura labială coborîtă către partea bolnavă; *c* — fanta palpebrală lărgită de partea bolnavă; *d* — vîrful nasului deviat către partea bolnavă.

Nervul acusticovestibular (VIII) este un nerv senzorial cu dublă componentă — auditivă și vestibulară.

Din punct de vedere *auditiv*, în urma unui traumatism craniocerebral, accidentatul, dacă este conștient, poate acuza un sindrom tradus prin perceperea unor sunete și zgomote inexistente în realitate. Ulterior se poate instala și decela sindromul de deficit auditiv, care constă în hipoacuzie, surditate de transmitere, percepție etc.

Din punct de vedere *vestibular*, decelarea tulburărilor posttraumatice presupune o conștiență nealterată, numai în această situație accidentatul putînd conștientiza și acuza amețeala — manifestarea principală a suferinței vestibulare.

Nervul glosofaringian (IX), prin distribuţia sa, este un nerv mixt; lezarea acestui nerv va fi urmată de paralizia muşchiului constrictor superior al faringelui, cu deglutiţie dificilă — posibilă numai în cazul lichidelor —, ştergerea reflexului faringian şi hipoestezia sau anestezia faringelui şi a treimii posterioare a limbii.

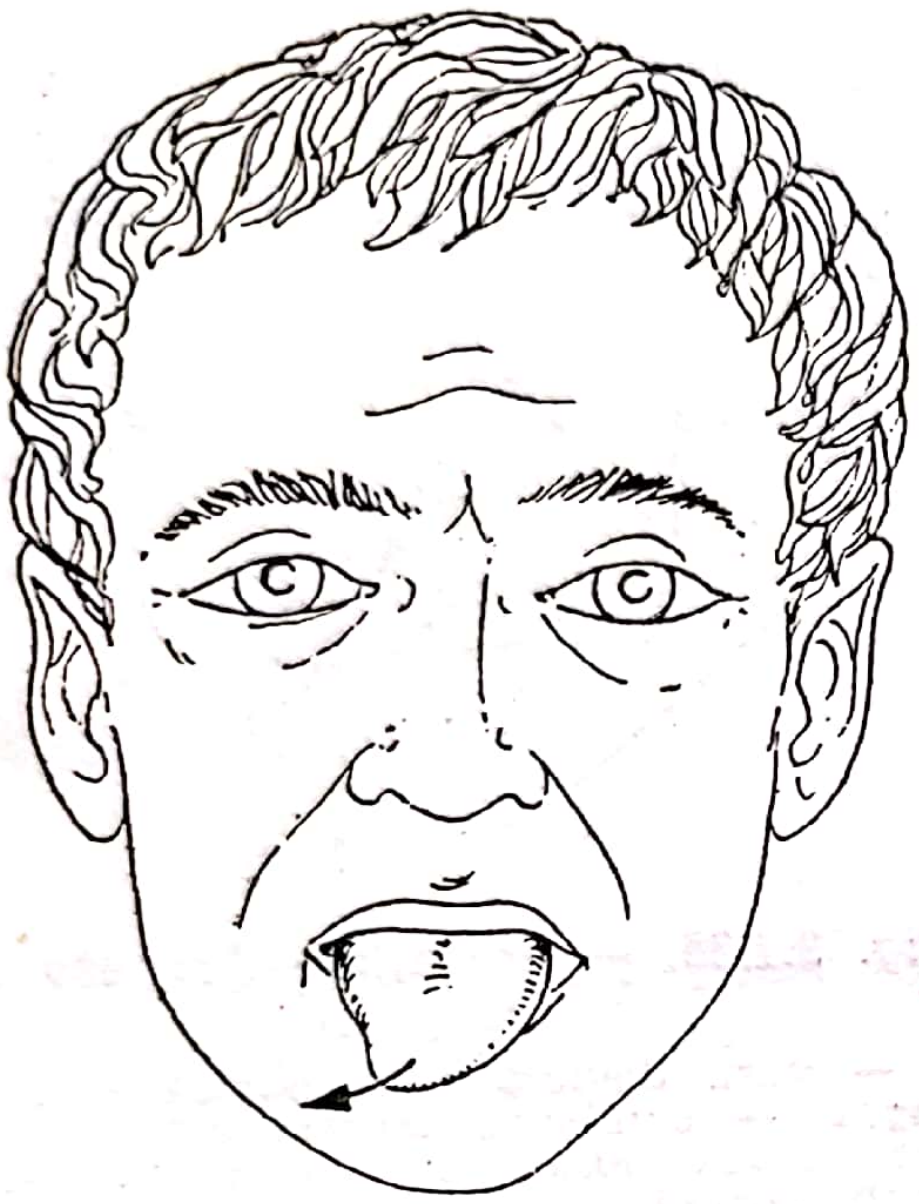

Fig. 9.1.26. — Paralizie de nerv hipoglos (XII): devierea vîrfului limbii către partea lezată.

Nervul pneumogastric (X) este un nerv mixt — somatovisceromotor şi senzitiv —, a cărui lezare se traduce prin paralizia vălului palatin, cu voce bitonală (n. recurent). Din punct de vedere vegetativ, în cazul lezării bilaterale se produc modificări respiratorii şi circulatorii.

Nervul spinal (XI) este un nerv motor, care inervează muşchii sternocleidomastoidian şi trapez. Lezarea sa este urmată de paralizia muşchilor respectivi, evidentă prin poziţia căzută şi imposibilitatea de ridicare a umărului şi îndepărtarea omoplatului de linia mediană. Muşchiul sternocleidomastoidian nu se contractă la mişcările capului.

Nervul hipoglos (XII) este un nerv motor, a cărui lezare este urmată de hemiatrofia limbii şi devierea acesteia către partea bolnavă (fig. 9.1.26).

În traumatismele craniocerebrale cu fracturi iradiate către etajul posterior al bazei pot fi afectate simultan perechile a IX-a, a X-a şi a XI-a de nervi carnieni la nivelul emergenţei lor prin gaura ruptă posterioară. Ansamblul simptomatic rezultat alcătuieşte sindromul Vernet (Maurice), caracterizat prin paralizia acestor trei perechi de nervi (22) şi tradus prin hemiplegia vălului palatin, a faringelui şi a laringelui, ca şi prin paralizia muşchilor sternocleidomastoidian şi trapez (11).

În cadrul examenului obiectiv al lezării nervilor cranieni, o importanţă deosebită trebuie atribuită simptomelor pendinte de afectarea perechilor a II-a, a III-a, a IV-a şi a VI-a, care pot fi înregistrate în cazul unui accidentat cu conştienţa alterată, acestea reprezentînd un valoros îndreptar diagnostic şi prognostic.

Rigiditatea prin decerebrare reprezintă o atitudine caracteristică în TCC cu lezarea gravă a trunchiului cerebral. Pe fondul unei alterări grave a conştienţei, accidentatul prezintă *rigiditate (contractură) în extensie a trunchiului şi capului,* care, în cazuri extreme, poate deveni o poziţie de opistotonus. Membrele toracice sînt fixate în abducţie şi rotaţie internă, cu antebraţul extins şi hiperpronat, cu policele în opoziţie şi degetele în flexie sau extensie. Membrele pelviene sînt în extensie şi rotaţie internă. Suferinţa trunchiului cerebral este frecventă în TCC datorită raporturilor sale cu planul osos al găurii occipitale şi cu marginea anterioară a cortului cerebelului, elemente care devin traumatizante atunci cînd, în momentul impactului, cerebelul suferă o deplasare (4).

Rigiditatea prin decorticare survine pe fondul unei alterări mai puţin profunde a stării de conştientă şi este caracterizată prin *rigiditate moderată în extensie a capului, trunchiului* şi *membrelor pelviene* şi prin *contractură (rigiditate) în flexie a membrelor superioare* (4).

9.1.2.1.

Contuziile craniocerebrale

Contuziile craniocerebrale (CCC) prezintă particularitatea de a se abate, într-o oarecare măsură, de la conceptul strict traumatologic al contuziei, întrucît, cu toată integritatea tegumentară, este posibilă infecţia endocraniană pe calea de comunicare ce se deschide în fracturile de bază.

Contuziile scalpului. Scalpul reprezintă partea acoperită cu păr a pielii care îmbracă convexitatea craniului, lateral muşchii temporali, ventral, parţial, pielosul frunţii, iar dorsal occipitalul (1) (11). Este structurat pe 5 planuri, dintre care 3 superficiale — pielea, ţesutul celular subcutanat şi aponevroza sau galeea aponevrotică —, aderente între ele. Stratul al 4-lea, virtual subaponevrotic, asigură alunecarea primelor 3 pe ultimul — periostul —, care este aderent la craniu. Practic, mobilitatea pielii capului este asigurată de alunecarea posibilă a aponevrozei pe stratul subiacent. Caracteristică în structura scalpului este solidarizarea planurilor sale prin travee fibroase, care îl cloazonează către profunzime, prinzînd între ochiurile lor numeroase vase (fig. 9.1.27).

Bosa serosanguină — consecinţă a presiunii mari suferite de capul fetal în cursul travaliului — este o infiltraţie edematoasă cu extravazare sanguină a pielii şi ţesutului celular subcutanat, localizată în regiunea declivă a prezentaţiei. Apare ca o tumefacţie cu întindere variabilă şi de consistenţă păstoasă, care nu respectă suturile craniene. Bosa se resoarbe spontan în cîteva ore sau, excepţional, în cîteva zile.

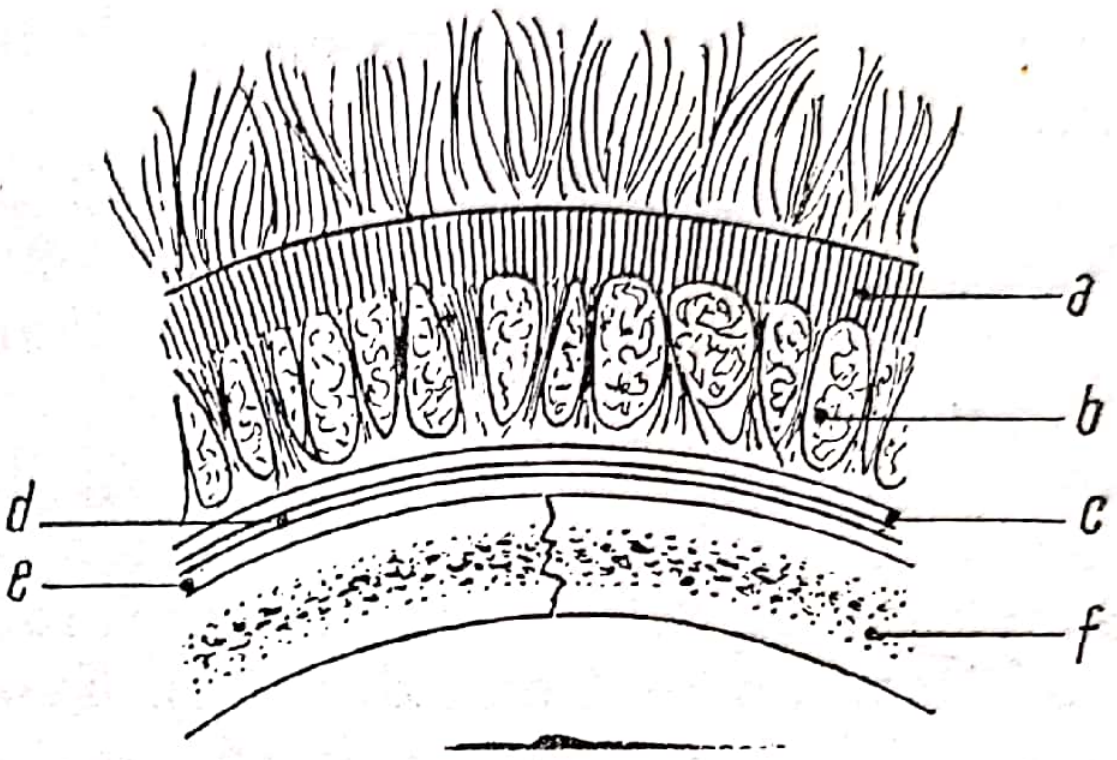

Fig. 9.1.27. — Scalpu *(după Testut).*
a — piele; *b* — ţesut celular subcutanat cu travee fibroase; *c* — aponevroza epicraniană; *d* — ţesut celular lax; *e* — periost; *f* — os.

Hematomul subcutanat este o bosă cu conţinut serosanguinolent, de volum şi consistenţă variabile, consecutivă unui impact cranian. Această extravazare sanguină se produce la nivelul ţesutului celular subaponevrotic şi poate cuprinde întreaga regiune pericraniană, uneori fuzînd chiar pînă în regiunea cervicală. Hematomul are o consistenţă păstoasă, uneori renitentă, şi este dureros spontan şi la presiune, iar dacă are un oarecare volum, este depresibil la centru. Uneori, conţinutul (mici cheaguri) poate da la palpare senzaţia de crepitaţie, care poate fi socotită expresia unei fracturi a calotei *(1).*

Cefalhematomul este un revărsat sanguin închistat, colectat între tabla externă a craniului şi periost, de obicei în unghiul postero-superior al parietalelor — oase membranoase care, pentru osificare, nu trec prin stadiul cartilaginos. Acest revărsat sanguin este urmarea unui travaliu prelungit, aplicării forcepsului sau a unui alt traumatism obstetrical ce contuzionează capul fătului, rupînd vasele pericraniene.

La naştere sau în primele zile după aceasta, în unghiul postero-superior al parietalelor, mai frecvent de partea dreaptă, apare o formaţiune tumorală rotundă-ovalară, la început fluctuentă şi care ulterior se ramoleşte la mijloc, periferic rămînînd doar un inel mai dur (14). Evoluează în cîteva zile sau săptămîni către rezoluţie, rareori către calcifiere sau osificare (4), eventualitate în care tumoarea capătă caracterele specifice.

Contuziile craniului. Impactul exercitat asupra cutiei craniene poate fi urmat, indiferent de efectul pe care-l are asupra planurilor moi de înveliş, de fracturarea oaselor craniului la nivelul la care acţionează sau la distanţă de acesta. Fractura interesează îndeobşte vasele calotei craniene, unde poate rămîne localizată sau, în funcţie de intensitatea impactului şi de anumite condiţii, poate iradia către bază. În cazul fracturii prin impact indirect, se poate produce şi fractura izolată a bazei craniului (vezi fig. 9.1.17 *D*).

Legat de natura impactului şi mai ales de forţa sa de aplicare şi de gradul de deflectare osoasă pe care o impune, se va produce, în cazul cînd cedează o singură tablă osoasă, o *fractură incompletă* (vezi fig. 9.1.12) sau o *fractură completă*, dacă se fracturează ambele.

Urmarea impactului poate fi o fisură simplă sau multiplă (fig. 9.1.28) sau o fractură cominutivă, cu unul sau mai multe fragmente, mai mult sau mai puţin decalate sau denivelate, de unde posibilitatea lezării structurilor subiacente şi a pătrunderii unor eschile osoase în masa cerebrală (vezi fig. 9.1.13).

Traumatismul ce acţionează asupra calotei poate avea efect şi asupra bazei craniului, forţa impactului urmînd în general spaţiile existente între pilierii de rezistenţă ai craniu-

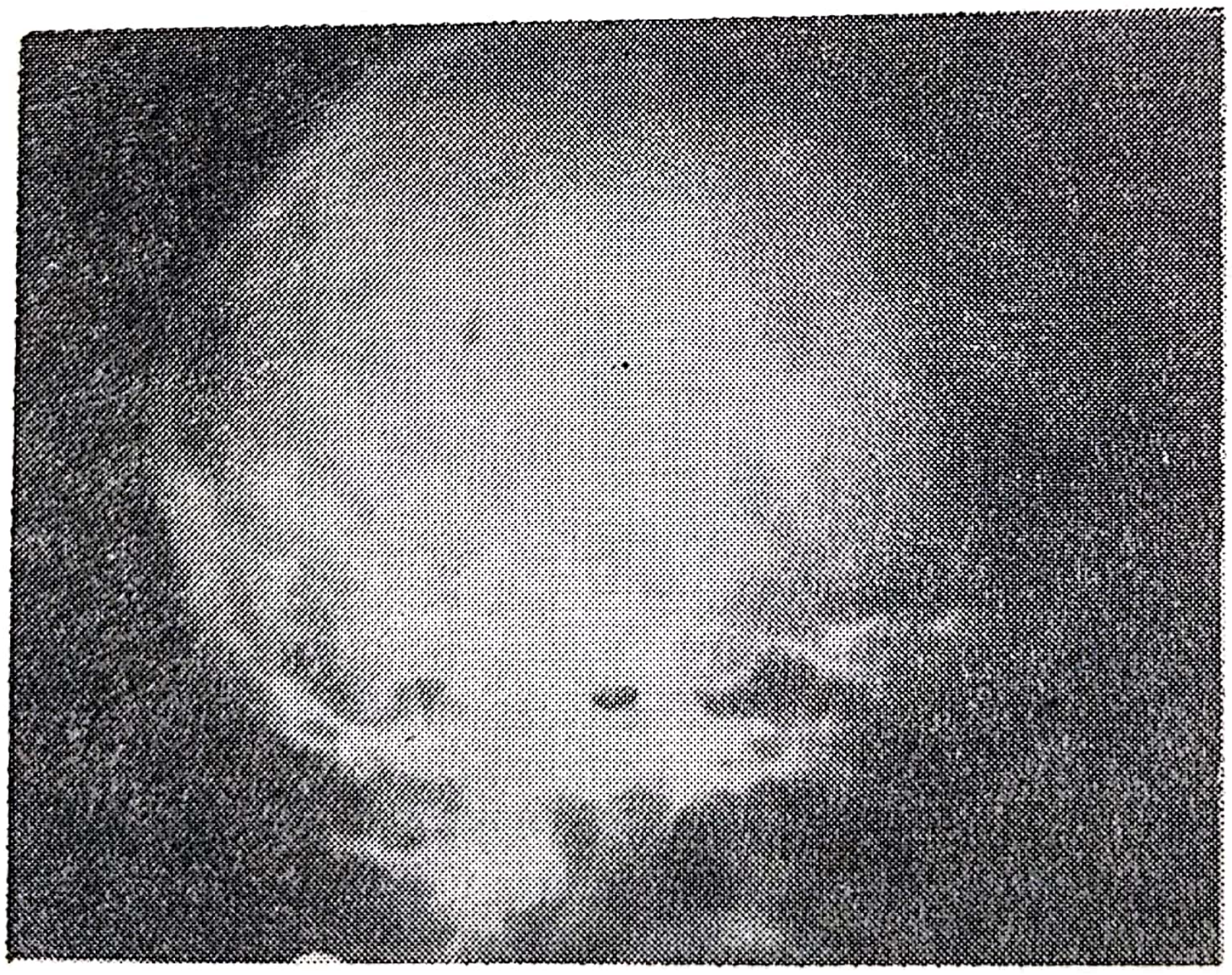

Fig. 9.1.28. — Fractură liniară a calotei

lui. În arhitectonica craniului există o serie de zone mai solide, reprezentate pe calotă de „piesa sincipitală“ (fig. 9.1.29 *A*) — corespunzătoare porțiunii de boltă a suturii sagitale — și la nivelul bazei, de „piesa bazilară“ (fig. 9.1.29 *B*) — cuprinsă între gaura occipitală și șaua turcească. Aceste două zone sînt unite între ele prin șase stîlpi de rezistență: stîlpul anterior este reprezentat de zona mediană frontoetmoidală (fig. 9.1.29 AB_1), care unește piesa sincipitală cu cea bazilară; stîlpul posterior este reprezentat de zona mediană parietooccipitală, care ajunge la piesa bazilară ocolind gaura occipitală (fig. 9.1.29 AB_2); stîlpii antero-laterali pleacă de la extremitatea ventrală a piesei sincipitale și, prin piesa orbitosfenoidală, ajung la bază prin aripa mică a osului sfenoid (fig. 9.1.29 AB_3); stîlpii postero-laterali (în număr de doi) pleacă de la extremitatea posterioară a piesei sincipitale și, prin piesa pietromastoidiană și stînca temporalului, ajung la apofiza bazilară (fig. 9.1.29 AB_4).

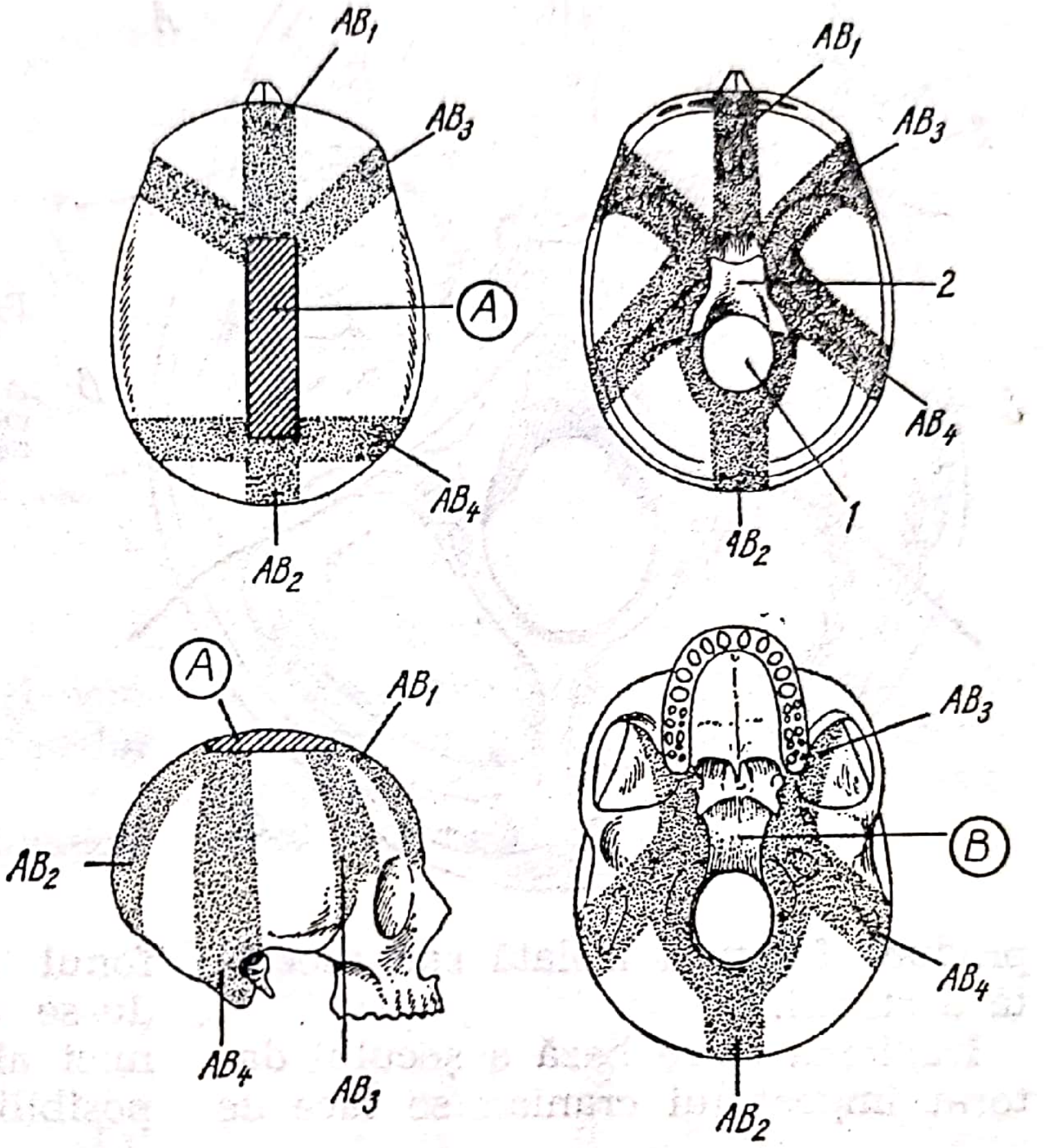

Fig. 9.1.29. — Zonele de rezistență ale craniului (*după Testut*).

1 — gaura occipitală; 2 — șaua turcească; *A* — piesa sincipitală; *B* — piesa bazilară; AB_1 — stîlpul frontoetmoidal; AB_2 — stîlpul occipital; AB_3 — stîlpii orbitosfenoidali; AB_4 — stîlpii pietromastoidieni.

În funcție de violența impactului și de locul asupra căruia acționează, linia de fractură a oaselor bolții poate iradia către etajele bazei craniului, care sînt delimitate virtual de reliefurile reprezentate de cele două apofize mici ale osului sfenoid, care, împreună cu șanțurile optice, separă etajul anterior de cel mijlociu (fig. 9.1.30), și de cele două stînci temporale, care, la rîndul lor, separă etajul mijlociu de cel posterior. Stînca temporalului joacă un rol deosebit în cadrul fracturilor bazei craniului, întrucît este așezată între peretele lateral cranian și piesa bazilară și este unită cu oasele sfenoid și occipital printr-un sistem de oarecare elasticitate, care permite amortizarea pînă la un anumit grad a șocurilor ce se transmit la acest nivel. Depășirea acestei elasticități produce fractura izolată sau asociată a stîncii.

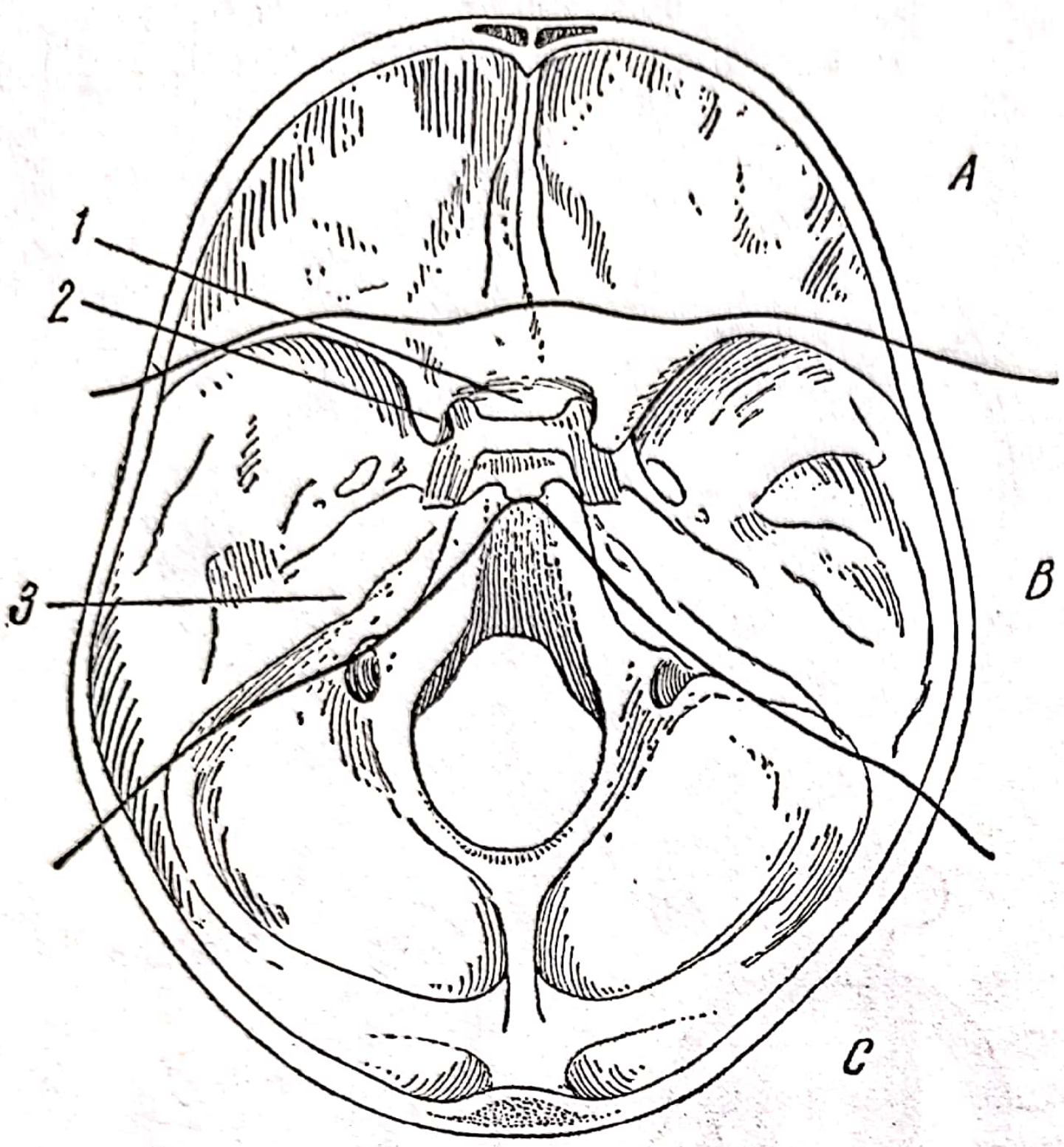

Fig. 9.1.30. — Etajele bazei craniului.

A — etajul anterior; *B* — etajul mijlociu; *C* — etajul posterior; *1* — apofiza bazilară; *2* — aripa mică a osului sfenoid; *3* — stînca temporalului.

Iradierea către bază a șocului datorat impactului cranian se face de obicei prin spațiile cuprinse între stîlpii de rezistență, fără a fi însă exclusă și fracturarea acestora.

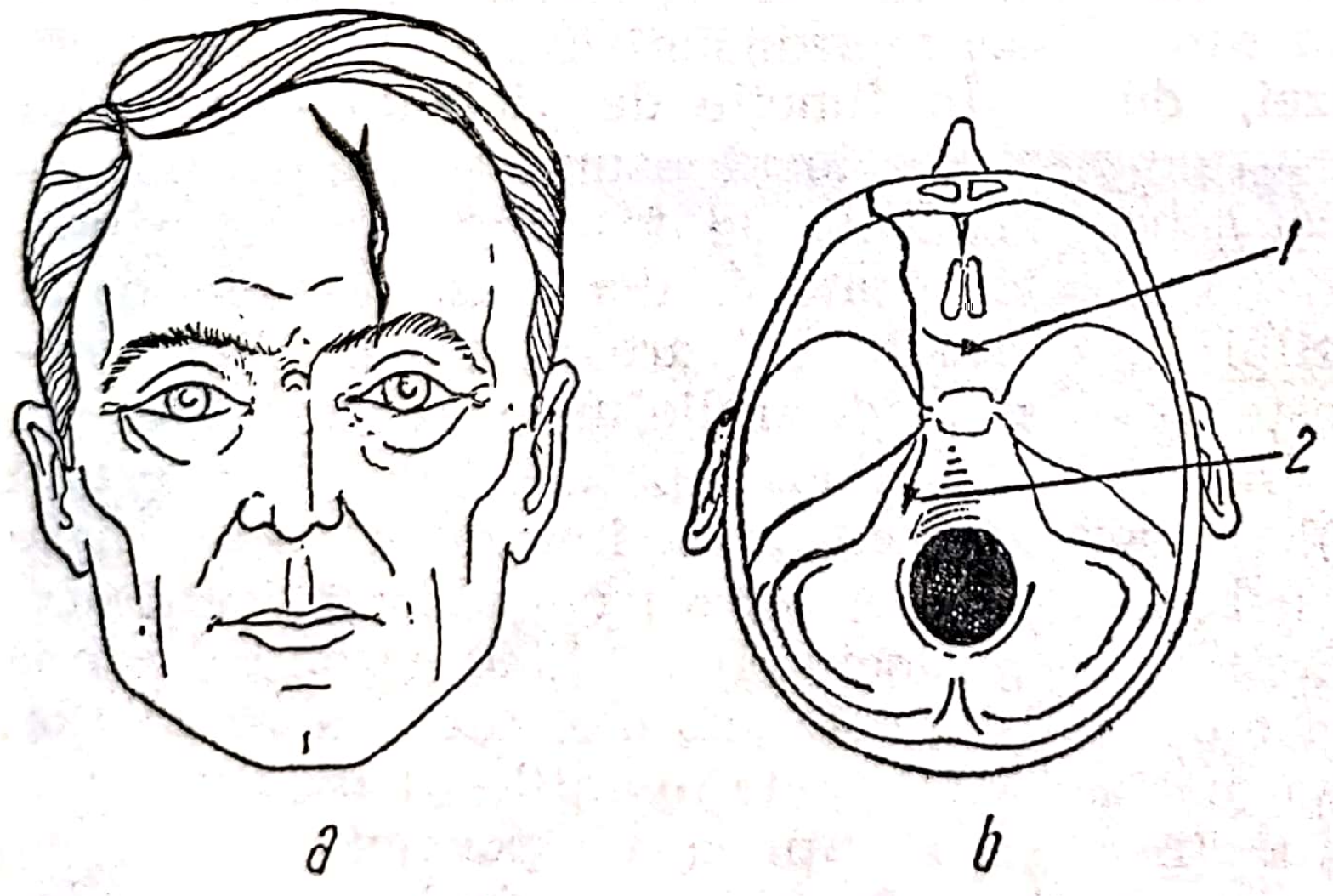

Fig. 9.1.31. — Fractură de bază.

a — impactul frontal; *b* — iradiere către bază: b_1 — către partea opusă; b_2 — către etajul mijlociu.

Șocul produs de impactul ce acționează asupra regiunii frontale (fig. 9.1.31 *a*) se poate transmite către bază, urmînd un traseu care interesează incizura supraorbitară și plafonul orbitei (fig. 9.1.31 *b*), oprindu-se de obicei la nivelul aripilor mici ale osului sfenoid. Există însă posibilitatea ca linia de fractură să meargă mai departe, către jumătatea opusă a etajului anterior, prin fracturarea osului etmoid (fig. 9.1.31 b_1), sau către etajul mijlociu, cu interesarea canalului optic și a fantei sfenoidale, pînă către etajul mijlociu (fig. 9.1.31 b_2). O astfel de fractură se poate solda cu lezarea nervului optic în canalul osos respectiv sau a nervilor patetic și oculomotor extern, la nivelul găurilor ovală și rotundă mare (27).

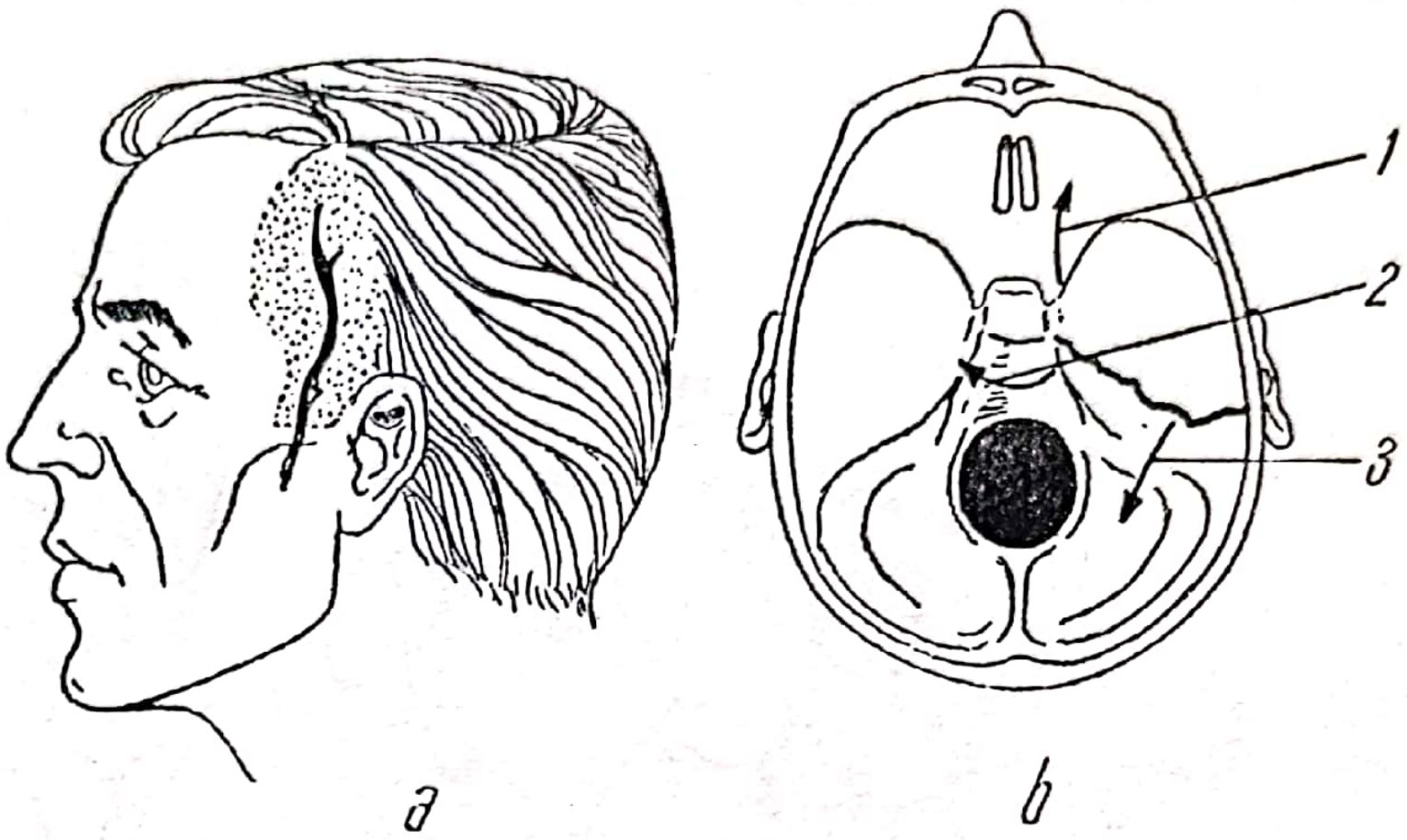

Fig. 9.1.32. — Fractură de bază.

a — impactul temporal; b — iradiere către bază: b_1 — către etajul anterior; b_2 — către partea opusă; b_3 — către etajul posterior.

Forța impactului ce acționează asupra regiunii temporale (fig. 9.1.32 *a*) — eventualitate frecventă — se poate transmite către etajul mijlociu al bazei (fig. 9.1.32 *b*), urmînd axul mare al stîncii, prin șanțul pietros, către gaura ruptă anterioară (vezi fig. 9.1.21 și 9.1.30), cu posibilitatea de propagare către etajul anterior (fig. 9.1.32 b_1), cu interesarea apofizelor clinoide anterioare și a găurii optice, către partea opusă (fig. 9.1.32 b_2), cu interesarea șeii turcești și cu risc de deschidere a sinusului longitudinal, și către etajul posterior (fig. 9.1.32 b_3), prin fracturarea perpendiculară a stîncii temporalului, care interesează urechea internă (27).

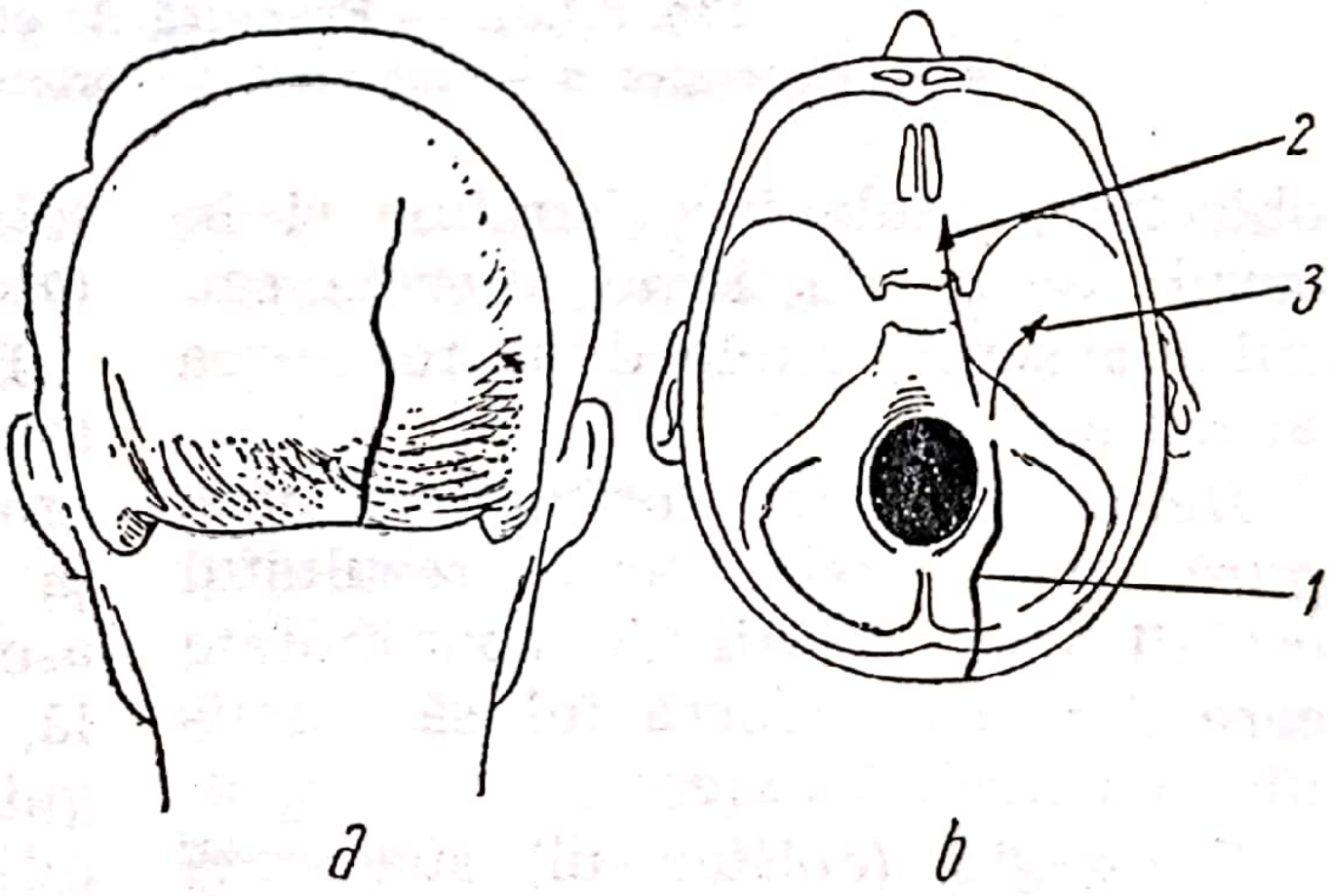

Fig. 9.1.33. — *a* — impactul occipital; b_1 — fractură la nivelul fosei cerebeloase; b_2 — iradiere către vîrful stîncii și șaua turcească; b_3 — iradiere perpendiculară pe stîncă, urmînd cele două găuri rupte.

Impactul ce acționează asupra regiunii occipitale (fig. 9.1.33 *a—b*) poate produce o fractură limitată la nivelul fosei cerebeloase (fig. 9.1.33 b_1); dar linia fracturară poate să iradieze, urmînd sutura pietrobazilară, pînă la vîrful stîncii temporale sau la șaua turcească (fig. 9.1.33 b_2), lezînd perpendicular stînca temporalului ce unește între ele cele două găuri rupte — posterioară și anterioară (fig. 9.1.33 b_3) (21).

Simptomatologie. Fracturile bazei craniului pot fi mute din punct de vedere simptomatologic (15) sau să se manifeste prin semne obiective, unele înregistrabile și în cazul unei conștiențe alterate sau chiar absente, altele după revenirea acesteia.

Hemoragia, exteriorizată pe nas, gură sau ureche, este rezultatul creării unei soluții de continuitate care face ca endocraniul să comunice cu mediul extern.

Nazoragia (epistaxisul) sugerează o fractură de etaj anterior. Sîngerarea este datorată rupturilor unor ramuri vasculare oftalmice care însoțesc fractura etmoidului și crearea unei comunicări cu cavitatea nazală. Această etiologie a epistaxisului nu poate fi însă luată în considerare decît după eliminarea categorică a oricărei surse hemoragice de origine pur nazală; de asemenea, cînd nazoragia se produce după un impact ce a acționat la distanță de regiunea respectivă (17).

Pentru fractura de etaj anterior pledează și alte manifestări hemoragice, ceva mai tardive, cum sînt *echimoza structurilor moi periorbitale* și *sufuziunile conjunctivale bilaterale* (fig. 9.1.34) (4).

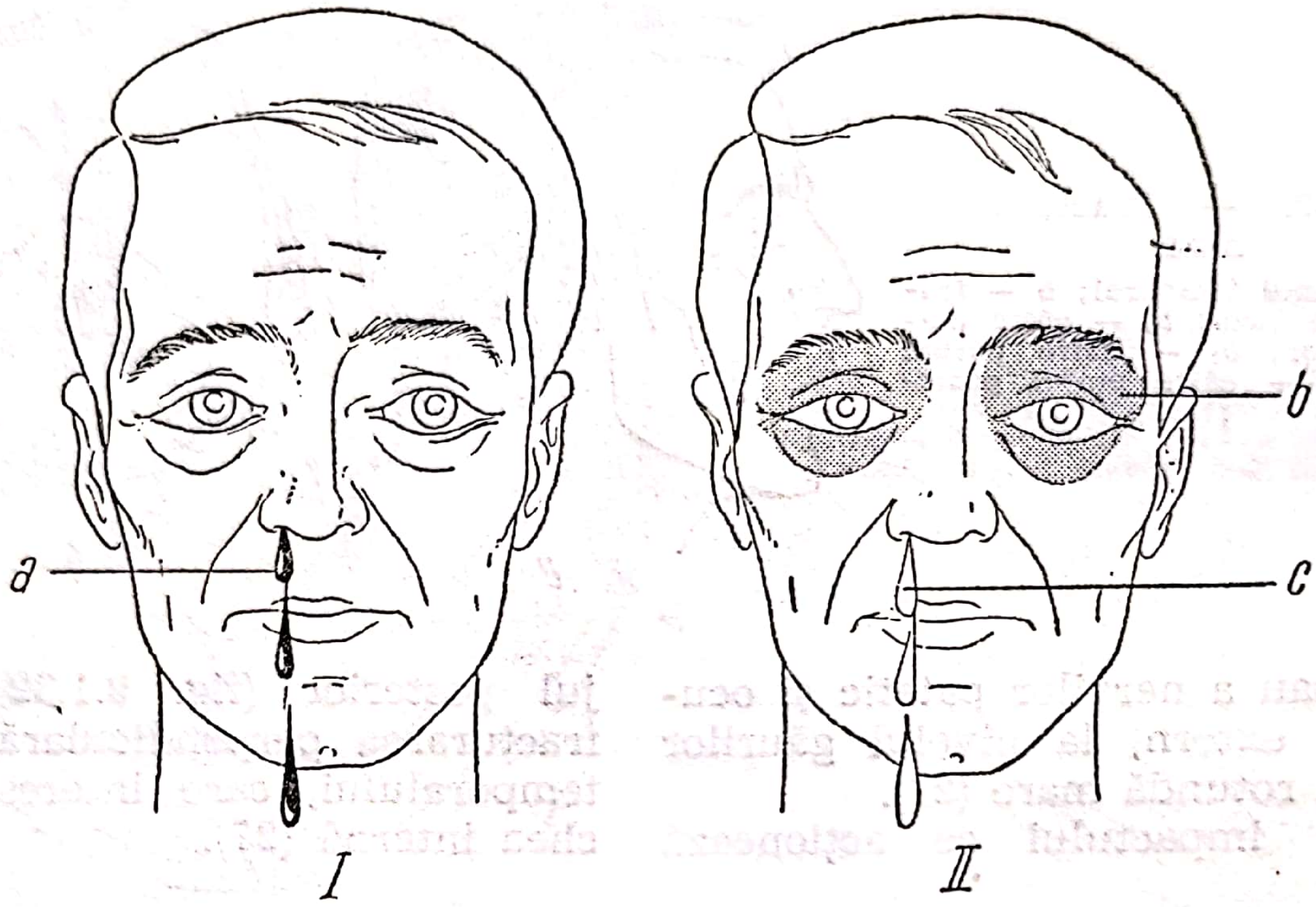

Fig. 9.1.34. — Fractură de etaj anterior (*I—II*).
a — rinoragie; *b* — echimoză periorbitară bilaterală; *c* — rinorahie.

Echimoza unilaterală este rezultatul unui impact direct asupra regiunii respective. În funcție de forța impactului, se poate produce de asemenea echimoză subconjunctivală, determinată de o infiltrație sanguină cu sursa în etajul anterior sau mijlociu, de unde fuzează către țesutul celular al orbitei, apoi în țesutul celular subconjunctival bulbar și, în cele din urmă, în conjunctiva palpebrală (14). Rareori se constată exoftalmie traumatică cu deplasarea globului ocular în jos și în afară, ca urmare a compresiunii exercitate prin hematom sau elementele osoase fracturare; exoftalmia se poate produce însă ca urmare a fracturării și deplasării peretelui posterior al orbitei — proces ce este urmat de scăderea presiunii intraorbitare (4).

Pentru fractura de etaj mijlociu pledează otoragia — semn descris de Laugier (Stanislas), cu originea în vasele timpanului, casei timpanului sau în vasele care înconjură stînca (fig. 9.1.35 *a*). Şi în această situaţie, pentru a putea considera otoragia ca semn de fractură a stîncii temporale, trebuie exclusă o leziune otică izolată, în special ruptura timpanului (4) (5) (14).

Echimoza peri- sau retromastoidiană (fig. 9.1.35 *c*), apărută după 12—24 de ore de la traumatism, are tot semnificaţia unei fracturi de bază la nivelul etajului mijlociu; de obicei îşi are originea în ruptura venei mastoidiene, care stabileşte o legătură directă între circulaţia extra- şi intracraniană (27).

Pentru fractura de etaj posterior manifestarea hemoragică este mai rară; atunci cînd se produce, se traduce prin otoragie datorată unei soluţii de continuitate create la nivelul raporturilor posterioare ale faringelui cu baza craniului, în speţă cu corpul osului sfenoid şi în special cu apofiza bazilară a osului occipital. Echimoza submucoasă faringiană are aceeaşi etiologie (27). Dacă fractura lezează artera meningianǎ mijlocie în traseul său prin gaura rotundă mică, se produce un hematom cervical, exteriorizat la nivelul cefei (14) (fig. 9.1.36 *c*).

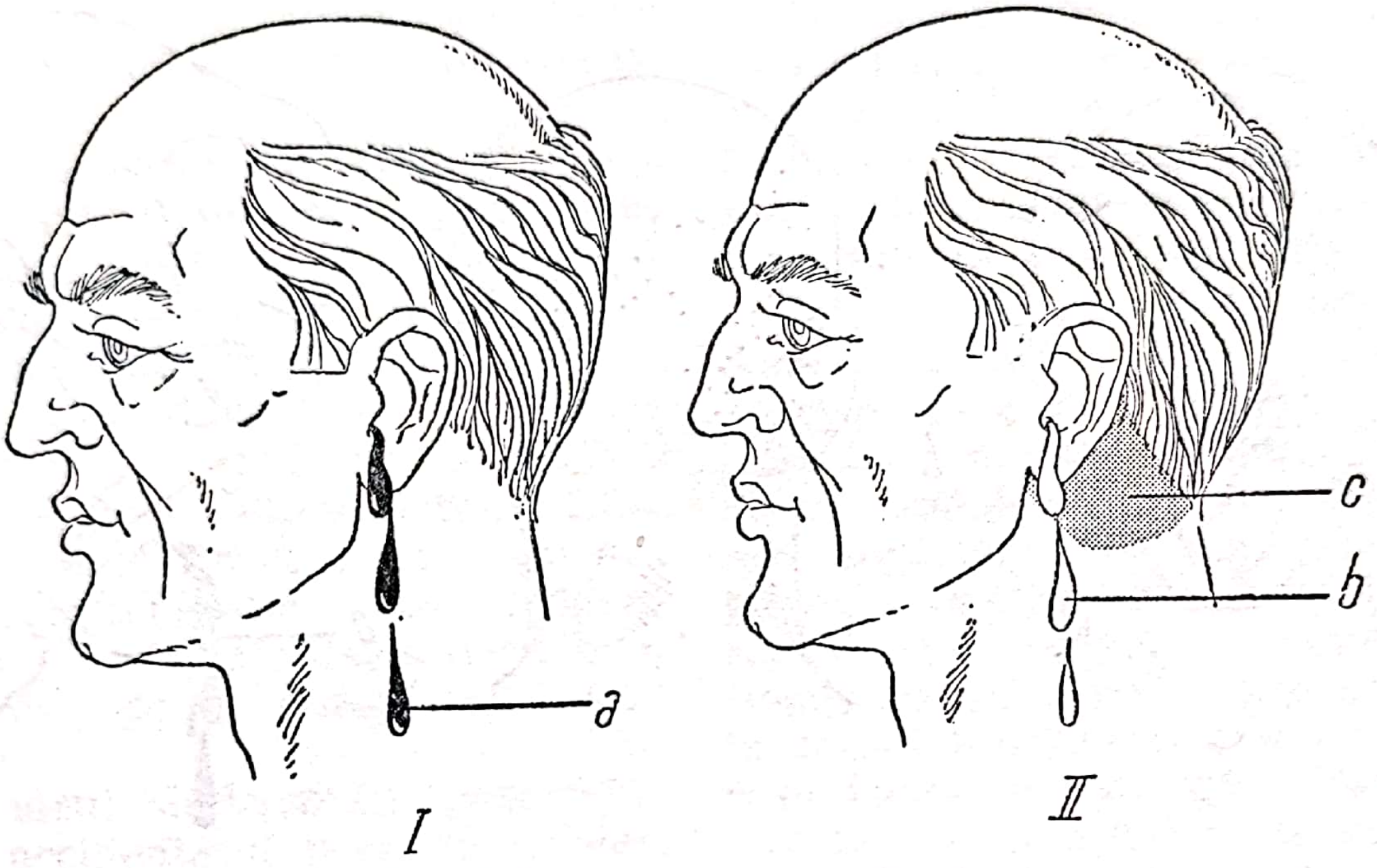

Fig. 9.1.35. — Fractură de etaj mijlociu (*I—II*).
a — otoragie; *b* — otorahie; *c* — echimoză retromastoidiană.

Odată cu exteriorizarea hemoragiei, la un interval după aceasta sau cu totul independent, fractura de bază se poate manifesta şi prin licvoree sau scurgere de LCR pe aceleaşi căi. Aceste fistule de LCR sînt expresia unui TCC deschis, întrucît există o comunicare directă între spaţiile subarahnoidiene şi mediul extern (4).

Licvoreea, indiferent de calea pe care se exteriorizează (vezi fig. 9.1.35 *b*), reprezintă un semn patognomonic al unei fracturi de bază sau al unei plăgi penetrante craniene. Scurgerea LCR poate fi continuă sau intermitentă, mai ales la efort. Pentru scurgerea de LCR, în special în cazul nazorahiei, pledează faptul că acesta, fiind limpede și transparent, nu lasă urme pe batistă, spre deosebire de secreția nazală obișnuită.

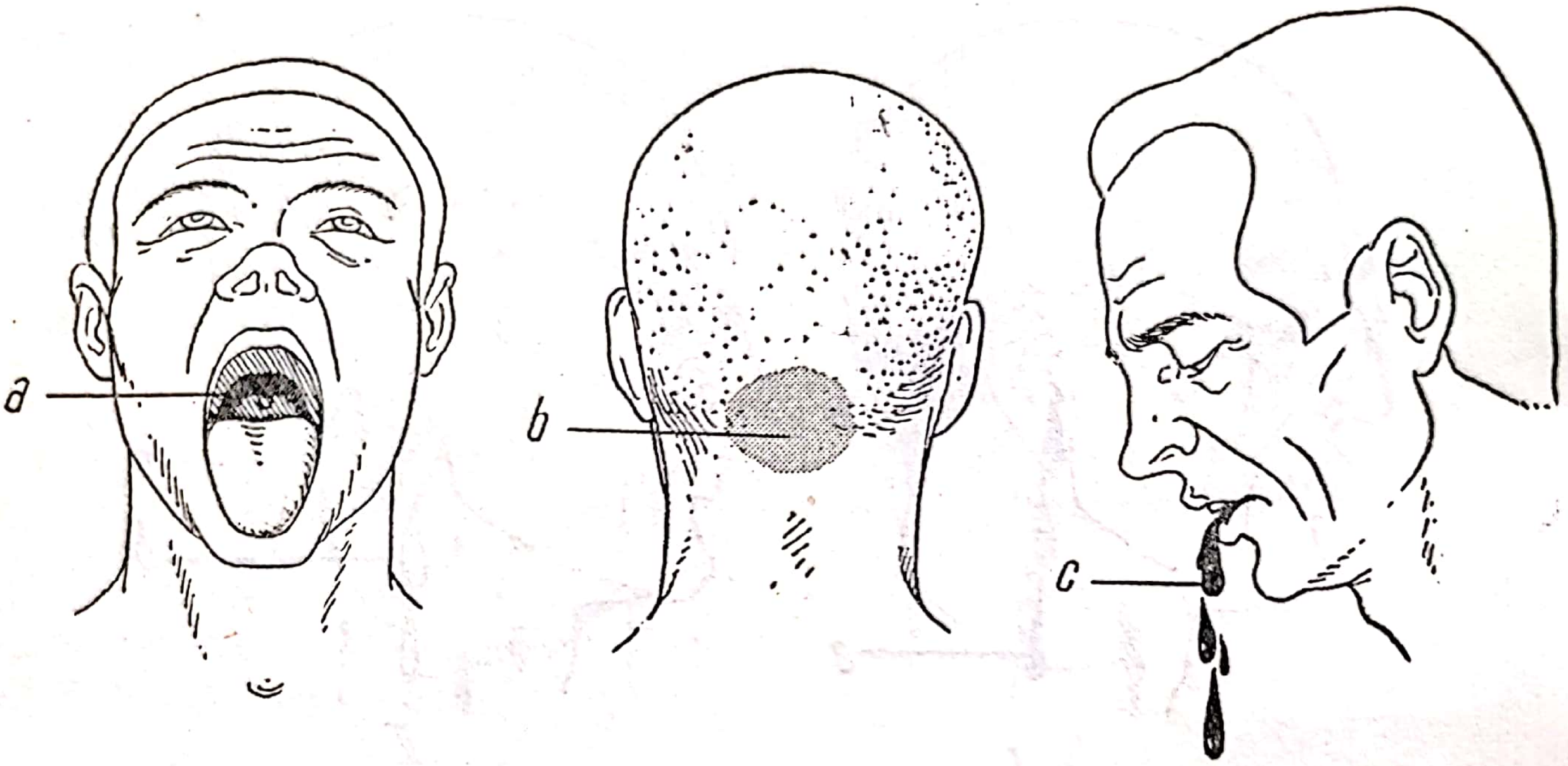

Fig. 9.1.36. — **Fractură de etaj posterior.**
a — echimoză faringiană; *b* — echimoză în regiunea cefei; *c* — ororagie și ororahie.

În cazul unor TCC grave, cu dilacerare cerebrală, pe una dintre căile amintite se poate exterioriza substanță cerebrală.

Afectări posttraumatice ale creierului. Repercusiunea impacturilor asupra cutiei craniene și, mai ales, implicarea lor în diversele forme de fracturi pot determina o serie de efecte imediate, cu un anumit grad de specificitate pentru diferitele forme de traumatism, motiv pentru care am intitulat astfel acest subcapitol al contuziilor craniocerebrale.

Comoția cerebrală este urmarea unui TCC de mică intensitate, care, fără a avea corespondență anatomopatologică, produce un fenomen de depolarizare cu blocare a conductibilității și siderare funcțională, mai ales la nivelul sistemului activator ascendent din trunchiul cerebral, sistem ce coordonează menținerea stării de veghe (5) (6).

Comoția cerebrală se caracterizează, clinic, printr-o pierdere de scurtă durată (cîteva secunde sau minute) a conștienței, cu eventuale tulburări minore și tranzitorii ale funcțiilor vegetative. Chiar dacă pierderea conștienței durează pînă la o oră (15), această absență poate fi încă integrată în cadrul comoției, cu condiția ca după revenire toate fenomenele să fie reversibile și fără urmări la distanță — criteriu care face dovada absenței leziunilor organice. *Este motivul pentru care nu se poate vorbi de existența unei „stări postcomoționale“* (4)!

Contuzia cerebrală este urmarea unui traumatism de intensitate sporită, cu corespondență lezională organică, în special de natură vasculară. Îndată după impact, la nivel cerebral se produce o vasodilatație paralitică, urmată de hemoragii peteșiale care au un oarecare caracter compresiv. Dacă impactul este mai puternic și acționează mai prelungit, pot fi lezate și vase situate către profunzimea substanței cerebrale, rezultatul fiind apariția „hematomului intracerebral traumatic".

Întotdeauna există un „*sindrom postcontuzional*", iar din punct de vedere clinic și în funcție de intensitatea traumatismului generator sînt cunoscute trei grade de contuzie (4).

Contuzia cerebrală minoră urmează de obicei traumatismelor prin accelerație (vezi fig. 9.1.9 *b*) și, din punct de vedere clinic, se caracterizează prin abolirea stării de conștiență pe o durată de cîteva ore.

Paraclinic, se recurge la puncția rahidiană, prin care se extrage LCR clar sau ușor rozat, și la examenul electroencefalografic, care evidențiază un traseu normal sau cu mici modificări, pe o durată de cîteva zile (4).

În cadrul sindromului postcontuzional accidentatul prezintă cefalee, senzația de vomă, modificări vegetative minore și, inconstant, semne neurologice marcate de inegalitatea reflexelor miotatice. Aceste suferințe dispar după cîteva zile de repaus — test al reversibilității leziunilor compresive.

Contuzia cerebrală moderată este de obicei urmarea traumatismelor prin decelerație (vezi fig. 9.1.14) și corespunde unor leziuni vasculare parenchimatoase mai întinse în masa cerebrală, care sînt numai parțial reversibile și compensabile după un timp mai îndelungat.

Clinic, se caracterizează prin abolirea stării de conștiență pentru cîteva ore. După revenire, persistă modificări fie în sens depresiv — cu apatie și stare de somnolență —, fie în sensul unei emotivități exagerate, cu anxietate și agitație.

Puncția rahidiană pune în evidență, cu constanță, aspectul sanguinolent al LCR. Sindromul postcontuzional se exprimă prin elemente de modificări vegetative, cefalee constantă și tenace, amețeli și, uneori, semne neurologice, constînd în redoarea cefei — semn de iritație meningiană —, precum și în asimetria reflexelor miotatice.

Contuzia cerebrală gravă urmează traumatismele puternice și poate îmbrăca două forme clinice diferite, în funcție de localizarea dominantă lezională la nivelul structurilor creierului sau ale trunchiului cerebral.

— *Contuzia cerebrală gravă cu dominantă cerebrală* se caracterizează printr-o stare de comă prelungită. Sînt prezente numeroase elemente semiologice, printre care alterări importante ale funcțiilor vegetative, dominate de tulburări respiratorii cu determinare multiplă, intricate cu tulburări de termoreglare, în sensul hipertermiei, și cu semne neurologice de natură piramidală, manifestate prin hipotonie sau rigiditate prin decerebrare (4).

Examenul oftalmologic pune în evidență deviația conjugată a ochilor și modificări pupilare, în sensul midriazei sau meiozei egale sau inegale.

LCR este constant și intens sanguinolent, iar pe EEG traseul apare hipovoltat (4).

— *Contuzia cerebrală gravă cu dominantă de trunchi cerebral* este caracterizată prin stare de comă profundă și prelungită, pe fondul căreia se înregistrează tulburări vegetative și piramidale asemănătoare celor din forma precedentă. Rigiditatea în această formă este de tip „prin decerebrare". Tulburările oculare constau în deviația conjugată a ochilor și midriază bilaterală. Sînt prezente tulburări de deglutiție și sfincteriene.

Dilacerarea cerebrală este urmarea unui traumatism produs de regulă prin decelerație, în care substanța cerebrală este lezată fie de eschile osoase, fie prin zdrobirea de o neregularitate de relief a endobazei.

În funcție de aria cerebrală interesată, manifestările clinice pot fi variate. O leziune care interesează o arie cerebrală mută sau săracă funcțional poate rămîne asimptomatică; dacă, dimpotrivă, interesează o arie cerebrală cu specificitate funcțională, manifestarea va fi evidentă, indicînd totodată și localizarea leziunii.

9.1.2.2.
Leziunile compresive traumatice

Consecutiv unui traumatism craniocerebral, după manifestarea primară lezională, se poate instala, așa cum s-a arătat mai înainte, un „interval remisiv", care poate avea o durată ce variază de la cîteva minute sau ore la zile sau săptămîni. Această perioadă poate fi dominată de o liniște simptomatică deplină sau să fie traversată de simptome vagi și adeseori nesemnificative, cel puțin la prima înfățișare. Ulterior, survine *„sindromul de agravare"*, care de fapt reprezintă manifestarea dezvoltării unor revărsate cu conținut sanguinolent sau lichidian, a proceselor înlocuitoare de spațiu, care au un efect compresiv asupra creierului.

Hematoamele intracraniene sînt revărsate sanguine bine delimitate, cu caracter expansiv și cu efect compresiv asupra creierului, care depășesc cantitativ și topografic spațiile de rezervă (4).

În cazul hematoamelor extracerebrale, compresiunea se manifestă clinic chiar la o cantitate minimă de revărsat (aproximativ 15—25 ml sînge); în cazul hematoamelor intracerebrale, cantitatea compresivă poate fi și mai mică.

În cazul sindroamelor de compresiune determinată de prezența hematoamelor, este importantă evaluarea unei eventuale suferințe a trunchiului cerebral, care reprezintă o *„urgență chirurgicală acută"*. Aceasta se poate manifesta după un interval remisiv sau ca sindrom iterativ agravant, supraadăugat unei suferințe deja existente (4). Expresia anatomopatologică a acestei suferințe este în general hernierea de substanță cerebrală — consecutivă compresiunii —, antrenată în acest caz la nivelul incizurii cortului cerebelului, iar în cazul amigdalelor cerebeloase, în gaura occipitală.

Clinic, o astfel de complicație se manifestă prin apariția, pe fondul unei alterări de diferite grade a stării de conștiență, a unor tulburări ca: redoarea nedureroasă a cefei, hemipareză sau hemiplegie controlaterală, afecțiuni oculare dominate de midriaza fixă ipsilaterală, modificări ale tonusului muscular de tipul rigidității prin decerebrare etc.

Hematomul epidural sau extradural este un revărsat circumscris dezvoltat în spațiul dintre *dura mater* și endocraniu, cel mai adesea în regiunea temporală sau temporobazală (fig. 9.1.37), zonă în care pahimeningele este mai puțin aderent la os și care este descrisă sub denumirea de „zona decolabilă Gerard Marhaud". Sîngerarea are ca sursă un vas care drumuiește pe fața externă a durei în contact direct cu osul — în special artera meningiană mijlocie, care poate fi lezată fie în porțiunea sa tronculară, la nivelul pătrunderii în craniu prin gaura rotundă mică, fie la nivelul uneia dintre ramurile sale (cea anterioară — frontotemporală — sau cea posterioară — temporooccipitală).

Alimentarea hematomului extradural poate avea ca sursă și o deschidere a sinusurilor durale, în special a sinusului longitudinal la baza sa, de o parte și de alta a aderenței la sutura sagitală, de care meningele extern este strîns lipit (fig. 9.1.38).

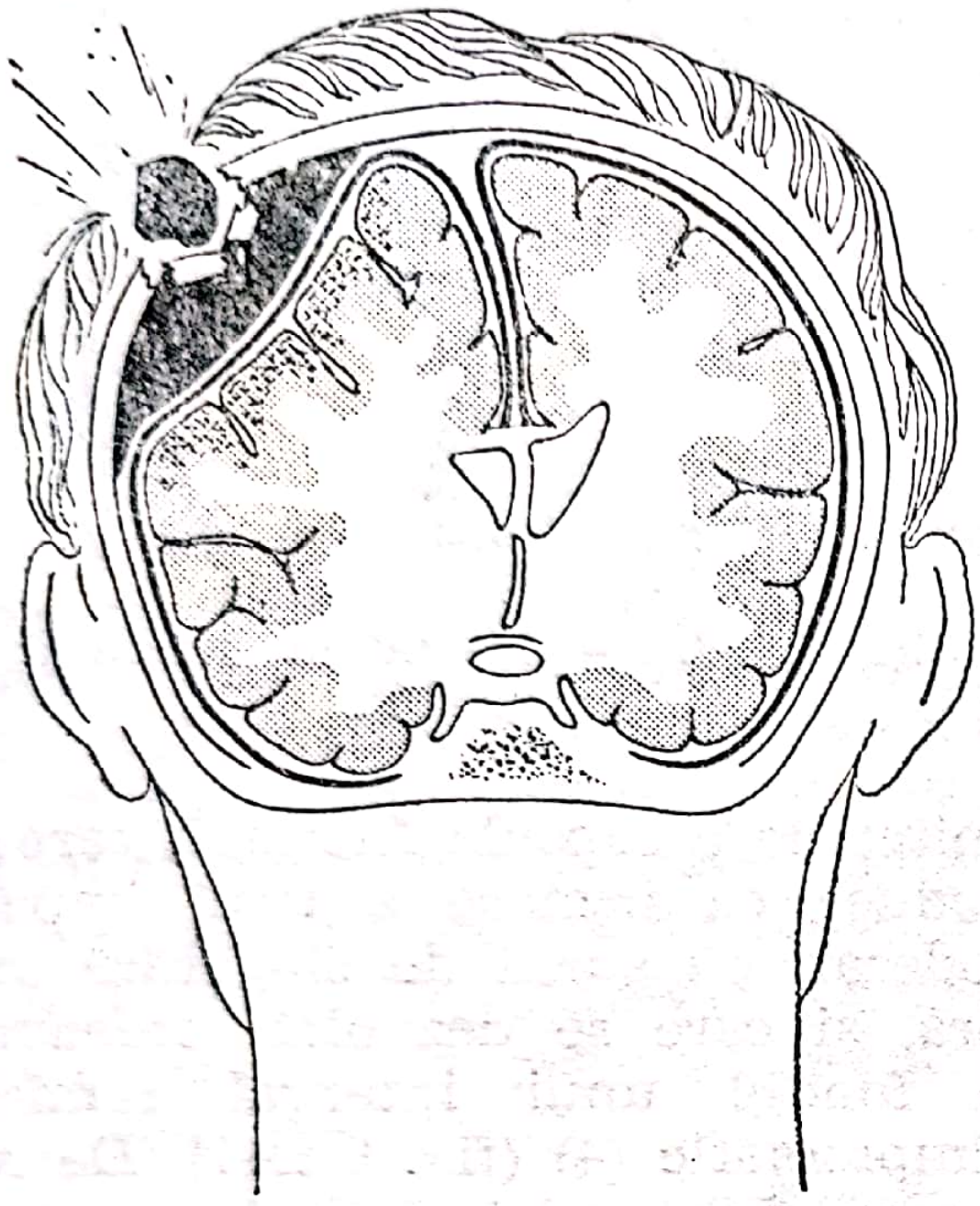

Fig. 9.1.37. — Fractură craniană: hematom extradural.

Leziunea vasculară se produce de obicei ca urmare a interceptării axului vascular de către linia de fractură, care creează o întindere supraliminară a vasului în momentul deflectării calotei, chiar dacă urmarea nu este fractura propriu-zisă.

Hematomul extradural conține în medie 30—100 ml sînge lacat și în general ajunge rapid la volumul său maxim, întrucît însăși compresiunea pe care o exercită împreună cu edemul cerebral de însoțire reprezintă elemente de hemostază prin tamponament.

Clinic, hematomul extradural se poate manifesta variat, dar în general se consideră că primele semne apar după un interval remisiv, de obicei scurt și oligosimptomatic, de la traumatismul generator, după care se constată pierderea conștienței și instalarea sindromului de agravare. Această instalare se face brusc sau progresiv, existînd o modalitate evolutivă supraacută, acută și, mai rar, una cronică (4). Echimoza scalpului și retroauriculară este considerată drept un semn asociat al hematomului extradural (semnul Battle) (4) (fig. 9.1.39).

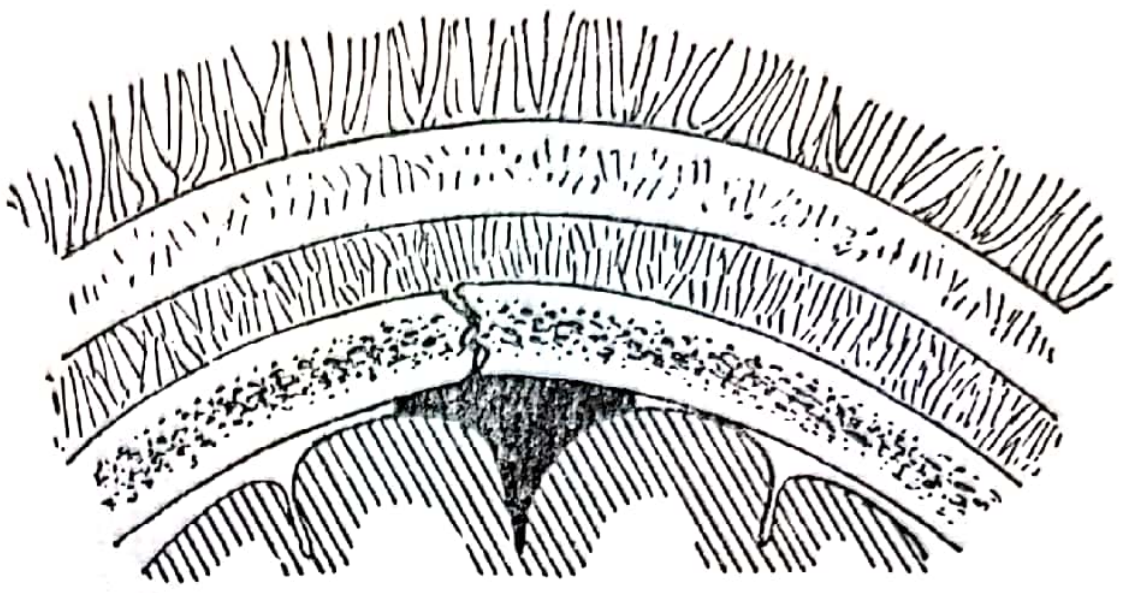

Fig. 9.1.38. — Fractură craniană: interesarea sinusului longitudinal *(după Testut).*

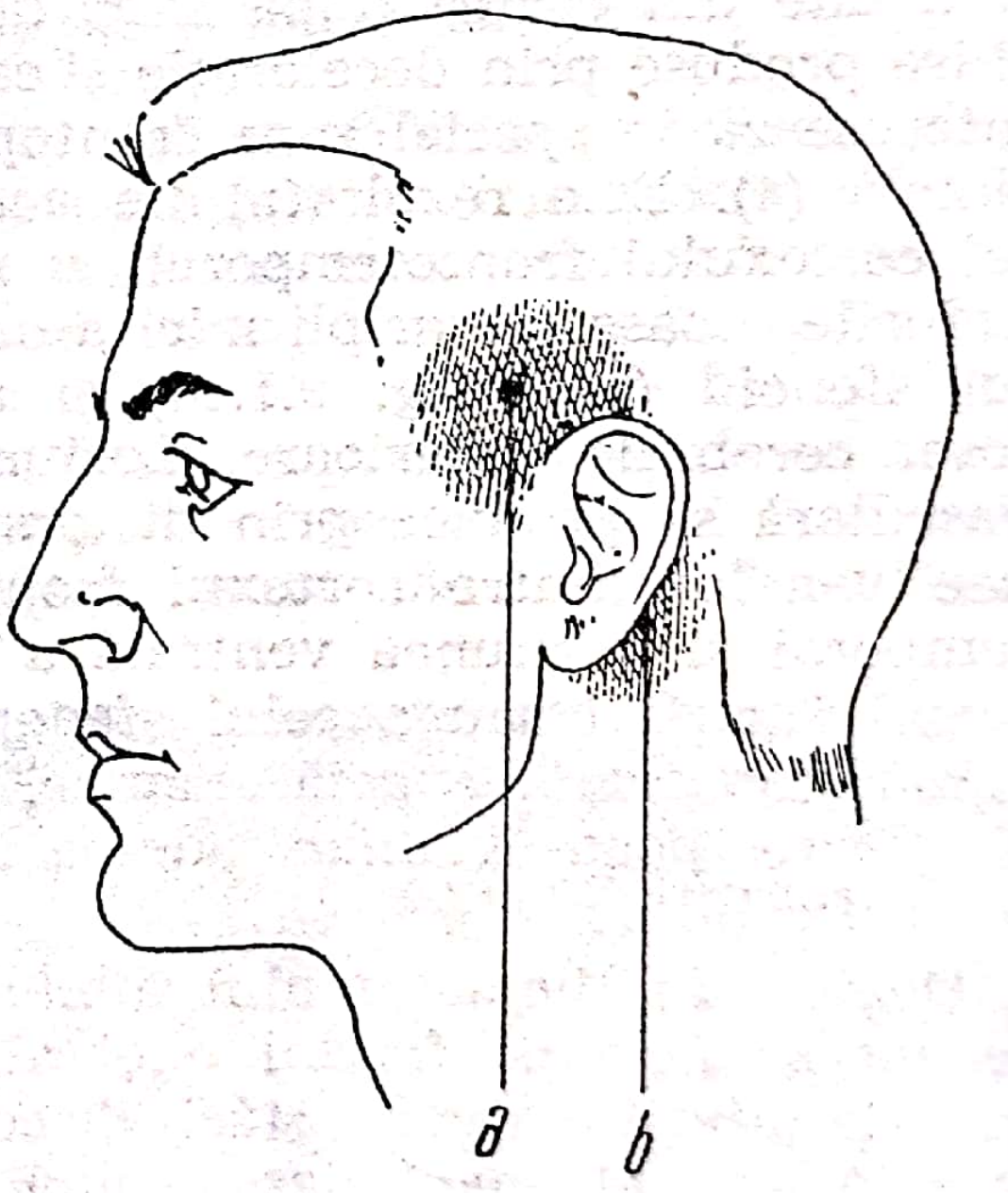

Fig. 9.1.39. — Hematom extradural: semnul Battle.

a — echimoză a scalpului în regiunea temporală; *b* — echimoză retroauriculară.

Hematomul subdural este un revărsat circumscris, dezvoltat în spațiile subdurale, între *dura ma-*

ter și scoarța cerebrală, a cărui manifestare variază în funcție de intervalul scurs de la producerea sa (fig. 9.1.40).

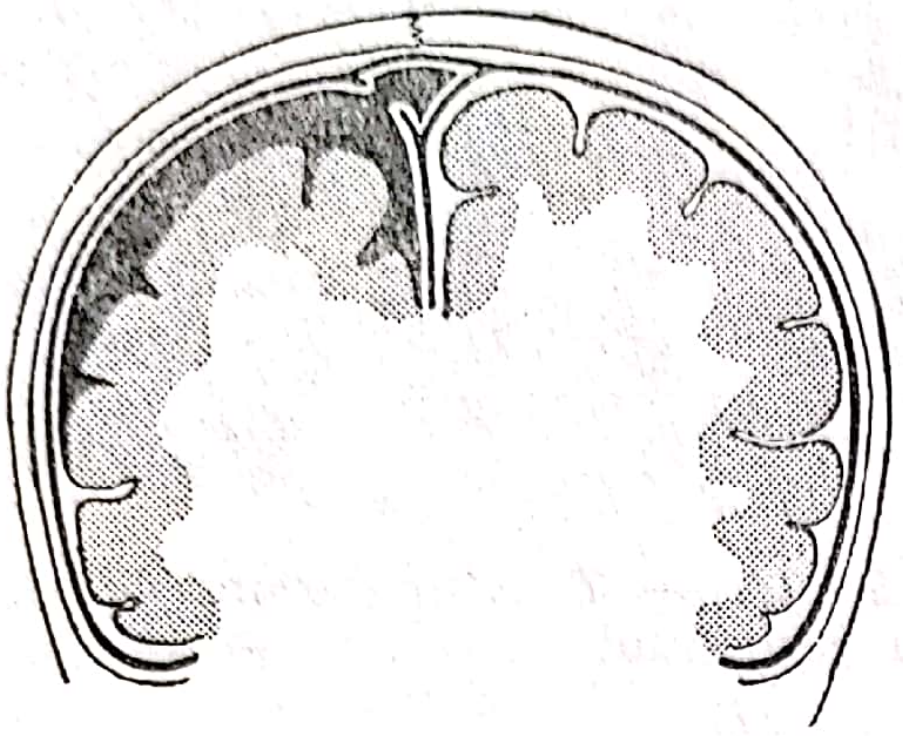

Fig. 9.1.40. — Fractură cominutivă cu hematom subdural difuz.

Hematomul subdural recent este forma obișnuită care survine în peste jumătate din cazuri după TCC deschise produse prin decelerație și care interesează în special zona frontoparietală (4). Este rezultatul impactului cortexului frontotemporal cu reliefurile osoase ale aripii mici a osului sfenoid (vezi fig. 9.1.14) și ale fosei cerebrale anterioare. Leziunea vasculară se produce prin distorsiunea venelor dintre cortexul frontotemporal și porțiunea ventrală a sinusului sagital sau a celui sfenoparietal; topografia exactă a sursei de sîngerare poate rămîne adesea neidentificabilă.

Dezvoltarea hematomului subdural recent se face pe fondul unei alterări de diferite grade a stării de conștiență — cel mai adesea pînă la comă —, cu un interval remisiv de asemenea variabil în funcție de evoluția acută sau subacută a revărsatului.

Elementul de compresiune corticală se evidențiază prin simptomatologia de lateralitate — hemipareză sau hemiplegie. Modificările pupilare sînt prezente în majoritatea cazurilor, fără însă a exista specificitate pentru localizarea subdurală a revărsatului (4).

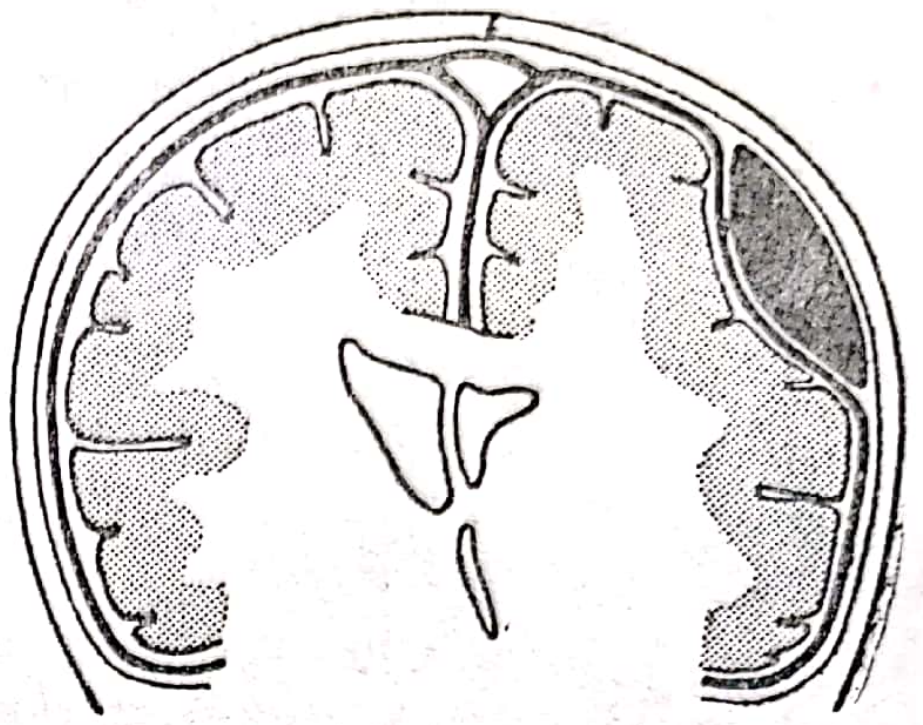

Fig. 9.1.41. — Hematom subdural încapsulat.

Hematomul subdural tardiv este un revărsat subdural posttraumatic limitat de o capsulă fibroasă, care se produce ca urmare a unui impact moderat, cu sursă de sîngerare minoră, și care se dezvoltă totdeauna pe fondul unui interval remisiv asimptomatic (4) (fig. 9.1.41). De remarcat că o astfel de leziune poate să succeadă și unei manifestări clinice inițiale caracteristice comoției — fiind considerată ca atare după o perioadă de circa 3 săptămîni, care reprezintă practic durata intervalului remisiv. După acest interval începe să se manifeste sindromul de agravare progresivă, care poate avea aspecte variate și mai greu identificabile etiologic, dat fiind lunga perioadă asimptomatică. Adeseori simptomele sînt atribuite unui proces expansiv intracerebral.

În general, sindromul de agravare generat de hematomul subdural tardiv debutează cu cefalee, vărsături și edem papilar, dar fără semne neurologice; acestea apar ulterior și cu un caracter de specificitate zonală, topografică.

Hematomul intraparenchimatos este un revărsat circumscris situat în plină substanță cerebrală, care se dezvoltă ca urmare a unei contuzii sau dilacerări cerebrale (fig. 9.1.42). În funcție de gradul distrucțiilor tisulare, hematomul poartă denumirea de „pur“ — dacă revărsatul se produce în sînul unui parenchim puțin lezat — sau de „traumatic secundar“ — dacă se produce pe fondul unor alterări serioase ale substanței cerebrale (4).

În general, revărsatul este secundar unei contuzii cerebrale, putînd fi considerat chiar drept un stadiu evolutiv al acestei leziuni. Volumul său este în medie de 5—15 ml, cu localizare în primul rînd temporală, mai rar frontală și occipitală. În general, cazul unui traumatizat craniocerebral cu stare gravă survenită sau nu după un interval remisiv nesigur și cu simptomatologie neurologică de focar sau cu caracter de lateralitate este bine să ne sugereze existența unei complicații prin hematom intraparenchimatos (4).

În toate cazurile de revărsate intracraniene examenul paraclinic cel mai indicat este angiografia carotidiană. Aceasta precizează atît existența, cît și topografia leziunii, prin evidențierea unor elemente caracteristice, ca arii avasculare, neregularitatea și discontinuitatea marginilor interne ale acestora, deplasarea arcului vascular etc. (fig. 9.1.43).

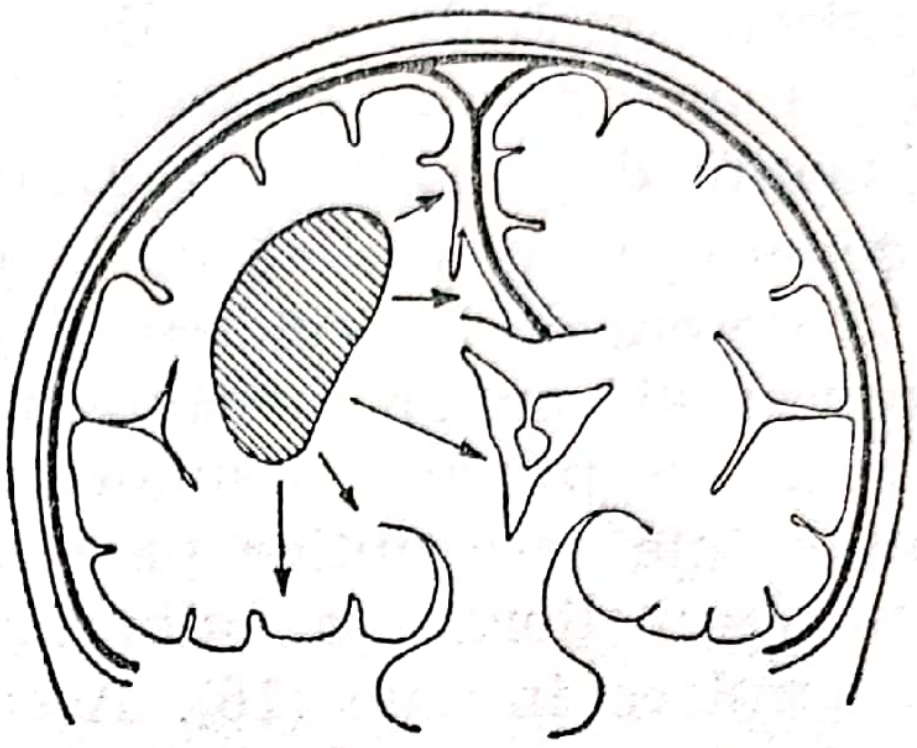

Fig. 9.1.42. — Hematom intraparenchimatos.

9.1.2.3.
Plăgile craniocerebrale

În cadrul TCC noțiunea de plagă are un înțeles mai larg decît cel clasic, întrucît elementul definitoriu al ei, și anume comunicarea — în speță, a cutiei craniene — cu mediul extern, este prezent nu numai în cazul plăgilor perforante, ci și al celor nepenetrante sau penetrante. Într-

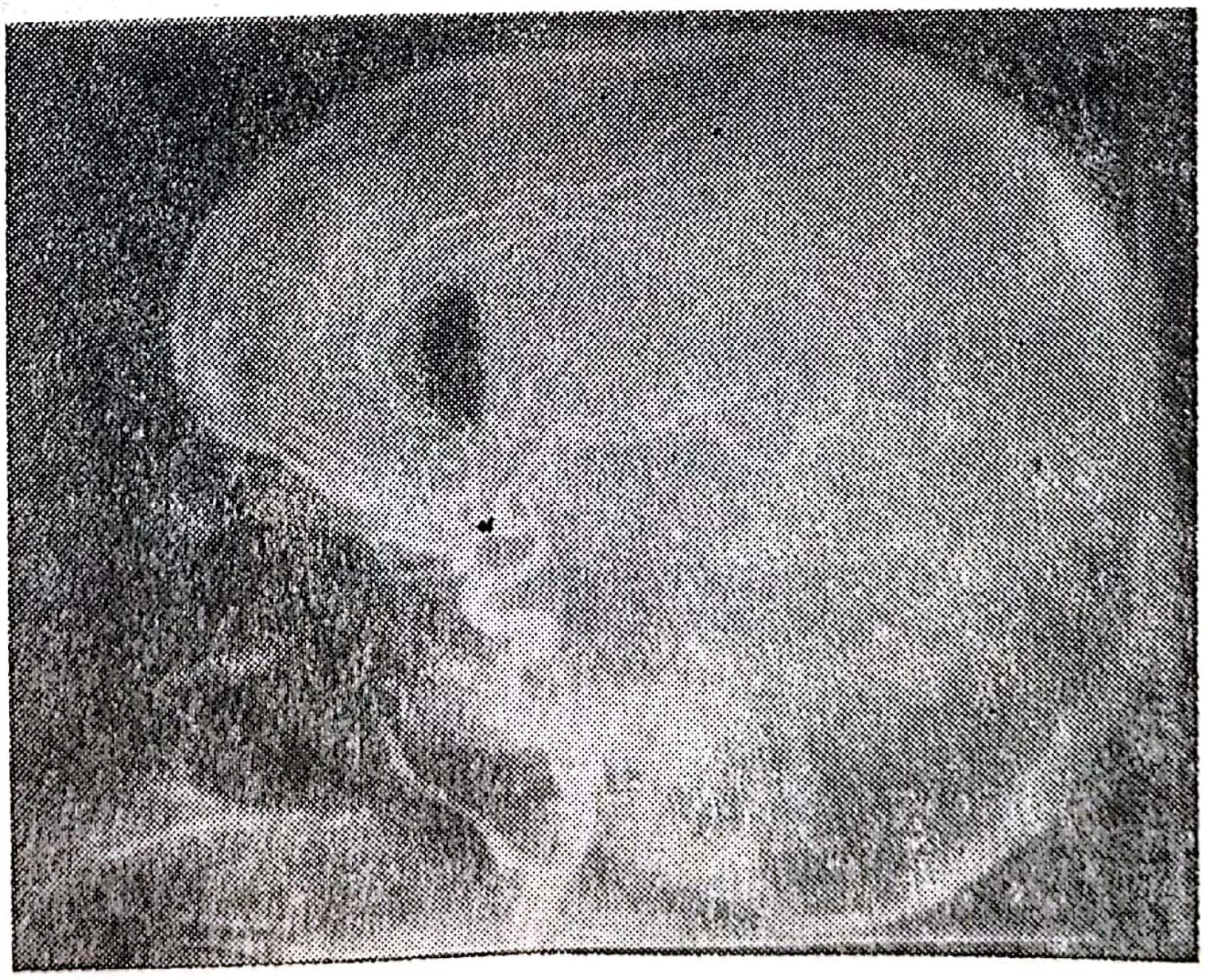

Fig. 9.1.43 — Angiografie cerebrală carotidiană.

adevăr, existența anastomozelor venoase exo-endo-craniene poate reprezenta elementul fundamental al plăgii — respectiv craniocerebrală —, chiar în condițiile unei soluții de continuitate exclusiv a pielii capului și cu atît mai mult cînd plaga este însoțită de o fistulă de LCR.

În general, se consideră că în primele 72 de ore de la accident plăgile craniocerebrale au un microbism redus, ceea ce permite temporizarea anumitor acte terapeutice pînă la o eventuală ameliorare a tulburărilor neurovasculare inițiale (16). Această perioadă face posibilă efectuarea unui inventar lezional cît mai complet, ca și a unei eventuale intervenții într-o perioadă de deșocare stabilă (4) (5).

Plăgile nepenetrante. În condițiile unui TCC, o plagă nepenetrantă reprezintă o soluție de continuitate a unuia sau mai multor straturi ale cutiei craniene, *dura mater* rămînînd însă indemnă. Potrivit acestei concepții, o plagă nepenetrantă poate interesa scalpul, osul sau pe ambele, cu mențiunea că, în funcție de natura agentului vulnerant și mai ales de forța impactului, se pot asocia și leziuni cerebrale.

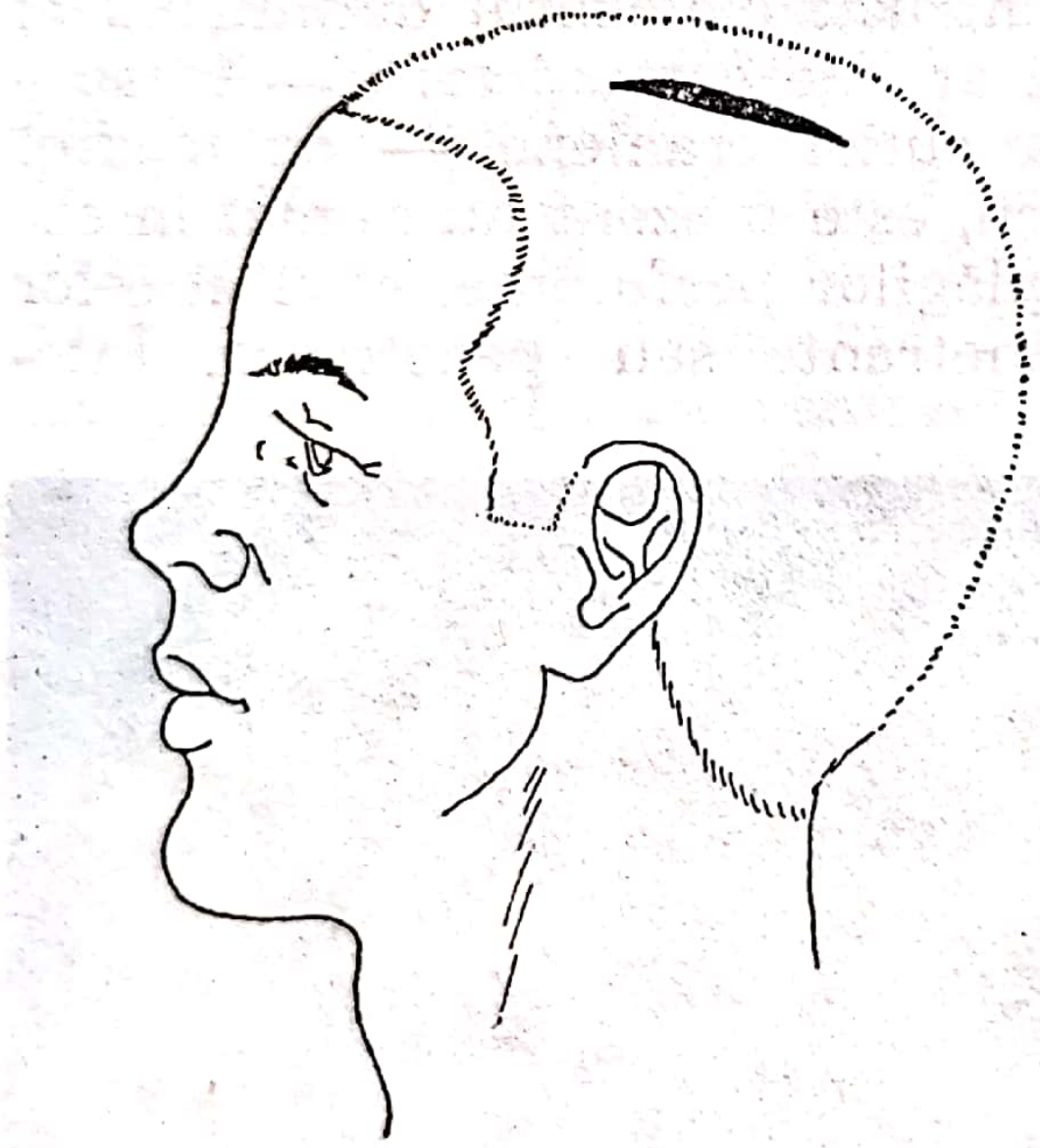

Fig. 9.1.44. — Traumatism craniocerebral: plagă tăiată a scalpului.

Plăgile scalpului. Scalpul este un complex anatomic, care, datorită spațiului seros supraperiostic, alunecă pe planul periostoscheletic, permițînd glisarea și eventual decolarea lesnicioasă a sa (vezi fig. 9.1.27) (27).

Indiferent de întindere și modalitatea de producere, o plagă a scalpului este deosebit de sîngerîndă, mai totdeauna hemoragia fiind disproporționat de mare față de leziune. Aceasta se datorește structurii trabeculare (vezi fig. 9.1.27 *b*) a țesutului celular subcutanat, în ochiurile căruia se găsesc vaste anastomoze între arterele frontale internă și externă, temporală superficială, auriculară posterioară și occipitală, care constituie în regiune una dintre cele mai bogate rețele vasculare ale organismului (27). Este sigur că, legat de modalitatea de producere, plaga scalpului poate fi izolată sau se poate asocia cu leziuni ale structurilor subiacente.

Pentru examinarea corectă a unei plăgi a scalpului și pentru aplicarea actului terapeutic adecvat este necesară îndepărtarea părului de pe tot capul sau, în tot cazul, de pe o porțiune întinsă în jurul plăgii.

Plaga tăiată este produsă cel mai adesea prin tăietură cu armă albă sau ciob de sticlă. Reprezintă o soluție de continuitate liniară cu margini sîngerînde, care pot fi afrontate cu ușurință; în general nu se însoțește de leziuni subiacente (fig. 9.1.44).

Plaga contuză este produsă sub acțiunea unui corp contondent (fig.

9.1.45). Are margini neregulate, cu plesnituri laterale de diverse întinderi, sîngerînd inițial mai moderat, datorită zdrobirii vaselor din zona în care a acționat impactul. Buzele plăgii se afrontează cu dificultate.

Datorită naturii impactului care creează o astfel de leziune (de obicei lovirea cu un obiect dur), cel mai adesea se constată asocierea leziunilor osoase.

Plăgile craniului sînt fracturi a căror producere este mediată de o plagă a scalpului, cu care dealtfel se asociază. Este evident faptul că tipul de fractură poate preciza dacă și în ce măsură poate fi sau este interesat conținutul cranian, indicînd totodată, în funcție de manifestările neurologice pe care le determină, și topografia eventualelor leziuni cerebrale.

Astfel, de pildă, fractura produsă prin impact frontal anterior sau frontoorbitar poate interesa sinusurile respective, creînd o soluție de continuitate prin care acestea comunică acum cu mediul extern, situație grevată de un mare risc de infectare. Plăgile cu fractură produse prin impact cranian median pot să se însoțească de lezarea concomitentă, deosebit de hemoragică, a sinusului longitudinal (15).

După efectuarea toaletei primare a plăgii, prin dehiscența acesteia se poate constata, la inspecție, existența unei fracturi liniare (vezi fig. 9.1.28), după cum prin palpare se poate preciza existența unei eventuale denivelări sau a unei fracturi cominutive (vezi fig. 9.1.13). În aceste condiții, pentru aprecierea cît mai exactă a caracterului leziunilor, se impune examenul radiografic, examenului neurologic revenindu-i rolul de a statua participarea cerebrală. Este de reținut că deseori o plagă cu fractură liniară — și cu atît mai mult cu una cominutivă — este o plagă penetrantă sau chiar perforantă.

Deși puțin probabilă în condițiile calităților balistice ale armelor actuale, în cadrul examenului efectuat accidentatului este de luat totuși în considerație posibilitatea ca, în cazul unei plăgi craniene prin proiectil al unei arme de foc, să se producă — dacă aceasta are o incidență cu totul tangențială — o leziune parțială a tablei externe, fără asocierea unor leziuni cerebrale (fig. 9.1.46).

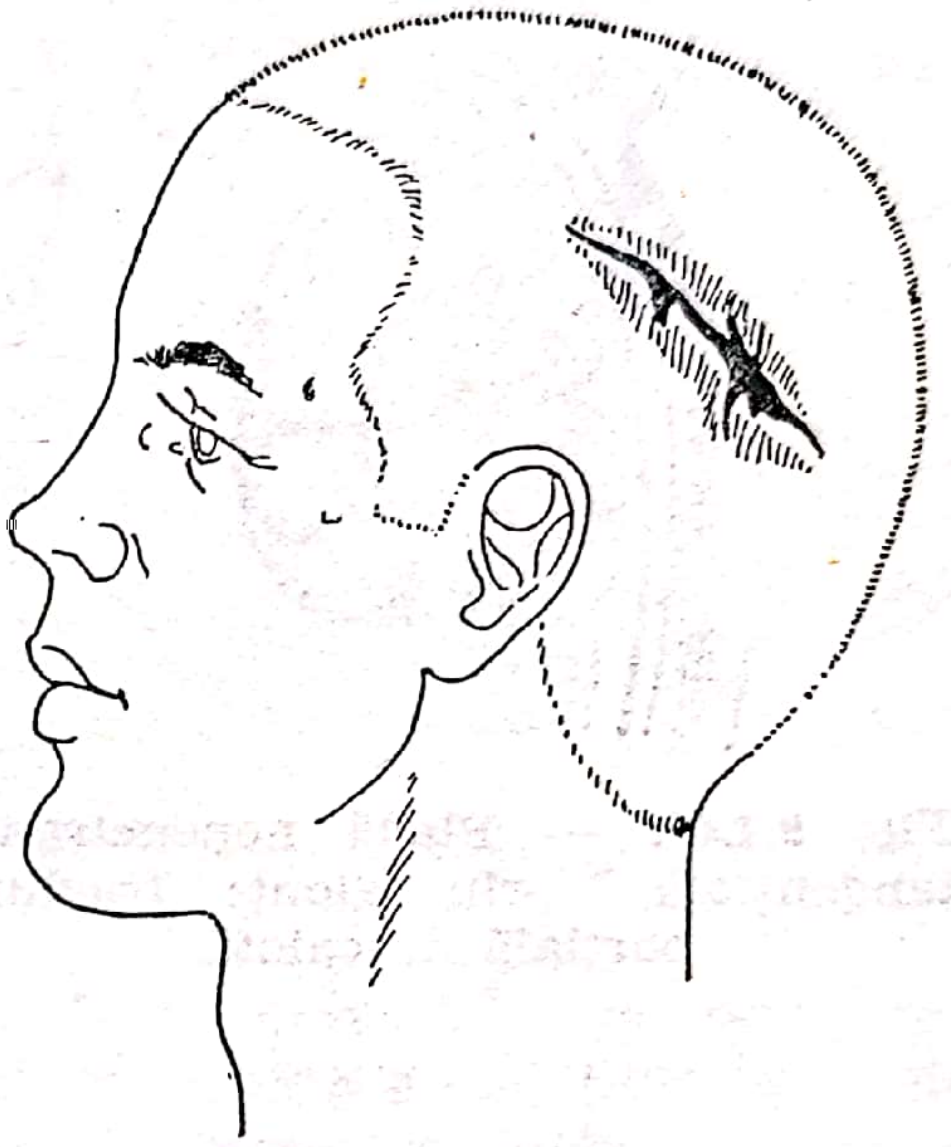

Fig. 9.1.45. — Traumatism cranio-cerebral; plagă contuză a scalpului.

Plăgile penetrante iau naștere prin acțiunea impacturilor violente produse de agenții vulneranți, care, odată cu lezarea planurilor de înveliș, determină fracturi denivelate sau cominutive, ale căror fragmente reprezintă pentru *dura mater* riscul penetrației. Situația se întîlnește în special în accidentele prin accelerație, cînd agentul vulnerant poate reprezenta numai un factor momentan de izbire (fig. 9.1.47 *a*) sau poate pătrunde și rămîne în grosimea tablei osoase (fig. 9.1.47 *b*). Acest tip de leziune este mai mult teoretic, întrucît numai în situații excepționale se poate produce numai soluția de continuitate durală, fără interesarea concomitentă a substanței cerebrale. De remarcat riscul crescut pe care-l prezintă plăgile penetrante pentru sinusurile durale, a căror lezare se manifestă prin hemoragie abundentă.

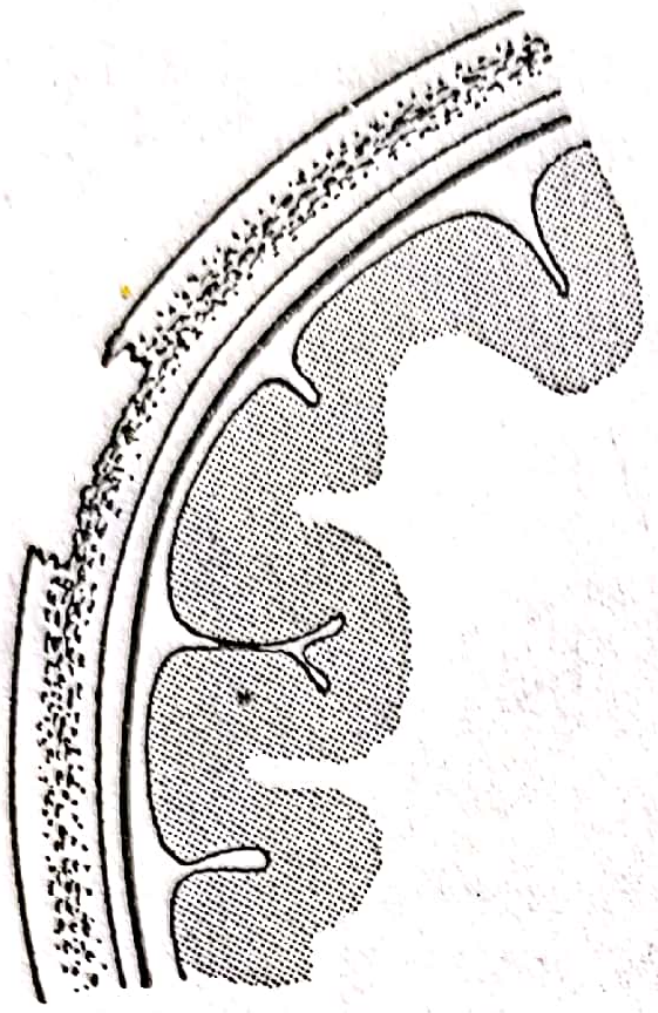

Fig. 9.1.46. — Plagă nepenetrantă tangențială prin glonț: fractură parțială de calotă.

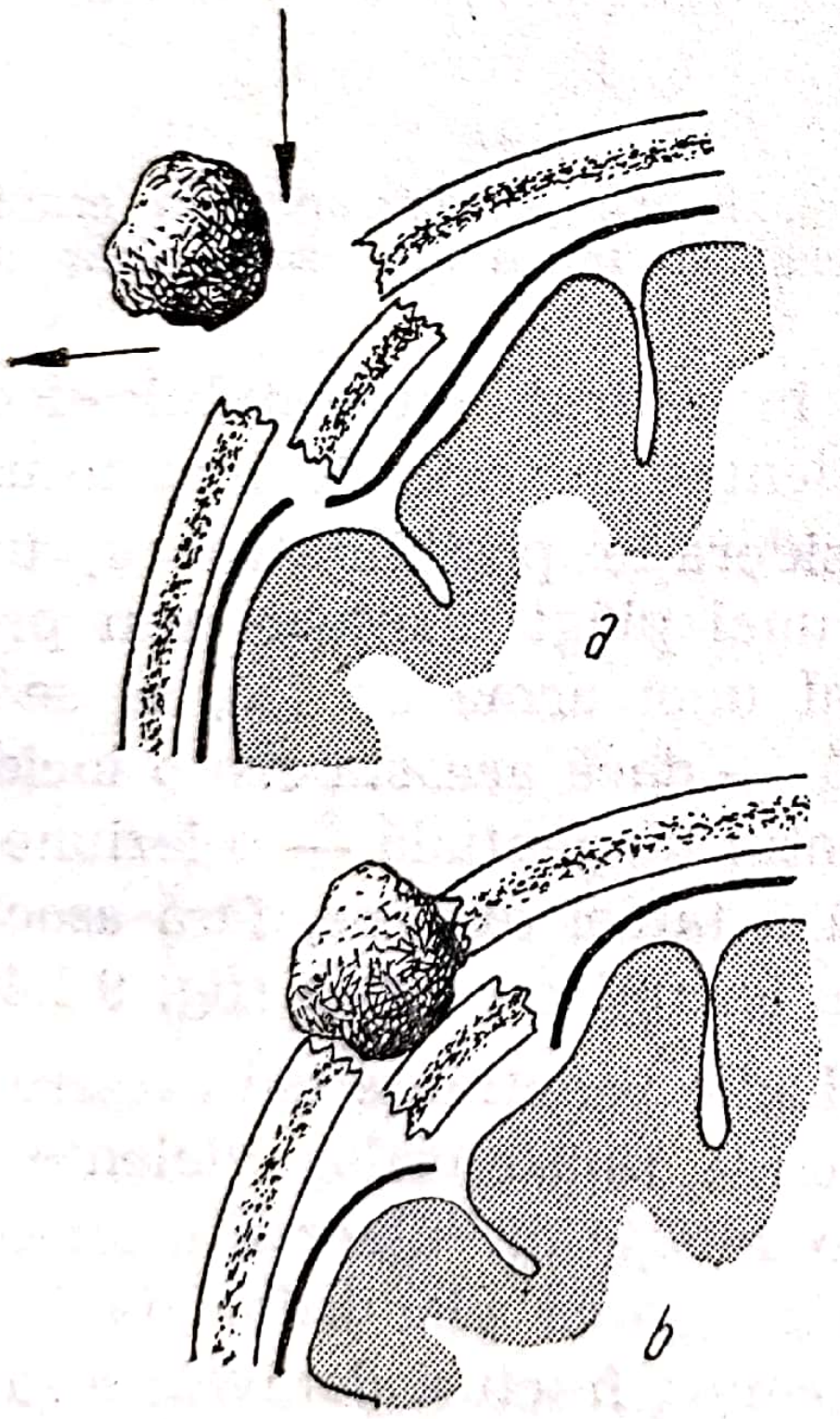

Fig. 9.1.47. — Plagă craniocerebrală penetrantă.

a — penetrația fragmentului osos; *b* — penetrația fragmentului osos și a corpului contondent.

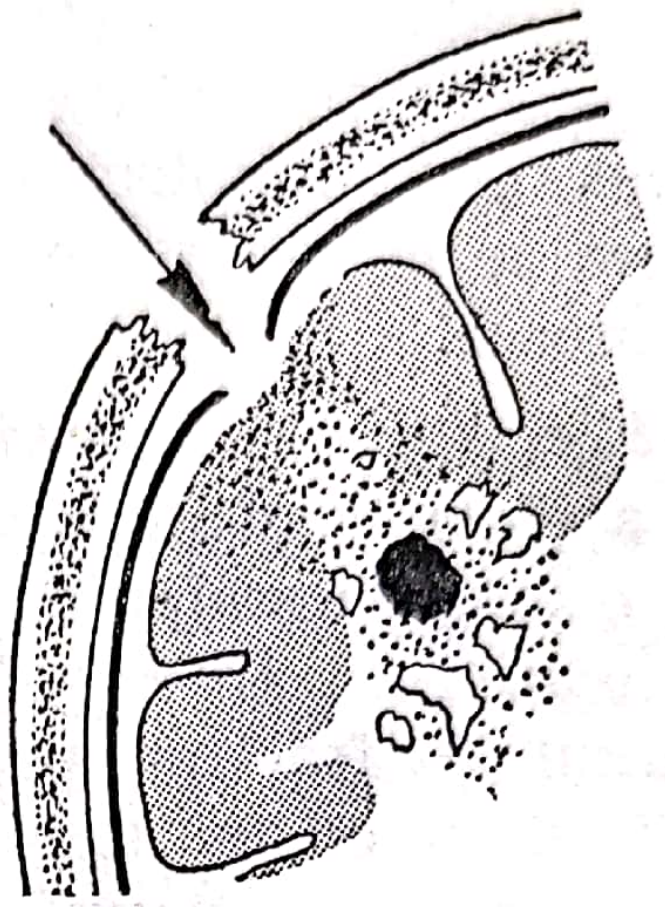

Fig. 9.1.48. — Plagă craniocerebrală perforantă cu retenție de corp străin.

Plăgile perforante. Ca și precedentele, aceste plăgi apar sub acțiunea impacturilor, a căror violență, creînd fractura cominutivă, proiectează totodată eschilele osoase în plină substanță cerebrală, odată cu acestea pătrunzînd sau nu și agentul vulnerant (fig. 9.1.48).

Posibilă în orice condiții de traumatism forte, plaga prin penetrația proiectilelor armelor de foc reprezintă prototipul unor astfel de leziuni. Facem această afirmație ținînd seama în special de multitudinea aspectelor anatomoclinice ce pot fi create în funcție de calitățile balistice ale proiectilului, de direcția și forța de pătrundere a acestuia, ca și de caracterul tangențial, bipolar sau orb al plăgii.

Simptomatologia clinică a acestor leziuni este expresia zonei cerebrale interesate și variază de la elemente de contuzie la dilacerare, cu afectarea gravă a funcțiilor cerebrale.

Plăgile craniocerebrale, și în special cele cu retenție de corpi străini, datorită riscului mare de infectare, reprezintă o urgență primară, ca și plăgile însoțite de ramolisment și lichefiere cerebrală (5).

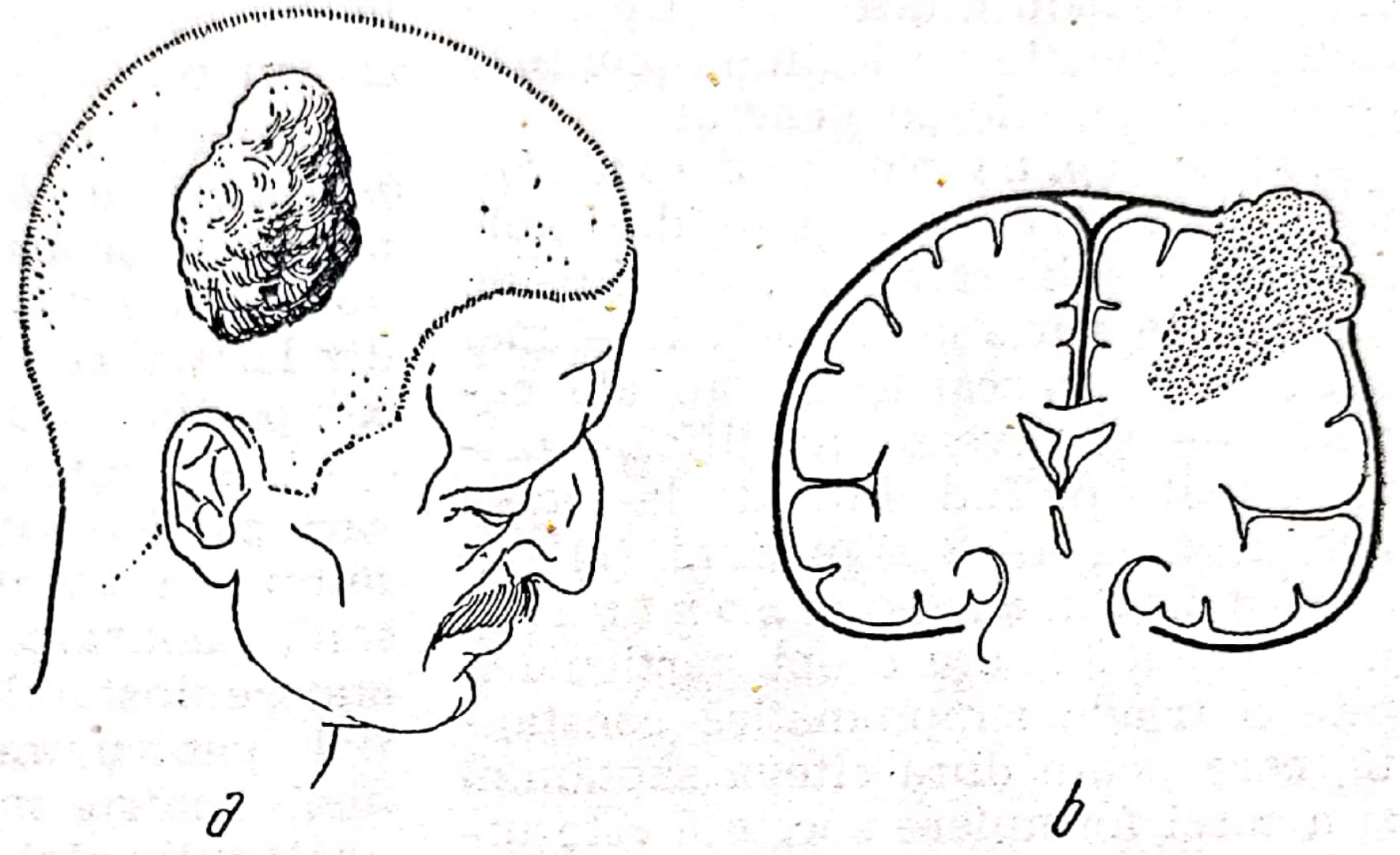

Fig. 9.1.49. — Fractură de calotă cu fongus cerebral.
a — protruzia encefalului la nivelul leziunii osoase; *b* — leziunea pe secțiune frontală.

Fongusul cerebral (lat. *fungus*= ciupercă) este un aspect particular al unei plăgi craniocerebrale, care constă în protruzia unei porțiuni din encefal printr-o soluție de continuitate a craniului și a straturilor de înveliș. Leziunea presupune o lipsă de substanță osoasă în general apreciabilă, ca și existența unui grad de edem cerebral (fig. 9.1.49).

Simptomatologia clinică este dictată de gradul de suferință cerebrală și de funcționalitateta zonei interesate.

Edemul cerebral este o modalitate prin care creierul reacționează față de traumatism și care constă în tumefierea prin imbibiție a substanței cerebrale, ceea ce conduce la epuizarea spațiilor de rezervă și, ulterior, la hipertensiune intracraniană (2) (5) (11) (15).

De obicei, edemul însoțește leziunile de contuzie cerebrală, și cu atît mai mult pe cele mai grave; poate îmbrăca două forme clinice: circumscrisă și difuză.

Simptomatologia — posibil de studiat la accidentații conștienți — este dominată de cefalalgii cu predominanță frontoorbitară sau occipitală, dureri și redoare la nivelul cefei, vărsături, edem papilar și alterări ale stării de conștiență variind de la depresie pînă la comă.

În formele circumscrise se adaugă semne neurologice de lateralitate sau specifice pentru suferința de lob cerebral (5).

9.1.3.

Sindroame posttraumatice

În aproximativ 80% din cazuri TCC sînt urmate de manifestări clinice legate fie de leziuni remanente, fie de modificări psihice sau de o însumare a acestora. Aceste fenomene pot evolua, caz în care se integrează în așa-numitele „sindroame posttraumatice evolutive“, sau, dimpotrivă, rămîn definitive, cunoscînd o stabilizare și integrîndu-se printre sindroamele posttraumatice sechelare (6).

9.1.3.1.
Sindroame posttraumatice evolutive

Sindromul postcontuzional este expresia variatelor forme de suferință cu care accidentatul rămîne după o contuzie cerebrală. Formele clinice de manifestare sînt și ele variate, în funcție de leziunile contuze cerebrale care le-au generat.

Sindromul postcontuzional minor grupează diferitele fenomene subiective ca: cefalee de intensitate variabilă, amețeli — mai marcate la mișcările bruște ale capului — și diverse modificări psihice, toate putînd dura de la cîteva zile pînă la 1—2 săptămîni (1) (5).

Sindromul postcontuzional mediu are drept particularitate o triadă simptomatică constantă, care poate dura cîteva săptămîni și a cărei formulare succintă este următoarea: cefalee+amețeli+instabilitate psihică.

Cefaleea postcontuzională poate fi generată de cauze diverse, ca cicatricea patologică a scalpului, leziunile sinuzale, aderențele durale și, în special, de tulburările vasculare care pot conferi durerii un caracter migrenos, adică evoluție în crize paroxistice, cu predominanță hemicraniană, însoțite de tulburări digestive, vasomotorii și senzoriale (11).

Amețeala poate avea caracter pur subiectiv sau de sindrom vestibular, în această ultimă eventualitate fiind însoțită de fenomene digestive, de nistagmus, tulburări de echilibru etc. (11).

Modificările psihice îmbracă aspecte polimorfe, variind de la stări de neliniște sau depresie la crize de iritabilitate și violență (6).

Sindromul postcontuzional grav include manifestările unor deficite neurologice, cum sînt contracturile segmentare, hemiparezele, deficitele intelectuale, afazia, sindromul extrapiramidal (afectarea motricității involuntare și a tonusului muscular) (6) (11).

Encefalopatia posttraumatică este un sindrom evolutiv cronic progresiv, care se manifestă tardiv — uneori după ani de la traumatismul primitiv — sub diferite aspecte clinice, în funcție de natura leziunilor care le generează (5).

Encefalopatia posttraumatică a boxerilor este urmarea unor contuzii cerebrale minore, dar repetate, care creează tardiv leziuni cerebrale pe un fond anoxic posthemoragic.

Clinic, suferința începe cu tulburări psihice minore, marcate de diminuarea atenției și ideație deficitară, pentru ca, progresiv, să se instaleze instabilitate motorie — inițial pentru membrele toracice și apoi pentru membrele pelviene —, apoi tulburări disartrice, parkinsonism posttraumatic, cu contractură de tip extrapiramidal, bradikinezie și tremurături cu caracter static ale membrelor și capului, cefalee, hipoacuzie etc. (11).

Encefalopatia posttraumatică obișnuită se instalează ca urmare a unor TCC moderate, debutînd cu semne de alterare psihică marcată prin modificări de comportament, cu semne de epilepsie minoră, în final putîndu-se ajunge la tulburări psihice majore.

Encefalopatia posttraumatică gravă survine după TCC majore cu comă prelungită și suferință de trunchi cerebral și se manifestă, în special, prin tulburări importante asociate, eventual și cu sindroame neurologice variate (6).

Diabetul insipid posttraumatic este urmarea unei afectări traumatice sau vasculare diencefalohipofizare, care se manifestă prin instalarea poliuriei caracteristice, însoțită constant de semne ale suferinței cerebrale (5).

Epilepsia posttraumatică (gr. *epilepsia*=acces) se manifestă în general în primul an după TCC, fiind posibilă uneori și apariția precoce sau tardivă, nedepășind însă termenul de 3 ani (15). Cu precădere o găsim printre urmările plăgilor craniocerebrale care se soldează cu cicatrice cerebrale întinse (5), ca și printre acelea ale abceselor cerebrale sau ale leziunilor care au necesitat o intervenție chirurgicală (15). Complicația este constantă ori de cîte ori există retenție de corp străin în vecinătatea unui centru motor (1). Apariția crizelor de epilepsie este posibilă și în urma unor TCC aparent minore.

Clinic, epilepsia posttraumatică poate îmbrăca diferite forme: generalizată, parțială, echivalențe.

În *epilepsia generalizată*, simptomele clasice ale crizelor paroxistice de ordin motor, senzitiv, senzorial și psihic pot fi precedate de pierderea conștienței.

În *epilepsia parțială* criza este precedată de aură, în care predomină fenomene motorii și senzitive, urmate de convulsii tonice, totdeauna aceleași, care interesează un membru sau un segment al acestuia, însoțite de alterarea moderată a conștienței.

Echivalențele epileptice au manifestări extrem de variate, dar care se repetă și sînt mereu aceleași (1).

Nevroza posttraumatică. Afecțiune psihică reversibilă cu cauză psihogenă, nevroza apare în condiții de suprasolicitare, ca reacție patologică, fără a fi însoțită de tulburări de conștiență, percepție, gîndire sau de tulburări marcate ale personalității (11). Constatată printre urmările unui traumatism, impune aprofundarea anamnezei, pentru a stabili dacă suferința este preexistentă accidentului (care a evidențiat-o și i-a grăbit desfășurarea) sau dacă, într-adevăr, traumatismul este factorul determinant. Poate fi vorba de o leziune cerebrală organică, de un sindrom postcontuzional, un sindrom de hipertensiune intracraniană sau de compresiune cerebrală (6).

Psihoza posttraumatică. Psihoza este denumirea generică pentru bolile psihice caracterizate prin tulburări profunde de tip confuzional, halucinatoriu, delirant etc., soldate de obicei cu alterarea gravă a comportamentului, activității profesionale și a capacității de integrare socială, fără a exista conștientizarea bolii (11).

Psihoza posttraumatică apare ca urmare a unor leziuni cerebrale de tip degenerativ care interesează cu predilecție aria frontală sau pe cea rinencefalică, bilateral, și se manifestă în special după stările comatoase, cu fenomene de apatie, dezorientare, confabulație etc.

9.1.3.2.

Sindroame posttraumatice sechelare

Sub acest termen generic sînt cunoscute manifestările determinate de leziuni craniocerebrale definitive, ireversibile. În grupa acestor sindroame se încadrează toate suferințele legate de lezarea definitivă, ireversibilă, a nervilor cranieni, cu repercusiuni senzoriale asupra ariilor specifice cerebrale, cu manifestări motorii etc.

9.1.4.

Afecțiuni inflamatorii

9.1.4.1.

Osteomielita craniană

Osteomielita craniană la copil este o infecție acută stafilococică care survine în condițiile obișnuite ale acestei afecțiuni.

Osteomielita craniană la adult poate fi urmarea unui proces septic sinuzal care se poate transmite pe cale vasculară diploică către endocraniu sau, mai ales, a unui TCC deschis sau închis. În prima eventualitate, procesul inflamator se exteriorizează în regiunea sinusului respectiv, odată cu instalarea cefaleei rebele, cu ascensiune termică marcată și stare generală alterată. În cea de-a doua eventualitate — osteomielita consecutivă unui TCC închis —, se produce așa-numita „tumoare pufoasă“ sau „insuflată“ datorită tumefacției dureroase a scalpului. Radiografic, se constată aspectul osos caracteristic, cu arii de osteoporoză (5). Cînd este urmarea unui TCC deschis, osteomielita poate fi recunoscută clinic prin lipsa tendinței la vindecare a plăgii.

9.1.4.2.

Meningoencefalita posttraumatică

Este o complicație septică gravă care poate surveni după TCC deschise și după fistule de LCR.

În formele grave debutează chiar în cîteva ore de la traumatism, dar alteori fenomenele clinice, marcate de cefalee, vărsături, redoare a cefei etc., apar după un interval mai mare de la accident (1) (5).

9.1.4.3.

Abcesele cerebrale posttraumatice

Sînt colecții septice situate de obicei intracerebral, cu apariție recentă sau tardivă după TCC deschise, într-un procent mic din cazuri ele putîndu-se produce însă și după TCC închise. În ambele eventualități grefarea microbiană se face pe fondul unui proces de contuzie, dilacerare și, mai ales, de ramolisment cerebral posttraumatic (5).

Abcesul cerebral recent prezintă o simptomatologie inflamatorie netă locală, la locul plăgii craniocerebrale semne neurologice corespondente ariei cerebrale de localizare a abcesului, semne de iritație meningoencefalică, precum și semnele generale clinice și paraclinice ale unei infecții grave.

Abcesul cerebral tardiv are o simptomatologie analoagă proceselor tumorale care survin și evoluează progresiv, începînd cu fenomene nespecifice de ordin general — ca stare de oboseală, variate tulburări digestive, perturbări psihice minore etc. — și continuînd cu apariția simptomelor majore, reprezentate de fenomene de hipertensiune craniană, crize de epilepsie etc. (5).

Examenele paraclinice furnizează în general semne indirecte care indică existența unui proces expansiv intracerebral, fără însă a se putea preciza natura acestuia, care urmează a fi intuită pe baza corelării datelor anamnestice cu întreaga fenomenologie clinică.

9.1.5.

Tumori

9.1.5.1.

Tumori ale țesuturilor epicraniene

Sînt malformații care provin din glandele sebacee, din vase și din nervi (1).

Tumorile de origine sebacee sînt malformațiile cel mai frecvent întîlnite la nivelul pielii capului, sub forma chisturilor sebacee formate pe seama celulelor epidermice embrionare închise în grosimile scalpului. Chisturile sînt de obicei multiple (fig. 9.1.50) și de dimensiuni diferite, cu tendința la creștere progresivă pînă la dimensiuni apreciabile și la frecvente suprainfectări, ca urmare a repetatelor traumatisme provocate de pieptănat. Sînt indolore și evident inestetice, acest ultim considerent fiind determinant pentru prezentarea la medic.

Tumorile de origine vasculară îmbracă două aspecte: unele sînt anevrisme arteriale sau arterio-venoase care se dezvoltă şi evoluează la nivelul pielii capului, iar altele — cele mai frecvente — sînt tumori vasculare închise către endocraniu, în această ultimă eventualitate fiind vorba despre angioame şi anevrismele cirsoide (1), care au unele caractere deosebite faţă de arteriopatiile anevrismale sau tumorale obişnuite.

Angiomul se poate observa la nou-născut, în special în zona de proiecţie a fontanelelor, sub forma unui mic nev — pată roşie sau violacee care poate regresa, poate rămîne nemodificată sau, dimpotrivă, poate creşte şi căpăta un aspect muciform, erectil, păstrînd însă caracterul esenţial de depresibilitate şi de reducere la presiune.

Clinic, prezintă toate semnele anevrismului, care dispar la compresiunea arterei carotide (1).

9.1.5.2.
Tumori intracraniene

În grupa proceselor tumorale intracraniene sînt cuprinse *tumorile propriu-zise* — care derivă din ţesutul nervos, din meninge şi din resturile embrionare — şi *pseudotumorile* — care reprezintă toate celelalte procese expansive (PE) intracerebrale (2).

Indiferent de natura lor, aceste procese vor determina o simptomatologie analoagă, dictată iniţial de suferinţa de focar şi ulterior de hipertensiunea intracraniană (1).

Sindromul de focar depinde de sediul topografic al PE, ca şi de valoarea funcţională a acestuia, simptomele variind de la o regiune la alta. În general, un semn precoce este apariţia crizei de epilepsie, cu oarecare manifestare specifică pentru zona interesată.

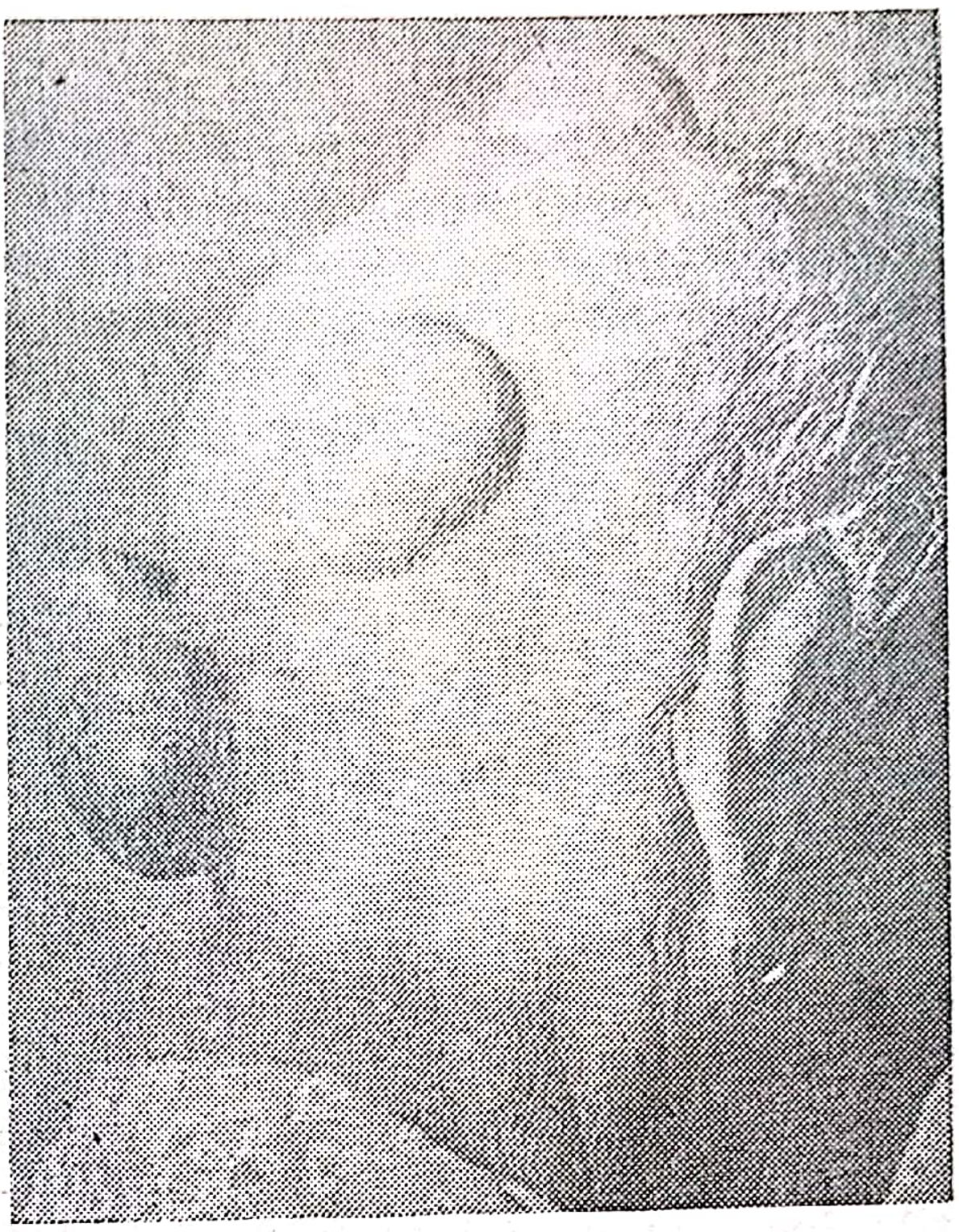

Fig. 9.1.50. — Tumori ale ţesutului epicranian: chisturi sebacee ale pielii capului.

Procesele expansive de lob frontal sînt variate în funcţie de aria implicată. În general, tumorile de volum mic care interesează un singur lob se manifestă iniţial printr-o fază de excitaţie psiho-motorie, urmată de depresiune şi dezorientare. În cazul în care prin dezvoltarea tumorii sau intervenţia procesului de hipertensiune este influenţat şi lobul congener, se instalează sindromul pseudoaderenţial, în care bolnavul este total apatic, nereacţionînd decît la necesităţi vegetative.

Procesele expansive de lob parietal se caracterizează prin crize de epilepsie de tip senzitiv, cu paroxisme dureroase sau parestezice (11), tulburări de sensibilitate, cu afectarea deosebită a stereognoziei şi discriminării tactile (5).

Procesele expansive de lob temporal se caracterizează prin crize de epilepsie de tip temporal, cu tulburări psiho-motorii, mișcări automate și gesturi stereotipe, tulburări psihosenzoriale, iluzii, „stare onirică", halucinații olfactive sau gustative (5), anxietate sau euforie paroxistică etc. (11).

Procesele expansive de lob occipital se caracterizează prin amnezie de fixare, tulburări senzoriale, reprezentate de halucinații vizuale (fotoame, scîntei, puncte, cercuri), hemianopsie omonimă (contralaterală tumorii) de tip cortical, cu conservarea frecventă a vederii maculare, afazie nominală și senzorială (tulburarea înțelegerii semnificației cuvintelor, a denumirilor și întrebuințarea greșită a cuvintelor), agnozie optică sau incapacitatea de a recunoaște obiectele sau imaginile după calitățile lor vizuale (5) (11); dacă leziunea este situată în stînga, se înregistrează și alexie sau pierderea posibilității de înțelegere a semnificației limbajului scris (5) (11).

Există desigur și alte multiple posibilități de localizare, cu manifestări specifice, dar a căror interpretare revine specialiștilor.

La fenomenele clinice amintite mai înainte se pot asocia și sindroame de deficit motor sau senzitiv, de asemenea cu valoare definitorie topografică. Astfel, localizarea prerolandică a PE se manifestă prin deficit motor hemiparetic, localizarea retrorolandică — prin deficit senzitiv hemiparetic, localizarea occipitală — prin hemianopsie, localizarea temporală stîngă — prin tulburări de vorbire, localizarea cerebeloasă — prin tulburări de echilibru și mers etc. (15).

Sindromul de hipertensiune intracraniană (HIC) reprezintă o creștere a presiunii intracraniene determinată de numeroase cauze ce acționează prin mecanisme patogenice variate (2), dar în rîndul cărora PE este preponderent. PE acționează prin comprimarea și deplasarea masei cerebrale și prin diminuarea capacității craniene (2).

HIC se manifestă evident mai ales în PE cu dezvoltare rapidă și este discret sau chiar absent în PE cu dezvoltare lent-progresivă.

Alături de PE, în etiologia HIC un rol important îl joacă *distensia ventriculară*, prin hiperpresiunea exercitată de LCR ca urmare în special a blocajului căilor de drenaj al lichidului, și *edemul cerebral*, care este o reacție nespecifică a creierului față de factori agresivi diverși, survenită pe fondul unor tulburări vasculare cu dominantă de stază venoasă.

Prezența și semnificația semnelor unui sindrom de HIC sînt variabile.

Cefaleea, deși inconstantă și cu caractere extrem de diverse, este luată în considerație în special dacă are apariție bruscă și, mai ales, dacă survine dimineața, după repausul nocturn (15).

Vărsăturile, de asemenea inconstante, survin și ele dimineața, pe nemîncate, și de obicei sînt urmate de dispariția cefaleei. Se pare că frecvența mai mare și intensitatea acestor două simptome matinale reprezintă efectul tendinței de creștere a presiunii LCR în timpul nopții, ca și al pierderii caracterului de variabilitate (2).

Tulburarea de vedere constă în diplopie, produsă prin paralizia nervului oculomotor extern (perechea a VI-a).

Obiectiv, la examenul oftalmologic se pune în evidență semnul major al HIC, și anume *staza papilară* sub diverse aspecte (15).

Examenele clinice reprezintă doar jaloane orientative pentru sindroamele neurologice cu evoluție progresivă. Pentru stabilirea unui diagnostic de certitudine, de mare importanță în orientarea indicației operatorii, sînt necesare examenele complementare — de la radiografia simplă la ECG, arteriografie, ventriculografie etc. —, fiecare cu avantaje, indicații și limite (15), care certifică prezența semnelor de HIC, impunînd internarea de urgență într-un serviciu de neurochirurgie (2).

9.1.6.

Leziuni vasculare

Sînt reprezentate de arteriopatii anevrismale simple sau arterio-venoase, în peste jumătate din numărul cazurilor de natură congenitală, care se manifestă cu precădere pînă la vîrsta de 40 de ani (1). Sediul de predilecție al leziunilor este sistemul carotidian, preponderent ca localizare față de cel vertebrobazilar, și anume la bifurcația arterelor cerebrale la nivelul poligonului Willis. Ruptura unui astfel de anevrism se produce deci în spațiile subarahnoidiene ale bazei craniului.

Arteriopatia anevrismală se manifestă *hemoragic* sau *compresiv*.

Manifestarea hemoragică, întîlnită la majoritatea cazurilor, este de intensitate diferită și se constată la nivel meningian sau cerebral, această ultimă localizare putînd îmbrăca forma unui anevrism arterio-venos.

Hemoragia meningiană este de obicei urmarea rupturii unui anevrism arterial și se manifestă cu debut brusc, marcat de cefalee persistentă, greţuri și vărsături, apărute concomitent cu instalarea unei stări de obnubilare, cu fotofobie, dar cu conștiența păstrată. În circa 24 de ore se instalează redoarea cefei și ascensiunea termică. În unele forme cefaleea rămîne singurul simptom — chiar timp de cîteva zile —, după cum în altele poate surveni rapid starea de comă (15).

Hemoragia cerebrală este datorată de obicei rupturii unui anevrism arterio-venos. Debutul este brusc, cu cefalee, stare generală alterată, uneori cu pierderea conștienței și hemiplegie. Tulburările de conștiență oglindesc gravitatea hemoragiei, în unele cazuri putîndu-se instala rapid starea de comă.

Manifestarea compresivă este de obicei relevată de apariția unei diplopii aparent inexplicabile, al cărei substrat este însă compresiunea nervului oculomotor la nivelul sinusului cavernos. Mai rar compresiunea este exercitată de un anevrism situat pe artera comunicantă anterioară, chiar la nivelul chiasmei optice.

Anevrismul arterio-venos se relevă în peste 50% din cazuri prin apariția unor crize de epilepsie focalizate sau generalizate, prin crize de deficit senzitivo-motor sau vizuale, cu instalare și evoluție progresivă.

Examenul complementar care trebuie indus de oricare dintre elementele clinice amintite mai înainte este arteriografia carotidiană (15).

9.2.

Craniul visceral (Viscerocraniul sau segmentul buco-maxilo-facial)

Fața, sau teritoriul buco-maxilo-facial, sau viscerocraniul reprezintă masivul osos, împreună cu planurile sale de înveliș, situat în partea antero-inferioară a craniului. Adăpostește aparatele senzoriale optic și olfactiv, precum și segmentele inițiale ale conductelor respirator și digestiv.

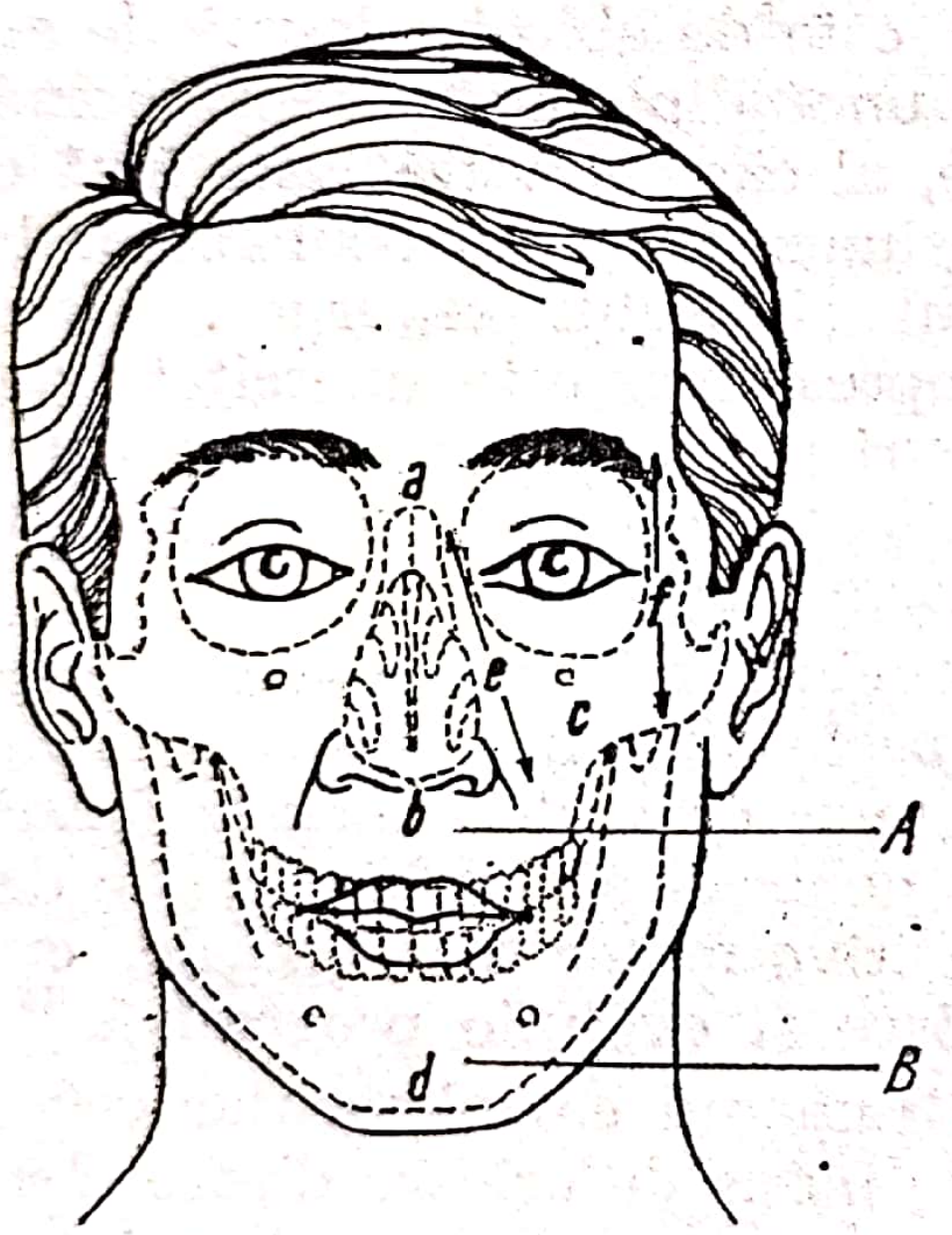

Fig. 9.2.1. — Fața și punctele de reper situate pe linia mediană (*după Testut-Jacob*).

A — maxilarul; *B* — mandibula; *a* — *nasion;* *b* — punctul subnazal; *c* — punctul alveolar; *d* — punctul mentonier; *e* — pilierul median nazomaxilar; *f* — pilierii orbitomalari.

Scheletul feței este format din două oase maxilare, unul inferior — mandibula —, alcătuit dintr-o singură piesă (fig. 9.2.1 *B*), și altul superior — maxilarul (fig. 9.2.1 *A*) —, care, la rîndul său, este alcătuit din 13 oase, dintre care 6 perechi și unul nepereche — vomerul —, toate suturate între ele. O bună parte din suprafața externă a masivului facial este abordabilă la palpare, permițînd cu ușurință identificarea reperelor osoase importante pentru definirea topografică a leziunilor de diverse naturi.

Ca puncte importante de reper (craniometrice) se folosesc, ca și în cazul craniului, puncte fixe situate pe linia mediană sau lateral.

Din prima categorie fac parte 4 puncte de reper:

a) nasion-ul sau punctul nazal care corespunde suturii nazofrontale (fig. 9.2.1 *a*);

b) punctul subnazal sau *spinal* care corespunde spinei nazale anterioare (fig. 9.2.1 *b*);

c) punctul alveolar, corespunzător celui mai decliv nivel anterior al marginii alveolare maxilare (fig. 9.2.1 *c*);

d) punctul mentonier, corespunzător celui mai proeminent nivel al mandibulei (fig. 9.2.1 *d*).

Cea de-a doua categorie (fig. 9.2.2) de puncte de reper include:

a) *gonionul,* corespunzător unghiului mandibulei (fig. 9.2.2 *a*);

b) *punctul malar,* care corespunde celei mai proeminente zone a feței externe cu același nume (fig. 9.2.2. *b*);

c) *dacryon*-ul (gr.=*lacrimă*), situat la unghiul intern al orbitei, corespunzător zonei de unire a suturilor ventrală lacrimomaxilară cu orizontala nazofrontală.

Forma și dimensiunile masivului facial sînt variabile cu vîrsta și legate de funcționalitatea maxilarelor, în special de cea mandibulară.

La naștere, datorită lipsei sinusurilor maxilare și existenței unei înclinări la 150° a unghiului gonian, diametrul vertical al feței apare disproporționat de redus față de craniu. După apariția primei dentiții — etapă corespunzătoare începerii dezvoltării sinusurilor maxilare —, unghiul gonian se închide treptat, mai întîi pînă la 135°, ajungînd apoi, după apariția dentiției definitive, la 125°, înclinare ce persistă și la adult, determinînd totodată augmentarea diametrului vertical al feței. La bătrîni, odată cu căderea dinților și resorbția arcadelor dentare, unghiul gonian se redeschise, ajungînd la 130—140° și reducînd din nou diametrul vertical (27).

La nivelul mandibulei se înregistrează și unghiul mentonier creat de linia simfizară cu marginea inferioară a mandibulei — unghi care imprimă bărbiei o poziție normală, retrasă sau proeminentă. În realitate, poate fi observată proeminența întregului masiv facial printr-o dezvoltare osoasă exagerată, ceea ce conferă feței așa-zisul „aspect leonin“, dar mai ales se produce creșterea exagerată a arcului anterior mandibular — așa-zisul „prognatism“ (gr. *pro* = înainte + *gnathos* = falcă) inferior, a cărui urmare este ocluzia defectuoasă, în sensul că arcada mandibulară „calcă“ înaintea celei maxilare. Proeminența ambelor maxilare are ca rezultat prognatismul total, redat de unghiul pe care-l face linia virtuală ce trece prin punctul mentonier cu una care trece prin *ophryon* (27).

Asemenea neurocraniului, structura osoasă a masivului facial cuprinde zone de rezistență maximală, constituite dintr-un pilier median nazomaxilar, alcătuit din oasele nazale și apofizele ascendente ale oaselor maxilare (vezi fig. 9.2.1 *c*), și doi pilieri laterali orbitomalari, formați din porțiunea ascendentă a osului malar și apofiza orbitară externă (fig. 9.2.1 *f* și 9.2.2 *b*). Fiecare pilier lateral este legat la un stîlp de rezistență orientat orizontal, format din arcada zigomatică (fig. 9.2.2 *d*) care unește osul malar cu osul temporal (27).

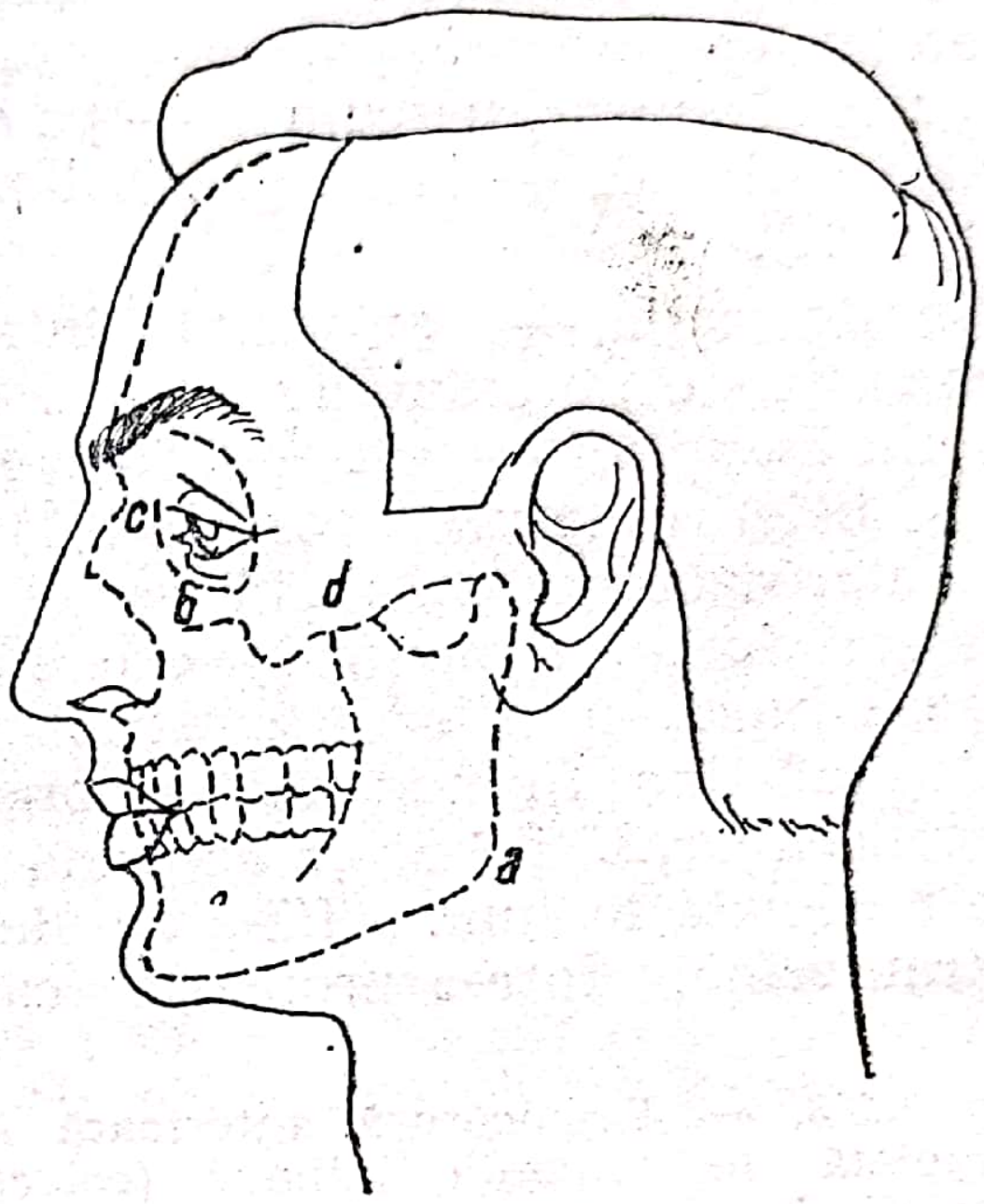

Fig. 9.2.2. — **Punctele de reper laterale ale feței** *(după Testut-Jacob).*
a — gonion; *b* — punct malar; *c* — dacryon; *d* — arcada zigomatică.

9.2.1.
Leziuni (malformații) congenitale

Multiple și variate, prin raritatea lor, cele mai multe malformații buco-maxilo-faciale prezintă un interes mai mult teoretic (29). În schimb, însă, despicăturile labio-maxilo-palatine, tocmai prin frecvența lor, trezesc un interes practic deosebit (25).

9.2.1.1.

Despicăturile labio-maxilo-palatine

Sînt cele mai frecvente malformații congenitale ale structurilor faciale. Ele reprezintă o soluție de continuitate care interesează sagital paramedian buza superioară, podeaua nazală, creasta alveolară, precum și — pe diferite întinderi — bolta și vălul palatin (25).

Malformația — existentă într-o proporție de aproximativ 1/1 500 de copii născuți vii — este mai frecventă la băieți (într-un raport de 3/1) și se datorează unui deficit în dezvoltarea embrionară a mugurilor care formează buza, maxilarul superior și bolta palatină. În mod normal, organogeneza cavității bucale ar urma să fie încheiată în luna a III-a de viață intrauterină. Într-o proporție care poate ajunge la 40% din cazuri se consideră posibilă transmiterea ereditară a acestei malformații, care poate îmbrăca o variată gamă de aspecte anatomoclinice, după cum este afectată una sau mai multe dintre structurile amintite și în funcție de întinderea acestei leziuni, de uni- sau bilateralitatea ei (25). Leziunile sînt descrise și sub denumirea de „buză-de-iepure“, care reprezintă o *despicătură totală,* cu interesarea tuturor structurilor de o singură parte, sau sub cea de „gură-de-lup“, formă tradusă printr-o *despicătură totală bilaterală,* cu deschiderea largă a foselor nazale.

Fig. 9.2.3. — Despicătură anterioară incompletă (echivalență labială) *(colecția Clinicii de chirurgie buco-maxilo-facială, București).*

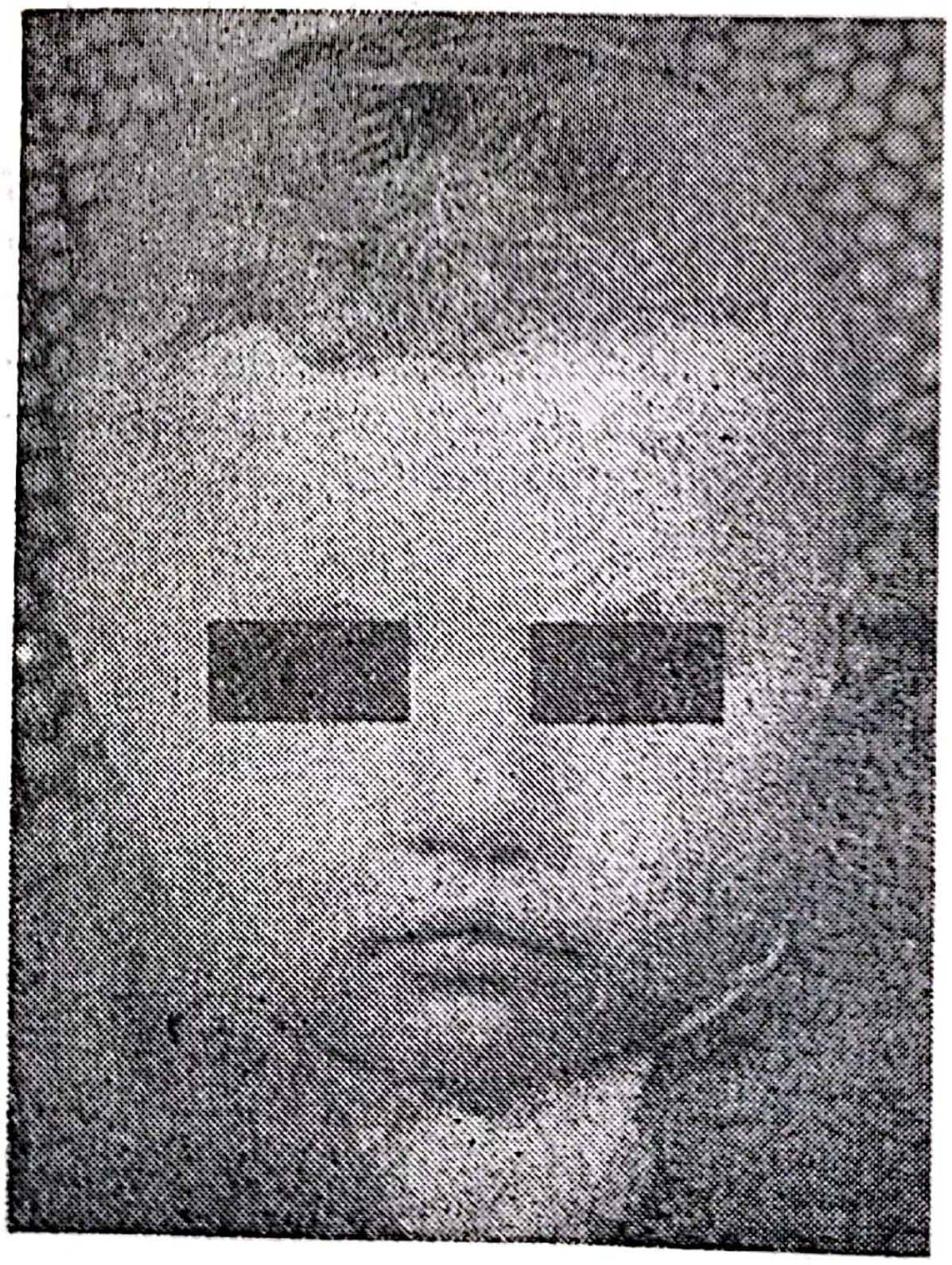

Despicăturile labio-maxilo-faciale parțiale pot fi anterioare sau posterioare, incomplete sau complete, în funcție de numărul structurilor interesate (este vorba despre cele trei structuri) și de situarea topografică a lor.

Despicătura parțială anterioară interesează buza superioară, podeaua nazală și creasta alveolară; poate fi întîlnită în variantele *incompletă* sau *completă, uni-* sau *bilaterală.*

Despicătura parțială anterioară incompletă este malformația care se limitează la părțile moi ale buzei sau (și) ale pragului narinar. Poate îmbrăca forme simple, în care este interesat numai tegumentul labial — denumite și „echivalențe“ —, fără modificări funcționale (fig. 9.2.3) sau de înfățișare apreciabile; alteori, însă, despicătura interesează întreaga grosime a mușchiului orbicular al buzei (fig. 9.2.4), însoțindu-se de devierea orificiului narinar, ceea ce modifică apreciabil aspectul copilului, dar, ca și în formele precedente, tulburările funcționale sînt minore.

Despicătura parțială anterioară completă interesează, în afara structurilor moi, și creasta alveolară (fig. 9.2.5), ceea ce creează o soluție de

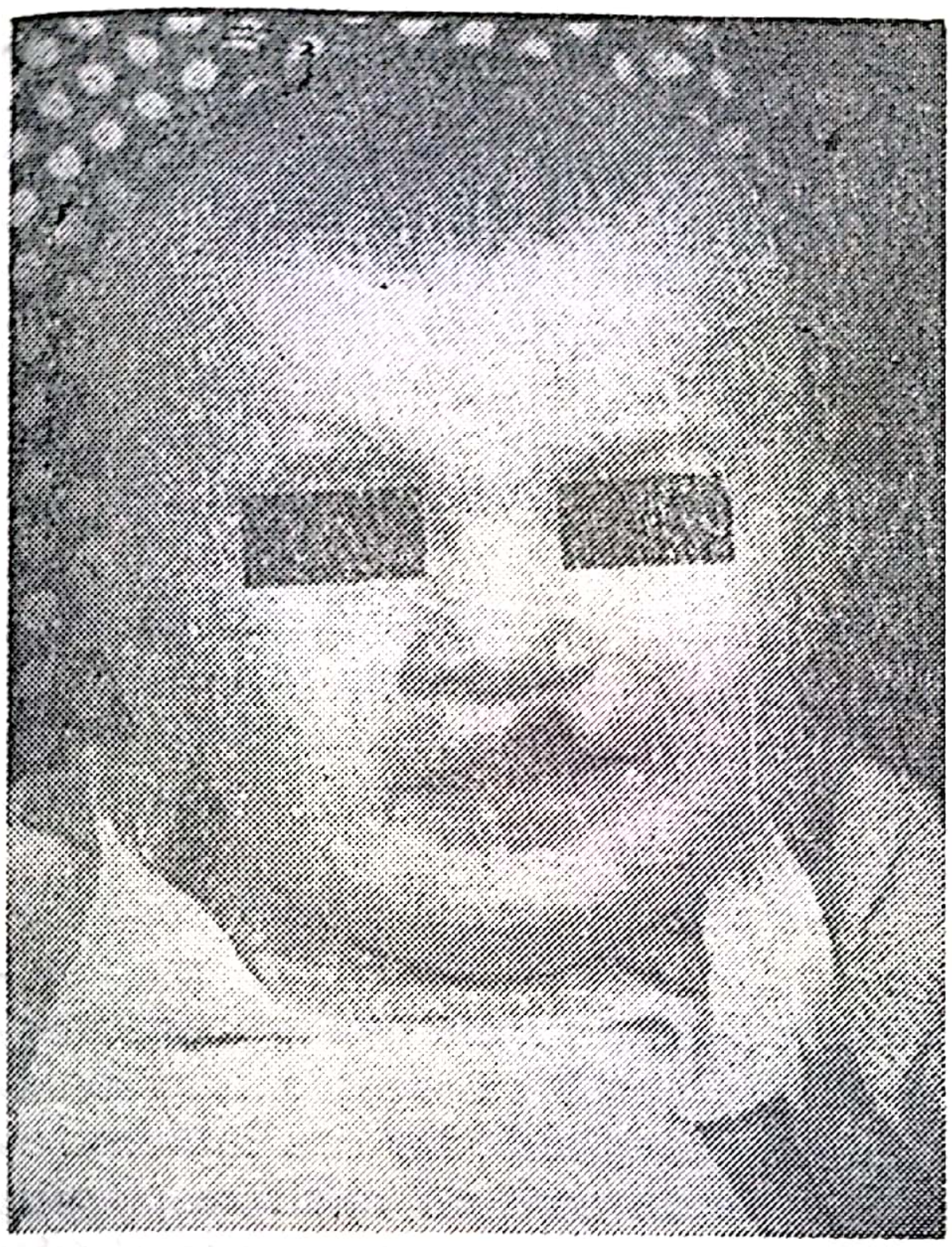

Fig. 9.2.4. — Despicătură anterioară incompletă cu interesarea mușchiului orbicular *(colecția Clinicii de chirurgie buco-maxilo-facială, București).*

continuitate evident dizgrațioasă, cu dilatarea nării respective.

Despicătura parțială anterioară bilaterală (fig. 9.2.6) interesează țesuturile de o parte și de alta a septului nazal incomplet sau complet. În ambele situații despicătura poate fi egală sau inegală ca întindere (fig. 9.2.6). În cazul în care despicătura bilaterală este în același timp și completă, leziunea interesează și creasta alveolară. Caracteristică pentru acest fel de leziune este atrofia marcată a segmentului labial situat între cele două despicături, segment denumit și lob sau tubercul median, care poate conține și dinții frontali erupți (fig. 9.2.7) (28).

Despicătura parțială posterioară interesează complet sau incomplet structurile situate dorsal de creasta alveolară, în speță palatul dur, palatul moale și lueta.

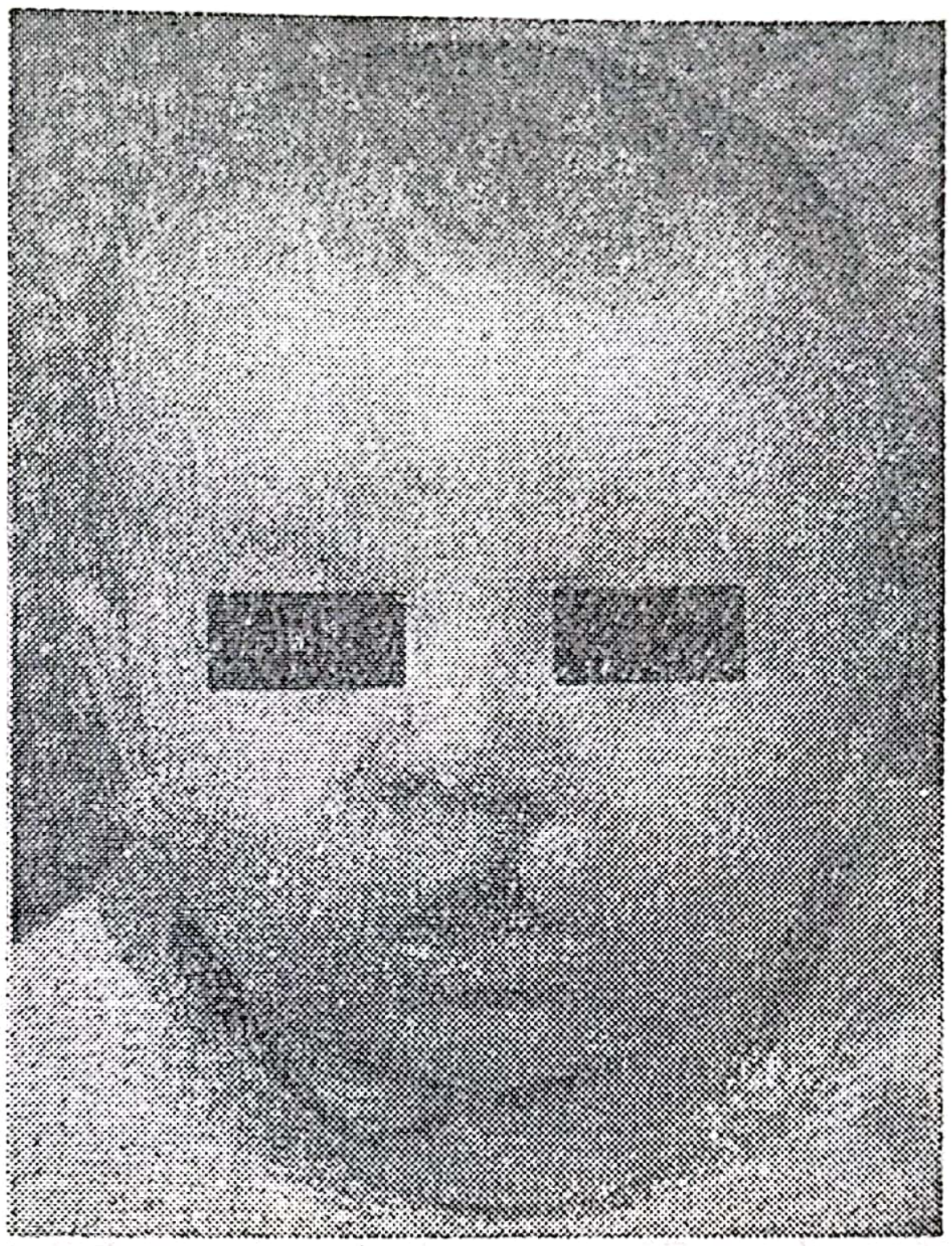

Fig. 9.2.5. — Despicătură parțială anterioară completă *(colecția Clinicii de chirurgie buco-maxilo-facială, București).*

Fig. 9.2.6. — Despicătură parțială anterioară bilaterală incompletă *(colecția Clinicii de chirurgie buco-maxilo-facială, București).*

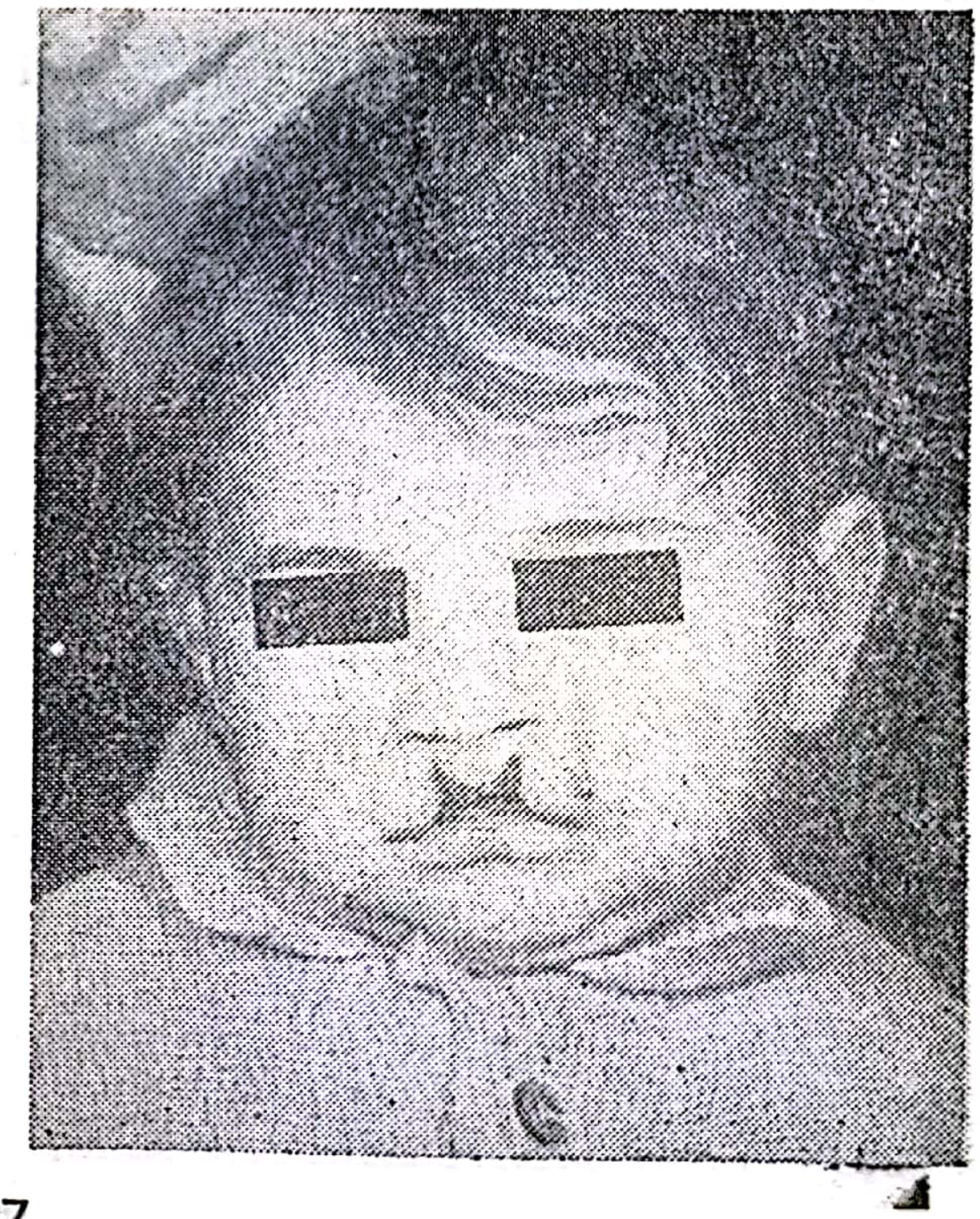

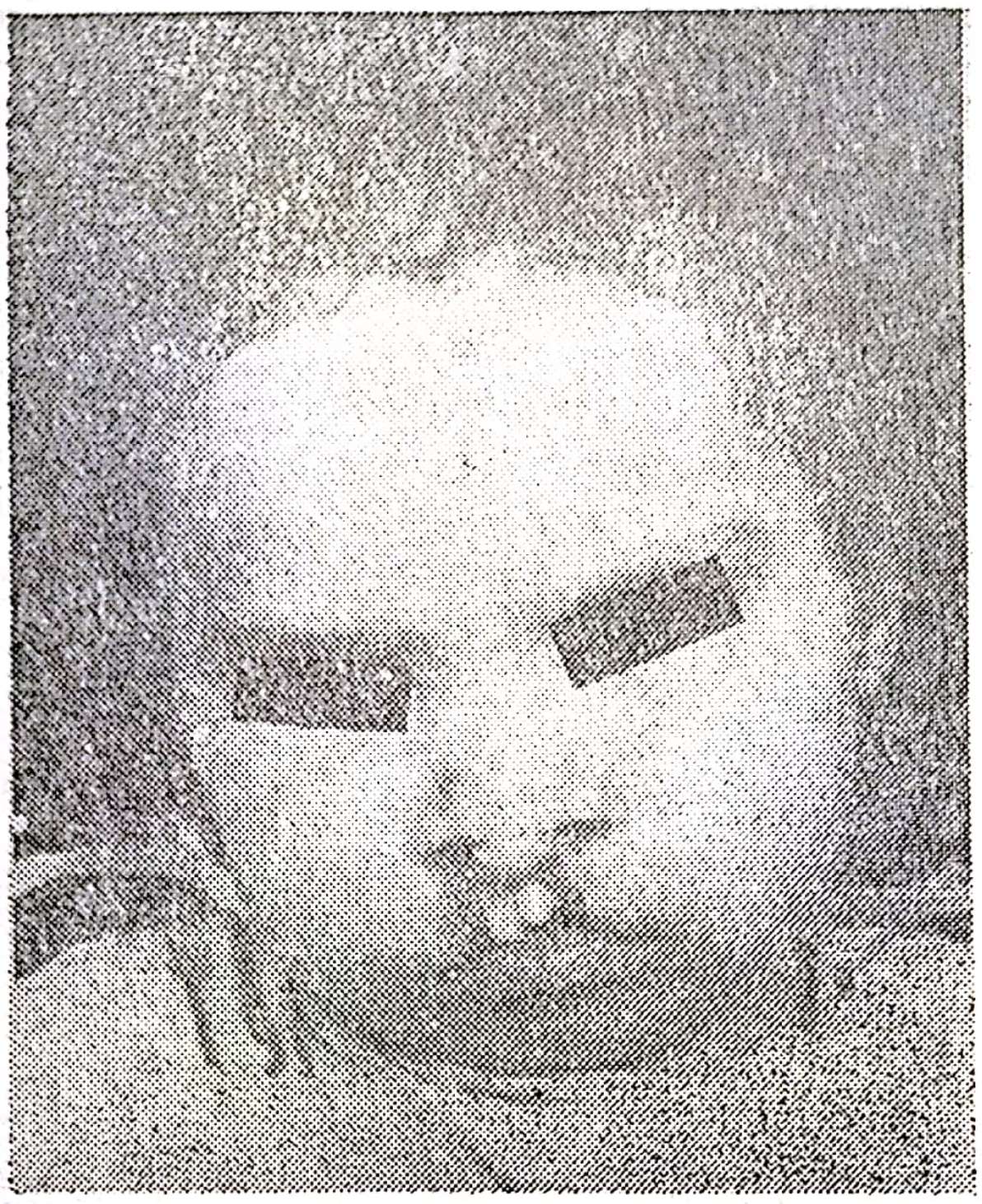

Fig. 9.2.7. — Despicătură parțială anterioară bilaterală completă: mugur median cu dinții frontali erupți *(colecția Clinicii de chirurgie buco-maxilo-facială, București).*

Despicătura parțială posterioară incompletă este malformația care interesează palatul moale și lueta (fig. 9.2.8) (25).

Despicătura parțială posterioară completă afectează, pe o întindere variabilă, palatul dur (fig. 9.2.9).

Despicăturile labio-maxilo-palatine asociate sînt malformații în care partea posterioară a despicăturii este separată de cea anterioară printr-o punte osoasă intactă pendinte de creasta alveolară, sau de palatul dur, sau de o punte de țesut moale care împiedică îndepărtarea marginilor fantei crestei alveolare una de alta (28).

Despicăturile labio-maxilo-palatine totale sînt malformații uni- sau bilaterale care interesează toate structurile planșeului bucal, de la buza superioară la luetă.

Despicătura labio-maxilo-palatină totală unilaterală este forma cea mai frecventă (28). Faptul că despicătura palatină este mediană, iar cea labiomaxilară laterală conferă nării respective un aspect turtit, caracteristic (fig. 9.2.10). Acest tip de leziune este tipic pentru „buza-de-iepure".

Despicătura labio-maxilo-palatină bilaterală este cea mai gravă dintre aceste malformații, întrucît, din cauza tulburărilor majore de alimentare, mulți dintre copiii afectați mor la scurt interval de la naștere (28). Este cunoscută sub denumirea de „gură-de-lup" și caracterizată prin proiecția verticală a seg-

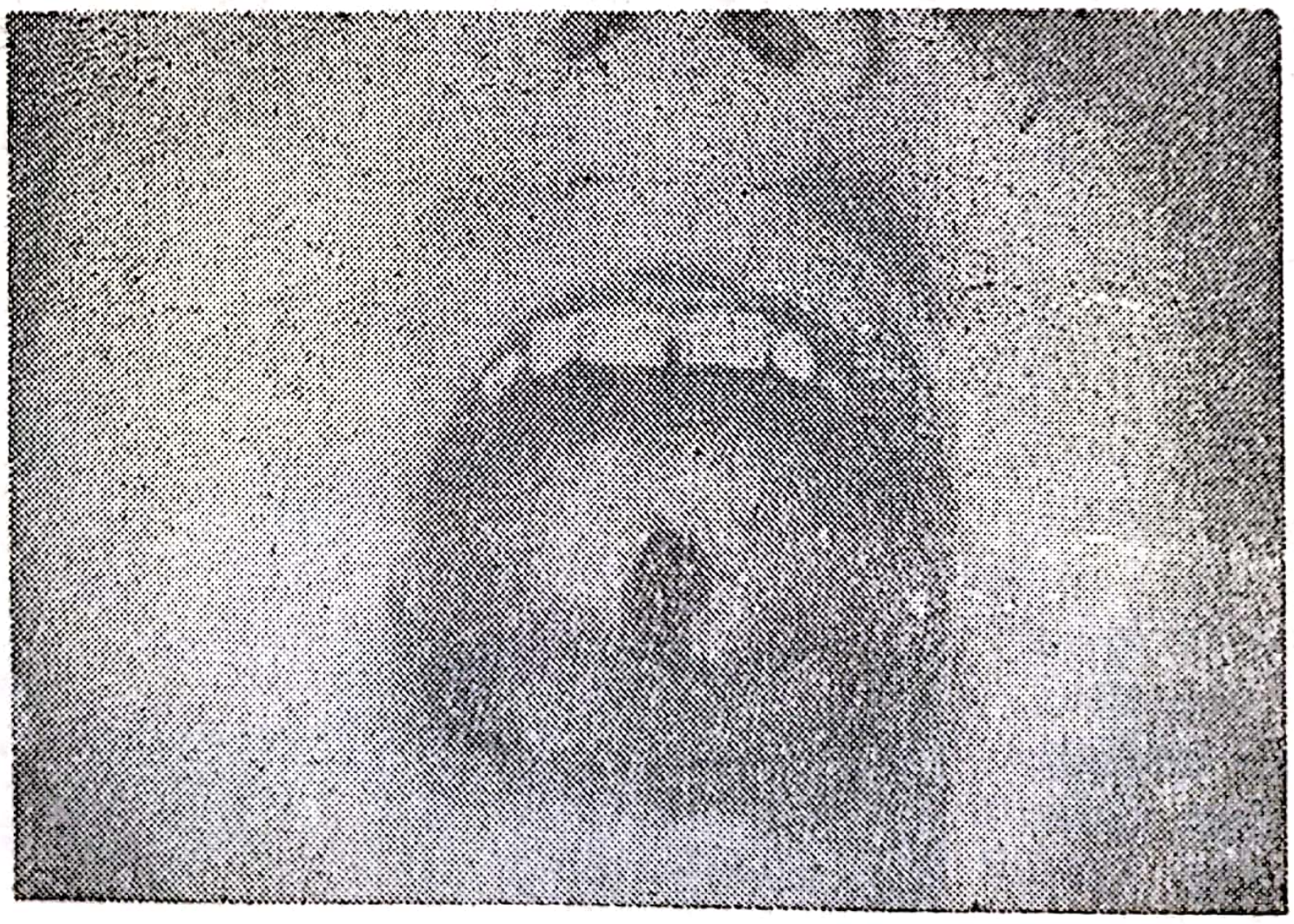

Fig. 9.2.8. — Despicătură parțială posterioară incompletă *(colecția Clinicii de chirurgie buco-maxilo-facială, București).*

Fig. 9.2.9. — Despicătură parțială posterioară completă *(colecția Clinicii de chirurgie buco-maxilo-facială, București).*



mentului intermediar dintre cele două despicături — segment constituit din os maxilar acoperit de rudimentul labial care constituie lobul median (fig. 9.2.11).

Simptomatologia determinată de despicăturile labio-maxilo-palatine este polimorfă, variind în funcție de gradul în care malformația *afectează posibilitățile de alimentare și pe cele de fonație.*

În general, copiii afectați sînt hipoponderali la naștere, cu dezvoltare generală deficitară, existînd adesea și alte malformații, în special hipoplazia bazei craniului și distanța mare între ochi (vezi fig. 9.2.7) (3). Aspectului mutilat al feței i se adaugă, în funcție de tipul despicăturii, tulburări funcționale care se manifestă de la naștere sau devin tot mai evidente odată cu creșterea copilului.

Tulburările de alimentare, lipsite de importanță în despicăturile parțiale incomplete, devin un element de gravitate tot mai mare, cu cît leziunea este mai complexă, reducînd posibilitatea creării vidului bucal necesar suptului. Datorită deglutiției dificile, lichidele introduse în gură au tendința de a trece prin despicătura palatină în nas și, de aici, în căile aeriene, cu riscul complicațiilor asfixice sau infecțioase.

În multe cazuri însă, cu timpul, se creează o adaptare care permite o alimentare apropiată de normal, persistînd însă riscul refluării nazale chiar la bolnavii ajunși la vîrsta adultă.

Fig. 9.2.10. — Despicătură labio-maxilo-palatină totală unilaterală: „buză de iepure" *(colecția Clinicii de chirurgie buco-maxilo-facială, București).*

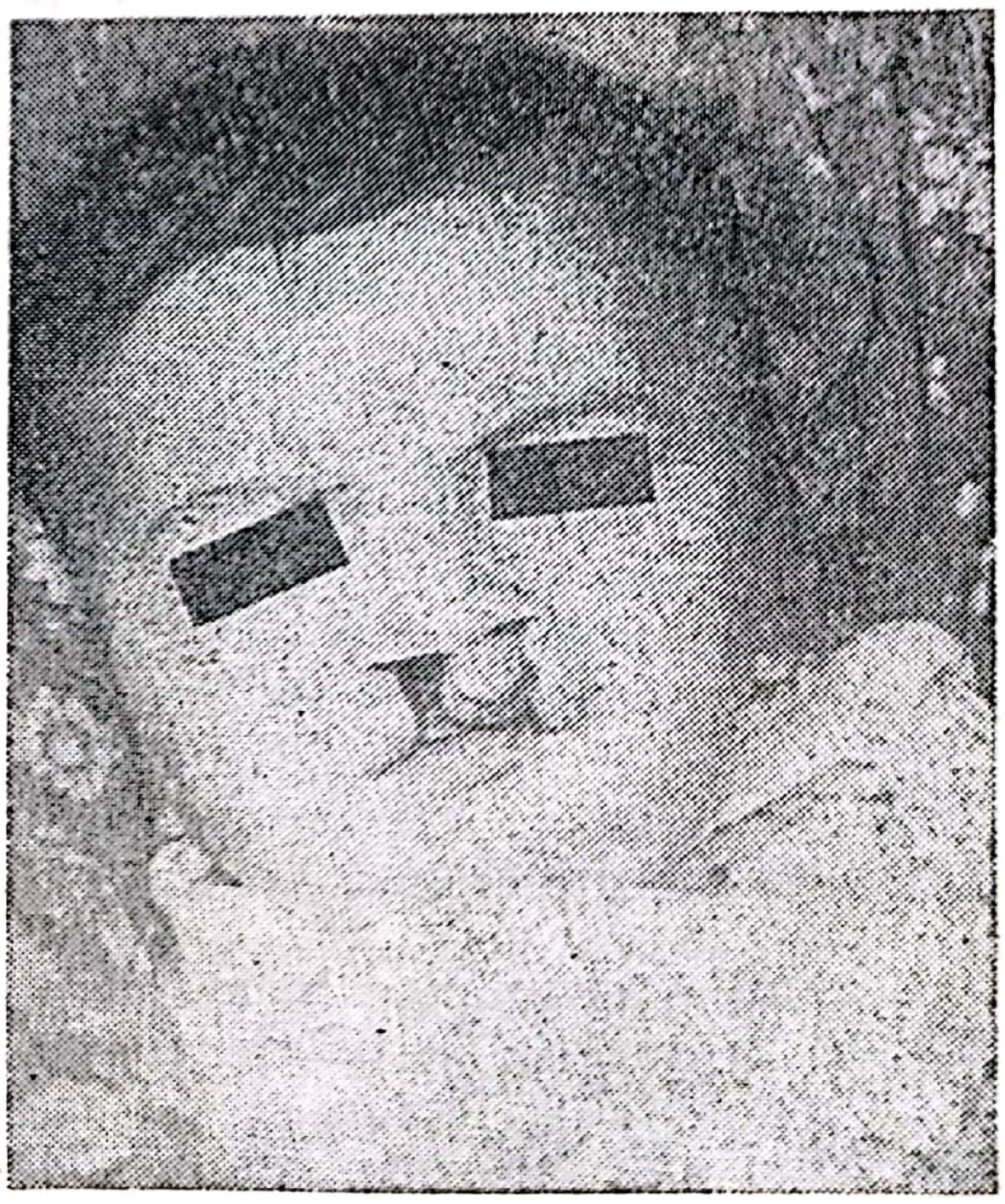

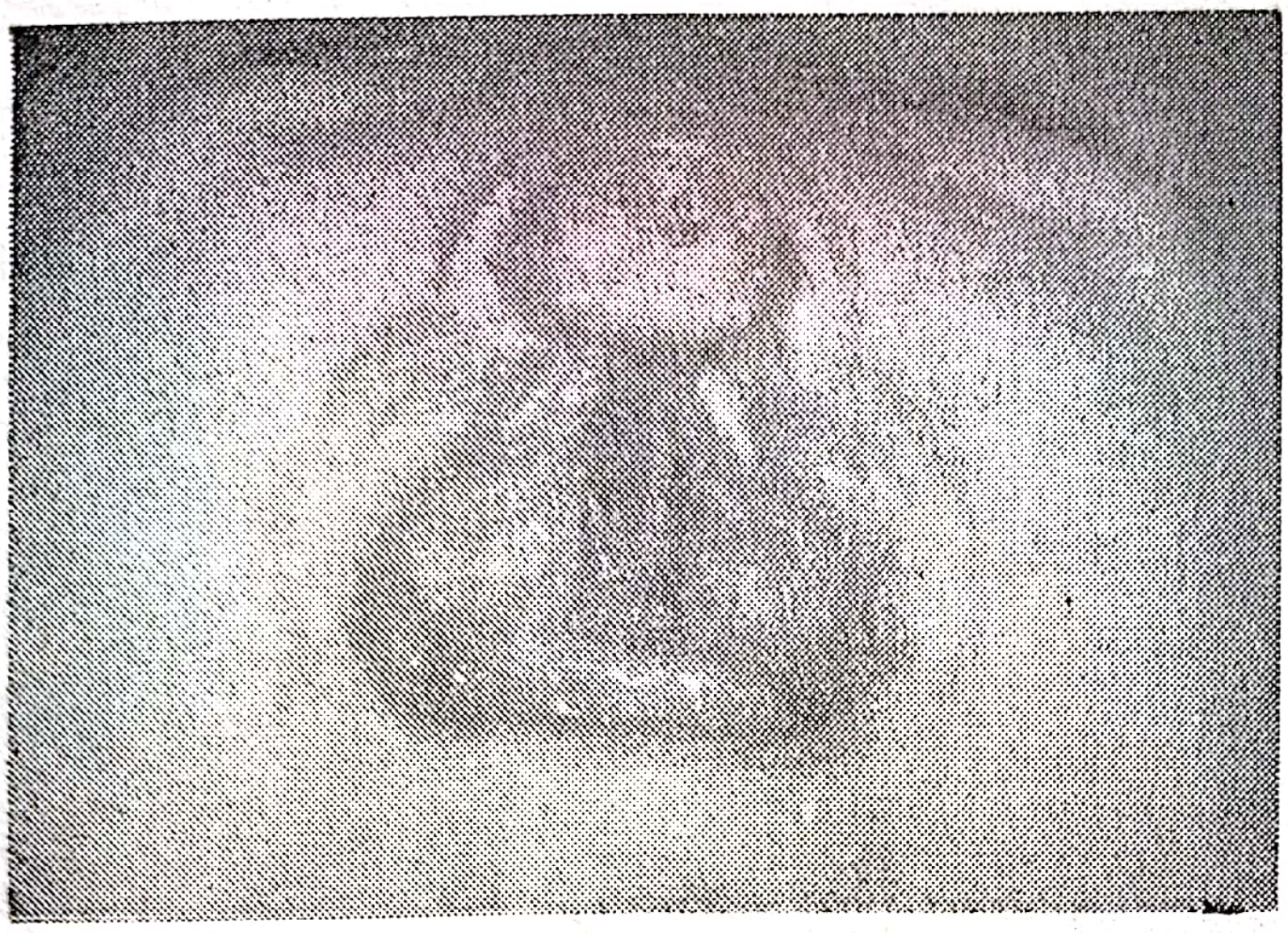

Fig. 9.2.11 — Despicătură labio-maxilo-palatină bilaterală: „gură de lup" *(colecția Clinicii de chirurgie buco-maxilo-facială, București).*

Tulburările de fonație sînt determinate de imposibilitatea transformării sunetelor emise la nivelul laringelui în foneme, silabe și cuvinte. Este afectată în special pronunțarea literelor B, C, D, P, T, care se face în special cu sprijin labial sau palatinal. Vocea are un timbru nazal, datorită pierderii de aer prin defectul palatin.

Aceste deficiențe de fonație, evidente în jurul vîrstei de 2 ani, pot fi ameliorate cînd copilul începe să vorbească, datorită hipertrofiei amigdaliene care se dezvoltă adeseori și care are un oarecare rol compensator, îngustînd despicătura faringopalatină. Interesarea maxiloalveolară determină tulburări în procesul de dezvoltare și de erupție dentară, urmate în special de anomalii de poziție care necesită îngrijiri ulterioare, în vederea obținerii unei ocluzii cît mai apropiate de normal (25).

9.2.2.

Leziuni traumatice

Leziunile traumatice buco-maxilo-faciale reprezintă actualmente circa 10% din totalul leziunilor de acest tip, fiind mai ales urmarea accidentelor de circulație (25). Datorită implicațiilor de ordin estetic, funcțional și riscului de interesare oculară, aceste traumatisme constituie probleme stringente de diagnostic și tratament.

9.2.2.1.

Contuziile feței

Contuziile întîlnite la acest nivel sînt urmarea unor impacturi directe, care, datorită caracteristicilor planurilor de înveliș ale feței — cu tegument subțire, mobil, elastic, dar fără țesut grăsos subiacent acoperitor al unor reliefuri osoase proeminente —, dau naștere în realitate unor plăgi superficiale reprezentate de excoriații (19). Structurile subiacente — în speță osul — sînt adesea interesate.

Luxația temporomandibulară este singura leziune traumatică de acest tip la nivelul viscerocraniului, întrucît mandibula este singurul os mobil.

Luxația se produce în urma unui impact sau a unei acțiuni musculare supraliminare, care coboară peste măsură mandibula. În acest sens, poate exista și o luxație practic netraumatică — în momente de deschidere exagerată a gurii, în special la indivizi care prezintă o predispoziție oferită de o laxitate ligamentară deosebită.

La deschiderea gurii condilul mandibular se deplasează către înainte, situîndu-se sub condilul temporal; dacă limita deplasării este depășită, condilul mandibular trece de cel temporal, ajungînd în spațiul zigomatotemporal, de unde nu mai poate reveni către cavitatea glenoidă.

Caracteristic pentru această leziune este faptul că luxația se face totdeauna către înainte, este totdeauna completă și practic totdeauna bilaterală (19). Momentul producerii luxației este marcat de o durere vie localizată. Accidentatul nu mai poate închide gura sau, dacă o închide, o face numai cu participarea părților moi (fig. 9.2.12). Concomitent se produce sialoree reflexă abundentă, iar masticația devine imposibilă.

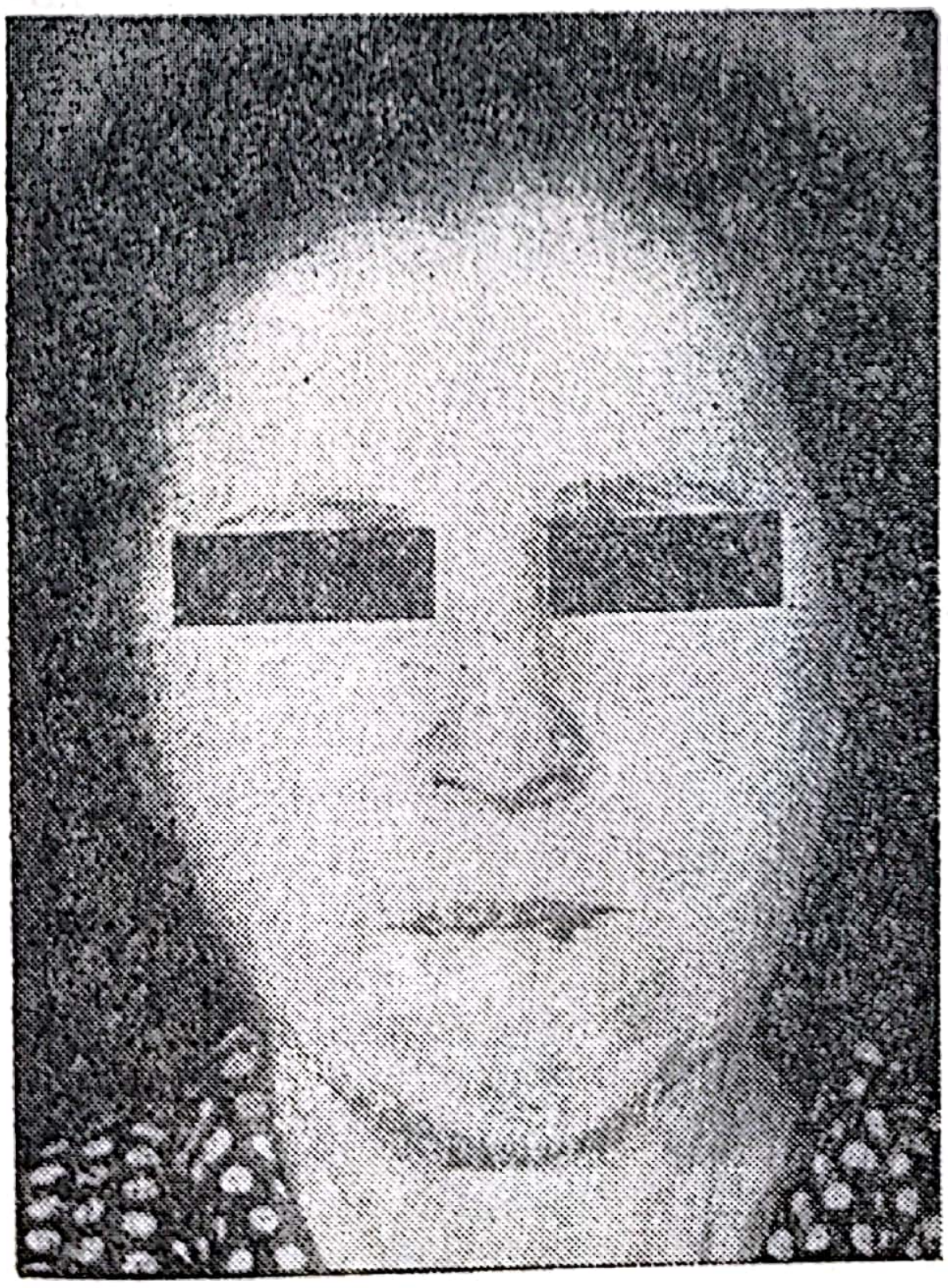

Fig. 9.2.12. — Luxație temporomandibulară: falsă ocluzie (numai cu participarea părților moi) *(colecția Clinicii de chirurgie buco-maxilo-facială, București).*

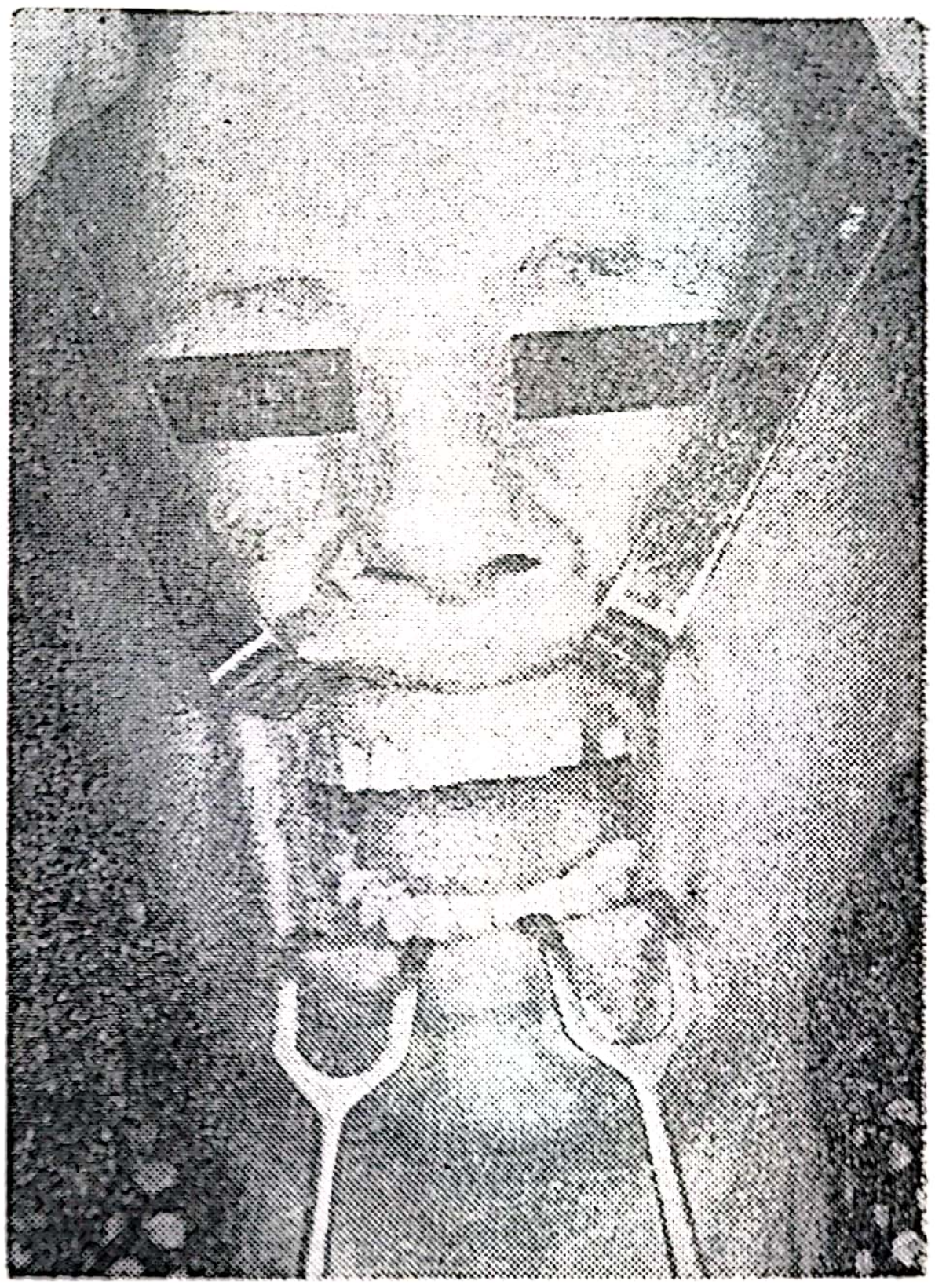

Fig. 9.2.13. — Luxație temporomandibulară: gura deschisă, cu arcada mandibulară coborîtă și proiectată către înainte (mandibulă imobilă).

Obiectiv, se constată că mandibula este coborîtă și împinsă către înainte, astfel încît arcada dentară inferioară se proiectează înaintea celei superioare (fig. 9.2.13).

Fracturile oaselor feței sînt consecința unor impacturi directe care pot interesa unul sau mai multe oase deodată.

Fracturile mandibulei se pot produce la diferite niveluri ale osului (fig. 9.2.14) — corp, unghi, ramura ascendentă, apofiza coronoidă sau regiunea condiliană — și pot fi parțiale, caz în care interesează de obicei marginea alveolară a osului, sau complete, interesînd la un nivel oarecare întreaga grosime a osului.

Fractura-tip este cea a corpului mandibular, cea mai frecventă dealtfel şi care este urmarea unui impact ce imprimă curburii osului o tendinţă de redresare (fig. 9.2.14).

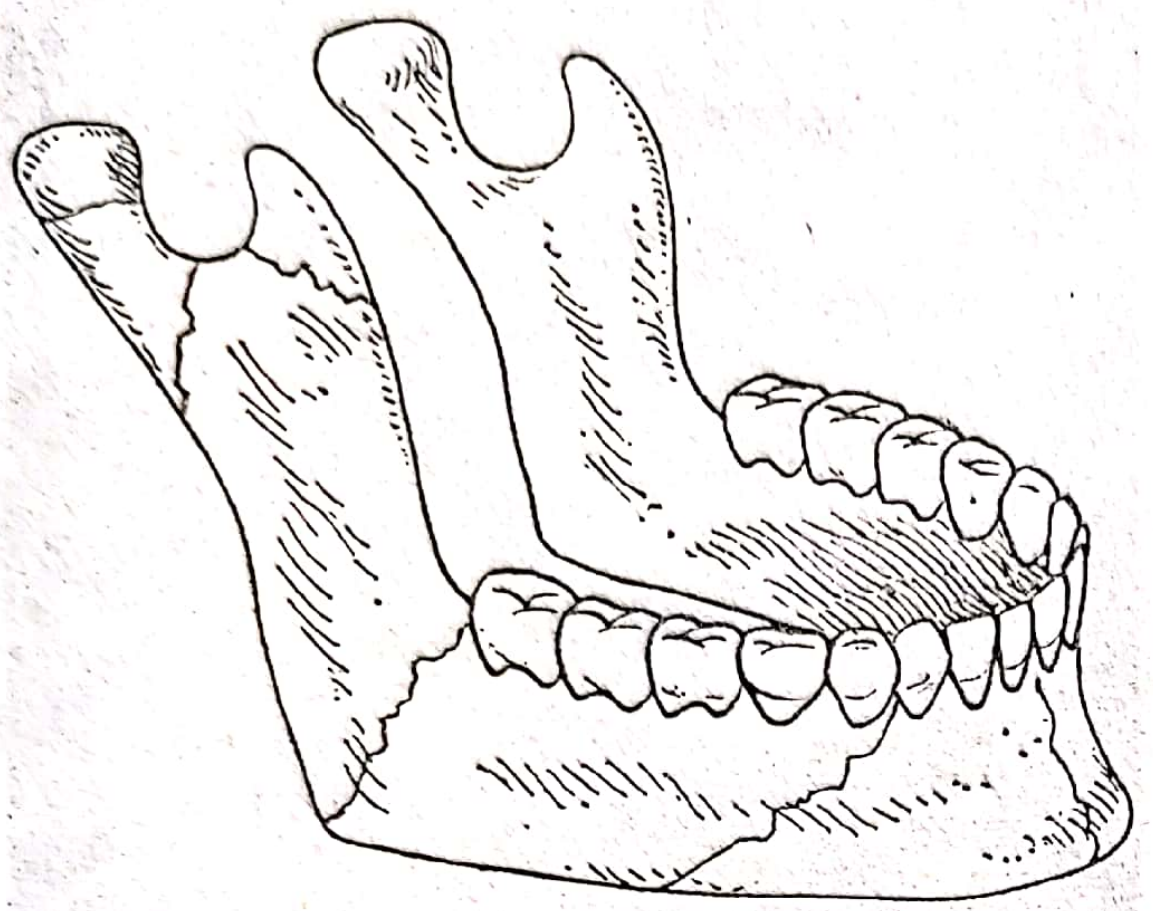

Fig. 9.2.14. — Fractura mandibulei: linii de fractură.

Semnele clinice sînt variabile în funcţie de particularităţile fracturii şi în special de posibilităţile de deplasare a fragmentelor fracturare (fig. 9.2.15), deplasare ce se face sub acţiunea musculară şi după direcţia soluţiilor de continuitate osoasă şi dentară. Important de reţinut este faptul că *fractura corpului mandibular este practic o fractură deschisă,* datorită comunicării focarului osos cu creasta alveolară şi, respectiv, cu cavitatea bucală.

Subiectiv, accidentatul prezintă sialoree reflexă abundentă, greutate în deglutiţie şi în fonaţie, întrucît orice încercare de mişcare a mandibulei este dureroasă. La examenul feţei se constată eventuala interesare a planurilor de înveliş — contuzie marcată de echimoză sau plăgi şi, în cazul lezării nervului mandibular (vezi fig. 9.1.23), anestezie mentonieră. Palparea suprafeţei subcutanate a osului permite, eventual, înregistrarea decalării osoase, cu deviaţia bărbiei către partea bolnavă, ca şi a crepitaţiei. Aceasta din urmă poate fi percepută mai lesne şi mai constant prin examen endobucal. Cu ocazia acestui examen se constată şi leziunile de mucoasă, ca şi deformările arcadei dentare, dar este greu de făcut, deoarece mişcările de închidere şi deschidere a gurii sînt foarte dureroase. În timpul executării acestor mişcări se poate observa modul în care se face ocluzia: normal, în cazul în care fragmentele nu sînt deplasate, sau în doi timpi, în cazul fracturii cu deplasare; dacă re-

Fig. 9.2.15. — Fractura mandibulei: decalarea fragmentelor fracturare *(colecţia Clinicii de chirurgie buco-maxilo-facială, Bucureşti).*

ducerea fragmentelor nu se poate face spontan, ocluzia este imposibilă.

Fracturile maxilarului pot fi parţiale — urmare a unui traumatism direct — sau totale, caz în care sînt consecinţa unui impact ce a acţionat prin propagare (iradiat) şi, de fapt, cum le arată şi denumirea, afectează întregul masiv facial.

Fracturile parţiale, în special, sînt adeseori greu de recunoscut, din cauza edemului apreciabil al ţesuturilor moi de înveliş.

Fractura osului malar, datorită edemului, se însoţeşte de deformarea unilaterală a feţei, cu echimoză palpebrală, conjunctivală şi denivelare la nivelul marginii inferioare a orbitei. Dacă a fost interesat nervul suborbitar (vezi fig. 9.1.23), se constată anestezie sau hipoestezie pe jumătatea respectivă a buzei superioare şi pe aripa nasului. Fractura întinsă la podeaua orbitară, cu prăbuşirea acesteia, poate fi urmată de coborîrea globului ocular şi instalarea diplopiei. Palpatoriu, în zona contuzionată se pot înregistra, în afara durerii provocate, mobilitate fragmentară însoţită de crepitaţii, precum şi rinoragie exteriorizată pe orificiul narinar ventral sau dorsal (12).

Fracturile osului maxilar pot fi parţiale, interesînd total sau transversal marginea alveolară, şi totale.

— *Fractura marginii alveolare* se produce cel mai adesea cu ocazia extracţiei molarilor de minte şi se caracterizează prin mobilizarea unuia sau mai multor dinţi împreună cu marginea osoasă. Prezintă riscul de deschidere a sinusului maxilar, cu eventuala instalare a unei fistule bucosinuzale.

— *Fractura bolţii palatine* se întîlneşte în special la copii, prin căderea pe un creion pe care îl ţineau în gură în acel moment. Se produce o comunicare buconazală prin care lichidele reflueazǎ pe nas şi vocea devine nazonată (25).

— *Fracturile totale* sînt urmarea unor traumatisme violente cu impact asupra etajului mijlociu al feţei (fig. 9.2.16), care creează o soluţie de continuitate orizontală, verticală sau se asociază cu interesarea întregului masiv maxilar, cu un potenţial de iradiere către baza craniului. O astfel de fractură se însoţeşte de deformarea feţei, de deplasare osoasă şi de mobilitatea anormală (25).

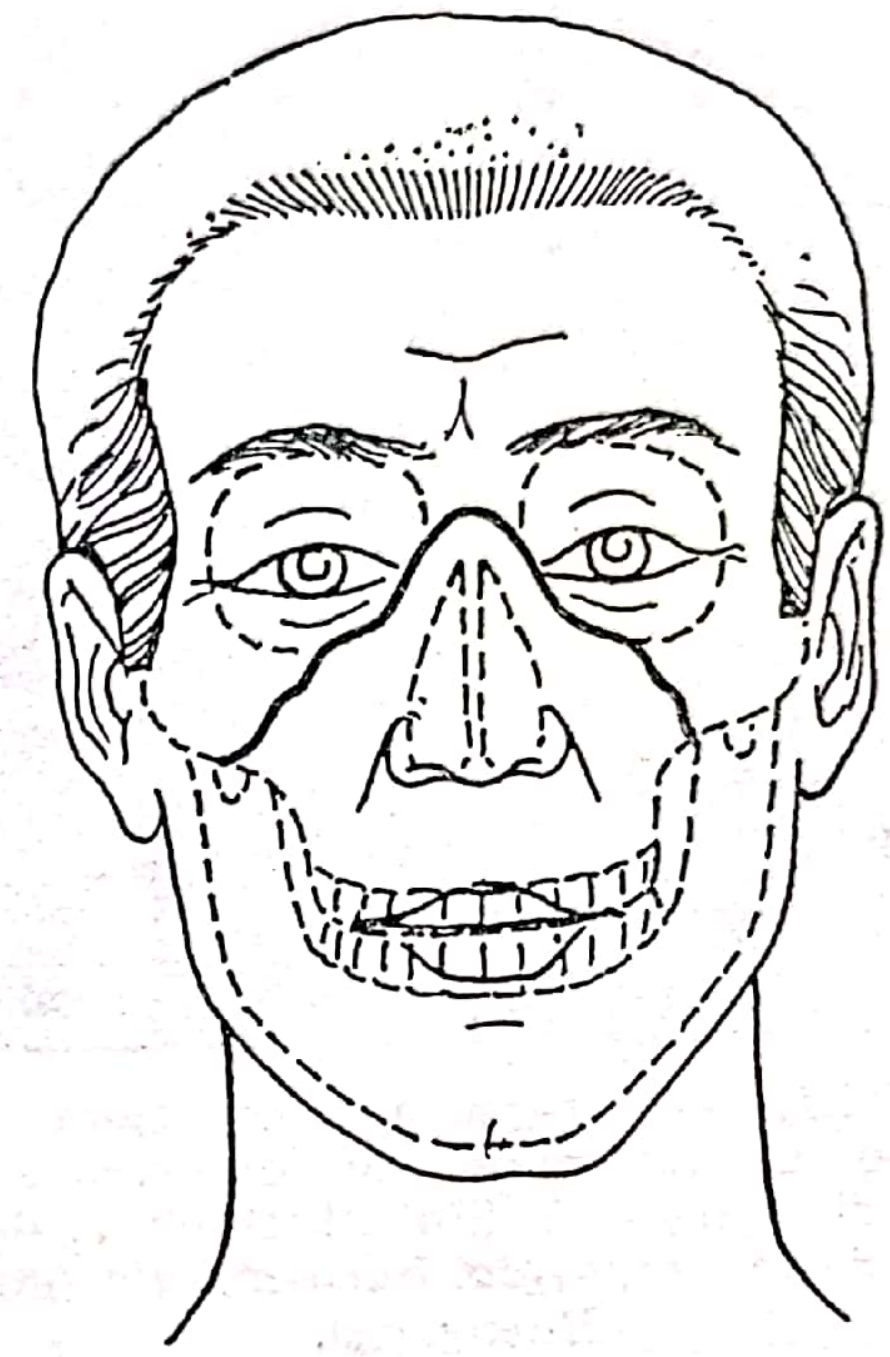

Fig. 9.2.16. — **Fractura maxilarelor: disjuncţie craniofacială.**

- *Deformarea feţei* este urmarea unui edem apreciabil, a echimozelor palpebrale şi conjunctivale bilaterale, ca şi a modificărilor reliefurilor osoase (fig. 9.2.17), întrucît, prin modificarea de poziţie a masivului maxilar, se produc retragerea piramidei nazale, aplatizarea malarelor şi înfundarea buzei superioare (fig. 9.2.18) — în ansamblu constituindu-se „retrognatismul maxilar".
- *Deplasarea osoasă*, identificabilă prin modificările de ocluzie denta-

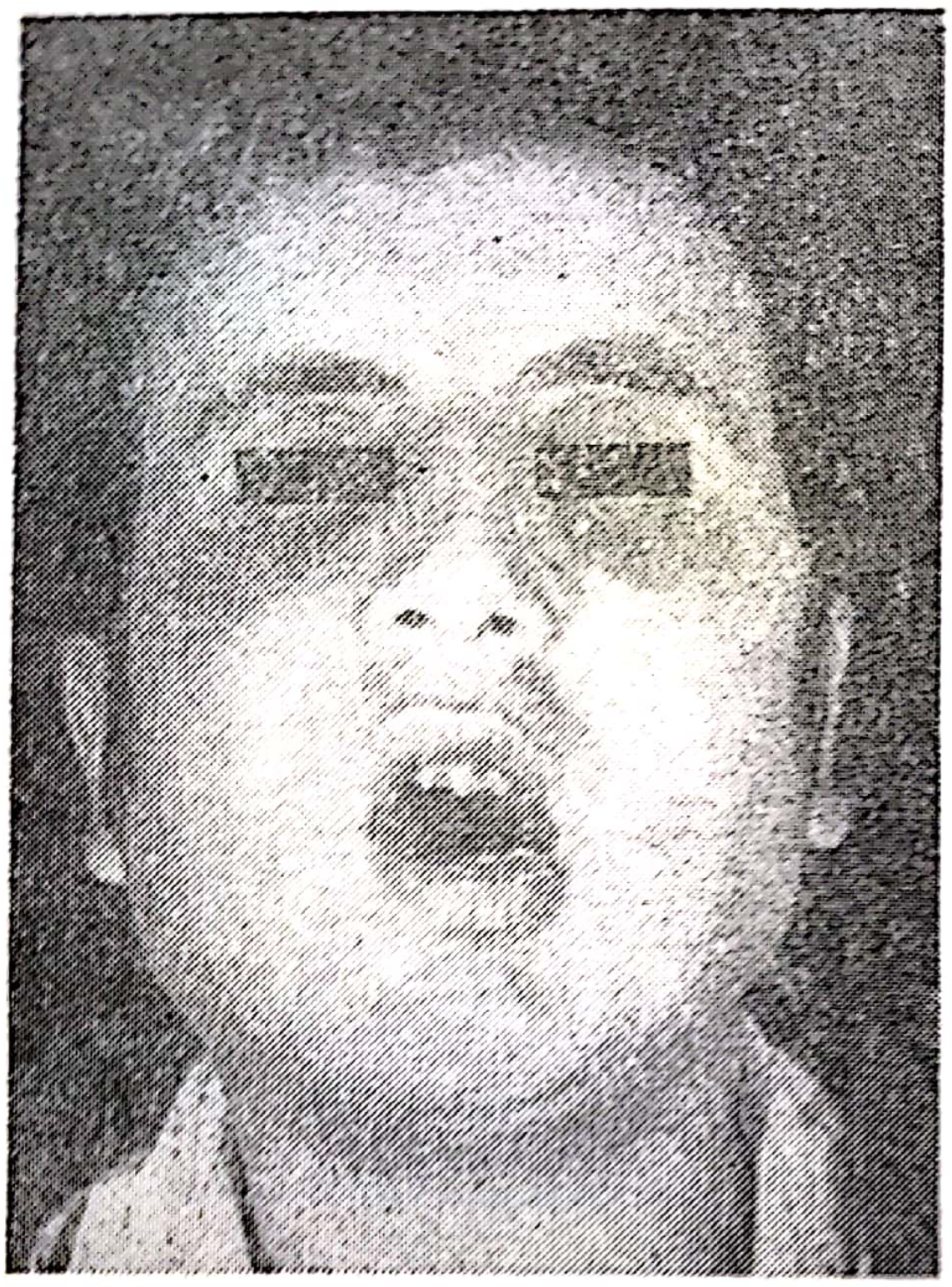

Fig. 9.2.17. — Fractura maxilarelor: disjuncție craniofacială cu deformare facială și echimoză „în binoclu" *(colecția Clinicii de chirurgie buco-maxilo-facială, București).*

ră, este urmarea translării către înapoi sau lateral a maxilarului.

- *Mobilitatea anormală* este mai ușor de pus în evidență în fracturile verticale, pentru aceasta recurgîndu-se la imprimarea unor mișcări pasive, în diferite sensuri, asupra arcadei maxilare.

În funcție de teritoriile interesate de soluția de continuitate osoasă, simptomatologia poate fi completată de epistaxis, dacă sînt interesate oasele nasului sau sinusul maxilar, de epiforă (lăcrimare persistentă), dacă este obstruat canalul lacrimonazal prin deplasarea apofizei ascendente maxilare, de emfizem subcutanat cu origine în arcul sinuzal, de diferite modificări de poziție și de mobilitate oculară datorite dislocării podelei orbitare etc. (25).

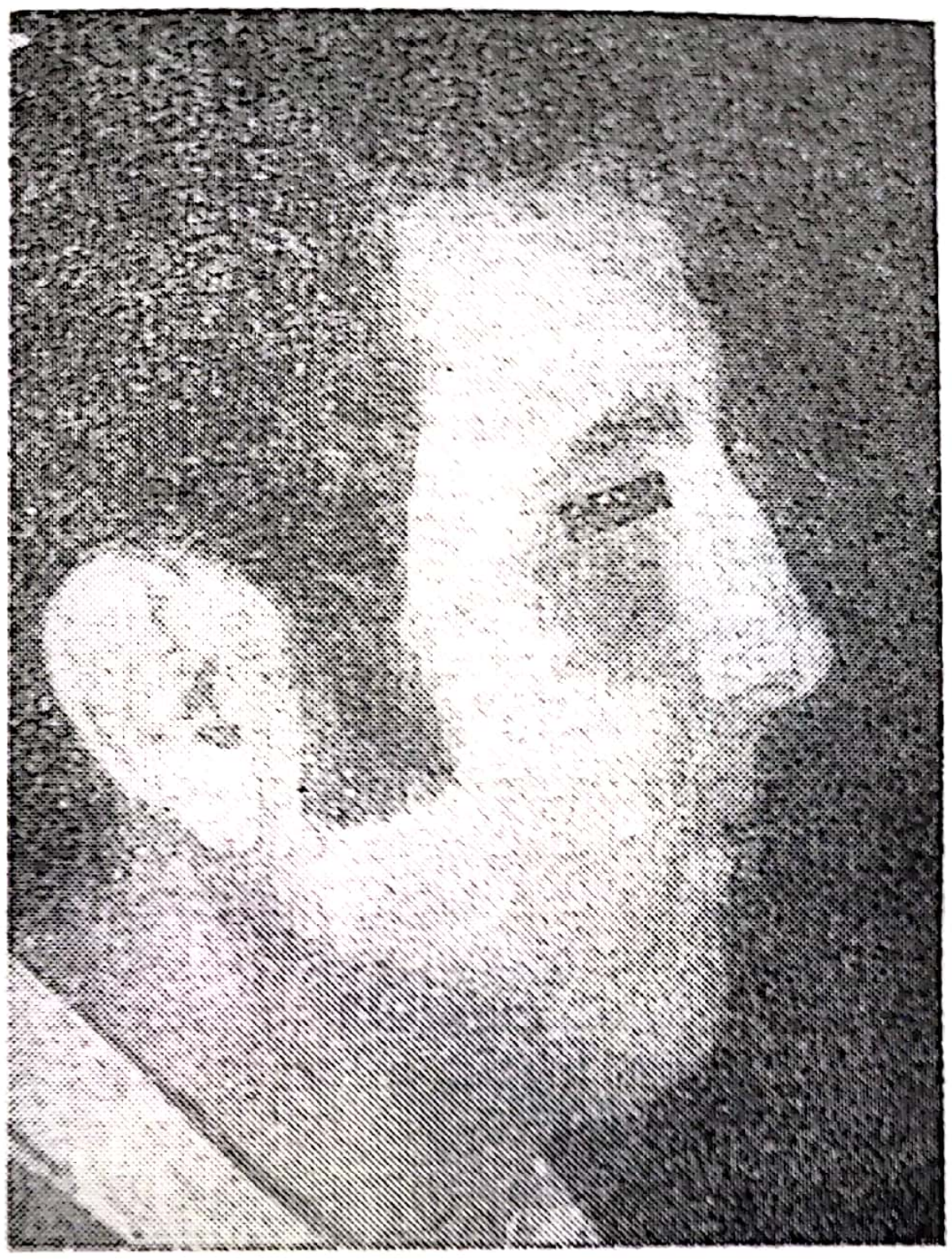

Fig. 9.2.18. — Fractura maxilarelor: disjuncție craniofacială cu retragerea piramidei nazale, ștergerea umerilor obrajilor și retracția buzei superioare (retrogenatism maxilar) *(colecția Clinicii de chirurgie buco-maxilo-facială, București).*

9.2.2.2.
Plăgile feței

Plăgile faciale prezintă unele particularități în funcție de condițiile de producere și de caracteristicile agentului vulnerant. Ca un element aparte trebuie menționată frecvența plăgilor multiple create de cioburi de sticlă — adeseori adevărate împroșcări — ca urmare a accidentelor de automobil (fig. 9.2.19). Ele dobîndesc un caracter complex, dacă sînt asociate cu fracturi ale oaselor feței. În general, dat fiind condițiile care le determină, aceste plăgi sînt întotdeauna infectate, cu mențiunea însă că manifestările majore ale infecției lipsesc, iar interesarea limfatică — cu toată bogăția acestei rețele — se

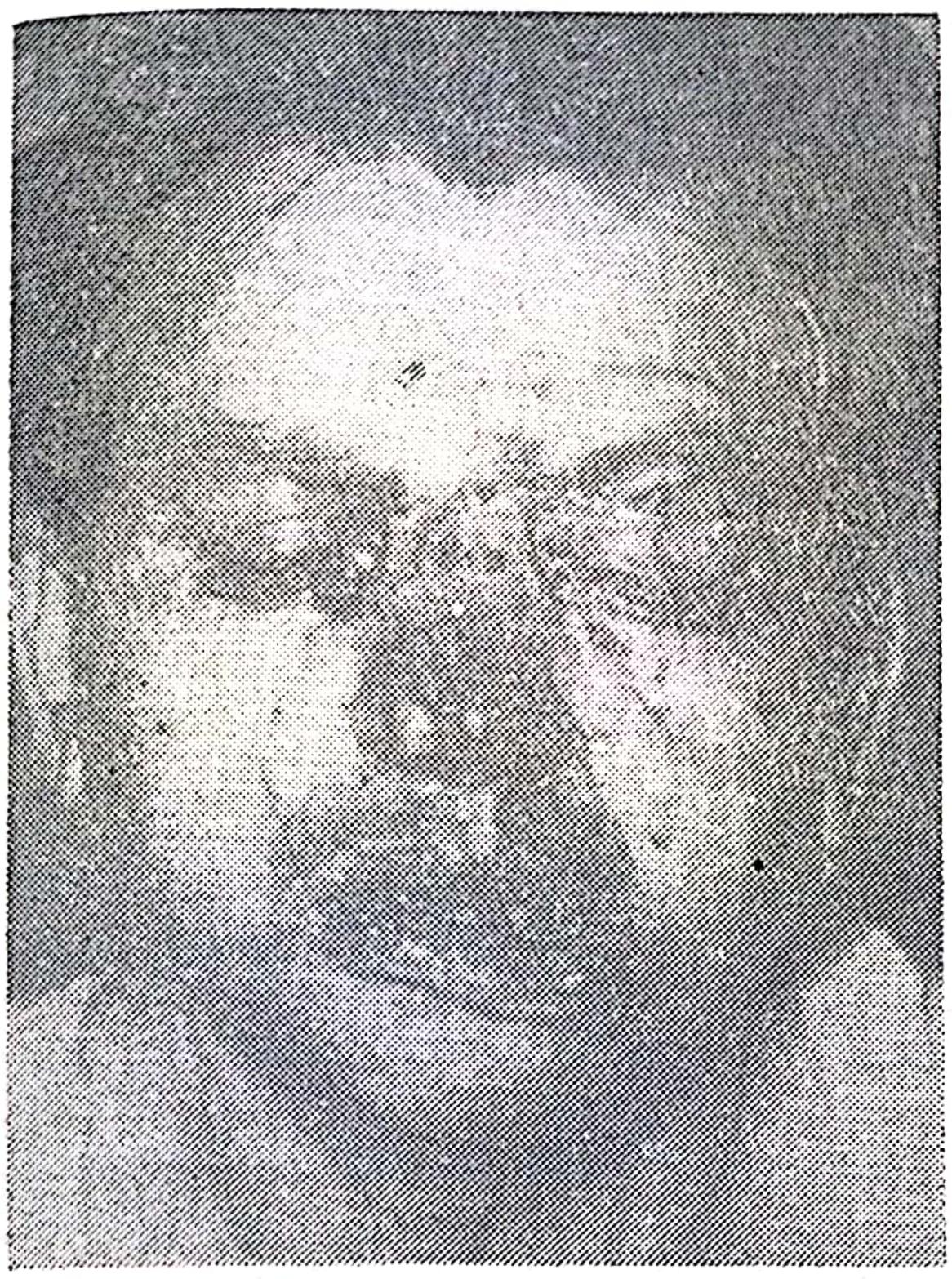

Fig. 9.2.19. — Plăgi multiple prin cioburi de sticlă *(colecția Clinicii de chirurgie buco-maxilo-facială, București).*

face numai la distanță, prin adenopatie satelită cervicosubmandibulară.

Dat fiind situarea superficială a vaselor, hemostaza este în general lesne de efectuat în afara interesării unor ramuri ale arterei maxilare interne.

Leziunile nervoase interesează filetele superficiale ale nervului facial, cu manifestare evidentă în cazul afectării celor motorii, destinate pleoapelor și buzelor (19).

Traumatismele prin acțiunea frigului (vezi. 1.2.7 — „Semiologia traumatismelor prin acțiunea frigului“) afectează la nivelul feței în special vîrful nasului și umerii obrajilor; cu toată bogăția rețelei arteriale de la acest nivel, situarea superficială a acesteia și lipsa țesutului celular care să o protejeze o expun acțiunii vasoconstrictive exercitate de scăderile accentuate de temperatură.

9.2.3.

Leziuni inflamatorii

Planurile de înveliș ale feței reprezintă un sediu frecvent, uneori chiar electiv, al diferitelor leziuni — unele de factură strict dermatologică, dar cu risc de suprainfectare, altele direct supurative, cum sînt acneea, sicozisul, infecțiile stafilococice etc. (vezi 1.1.1.2 — „Furunculul“). O particularitate pentru infecțiile feței este riscul crescut de difuziune, pe calea venelor facială și oftalmică, către sinusurile intracraniene, cu formarea unor localizări septice secundare, ca flebita sinusului cavernos, meningita etc. (19).

În afara infecțiilor cutanate, leziunile inflamatorii ale părților moi perimaxilare se datoresc, în majoritatea cazurilor, infecțiilor dentoparodontale și, în mai mică măsură, traumatismelor directe sau altor cauze.

Din punct de vedere clinic, manifestările generale sînt analoage, indiferent de localizarea topografică a procesului, ele fiind dictate de aspectul anatomopatologic, care poate varia de la o infecție localizată la una difuză, flegmonoasă, aceasta din urmă prezentînd desigur aspectele de maximă gravitate.

În privința manifestărilor locale, acestea cunosc unele variante, după cum procesul inflamator interesează structurile periosoase, lojile superficiale sau lojile profunde ale feței.

9.2.3.1.

Abcesele periosoase

De cauză dentoparodontală, acest tip de abcese au o evoluție submucoasă, endobucală. Procesul se dezvoltă vestibular sau palatinal și este anunțat de durerea localizată, uneori cu caracter pulsatil, accentuată de mobilizarea dintelui respectiv, care adesea se mișcă în alveolă. Submucos, se produce o mică proeminență dureroasă spontan și mai ales la palpare, datorită aderenței mucoasei la planul osos, ceea ce împiedică decolarea acesteia. Ajuns la o dezvoltare maximală, abcesul se poate vida spontan sau poate evolua către spațiile profunde.

9.2.3.2.
Infecțiile lojilor superficiale ale feței

Sînt procese septice, care, de obicei, au ca punct de plecare infecția dentară, cel mai adesea rămînînd localizate în loja respectivă. Au însă și posibilitatea de a difuza în spațiile vecine, prin aceasta dobîndind caracterul de flegmon.

Infecția lojii submandibulare are ca punct de plecare procesele septice ale molarilor inferiori. Se exteriorizează rapid în regiunea submentonieră, de obicei către marginea bazilară a osului, și se însoțește de trismus (vezi fig. 9.2.20).

Fig. 9.2.20. — Abces submentonier *(colecția Clinicii de chirurgie buco-maxilo-facială, București).*



Infecția lojii sublinguale are ca punct de plecare procesele septice ale molarilor și premolarilor inferiori, sau o litiază infectată a canalului submandibular Wharton (Thomas), ori a glandei salivare sublinguale. Se produc bombarea crestei sublinguale și deplasarea limbii către partea sănătoasă, însoțite de imposibilitatea masticației și deglutiție dureroasă.

Infecția submentonieră are ca punct de plecare procesele septice ale dinților frontali anteriori și se obiectivează prin bombarea submentonieră, care, în forme avansate, apare ca o a doua bărbie (fig. 9.2.20).

Infecția obrazului are ca punct de plecare procesele septice ale molarilor și premolarilor inferiori și superiori, cu litiază salivară infectată a canalului Stenon sau plăgi ale feței.

Fig. 9.2.21. — Abces al obrazului *(colecția Clinicii de chirurgie buco-maxilo-facială, București).*

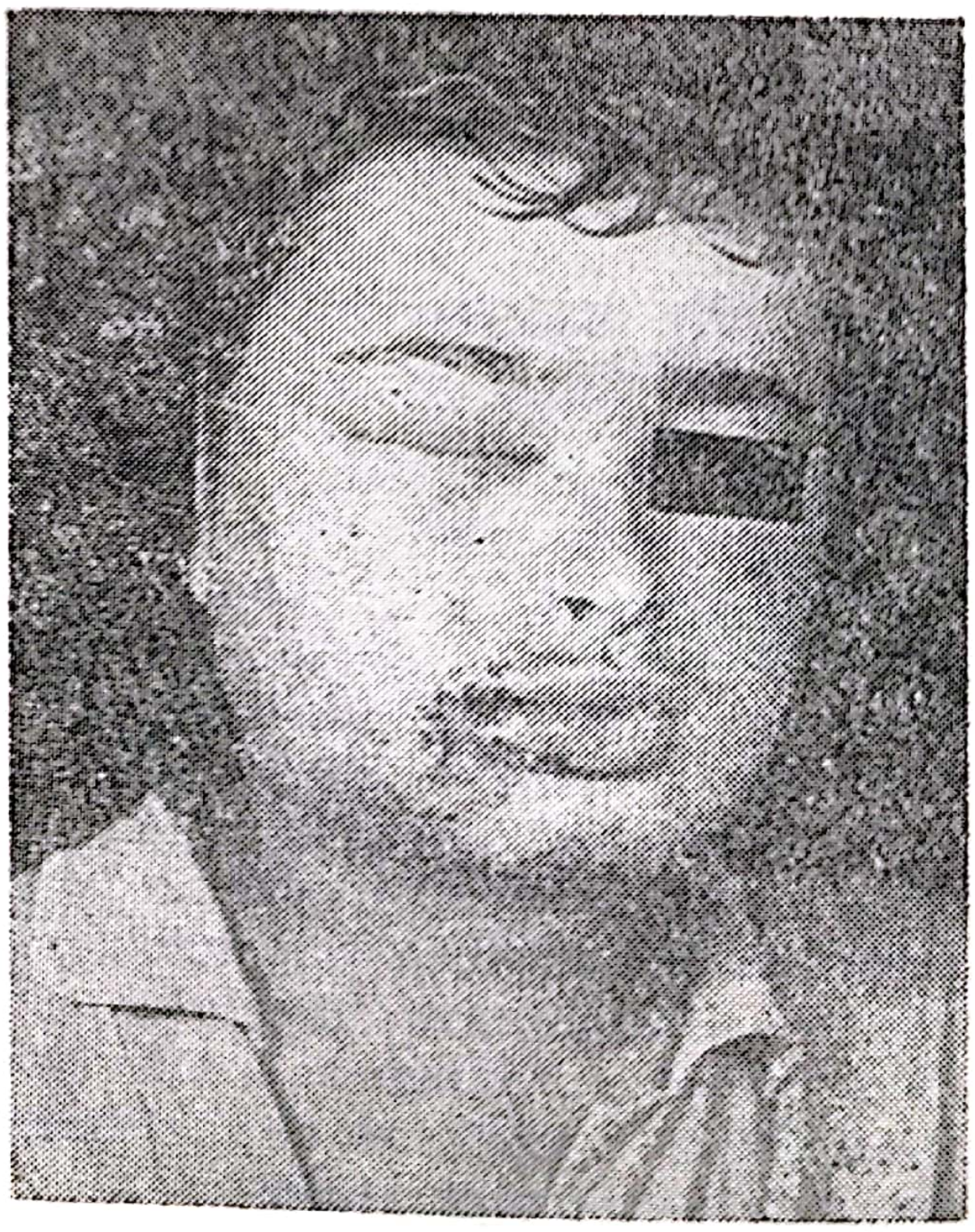

Colecția purulentă poate căpăta și caracterul difuz al flegmonului, cu răspîndirea hemifacială a procesului inflamator (fig. 9.2.21).

Infecția lojii maseterine are ca origine procesele septice ale molarilor de minte inferiori și este caracterizată prin trismus puternic.

Infecția limbii este urmarea difuzării unui abces sublingual sau a unei inoculări directe printr-o plagă. Limba este global mărită de volum, cu bombare maximă la locul de inoculare, pe ea imprimîndu-se amprenta marginală a dinților. Bolnavul ține gura întredeschisă, prezintă salivație abundentă, iar deglutiția este practic imposibilă.

9.2.3.3.

Infecțiile lojilor profunde ale feței

În majoritatea cazurilor la baza acestora se află tot un proces septic dentoalveolar, grevat de un indice de gravitate mai mare, datorită posibilei difuzări către endocraniu sau spațiile decolabile cervicomediastinale.

Infecția fosei zigomatice (infratemporale) poate avea ca origine, în afara proceselor septice dentare, infecții sinuzale sau inoculări directe prin puncție sinuzală sau puncție anestezică la tuberozitatea și spina Spix (Johann Baptist) mandibulare (7).

Debutul infecției se face cu semne generale și locale, prin dureri de tip nevralgic, hemicranial, pentru ca apoi să apară tumefacția obrazului, cu tendință la fuzarea descendentă sau ascendentă, temporală (fig. 9.2.22). Se însoțește de trismus puternic, iar masticația și deglutiția se fac cu greutate.



Fig. 9.2.22. — Abces al gropii zigomatice *(colecția Clinicii de chirurgie buco-maxilo-facială, București).*

Infecția spațiului laterofaringian se produce ca urmare a proceselor septice amigdaliene sau a celor ce complică erupția molarilor de minte inferiori. Situarea profundă a acestui spațiu face ca simptomatologia exobucală să fie redusă la o oarecare senzație dureroasă, la tumefacția retromandibulară (fig. 9.2.23) și de-a lungul mușchiului sternocleidomastoidian. Endobucal, se constată proeminența peretelui faringelui de partea afectată, cu devierea către partea sănătoasă a amigdalei și a pilierului, astfel încît istmul gîtului apare practic închis. Examinarea endobucală este adeseori dificilă din cauza trismusului.

Infecția planșeului bucal este un proces septic difuz de natură streptococică al țesuturilor aflate la acest nivel (11), interesînd ca atare lojile submandibulară, sublinguală și submentonieră, cu tendință de răspîndire către zonele profunde și spațiile cervicale. Punctul de plecare este cel mai adesea dentoparodontal.



Fig. 9.2.23. — Abces laterofaringian *(colecția Clinicii de chirurgie buco-maxilo-facială, București).*

Debutul se face în loja sublinguală, de unde infecția difuzează către lojile submaxilară și mentonieră, difuziune însoțită de grave fenomene toxico-septice. Procesul supurativ se obiectivează printr-o tumefacție difuză, voluminoasă, care se extinde bilateral către unghiurile mandibulei și baza gîtului. Edemul însoțitor are aspectul „în pelerină". Palpatoriu, se constată tensiunea zonei tumefiate. Tegumentul este nemodificat, dar în stadii evolutive avansate se poate acoperi de flictene cu conținut hemoragic.

Deși trismusul nu este accentuat, datorită edemului limbii se produc tulburări mari de deglutiție și jenă respiratorie. Sialoreea este extrem de abundentă.

De reținut faptul că simptomele locale evoluează pe un fond toxico-septic grav.

9.2.3.4.
Infecțiile glandelor salivare

Leziunile inflamatorii ale glandelor salivare — principale sau secundare — sînt determinate în mod obișnuit de inocularea canalară, mai ales în contextul unor condiții de exacerbare a florei microbiene endobucale și ale unei igiene bucale deficitare. Mai rar afectarea se poate datora unei propagări pe cale limfatică de la o leziune septică de vecinătate sau pe cale hematogenă, în cursul unei boli septicemice.

Glanda parotidă este sediul de elecție al leziunilor inflamatorii acute sau cronice.

Parotiditele acute pot fi determinate de germeni specifici sau nespecifici, îmbrăcînd caracterul unei boli izolate sau al complicației unor boli ce diminuă apreciabil capacitatea de apărare a organismului.

Parotidita acută epidemică, denumită și infecție urliană sau oreion, este o boală infecto-contagioasă provocată de un virus din grupul mixovirusurilor (implicate în gripă, rujeolă, boli respiratorii etc.), care afectează cu precădere copiii și adolescenții.

Debutul bolii se anunță, după o perioadă de incubație de 1—2 săptămîni, prin fenomene generale marcate în special de ascensiune termică, cefalee, stare saburală etc., pe fondul cărora, la 2—3 zile, se produce tumefierea cel mai adesea bilaterală a glandelor parotide.

Glandele sînt apreciabil mărite de volum, conferind capului forma de „pară" (11), dar fără aspectul net inflamatoriu. La palpare, consistența lor este păstoasă, sînt depresibile, dar fără fluctuență, neexistînd tendința la supurație. Durerea provocată este marcată îndeosebi în zona preauriculară și în partea inferioară a glandei.

Afectarea altor glande salivare este rară, dar survin destul de frecvent complicații inflamatorii ovariene, pancreatice, meningoencefalice și mai ales testiculare.

Parotidita acută supurată are o etiologie microbiană variată și apare de obicei în cursul unor boli cu caracter septicemic sau al unor boli cronice cașectizante, marcînd un evident declin al stării generale și fiind în general semnatara unui prognostic sever (11).

Pe fondul fenomenelor generale ale bolii de bază, complicația septică parotidiană începe să se manifeste prin senzația de uscăciune a gurii, datorită diminuării secreției salivare, și prin tumefierea glandelor — de regulă bilaterală. Procesul inflamator evoluează mai lent sau mai rapid, în funcție de parametrii determinanți și organici, către rezoluție sau către supurație.

Regiunile parotidiene sînt dureroase spontan și mai ales la palpare. Cu ocazia examenului clinic se constată că procesul inflamator interesează în special regiunile retromandibulară și maseterină, nivel la care pielea este roșie-violacee. Există o împăstare profundă, evidențiată prin godeul pe care-l lasă apăsarea digitală (19). La examenul endobucal este vizibil orificiul canalului Stenon, care este congestionat și edemațiat, lăsînd să se scurgă o salivă vîscoasă ce conține dopuri de fibrină (7). De remarcat că, chiar în procesele care merg către supurație, nu se pot identifica zone de reală fluctuență, și aceasta chiar în fazele cu evoluție către gangrena glandei.

Parotiditele cronice. Infecția cronică a glandei parotide poate fi lipsită de specificitate, constituind în fapt o afecțiune glandulară rămasă după stingerea unui proces acut sau, dimpotrivă, o afecțiune datorită acțiunii unor germeni specifici. În această a doua eventualitate, infecțiile micotice sînt frecvent incriminate.

Indiferent de germenul cauzal, infecția cronică a glandei parotide se manifestă prin semne locale minore, marcate de o discretă tumefacție, puțin dureroasă spontan și la palpare. În general nu sînt modificări tegumentare sau acestea sînt foarte discrete. O evoluție de lungă durată poate produce zone de scleroză parcelară accentuată, care, palpatoriu, oferă o senzație de duritate asemănătoare celei date de tumorile maligne.

La examenul endobucal se pot identifica congestia și proeminența ostiumului canalului Stenon, care lasă să se scurgă o salivă vîscoasă conținînd grunji de fibrină sau chiar puroi.

9.2.3.5.
Actinomicoza cervicofacială

Este o infecție chirurgicală cronică (vezi 1.1.2.4 — „Actinomicoza“) a cărei localizare cervicofacială este practic caracteristică, întrucît micobacteriile din genul *Actinomyces* fac parte din flora saprofită a cavității bucale, găsindu-se cu deosebire în zonele de retenție, de unde pot infecta mucoasa, țesuturile moi perimaxilare și osul (25).

Infecția fuzează către planurile moi printr-o soluție de continuitate osteomucoasă, determinînd reactiv formarea de țesut de granulație, care se extinde atît către suprafață, cît și către profunzime, în special în regiunea perimandibulară.

Debutul și evoluția bolii sînt extrem de polimorfe — variind de la simplul nodul dur, la interesarea unui teritoriu mai întins sau la forme pseudotumorale. Ulterior, pe fondul unei tumefacții dure cu zone de ramolire, apar mici abcese care ulte-



Fig. 9.2.24. — Actinomicoză cervicofacială *(colecția Clinicii de chirurgie buco-maxilo-facială, București).*

rior se fistulizează multiplu — „în stropitoare“ (fig. 9.2.24) — fie endobucal, fie către exterior, lăsînd să se scurgă un puroi serogrunjos, cu granulații galbene caracteristice (25).

9.2.4.

Leziuni tumorale

Regiunea feței este sediul numeroaselor forme de tumori benigne și maligne, care pot avea ca punct de plecare oricare dintre structurile sale. Depistarea și diagnosticarea cît mai precoce a tumorilor maligne ivite la acest nivel sînt de un interes primordial din următoarele considerente: cancerul regiunii buco-maxilofaciale are o frecvență mare, reprezentînd un procent apreciabil în cadrul mortalității prin tumori maligne (24) (27), iar faptul că în cele mai multe localizări un tratament precoce poate fi urmat de vindecare are deja o statistică pozitivă.

9.2.4.1.

Cancerul buzelor

Între cancerele structurilor faciale, cel al buzelor se situează pe primul loc ca frecvență (24), cu un procent de 25—30 (7). În apariția tumorii sînt incriminați diferiți factori favorizanți, a căror cunoaștere poate induce, cu un minut mai devreme, stabilirea unui diagnostic cel puțin prezumtiv. Între aceștia, pe prim-plan se situează microtraumatismele repetate, în special de natură ter-

Fig. 9.2.25. — Cancer ulcerat al buzei *(colecția Clinicii de chirurgie buco-maxilo-facială, București).*

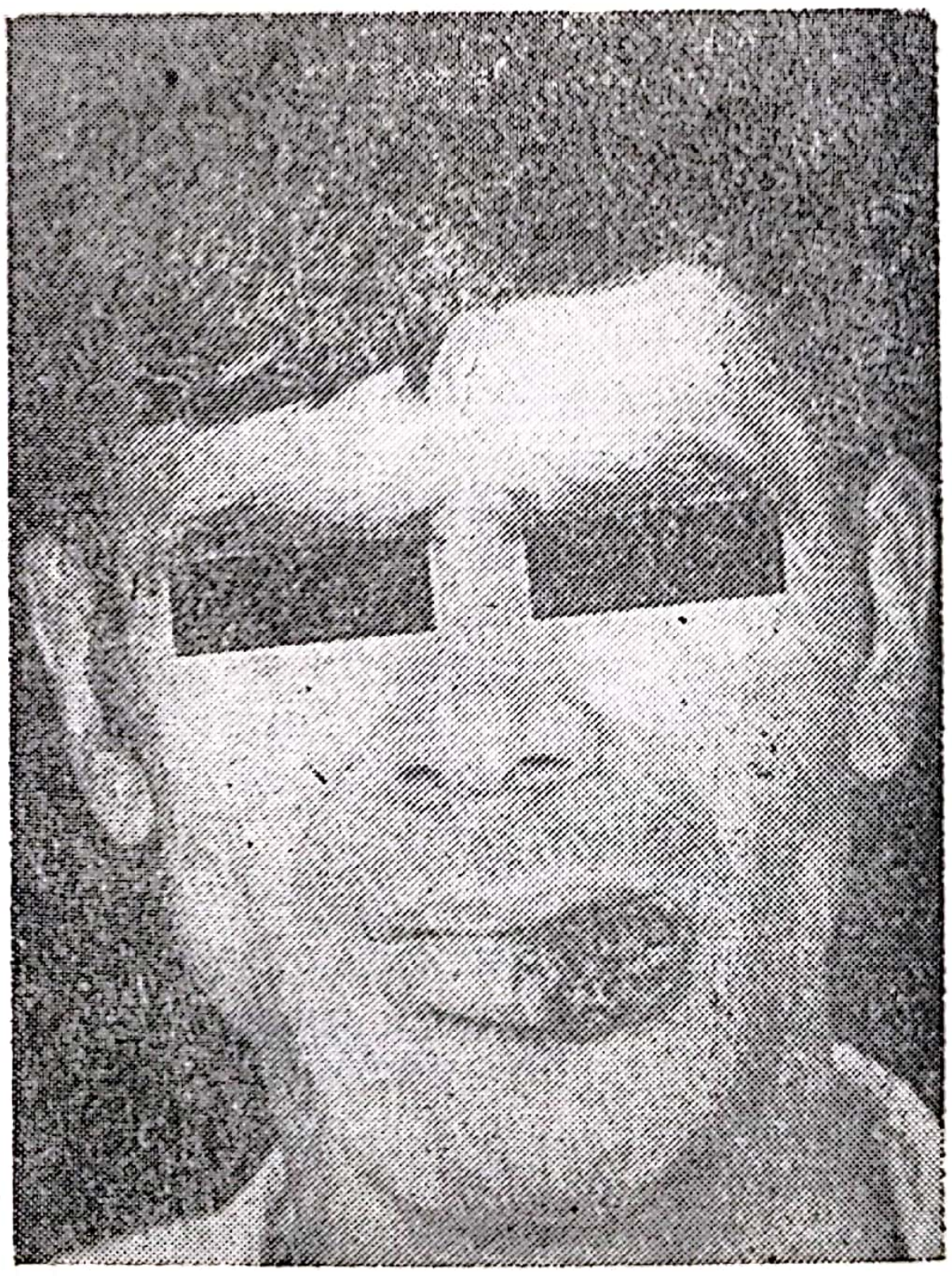

mică (expuneri la soare sau arsuri de țigară), ticurile de mușcătură etc. și plăcile leucoplazice (gr. *leuco*= alb), care constau în modificarea mucoasei labiale, cu apariția unor mici placarde albe, sidefii, considerate drept leziuni precanceroase.

infiltrînd părțile moi ale bărbiei sau ale obrazului.

Depășirea stadiului evolutiv local se caracterizează prin apariția adenopatiei submandibulare, pentru localizările laterolabiale, și a celei suprahioidiene, pentru localizările mediane. Inițial adenopatia este formată din noduli duri, izolați și mobili, dar care, datorită raportului mandibular direct, aderă în scurt timp la os, pe care-l poate invada. Examinarea grupelor de noduli limfatici submandibulari se face prin palparea bimanuală a acestora, înapoia marginii inferioare a mandibulei, bolnavul avînd capul puțin flectat (fig. 9.2.26).

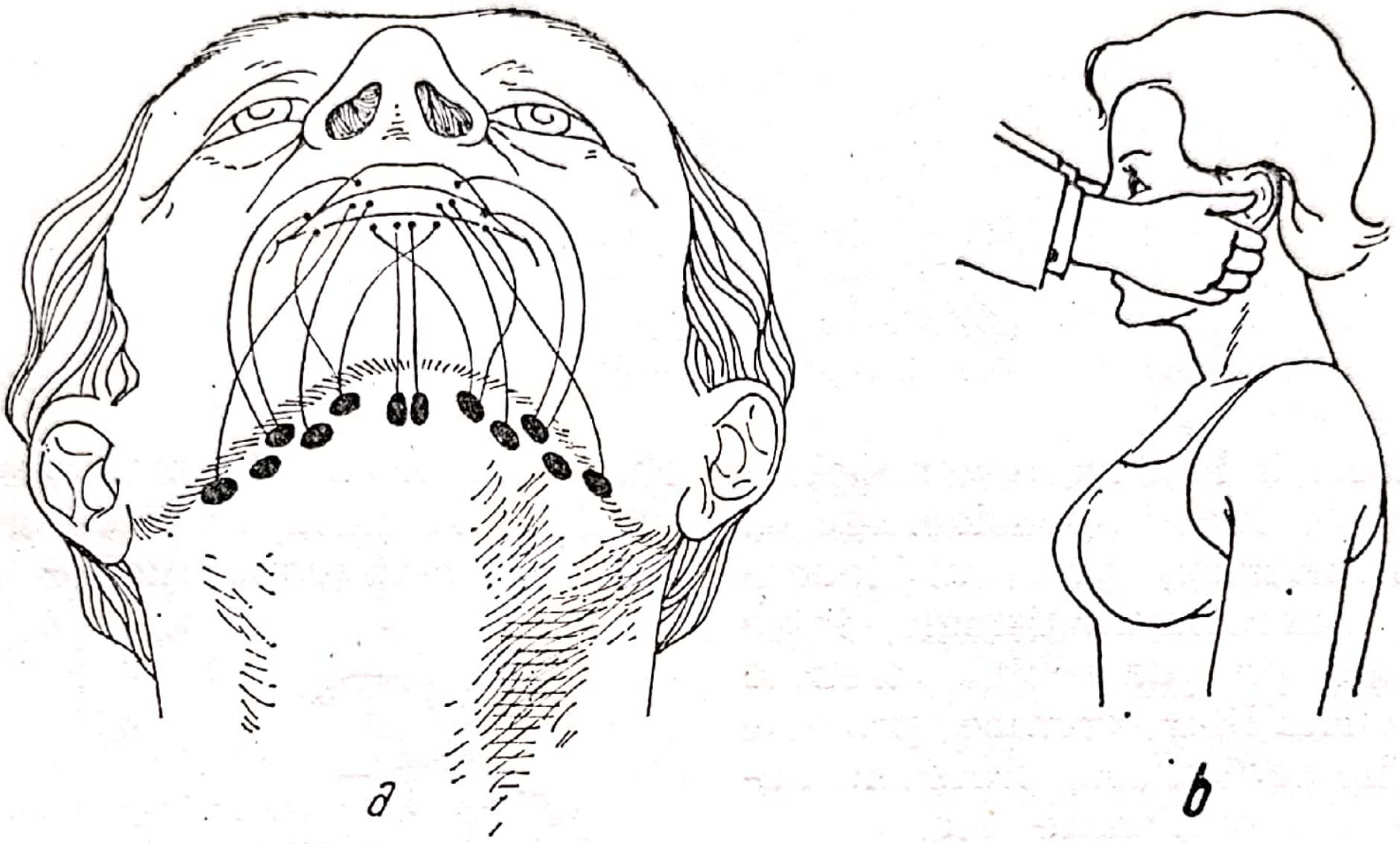

Fig. 9.2.26. — Limfaticele buzei (*a*) și palparea nodulilor limfatici submandibulari (*b*) (după *Testut-Jacob*).

Cancerul de buză este totdeauna un epiteliom pavimentos, cel mai frecvent de tip bazocelular (19).

Din punct de vedere clinic, tumoarea debutează cel mai adesea printr-o mică formațiune nodulară, papilomatoasă, care devine rapid o mică ulcerație cu margini indurate, constituindu-se astfel adevărata tumoare ulcerată (fig. 9.2.25), vegetantă sau infiltrativă.

Evoluția tumorii — care de obicei este situată inițial la limita cutaneomucoasă, cam la jumătatea distanței dintre linia mediană și comisură și în special pe buza inferioară — se face fără simptome deosebite sau este marcată, cel puțin la început, doar de un discret prurit.

În formele avansate, distrucția tisulară este apreciabilă, interesînd tegumentul marginal sau, depășindu-l,

9.2.4.2.
Cancerul limbii

În cadrul tumorilor structurilor faciale, cancerul limbii — în proporție de 97% epiteliom spinocelular — urmează ca frecvență celui al buzelor. Cancer al vîrstei adulte (de obicei apare peste vîrsta de 40 de ani), afectează mai ales sexul masculin.



Fig. 9.2.27. — Tumoare malignă ulcerovegetantă a limbii (marginea laterală) *(colecția Clinicii de chirurgie buco-maxilo-facială, București).*

Pentru această localizare a neoplasmului sînt de luat în considerație, ca factori favorizanți, procesul leucoplazic și microtraumatismele, între care o atenție deosebită trebuie acordată iritațiilor cronice produse de resturile radiculare, protezele defectuoase traumatizante etc.

Procesul neoplazic se poate dezvolta pe întreaga suprafață a limbii, însă sediul de predilecție îl constituie partea mijlocie a marginilor și baza, în vecinătatea șanțului gloso-amigdalian (19). Debutul obișnuit se face pe suprafața organului — prin transformarea unei plăci leucoplazice, care se mărește și se indurează, devenind neregulată și presărată pe suprafață cu mici fisuri — sau în profunzime, prin apariția unui nodul dur nedureros. Indiferent de forma inițială, în cele din urmă leziunea se transformă într-o ulcerație cu margini neregulate, dure, de dimensiuni variabile, cu fundul neregulat, acoperit de muguri și de o secreție fetidă, care sîngerează cu ușurință la cel mai mic contact (fig. 9.2.27). Orice mişcare a limbii este dureroasă și de aceea masticația și deglutiția devin penibile. Odată cu progresiunea tumorii, durerile se permanentizează și iradiază caracteristic, către ureche, fiind acutizate mai ales de deglutiție. Această iradiere a durerii este datorată conexiunilor nervului lingual cu nervul corzii timpanului (27).

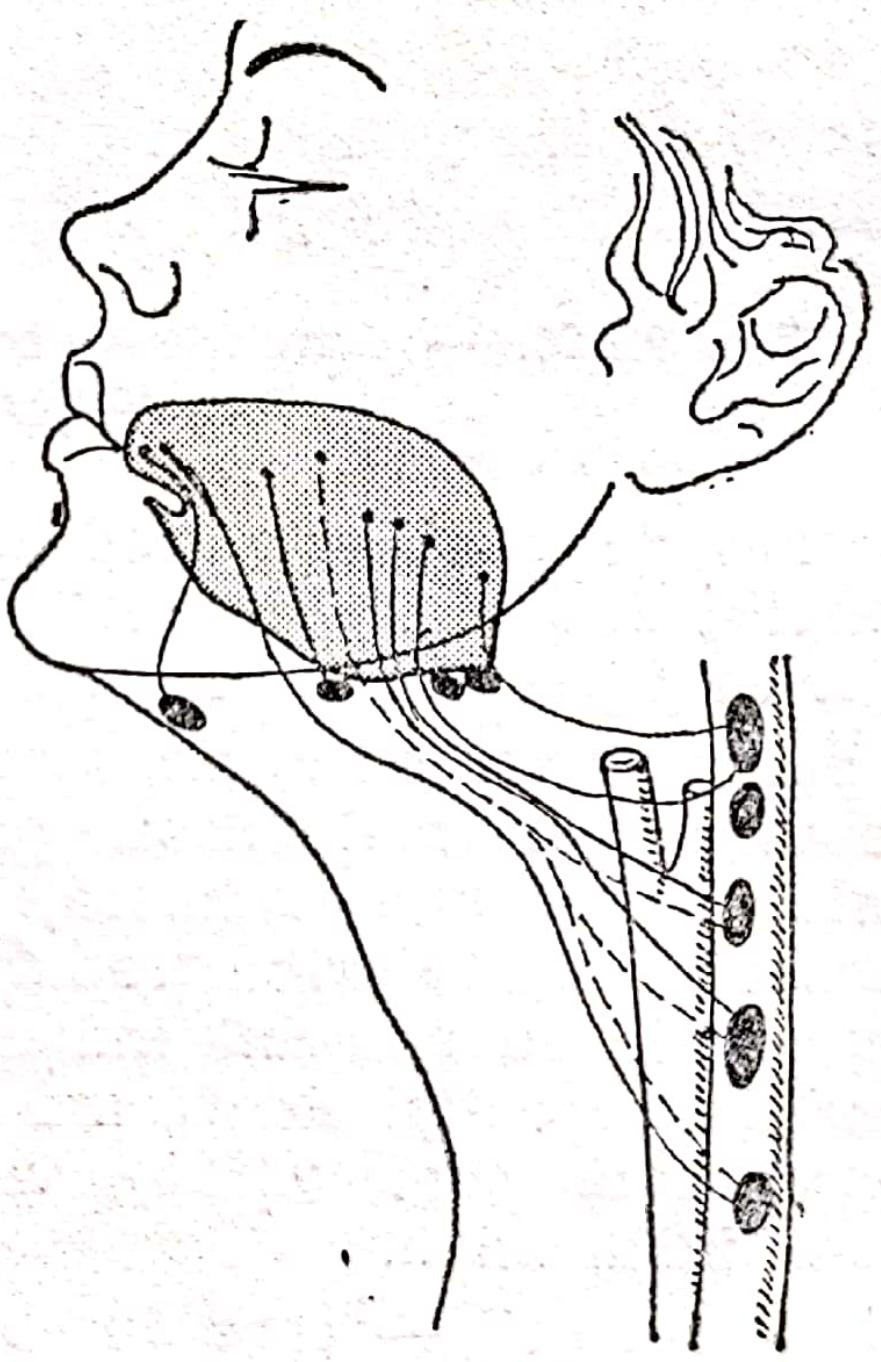

Fig. 9.2.28. — Cancerul limbii: drenarea limfatică în nodulii submentonieri, submandibulari și jugulo-carotidieni *(după Testut-Jacob).*

Durerile sînt atît de mari, încît fac imposibilă deglutiția salivei secretate reflex și în exces; ca atare, aceasta se scurge permanent pe la colțurile gurii.

Adenopatia satelită survine precoce și interesează, în funcție de sediul leziunii, nodulii submentonieri, submandibulari și, accesoriu, pe cei jugulocarotidieni (fig. 9.2.28), de obicei bilateral, întrucît între vasele limfatice ale limbii există numeroase anastomoze. Palparea nodulilor limfatici se face prin insinuarea vîrfurilor degetelor sub mușchiul sternocleidomastoidian, bine relaxat prin aplecarea capului (fig. 9.2.29), astfel încît să se poată pătrunde laterocervical pînă la nivelul pachetului jugulocarotidian, în fața căruia sînt situați noduli — și în special nodulul principal, care se găsește imediat sub pîntecul posterior al mușchiului digastric.

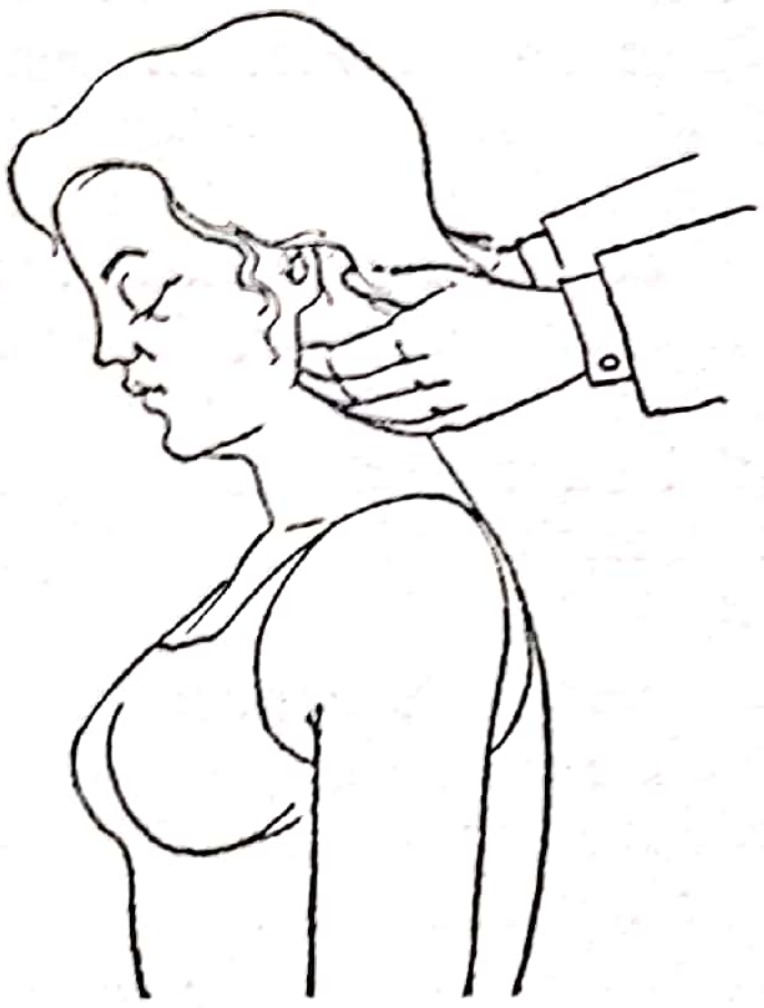

Fig. 9.2.29. — Cancer al limbii: palparea nodulilor limfatici jugulocarotidieni.

9.2.4.3.

Tumorile glandelor salivare

Sînt tumori cu structură variată, care interesează țesutul glandular pe cale interstițială sau țesuturile adiacente, afectînd în 80% din cazuri glanda parotidă; dintre acestea, tumoarea mixtă sau *epithelioma*, cu stroma remaniată, reprezintă singură 70% din tumorile glandelor salivare (7).

Tumoarea mixtă a glandei parotide (epithelioma) este apanajul vîrstei adulte și afectează într-o proporție ceva mai mare sexul feminin. Are origine epitelială și conjunctivă și inițial este benignă.

Epithelioma se prezintă sub forma unei tumori nodulare, inițial de volum redus, dar care cu timpul poate deveni voluminoasă, rămînînd însă limitată, deoarece este înconjurată de o capsulă fibroasă (fig. 9.2.30). Consistența este variabilă, dar, dacă volumul nu este prea mare, cel mai adesea este dură; tumorile voluminoase pot prezenta și zone de consistență scăzută, uneori chiar cu caracter fluctuent (19).

În general, tumoarea are o evoluție deosebit de lentă, păstrînd caractere de benignitate, fără a determina

Fig. 9.2.30. — Tumoare mixtă a glandei parotide *(colecția Clinicii de chirurgie buco-maxilo-facială, București).*

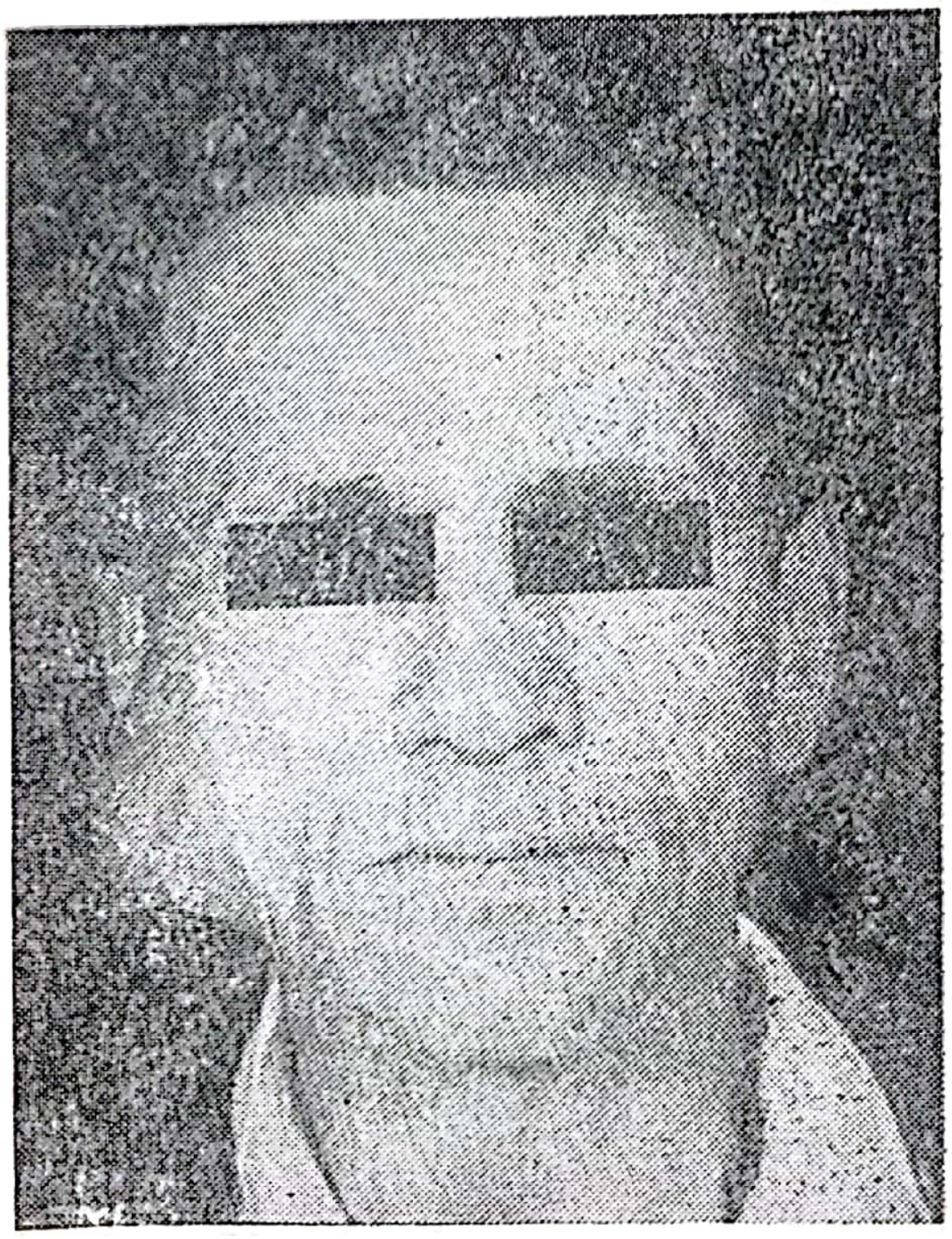

vreo manifestare clinică deosebită; odată cu creşterea volumului, se remarcă în primul rînd asimetria facială şi unele vagi dificultăţi în mişcările mandibulei.

Tumoarea mixtă a parotidei prezintă riscul transformării maligne — cel mai adesea carcinomatoasă şi mai rar epiteliomatoasă.

Clinic, cancerizarea se manifestă prin creşterea rapidă de volum a zonei tumorale, care devine dureroasă, datorită fenomenelor de compresiune nervoasă, în cadrul cărora se poate înregistra şi paralizia facială (în circa 15% din cazuri) (7).

9.2.5.

Litiaza

Boala litiazică salivară poate afecta oricare dintre glandele principale, sau accesorii, sau canalele lor excretorii, însă practic această afecţiune este caracteristică pentru glanda submandibulară şi în mai mică măsură pentru glanda parotidă (fig. 9.2.31).

Fig. 9.2.31. — Litiază salivară: calcul intraglandular parotidian *(radiografie tangenţială) (colecţia Clinicii de chirurgie buco-maxilo-facială, Bucureşti).*

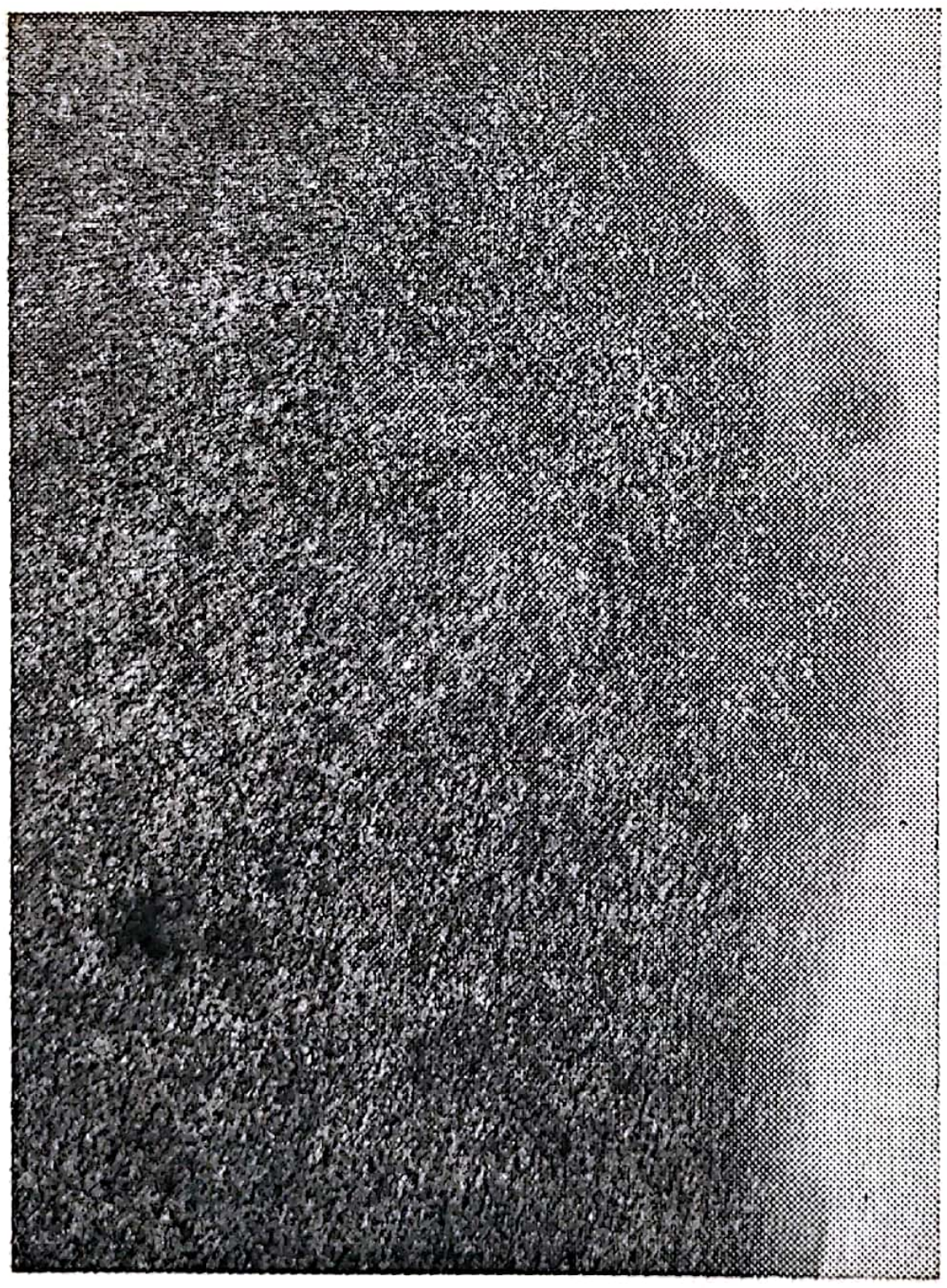

Este o boală a vîrstei adulte — preponderenţa avînd-o sexul masculin —, cu o etiologie pe cît de variată, pe atît de incertă. În general, se localizează la nivel canalar şi mai rar glandular, sub forma unei concreţiuni mici unice (fig. 9.2.31) sau multiple. Calculul canalar, în special la nivelul canalului Wharton, excretor al glandei submandibulare, poate dobîndi dimensiuni insolite (fig. 9.2.32 şi 9.2.33).

Atîta vreme cît concreţiunile salivare sînt de dimensiuni mici, putînd fi eliminate cu uşurinţă, boala nu are încă o simptomatologie conturată. Acest fapt de observaţie este valabil şi pentru litiaza intraglandulară, chiar în cazul prezenţei unor concreţiuni mai mari.

De îndată însă ce calculul se angajează în canalul excretor, prezenţa sa şi supraadăugarea spasmului canalar determină obstrucţia parţială sau totală a lumenului, survenind *colica salivară*. Această manifestare, tipică oricărei litiaze, deci şi celei salivare, apare în momentul creşterii secreţiei — şi deci a fluxului salivar — şi este resimţită de bolnav sub forma durerii la nivelul obstacolului, unde se percepe şi prezenţa unei „tumori" temporare, care retrocedează după un timp (în general în cîteva minute).

În cazul litiazei submandibulare — care este şi cea mai frecventă —, durerea este localizată sub limbă, în planşeul bucal, iradiind către ureche. Concomitent se produce tumefacţia regiunii submandibulare şi, eventual, a planşeului bucal. Ambele simp-

Fig. 9.2.32. — Litiază salivară: calcul coraliform intraglandular submandibular *(colecția Clinicii de chirurgie buco-maxilo-facială, București).*

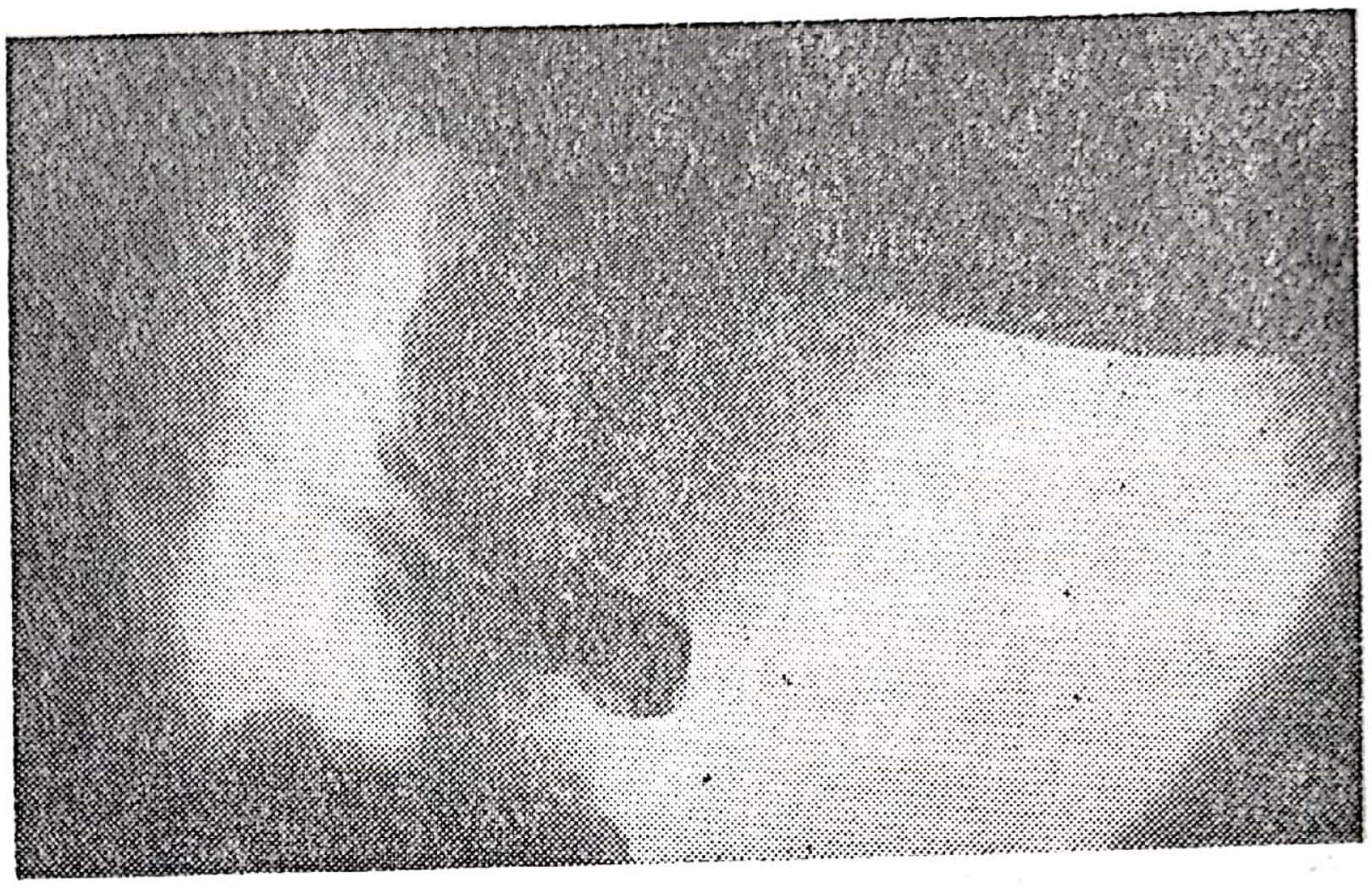

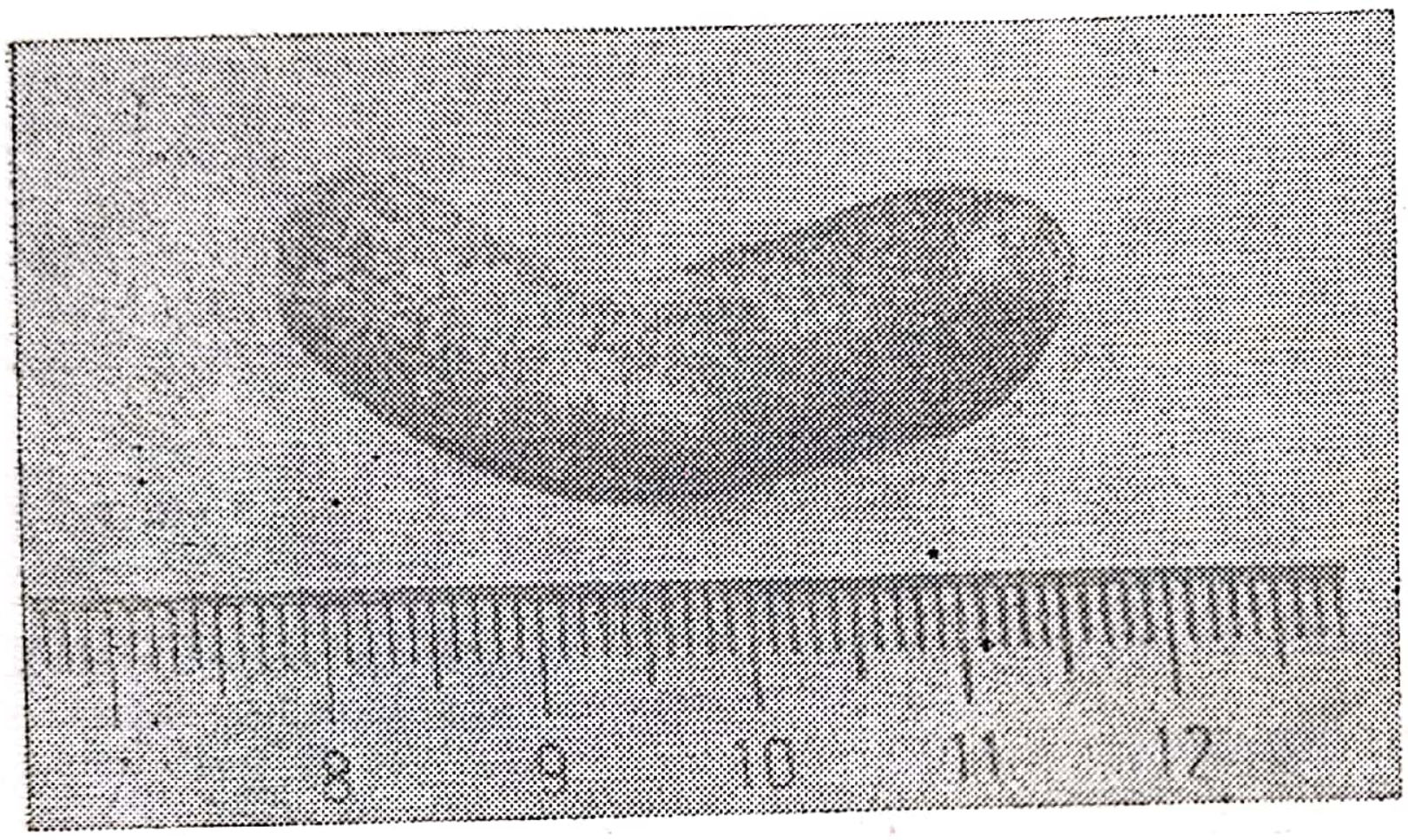

Fig. 9.2.33. — Litiază salivară: calcul al canalului Wharton.

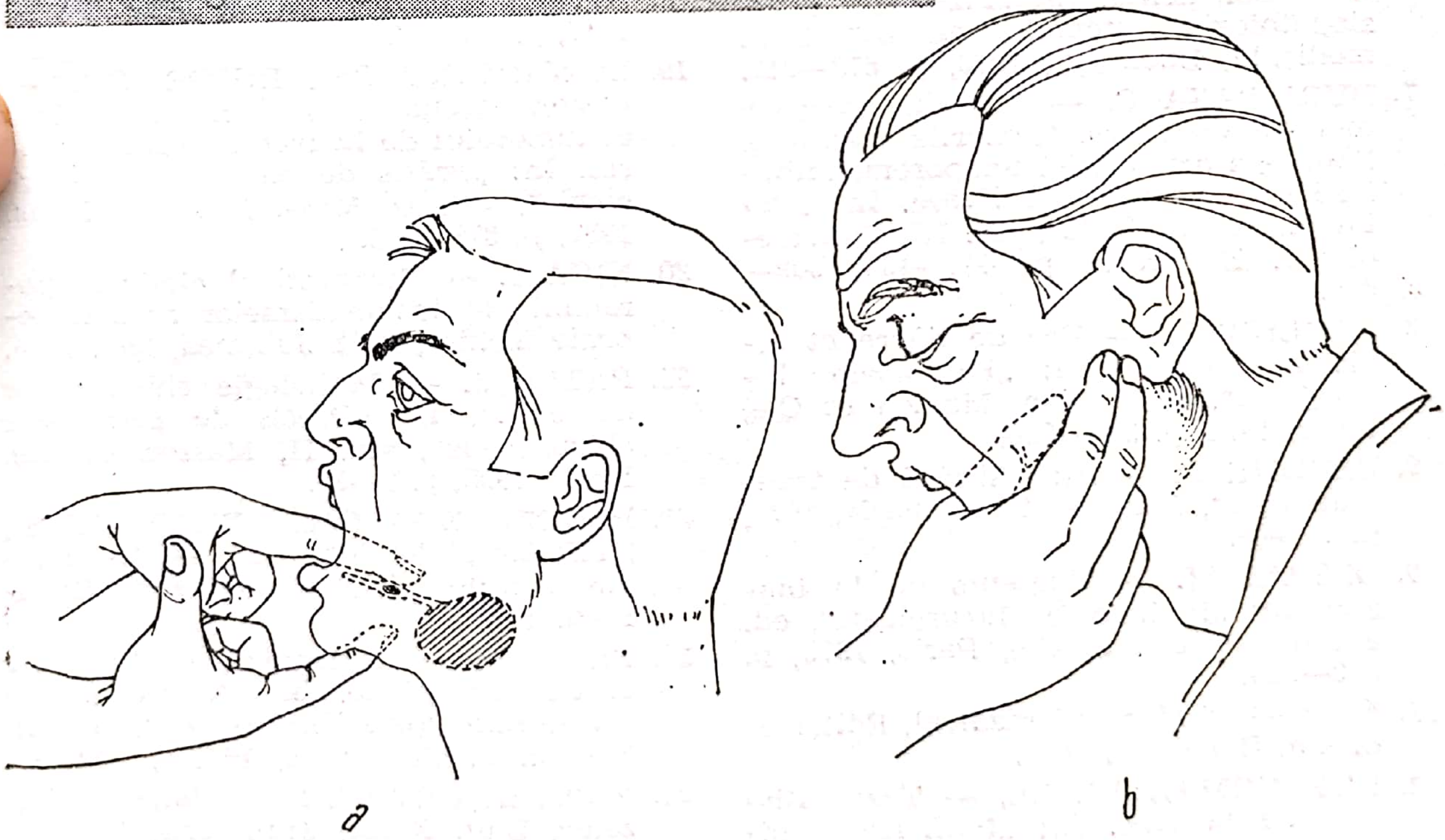

Fig. 9.2.34. — Litiază salivară.
a — palparea bidigitală a glandei submandibulare; *b* — palparea canalului Stenon — parotidă.

tome pot dispărea de îndată ce se evacuează saliva restantă în amonte de obstacol.

Obiectiv, se constată congestia și proeminența ostiumului canalar și, prin palpare bimanuală, se pot simți glanda mărită de volum și eventual calculul, mai ales dacă este fixat în canalul excretor (fig. 9.2.34).

Permanentizarea sau repetarea obstrucției canalare conduc la complicația septică, cu formarea unui abces intraglandular sau difuziunea în spațiile vecine.

Bibliografie selectivă

1. ARNAUD M., PETIT P. — Pathologie du crâne. În: „Nouveau précis de pathologie chirurgicale“, vol. III, Masson et Cie, Paris, 1947, p. 1—133.
2. ARSENI C., CONSTANTINOVICI AL. — Hipertensiunea intracraniană, Edit. Acad. R.S.R., București, 1972.
3. ARSENI C., HORVATH LENKE, CIUREA V. — Probleme de diagnostic neurochirurgical în patologia infantilă, Edit. didactică și pedagogică, București, 1978.
4. ARSENI C., OPRESCU O. — Traumatologie craniocerebrală, Edit. medicală, București, 1972.
5. ARSENI C., OPRESCU I. — Traumatismele craniocerebrale. În: „Patologie chirurgicală“, vol. III, Edit. medicală, București, 1977.
6. BADIU GH., TEODORESCU EXARCU I. — Conștiența. În: „Fiziologia și fiziopatologia sistemului nervos“, Edit. medicală, București, 1978, p. 873—917.
7. BURLIBAȘA C. — Infecțiile părților moi perimaxilare. Tumorile maxilare. Patologia articulației temporomandibulare și a glandelor salivare. În: „Patologie chirurgicală“, vol. III, Edit. medicală, București, p. 443—483; 509—640.
8. CARLIOZ H. — Bec de lièvre et division palatine. În: „Pathologie chirurgicale“, ed. a II-a, Masson et Cie, Paris, 1975, p. 324—336.
9. DEROME P. — În: „Abrégé de traumatologie“, Masson et Cie, Paris, 1976, p. 79—89.
10. DESPAS M. — Tumeurs de la langue. În: „Pathologie chirurgicale“, ed. a II-a, Masson et Cie, Paris, 1975, p. 319—324.
11. * * * — Dicționarul medical, Edit. medicală, București, 1969.
12. DUFOURMANTEL CL. — Traumatismes de la face. În: „Pathologie chirurgicale“, ed. a II-a, Masson et Cie, Paris, 1975, p. 311—319.
13. FEVRE M. — Malformations crâniennes. În: „Précis de pathologie chirurgicale“, vol. II, Masson et Cie, Paris, 1938, p. 70—88.
14. FORGUE E. — Affections du crâne. În: „Précis de pathologie externe“, vol. II, Gaston Doin, Paris, 1928, p. 1—79.
15. HOUDART R. — Affections crâniennes. În: Pathologie chirurgicale“, ed. a II-a, Masson et Cie, Paris, 1975, p. 279—310.
16. IACOB M. — Traumatismele craniocerebrale. În: „Chirurgia în campanie“, vol. II, Edit. militară, București, 1956, p. 308—364.
17. IONESCU V., STĂNICIOIU GH. — Plăgile maxilofaciale. În: „Chirurgia în campanie“, vol. II, Edit. militară, București, 1956, p. 418—497.
18. LÉGER L. — Pathologie maxillaire et de la bouche et des glandes salivaires. În: „Nouveau traité de pathologie chirurgicale“, Masson et Cie, Paris, 1947, p. 203—433.
19. LENORMANT CH., RUPPE CH. — Lésions traumatiques, inflammatoires et tumorales de la face et des mâchoires. În: „Précis de pathologie chirurgicale“, vol. II, Masson et Cie, Paris, 1937, p. 678—858.
20. NICA I. — Diagnosticul clinic și paraclinic al traumatismelor craniocerebrale închise, Edit. Junimea, Iași, 1975.
21. PATEL J. — Pathologie chirurgicale du crâne. În: „Précis de pathologie chirurgicale“, vol. II, Masson et Cie, Paris, 1938, p. 1—65.
22. PENDEFUNDA GH., NEMȚEANU E., ȘTEFANACHE FELICIA — Semiologie neurologică, Edit. medicală, București, 1978.
23. PETIT P. — Malformations du crâne et de l'encéphale. În: „Nouveau précis de pathologie chirurgicale“, vol. III, Masson et Cie, Paris, 1948, p. 22—33.
24. POPA E., URTILA L. — Cancerul buzelor, Edit. Facla, Timișoara, 1979.
25. POPESCU VAL. — Patologie chirurgicală buco-maxilo-facială. În: „Pato-

10 Semiologia bolilor chirurgicale ale gîtului

Gîtul este segmentul anatomic care unește toracele cu extremitatea cefalică. Deși are o înălțime de numai 7—8 cm — deci de dimensiunea segmentului cervical al coloanei vertebrale —, această regiune prezintă o mobilitate deosebită și este delimitată de planuri virtuale, care, cranial, se situează la nivelul marginii inferioare a mandibulei, a articulației temporomandibulare, apofizei mastoide și protuberanței occipitale externe, iar caudal, la nivelul marginii superioare a sternului și claviculelor, corespunzînd vertebrei C_7 — proeminenta — și liniei biacromioclaviculare (22).

În ultimele decenii, chirurgia reconstructivă a esofagului după procedeul profesorului Dan Gavriliu — care permite anastomoza tubului gastric la nivel cervical sau faringian — a extins abordul organelor gîtului, după cum cervicotomia exploratoare a devenit o intervenție curentă în chirurgia paratiroidelor.

Chirurgia vasculară și microchirurgia, prin progresele înregistrate în ultimii ani, au făcut posibile anastomozele vasculare și protezările la nivel carotidian și chiar vascular tiroidian, astfel încît regiunea anterioară a gîtului a dobîndit o accesibilitate operatorie curentă.

Multiplele structuri ale gîtului — atît somatice, cît și viscerale — oferă o patologie variată, care, din punctul de vedere al frecvenței și simptomatologiei, este dominată însă, cu caracter de specificitate, de cea a sistemului limfatic regional și a glandei tiroide.

10.1.

Leziuni (malformaţii) congenitale

Ca urmare a persistenței posibile, sub forma nodulilor izolați, a ectodermului pungilor branhiale, la nivelul gîtului se pot întîlni variate malformații congenitale, cu deosebire însă fistule și chisturi, care apar în faza embrionară timpurie, odată cu dezvoltarea arcurilor branhiale sau ștergerea pungilor respective în momentul închiderii sinusului precervical (9).

10.1.1.

Fistulele

Fistula este o malformație a pungilor branhiale, în speță persistența canalului tireoglos (fig. 10.1.1). Poate fi situată la orice nivel al gîtului, de obicei lateral de linia mediană, aceasta fiind o consecință a faptului că, în cazul malformației, arcurile și fantele branhiale nu ajung în contact pe linia mediană, între ele persistînd spațiul mezobranhial (9).

Localizarea suprahioidiană a unei fistule atestă originea ei în prima pungă branhială, după cum localizarea în regiunea subhioidiană o atestă pe cea din a doua pungă branhială, orificiul extern fiind situat în vecinătatea articulației sternoclaviculare.

De obicei, aceste malformații sînt fistule oarbe externe, prezentînd deci numai orificiul de comunicare cu exteriorul, dar nu este exclusă nici posibilitatea unei fistule oarbe interne, caz în care orificiul de comunicare este situat în faringe înapoia amigdalei (13).

Sediul fistulei este de obicei lateral drept, cu orificiul situat în vîrful unui mic mamelon, la nivelul marginii anterioare a mușchiului sternocleidomastoidian. Datorită anfractuozității traiectului, acesta nu poate fi

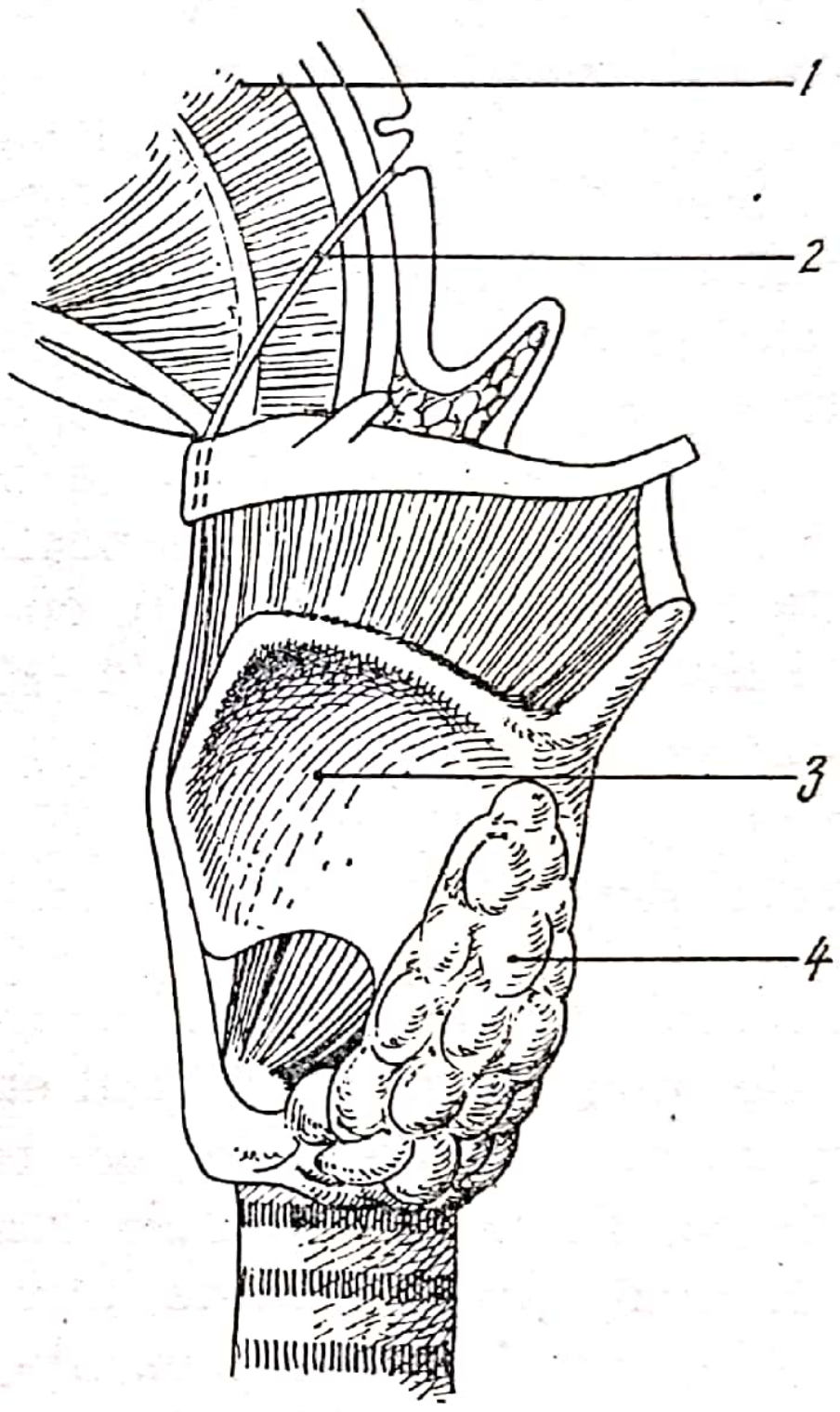

Fig. 10.1.1. — Canalul tireoglos în contextul său anatomic (*după Testut-Jacob*).

1 — baza limbii; 2 — canalul tireoglos; 3 — cartilajul tiroid; 4 — lobul glandei tiroide.

cateterizat în vederea explorării profunzimii sale, cu atît mai mult, cu cît fistula este aderentă cu partea sa profundă la cornul respectiv al osului hioid — dealtfel situația cea mai frecventă.

Cînd orificiul fistulos se găsește pe linia mediană, el reprezintă un traiect epitelial tireoglos, anormal pus în comunicare cu ectodermul cutanat (10).

10.1.2.

Chisturile

Reprezintă resturi embrionare din arcurile branhiale (9). În timpul segmentării embrionare în fante și arcuri, arcul II acoperă printr-o prelungire inferioară arcurile III și IV, formînd un opercul; la rîndul său, acesta acoperă un spațiu redus, care normal se obturează complet, dar care, uneori, poate persista ca o cavitate naturală, în care se poate dezvolta un *chist branhial* (9), cu *structură dermoidă* sau *mucoidă* (10).

10.1.2.1.

Chistul dermoid

Chistul dermoid este o incluzie ectodermică în mezenchimul embrionar, un mic sac de piele care conține epiderm, derm și glandele respective. Incluzia poate rămîne latentă ani de zile, trădîndu-și prezența, prin volumul pe care îl dobîndește cu timpul, abia către pubertate. De predilecție este situat în zone corespunzătoare primei fante branhiale, și anume în șanțul auriculotemporal și în regiunea parotidiană sau în regiunile supra- și subhioidiană, în lungul marginii ventrale a mușchiului sternocleidomastoidian și în regiunea tirohioidiană.

10.1.2.2.

Chistul mucoid

Este o incluzie endodermică mucoasă în mezenchimul embrionar, cu originea de obicei în tractul epitelial tireoglos (9).

Varietatea curentă a acestei malformații este chistul tireohioidian dezvoltat în canalul mucos, care se întinde de la *foramen caecum* (gaura oarbă situată pe fața dorsală a limbii, în vîrful șanțului terminal, care reprezintă orificiul superior al canalului tireoglos) către laringe și corpul tiroid (fig. 10.1.2).

Porțiunea distală a canalului tireoglos este reprezentată de lobul piramidal supraistmic stîng al glandei tiroide (23).

Chistul este o formațiune indoloră, ușor renitentă, nedureroasă și ușor de recunoscut după mișcările de ascensiune pe care le face în timpul deglutiției, datorită solidarității sale cu osul hioid de a cărui margine distală aderă.

Fig. 10.1.2. — Chist mucoid.

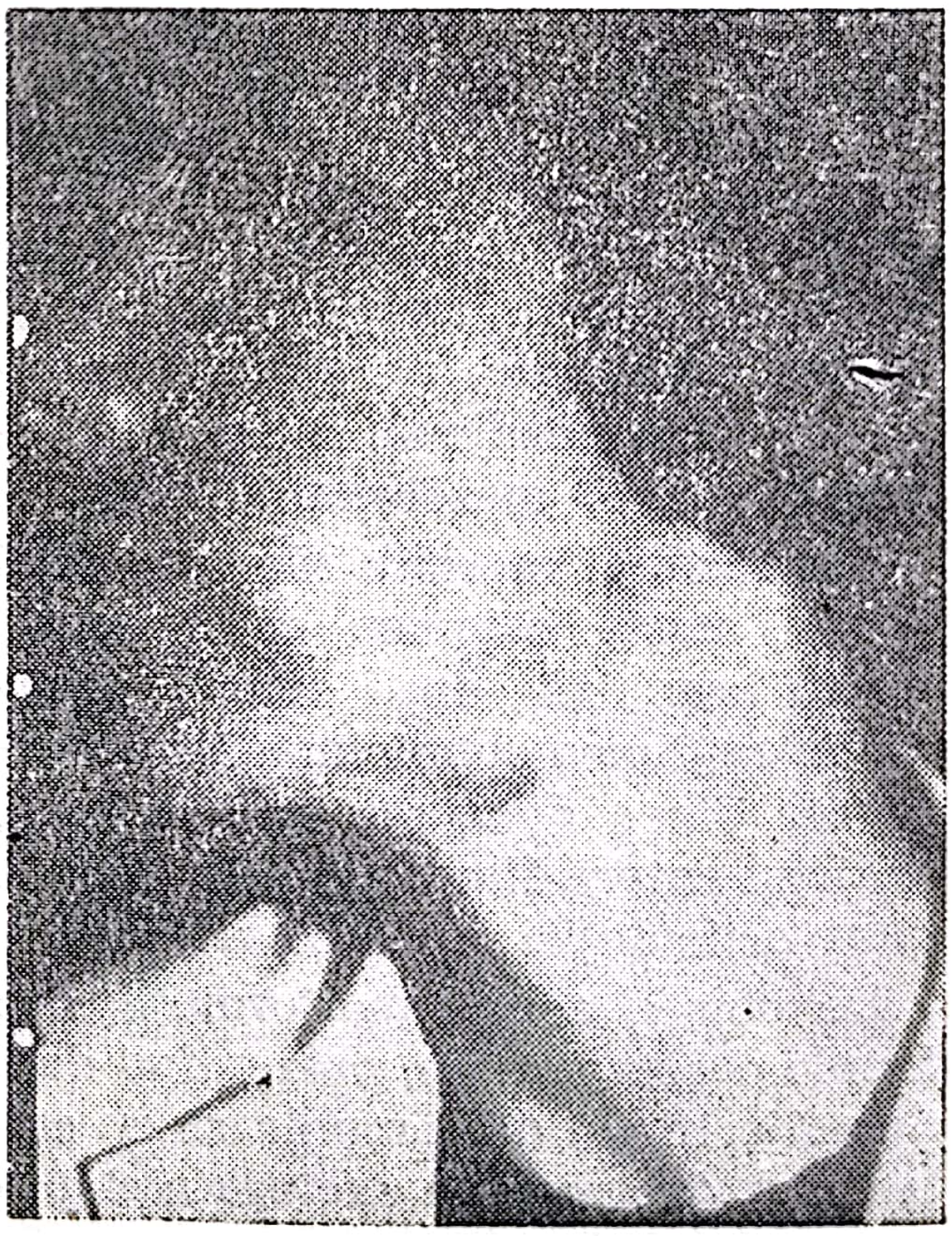

10.1.2.3.
Limfangiomul chistic

Limfangiomul chistic este expresia persistenței uneia sau mai multor pungi lacunare cu originea în elemente limfatice embrionare ale sacului limfatic primitiv, care se deschide atît în vena jugulară internă, cît și în canalul toracic sau marea venă limfatică; se prezintă ca o tumoare mică, indoloră, depresibilă, cu conținut foarte redus (13).

10.1.3.
Hemiagenezia tiroidiană

Aparent este o anomalie rară, întrucît hemiagenezia tiroidiană nu poate fi recunoscută decît întîmplător, prin examen scintigrafic sau intraoperator, numai palpatoriu nefiind posibilă constatarea inexistenței lobului tiroidian (14).

10.1.4.
Torticolisul

Torticolisul congenital (lat. *tortus* =răsucit+*collum*=gît), denumit și loxie (gr. *loxos*=oblic), este o diformitate care constă în înclinarea permanentă de o parte a capului și gîtului (13). Diformitatea poate fi urmarea unei poziții vicioase a capului în uter, astfel încît inserțiile proximală și distală ale unuia dintre mușchii sternocleidomastoidieni să se apropie și să se mențină ca atare, sau poate fi urmarea unui traumatism prin aplicarea de forceps, după care se formează hematom și ulterior miozită interstițială (10). Este afectat îndeosebi fasciculul de inserție claviculară a mușchiului. Rezultatul contracției sau retracției musculare este o deviere complexă (fig. 10.1.3), în care capul este aplecat puțin înapoi și către unul din umeri, pavilionul urechii se apropie de acromion, iar fața este întoarsă către partea opusă, fantele palpebrale

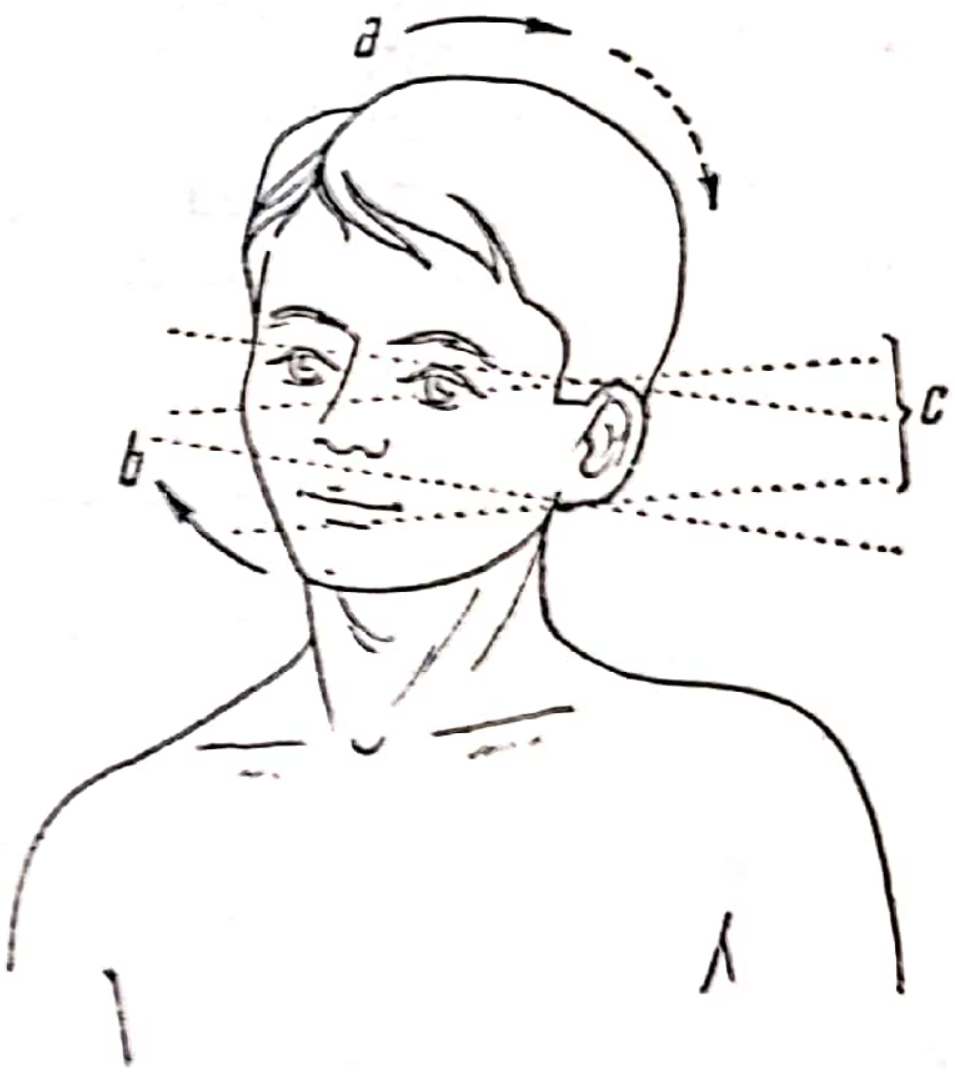

Fig. 10.1.3. — Torticolis congenital.

a — capul aplecat puțin înapoi și spre umăr; b — fața întoarsă către partea opusă; c — fantele palpebrale și comisurile labiale nu mai sînt la același nivel.

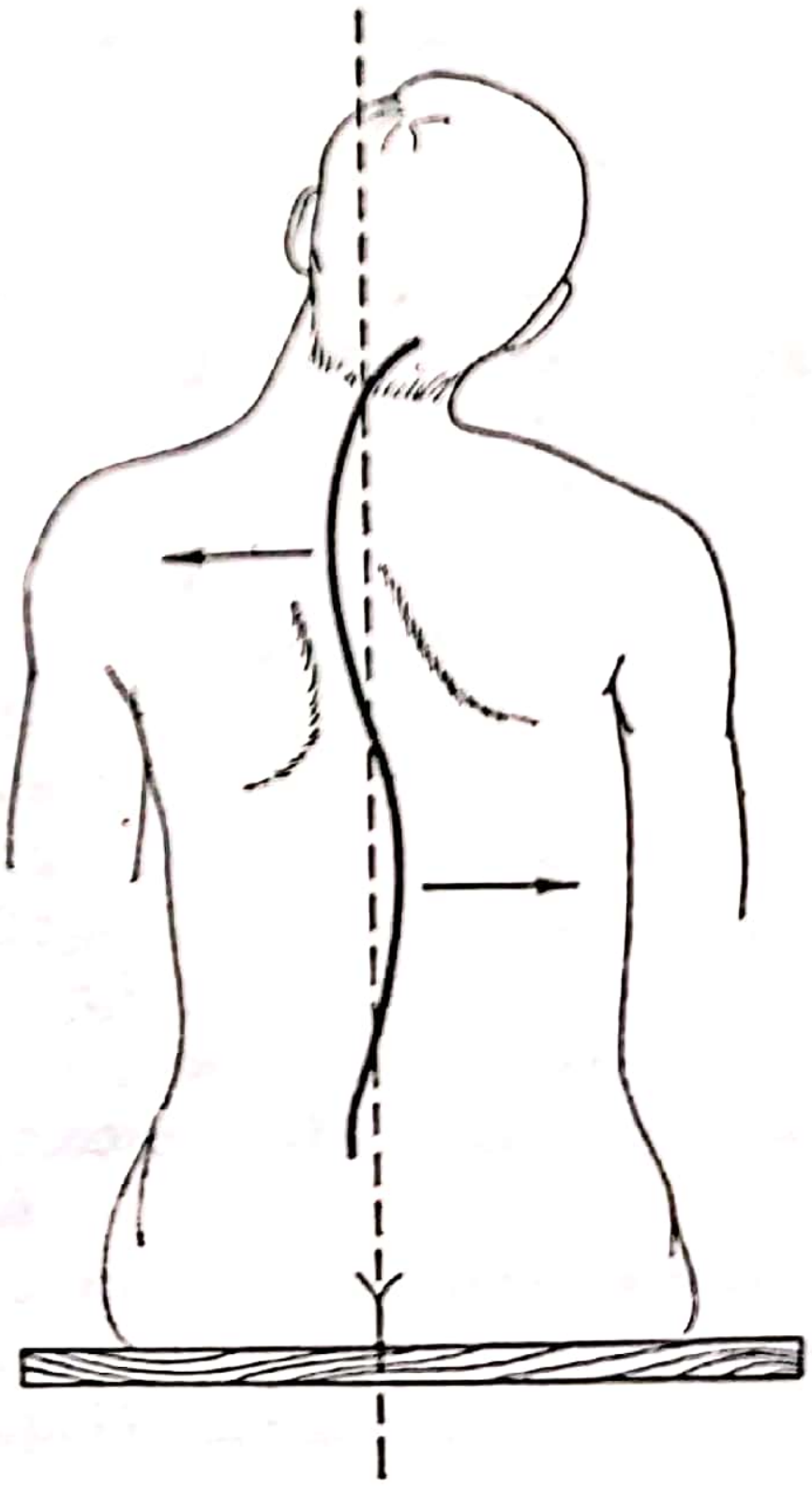

Fig. 10.1.4. — Torticolis congenital: scolioză compensatoare dorsolombară.

şi comisurile labiale nemaifiind pe acelaşi plan.

În funcţie de vechimea acestui sindrom-diformitate se pot instala atrofie facială şi asimetrie craniană de partea afectată, exprimate îndeosebi prin ştergerea parţială a bosei frontale şi a punctului malar.

La nivelul coloanei vertebrale (fig. 10.1.4), diformitatea determină o dublă scolioză compensatoare — una proximală cervicală, cu concavitatea de partea bolnavă, şi alta distală, cervicodorsală, cu concavitatea de partea opusă (13).

10.2.

Leziuni traumatice

Cu toate dimensiunile sale reduse şi cu toată parţiala protecţie oferită de proeminenţa mandibulară în porţiunea proximală şi de cuşca toracică în porţiunea distală, gîtul rămîne expus oricăror forme de traumatism, care adeseori îmbracă un aspect de mare gravitate, datorită varietăţii şi importanţei deosebite a structurilor pe care regiunea le încorporează. Aşa, de pildă, lezarea gravă a laringelui poate fi cauză de moarte prin asfixie, lezarea pachetului vascular jugulocarotidian — cauză de moarte prin hemoragie fulgerătoare etc. (13).

10.2.1.

Contuziile gîtului

În funcţie de intensitatea şi felul traumatismului, leziunile traumatice pot interesa oricare dintre structurile componente ale gîtului, dar pe primplan din punctul de vedere al frecvenţei se situează leziunile musculare ale planurilor de acoperire şi, mai ales, contuziile conductului laringotraheal.

10.2.1.1.

Contuzia părţilor moi

Contuzia interesează cu precădere masa musculară a sternocleidomastoidianului, în cazul impacturilor laterale, sau musculatura cefei, în cazul celor ce acţionează asupra acestei regiuni. În funcţie de intensitatea impactului, vor rezulta simple contuzii musculare, cu hematoame consecutive, sau chiar ruptură musculară (vezi 4.1.3 — „Ruptura musculară"). De remarcat că lezarea muşchiului sternocleidomastoidian poate fi urmată, prin formarea de cicatrice, de retracţie musculară, cu instalarea secundară a torticolisului.

10.2.1.2.

Contuzia laringotraheală

Este urmarea unui impact violent cu acţiune ventro-dorsală în care se produce redresarea curburii conductului laringotraheal sau, dimpotrivă, a unei compresiuni bilaterale sau circulare, care determină mecanismul de strangulare, cu accentuarea curburii sus-menţionate (13). În funcţie de gravitatea contuziei, leziunea care rezultă este fie luxarea, fie fracturarea parţială sau globală a cartilajelor laringelui şi în special a cartilajului tiroidian. Interesarea traheii se referă atît la structura cartilaginoasă, cît şi la cea membranoasă.

Traumatismul laringotraheal determină o durere violentă, adesea sincopală, urmată de fenomene respiratorii grave, care, prin mecanism reflex vagal şi sinocarotidian, pot determina chiar moartea (5).

Examenul obiectiv al accidentatului pune în evidență simptome și semne variabile, în funcție de intensitatea traumatismului și, ca atare, corelate cu gradul de interesare laringotraheală.

În *formele mai ușoare*, în care s-a produs **simpla contuzie laringotraheală** marcată de edemul mucoasei, în afara durerii locale, se va constata palpatoriu integritatea conductului, iar funcțional se va înregistra disfonie de intensitate variabilă. În cazul interesării musculaturii laringiene, cu producerea unui hematom intramuscular postcontuzional, se poate ajunge chiar la afonie.

Gradul interesării conductului aerian determină și modificări respiratorii, marcate de dispnee de intensitate variabilă, pendinte atît de diminuarea lumenului prin deformare, cît și de obstrucția realizată de sîngerare sau secreție.

În *contuziile mai grave*, care au ca rezultat **luxarea** sau **fracturarea laringotraheală,** durerea este de intensitate maximă, fiind exacerbată de orice mișcare a segmentului afectat, ceea ce face deglutiția extrem de penibilă, dacă nu chiar imposibilă. Suferința accidentatului este accentuată și de tusea reflexă, însoțită de expectorație sanguinolentă.

Orice soluție de continuitate în peretele laringotraheal este urmată de formarea unui *emfizem subcutanat,* care deformează rapid și vizibil regiunea ventrală a gîtului, întinzîndu-se apoi către cea a feței și mediastin, în această ultimă eventualitate, prin compresiunea ce se creează, accentuîndu-se tulburările respiratorii, pînă la posibila asfixie (5).

Atîta vreme cît emfizemul nu este prea dezvoltat, prin palpare, pe lîngă crepitația caracteristică, se poate înregistra mobilitatea fragmentelor cartilaginoase fracturate.

10.2.1.3.

Contuziile vertebromedulare cervicale

În privința leziunilor posttraumatice ale structurii osoase a gîtului se face o mențiune aparte pentru primele două componente ale rahisului cervical — vertebrele atlas și axis — și o alta pentru vertebrele $C_{3-4-5-6-7}$.

Leziunile traumatice ale rahisului cervical constau în *subluxații, luxații* și *fracturi,* care pot interesa, parcelar sau total, una sau mai multe vertebre. Indiferent de tipul leziunilor ce afectează primele două vertebre, trebuie menționată deosebita lor gravitate, dat fiind posibila interesare a structurilor nervoase adiacente fie prin compresiune directă — indiferent în ce mod se face deplasarea segmentului osos —, fie prin suprimarea irigației cerebrale prin compresiunea arterelor vertebrale. Astfel de leziuni implică dealtfel un indice de mortalitate posttraumatică apreciabil.

În cazul în care supraviețuiește traumatismului cervical, accidentatul are durere permanentă și redoare la nivelul cefei, își susține capul cu mîinile și prezintă semne neurologice de tip piramidal; în anumite leziuni parcelare, este posibil să apară, doar la cîteva zile de la accident, fenomene de iritație sau de compresiune la nivelul vertebrelor C_1—C_2 (1). Este important de reținut că lezarea primelor două segmente osoase cervicale este adesea asociată unui traumatism craniocerebral, astfel încît leziunea cervicală poate trece neobservată, mascată fiind de pierderea conștienței, care însoțește practic orice traumatism craniocerebral de o anumită intensitate, mai ales imediat după accident.

Aceleași aspecte lezionale sînt înregistrate și la segmentul rahidian

C_3—C_7, nivel la care leziunile interesează aparatul ligamentar, corpul sau arcul neural; uneori, aceste leziuni sînt mixte (1).

În cazul segmentului rahidian, **subluxația** reprezintă alunecarea unei vertebre pe suprafața celei subiacente, alunecare ce se produce printr-un mecanism de hiperextensie, urmat de hiperflexia capului, situație întîlnită atunci cînd un vehicul care staționează este lovit puternic din spate (vezi fig. 9.1.14 și 9.1.17).

Practic, alunecarea vertebrei lezate este totdeauna parțială, ceea ce protejează într-o oarecare măsură de compresiune măduva, și se manifestă prin durere într-un punct fix, cu redoarea cefei și evitarea oricăror mișcări. De reținut absența semnelor neurologice (1).

Dimpotrivă, un mecanism invers — și mai ales complicat printr-o mișcare de forfecare — determină **luxația** posterioară a unei vertebre cervicale, situație în care semnele neurologice sînt pe prim-plan.

Fracturile vertebrelor cervicale se produc printr-un mecanism de compresiune indirectă, de pildă prin plonjarea în apă. Leziunea corpului vertebral constă fie în tasare, fie în sfărîmare, ca urmare a pătrunderii intraspongioase a discului intervertebral. Simptomatologia este dominată de un sindrom neurologic complet sau incomplet, în funcție de lezarea medulară concomitentă.

10.2.2.
Plăgile gîtului

Plăgile acestui segment anatomic cunosc un polimorfism clinic, în funcție de formațiunile interesate și de marea gravitate pe care o prezintă riscul hemoragic, prin interesarea mănunchiului vascular juguloaortic; de asemenea, gravitatea lor este semnată și de riscul asfixiei, prin interesarea segmentului cervical al aparatului respirator, ca și de riscul septic existent în eventuala interesare a esofagului.

10.2.2.1.
Plăgile venoase

Baza gîtului reprezintă o așa-zisă „zonă periculoasă“ în cazul plăgilor venoase, datorită aderenței venelor jugulare externe la fascia superficială și a venelor jugulare anterioare la aponevroza cervicală superficială. Datorită acestor aderențe, în cazul secționării, vasele rămîn deschise, astfel încît în inspirație aerul pătrunde în lumenul acestora, constituind riscul *emboliei gazoase.*

Pătrunderea aerului se face cu un zgomot specific, șuierător, însoțită fiind de starea de agitație și anxietate a rănitului, ca în orice embolie pulmonară (13).

10.2.2.2.
Plăgile arteriale

În cazul interesării pediculilor carotidieni, plăgile arteriale se însoțesc de hemoragie masivă, moartea survenind adesea înainte de a se putea lua vreo măsură de prim-ajutor.

Există însă și leziuni arteriale în care hemoragia nu îmbracă un aspect atît de grav, constituind totuși un risc deosebit, dat fiind topografia vaselor respective.

Din acest punct de vedere este de reținut riscul arterial în efectuarea unei traheostomii. În traheostomia supraistmică (istmul glandei tiroide) riscul este minor, deoarece în această zonă există o singură anastomoză arterială de calibru mic. Deasupra acesteia, pe membrana cricotiroidiană, se află o arcadă arterială cu calibru și mai mic; aceasta rezultă din anastomoza celor două artere laringiene — ramuri din arterele tiroidiene superioare. Această dispoziție vasculară face ca „traheostomia înaltă“, în care se secționează primele 3 inele traheale, să fie intervenția de elecție ce se practică la copil și la cei ce prezintă asfixie acută.

Riscul hemoragic major în traheostomie este prezent însă atunci cînd intervenția se practică subistmic — „traheostomia joasă“ —, regiune în care traheea este mai profundă și care este traversată de o dublă arcadă subistmică — arterială și venoasă —, cu debit mic. În schimb, tot la acest nivel există o anastomoză voluminoasă între cele două vene jugulare anterioare — anastomoză situată în loja aponevrotică, suprasternală (fig. 10.2.1.). Un risc arterial suplimentar este reprezentat de artera tiroidiană mijlocie (artera Neubauer) — cînd aceasta există; artera Neubauer se desprinde direct din aortă sau din trunchiul brahiocefalic și drumuiește median pe fața ventrală a traheii, către marginea inferioară a corpului tiroid (21).

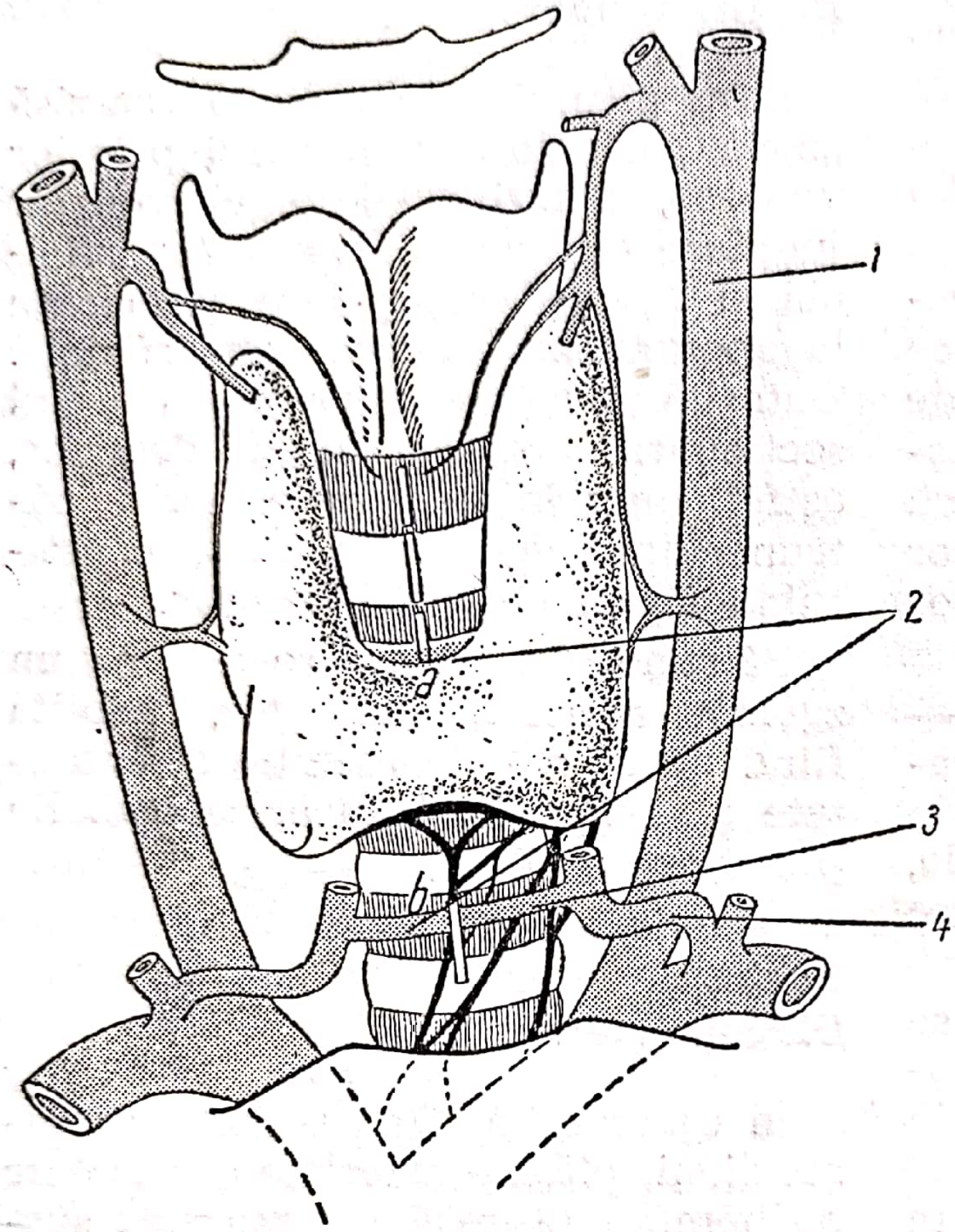

Fig. 10.2.1. — Schemă elocventă pentru riscul venos în traheotomie.
1 — jugulara internă; *2a* — arcada supraistmică; *2b* — arcada subistmică; 3 — anastomoza jugulară anterioară; 4 — jugulara anterioară.

10.2.2.3.

Plăgile arterio-venoase

Consecință a agresiunilor prin armă albă sau prin proiectile ale armelor de foc, plăgile arterio-venoase pot da naștere fistulelor și anevrismelor de același fel (vezi 2.1.2.2 — „Anevrismul arterio-venos“). Sediul fiind superficial, sînt ușor de identificat și localizat după semnele specifice, ca și după dilatația secundară a venelor faciale și ale pielii capului. Datorită spațiilor de rezervă reduse, dezvoltarea progresivă a tumorii anevrismale determină la nivelul gîtului tulburări de compresiune, marcate de stază în teritoriul jugular superficial, prin turgescența venelor respective, ca și în teritoriul jugular intern, cu accentuată cianoză a feței; cea mai importantă consecință a dezvoltării anevrismului este compresiunea nervoasă simpatică, evidențiată prin instalarea sindromului Claude-Bernard-Horner (mioză, ca expresie a deteriorării reflexului iridodilatator, cu retracția globului ocular și diminuarea fantei palpebrale) (13).

10.2.2.4.

Plăgile laringotraheale

Prezintă un tablou simptomatologic analog celui din contuzii, dar care este dominat de o hemoragie agravantă nu atît prin cantitatea de sînge care se poate pierde, cît prin elementul sufocare (asfixie), de mare gravitate, pe care îl reprezintă.

Este caracteristic zgomotul șuierător care se percepe la fiecare inspirație, zgomot determinat de ieșirea aerului prin plaga laringotraheală; soluția de continuitate în peretele laringotraheal, supapă de ieșire a aerului, creează și emfizem subcutanat. Leziunile constituie un element iritativ permanent, care declanșează și menține o tuse reflexă, cu expectorație sanguinolentă, însoțită de disfonie și adesea de anxietate marcată, ca urmare a fenomenelor de disfuncție respiratorie (5).

10.3.

Boli inflamatorii

În regiunea gîtului bolile inflamatorii afectează cu precădere numeroasele grupe de noduli limfatici și glanda tiroidă.

10.3.1.

Limfadenitele cervicale

10.3.1.1.

Limfadenita cervicală acută

Interesarea septică a numeroaselor grupe de noduli limfatici superficiali sau profunzi submandibulari, submentonieri, tirohioidieni, subhioidieni, retrofaringieni, carotidieni etc. are mai rar o sursă de inoculare regională, cutanată, și mai frecvent una bucală, otorinologică sau generală (13).

Din punctul de vedere al evoluției clinice (vezi 2.3.2 — „Semiologia bolilor chirurgicale ale nodulilor limfatici"), este de remarcat tendința către interesarea inițială a unui singur nodul, care se mărește de volum, capătă o consistență fermă, elastică, devine dureros, pentru ca apoi procesul să prolifereze, cuprinzînd nodulii limfatici învecinați, să evolueze către supurație, transformîndu-se în cele din urmă într-un adenoflegmon. Datorită dispoziției aponevrozelor cervicale, răspîndirea procesului flegmonos este oarecum limitată și orientată în funcție de acestea către lojile superficiale submandibulară sau suprasternală, către loja vasculară în lungul tecii carotidiene, către lojile previscerale între trahee și mușchii subhioidieni, loji în care se găsește și glanda tiroidă, sau profund, retrovisceral, între esofag și fascia prevertebrală. De remarcat că în adenoflegmonul profund semnele inflamatorii clasice lipsesc, tardiv devenind evidentă înroșirea pielii. În general, flegmonul propriu-zis care interesează spațiile celuloase supra- și subhioidiene are centrul în regiunea gonionului, de unde poate difuza către regiunile submandibulară, carotidiană și parotidiană (11). La clasicele semne generale, care de obicei indică o situație îngrijorătoare, cu atît mai mult, cu cît există riscul difuzării septice mediastinale, se adaugă semnele pendinte de compresiunea pe care procesul septic o exercită asupra structurilor cervicale.

Deși rar întîlnită în epoca actuală, datorită medicației antimicrobiene, trebuie totuși evocată posibilitatea dezvoltării unui flegmon cu aspect și evoluție caracteristice, cunoscut sub numele de „flegmonul Reclus (Paul)" sau „flegmonul lemnos". Este vorba de o supurație cervicală cu evoluție torpidă care cuprinde întreaga regiune a gîtului, între mandibulă, clavicule și marginile mușchilor trapez. Este o infecție nespecifică, datorată unor germeni cu virulență diminuată, astfel încît nu evoluează către supurație, ci numai către formarea unei tumefacții cu o duritate deosebită, care se conturează progresiv, în absența semnelor locale și mai ales generale, specifice evoluției unui flegmon.

10.3.1.2.
Limfadenita cervicală cronică

Inflamația cronică a nodulilor limfatici — teoretic posibilă în urmările oricărei agresiuni microbiene — îmbracă forma unui nodul, cel mai adesea solitar, crescut ușor de volum, de consistență normală, indolor (vezi 2.3.2 — „Semiologia bolilor chirurgicale ale nodulilor limfatici"). Prototipul adenopatiei cronice cervicale este însă oferit de *infecția tuberculoasă,* cel mai adesea plurinodală, interesînd uni- sau bilateral lanțuri de noduli, în diferite faze evolutive (vezi 1.1.2.1 — „Tuberculoza") — deși fiecare nodul trece practic prin toate acestea —, proces însoțit adeseori de periadenită și fistulizare finală.

10.3.2.
Tiroiditele

Procesul inflamator care se grefează pe o glandă tiroidă normală este definit ca o „tiroidită"; atunci cînd același proces survine pe o glandă hipertrofică, poartă denumirea de „strumită".

10.3.2.1.
Tiroidita acută

Tiroidita acută face parte dintre procesele inflamatorii ale gîtului și se manifestă prin semne generale și locale. În general procesul inflamator survine mai ales la femei tinere, în cursul unei infecții microbiene sau virale, cu focare identificabile sau nu.

Clinic, tiroidita sau strumita debutează brusc, pe fondul fenomenelor generale septice, cu creșterea rapidă și globală de volum a glandei tiroide, care devine dureroasă, mai ales la mișcările de deglutiție; durerea iradiază pe traiectul ramurilor plexului cervical. În funcție de volumul tumefacției tiroidiene, se instalează fenomenele de compresiune, marcate de disfagie, disfonie și dispnee. Rareori procesul inflamator poate ajunge la supurație.

În cadrul tiroiditelor acute, De Quervain (Fritz) a descris, ca o entitate aparte, dat fiind structura sa histologică (caracter granulomatos, bogată în celule gigante) (14), **tiroidita granulomatoasă,** pseudotuberculoasă, care ar fi de natură microbiană sau virală (virus analog celui incriminat în parotidită) (10). Practic, această entitate nu are o simptomatologie aparte, manifestîndu-se tot prin hipertrofie glandulară dureroasă, cu difuzare otalgică. Este agravată în evoluție de eventuala administrare de hormon tireostimulant (10).

10.3.2.2.
Tiroiditele cronice

Tiroiditele cronice specifice — **tuberculoasă sau luetică** — sînt excepții. În schimb, inflamațiile cronice nespecifice ale tiroidei sînt mai frecvente.

Tiroidita limfomatoasă, sau limfoplasmocitară, sau boala Hashimoto (Hakaru) apare la tineri și aproape exclusiv la femei. Este considerată o boală autoimună cu hipersensibilizare la anticorpi tiroidieni, la care se adaugă o carență în vitaminele A și D.

Clinic, se produce o creștere progresivă, moderată și globală de volum a glandei, care își păstrează forma și dobîndește o consistență particulară, „ca de cauciuc" (15). Evoluția bolii este lungă, cu puseuri repetate, în care țesutul fibros invadează treptat glanda, putîndu-se instala mixedemul (10).

Tiroidita fibroasă, sau lemnoasă, sau boala Riedl (Bernhardt Moritz Carl Ludwig) este caracterizată prin invadarea glandei de către țesutul fibros, care o transformă într-o carapace; deși prezintă fenomene inflamatorii reduse, aceasta are în schimb pregnante fenomene compresive de vecinătate, care practic domină simptomatologia procesului.

10.4.

Afecţiuni tumorale

Tumorile regiunii gîtului sînt variate ca origine şi din punct de vedere topografic ele pot fi clasificate în laterale — afectînd orice structură, dar cu precădere pe aceea a sistemului limfatic — şi mediane, care constituie majoritatea şi sînt pendinte de corpul tiroid.

10.4.1.

Tumorile limfatice

Regiunea gîtului este deosebit de bogată în vase şi noduli limfatici, care se varsă în marea venă limfatică şi în canalul toracic, drenînd regiunile superficiale ale feţei, căile aeriene şi digestive superioare. În afara aspectelor inflamatorii (vezi 10.3 — „Boli inflamatorii"), există şi o specificitate clinică ce dictează diferenţierea în tumori benigne şi maligne.

10.4.1.1.

Tumorile benigne

La nivelul gîtului, păstrează caracterele generale ale oricărei tumori de acest fel (vezi 1.5 — „Tumorile"), prezentînd semne clinice variate în funcţie de volumul lor şi, ca atare, de fenomenele de compresiune pe care le determină. La acestea sînt de luat în considerare semnele de suferinţă coexistentă a organelor supra- sau subiacente, toracice sau bucofaringiene (11).

10.4.1 2.

Tumorile maligne

Reprezintă în general o masă indurată, cu noduli în general mai mari de 2 cm (11). Dacă procesul tumoral apare la un copil, adolescent sau tînăr, cuprinzînd mai mulţi noduli, poate sugera diagnosticul de boală Hodgkin sau de limfosarcom; dacă apare după vîrsta de 40—50 de ani, sugerează prezenţa unui cancer de gură, nazofaringe, buză sau chiar de esofag. Cînd este situată supraclavicular sau scalenic, adenopatia de aspect tumoral poate fi secundară unui neoplasm toracic, mamar sau gastric. Menţionăm cîteva forme clinice, mai caracteristice, pe care le poate îmbrăca malignitatea la acest nivel.

Limfogranulomatoza malignă sau boala Hodgkin (Thomas) este o reticulopatie cu aspect citohistologic inflamator, dar cu evoluţie clinică malignă, cu adenopatie întinsă şi cu posibilitate de ulcerare tegumentară, avînd însă ca notă caracteristică interesarea concomitentă a întregului sistem limfatic (11). În privinţa localizării bolii la nivel cervical, aceasta se manifestă printr-o poliadenopatie generalizată bilaterală, nedureroasă, care deformează apreciabil regiunea şi care antrenează rapid fenomene de compresiune.

Limfosarcomul afectează iniţial un singur nodul cervical, care creşte rapid de volum, înglobînd şi pe cei din vecinătate și transformînd întreaga regiune într-o masă voluminoasă, deformată, pseudofluctuentă sau dură, aderentă profund, dar mobilizabilă în bloc. Evoluția este rapidă către aderență și ulcerație tegumentare.

Epiteliomul branhial este o tumoare difuză neregulată care se dezvoltă aproape exclusiv la bărbați cu vîrsta peste 50 de ani, în partea laterală a regiunii, în vecinătatea osului hioid, de care aderă. Debutul este insidios, părînd la început un nodul dur situat sub gonion, proces care treptat cuprinde toată jumătatea respectivă a gîtului, însoțindu-se de fenomene de compresiune.

10.4.2.

Tumorile glomice

Glomusul (lat.=ghem) sau corpusculul carotidian, denumit și corpusculul retrocarotidian, este o formațiune de structură nervoasă, care, împreună cu nervii aferenți, constituie sistemul reflexogen depresor sinocarotidian (7). Glomusul este situat la bifurcația arterei carotide primitive, de care este aderent embrionar (19), la nivelul osului hioid, sau deasupra, ori la nivelul cartilajului tiroid (18) (fig. 10.4.1).

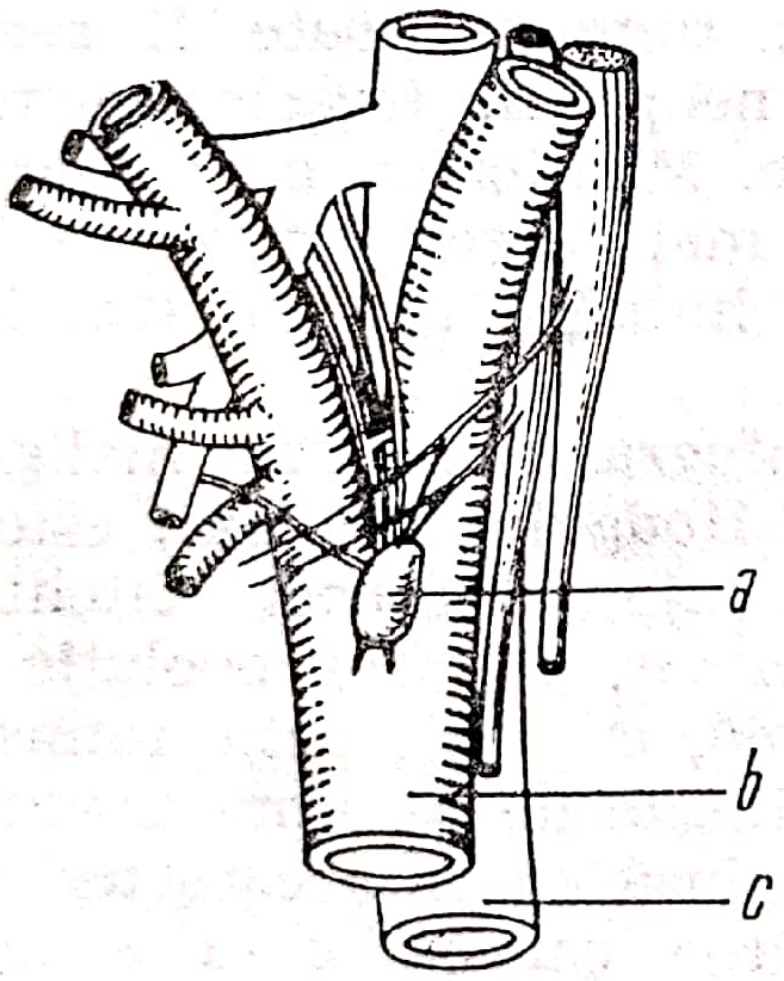

Fig. 10.4.1. — Contextul vascular al glomusului carotidian *(după Testut-Jacob).*

a — glomusul carotidian; *b* — artera carotidă primitivă; *c* — vena jugulară internă.

Normal, regiunea carotidiană este mascată de masa mușchiului sternocleidomastoidian, care o depășește către linia mediană, astfel încît corpusculul, la dimensiunile sale normale — cît cele ale unui bob de grîu —, nu poate fi perceput palpatoriu. Dezvoltarea sa tumorală se face însă lent, cu păstrarea caracterelor de benignitate; identificarea leziunii este posibilă fie pe baza fenomenelor hemodinamice determinate de compresiunea tumorală exercitată asupra peretelui bifurcației carotidiene, fie, atunci cînd tumoarea a ajuns la un volum mai mare (chiar cît un ou) (11), prin palparea neoformațiunii, care este mobilă în sus lateral, dar nu și vertical, prezentînd efect pulsatil și suflu sistolic. În unele cazuri, în funcție de dezvoltarea tumorii, se pot asocia semne legate de înglobarea și, respectiv, compresiunea nervilor vag și hipoglos (19).

10.4.3.

Tumorile tiroidei

Mărirea de volum globală sau parțială a glandei tiroide, denumită și gușă (lat. *geusiae*=gîtlej), cu aspect tumoral uni- sau bilobar și cu variate zone de consistență, este manifestarea constantă în suferințele chirurgicale ale acestei glande. Este denumită și strumă, atunci cînd aspectul tumoral este neregulat (7). Situarea topografică a acesteia în regiunea ventrală a gîtului, înaintea și pe părțile laterale ale segmentelor cervicale ale conductelor aerian și digestiv, între cele două regiuni carotidiene (17), acoperită fiind de teaca peritiroidiană și apoi, din profunzime către suprafață, de planurile musculare învelite în aponevrozele respective (fig. 10.4.2), face dificilă delimitarea unei glande de volum normal și chiar a uneia care prezintă o hipertrofie moderată și, mai ales, limitată în grosimea unui lob tiroidian. Din acest motiv, o serie de explorări paraclinice se execută acum de rutină, în scopul precizării aspectului morfofuncțional al glandei, ori de cîte ori o suferință a acesteia este suspectată. Desigur, explorarea unei glande cu o funcționalitate atît de complexă, cum este tiroida, cuprinde numeroase examene și dozări de laborator de interes endocrinologic, care nu fac însă obiectul explorărilor curente de interes chirurgical.

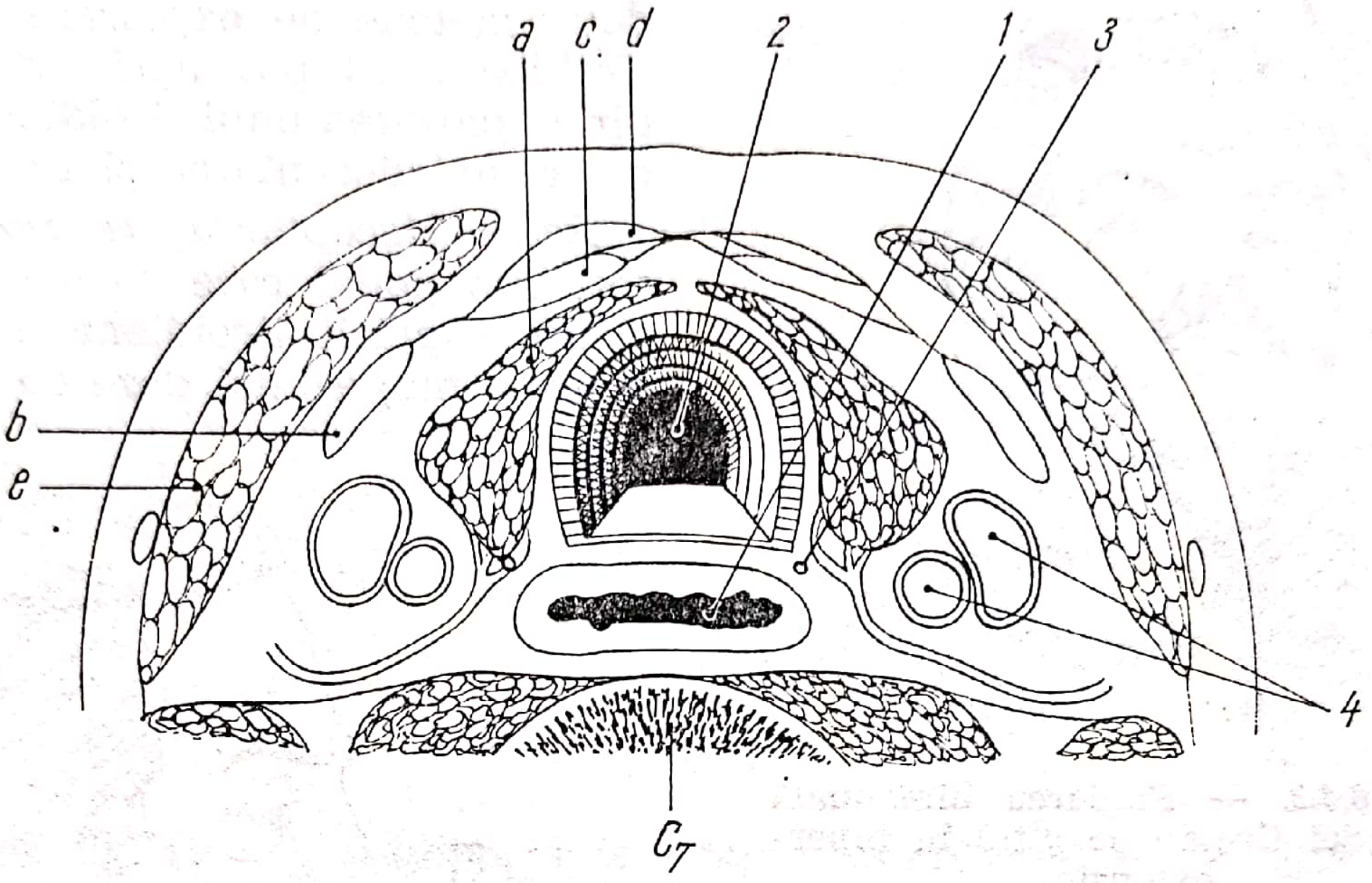

Fig. 10.4.2. — Planurile musculare de înveliș ale glandei tiroide (secțiune transversală la nivelul vertebrei C_7).

1 — esofagul; *2* — traheea; *3* — nervul recurent; *4* — pediculii vasculari jugulocarotidieni; *a* — glanda tiroidă; *b* — m. sternocleidohioidian; *c* — m. omohioidian; *d* — m. sternohioidian; *e* — m. sternocleidomastoidian.

Explorarea clinică. Pentru a înlesni identificarea glandei tiroide în ansamblul său, este indicată efectuarea examenului pe gîtul în hiperextensie, mișcare prin care convexitatea imprimată rahisului cervical împinge către înainte conductul traheolaringian și, prin aceasta, lobii tiroidieni; în plus, această poziție favorizează identificarea și prin îndepărtarea concomitentă a celor doi mușchi sternocleidomastoidieni. Examinatorul se așază înapoia bolnavului și palpează regiunea ventrală a gîtului dinainte-înapoi, cu ambele mîini, policele fiind sprijinit pe apofizele cervicale, iar celelalte degete explorînd regiunea cervicală cuprinsă între furculița sternală și osul hioid (fig. 10.4.3). Patognomonic pentru apartenența tiroidiană a unei tumori dezvoltate ventral în regiunea gîtului este faptul că aceasta urmează în deglutiție ascensiunea fiziologică a traheii; de aceea, este indicat ca în momentul palpării glandei, concomitent, cel examinat să facă repetat mișcări de deglutiție (fig. 10.4.4).

Palparea identifică contururile lobilor tiroidieni, modificările de volum, de consistență, de mobilitate etc., ceea ce este cu atît mai ușor, cu cît glanda este mai crescută de volum.

În tumorile cu volum apreciabil sau în cele de volum mic, dar cu dezvoltare dorsală, trebuie luate în considerare manifestările datorate compresiunii formațiunilor anatomice învecinate — imediate sau mediate — și în special disfagia determinată de compresiunea esofagului, dispneea generată de compresiunea traheii și disfonia provocată de compresiunea nervilor recurenți.

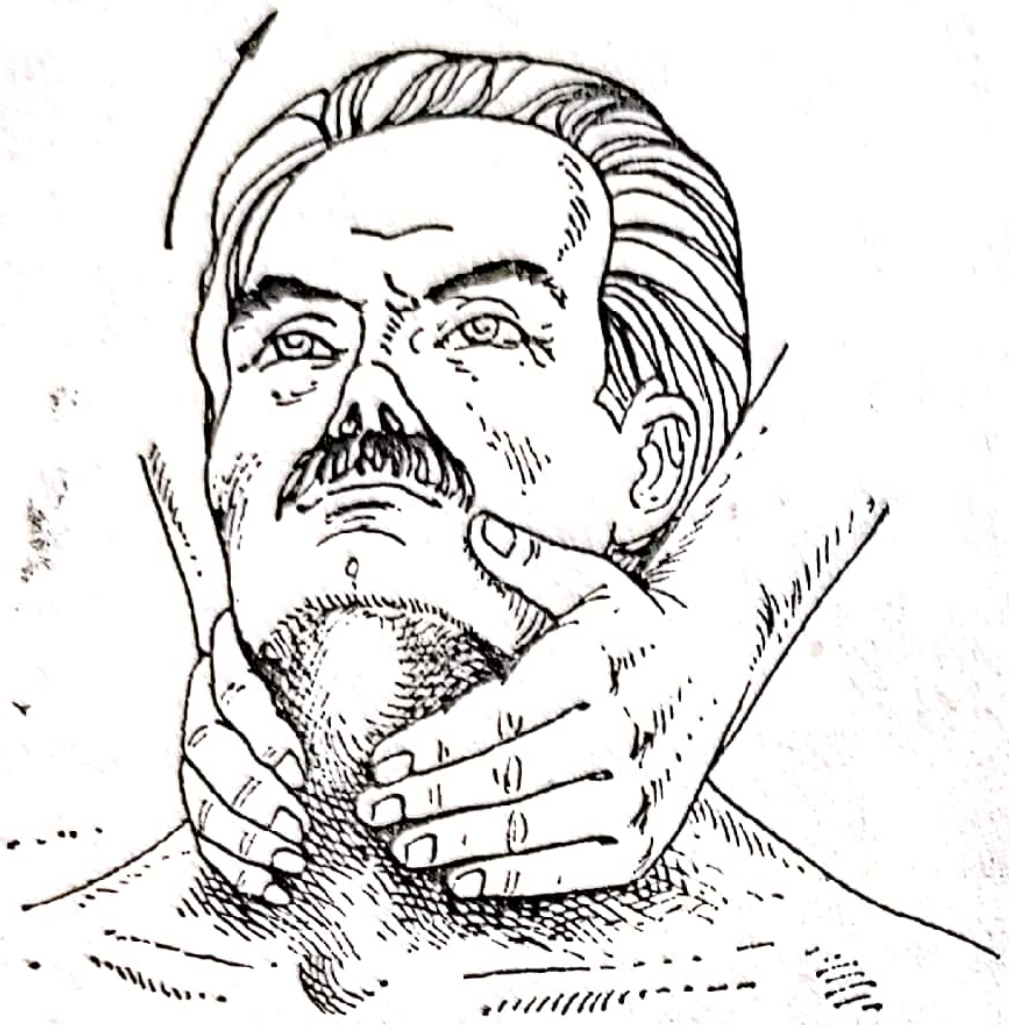

Fig. 10.4.3. — **Palparea bimanuală a glandei tiroide pe gîtul în hiperextensie.**

Fiecare dintre aceste semne indicate de suferința tiroidiană tumorală trebuie să facă obiectul unei explorări suplimentare, întrucît existența unor astfel de complicații compresive ridică probleme deosebite de tactică și tehnică operatorie.

Explorarea paraclinică pune la îndemîna examinatorului date suplimentare de valoare incontestabilă pentru diagnosticul și atitudinea terapeutică ce urmează a fi adoptată pentru toate bolile glandei tiroide, ca și pentru complicațiile compresive pe care acestea le-ar putea determina.

În primul plan al explorării paraclinice se situează examenul izotopic cu ^{131}I, care se bazează pe determinările ciclului iodului în organism și în special pe fixarea intratiroidiană a radioiodului. Se poate afirma că două metode de explorare izotopică tiroidiană nu pot lipsi actualmente din explorarea unui tiroidian, și anume radioiodocaptarea și scintigrama.

Radioiodocaptarea reprezintă un test funcțional care constă în aprecierea captării tiroidiene, exprimată în procente, a unei doze de radioiod, măsurătorile făcîndu-se la 2 și 24 de ore de la administrarea *per os* a substanței (16) (20). La 2 ore de la administrarea radioiodului glanda tiroidă normofuncțională captează 10—15% din doză, iar după 24 de ore, 20—25% din aceasta (fig. 10.4.5). Hipofuncția glandulară este marcată de o captare sub valorile normale (fig. 10.4.6) și, dimpotrivă, hiperfuncția glandulară este obiectivată de valori procentuale peste cele normale (vezi fig. 10.4.5), putînd ajunge sau



Fig. 10.4.4. — **Ascensiunea glandei tiroide în timpul deglutiției.**

chiar depăși procentul de 20 la 2 ore și pe cel de 60—70 la 24 de ore.

Scintigrafia sau *scintigrama* reprezintă un test morfofuncțional care oferă, pe lîngă detaliile arhitectonice ale glandei (fig. 10.4.7), și importante aspecte de funcționalitate viciată, exprimate în așa-numiții „noduli“ reci, calzi și fierbinți. Această metodă de explorare izotopică își certifică valoarea nu numai prin posibilitatea pe care o oferă în ceea ce privește stabilirea naturii suferinței tiroidiene, dar și prin aceea că reprezintă singurul mijloc de identificare a glandelor tiroide accesorii active, care pot fi situate pe o arie topografică largă (fig. 10.4.8) (suprahioidian, către baza limbii, pre- și subhioidian și mai rar retrosternal, deasupra cîrjii aortice) (17), fapt de mare importanță atunci cînd se execută exereza totală a țesutului tiroidian în boala canceroasă cu această localizare.

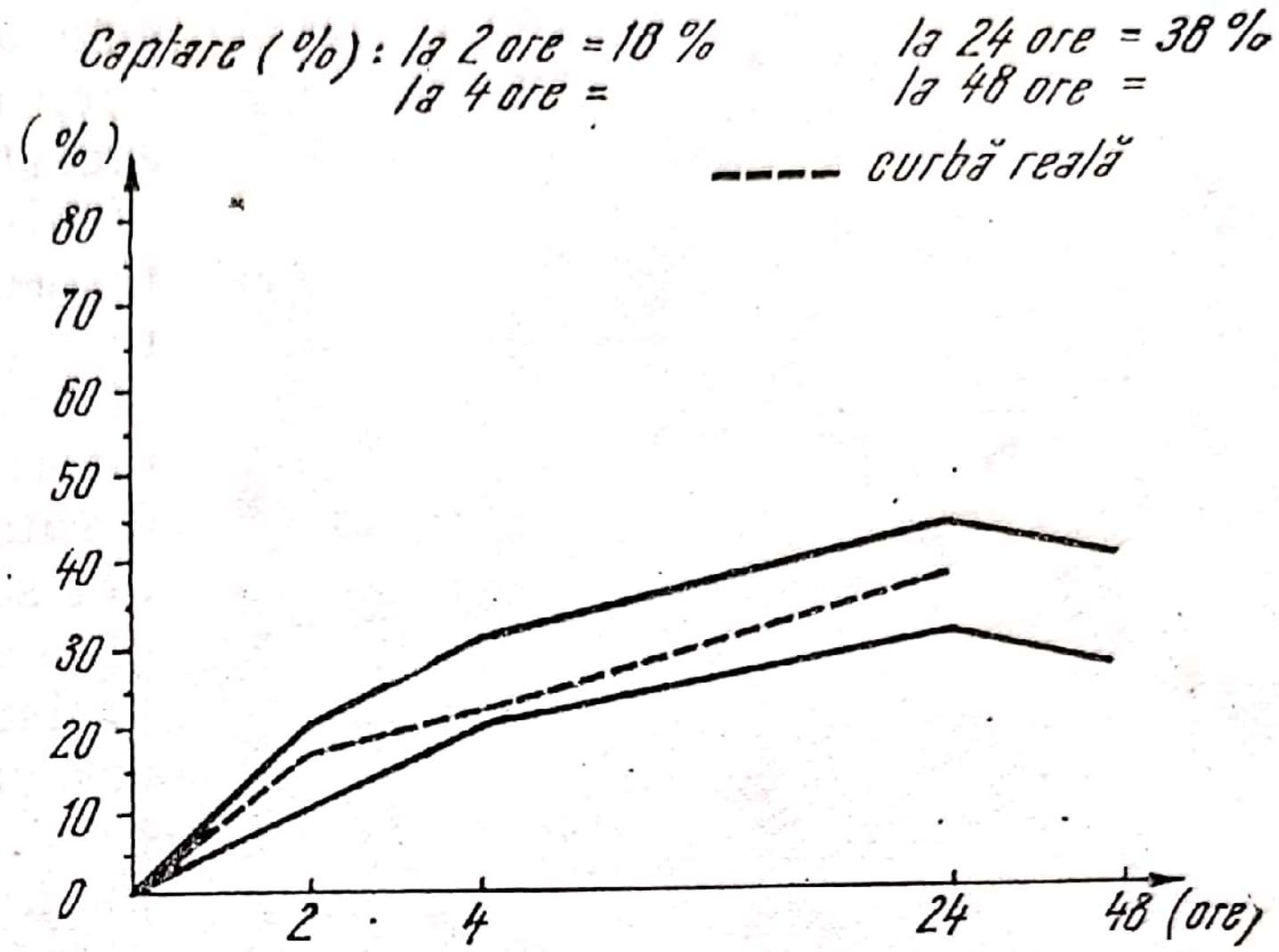

Fig. 10.4.5. — Radioiodocaptarea tiroidiană: captare în limite normale.

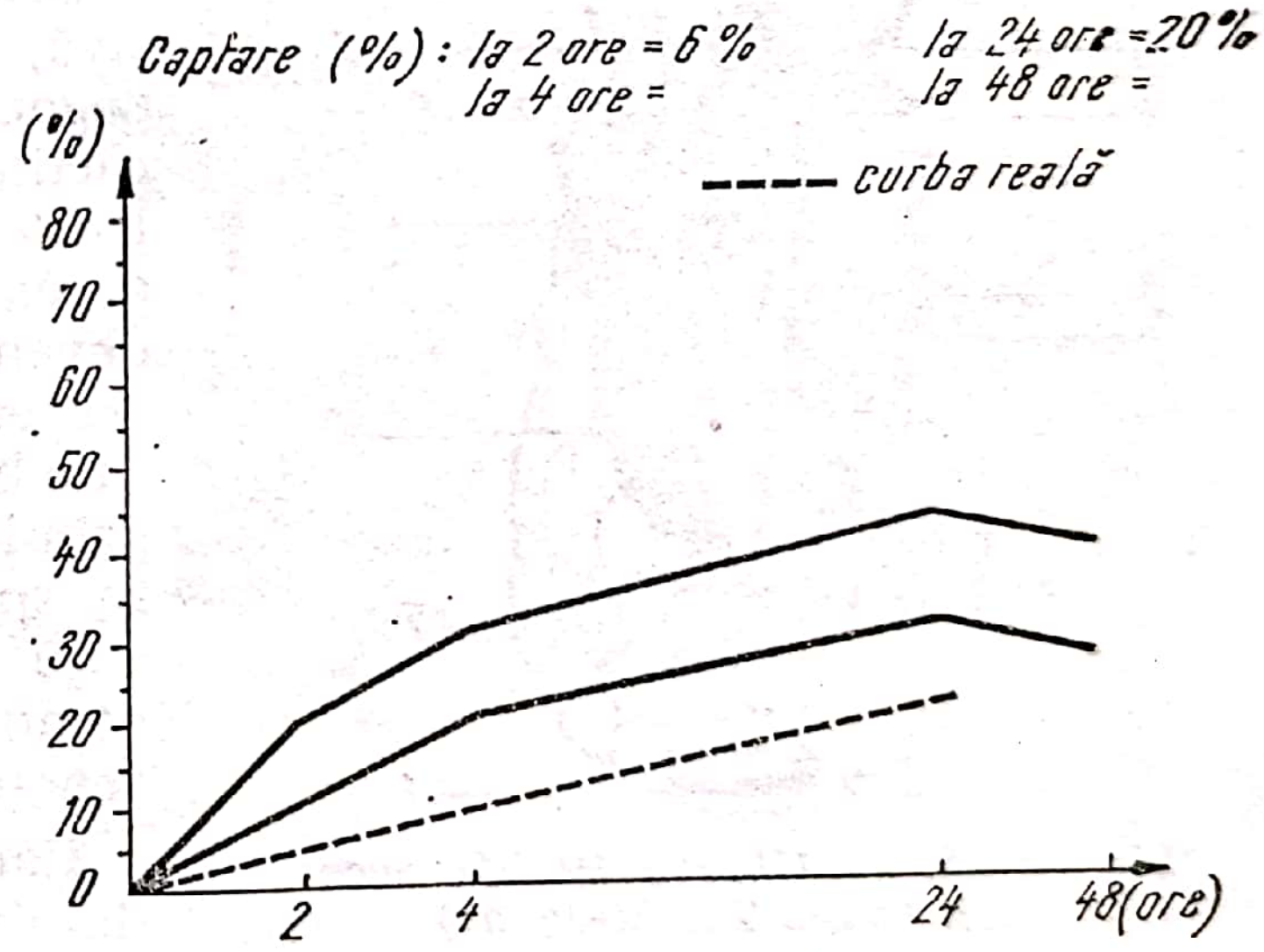

Fig. 10.4.6. — Radioiodocaptarea tiroidiană: captare subnormală.

Eventualitatea existenței unor tulburări funcționale asociate celor legate de hipertrofia tiroidiană și reprezentate mai totdeauna prin fenomene compresive impune examinarea directă a cauzei, întrucît, de multe ori, aceste tulburări nu sînt corespunzătoare volumului glandei, fie că



Fig. 10.4.7. — Scintigramă tiroidiană de aspect normal.

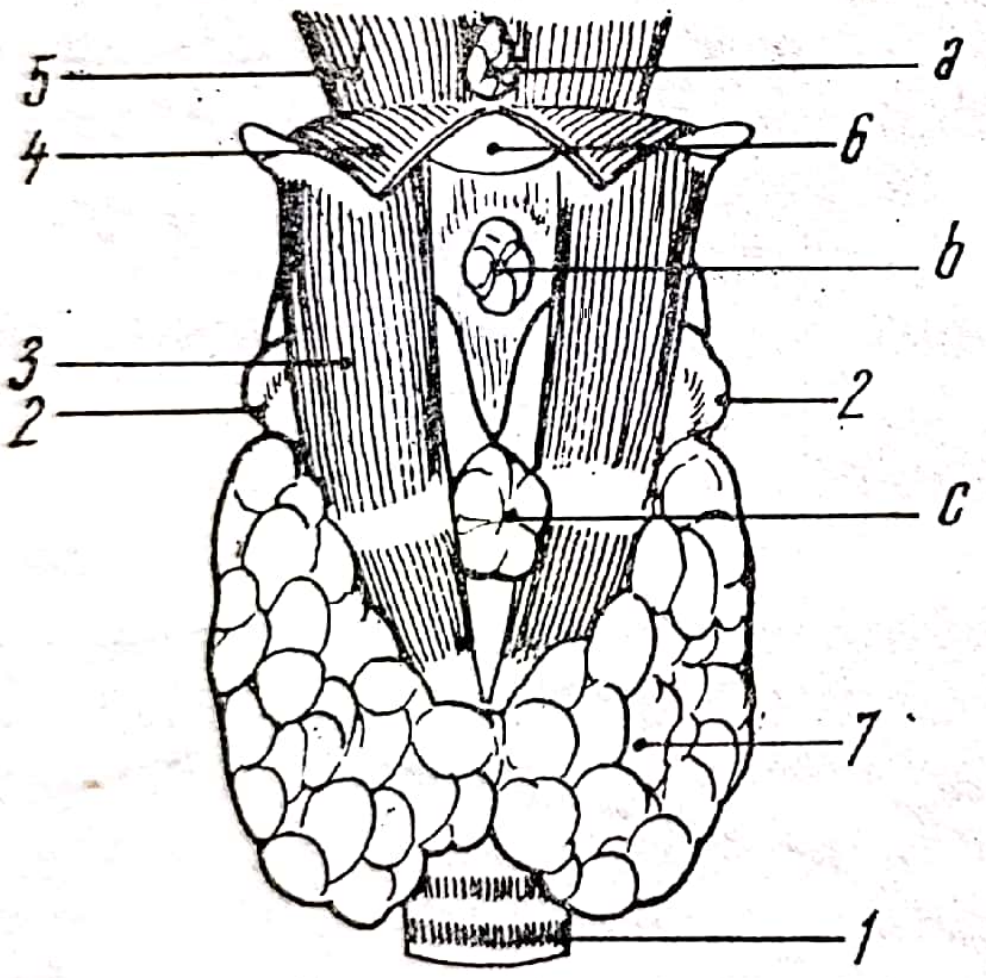

Fig. 10.4.8. — Glande tiroide accesorii (*după Testut-Jacob*).

1 — traheea; *2* — cartilajul tiroid; *3* — m. tirohiodian; *4* — m. milohioidian; *5* — m. geniohioidian; *6* — osul hioid; *7* — tiroida; *a* — glandă tiroidă accesorie suprahioidiană; *b, c* — tiroide accesorii subhioidiene.

ele există independent de aceasta, fie că sînt datorate dezvoltării unei tumori tiroidiene cu sediu sau dezvoltare dorsale și, deci, neidentificabilă la examenul regiunii ventrale a gîtului.

Examenul traheal. Dat fiind raportul direct dintre trahee și glanda tiroidă care înconjură 2/3 din circumferința conductului aerian, acesta este afectat în grad variabil de hipertrofia glandei, mai ales dacă aceasta datează de mai multă vreme. Manifestarea obișnuită a interesării traheale este dispneea — mai cu seamă la efort —, care, în cazuri extreme, poate ajunge la insuficiență respiratorie. Tulburările respiratorii moderate se datoresc în general deviației sau „scoliozei“ axului traheal în plan sagital prin dezvoltare tumorală unilaterală (fig. 10.4.9 *a*), deviație care însă nu modifică lumenul conductului. Rareori se produce turtirea în plan frontal prin compresiune mediană (fig. 10.4.9 *c*), datorită în special hipertrofiei istmice, sau turtirea transversală prin compresiune lobară bilaterală (fig. 10.4.9 *b*).

Compresiunea lentă, dar progresivă, a traheii poate fi urmată de o degenerescență grăsoasă a inelelor cartilaginoase, proces care se instalează lent și care este urmat de pierderea rezistenței acestora, traheea devenind astfel depresibilă în zona respectivă. Leziunea — denumită și traheomalacie — se manifestă prin insuficiență respiratorie marcată, în special în inspirațiile profunde, care pot determina chiar colabarea completă a conductului, marcată de fenomene asfixice (9) (11).

Rareori, în gușile de volum considerabil, fenomenele de compresiune pot afecta chiar laringele, după cum gușa plonjantă (fig. 10.4.10), care în timpul eforturilor de inspirație se angajează prin orificiul cranial al toracelui în mediastinul anterior (7), poate determina compresiuni pe trahee sau pe vasele mari de la baza gîtului. Aceste ultime fenomene pot fi cauzate și de dezvoltarea hipertrofică în mediastin a gușii endotoracice, care provine însă dintr-un lob al glandei sau din istmul tiroidian, de care este legată printr-un pedicul. Această formă poate fi identificată la examenul clinic, observîndu-se în momentul deglutiției exteriorizarea în parte sau în totalitate a porțiunii din glandă angajate retrosternal.

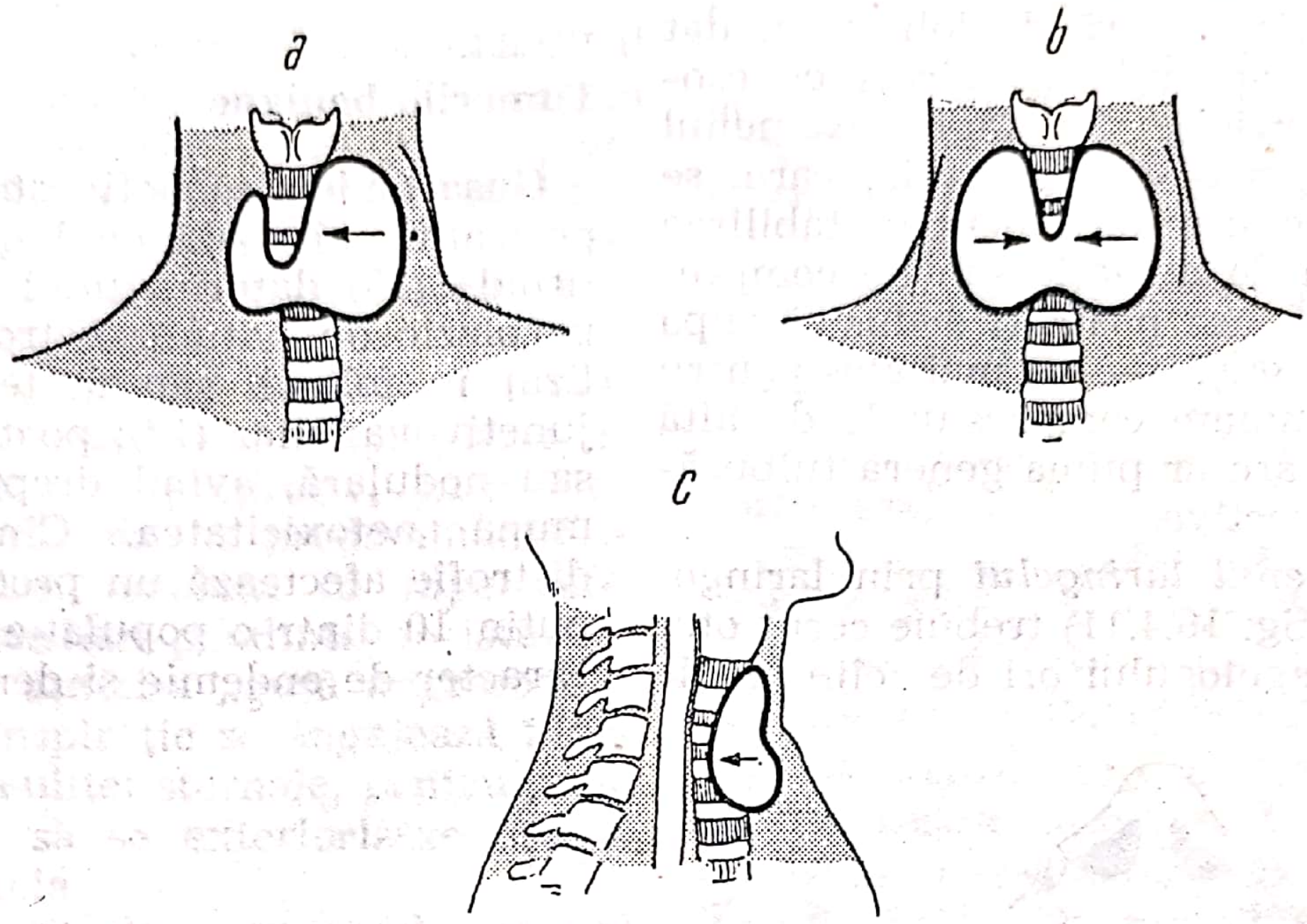

Fig. 10.4.9. — Deformări traheale prin compresiune tiroidiană.
a — deviația „scoliotică" a traheii; *b* — turtirea transversală bilaterală; *c* — turtirea frontală.

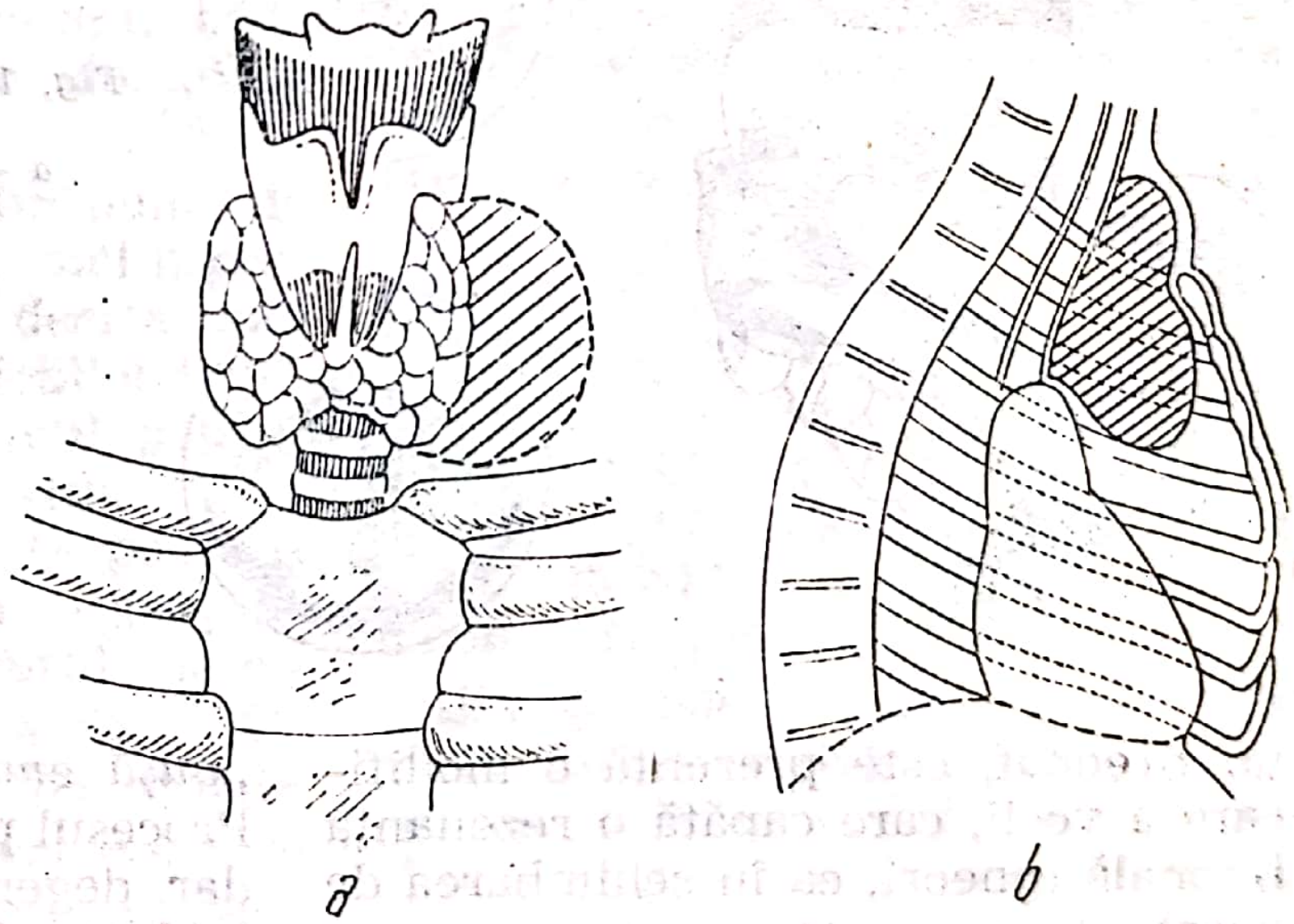

Fig. 10.4.10. — Gușa plonjantă (schiță radiografică). *a* — de față; *b* — de profil.

Se prea poate ca datorită volumului sau poziției fixe retrosternale a unei gușii hipertrofice aberante exteriorizarea să nu fie posibilă, devenind necesar pentru identificare un examen radiografic de față și profil, pe care se va putea constata matitatea retrosternală dată de prezența gușii (vezi fig. 10.4.10 *b*).

Examenul esofagului devine necesar atunci cînd la purtătorul unei guşi voluminoase apar fenomene disfagice — de obicei mai marcate în hipertrofia majoră de lob stîng, dat fiind şi raportul mai direct cu esofagul cervical. În fapt, examenul constă într-o esofagografie, care se face practic nu atît pentru stabilirea gradului de deviaţie sau de compresiune — care poate fi dedus şi după volumul guşii —, cît mai ales pentru a fi eliminate compresiunile de altă natură care ar putea genera tulburările respective.

Examenul laringelui prin laringoscopie (fig. 10.4.11) trebuie cerut otorinolaringologului ori de cîte ori, la un tireopat, este prezentă o modificare a vocii, care capătă o rezonanţă bitonală (uneori, ca în schimbarea de voce). Această stare este urmarea afectării de obicei a unuia dintre nervii recurenţi care drumuiesc pe faţa dorsală a lobilor tiroidieni, afectare ce constă în comprimarea sau chiar înglobarea sa în masa tumorală. Laringoscopic, se face următoarea constatare: coarda vocală afectată prin paralizia nervului recurent se află în poziţie paramediană sau intermediară.

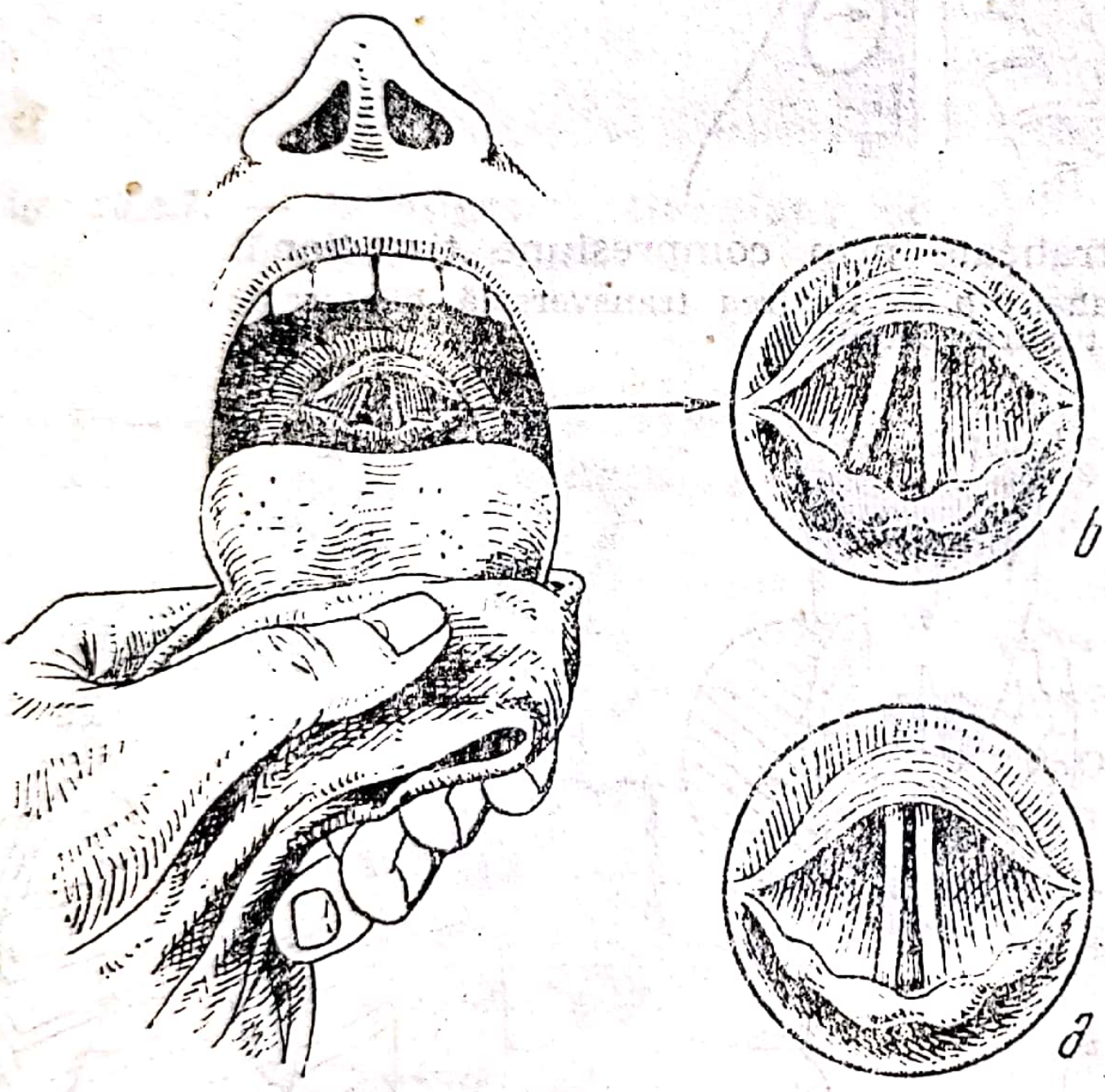

Fig. 10.4.11. — Examen laringoscopic.

a — coarde vocale normale; *b* — paralizia nervului recurent.

10.4.3.1.

Tumorile benigne

Guşa endemică defineşte orice hipertrofie epitelială benignă a glandei tiroide (15) datorită unui proces hiperplazic de natură distrofică, localizat în foliculi sau în ţesutul conjunctivovascular (13); poate fi difuză sau nodulară, avînd drept notă comună netoxicitatea. Cînd această distrofie afectează un procent de cel puţin 10 dintr-o populaţie, ea capătă caracter de endemie şi denumirea de *„guşă endemică tireopată“* (10) (14). Procesul patologic poate suferi secundar degenerescenţe variabile — coloidală, chistică, vasculară etc. —, ceea ce imprimă şi unele caractere anatomoclinice de specificitate (16).

Guşa endemică se constată în anumite regiuni în care există o carenţă de iod în apa de consum, dar procesul poate apărea cu caracter sporadic şi în altele. Afectează cu precădere femeile într-o proporţie apreciabilă (de 8/1) şi se manifestă încă din copilărie, pentru a deveni evident la vîrsta adultă.

Caracterul clinic fundamental al guşii endemice constă în hipertrofia glandei, care poate interesa unul sau ambii lobi, luînd aspectul „în potcoavă" sau chiar inelar, în jurul traheii, şi putînd interesa concomitent tiroidele accesorii.

Forma obişnuită este aceea în care evoluţia procesului hiperplazic se face lent, dar progresiv, interesînd întreaga glandă, cu predominanţă pe un lob. De remarcat că hipertrofia lobului median pendinte de istm alcătuieşte aşa-zisa „guşă migratoare", care în inspiraţie se angajează îndărătul furculiţei sternale, pentru ca în expiraţie să se exteriorizeze deasupra acesteia.

Indiferent dacă procesul tumoral situat subtiroidian este median sau lateral şi indiferent de volumul său, apartenenţa la glanda tiroidă este lesne de verificat pe baza antrenării tumorii în mişcarea de deglutiţie (vezi fig. 10.4.4).

Pentru a putea vorbi din punct de vedere clinic de existenţa unei hipertrofii tiroidiene benigne, deci a unei guşi, trebuie ca volumul lobilor tiroidieni să depăşească volumul policelui persoanei examinate (10).

Indiferent de volum, guşa poate fi difuză — forma obişnuită — sau nodulară, păstrîndu-şi conturul caracteristic, deşi consistenţa poate fi diferită. Pielea este mobilă pe tumoare, care îşi păstrează o perfectă mobilitate laterală, dar este practic imobilă vertical. Guşa voluminoasă deplasează în sens cranial cartilajele tiroide, care ajung pe o linie echimandibulară (9). După o evoluţie de obicei îndelungată, în care, în afara deformării regiunii, alte manifestări ale bolii pot lipsi, este posibilă apariţia fenomenelor de compresiune amintite mai înainte. Dealtfel, endemia tireopată cuprinde trei grade de distrofie, cu diferenţieri clinice evidente.

Distrofia de gradul I sau forma oligosimptomatică este o formă de suferinţă a 4/5 din populaţia afectată, şi aceasta indiferent de volumul şi forma anatomoclinică a guşii.

Distrofia de gradul II sau forma endocrinopată este caracterizată prin adăugarea unor fenomene clinice de hipo- sau hiperfuncţie endocrină, inclusiv tiroidiană.

Distrofia de gradul III sau forma neuropată este caracterizată prin diverse leziuni, între care predomină cele ale sistemului nervos central (9).

Guşa toxică. Impregnarea exagerată a organismului cu hormoni tiroidieni, ca urmare a unei secreţii şi liberări excesive, determină o serie de manifestări patologice care alcătuiesc sindromul de tireotoxicoză, prezent în orice formă de hipertiroidie (15). Asocierea cvasiconstantă a unui grad de hipertrofie tiroidiană permite, în funcţie de caracterul acesteia, distingerea a două forme principale de hipertiroidie: forma în care un factor extratiroidian stimulează global parenchimul glandular şi forma în care există numai unul sau mai mulţi noduli autonomi, hipersecretanţi.

Din prima formă fac parte *boala Basedow (Karl Adolf von)* — cea mai frecventă dintre hipertiroidii (80—90% din cazuri) — şi *guşa basedowifiată sau boala Marie (Pierre)*, în care fenomenele de tireotoxicoză survin la un guşat asimptomatic, deşi boala are o evoluţie de cel puţin 5 ani.

Din cea de-a doua formă face parte *adenomul tiroidian toxic* sau *boala Plummer (Henry Stanley)*.

care pare a fi responsabilă de un procent de 10—20 din tireotoxicoze (3).

Manifestările guşii toxice sînt variate şi complexe, unele dintre ele neavînd pînă în prezent o explicaţie fiziopatologică certă. Faţă de determinismul lor, în lumina cunoştinţelor actuale manifestările bolii pot avea o cauză tiroidiană tireotoxică sau una extratiroidiană.

Întreaga simptomatologie are ca punct de plecare creşterea importantă a oxidărilor celulare care se produc sub influenţa cantităţii sporite de hormon tiroidian. Hiperoxidarea conduce la creşterea producţiei termice, însoţită de tulburarea apreciabilă a metabolismului bazal (=cantitatea de căldură produsă de organism în repaus fizic şi psihic şi în echilibru termic). Creşterea metabolismului celular augmentează catabolismul proteinelor şi lipidelor — proces urmat de diminuarea activităţii musculare, manifestă în special la nivelul inimii, al cărei debit creşte pe seama accelerării pulsului. Tireotoxicoza are cert o influenţă negativă asupra activităţii cerebrale, dar mecanismul acestei influenţe este încă neelucidat (19).

Semnele tireotoxice sînt comune tuturor formelor clinice de hipertiroidie şi sînt urmarea excesului de hormon tiroidian produs — conform concepţiei imunologice asupra tireotoxicozei, în general, şi asupra bolii Basedow, în special — de o agresiune tiroidiană, care ar elibera în circulaţie o fracţiune antigenică ce declanşează generarea de anticorpi de către sistemul limfocitar. Unul dintre aceştia — LATS *(long acting thyroid stimulator)* —, care nu este de origine hipofizară şi care pare a aparţine grupului de imunoglobuline, exercită o acţiune stimulantă asupra tiroidei şi, prin aceasta, declanşează boala (12) (13) (19). Astfel declanşat, sindromul tireotoxic se caracterizează prin două categorii de simptome (13):

Simptomele metabolice privesc în special echilibrul ponderal şi termoreglarea.

a) *Pierderea ponderală* constituie un simptom cvasiconstant şi precoce în tireotoxicoză, cu forme variate de manifestare. În unele cazuri bolnavul pierde brusc, în 2—3 luni, 20—30 kg (18); alteori, slăbirea se face lent şi progresiv, în ciuda unei polifagii aparent paradoxale.

b) *Tulburările de termoreglare* — urmare a sindromului hipermetabolic — se referă la termofobie, datorată senzaţiei permanente de căldură pe care o are bolnavul, obiectivată prin transpiraţii abundente, mai ales ale mîinilor, permanent calde şi umede, precum şi la starea de subfebrilitate.

Simptomele simpaticotonice se manifestă cu precădere la nivelurile cardiovascular, neuromuscular şi digestiv şi sînt datorate neuroexcitaţiei produse de hormonii tiroidieni (13).

a) *Simptome cardiovasculare.* Manifestarea majoră este *tahicardia* — element de primă importanţă diagnostică, în absenţa căruia practic nu se poate vorbi de hipertiroidie, acest semn făcînd parte din tetrada clasică a bolii Basedow (guşă+tahicardie+exoftalmie+scădere în greutate) (9).

Tahicardia, la un ritm de 120—150 bătăi/min., este permanentă — diurnă şi nocturnă — şi este accentuată de efort sau factori emotivi. Ea constituie adeseori primul element de manifestare a bolii. Auscultatoriu, tahicardia din hipertireoză prezintă un caracter particular, în sensul că bătăile cardiace sînt puternice, cu şoc apexian violent, cu pulsaţii puternice, evidente în arterele periferice, iar tensiunea arterială prezintă diferenţiala mărită (13).

b) *Semnele nervoase* au ca expresie clinică, în primul rînd, *tremurăturile fine*, de aspect vibratoriu, evidente în special la extremități, nivel la care sînt maximale. Identificarea acestora se face cu ușurință dacă bolnava este pusă să întindă mîna cu degetele răsfirate „în evantai". (Utilizăm femininul, ținînd seama de preponderența bolii la acest sex.)

c) Caracteristice pentru tireotoxicoză sînt și *tulburările psihice*, marcate de modificări de comportament, cu nervozitate excesivă, emotivitate, treceri bruște de la o stare la alta etc. (18).

d) *Semnele musculare* — uneori sub forma oboselii generale, alteori mai pregnante la nivelul centurii pelviene — sînt remarcate și ele: bolnava urcă treptele unei scări cu dificultate sau nu poate să se ridice de pe scaun fără a se sprijini în mîini [semnul Froment (Jules)].

e) *Semnele digestive* se traduc printr-un sindrom diareic (3—4 scaune pe zi).

Semne genitale. Mai puțin constante pentru oricare dintre formele de tireotoxicoză, unele manifestări sînt totuși de luat în considerare pentru completarea tabloului clinic. La femei pot surveni menometroragii, iar la bărbat, astenie sexuală.

Semnele extratiroidiene se traduc prin oculopatie și dermopatie, nereproductibile prin administrarea de hormon tiroidian și care sînt specifice bolii Basedow și gușii basedowifiate (19), nemaiifiind întîlnite în nici o altă formă de hipertiroidie (13).

Oculopatia include sindromul palpebroretractil și exoftalmia edematoasă.

a) *Sindromul palpebroretractil* este o falsă exoftalmie, lipsită de semne funcționale, cu indice exoftalmometric Hertel normal (14—18 mm), datorat retracției pleoapei superioare ca urmare a unei hipertonii tiroxinosimpatice, care produce spasmul mușchiului striat ridicător al pleoapei. În acest mod, fanta palpebrală se lărgește, evidențiindu-se cercul alb pericornean, care conferă privirii aspectul caracteristic — strălucitoare și tragică (fig. 10.4.12). Acest sindrom este prezent în 80% din cazurile de oculopatie tireotoxică (13).

b) *Exoftalmia* este prezentă la peste 30% din bolnavii cu tireotoxicoză (12). Pare a fi datorată unui principiu exoftalmic izolat dintr-o



Fig. 10.4.12. — Sindromul palpebroretractil — formă a oculopatiei tireotoxice.

fracțiune gammaglobulinică sau unui factor de origine hipofizară (3) (8). Este de obicei simetrică, axială și poate fi reductibilă prin presiunea globilor oculari. Este datorată creșterii de volum a țesuturilor periorbitare prin depunerea de grăsime în mușchii periorbitali și țesuturile vecine. Protruzia oculară produce eversia pleoapei inferioare și, eventual, pareză de oculomotor cu diplopie; se însoțește de senzația de corp străin, cu lăcrimare și fotofobie (13). Exoftalmometria arată valori de 20—25 mm.

Exoftalmia se însoțește și de un deficit de motricitate oculară, datorat intoxicației tiroxinice a fibrelor musculare striate. Se produce dissinergie între mișcarea pleoapei superioare și cea a globului ocular [semnul Graefe (Friedrich Wilhelm)], astfel încît pleoapa nu se coboară atunci cînd ochiul privește în jos (9), ca și o insuficientă convergență a globilor oculari în privirea de aproape [semnul Moebius (Paul Julius)].

Într-o fază avansată, exoftalmia poate dobîndi un caracter *edematos malign*, prin creșterea de 3—5 ori a volumului normal al musculaturii oculare extrinsece, datorită depunerii de grăsimi, apă și reziduu uscat (12). Exoftalmia malignă poate evolua în afara oricărui alt semn de tireotoxicoză. Protruzia oculară este apreciabilă, ireductibilă și asociată cu leziuni inflamatorii conjunctivale, care pot evolua către ulcerații și perforații ale corneei, prin faptul că pleoapele nu mai pot obtura fanta palpebrală [bolnava doarme cu ochii deschiși — semnul Stellwag (Carion von)].

Dermatopatia din hipertireoză sau mixedemul pretibial constă într-un edem dur, fără godeu, localizat pe fața ventrală a ambelor gambe, cu pielea uneori de culoare violacee, delimitat net cranial de un burelet proeminent. La bolnavii care prezintă această manifestare, dozarea LATS în sînge este pozitivă în 90% din cazuri (13).

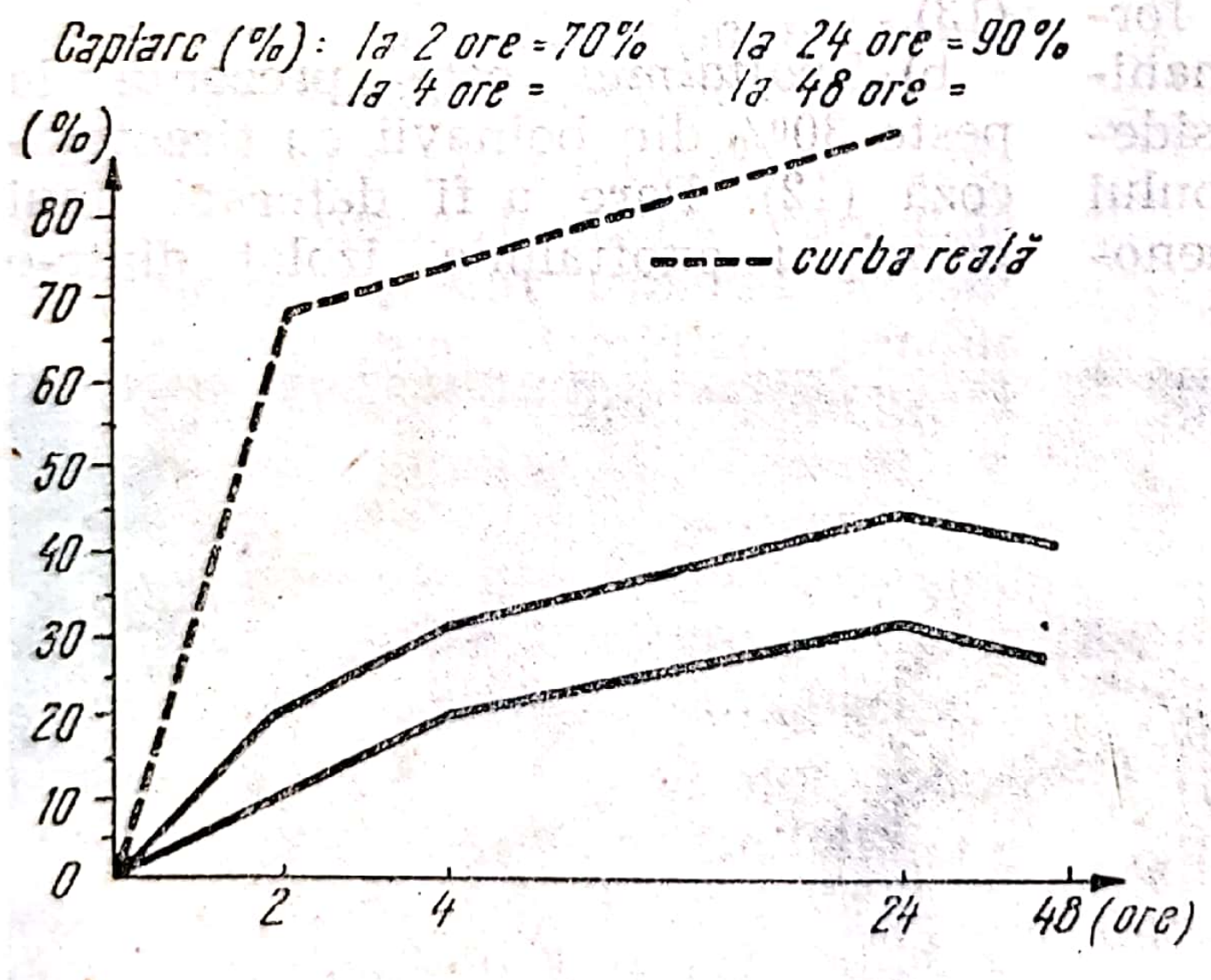

Fig. 10.4.13. — Test de iodocaptare supranormală în hipertiroidie.

Dacă bolnavul privește în sus, mișcarea globilor nu se însoțește de contracția mușchiului frontal și deci de plicaturarea pielii frunții [semnul Joffroy (Alexis)] (9).

Semnele clinice de hipertireoză sînt suficient de nete pentru a permite stabilirea diagnosticului pozitiv. O confirmare o oferă examenul scintigrafic. În hipertiroidia din boala

Basedow sau gușa basedowifiată, curba de iodocaptare este cu mult peste normal (fig. 10.4.13). Scintigrama orientează și mai precis asupra cantității de țesut hiperactiv, indicînd hiperfixația globală.

Pentru boala Plummer (adenomul toxic) — entitate responsabilă de 10—20% din cazurile de hipertiroidie, mai ales cînd adenomul este de volum mic și greu identificabil clinic —, examenul scintigrafic dă imaginea de „nodul cald“, cu o fixare aproximativ egală cu cea din țesuturile vecine (fig. 10.4.14), sau de „nodul fierbinte“, cu fixare mult mai bogată față de cea constatată în țesutul glandular de vecinătate.

10.4.3.2.

Tumorile maligne

Cancerul glandei tiroide se dezvoltă în majoritatea cazurilor (între 50 și 80%) (19) pe o gușă preexistentă, reprezentînd deci în fapt o gușă cancerizată. Leziunea survine în special la femei peste 50 de ani și reprezintă 0,5% din cancerele cu manifestare clinică (11).

Este caracteristic și edificator pentru diagnosticul de tumoare malignă tiroidiană faptul că o gușă latentă începe să crească brusc, modificîndu-și evident volumul în cîteva săptămîni și totodată consistența, devenind în zona degenerată — de obicei fiind vorba de un singur lob — dură, lemnoasă, corespunzînd din acest punct de vedere fazei de evoluție intracapsulară. Mai tardiv, în stadiul evolutiv extracapsular, procesul neoplazic invadează atît glanda — care devine neregulată, de aspect nodular —, cît și țesuturile vecine, astfel încît glanda aderă la piele și devine imobilă. Procesul infiltrativ determină, la rîndul său, prin interesarea filetelor nervoase, dureri violente, cu caracter intermitent sau permanent, iradiate pe întreg teritoriul cervical. Concomitent se produc fenomene de compresiune, care sînt — cel puțin inițial — unilaterale și în general de intensitate marcată, în discordanță cu volumul tumorii, ele putînd fi determinate uneori chiar de un nodul mic, abia palpabil. Adenopatia jugulocarotidiană și submandibulară este constantă și lesne palpabilă, mai ales prin utilizarea metodelor de relaxare a mușchiului sternocleidomastoidian.



Fig. 10.4.14. — Scintigramă tiroidiană: „nodul cald“ de hiperfixare în adenomul toxic.

În general, orice formațiune dură, indiferent de volumul ei, care crește cu repeziciune și care determină de timpuriu fenomene compresive trebuie să trezească suspiciunea unui proces neoplazic. Imaginea furnizată de investigația scintigrafică suplimentară, care pune în evidență existența „nodulului rece“ — imagine care reprezintă o lipsă totală de fixare a radionuclidului sau o fixare diminuată (fig. 10.4.15) — nu constituie un element de diagnostic diferențial major, întrucît numai 20%



Fig. 10.4.15. — Scintigrafie tiroidiană: „nodul rece“ în cancerul tiroidian.

din „nodulii reci“ sînt neoplasme tiroidiene, restul de 80% fiind adenoame pure sau degenerate coloidal (17)(21). Este evident că decizia diagnostică rămîne fundamentată, în special, pe datele obținute clinic și, mai ales, biopsic.

10.4.4.

Tumorile paratiroidelor

Glandele paratiroide, prin hormonul pe care îl secretă — parathormonul —, reglează calcemia și pragul de eliminare a fosfaților. Disfuncția glandulară este indusă în marea majoritate a cazurilor (peste 80%) de dezvoltarea unui adenom (=tumoare benignă încapsulată, care poate afecta una sau mai multe glande). În rest, suferința este datorată unei hiperplazii reacționale, care dă naștere așa-zisului hiperparatiroidism secundar, și numai în circa 2% din cazuri, cancerului acestor glande (6).

Tulburarea funcțională indusă de aceste leziuni se manifestă prin hiperfuncție glandulară cu efect hipercalcemiant, care se traduce atît printr-un sindrom biochimic, cît și printr-o varietate de sindroame clinice (6) (11).

Sindromul biochimic este caracterizat prin hipercalcemie, hipercalciurie și hipofosfatemie, cu hiperfosfaturie. Este posibil ca nici una dintre aceste componente să nu fie totdeauna prezentă, după cum nici valorile normale ale acestor constante nu pot exclude existența hiperparatiroidismului.

Sindromul clinic este variabil în funcție de determinarea prioritară a hiperparatiroidismului, întrucît semne nu totdeauna semnificative se pot evidenția la nivelul oricărui aparat sau sistem. Manifestarea majoră, atît ca expresie clinică, cît și ca frecvență, este observată la nivelul rinichiului și al sistemului osos (fig. 10.4.16).

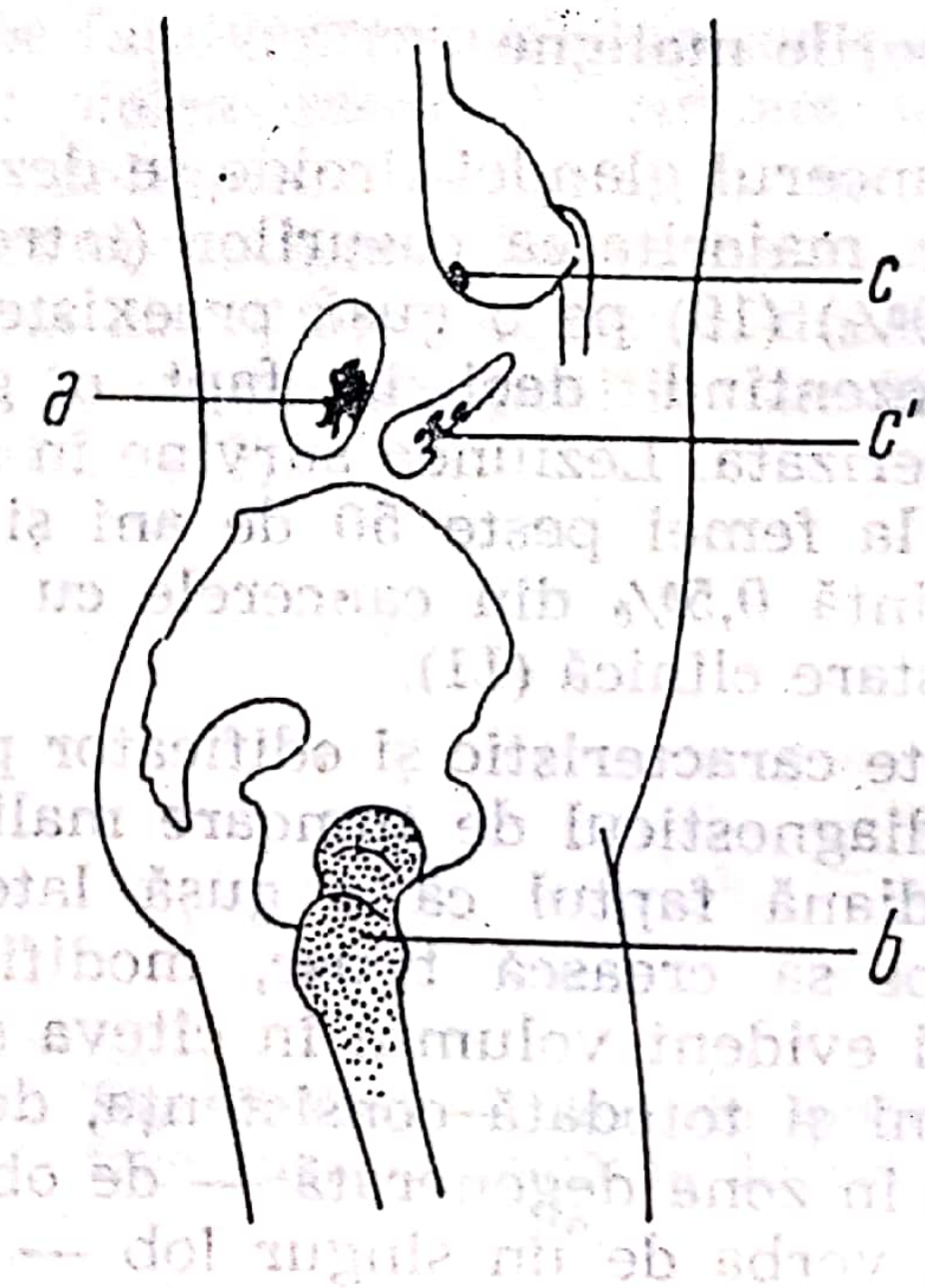

Fig. 10.4.16. — Determinările principale ale hiperparatiroidismului. *a* — renală (litiază); *b* — osoasă (demineralizare); *c* — digestivă (stomac și pancreas).

Sindromul renal. Hipercalcemia datorată secreţiei crescute de parathormon favorizează producerea calcifierii epiteliului tubular. Leziunile epiteliului, mergînd pînă la necroză, reprezintă punctul de plecare al litiazei, care în acest context etiopatogenic are de obicei caracter de malignitate, întrucît este multiplă, coraliformă, cu accentuată tendinţă la recidiva rapidă. Litiaza astfel produsă sau cu caracter de nefrocalcinoză este alcalină, fiind formată din fosfat, sau oxalat de calciu, sau din combinarea acestor două elemente (mixtă) — oxalofosfatică.

Statistic, 7 din 10 bolnavi cu hiperparatiroidie suferă şi de litiază renală, după cum la 2—16% din bolnavii suferind de litiază renală alcalină se pot pune în evidenţă semne de hiperparatiroidism (6). În pofida acestor date, însă, la mulţi bolnavi cu litiază urinară, prezentînd toate caracterele clasic specifice pentru o etiologie paratiroidiană, nu se pot găsi elementele peremptorii pentru o atare etiologie şi, uneori, nici explorarea chirurgicală a paratiroidelor nu poate evidenţia vreo modificare morfologică a acestora.

Sindromului renal îi este asociată adesea hipertensiunea arterială, care trebuie investigată din punctul de vedere al unei etiologii paratiroidiene, mai ales în cazul în care survine la bolnavi poliurici sau polidipsici şi la care se constată diminuarea capacităţii de absorbţie tubulară a apei.

Sindromul osos constă într-o demineralizare difuză sau în formarea unor leziuni chistice localizate, care pot afecta orice segment osos. Se manifestă prin dureri osoase difuze, cu caracter permanent. Aceste algii induc de obicei un examen radiografic, care pune în evidenţă aspectele amintite mai sus, dar care nu au nici un caracter de specificitate, de obicei fiind necesară biopsia pentru a se face diagnosticul diferenţial cu alte osteodistrofii generalizate dobîndite (vezi 6.3.2 — „Distrofii osoase generalizate dobîndite").

Sindromul digestiv. La hiperparatiroidieni există un risc crescut de boală ulceroasă, întrucît parathormonul are atît un rol proteolitic la nivelul mucoasei gastrice, cît şi o acţiune hipersecretorie şi hiperacidă. Totodată, hipercalcemia favorizează precipitarea fosfatului de calciu în canalele pancreatice şi, prin aceasta, litiaza, care, la rîndul ei, determină activarea tripsinogenului, cu risc crescut de declanşare a unui proces pancreatic acut.

Dacă sindroamele ca atare pot fi izolate clinic şi atribuite hiperparatiroidismului, hiperplazia glandulară nu poate fi decît extrem de rar identificată palpatoriu, şi aceasta în special cînd adenomul creşte apreciabil şi interesează paratiroida inferioară De reţinut că 20% din adenoamele paratiroidiene nu pot fi identificate nici prin abordarea chirurgicală. Această situaţie se întîlneşte cu precădere la bolnavii care prezintă anomalii de sediu şi, implicit, de număr al corpusculilor glandulari, care pot varia numeric între 1 şi 9; cînd se înregistrează un supranumerar, sediul corpusculilor este ectazic şi, mai ales, retrosternal — regiune greu abordabilă pe cale cervicală (13) (22).

Din punctul de vedere al identificării glandelor paratiroide s-a pus mult accent pe examenul scintigrafic, efectuat după administrarea ^{75}Se-metionină — aminoacid care dispare rapid din patul vascular, pentru a reapărea sub formă de proteină plasmatică marcată. Metoda nu este valoroasă, întrucît dă un apreciabil număr de rezultate fals-negative, cele pozitive putînd fi obţinute numai în cazurile severe de adenom hiperfixator (20).

Bibliografie selectivă

1. ARSENI C., PANOZA G. — Leziunile vertebromedulare cervicale posttraumatice. În: „Traumatismele vertebromedulare și ale nervilor", Edit. medicală, București, 1973, p. 134—174.
2. BĂLAN M., STANCU H. — Hipertiroidia. În: „Endocrinologie clinică", Edit. medicală, București, 1967, p. 280—306; 324—336.
3. BIGORGNE J. C. — Formes étiologiques des hyperthyroïdies, *Cah. Méd.*, 1972, *13*, 17, 1 168—1 175.
4. BOURGEOIS H. — Traumatismes du larynx et de la trachée. În: „Précis de pathologie chirurgicale", vol. III, Masson et Cie, Paris, 1937, p. 135—153; 205—217.
5. CADARIU C., CEAUȘU GH. — Urgențele O.R.L., Edit. medicală, București, 1966.
6. CUKIER J. — Parathyroïdes. În: „Pathologie chirurgicale", Masson et Cie, Paris, 1977, p. 362—365.
7. DE BELIN — Les hyperthyroïdies, *Cah. Méd.*, 1972, *13*, 17, 1 143—1 145.
8. * * * — Dicționarul medical, Edit. medicală, București, 1969.
9. DUBREUIL G. — Région branchiale et organes dérivés. În: „Leçons d'embryologie humaine", Vigot Frères, Paris, 1929, p. 81—90.
10. FORGUE E. — Affections chirurgicales du cou. În: „Précis de pathologie externe", Gaston Doin, Paris, 1927, p. 291—339.
11. GAVRILIU D. — Patologia chirurgicală a tiroidei, paratiroidelor și timusului. În: „Patologie chirurgicală", vol. III, Edit. medicală, București, 1977, p. 643—679.
12. GHNASSIA J. P. — Hyperthyroïdie, *Cah. Méd.*, 1972, *13*, 17, 1 141—1 143.
13. LENORMANT CH. — Maladies chirurgicales du cou. În: „Précis de pathologie chirurgicale", vol. III, Masson et Cie, Paris, p. 1—126.
14. LETONTURIER PH., HAZARD J. și colab. — Hémiagénésie thyroïdienne, *Cah. Méd.*, 1972, *13*, 17, 1 194.
15. LINQUETTE L. — Les hyperthyroïdies, *Cah. Méd.*, 1972, *13*, 17, 1 133.
16. MEILLIÈRE D., DARIS K., LASRY G. — Nodules froids thyroïdiens, *Nouv. Presse méd.*, 1979, *8*, 17, 1 399—1 403.
17. MILCU ȘT. M. — Patologia tiroidei. În: „Endocrinologie clinică", Edit. medicală, București, 1967, p. 239—251.
18. MORNEX P., ORGIAZZI J. — Hyperthyroïdie, *Cah. Méd.*, 1972, *13*, 17, 1 135—1 137.
19. PATEL J. CL. — Glande thyroïde. În: „Pathologie chirurgicale", Masson et Cie, Paris, 1977, p. 348—362.
20. POP T. — Glanda tiroidă și paratiroidele. În: „Medicina nucleară în diagnosticul clinic", Edit. militară, București, 1979, p. 116—132.
21. SARROSTE J., CARILLON R. — La trachéotomie. În: „Exercices pratiques de médecine opératoire et de chirurgie", Librairie Maloine, Paris, 1938, p. 244—250.
22. TESTUT L., JACOB O. — Traité d'anatomie topographique, Gaston Doin, Paris, 1929, p. 654—794.
23. TURCOT J. — Tumeurs latéro-cervicales. În: „Patologie chirurgicale", Masson et Cie, Paris, 1977, p. 339—348.

11. Semiologia bolilor chirurgicale ale toracelui

Epoca pe care o trăim se caracterizează, printre altele, printr-un număr tot mai mare de traumatisme din ce în ce mai complexe, care aduc de obicei în fața medicului de orice specialitate un politraumatizat. Deslușirea din ansamblul simptomelor prezentate de acesta a participării unei suferințe toracale — perete, conținut sau ambele — este o sarcină de mare însemnătate, care trebuie rezolvată de urgență, întrucît de asistența respiratorie depinde și cea cardiacă și deci salvarea vieții bolnavului, considerînd pe bună dreptate că „traumatismul toracic este în mod predominant o dramă funcțională“ (29).

Este sigur că dezvoltarea în adîncime a cunoașterii patologiei toracice, ca și a chirurgiei acestui segment al corpului este legată de progresele realizate în înțelegerea fiziologiei respirației și a fiziopatologiei bolilor pulmonare, care au permis dezvoltarea chirurgiei în torace deschis și, ca atare, realizarea complexelor intervenții care se adresează atît plămînului, cît și cordului și vaselor mari. Cunoștințele dobîndite în ultimele decenii au permis extinderea aplicabilității chirurgiei toracice și la bolnavii cu insuficiențe respiratorii severe, au făcut posibilă fundamentarea fiziopatologică a indicațiilor terapeutice, care să se adreseze cît mai direct mecanismului fiziopatologic dominant al bolilor în condițiile explorării și susținerii funcției respiratorii și, în fine, au permis recuperarea funcțională, readaptarea profesională și reintegrarea socială a celor ce au suferit intervenții pe torace (38).

Anatomotopografic, toracele reprezintă segmentul cranial al trunchiului; este separat de segmentul abdominal prin mușchiul diafragm și comunică direct cu regiunea gîtului prin deschiderea toracică cranială *(apertura thoracis cranialis)*, delimitată de un plan virtual situat la nivelul vertebrei T_1, al primei coaste și al manubriului sternal.

În ansamblu, toracele este compus dintr-un conținător osteomuscular — cușca toracică — și un conținut, dispus în regiunile laterale — pleuropulmonare — și regiunea mediană — mediastinală —, care conține organe și viscere de diverse structuri, dar cu valoare funcțională fundamentală (29).

Între conținător și conținut este o strînsă interdependență fiziologică și fiziopatologică (8), care devine evidentă ori de cîte ori este lezat unul dintre elementele constituente ale trepiedului funcțional: perete toracic — aparat respirator — aparat cardiovascular (9).

11.1.

Semiologia bolilor chirurgicale ale cutiei toracice

Cutia toracică este structurată pe scheletul alcătuit de cele 12 perechi de coaste, articulate ventral la stern şi dorsal la cele 12 vertebre toracale. Articulaţiile ventrale, condrocostale, desemnează cele 3 tipuri de coaste, şi anume: primele 7 perechi sînt coastele adevărate *(costae verae)*, care se articulează direct cu sternul, următoarele 3 perechi sînt coastele false *(costae speviae)*, care se articulează practic la stern doar prin intermediul cartilajului coastei VI, şi ultimele 2 perechi, coastele libere sau flotante *(costae fluctuantes)*. Cartilajul condrosternal este cu atît mai lung, cu cît coasta este dispusă mai distal.

Dorsal, la nivelul coloanei, coastele se articulează în 2 puncte, care alcătuiesc articulaţia costovertebrală dintre capul coastei şi corpurile a 2 vertebre alăturate *(articulatio capitis costae)* şi articulaţia dintre tuberculul coastei şi apofiza transversă vertebrală *(articulatio costotransversaria)* (29).

Dispoziţia structurală a coastelor şi articulaţiilor lor permite ca, sub acţiunea musculaturii respiratorii principale şi auxiliare, cutia toracică să-şi modifice dimensiunile, asigurînd prin aceasta echilibrul cardiorespirator (23). În inspiraţie, diametrele toracelui se măresc datorită ridicării sternului, care face o mişcare rotatorie în jurul axului frontal ce trece prin extremitatea lui cranială, care se îndepărtează mai puţin de coloană decît extremitatea distală. Totodată, coastele execută o mişcare ascendentă precumpănitor în partea lor ventrală, ceea ce conduce la mărirea diametrului cutiei toracice în sens sagital în partea sa cranială şi

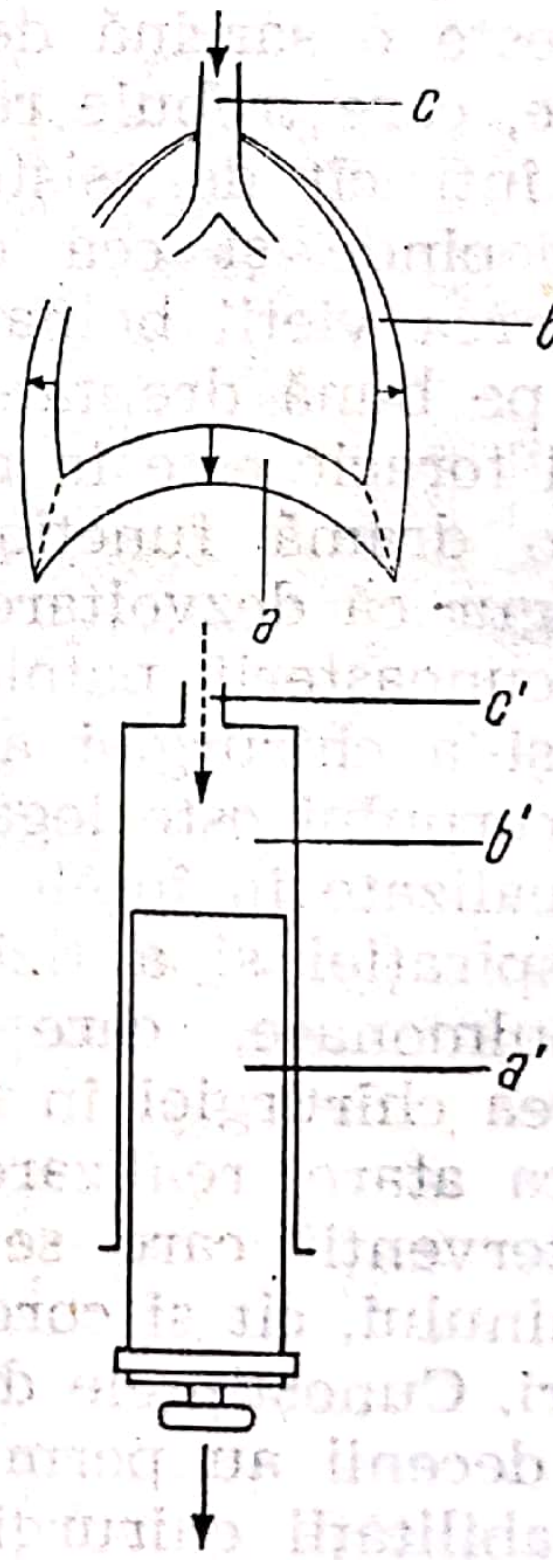

Fig. 11.1.1. — Analogia dintre peretele toracic şi o seringă (săgeţile indică mecanismul de funcţionare) *(după Le Brigand)*.

a—a' — pistonul=diafragmul; *b—b'* — corpul seringii=cuşca toracică; *c—c'* — amboul=trahee şi căile aeriene superioare.

în sens frontal în partea sa distală (23).

Mişcările cutiei toracice în ansamblu sînt asemănătoare celor făcute în timpul manevrării unei seringi: pistonul este reprezentat de muşchiul diafragm, corpul seringii de cutia toracică şi amboul acesteia, de căile aeriene superioare (fig. 11.1.1). Coborîrea pistonului, care este urmată de umplerea seringii, poate fi asemuită cu contracţia diafragmului, a cărui parte orizontală poate efectua o cursă de circa 4—6 cm, moment ce corespunde creşterii maximale a diametrului toracic. Aceasta este datorată mobilităţii şi în acelaşi timp rigidităţii ansamblului costal, asigurate prin tensiunea permanentă — stare fiziologică —, indiferent de momentul funcţional, a musculaturii intercostale (23). Se asigură astfel posibilitatea dilatării şi retracţiei parietale, totodată cu păstrarea rigidităţii — element indispensabil expansiunii parietale. Este limpede că orice tulburare a acestui complex morfofuncţional este urmată de un dezechilibru cardiorespirator, în forme variate de gravitate.

11.1.1.
Leziuni (malformaţii) congenitale

Leziunile congenitale (malformaţiile) pot afecta oricare dintre componentele peretelui toracic, determinînd aspecte clinice variate morfologic şi cu răsunet funcţional inegal (9). Anomaliile musculare — ca de pildă agenezia muşchiului mare pectoral — sînt rare şi apar totdeauna în contextul altor malformaţii. Anomaliile osoase sînt mai frecvente, şi dintre acestea cu deosebire cele ale plastronului sternocostal. În general, acestea sînt malformaţii complexe, în care se asociază anomaliile sternocondrocostale cu cele musculare, ca lateralizarea inserţiilor toracale ale muşchiului pectoral, relaxarea muşchilor drepţi abdominali şi, eventual, a diafragmului, astfel încît, în ansamblu, toate dimensiunile cutiei toracice sînt modificate (13) (37).

11.1.1.1.
Fisura sternală

Malformaţia este caracterizată prin persistenţa, la naştere, a dehiscenţei ce desparte cele 2 hemisternuri existente în viaţa embrionară. Situate de o parte şi de alta a liniei mediane, iniţial acestea sînt formate din benzi cartilaginoase pe care se prind primele 7 coaste; în luna a III-a se produce unirea pe linia mediană într-un stern cartilaginos, care se osifică către luna a VI-a, rezultînd cele 3 piese osoase: manubriul, sternul şi apendicele xifoid. Persistenţa la naştere a spaţiului despărţitor al celor 2 hemisternuri constituie fisura sternală, care poate fi parţială sau totală, după cum interesează numai o parte sau întreaga înălţime a sternului. În fapt, persistenţa fisurii reprezintă o lipsă de perete ventral rigid la nivelul mediastinului, ca şi o expresie a aderenţei punctelor de osificare sternală. De asemenea, fisura poate fi *simplă,* dacă malformaţia interesează numai osul, sau *complicată,* dacă se însoţeşte şi de lipsa dezvoltării tegumentare; în această ultimă eventualitate malformaţia antrenează hernia sau ectopia cardiacă, incompatibilă cu viaţa.

În *forma simplă,* malformaţia este lesne de recunoscut la nou-născut prin faptul că inima se vede şi se simte bătînd sub piele, constatîndu-se totodată hiatul existent pe linia mediană a toracelui (fig. 11.1.2). La naştere, acest hiat poate fi redus prin apropierea digitală a celor 2 sternuri, dar în zilele următoare acesta se mărește sub acțiunea tracțiunii exercitate de greutatea umerilor, astfel încît după săptămîna a 6-a marginile hiatului nu mai pot fi aduse în contact. Dealtfel, fisura își modifică treptat și aspectul — dobîndește forma literei „V" —, dehiscența rămînînd mai mare cranial și diminuînd distal, iar extremitățile putînd veni în contact prin încurburarea lor în formă de cîrjă (13). Lipsa scutului osos precardial, ca și lipsa de sprijin mediastinal determină tulburări cardiorespiratorii manifeste, în special în timpul suptului. Malformația în această formă simplă este însă compatibilă cu viața.

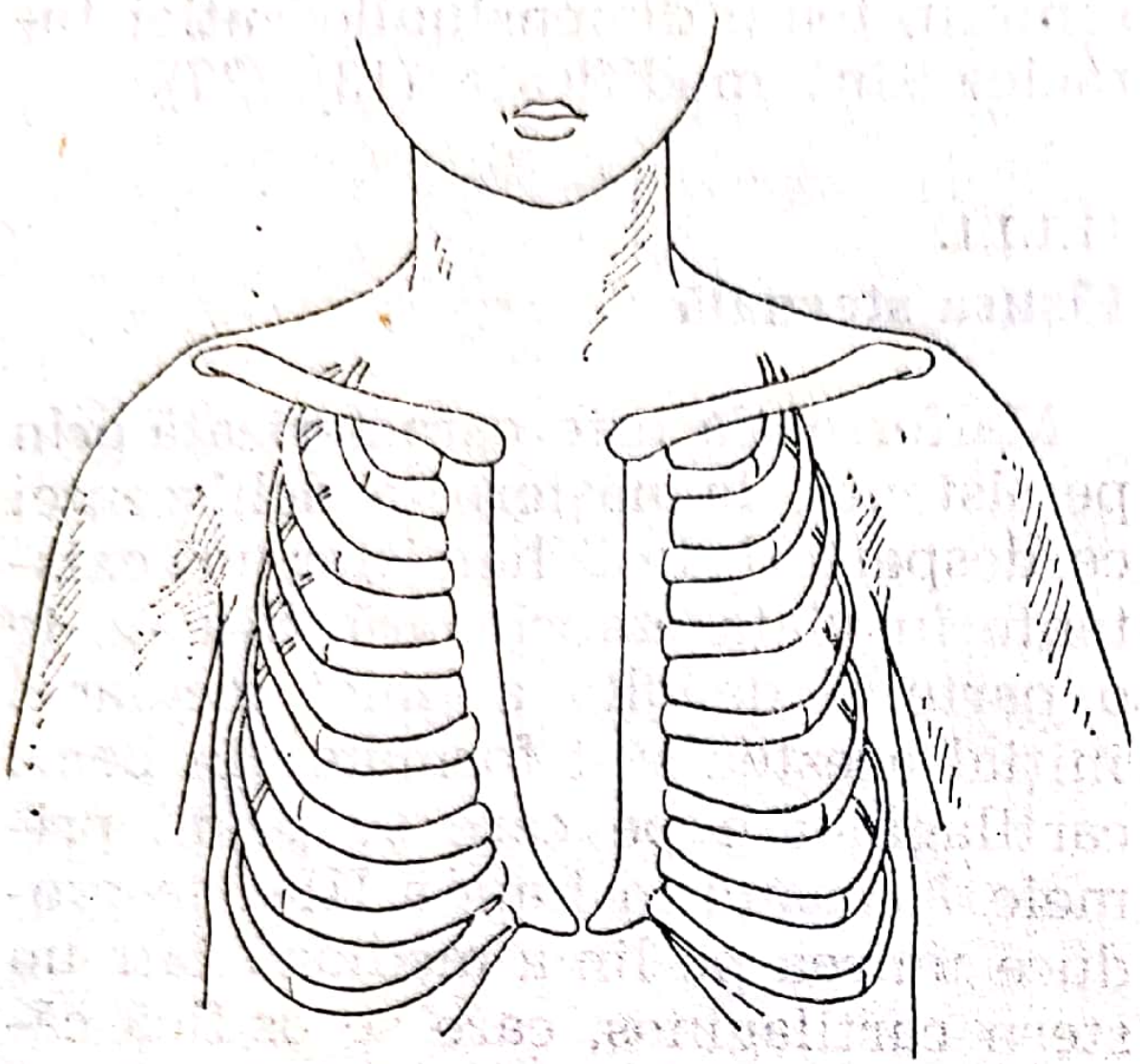

Fig. 11.1.2. — Fisură sternală.

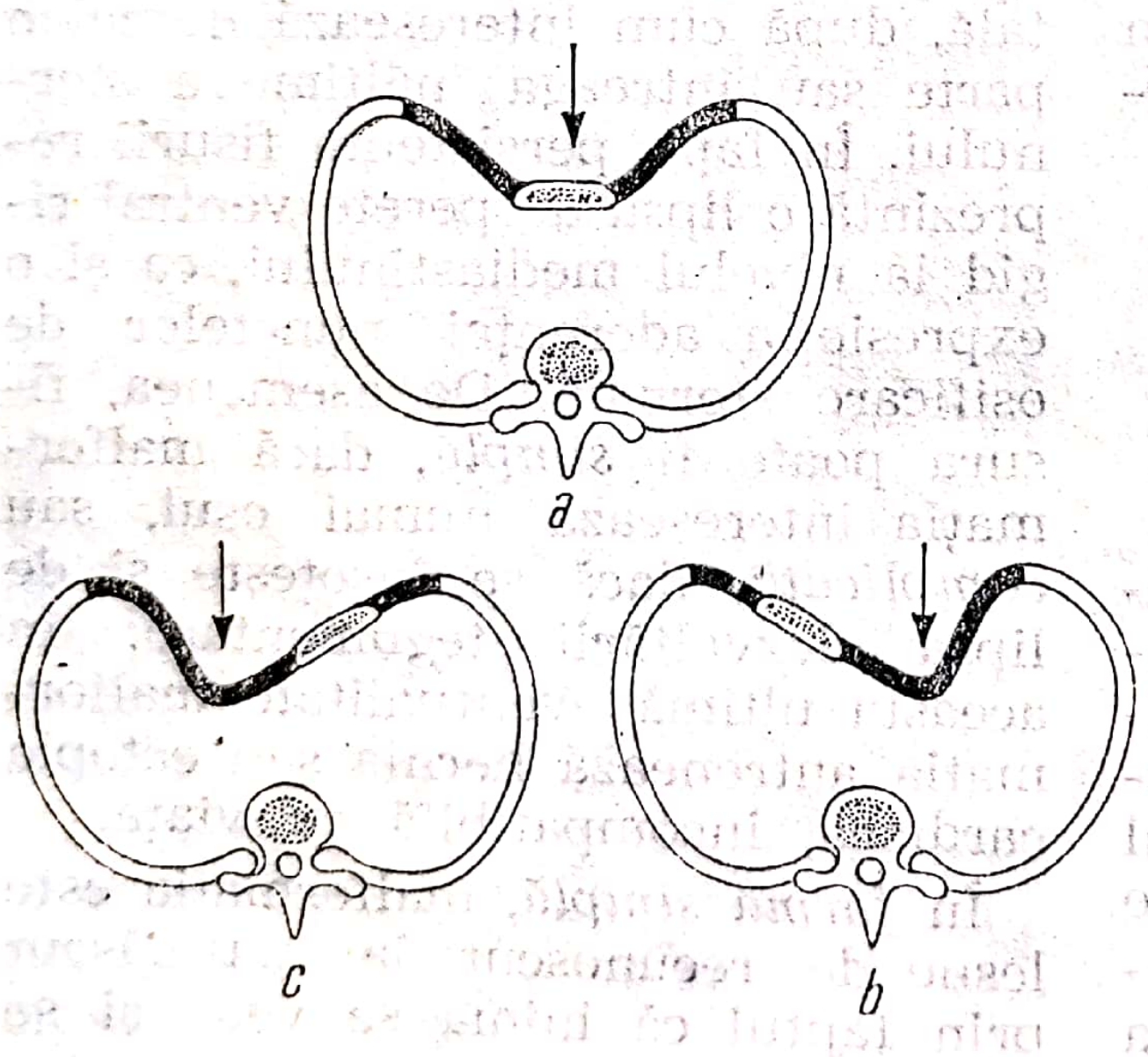

Fig. 11.1.3. — Toracele „în pîlnie". *a* — deformare mediană — simetrică; *b*, *c* — deformare paramediană — asimetrică.

11.1.1.2.

Toracele „în pîlnie" (Pectus excavatum)

Este cea mai frecventă malformație congenitală a peretelui toracic și se caracterizează prin înfundarea sternului în porțiunea sa distală (8) (13). Înfundarea maximă se produce de obicei la nivelul unirii apendicelui xifoid cu sternul, unde distanța dintre corpul vertebrei și porțiunea înfundată poate fi de numai 1—1,5 cm (13), uneori fiind posibil chiar contactul acestor două repere osoase (8) (37). În ansamblu, zona depresionată interesează atît corpul sternului, cît și cartilajele costale; uneori, pe acestea din urmă poate fi situată median (fig. 11.1.3 *a*) sau paramedian (drept sau stîng) (fig. 11.1.3 *b* și *c*).

Din punct de vedere funcțional, deformarea — adeseori asociată cu alte malformații scheletice și mai ales vertebrale (cifoscolioză) — poate determina unele elemente de jenă cardiorespiratorie și antrena, secundar, o insuficiență a musculaturii abdominale; aceste manifestări sînt prezente mai ales în formele cu deformare profundă, care generează compresiune și deplasare mediastinală. Ceea ce este însă pregnant la acești copii — care sînt debili, palizi, subdezvoltați, obosesc ușor — este componenta „cosmetico-psihologică“ (9) (28), care le creează complexe de inferioritate.

11.1.1.3.

Toracele „în carenă“ (Pectus carinatum)

Reprezintă inversul deformării descrise anterior. Este o discondroplazie (8) manifestată prin creșterea exagerată a cartilajelor costale și răsucirea lor, astfel încît sternul este proiectat către înainte — asemănător pieptului de pasăre. Deformarea este cu atît mai evidentă, cu cît laterosternal elementele cartilaginoase prezintă depresiune concavă (9) (13).

Deformarea poate fi mediană — simetrică (fig. 11.1.4 *a*) sau laterală — asimetrică fig. 11.1.4 *b*), dar în general nu se însoțește de fenomene funcționale.

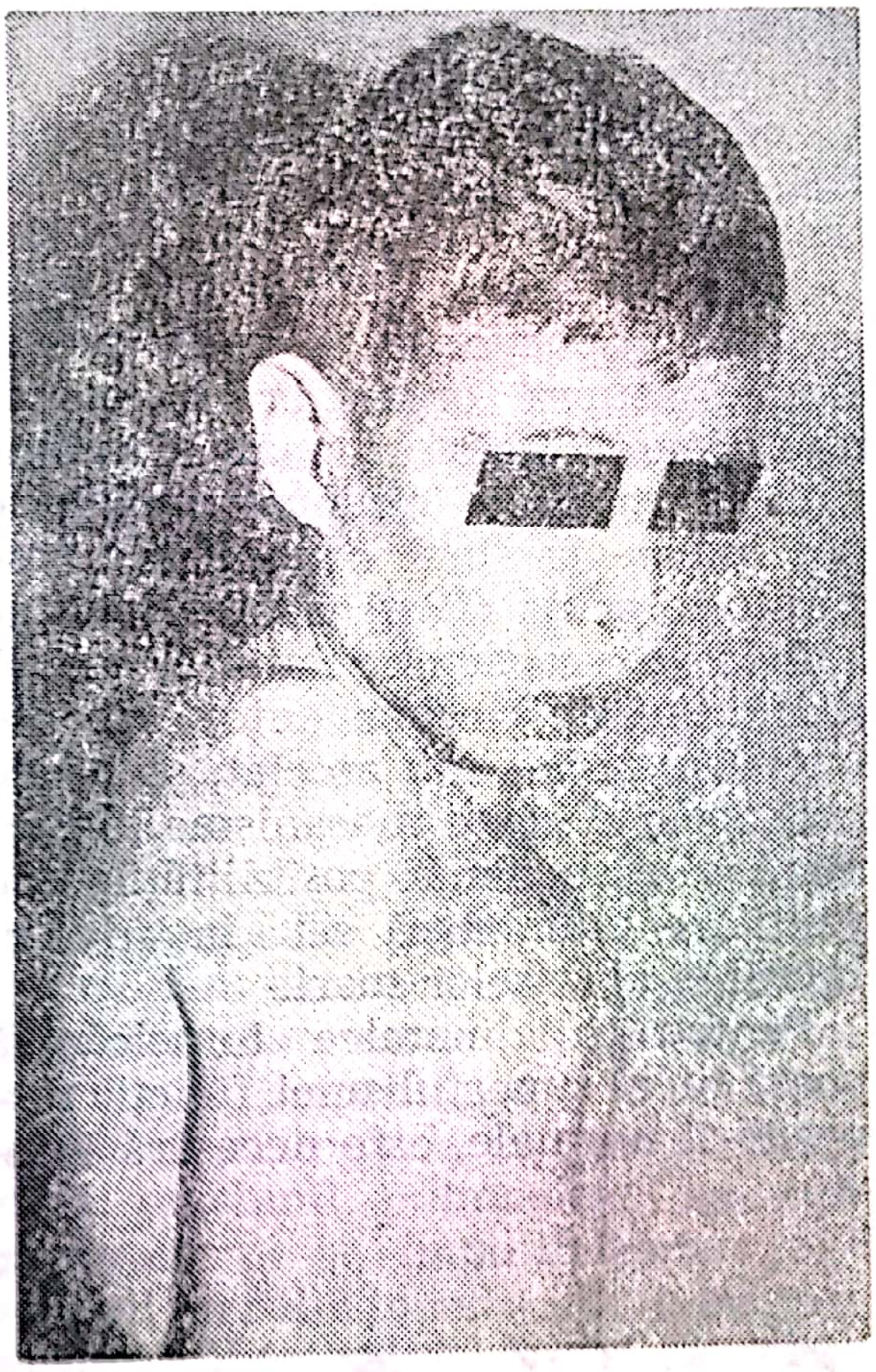

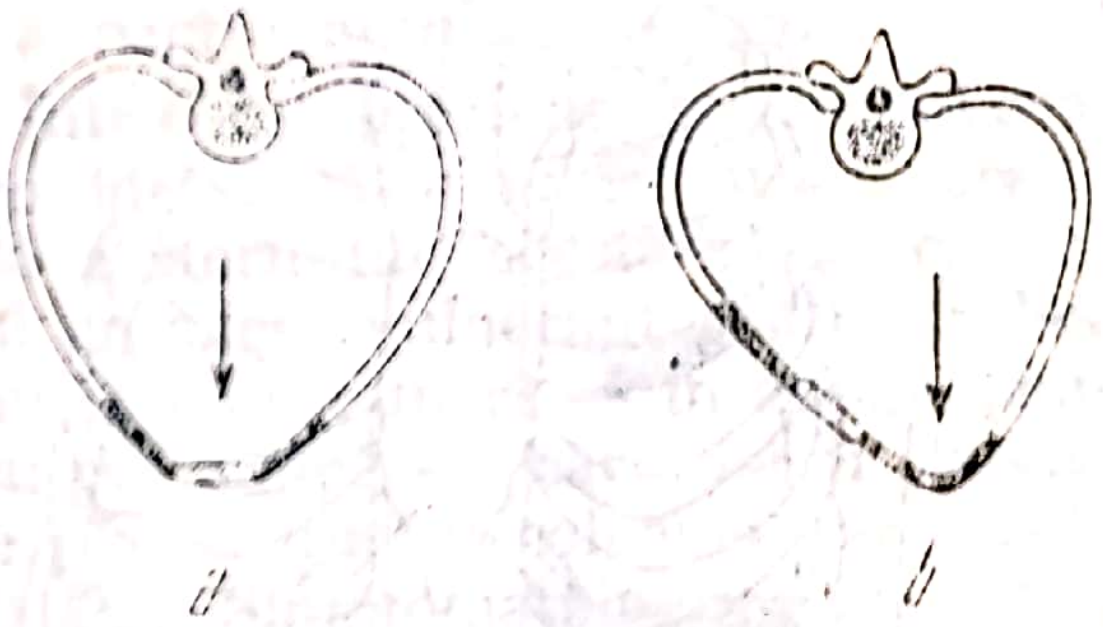

Fig. 11.1.4. — Deformare „în carenă“.
a — deformare mediană — simetrică; *b* — deformare paramediană — asimetrică.

11.1.2.

Leziuni traumatice

Traumatismele toracelui constituie una dintre problemele principale ale traumatologiei, atît prin numărul crescut al lor — circa 30% din leziunile consecutive accidentelor de circulație și 30—35% din totalul leziunilor traumatice (6) (29) —, cît și prin riscul vital imediat sau potențial pe care-l reprezintă. Datorită gravității lor, 42% din acești traumatizați mor la locul accidentului, totodată constatîndu-se că 50% din traumatizații decedați în spitale sînt toracici (29).

Riscul vital este una dintre particularitățile traumatismului toracic, întrucît el există chiar cînd aparent leziunile nu sînt îngrijorătoare. Este motivul pentru care, la orice traumatizat toracic, trebuie stabilit de îndată un bilanț cît mai exact al leziunilor parietoviscerale și al consecințelor imediate fiziopatologice ale acestora, luîndu-se în considerație totodată și potențialul lor evolutiv (1) (23).

Indiferent de aspectul clinic inițial, traumatismul toracic poate induce, prin efectele sale directe sau indirecte, variate manifestări, aparent disproporționate și mult amplificate, asupra organelor intratoracice. Funcția acestora poate fi tulburată în multiple circumstanțe, care pot induce în final insuficiența respiratorie acută (IRA) și, ulterior, insuficiența cardiocirculatorie acută (ICA). Aceste circumstanțe, care pot interveni izolat sau asociat, sînt cele care, prin diferite mecanisme, determină sau suprimă posibilitățile de ventilare pulmonară sau la nivelul inimii și al vaselor mari.

Pentru ca dinamica toracică să poată oferi suportul unei funcții respiratorii normale, este necesară integritatea conținătorului — calitate care îi asigură rigiditatea, prin care se realizează succesiunea normală a variațiilor de presiune endotoracică corespunzătoare mișcărilor respiratorii. Ori de cîte ori, printr-un mecanism oarecare, această dinamică este tulburată, apar modificări de ventilație, cu tendință spontană către autoagravare progresivă.

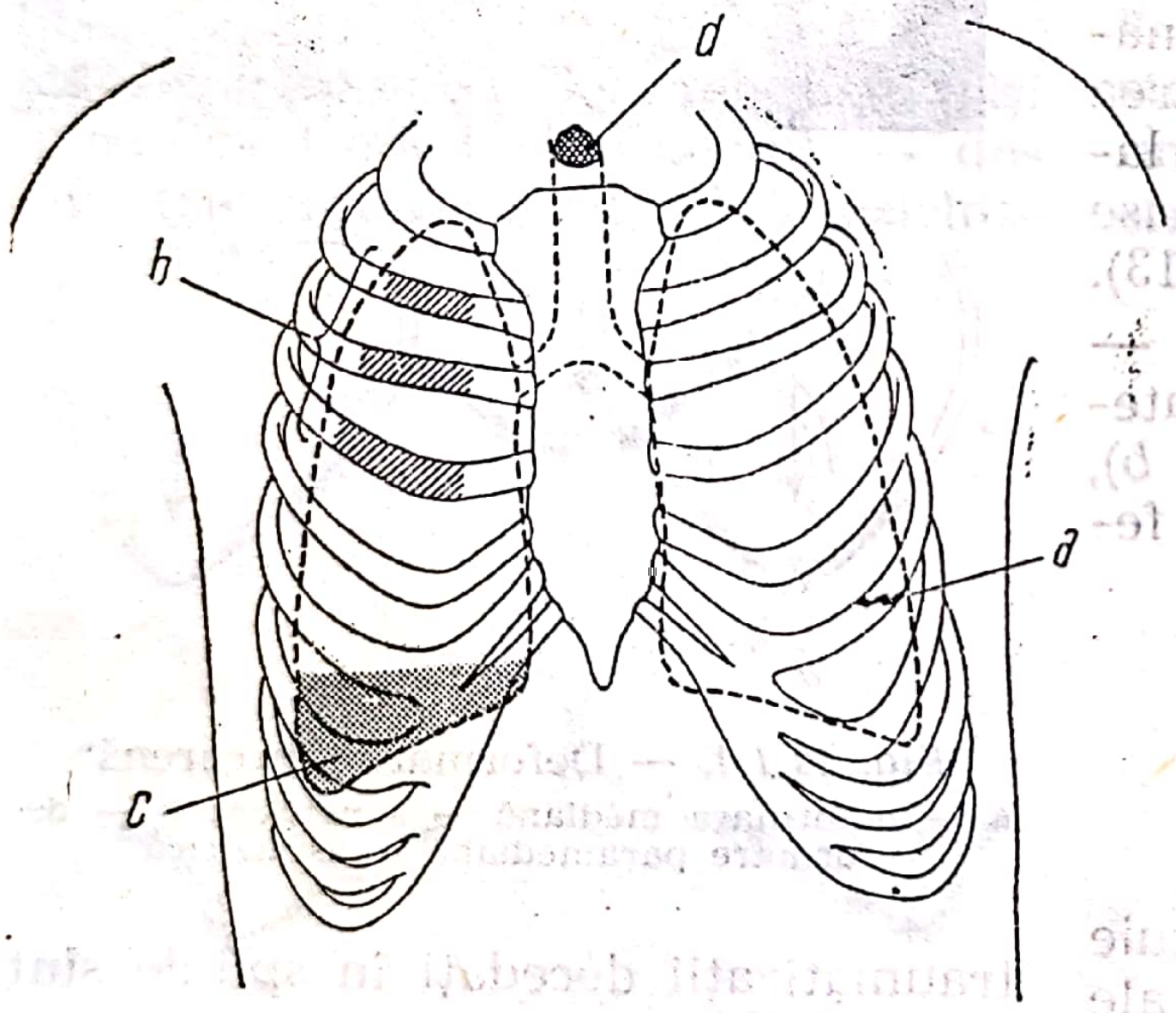

Fig. 11.1.5. — Cauze ale insuficienței respiratorii acute.

a — durere la nivelul coastei fracturate; *b* — volet costal; *c* — revărsat intrapleural; *d* — obstrucție bronșică.

Durerea reprezintă elementul minor de declanșare a modificărilor de ventilație; este un simptom de însoțire a oricărui traumatism toracic, mai ales dacă acesta se soldează cu o leziune osoasă parietală. Într-o asemenea situație, durerea nu poate fi redusă prin imobilizare, caracteristică ce poate fi numai relativă, dacă nu și dăunătoare, întrucît are ca efect limitarea excursiilor toracice atît de partea lezată, cît și de cea sănătoasă. Totodată, datorită acestei limitări tusea este suprimată și ca atare evacuarea eventualelor secreții traheobronșice nu mai este posibilă, ceea ce adaugă deficitului respirator încă o cauză de hipoxie, prin obstrucția parțială a căilor aeriene superioare (fig. 11.1.5 *d*).

Pierderea rigidității parietale este elementul cel mai de temut ca generator de tulburări funcționale (1) (29) și în forma sa maximală este cauzată de voletul toracic mobil, care, deprimîndu-se în inspirație și expansionîndu-se în expirație, deci efectuînd mișcări inverse mișcărilor toracice respiratorii normale, modifică grav și progresiv (vezi paragraful „Fracturile costale“) ventilația pulmonară (fig. 11.1.5 *b*).

Pneumotoraxul deschis — consecință a plăgilor parietale largi — produce un deficit ventilator brutal, datorită colabării bruște a plămînului de partea lezată (fig. 11.1.5 c). Și celelalte forme de revărsat pleural pot conduce treptat către diminuarea posibilităților ventilatorii.

Obstrucția căilor aeriene poate avea cauze variate și se produce la diferite niveluri ale sistemului respirator — fie la nivel pulmonar, ca urmare a leziunilor directe produse de traumatism sau a celor indirecte produse de respirația paradoxală sau de pendularea mediastinală, fie la nivel traheobronșic prin spasm sau hipersecreție bronhoalveolară.

Insuficiența respiratorie acută — complicația majoră a traumatismului toracic — reprezintă incapacitatea organismului de a-și echilibra gazele respiratorii, de a-și asigura necesarul de O_2 și diminuarea CO_2, rezultînd hipoxemie sau hipoxie și mai rar hipercapnie (23) (29).

Clinic, nevoia de O_2 se manifestă prin tahipnee la 30—60 de respirații/min., dispnee accentuată, cu turtirea aripilor nasului în inspirație și tiraj datorat contracției mușchilor intercostali și respiratori accesori, respirație periodică etc. În funcție de gradul dereglărilor și de leziunile concomitente și, mai ales, hemoragice apar și tulburări cardiovasculare, neuropsihice etc. Instalarea hipoxiei este semnată de apariția cianozei, care marchează o creștere mai mare de 5 g% a hemoglobinei reduse în sîngele capilar (23) (29).

11.1.2.1.
Contuziile toracice

Datorită volumului său, cutia toracică este sediul a numeroase leziuni contuze, care pot interesa diferitele sale structuri, izolat sau asociat.

Contuziile părților moi sînt leziuni fără o simptomatologie caracteristică, care pot îmbrăca diferite aspecte, de la echimoză la revărsatele subcutanate și, mai rar, pînă la rupturile musculare. Astfel de leziuni apar cu precădere la copii, la care elasticitatea cutiei toracice face destul de rară interesarea osoasă. Odată cu stabilirea rigidității complete a conținătorului toracic, leziunile osoase se produc de regulă în urma unui traumatism de oarecare intensitate. Totuși, este posibil ca în anumite condiții contuzia parietală să se însoțească de leziuni viscerale, și mai ales pulmonare. O astfel de situație se întîlnește în special în cazul unui traumatism care acționează printr-un mecanism de contralovitură, cînd se produce o compresiune toracică concomitent cu închiderea glotei. Creșterea presiunii pulmonare datorată compresiunii și imposibilitatea expulzării aerului conduc la creșterea presiunii intrapulmonare și la cedarea parenchimului (9) (25).

Într-o compresiune exercitată ventro-dorsal către extremitatea cranială a sternului, acesta poate constitui un agent vulnerant pentru trahee sau bronhiile mari — în special pentru cea stîngă —, care pot fi strivite pe planul dur al coloanei vertebrale (9) (29). Simptomatologia unor astfel de leziuni va fi descrisă la capitolul de traumatologie a organelor respective.

Fracturile sternale — produse în urma unor impacturi directe — sînt de obicei transversale, cu sau fără deplasarea fragmentelor fracturare.

Sternul poate ceda și sub acțiunea unor flexii sau extensii supraliminare. Fractura prin flexie este cea mai frecventă. Este transversală și situată în zona manubriosternală, reprezentînd uneori o adevărată disjuncție articulară. Fractura rezultată are marginile „în bizou tăiat“, astfel încît fragmentul distal alunecă înaintea celui cranial (fig. 11.1.6) (7) (26).

Deformarea locală este semnul caracteristic, la care se adaugă aspectul de stern scurtat, cu spațiile intercostale reduse.

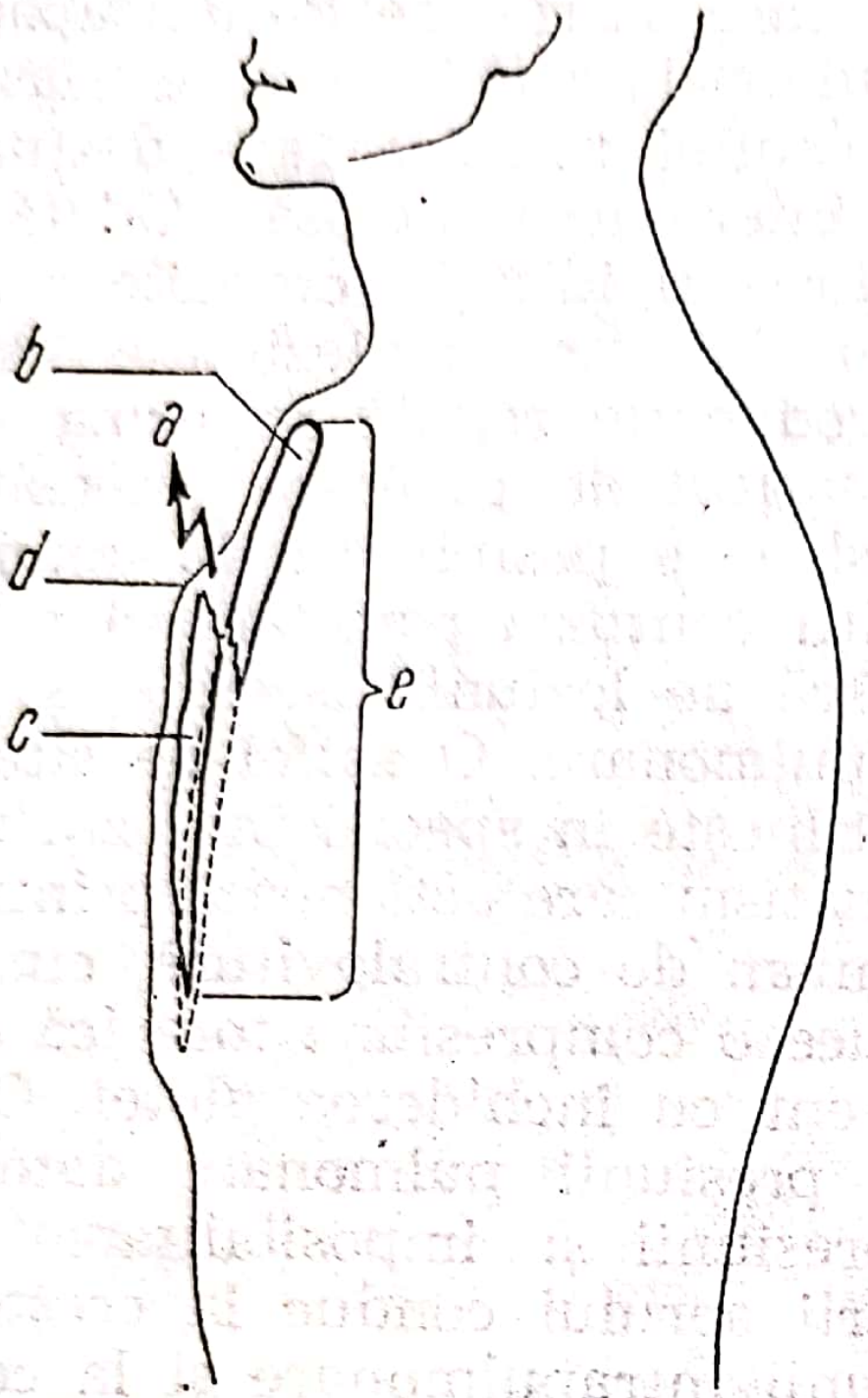

Fig. 11.1.6. — Fractură sternală.
a — durere locală; *b* — fragmentul superior înfundat; *c* — fragmentul inferior proeminent; *d* — deformare locală; *e* — scurtarea sternului.

Fracturile costale sînt leziuni frecvente (circa 10% din totalul fracturilor) (1), caracteristice vîrstei adulte, vîrstă la care elasticitatea osteoarticulară a diminuat sau dispărut. Leziunea poate interesa una sau mai multe coaste; în general sînt afectate coastele mijlocii — perechile a 4-a, a 5-a, a 6-a și a 7-a —, cele situate cranial de acestea fiind mai protejate de masele musculare și centura scapulară în ansamblu, iar cele situate distal fiind mai mobile.

Fractura poate fi incompletă sau completă și în tot cazul deplasarea este excepțional de rară în cazul celei unicostale (15) (26).

În mod obișnuit, coasta cedează la un impact direct în zona de aplicare a acestuia sau la unul indirect, în care caz coasta cedează de obicei la unghiul anterior. În prima eventualitate, se observă tendința de redresare a curburii costale, ceea ce face ca tabla internă a osului să cedeze, iar acesta să se așchieze către înăuntru (fig. 11.1.7 *a*). În cea de-a doua eventualitate există tendința de accentuare a curburii costale (fig. 11.1.7 *b*), ceea ce conduce la cedarea inițială a tablei osului, care se așchiază către în afară.

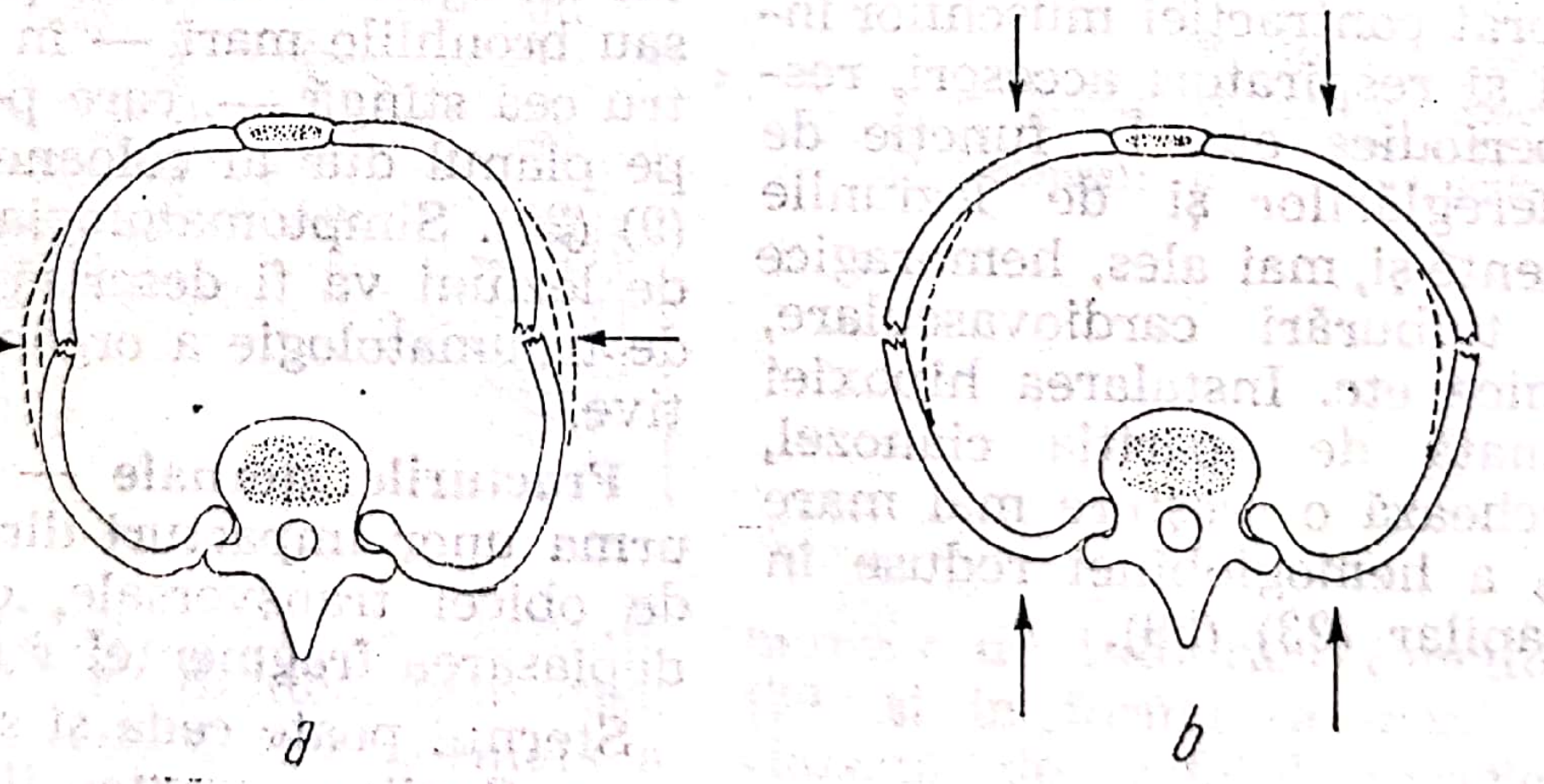

Fig. 11.1. 7. — Fractură de coastă.
a — impact direct; *b* — impact indirect.

Fractura reprezintă o leziune în general benignă atîta vreme cît nu se produc leziuni asociate. Se traduce prin durere locală, care impune o diminuare a ampliațiilor toracice, ceea ce se traduce prin dispnee și respirație superficială. Palpatoriu, urmînd relieful costal, se poate determina focarul de fractură prin identificarea locului de maximă intensitate dureroasă și prin perceperea crepitației osoase caracteristice la inspirația profundă sau la tuse (9) (26).

Nocivitatea unei astfel de leziuni constă în riscul de lezare concomitentă a vaselor și a pleurei parietale, ca și a pleurei viscerale și plămînilor, leziuni asociate care se manifestă prin revărsat intrapleural gazos sau lichidian (29).

Fractura indirectă cu așchiere externă se poate însoți de lezarea elementelor vasculare ale mănunchiului nervos intercostal, cu formarea unui hematom, a cărui evoluție poate influența negativ pe aceea a focarului de fractură.

Fractura directă cu așchiere internă poate produce lezarea pleurei parietale, a mănunchiului intercostal, cu determinarea unui hemotorax.

Hemotoraxul este o acumulare de sînge în cavitatea pleurală, care își are originea în leziunile vasculare parietale sau în leziunile parenchimatoase pulmonare. Este de reținut faptul că lezarea unei artere intercostale poate reprezenta o sursă importantă de sîngerare, întrucît debitul sanguin este mare, această arteră fiind o ramură directă a aortei (29). Lezarea arterei mamare interne este rară (fig. 11.1.8).

În leziunile complexe cu interesare mediastinală, sîngerarea poate să-și aibă originea în lezarea unui viscer sau organ adăpostit în această regiune. Variatele cantități de sînge revărsat în cavitatea pleurală și repercusiunile pe care acest revărsat le are asupra suprafeței de ventilație și de hematoză permit desprinderea a trei variante anatomoclinice:

— *hemotoraxul mic,* expresie a unui revărsat de pînă la 300—350 ml sînge, care ocupă practic abia sinusul costodiafragmatic și care practic nu are manifestare clinică (fig. 11.1.9 *a*);

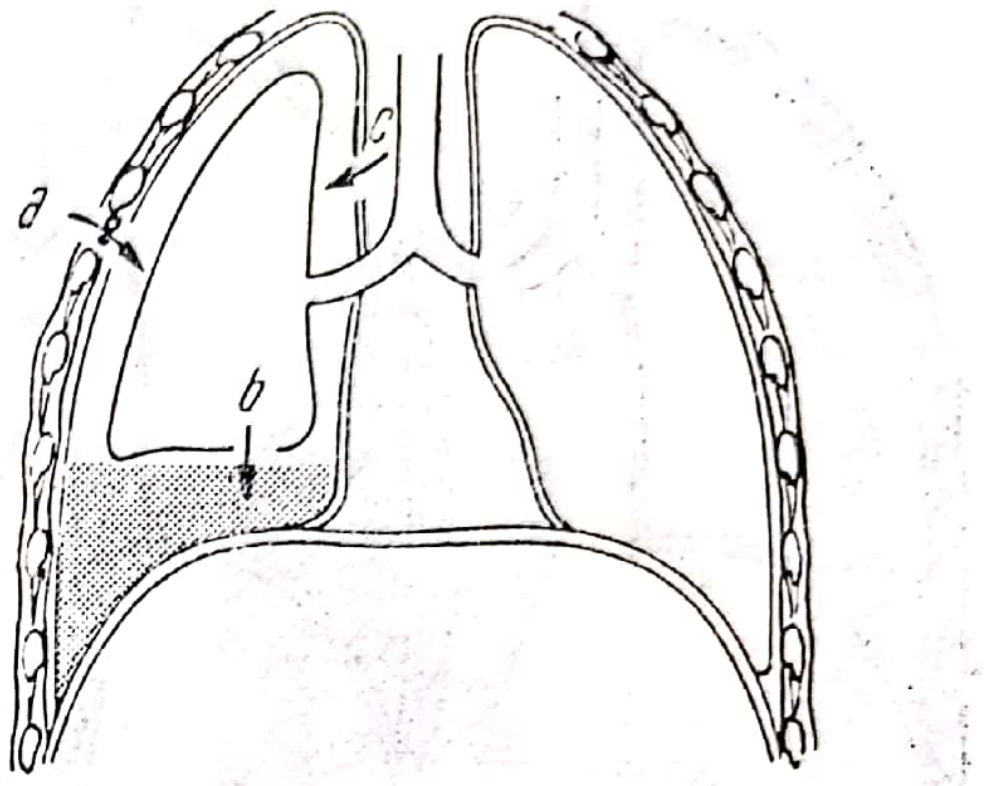

Fig. 11.1.8. — Hemotorax.

a — origine parietală (artera intercostală; artera mamară internă; artera pleurală); *b* — origine pulmonară; *c* — origine mediastinală.

— *hemotoraxul mijlociu* este denumirea dată unui revărsat de pînă la 1 500 ml, care atinge topografic mijlocul omoplatului (fig. 11.1.9 *b*) și care are expresie clinică;

— *hemotoraxul mare,* alcătuit dintr-un revărsat ce poate depăși chiar 3 000 ml, care devansează mijlocul omoplatului (fig. 11.1.9 c) și care, pe lîngă hipoxia generată de reducerea suprafeței de hematoză prin colabarea pulmonară, se însoțește și de fenomene circulatorii importante, determinate atît de compresiunea mediastinală, cît și de hipovolemia consecutivă hemoragiei (31).

Subiectiv, hemotoraxul mijlociu și cu precădere cel mare se manifestă prin fenomenele consecutive hipoxiei: dispnee, agitație, anxietate, evitarea clinostatismului, tahicardie etc. — toate simptome direct proporționale cu gradul de insuficiență respiratorie și circulatorie.

Obiectiv, se constată — în special stetoacustic — matitate la nivelul hemitoracelui afectat, cu abolirea murmurului vezicular şi reducerea ampliaţiilor toracice (29) (31). Eventualele examene paraclinice şi în special toracenteza precizează natura şi cantitatea revărsatului, îndeplinind totodată şi dezideratul terapeutic: decompresiunea plămînului.

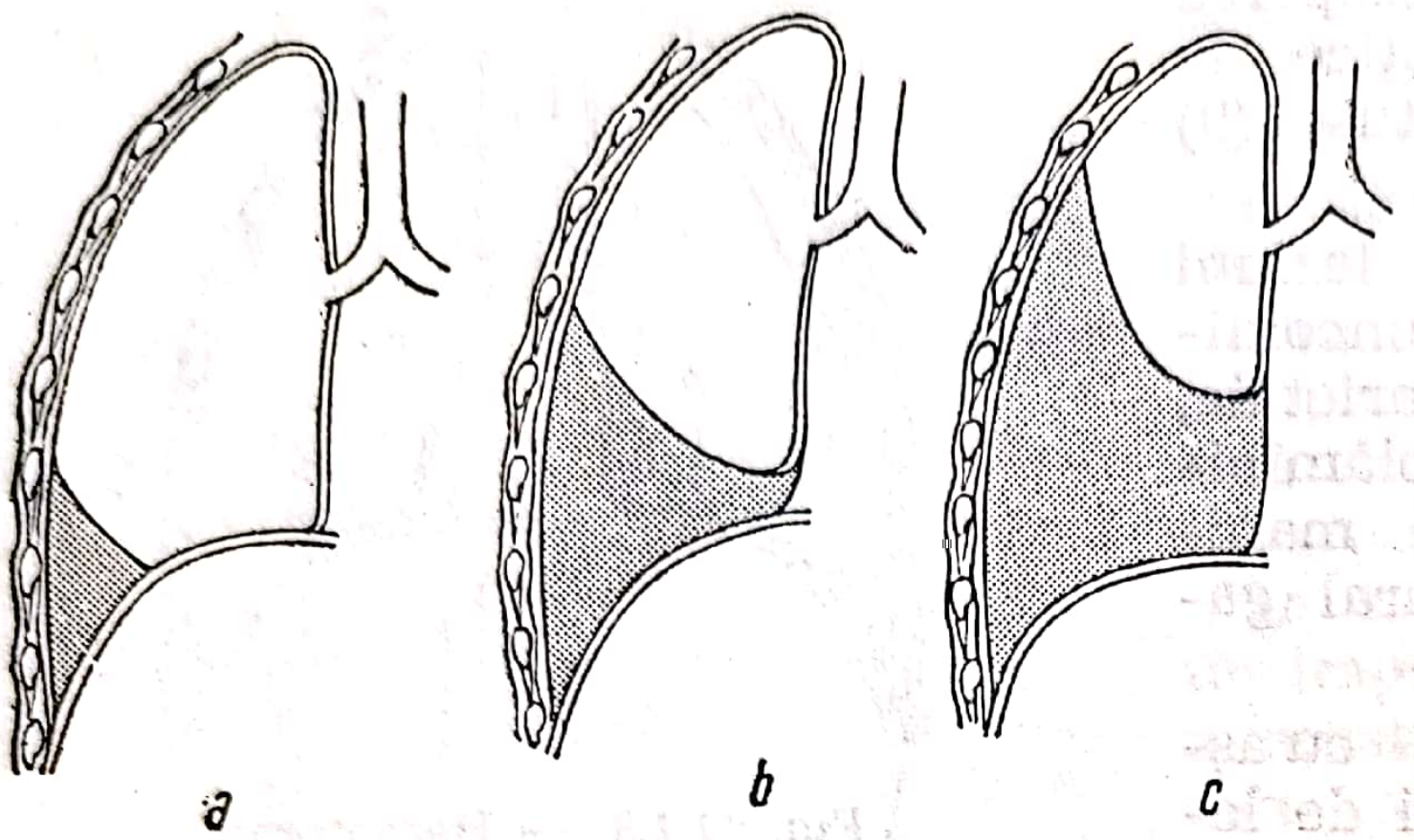

Fig. 11.1.9. — Hemotorax.
a — mic (pînă la 300 ml sînge); *b* — mijlociu (sub 1 500 ml); *c* — mare (poate depăşi 3 000 ml).

Fractura costală directă poate fi şi cauza unei răniri pleuropulmonare mai profunde, astfel încît să se producă o soluţie de continuitate a căii aeriene, care să permită în momentul inspiraţiei pătrunderea aerului în cavitatea pleurală şi formarea unui *pneumotorax*. Produs într-o astfel de situaţie, pneumotoraxul poate avea în general caracterul benign al formei „închise" sau caracterul grav al formei „cu supapă" sau „sufocante". Fie prin focarul de fractură, fie prin altă soluţie de continuitate pleurală, revărsatul gazos are tendinţa de difuzare în afara toracelui, către mediastin sau defileul cervicotoracic şi chiar mai departe (22) (31).

a) *Pneumotoraxul închis* (fig.11.1.10) este rezultatul pătrunderii în cavitatea pleurală a unei cantităţi de aer, fie — mai rar — printr-o plagă penetrantă parietală, fie — mai frecvent — printr-o soluţie de continuitate pleuropulmonară. În ambele situaţii soluţia de continuitate este rezolvată spontan sau terapeutic.

În funcţie de cantitatea de aer care pătrunde în cavitatea pleurală şi de gradul colabării pulmonare, pneumotoraxul poate fi *mic* sau marginal, cu colabare redusă a plămînului (fig. 11.1.11 *a*), *mijlociu*, situaţie în care colabarea plămînului este accentuată, dar nu completă (fig. 11.1.11 *b*), şi *mare*, colabarea fiind totală în acest caz (fig. 11.1.11 *c*).

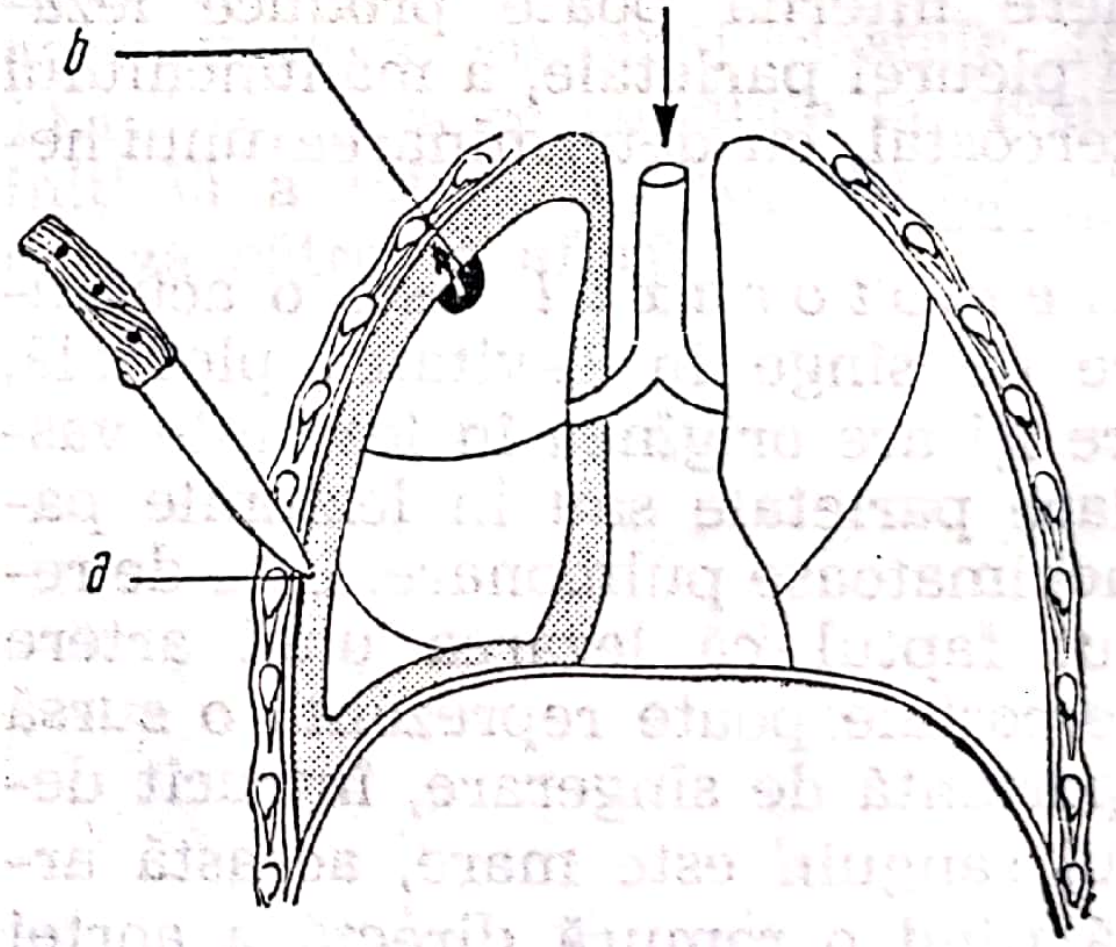

Fig. 11.1.10. — Pneumotorax închis.
a — soluţie de continuitate parietală; *b* — soluţie de continuitate pleuropulmonară.

Pneumotoraxul închis se manifestă prin durere la nivelul hemitoracelui respectiv, cu senzaţie de constricţie şi reducerea ampliaţiilor toracice; stetoacustic, se percep sonoritate accentuată și diminuarea murmurului vezicular.

De multe ori, în pneumotoraxul mare, datorită deplasării mediastinale și influențării negative a plămînului de partea sănătoasă, se poate instala *sindromul de IRA*, cu dispnee și cianoză (17) (29).

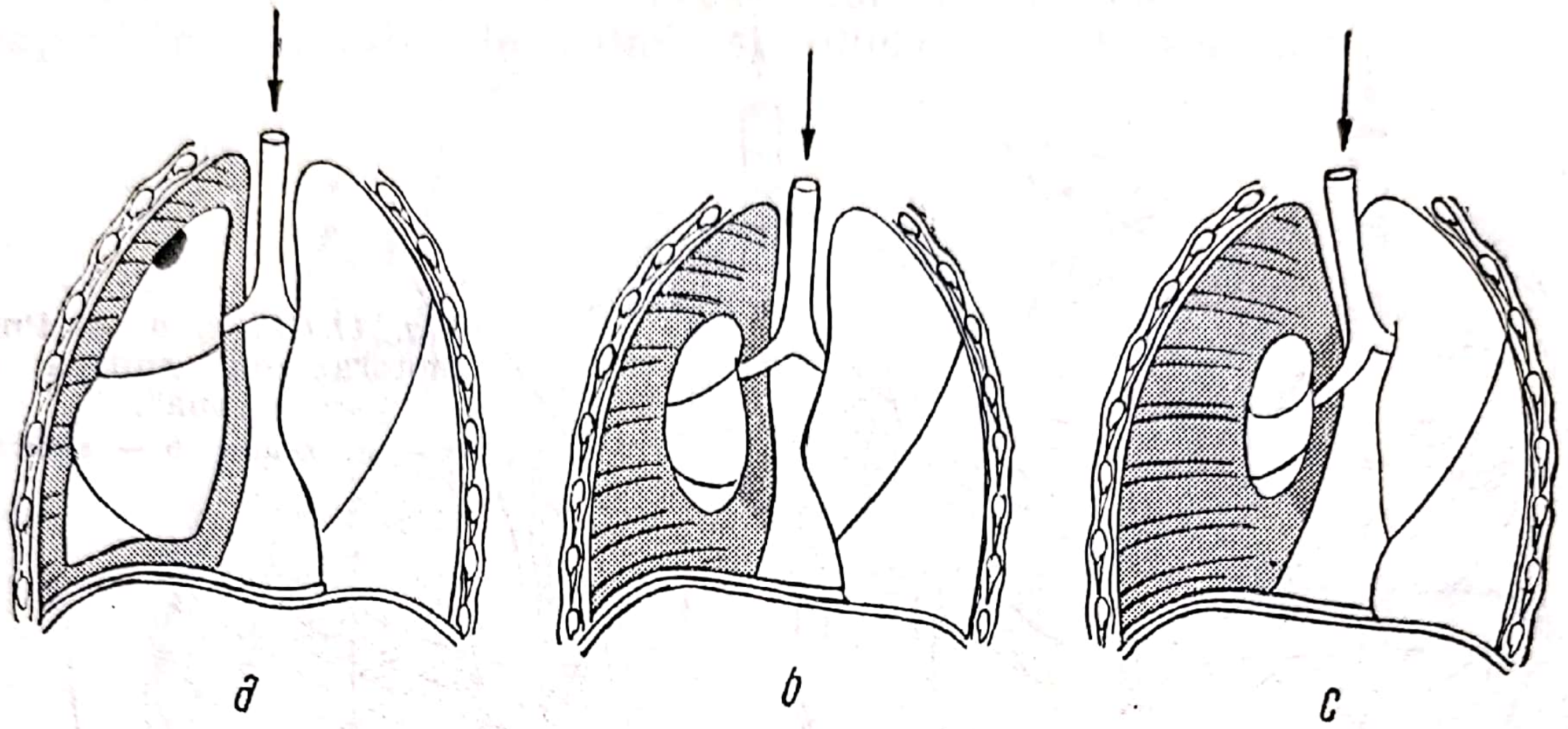

Fig. 11.1.11. — Pneumotorax închis.
a — mic; *b* — mijlociu; *c* — mare.

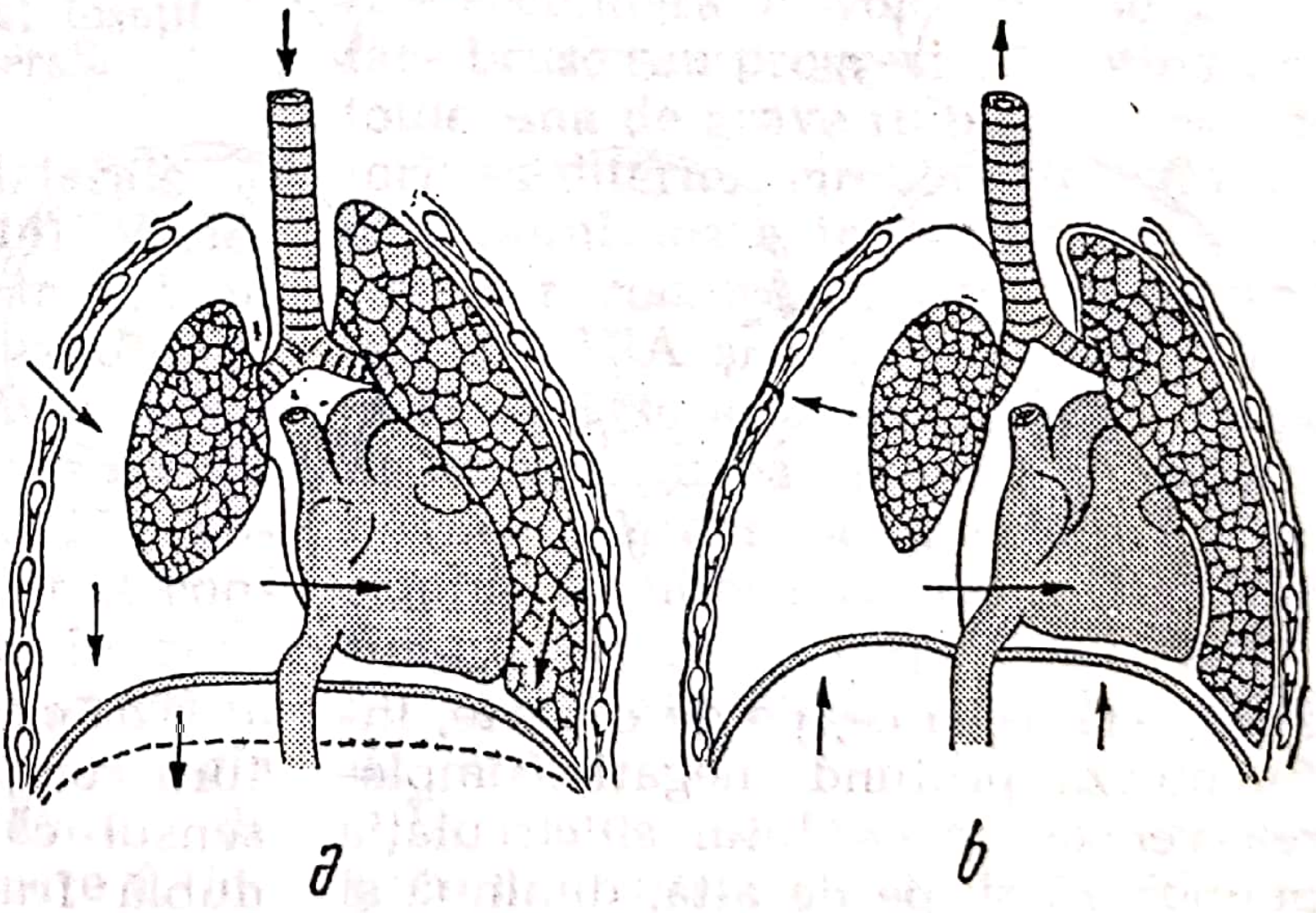

Fig. 11.1.12 a, b. — Pneumotorax cu „supapă internă".
a — inspirație; *b* — expirație.

b) *Pneumotoraxul cu supapă* (hipertensiv sau sufocant) este rezultatul pătrunderii repetate de aer în cavitatea pulmonară, printr-o soluție de continuitate parietală sau pleuropulmonară. Pătrunderea se face cu fiecare mișcare inspiratorie; la expirație, soluția de continuitate se închide spontan, astfel încît pneumotoraxul se accentuează progresiv.

În cazul leziunii generate de așchii costale se produce *pneumotoraxul cu „supapă internă"* (fig. 11.1.12), deosebit de *pneumotoraxul cu „supapă externă"*, urmare a unei plăgi penetrante (fig. 11.1.13).

Pneumotoraxul cu supapă determină o simptomatologie acută progresivă impresionantă, pe fondul fenomenelor de hipoxie cu dispnee, cianoză, agitație și senzația de moarte iminentă. Într-o fază avansată, aerul acumulat sub tensiune produce o puternică compresiune și deplasare mediastinală, ceea ce, pe de o parte, influențează profund negativ umplerea venoasă a cordului și circulația pulmonară și, pe de alta, diminuă și funcționalitatea plămînului nelezat ca urmare a deplasării mediastinului. În felul acesta se ajunge treptat, dar repede, la insuficiența respiratorie și circulatorie acută.

Dar și în afara acestor leziuni asociate, anumite fracturi pluricostale pot îmbrăca aspecte clinice alarmante, care necesită intervenția operatorie urgentă pentru decompresiune.

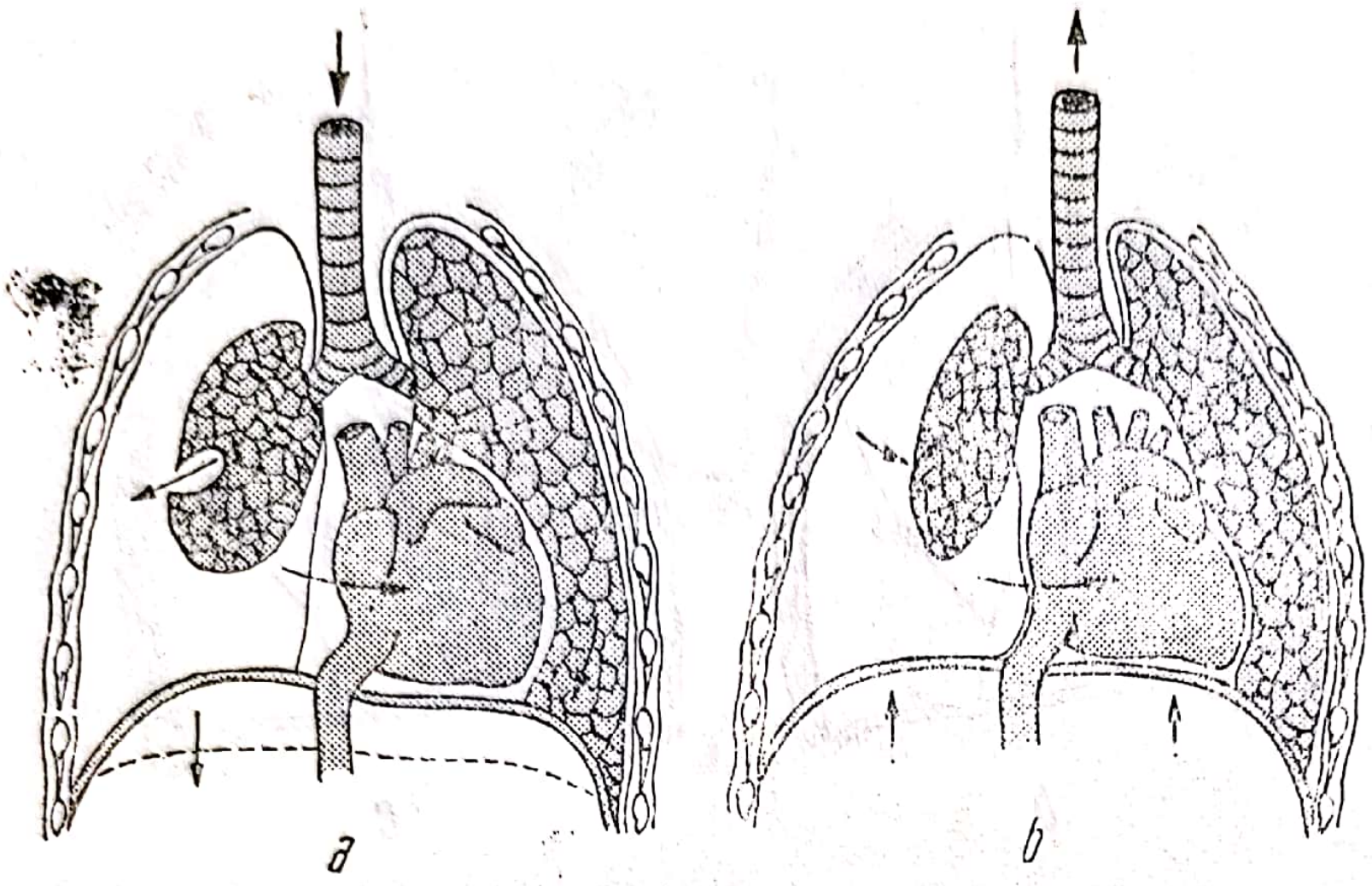

Fig. 11.1.13 a, b. — Pneumotorax cu „supapă externă".
a — inspirație; *b* — expirație.

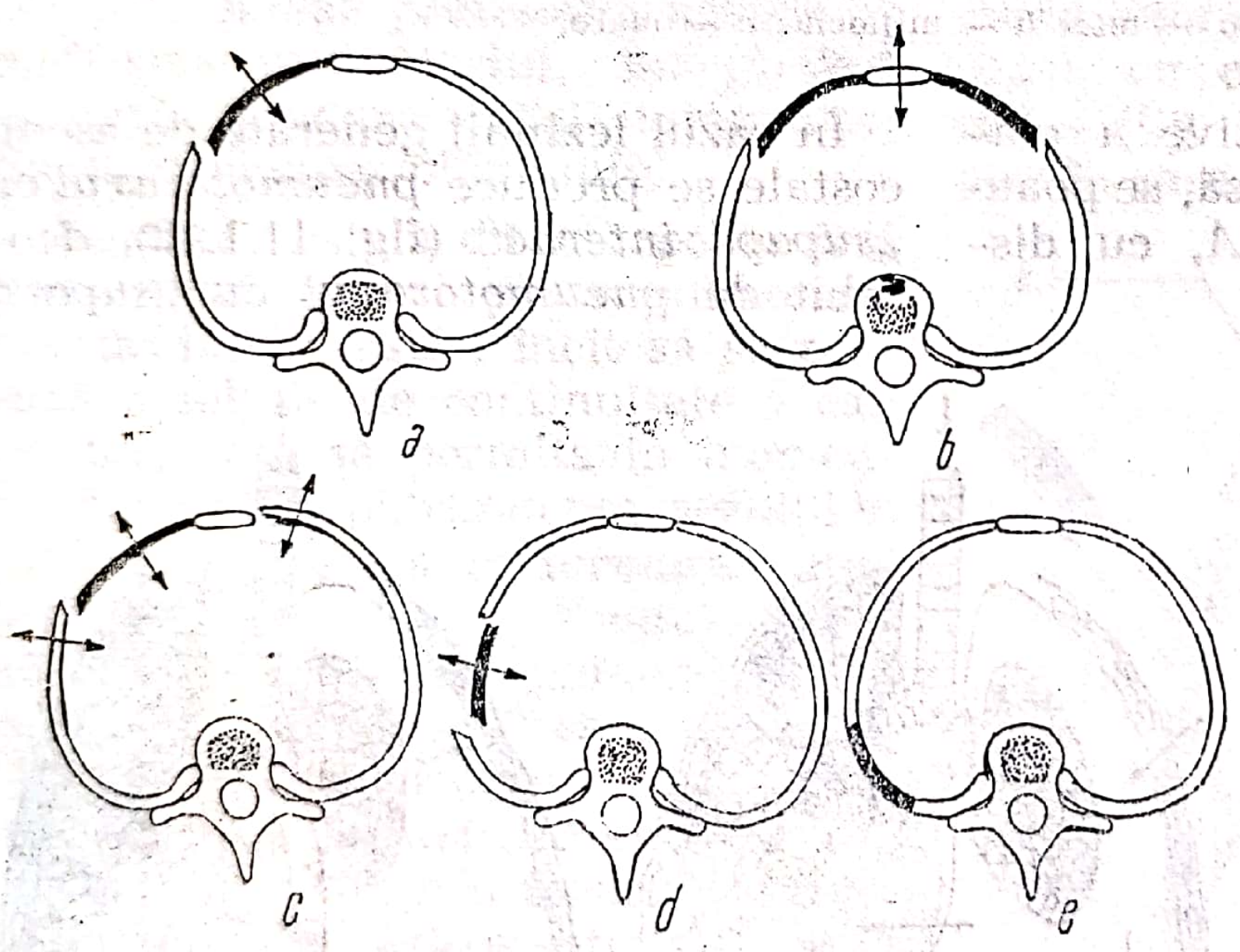

Fig. 11.1.14. — Volet costal.
a — anterior; *b* — antero-lateral; *c* — lateral; *d* — posterior; *e* — hemivolet.

Voletul costal este o fractură complexă a peretelui toracic, în sensul că traumatismul produce o dublă fractură pe linii verticale a două sau mai multe coaste. Este de obicei rezultatul unui traumatism cu acțiune de strivire, al unui impact violent cu efecte cinetice mari, care, la leziunile parietale, asociază frecvent leziuni ale viscerelor toracice sau ale celor învecinate, cel mai adesea fiind vorba de un *politraumatism* (16).

Voletul este variabil în funcţie de numărul coastelor interesate, ca şi de situarea leziunilor, care pot fi precumpănitor ventrale, incluzînd şi sternul, antero-laterale, laterale şi mai rar dorsale (fig. 11.1.14). Varietatea cea mai frecventă este voletul lateral, dat fiind expunerea directă mai amplă a zonei respective; se însoţeşte adesea de fracturi ale scapulei şi humerusului (fig. 11.1.15). Voletul ventral — de fapt volet sternocostal —, frecvent produs în accidentele de circulaţie prin impactul volanului (vezi 1.2.8 — „Semiologia traumatismelor prin accidente de circulaţie" şi fig. 1.2.23), poate fi însoţit de fractură sternoclaviculară (fig. 11.1.16).

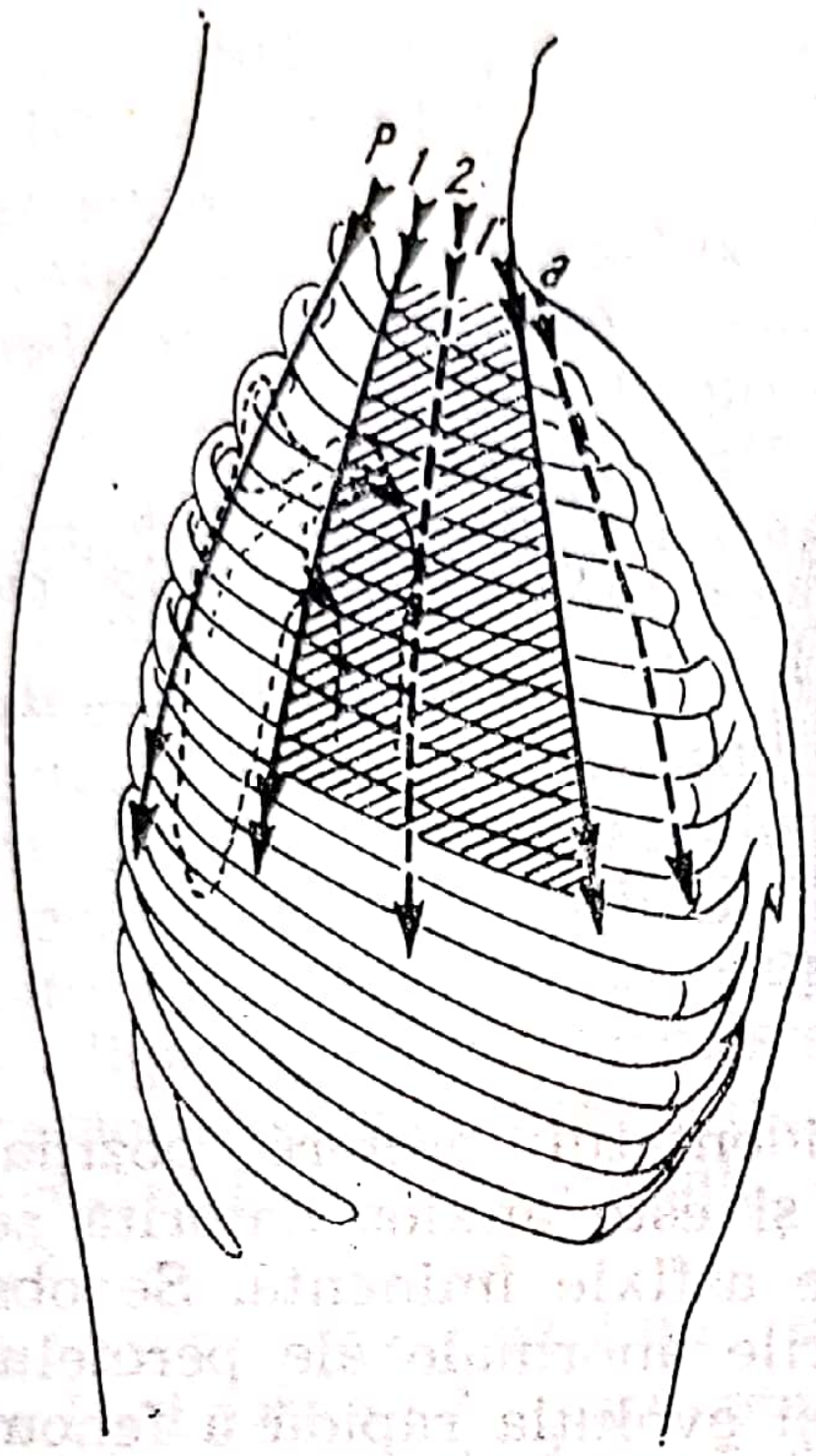

Fig. 11.1.15. — Volet lateral însoţit de fractură scapulohumerală.

Indiferent de mărime, voletul costal poate rămîne solidar cu restul peretelui toracic în cazul în care fracturile sînt şi rămîn angrenate. Este aşa-zisul „volet fix" sau „agăţat", iar simptomele care-l însoţesc sînt acelea ale fracturii de coastă. Dar această situaţie nu este cea obişnuită, deoarece frecvent voletul „se înfundă" fie îndată după accident, fie după un interval liber. Desprinderea secundară a voletului se poate face brusc sau progresiv, însoţindu-se totdeauna de grave tulburări respiratorii şi, ulterior, circulatorii, dat fiind că voletul joacă în fond rolul unui revărsat compresiv, care determină în final IRA şi ICA (16) (23).

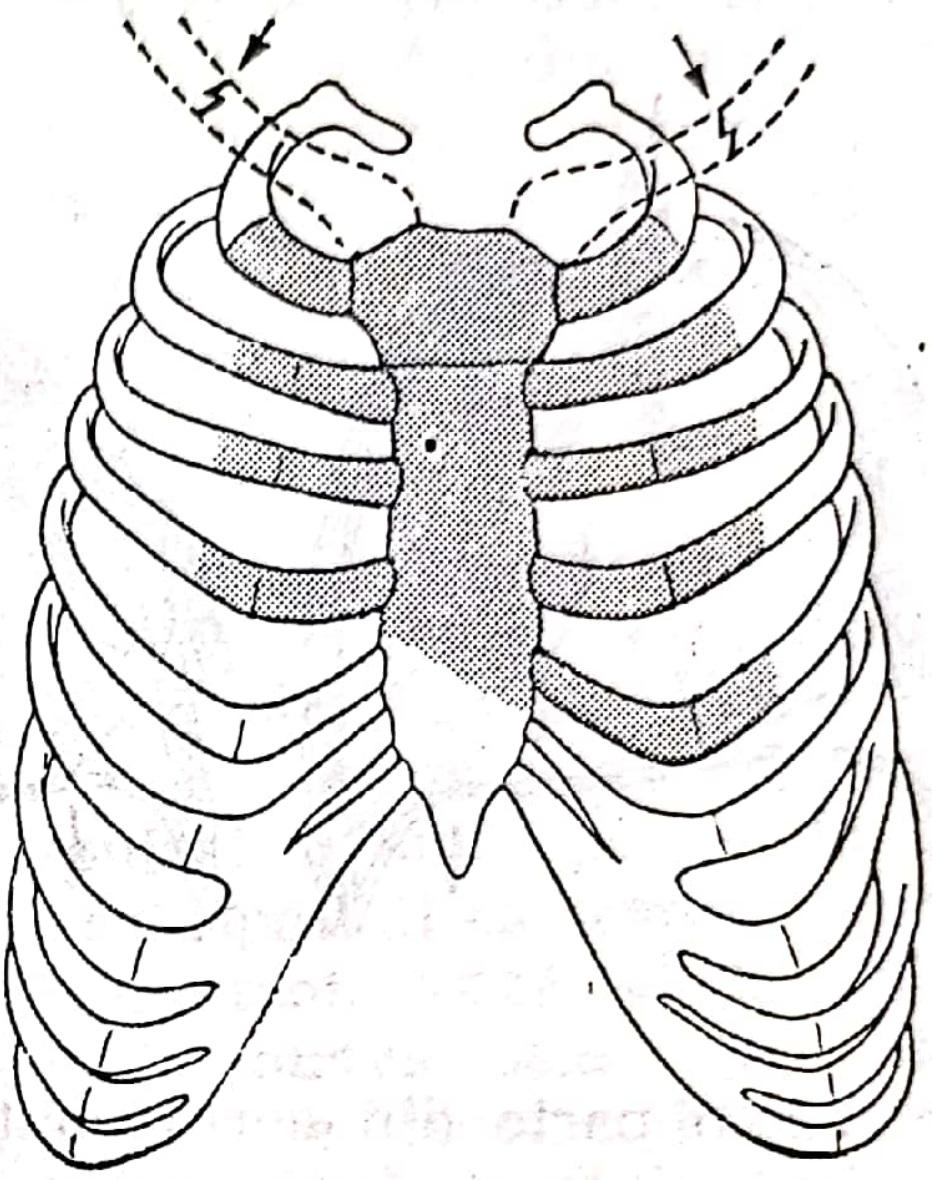

Fig. 11.1.16. — Volet costal ventral: asociere cu fractură de claviculă.

Voletul toracic mobil, care scapă de sub acţiunea musculară, antrenează o pierdere a rigidităţii de ansamblu a cutiei toracice, astfel că în timpul mişcărilor respiratorii aceasta nu mai poate împlini rolul de corp de pompă.

În momentul inspiraţiei, datorită presiunii intratoracice, voletul este atras către interior, iar în momentul expiraţiei, cînd presiunea intratoracică creşte, el este împins către exterior.

Aceste mişcări ale voletului în contratimp cu mişcările respiratorii normale (11) (29) sînt descrise ca o „respirație paradoxală“ (fig. 11.1.17), cu profunde implicații negative asupra schimburilor respiratorii (23) (29).

În primul rînd se produce o diminuare a capacității de ventilație globală, datorită comprimării plămînului de partea lezată. Sub efectul comprimării, o parte din aerul conținut de plămînul lezat, încă încărcat cu CO_2, este împins către plămînul sănătos (fig. 11.1.17); în expirație, voletul, retrăgîndu-se, favorizează evacuarea unei părți din aerul neepurat din plămînul sănătos către plămînul de partea lezată. Această trecere succesivă a aerului viciat dintr-un plămîn în altul poartă denumirea „respirație pendulară“, iar cantitatea de aer care face obiectul acestei mutații este „aerul pendular“, care conduce în timp la apariția hipercapniei și la instalarea hipoxiei hipercapnice (23) (29).

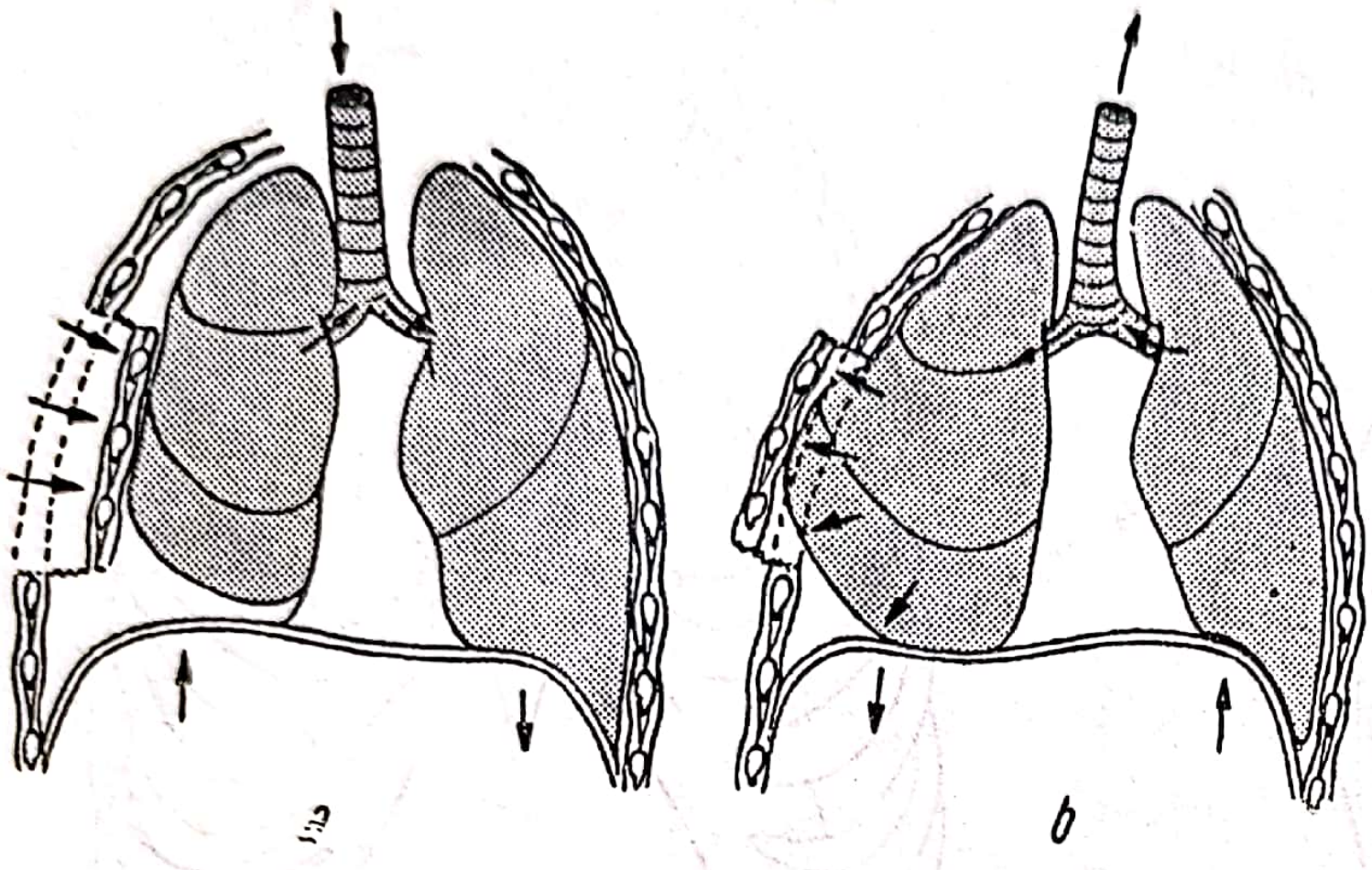

Fig. 11.1.17 a, b. — Volet costal: respirație paradoxală.

a — inspirație; *b* — expirație.

Datorită pierderii rigidității toracice, în momentul inspirației mediastinul se deplasează către partea sănătoasă și revine în momentul expirației — „balansul mediastinal“. Deplasarea mediastinului în timpul inspirației, prin compresiunea pe care o exercită, împiedică ventilația la nivelul plămînului de partea sănătoasă și totodată jenează circulația, în special în teritoriul venelor mari, prin influența negativă pe care o exercită asupra funcției cardiace.

În ansamblu, din punct de vedere simptomatic, voletul toracic realizează un tablou complex posttraumatic.

Accidentatul preferă poziția șezîndă și este anxios datorită senzației de asfixie iminentă. Se observă mișcările anormale ale peretelui toracic și evoluția rapidă a fenomenelor către IRA și ICA, care, prin sumare, pot conduce rapid la exitus.

Fracturile rahisului toracal. Segmentul toracal al coloanei vertebrale, solidarizat prin articulații complexe la sistemul costocondrosternal, alcătuiește în ansamblu un bloc de o oarecare rigiditate și rezistență, care transmite o bună parte din șocurile traumatice primite către segmentul toraco-lombar. Leziunile traumatice ale acestui segment al rahisului constau, cu o oarecare specificitate, în fracturi-luxații și, mai puțin specific, în fractura corpului vertebral (2).

Fractura-luxație este rezultanta unei acțiuni traumatice care imprimă coloanei toracale o solicitare rotatorie, asociată cu o hiperflexie. Consecutiv solicitării rotatorii cedează sistemul ligamentar dorsal, astfel încît se eliberează fațetele articulare care sînt orientate în plan frontal; hiperflexia produce dislocarea acestora printr-o acțiune de forfecare. O forță de compresiune asociată acestor acțiuni are ca rezultat tasarea ventrală sau laterală a corpului vertebral, ceea ce ușurează completarea deplasării fațetelor articulare după dislocație, oprite doar de obstacolul reprezentat de orientarea apofizei spinoase.

În ansamblu, fractura-luxație a vertebrei toracale creează o simptomatologie caracterizată prin prezența semnelor neurologice, manifestate prin paraplegia consecutivă compresiunii medulare în canalul rahidian dorsal îngust (2).

Obiectiv, se poate constata mărirea spațiului dintre două apofize spinoase, consecință a cedării ligamentelor supra- și interspinos. Ruperea acestor ligamente se însoțește de mici hemoragii, care determină împăstarea locală și, eventual, echimoza (23).

Fractura corpului vertebral toracal este mai rar întîlnită ca leziune izolată. Este rezultatul acțiunii unor forțe combinate, de compresiune și flexie, tradus clinic prin turtirea porțiunii ventrale a corpului vertebral — „cuneiformizarea“ acestei porțiuni.

Fractura se manifestă prin durere locală, însoțită de contractura musculaturii laterovertebrale și oarecare impotență funcțională. Se produce deplasarea apofizei spinoase, care devine proeminentă, alcătuind o gibozitate de obicei redusă.

Caracteristică pentru această fractură, diagnosticată cu certitudine prin examen radiografic, este absența semnelor neurologice, întrucît într-o astfel de leziune cu *tasarea părții ventrale a corpului vertebral* porțiunea dorsală rămîne indemnă și reprezintă un perete protector pentru canalul rahidian și conținutul său (1) (2).

11.1.2.2.

Plăgile toracice

Cel mai adesea plăgile toracice îmbracă forme grave atunci cînd sînt penetrante și, cu atît mai mult, perforante — ipostaze care, cel puțin în cazul plăgilor de război, sînt prezente în circa 45% din cazuri (3). Chiar și o asemenea apreciere nu poate avea decît un caracter relativ, întrucît astfel de plăgi sînt adeseori urmate de sfîrșit letal, înainte ca rănitul să poată beneficia de ajutor medical.

Plăgile toracice nepenetrante. Atît în cazul rănirilor prin arme albe, cît și în cazul rănirilor prin proiectile — mai ales dacă acestea din urmă și-au epuizat o bună parte din viteză — este posibil ca platoșa reprezentată de osteotorax să reprezinte un obstacol împotriva penetrației, oferind condiții de ricoșare. Este motivul pentru care traiectul unei plăgi a peretelui toracic este greu de stabilit în cazul unui orificiu orb.

În afara semnelor obișnuite de plagă (vezi 1.2.2 — „Semiologia traumatismelor deschise“), este de remarcat posibilitatea creării unei soluții de continuitate vasculară la nivelul pediculului intercostal, cu hemoragie exteriorizată sau cu formarea unui hematom.

Plăgile toracice penetrante. La nivelul cutiei toracice plaga penetrantă capătă o gravitate deosebită, prin implicațiile respiratorii pe care le generează datorită comunicării ce se stabilește între cavitatea pleurală și exterior, ceea ce dă naștere pneumotoraxului aspirativ sau celui deschis.

Pneumotoraxul aspirativ. În plăgile penetrante produse prin arme albe sau prin proiectile de calibru mic, în care se creează o soluție de continuitate parietală îngustă, aceasta poate fi colmatată de fragmente tisulare; același lucru se constată în plăgile cu traiect lung, oblic și în care comunicarea cavității pleurale cu exteriorul nu este permanentă. În situațiile menționate, comunicarea se face intermitent în inspirație, mai ales în cea forțată, sau în timpul efortului de tuse (fig. 11.1.18).

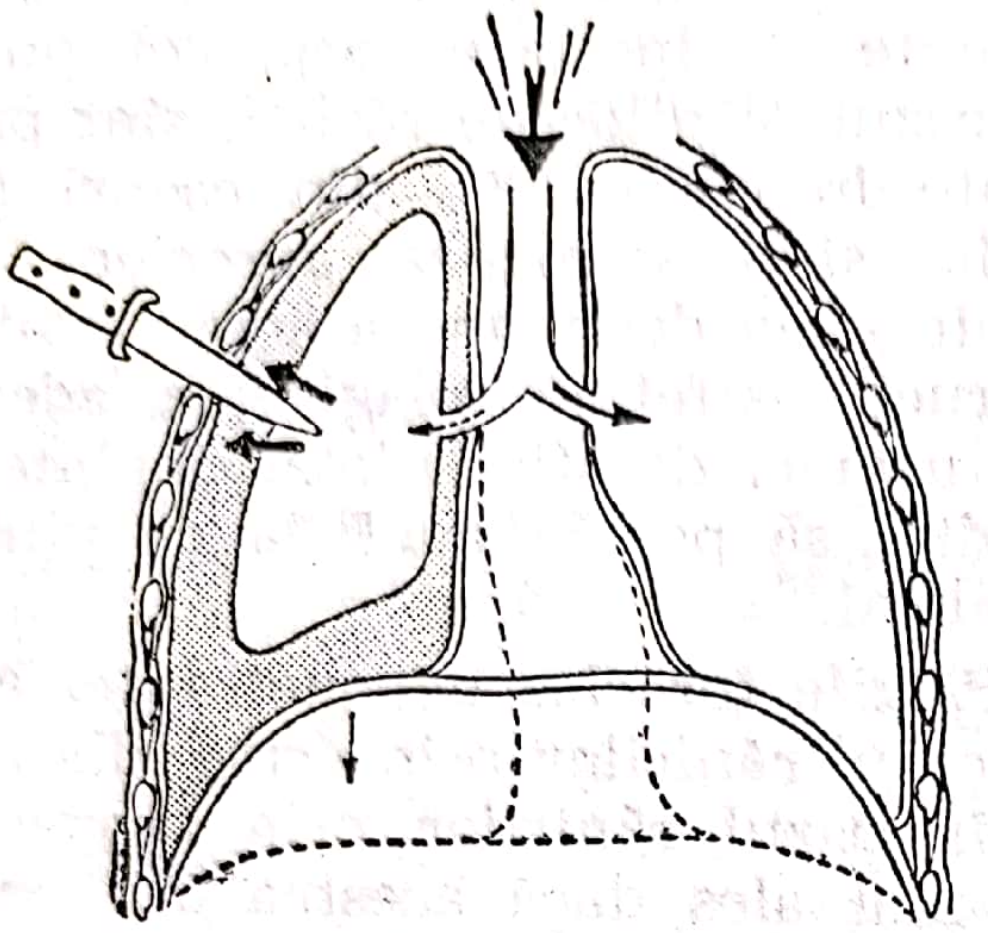

Fig. 11.1.18. — Pneumotorax aspirativ.

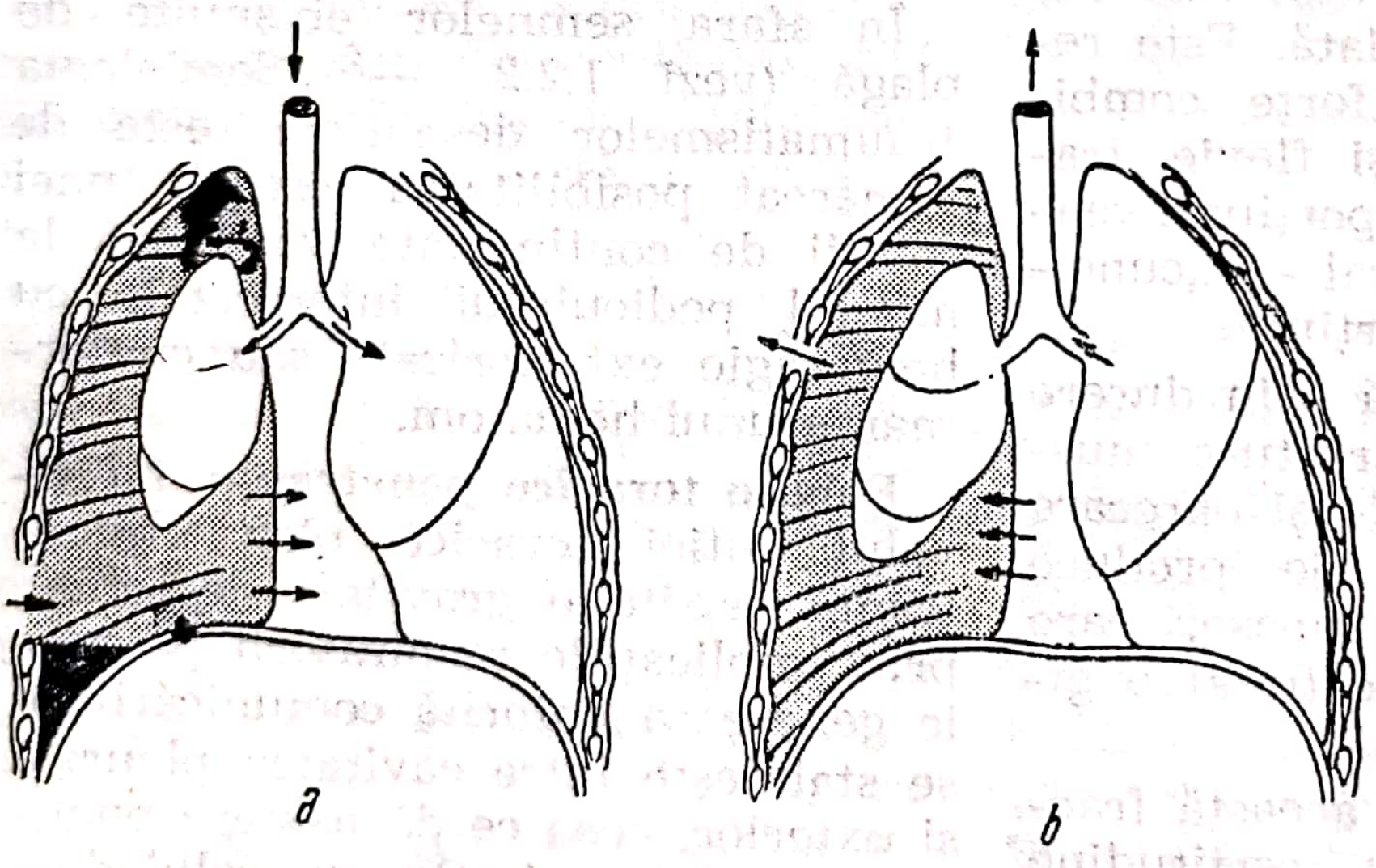

Fig. 11.1.19. — Pneumotorax deschis.

a — plaga mai mare decît orificiul glotic (în inspirație); *b* — plaga mai mică decît orificiul glotic (în expirație).

Pneumotoraxul deschis este consecința unei soluții de continuitate largi create de traumatism în peretele toracic, ceea ce determină o egalizare a presiunilor extra- și intratoracice în ambele faze ale respirației. Gravitatea leziunii este proporțională cu dimensiunile și numărul căilor de comunicare, ca și cu leziunile asociate, frecvente în astfel de plăgi penetrante (3).

Pneumotoraxul deschis se însoțește de tulburări respiratorii grave datorate atît colabării plămînului respectiv, cît și deplasării mediastinale, ca și de tulburarea complementară a funcției cardiocirculatorii. Funcționalitatea plămînului de partea nelezată este afectată prin prezența balansului mediastinal și a aerului pendular; cea cardiocirculatorie, prin tulburarea circulației de întoarcere, datorită cudării și comprimării venelor de la baza inimii, consecința globală fiind îngreuierea întregii activități cardiace (29).

În ansamblu, aceste aspecte constituie *sindromul traumatopneic,* a cărui intensitate este în funcție de dimensiunea soluției de continuitate parietală. Dacă dimensiunea acesteia nu depășește pe aceea a glotei sau a bronhiei principale (cca. 3 cm), aerul care intră în plămînul de partea lezată în momentul inspirației — deși acesta este colabat — este o piedică în calea pneumotoraxului sub tensiune; tulburările cardiorespiratorii în această situație sînt moderate. Dacă, dimpotrivă, soluția de continuitate parietală este largă, depășind diametrul glotei, volumul de aer acceptat de plămînul colabat este mai mic decît cel intrat în cavitatea pleurală și, treptat, se instalează insuficiența cardio-respiratorie (fig. 11.1.19) (29).

Dat fiind condițiile în care se produce, pneumotoraxul deschis se însoțește de starea de șoc patentă, în care rănitul este dispneic, agitat, cu senzație de asfixie și tuse permanentă. La nivelul plăgii aerul intră și iese din cavitatea pleurală cu zgomot, adesea amestecat cu sînge (sînge aerat, cu bule de aer). Prin ruptura și decolarea pleurei parietale, aerul se poate infiltra în țesutul subcutanat, întinzîndu-se pînă la distanță, în special spre regiunile gîtului și ale feței (25).

Plăgile toracice perforante interesează integritatea unuia sau a mai multor organe conținute în cavitatea toracică. Manifestările lor sînt de o gravitate extremă, antrenînd cel mai adesea fenomene hemoragice. Diferitele aspecte ale acestora vor fi expuse în cadrul leziunilor traumatice ale viscerelor și organelor respective.

11.1.3.

Leziuni inflamatorii

Peretele toracic poate fi sediul localizării unor infecții acute sau cronice, dar în ansamblu, în afara morbului Pott, acestea nu îmbracă o simptomatologie caracteristică. Este de amintit doar posibilitatea diseminării sau fistulizării unor astfel de focare septice, prin grosimea planurilor musculare intercostale, către sau și în cavitatea pleurală, situație în care simptomatologia capătă caracterul de suferință toracopulmonară.

11.1.3.1.

Tuberculoza vertebrală toracală

Este o localizare destul de frecventă, mai ales dacă se ține seama de faptul că ultimele 2 vertebre toracale sînt, împreună cu primele 2 lombare, sediul de elecție al procesului bacilar osteoarticular, aceste vertebre constituind practic zona de maximă solicitare a coloanei vertebrale.

Morbul Pott toracal se manifestă de timpuriu, cu dureri destul de caracteristice în centură, datorate iritației sau compresiunii produse de focarul baciar asupra elementelor radiculare.

Fig. 11.1.20. — Morb Pott toracal (*aspect radiografic:* imagine de „fus paravertebral").



Din cauza amplitudinii reduse a segmentului toracal al rahisului, este greu de constatat rigiditatea segmentară dată de contractura reflexă a musculaturii paravertebrale, care totuși există și poate fi evidențiată la o palpare atentă. Prin această manevră se poate descoperi sensibilitatea apofizei spinoase a vertebrei afectate.

Leziunea bacilară creează o prăbușire ventrală cuneiformă a vertebrei interesate, ceea ce se traduce prin apariția precoce a gibozității, strict mediană și cu tendință la accentuarea rapidă și evidentă (26). Este semnul clinic de recunoaștere cel mai fidel, mai ales că examenul radiografic pune mai greu în evidență leziunea vertebrală, datorită suprapunerilor costale. Acest examen este însă valoros prin faptul că clișeul de față poate evidenția — ca semn indirect, dar sigur, al leziunii — imaginea de „fus paravertebral" (fig. 11.1.20), elocventă pentru prezența abcesului pottic. Îngustarea canalului vertebral toracal explică frecvența semnelor de suferință neurologică, marcată inițial de fenomene nevritice iritative, apoi de hiperreflectivitate periferică, chiar și de prezența reflexului Babinski (Joseph François Félix), care obiectivează o suferință piramidală. Treptat, odată cu statuarea unei compresiuni nete, datorată în special prăbușirii și deplasării vertebrei lezate, se poate instala paraplegia — complicația majoră a bolii —, care poate fi spasmodică în extensie, în flexie, cu asocierea semnelor de automatism medular, sau — forma cea mai gravă — poate fi flască (26).

11.1.4.

Afecțiuni tumorale

Leziunile tumorale ale peretelui toracic prezintă aspecte variate — benigne sau maligne —, pendinte de diferitele structuri pe care se dezvoltă. De remarcat, oarecum ca o particularitate, faptul că unele tumori parietale, indiferent de natura lor, se pot însoți de dureri intercostale, datorită interesării nervului respectiv, sau pot determina o simptomatologie pleuropulmonară ca urmare a iritației pleurei parietale (15).

11.2.

Semiologia bolilor chirurgicale ale viscerelor și organelor intratoracice

Cavitatea toracică este împărțită corespunzător conținutului său în 3 regiuni anatomotopografice principale: două laterale — pleuropulmonare — și una mediană — mediastinală.

Regiunile pleuropulmonare ocupă 4/5 din cavitatea toracică și sînt delimitate de seroasele pleurală, parietală și viscerală, care, în continuarea lor, determină formarea fundurilor de sac sau sinusurilor pleurale (*recessus pleurae*) — zone de importanță semiologică deosebită.

Regiunea mediastinală, situată median, este despărțită de regiunile precedente din respectivele porțiuni de seroasă pleurală; la rîndul său, este subdivizată în alte regiuni topografice, care adăpostesc numeroase formațiuni anatomice pendinte de aparatele circulator, respirator și digestiv, ca și de elemente ale sistemelor nervos și limfatic. Această bogăție de conținut, avînd în vedere îndeosebi importanța absolută a unora dintre aceste componente — atît din punct de vedere morfologic, cît și funcțional —, face ca mediastinul să fie denumit și „răscrucea centrală a organismului“ (29).

11.2.1.

Semiologia bolilor chirurgicale ale pleurei

Pleura (gr. *pleura*=coastă) este o foiță seroasă care căptușește, prin răsfrîngerile sale, atît interiorul cutiei toracice (pleura parietală), cît și plămînii (pleura viscerală), determinînd formarea cavităților pleurale; în acestea se găsește o cantitate mică de lichid seros care înlesnește alunecarea foițelor una pe alta în momentul expansiunilor pulmonare respiratorii (11).

11.2.1.1.

Revărsatele intrapleurale

Patologia pleurei este dominată de prezența revărsatelor intrapleurale, care, în funcție de natura și cantitatea lor, determină reacții variate, ce pot ajunge pînă la dispariția completă a cavității pleurale respective.

În capitolul precedent referitor la semiologia bolilor peretelui toracic s-a arătat răsunetul important și uneori neconcordant pe care afectarea cavității pleurale îl poate avea asupra funcționalității cardio-respiratorii, în special atît prin determinismul compresiv pulmonar pe care-l poate induce, cît și prin deplasarea mediastinului — element de mecanică dotat cu profunde implicații funcționale (15).

Pneumotoraxul semnifică prezența aerului în cavitatea pleurală; acest aer poate proveni din mediul extern, situație întîlnită în cazul plăgilor toracice penetrante, sau din cel intern, cînd există o soluție de continuitate pleuropulmonară (vezi 11.1.2 — „Leziuni traumatice").

În afara elementului traumatic, aici trebuie considerat și *pneumotoraxul spontan* care rezultă dintr-un proces patologic, cel mai adesea bacilar, cu situare corticală pulmonară, a cărui deschidere către cavitatea pleurală pune în comunicare calea aeriană cu aceasta din urmă. De obicei, trecerea aerului către cavitatea pleurală se face prin ruperea, mai ales în timpul unui efort de tuse, a unei leziuni buloase marginale.

Indiferent de etiologia sa, pneumotoraxul determină o serie de simptome oarecum comune, dar variabile ca intensitate în funcție de rapiditatea cu care se fac pătrunderea intracavitară a aerului și colabarea pulmonară.



Fig. 11.2.1. — Pneumotorax drept *(aspect radiografic).*

Simptomatologie. *Durerea* sub formă de junghi este întotdeauna prezentă, dar intensitatea ei variază de la aceea a unei lovituri de pumnal la cea, mai atenuată, a unei dureri nevralgice intercostale.

Simptomele respiratorii, în funcție de gradul de colabare pulmonară, variază de la dispneea suportabilă, staționară sau progresivă — caracter ce depinde de calitatea căii de pătrundere a aerului —, pînă la fenomenele grave de asfixie acută și anxietate majoră determinate de colabarea bruscă totală, cu deplasare mediastinală majoră, sau de leziuni bilaterale.

Obiectiv, în pneumotoraxul important se constată imobilitatea respiratorie a hemitoracelui respectiv și modificări stetoacustice ușor înregistrabile, marcate de hiposonoritate percutorie și de ștergerea transmiterii vibrațiilor vocale și a murmurului vezicular.

Radiografic, în funcție de cantitatea aerului prezent, aspectele pot varia de la acela al unei lame situate între peretele costal și plămîn pînă la ocuparea unei părți mai mult sau mai puțin importante din hemitoracele respectiv (fig. 11.2.1).

Hemotoraxul este caracterizat prin prezența de sînge în cavitatea pleurală. Într-adevăr, cel mai adesea are o cauză traumatică, dar poate fi determinat și de sîngerări spontane pulmonare, în cadrul evoluției unor tumori pleurale, în cazul unui pneumotorax spontan, sau în cadrul unei pleurezii hemoragice de cauză cel mai adesea nedeterminată.

Revărsatul pleural hemoragic nu prezintă o simptomatologie specifică, producînd aceleași semne de suferință compresivă ca și revărsatul aerian. Este de presupus etiologia hemoragică a revărsatului în cazul în care acesta este aprovizionat de o sursă importantă arterială, cînd semnelor toracale li se pot asocia cele hemoragice.

Chilotoraxul este revărsatul de limfă produs în cavitatea pleurală, ca urmare a efracției sistemului canalar limfatic supradiafragmatic care drenează limfa către confluentul jugulosubclavicular sting (vezi 2.3.1.2 — „Limfopatii traumatice"). Cel mai adesea, chilotoraxul este de cauză traumatică — accidentală sau operatorie (64%) —, rareori (36%) fiind spontan, ca urmare a obturării de diferite cauze a canalului toracic. Este posibilă și existența unei fragilizări canalare limfatice congenitale (36).

Uneori, revărsatul de limfă chilos poate să se producă fără o manifestare clinică deosebită, dar în general contactul inițial al limfei cu pleura determină durere (18), pentru ca apoi să urmeze, în funcție de cantitatea limfei, fenomenele compresive și, în special, răsunetul asupra stării generale a bolnavului, datorit pierderii abundente de substanțe nutritive pe care le conține limfa. Este de remarcat că suprainfectarea survine în mod excepțional în cazul chilotoraxului (32) și că revărsatul se poate reproduce în cantitate de 1—2 1/24 de ore în cazul evacuării sale, ceea ce reprezintă un test diagnostic (15).

Pleurezia este inflamația acută sau cronică a pleurei, cu sau fără revărsat lichidian (11). În mod obișnuit, însă, inflamația seroasei este urmată de producerea unui exsudat cu caractere diferite, în funcție de elementul patologic determinant.

Din punct de vedere chirurgical, de un interes major este pleurezia purulentă.

Pleurezia purulentă sau *puriformă* este o colecție care ocupă spațiul pleural (8); este excepțional primitivă, revărsatul purulent fiind practic totdeauna secundar unei afecțiuni pulmonare acute septice cu topografie subpleurală (8) (17).

Din punct de vedere clinic, *simptomatologia* este variabilă în funcție de etapa evolutivă a revărsatului. În evoluția sa, procesul inflamator pleural determină formarea exsudatului, într-o primă fază constituindu-se pleurezia difuză, în care semnele generale sînt maximale, cu ascensiune termică marcată, alterarea stării generale, hiperleucocitoză, junghi toracic, tuse și, uneori, insuficiență respiratorie. În această fază examenul radiologic nu furnizează imagini elocvente.

În faza evolutivă ulterioară se formează pleurezia colectată, cel mai adesea situată dorsal și decliv, care corespunde unei atenuări a semnelor generale, cu statuarea însă a ima-

Fig. 11.2.2. — Hidrotorax drept (*aspect radiografic*).

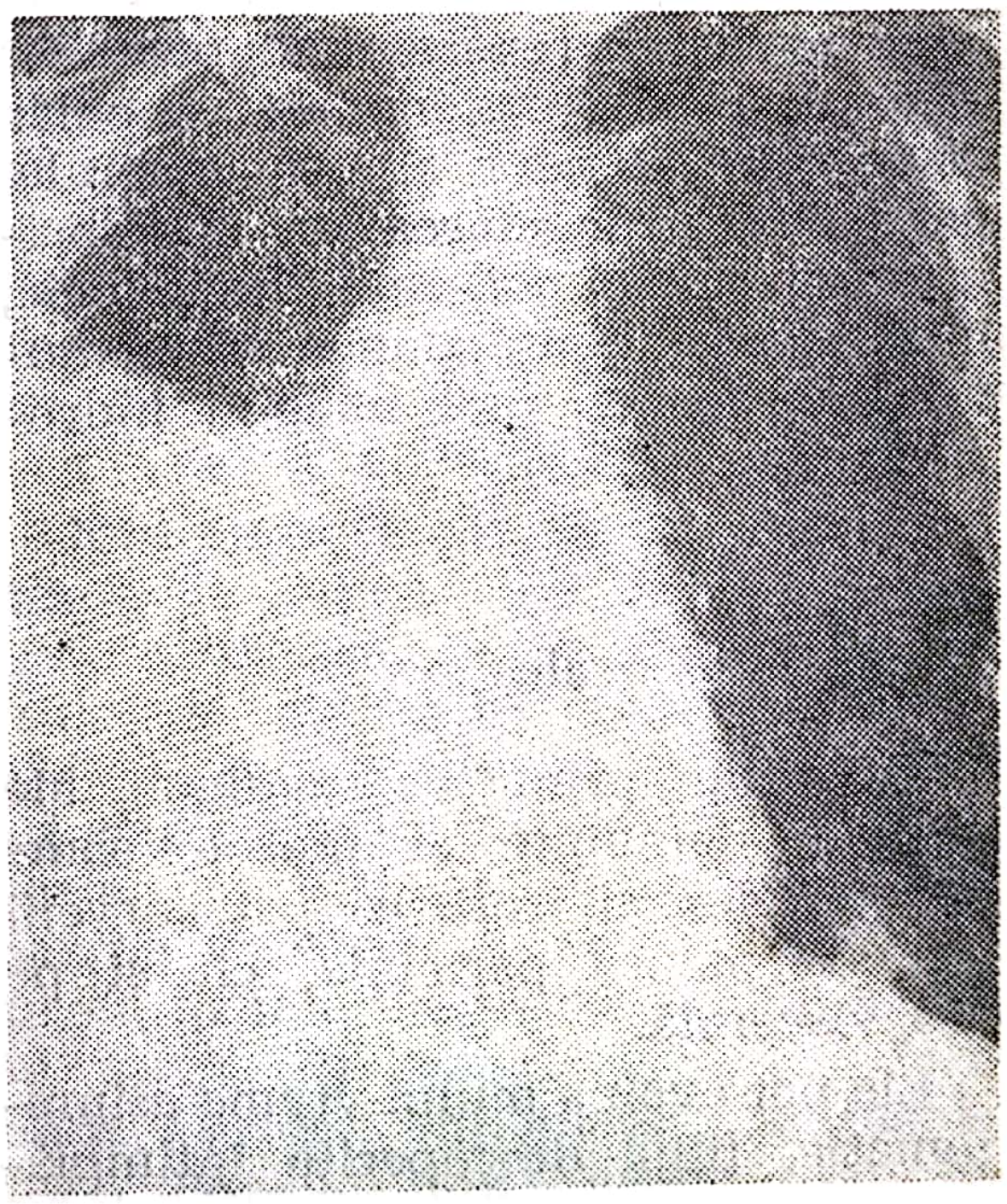

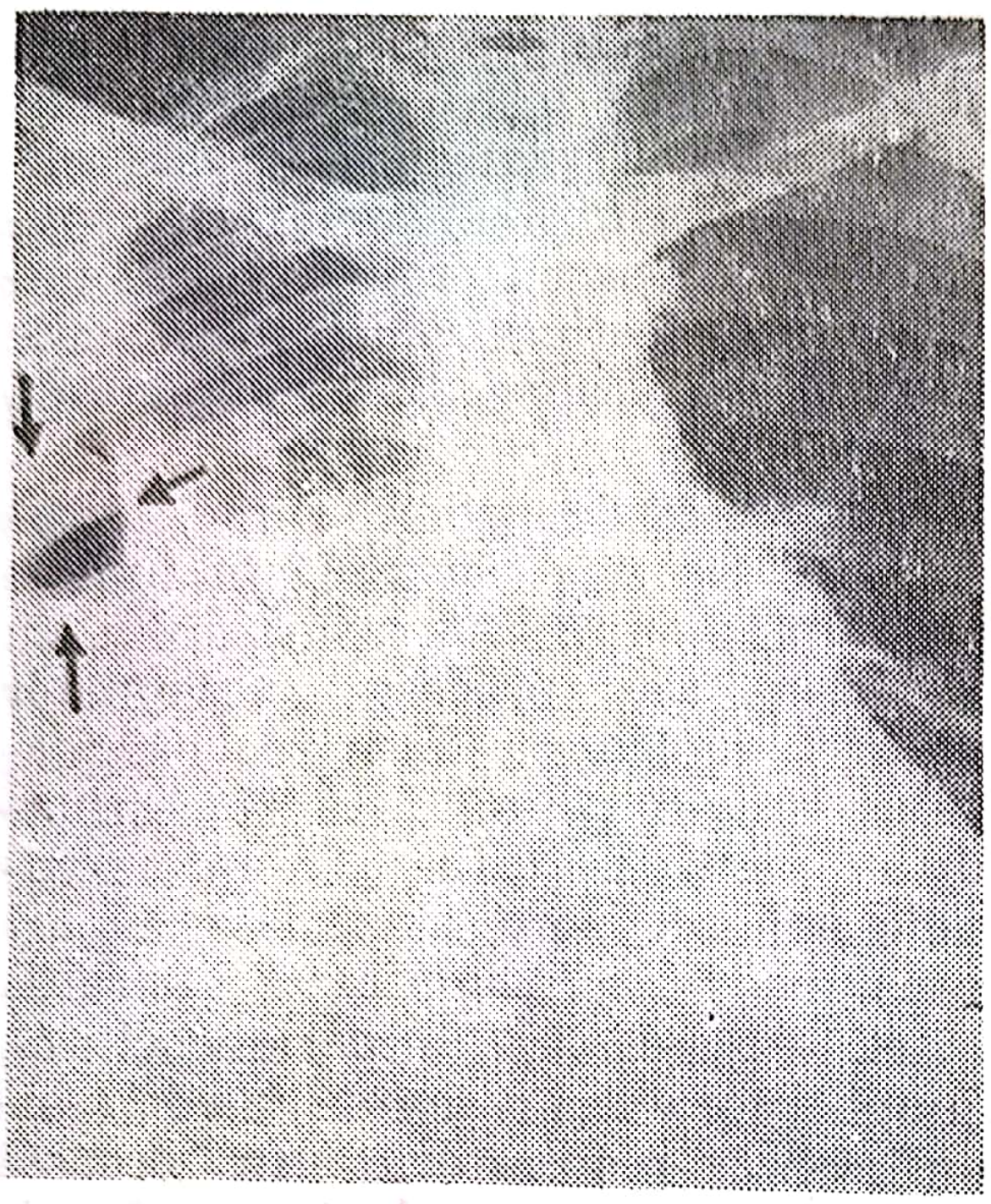

Fig. 11.2.3. — Hidropneumotorax drept *(aspect radiografic).*

ginii radiologice de colecție lichidiană — hidrotorax (fig. 11.2.2).

În fine, într-o ultimă fază, posibilă doar în eventualitatea ineficienței unui tratament aplicat în fazele precedente, se constituie pleurezia purulentă cronică.

Cronicizarea revărsatului purulent este marcată de atenuarea și chiar dispariția semnelor clinice generale, persistînd doar starea de subfebrilitate și tusea moderată. Radiologic, însă, este evidentă punga empiemului, sub forma unei imagini hidroaerice (fig. 11.2.3).

11.2.1.2.

Tumorile pleurale

Tumorile primitive maligne ale pleurei, denumite și mezotelioame (8), sînt leziuni rare ce pot surveni atît pe pleura parietală, cît și pe cea viscerală.

Ele pot evolua multă vreme asimptomatic, fiind descoperite întîmplător printr-un examen radiografic care evidențiază o imagine opacă.

Manifestările clinice sînt determinate de compresiunea organelor vecine — fie parietale, fie viscerale —, devenind mai semnificative și inducînd examene complementare, care pun diagnosticul de certitudine atunci cînd compresiunea este exercitată asupra organelor toracice (8).

11.2.2.

Semiologia bolilor chirurgicale ale plămînilor

Plămînii, care reprezintă organul principal al respirației, la nivelul cărora se realizează hematoza (11), au o dublă structură — *parenchimatoasă* și *bronșică.*

Structura parenchimatoasă este vîscos-elastică și permite plămînului ca, odată cu creșterea presiunilor intrapulmonare, să-și mărească volumul pînă la o anumită limită. Această creștere de volum este posibilă atît datorită proprietăților elastice ale toracelui în ansamblu, cît și elasticității proprii plămînului, datorită texturii sale specifice, ca și prezenței surfactantului fosfoproteic produs de mitocondriile celulelor alveolare (29). În întreaga patologie pulmonară, cunoașterea elementelor de elasticitate pulmonară este importantă, dat fiind implicațiile pe care diminuarea sau pierderea acesteia le pot avea asupra asigurării schimburilor respiratorii, cu menținerea volumelor pulmonare între parametrii optimali.

Prezența scizurilor pulmonare — două pe planul drept și una pe cel stîng — dă naștere celor 3 și respectiv 2 lobi pulmonari, a căror proiecție pe peretele toracic prezintă o importantă valoare pentru interpretarea semiologică și diagnosticul lezional topografic (fig. 11.2.4).

Lobii pulmonari sînt împărțiți în segmente — cîte 10 pentru fiecare plămîn —, care, la rîndul lor, sînt divizate în lobuli corespunzători bronhiolelor pulmonare ale acinilor, care reprezintă unitatea structurală terminală a plămînului.

Structura bronșică este constituită din ramificațiile de diferite grade ale celor două ramuri de bifurcație a traheii, ramificații care aparțin segmentelor corespunzătoare diviziunilor pulmonare. Această structură justifică noțiunea de interesare mixtă — bronhopulmonară —, indiferent de etiopatogenia bolii. Interesarea mixtă menționată induce cel mai adesea o simptomatologie dominată de fenomenele de insuficiență respiratorie, care, în majoritatea bolilor cu implicații chirurgicale, întrunesc toate mecanismele pneumogene (38).

11.2.2.1.

Leziuni (malformații) congenitale

Leziunile congenitale bronhopulmonare pot exista izolat, dar adesea ele sînt asociate celor cardiovasculare (17).

Agenezia pulmonară. În cazul în care este bilaterală, o astfel de malformație este incompatibilă cu viața; unilaterală, însă, poate fi bine tolerată prin hipertrofierea plămînului congener (17) și descoperită întîmplător, cu ocazia efectuării unui examen radiografic, care pune în evidență opacitatea cavității toracale neocupate. Malformația se poate manifesta și cu semne de insuficiență respiratorie acută, în cazul survenirii unei pneumopatii acute.

Hipoplazia pulmonară reprezintă o insuficiență de dezvoltare, de obicei globală, a arborelui bronșic, ca și micșorarea de volum a întregului plămîn aferent (8). Cel mai adesea evoluează asimptomatic, pînă la supraadăugarea unui element septic bronhopulmonar, care în aceste condiții se manifestă de obicei prin hemoptizie (17).

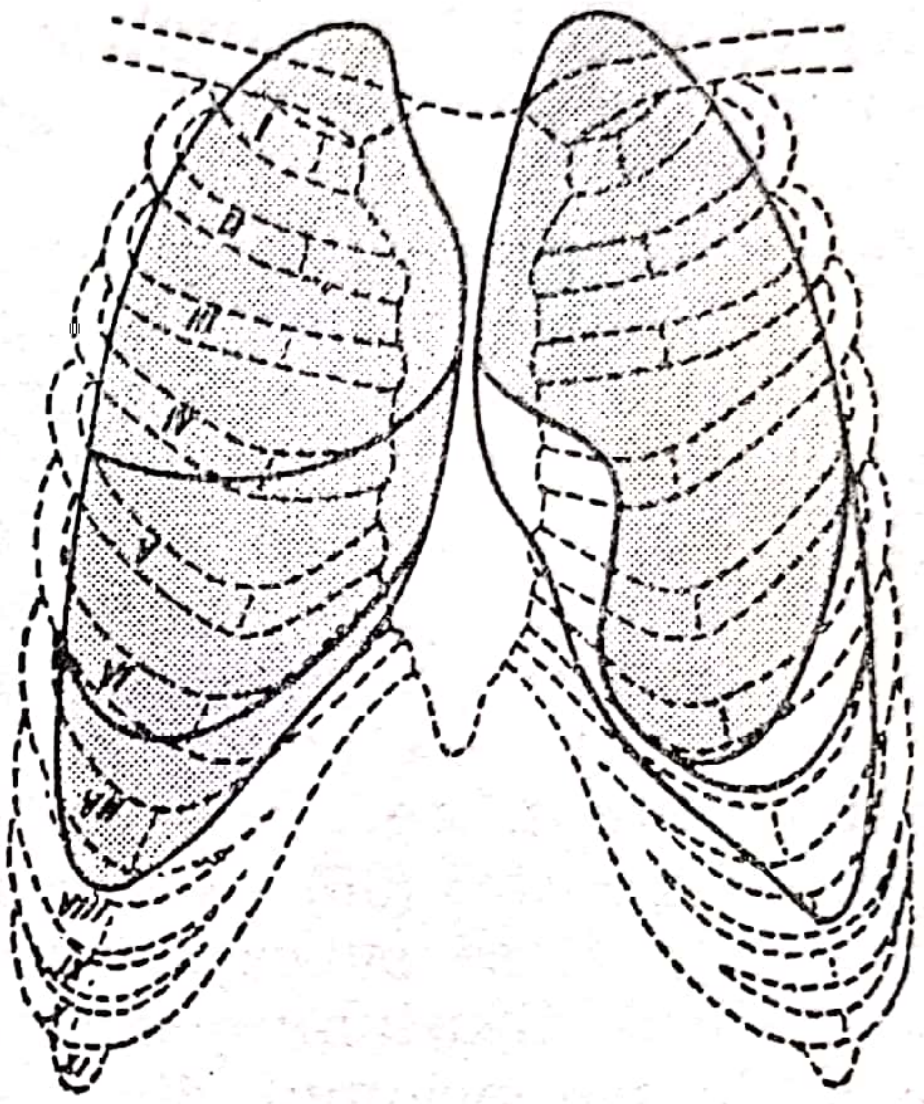

Fig. 11.2.4. — Proiecția parietală a scizurilor pulmonare.

Hipoplazia polichistică este degenerescența chistică a unei părți din plămînul hipoplaziat sau a totalității acestuia, determinînd așa-zisul „plămîn polichistic congenital“. Malformația poate rămîne asimptomatică multă vreme, de obicei fiind descoperită în cazul ivirii unor suprainfectări însoțite de fenomenele caracteristice proceselor septice, care impun examinarea radiologică ce semnează diagnosticul (8).

Emfizemul lobar gigant este o entitate în cadrul afecțiunilor de origine distrofică, alături de emfizemul bulos și chisturile disembrioplazice (34). Uneori poate debuta brutal după naștere prin insuficiență respiratorie, cu dispnee și cianoză, fără semne infecțioase, sau, alteori, se poate instala progresiv. Malformația, în forma sa completă și în afara altui element inflamator, se manifestă imediat după naștere sau în primii ani de viață printr-o triadă simptomatică (dispnee + respirație șuierătoare + tuse), putînd evolua către crize de insuficiență respiratorie (34) și complicații infecțioase ce survin pe fond astmatiform (17). Hemitoracele respectiv este globulos datorită distensiei intratoracice, iar în inspirație se produce depresiunea sternului (8).

Sechestrația pulmonară este o malformație caracterizată prin separarea unui teritoriu segmentar, individualizat de lobul de care este atașat (17), vascularizat de o arteră sistemică anormală din artera aortă sau o ramură a acesteia (18). Zona sechestrată — neventilată și neirigată eficient, deoarece nu are comunicare bronșică (38) — se transformă chistic și se suprainfectează, existînd riscul difuziunii procesului septic și la parenchimul din vecinătate; în această situație apare supurația bronșică cu bronhoree, care evoluează în puseuri succesive sau cu semne de supurație pulmonară (17).

11.2.2.2.
Leziuni traumatice

Ocupînd 4/5 din spațiul cavității toracice, plămînii sînt expuși traumatismelor indirecte sau directe, sub a căror acțiune pot rezulta leziuni polimorfe, în general grave; aceasta, deoarece efectul impactului este agravat prin aceea că el acționează asupra unui viscer ce prezintă un mediu mixt — gazos și lichidian —, propice pentru amplificarea undei de șoc. Traumatismele pulmonare sînt în general leziuni cu un apreciabil potențial de gravitate, întrucît, mai mult decît în cazul traumatismelor conținătorului (toracelui), sînt grevate cvasiconstant de profunde implicații funcționale, cu mare risc de IRA și ICA.

Contuziile bronhopulmonare. Indiferent de tipul traumatismului ce acționează asupra peretelui toracic, plămînul poate fi lezat prin izbirea sa de acesta sau, dimpotrivă, poate fi agresat, în condiții de suflu, prin pătrunderea aerului sub presiune prin căile aeriene superioare.

Rezultatul impactului constă în sîngerarea parenchimului, care devine echimotic, conducînd la formarea unui hematom intraparenchimatos, la care se asociază exsudatul alveolar în cantitate apreciabilă (29). În astfel de condiții, și mai ales în lezările mai întinse, elementul infecțios se supraadaugă implicit, dînd naștere veritabilei „pneumonii traumatice".

Simptomatologia este desigur variabilă cu gradul lezării bronhopulmonare, dar în general este marcată de tuse cu caracter iritativ și expectorație mucoasă, sau mucosanguinolentă, sau în unele cazuri chiar de apariția micilor hemoptizii.

Este de luat în considerație faptul că, în condițiile contuziei bronhopulmonare, afectarea pleurei viscerale și crearea unei soluții de continuitate la nivelul acesteia sînt oricînd posibile și, ca atare, prezența revărsatelor pleurale de diferite tipuri este și ea oricînd posibilă, ceea ce desigur devine un element agravant prin complicațiile reprezentate de colabarea pulmonară și deplasarea mediastinală.

Ruptura pulmonară este leziunea ce rezultă de obicei dintr-o agresare intensă, reprezentată de aerul intrapulmonar sub presiune care nu poate ieși din cauza obstacolului glotic. Producerea ei este favorizată de afectarea elasticității pulmonare, fie prin leziuni congenitale — la tineri —, fie prin procese scleroemfizematoase — la vîrstnici.

Hemoptizia francă este semnul oarecum caracteristic al rupturii pulmonare, în afara semnelor cronice de suferință bronhopulmonară — tuse, junghi toracic, dispnee etc. În cazul interesării unei zone centrale pulmonare și al lezării unui vas de calibru important, hemoptizia poate fi masivă, însoțită de dezechilibrare circulatorie rapidă, cu risc letal major.

Contuzia pulmonară prin suflu este o formă anatomoclinică a cărei particularitate constă, în special, în existența multiplelor leziuni, atît toracice, cît și ale regiunilor învecinate; ne aflăm deci în fața unui politraumatizat într-o accentuată stare de șoc (vezi 1.2.1.6 — „Contuzia prin suflu").

Leziunile pulmonare sînt caracterizate prin rupturi alveolocapilare, care transformă organul într-un țesut spongios, afuncțional.

Clinic, simptomul dominant este starea de șoc, din al cărei tablou de ansamblu trebuie desprinse elementele suferinței pulmonare, marcate de hemoragii nazoauriculare, dureri toracice datorate leziunilor compresive parietale, pregnant fiind ansamblul tulburărilor respiratorii, din care nu lipsesc tusea, expectorația cu diferitele aspecte — de la aspectul mucos la cel sanguinolent — și limitarea mișcărilor hemitoracelui respectiv.

Plămînul de șoc reprezintă aspectul contuziv major întîlnit la nivelul acestui organ, datorită ireversibilității leziunilor și instalării consecutive a IRA, rebelă la tratament — de fapt leziunile anatomopatologice ale plămînului de șoc, care reprezintă un organ afuncțional prin transformarea sa într-un țesut lipsit de elasticitate, ca urmare a coagulării intravasculare cu această localizare (29).

Din punct de vedere clinic, este caracteristic faptul că primele semne apar după 24—72 de ore de la traumatismul suferit și constau în tulburări respiratorii, inițial discrete, cu cianoză tegumentară și mucoasă. Fenomenele clinice se accentuează treptat, odată cu extinderea procesului de coagulare intravasculară apărînd hipoxemia și hipercapnia.

Plămînul de șoc poate apărea și în cadrul altor afecțiuni pulmonare, nu numai ca urmare a unui traumatism.

Plăgile bronhopleuropulmonare sînt rezultatul unei agresiuni perforante asupra toracelui, dar pot fi întîlnite și printre efectele unei explozii, întrucît și în această situație se creează o comunicare a teritoriului bronhopulmonar cu mediul extern, prin intermediul căilor aeriene superioare.

Aspectul plăgii bronhopleuropulmonare este variabil în funcție de agentul traumatizant și de modul său de acțiune, care poate interesa unul sau mai mulți lobi pulmonari sau poate provoca o adevărată explodare a viscerului. În cazul plăgilor produse de proiectilele armelor de foc este de menționat posibilitatea unei eventuale rețineri intraparenchimatoase a proiectilului.

În afara aspectului plăgii parietale, examinarea rănitului atestă cu pregnanță *elementele compresive realizate de pneumo- sau hemotorax* — aceste două aspecte patologice însoțind invariabil astfel de leziuni.

Semnul aparent cel mai caracteristic al plăgii pleuropulmonare este *hemoptizia,* care se întreține pe o perioadă medie de 6—15 zile, fiind, din punctul de vedere al importanței și al duratei, în funcție de calibrul vaselor interesate. Este însoțită de tuse cu expectorație, ca și de dispnee, a cărei importanță este dictată de cantitatea de țesut pulmonar distrus și de repercusiunea revărsatelor asupra funcției plămînului congener.

Emfizemul subcutanat este de asemenea un semn aproape constant în plăgile pulmonare. Este urmarea pătrunderii în țesutul celular subcutan sau în mediastin a aerului din cavitatea pleurală, pătrundere care se datorează fie hiperpresiunii — în cazul pneumotoraxului cu supapă —, fie acțiunii de aspirație a peretelui toracic (3). Apariția precoce și dezvoltarea rapidă a emfizemului, ca și răspîndirea sa pe o arie largă, în special către regiunea gîtului, indică existența unor plăgi bronhopulmonare cu comunicare mediastinală (29).

Hernia pulmonară. În cazul plăgilor toracice complexe cu pierdere de substanță parietală apreciabilă, situate în special în regiunea antero-laterală a toracelui, este posibilă protruzia traumatică primitivă a plămînului.

Leziunea — eronat denumită hernie, întrucît plămînul nu este învelit decît de seroasa viscerală (25) — se produce de obicei cu ocazia unui efort de tuse sau în timpul unei inspirații profunde. Obișnuit, protruzia pulmonară interesează o porțiune redusă din viscer, apare ca o formațiune rotunjită, suplă, cu crepitații la palpare — în cazul integrității pleuropulmonare —, prezentînd leziunile respective în cazul traumatismului complex parieto-pleuropulmonar (25).

11.2.2.3.

Leziuni inflamatorii

Prin înseși funcția și structura sa de legătură cu mediul extern, țesutul pulmonar este expus infecțiilor aerogene de diferite tipuri, astfel că bronhopneumopatiile sînt frecvente începînd din perioada neonatală pînă la bătrînețe.

În general, simptomele afecțiunilor pulmonare — în special acute — sînt necaracteristice pentru o anumită entitate, ele constînd din junghi toracic, tuse, uneori expectorație cu anumite caractere, hemoptizie și, alteori, fenomene de insuficiență respiratorie — toate simptome cu apariție tardivă (17). Important este însă ca acuzarea acestor simptome, izolate sau grupate, să canalizeze atenția examinatorului către necesitatea unor explorări suplimentare — în care un rol de seamă îl ocupă examenul radiografic (17) —, explorări menite să stabilească un diagnostic precoce în vederea instituirii unui tratament medical, excluzînd necesitatea celui chirurgical.

Bronșiectazia sau **dilatația bronșică** este o afecțiune bronhopulmonară cronică caracterizată prin mărirea și deformarea uneia sau mai multor bronhii, cu infecție și supurație constante, urmate de scleroză peribronșică și parenchimatoasă (11). Boala este frecventă și reprezintă 50% din supurațiile bronhopulmonare cu indicație chirurgicală (8), succedînd cel mai adesea unor bronhopneumopatii inflamatorii sau chiar supurative (38).

Bronșiectazia poate apărea și la sugar, probabil determinată de regurgitația lactată, dacă nu cumva este congenitală, fiind însoțită și de alte malformații.

În general există o perioadă de relativă latență, uneori de circa 10—15 ani, întretăiată de puseuri acute infecțioase recidivante, între care persistă expectorația abundentă însoțită uneori de cianoză (38). În cele din urmă se constituie sindromul bronșiectazic, caracterizat prin tuse, expectorație și, inconstant, hemoptizie.

Tusea este constantă, survine în crize declanșate de schimbările de poziție și este urmată de *expectorație* abundentă, caracteristică formelor supurate și atingînd 500 ml/24 de ore. Sputa este mucopurulentă sau net purulentă și sedimentează în 4 straturi: unul superficial, aerat și spumos, urmînd un strat mucos, apoi unul intermediar, care este clar, ultimul strat fiind vîscos-purulent. Cantitatea expectorației crește evident în cursul puseurilor acute supraadăugate (8).

În fazele inițiale ale bolii, examenele radiografic și bronhoscopic sînt absolut necesare pentru stabilirea diagnosticului.

Abcesul pulmonar este tipul de supurație parenchimatoasă pulmonară care se poate produce la orice vîrstă, în special în urmările unei pneumopatii microbiene sau virale sau ale unei infecții pe cale bronșică. Originea stafilococică este obișnuită la copii.

Boala debutează ca o pneumopatie acută, cu tot cortegiul de simptome generale, tuse productivă și junghi toracic. Desigur, există numeroase forme clinice legate pe de o parte de virulența microbiană și, pe de alta, de starea organismului agresat, dar în general, după 10—15 zile de la apariția primelor fenomene respiratorii (17), tusea se permanentizează, pentru ca în cursul unor accese chintoase să se producă vidarea abcesului printr-o expectorație abundentă și fetidă — element caracteristic — sau printr-o veritabilă vomică însoțită de dispnee și fenomene asfixice.

În toate formele prelungite de supurație pulmonară survine hipocratismul digital; în cele difuze se produce transformarea piosclerоasă a abcesului, pe fondul căreia apar procese inflamatorii acute care alterează treptat starea generală a bolnavului (8).

Tuberculoza pulmonară prezintă un interes chirurgical numai în anumite forme, în care tratamentul medical nu a reușit să vindece boala. Așadar, practic nu se poate vorbi de o simptomatologie proprie unei anumite forme chirurgicale a tuberculozei pulmonare, ci doar de unele aspecte anatomoclinice care fac necesară intervenția chirurgicală pentru a se putea obține fie condiții favorabile vindecării leziunilor, fie eradicarea acestora.

În general, se poate afirma că terapeutica chirurgicală are numai un rol accesoriu, adresîndu-se leziunilor reziduale, sechelelor terapeutice, tuberculoamelor (17) sau tuberculozei cavitare cronice (8).

11.2.2.4.

Leziuni parazitare

Micozele pulmonare. Odată cu răspîndirea tratamentului cu substanțe antibacteriene, au putut fi semnalate, din ce în ce mai frecvent, localizări bronhopulmonare ale diverselor infecții fungice de origine exogenă, endogenă sau grefate pe leziuni preexistente. Interesul chirurgiei față de acestea este restrîns, actul operator devenind necesar numai în cazuri extrem de rare, în care tratamentul medicamentos nu poate jugula invazia fungică ce poate crea, în anumite condiții, distrugeri parenchimatoase (8) (vezi 1.1.2.5 — „Micoze viscerale“).

Chistul hidatic pulmonar. Localizarea pulmonară a bolii hidatice la om se situează pe locul doi, după cea hepatică, fapt explicat prin aceea că plămînul reprezintă, în accepțiunea ideii de echinococoză primitivă produsă prin însămînțare pe cale digestivă, cel de-al doilea filtru capilar pentru sîngele provenit din venele suprahepatice. Pentru însămînțarea pulmonară este admisă și posibilitatea trecerii embrionului hexacant direct într-o ramură a venei cave inferioare (pe cale hemoroidală de pildă sau, mai puțin probabil, pe cale chiliferă, prin canalul toracic, calea venoasă și plămîn) (8).

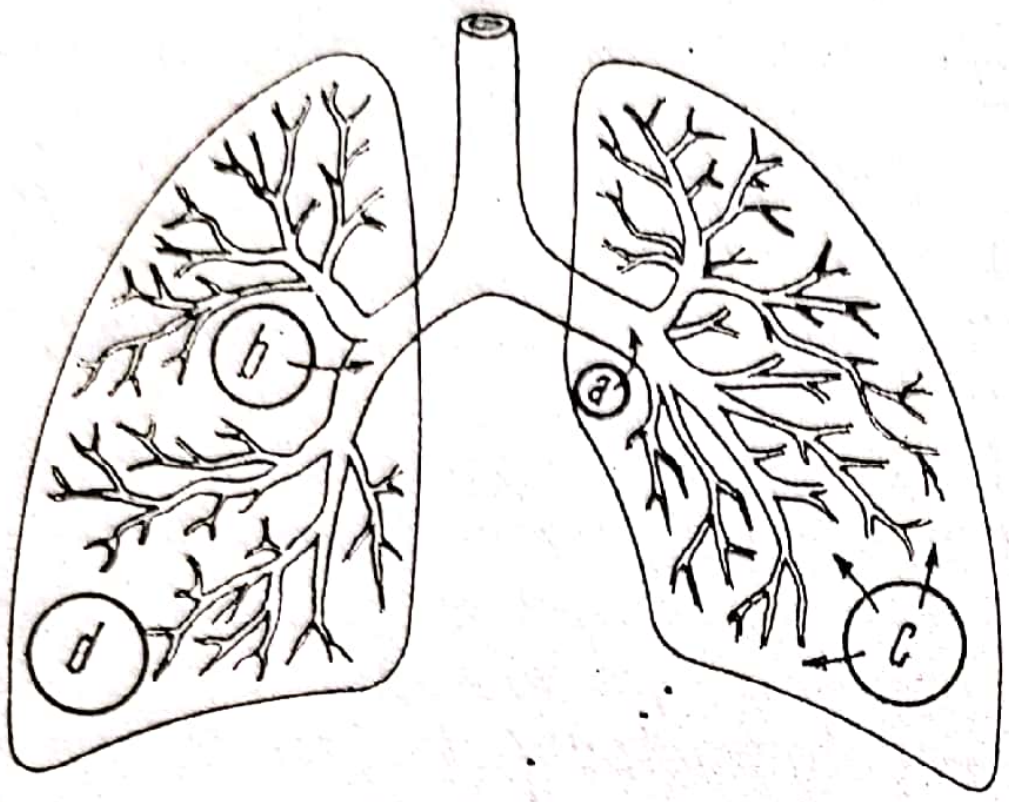

Fig. 11.2.5. — Chist hidatic pulmonar (*după I. Juvara*).

a — localizare centrală; *b* — localizare centrolobară; *c* — localizare periferică, cu evoluție centrală; *d* — localizare periferică, cu evoluție pleurală.

Echinococozei pulmonare i se poate recunoaște și o origine secundară, avînd fie o *cauză hematogenă* — eventualitate excepțională —, fie o *cauză bronhogenă*, situație care reprezintă de fapt o reînsămînțare dintr-un chist deschis în arborele bronșic.

După fixarea embrionului hexacant într-un vas capilar pulmonar, parazitul este înconjurat, într-un interval de 4—7 zile, de o capsulă fibroasă care se vascularizează, constituind chistul propriu-zis.

Întreaga simptomatologie a bolii hidatice, în general, și a localizării pulmonare, în special, este determinată de numărul și localizarea formațiunilor chistice, de gradul lor evolutiv și de fenomenele compresive pe care le determină și de care depinde, în continuare, simptomatologia generată de complicațiile ce survin.

De la început amintim — ceea ce se va discuta mai pe larg în cadrul localizării hepatice — că semnele generale descrise ca avînd o oarecare specificitate pentru boala hidatică nu sînt semnificative și că, cel puțin pentru localizarea pulmonară, examenul radiologic este de primă însemnătate, el fiind acela ce poate descoperi imaginea pulmonară, expresia bolii care pînă atunci a fost poate total asimptomatică. Dealtfel, chistul hidatic pulmonar necomplicat poate evolua asimptomatic și timp de 1—2 ani. Semnele pulmonare apar atunci cînd chistul, în dezvoltarea sa, a atins dimensiuni importante, cînd a ajuns în apropiere sau a interesat pleura și mai ales cînd, prin eroziune compresivă bronșică, a fost favorizată exteriorizarea fisurării sale.

Chistul hidatic cu un anumit volum provoacă o tuse seacă, chintoasă, însoțită de un junghi toracic sau de dureri permanente intercostale, datorate iritației sau interesării pleurei parietale (fig. 11.2.5 *d*).

Semnele stetoacustice nu oferă posibilități de identificare lezională în chisturile mici și mai ales în cele cu localizare centrală; în cele mari, uneori gigante, chiar dacă indică prezența focarului, nu pot oferi parametri diferențiali.

Chistul hidatic pulmonar complicat prezintă, în schimb, o simptomatologie variată, dar evidentă și ușor de interpretat.

Complicația cea mai frecventă este ruptura membranei hidatice, cu evacuarea parțială sau totală a conținutului chistului și a fragmentelor de membrană proligeră; această ruptură se poate face progresiv sau brusc (8).

Deschiderea progresivă a chistului în bronhie (fig. 11.2.6) se face pe fondul fenomenelor clinice subiective citate mai înainte, cu tuse urmată de oarecare expectorație mucoasă, dar cu imagine radiologică hidroaerică, practic patognomonică (pneumochistul hidatic), marcată în special de existența unei opacități ce delimitează arcul superior al cavității parazitare (19) (fig. 11.2.7).

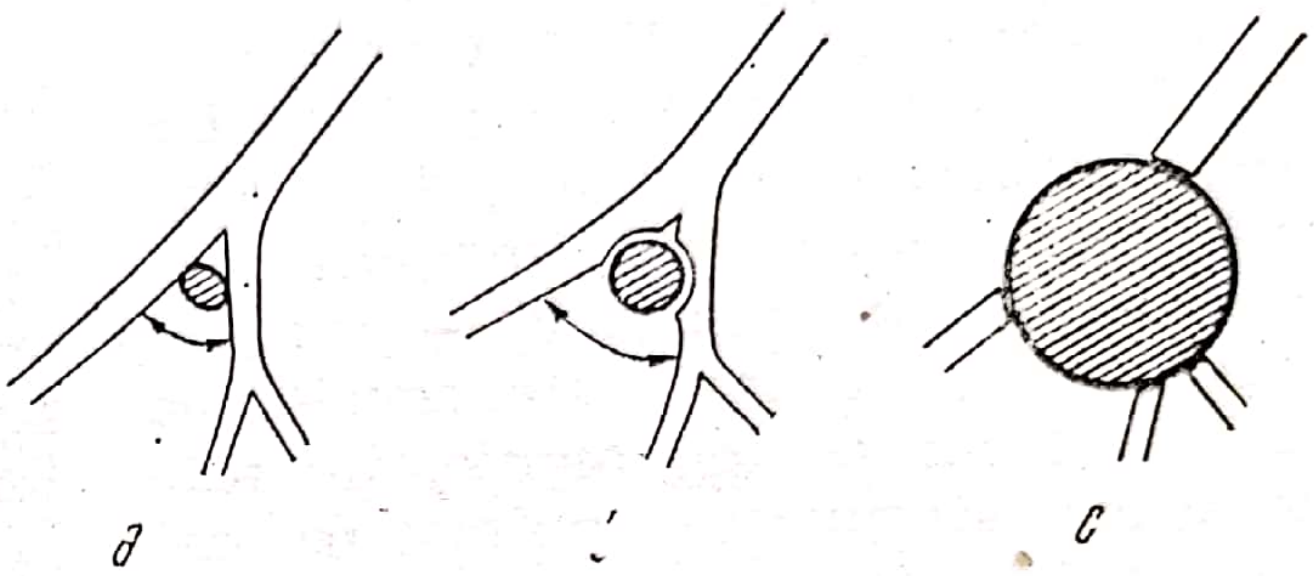

Fig. 11.2.6. — Chist hidatic pulmonar cu interesare bronșică.

a — chist interbronșic cu diastazis; *b* — compresiunea și deformarea bronhiei; *c* — amputarea bronhiei.

Deschiderea bruscă sau vomica hidatică poate fi precedată de unele fenomene prodromale, ca mici hemoptizii sau chinte mai frecvente de tuse. Momentul rupturii și evacuării conținutului chistului este adeseori dramatic, întrucît în funcție de cantitatea de conținut evacuat pot surveni fenomene de asfixie prin inundarea arborelui respirator și prin hemoptizie de însoțire a rupturii bronhiei. În plus, se pot produce accidente anafilactice grave, între care manifestarea de edem glotic vine să asocieze și să agraveze fenomenele asfixice anterioare.

Fig. 11.2.7. — Chist hidatic pulmonar (*aspect radiografic:* imagine opacă rotundă).

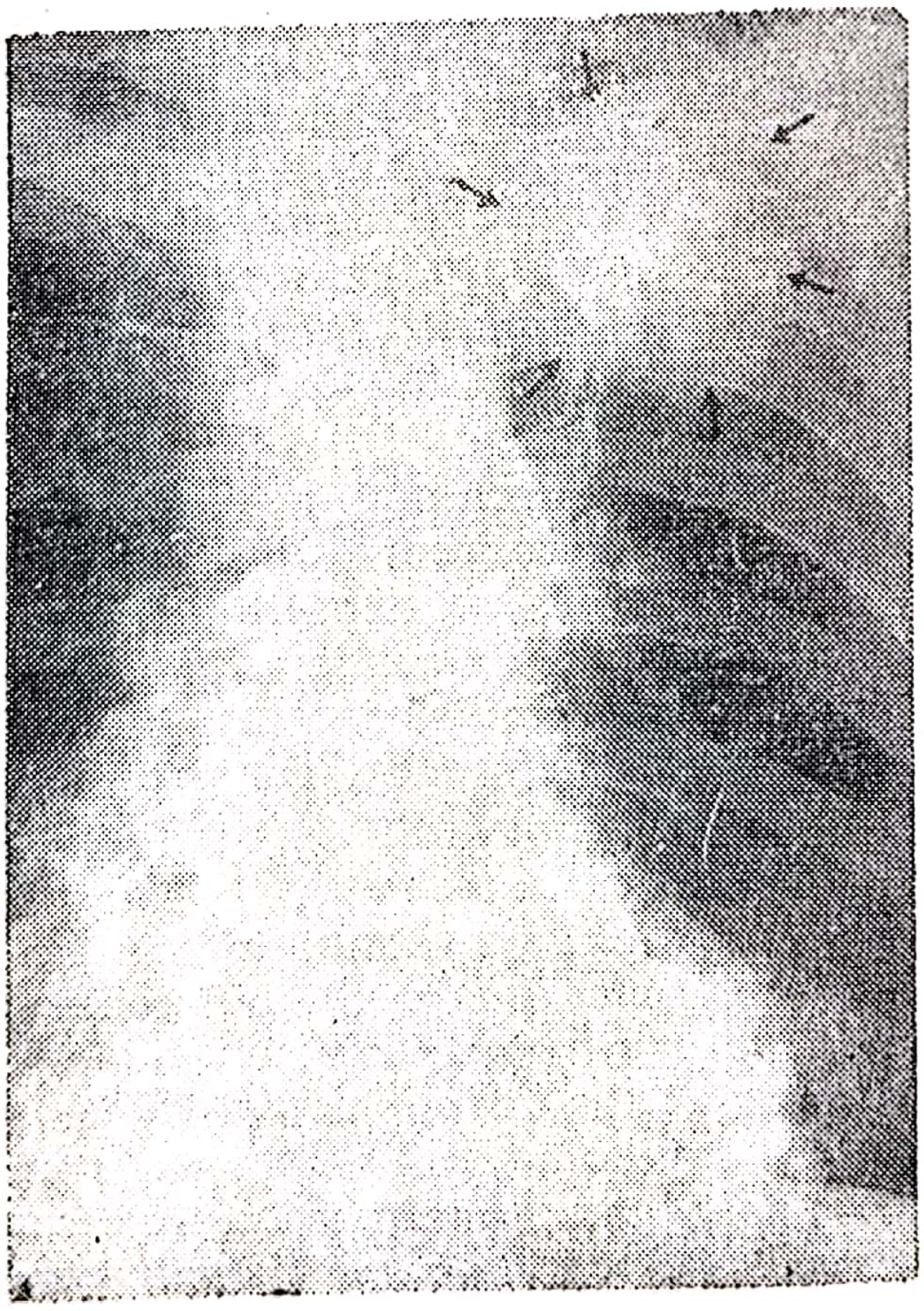

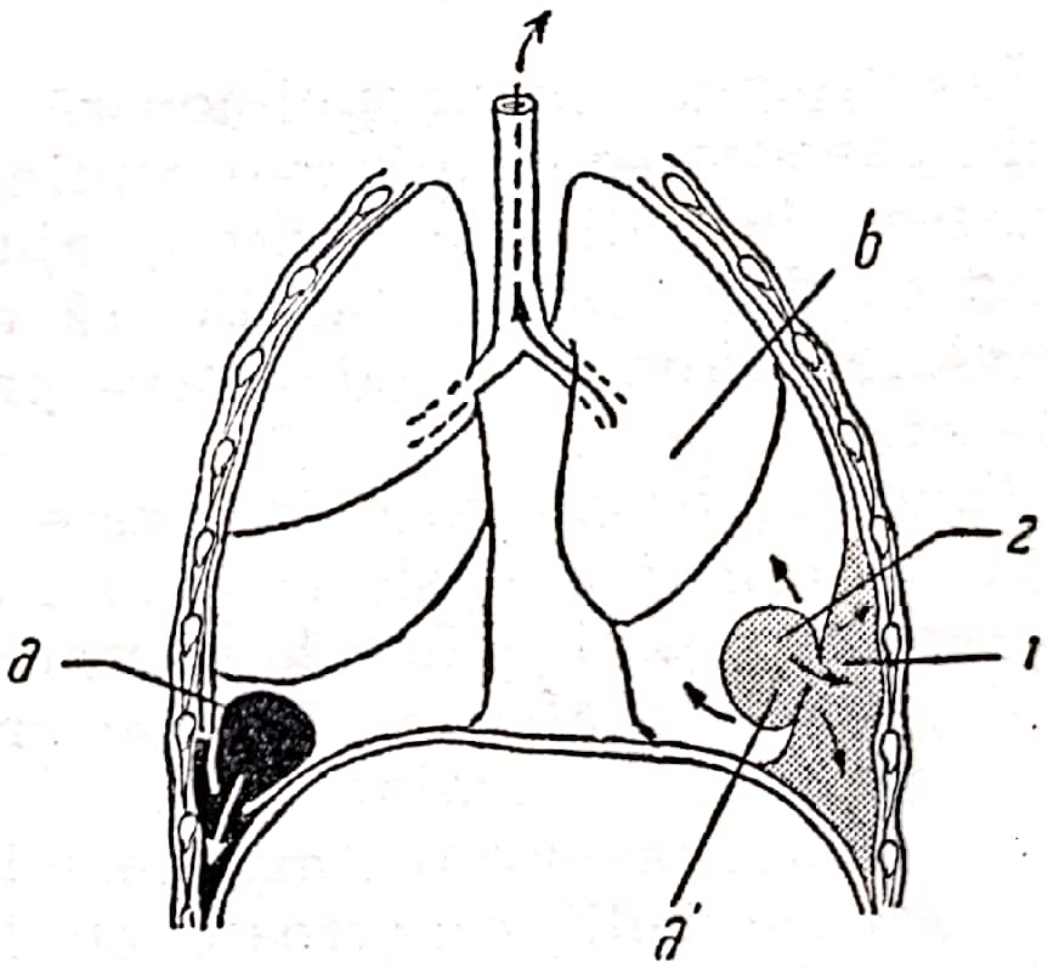

Fig. 11.2.8. — Chist hidatic pulmonar complicat.

a—a' — ruptura de chist periferic (*1* — hidatotorax; *2* — pneumohidrotorax); *b* — ruptura de chist central — vomică.

Chistul hidatic cu localizare periferică se poate rupe în cavitatea pleurală, dînd naștere unui hidatotorax sau unui pneumo-hidatotorax — complicații marcate de junghi în hemitoracele respectiv, dispnee accentuată și tuse iritativă (8) (fig. 11.2.8).

Evoluția obișnuită a comunicării cavității hidatice cu mediul extern prin intermediul arborelui bronșic este către infectarea acesteia și transformarea chistului cu sediu parenchimatos într-un abces pulmonar, iar a chisturilor comunicante pleurale, în piopneumotorax.

În diagnosticul bolii hidatice și al evoluției sale, examenul radiografic are o importanță capitală, deși semnul clasic descris, al imaginii sferice „trase cu compasul“ — semnul Béclère —, nu mai este considerat azi ca fiind patognomonic, întrucît și alte neoformațiuni pulmonare care produc deplasarea centrifugă a parenchimului pot da imagini asemănătoare.

11.2.2.5.

Leziuni tumorale

Localizarea bronhopulmonară a bolii canceroase este într-o continuă creștere în ultimele decenii, ajungînd ca după unele statistici să reprezinte prima cauză de deces prin cancer.

Cancerul bronhopulmonar este de fapt un cancer bronșic cu punct de plecare mucos și extins la parenchimul pulmonar, afectînd într-un procent egal ambii plămîni.

Nu există practic o simptomatologie proprie bolii canceroase cu localizare bronhopulmonară; debutul acesteia este fie total asimptomatic, fie sub masca unor semne pulmonare zise „banale“, mai ales cînd ele sînt acuzate de persoane mai vîrstnice sau de fumători.

Faza de latență a cancerului bronhopulmonar poate fi și depăși 2 ani, cînd apar semnele amintite mai înainte. Dintre acestea, tusea este simptomul cel mai precoce și mai frecvent, datorat contactului dintre tumoare și arborele bronșic. Tusea tenace, rezistentă la orice medicație, indică imperativ examinarea completă a unui astfel de bolnav. Durerile toracice, sputele hemoptoice sau chiar micile hemoptizii sînt semne ce arată, o dată mai mult, că tumoarea bronhopulmonară poate debuta prin orice fel de pneumopatie (8).



Fig. 11.2.9. — Tumoare pulmonară: carcinomatoză difuză.

Într-o perioadă mai avansată tusea devine chinuitoare, survenind în chinte asfixice, cu expectorații sanguinolente sau mucosanguinopurulente, ceea ce indică interesarea parenchimului și supurația supraadăugată focarului de necroză pulmonară (fig. 11.2.9).

Nespecificitatea simptomelor bolii canceroase bronhopulmonare, chiar atunci cînd se supraadaugă eventuale fenomene de atelectazie sau de supurație pulmonară, este un argument puternic în favoarea *imperativului ca oricărui bolnav care* *prezintă o tuse persistentă, de cauză neprecizată, să i se facă explorările de specialitate, în cadrul cărora examenul radiologic este fundamental* pentru depistarea și urmărirea cancerului bronhopulmonar (8).

11.2.3.

Semiologia bolilor chirurgicale ale pericardului

Pericardul (lat.=*pericardium*) este sacul membranos care învelește inima și care este fixat la tendonul central al diafragmului, în vîrful său, înconjurînd vasele mari de la baza cordului. Este constituit dintr-o foiță externă, fibroasă, și una internă, seroasă, formată la rîndul său din două foițe: lama viscerală, care vine în contact direct cu miocardul, și lama parietală, care vine în contact cu pericardul. Între aceste foițe sacul pericardic conține în mod normal o cantitate de 5—20 ml lichid seros (11).

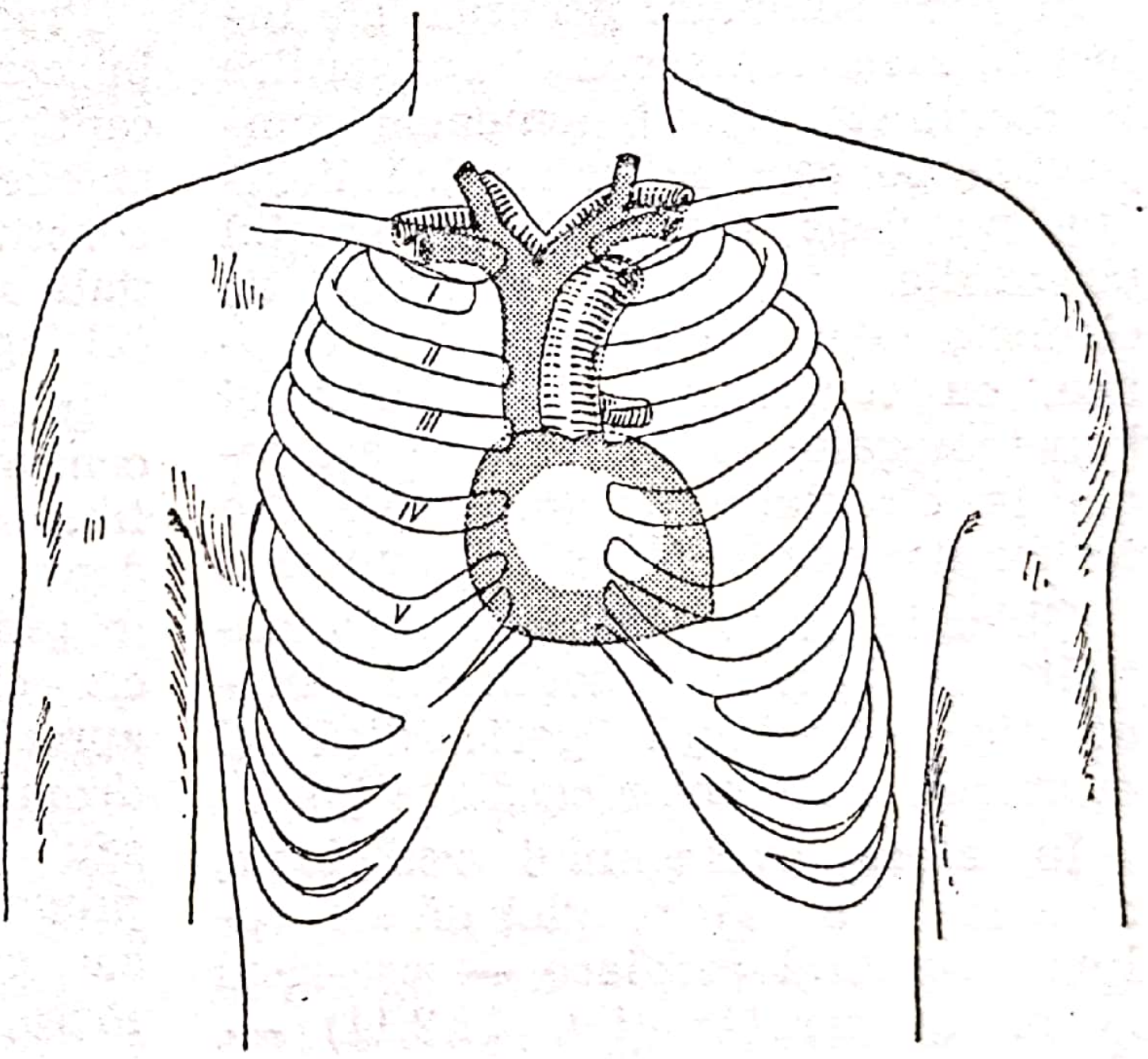

Fig. 11.2.10. — Proiecția toracică ventrală a cordului și vaselor mari.

Proiecția cordului cu sacul său pericardic pe peretele ventral al toracelui se face pe o arie cuprinsă sternoparasternal între două linii imaginare: una situată cranial, la nivelul spațiilor II intercostale, și alta la nivelul cartilajelor V, limite ce folosesc pentru determinarea clinică sau radiologică a dimensiunilor normale sau a modificărilor patologice (fig. 11.2.10).

11.2.3.1.

Leziuni inflamatorii

Răspunsul seroasei pericardice la orice agresiune traumatică, microbiană sau virală este inițial revărsatul seros, care apoi, în funcție de diverși parametri evolutivi, se însoțește de modificări structurale, care, prin aderențele parietoviscerale ale seroasei, strîng progresiv cavitatea virtuală pericardică, proces ce influențează negativ dinamica miocardului (30).

Pericardita purulentă (exsudativă) este o infecție a seroasei pericardice, cel mai adesea secundară unor procese septice de vecinătate, întîl-

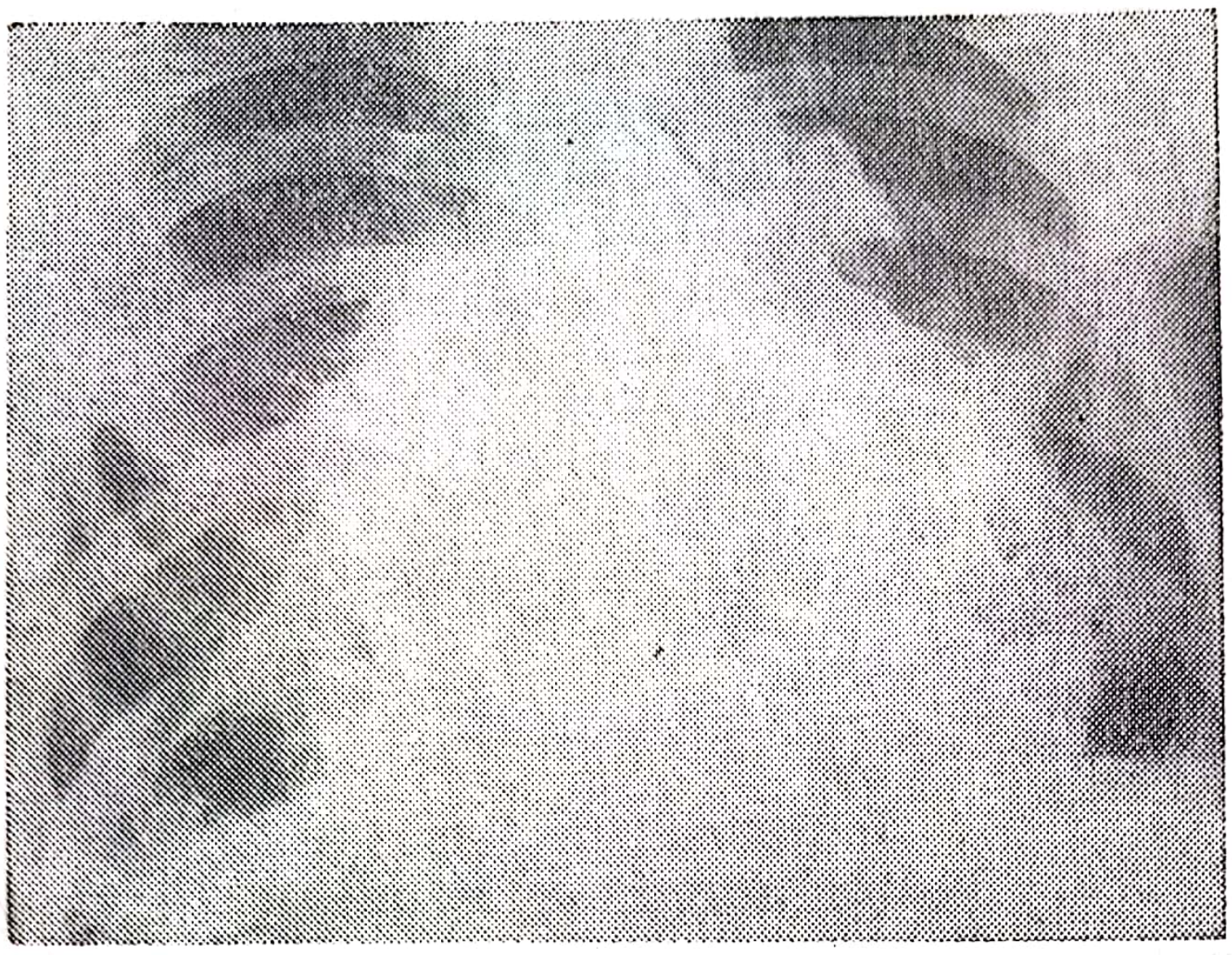

Fig. 11.2.11. — Pericardită exsudativă: mărirea ariei opacității cardiace — „cord în carafă".

nită mai ales la copii după bronhopneumonii stafilococice.

În afara semnelor generale ale infecției, afectarea seroasei pericardice se manifestă prin fenomenele compresive pe care le determină lichidul purulent acumulat în spațiul pericardic, fenomene marcate de cianoză, edem al extremității cefalice, cu turgescența jugularelor și hepatomegalie — toate teste ale jenei în circulația de întoarcere din teritoriile cav inferior și superior.

Obiectiv, se constată creșterea matității cardiace, cu modificări stetoacustice, frecătură pericardică și asurzirea zgomotelor cardiace (8).

În afara examenului radiologic, care arată o mărire globală de volum a umbrei cardiace — așa-zisul „cord în carafă" (fig. 11.2.11) —, diagnosticul de certitudine, atît în ceea ce privește leziunea, cît și cauzalitatea, se face prin puncție pericardică, efectuată parasternal în spațiul al V-lea intercostal stîng sau subxifoidian (8).

Pericardita constrictivă este o leziune de cauză cel mai frecvent postinfecțioasă sau posttraumatică și mai rar tuberculoasă, procese care creează o simfiză între foițele parietală și viscerală ale pericardului.

Practic, după un stadiu exsudativ, în care sacul pericardic conține o cantitate variabilă de exsudat, se stabilește etapa fibroadezivă, care constituie și simfiza pericardică parțială sau totală între foițele apreciabil îngroșate (10).

În cele din urmă, cordul este înconjurat și închistat într-o carapace fibroasă, mai accentuată și mai evidentă la nivelul sinusului venos și în șanțul atrioventricular, astfel încît circulația de întoarcere este apreciabil îngreuiată, statuînd *sindromul de asistolie hepatoascitică* sau *sindromul Pick (Friedel)* de *pseudociroză pericardică*, caracterizat prin ascită recidivantă și ficat mare, dur, și determinat de staza venoasă. Într-un ultim stadiu evolutiv, cînd depunerea sărurilor calcare se face parțial — mai frecvent la nivelul ventriculului drept și în șanțul atrioventricular — sau total, pericardul se transformă într-o placă de calcar, constituind așa-zisul „cord în chiurasă". Din acest placard calcar se pot dezvolta speculi care pătrund, variabil ca adîncime, în grosimea miocardului.

În ansamblu, se constituie toate elementele de compresiune cardiacă, cu implicații funcționale pendinte atît de factorul pericardic care limitează ampliația diastolică prin aderența procesului inextensibil pericardic la miocard, cît și de factorul miocardic, mușchiul fiind influențat negativ în funcționalitatea sa atît de leziunile inflamatorii coexistente, cît și de ischemia generată de compresiunile musculară și coronariană.

Tabloul clinic de constricție este dominat de adiastolia ventriculară. Compresiunea electivă prin proces pericardic al inimii drepte este urmată de scăderea debitului cardiac, cu ascită și hipertensiune venoasă; constricția inimii stîngi determină sindromul de hipertensiune pulmonară, în final adiastolia ventriculară evoluînd către insuficiența cardiacă (10).

11.2.4.

Semiologia bolilor chirurgicale ale cordului

Cordul, organul principal al sistemului circulator, de la care pornește sistemul arterial al marii și micii circulații și în care se termină sistemele colectoare cav și pulmonar (11), a reprezentat din punctul de vedere al patologiei sale, pînă în urmă cu patru decenii, domeniul aproape exclusiv de preocupare a medicinii interne, și în special a cardiologiei. Ideea inaccesibilității chirurgicale a inimii era atît de mult integrată, încît numai unele leziuni traumatice au făcut obiectul unor încercări cu totul izolate de terapeutică chirurgicală, și acestea urmate mai totdeauna de eșec.

Progresele înregistrate în ultimele decenii în multiple domenii de cercetare privind fiziologia și fiziopatologia cardiocirculatorie, posibilitățile de investigare, ca și cele — mereu perfecționate — de anestezie, de circulație extracorporeală, monitorizarea postoperatorie etc. au permis ca, astăzi, majoritatea afecțiunilor cardiace congenitale și multe dintre cele dobîndite să poată beneficia, într-o proporție apreciabilă, de terapeutica chirurgicală, și aceasta chiar în cazul leziunilor congenitale ale nou-născutului sau sugarului, la care fenomenele de decompresiune cardiacă și pulmonară creează un mare risc vital (12).

11.2.4.1.

Leziuni (malformații) congenitale

Leziunile congenitale ale cordului reprezintă 1—2% din totalul bolilor cardiace și 50% din malformațiile congenitale. Adeseori coexistă cu malformații ale vaselor mari de la baza inimii, fapt explicabil prin dezvoltarea embriologică a sistemului cardiovascular.

Tubul cardial primitiv format din contopirea mugurilor situați la partea cranială a embrionului, ventral de tubul digestiv, prezintă 4 segmente: bulbul cardiac, partea ventriculară, cea atrială și sinusul venos. Diviziunea bulbului arterial unic în arcurile aortice reprezintă obîrșia arterelor aortă și pulmonară. În mod normal, atît atriul, cît și ventriculul și bulbul arterial se despart prin septuri și își modifică poziția, atriul situîndu-se înapoia ventriculului, din care se desprinde în sens cranial bulbul arterial. Din arcurile aortice primitive persistă numai artera aortă, care derivă din arcul IV stîng, și artera pulmonară, care derivă din arcul VI (12).

În cursul acestei evoluții complexe pot surveni, din cauze încă neelucidate, variate vicii de conformație ce interesează circulația venoasă de întoarcere, ansamblul septal dintre cele 4 cavități ale cordului, sistemul valvular atrioventricular și al arterei pulmonare etc.

Malformațiile cardiace au fost clasificate variat de autori, în funcție de diferiții parametri anatomici, funcționali sau lezionali, dar în general ele pot fi întîlnite în una din următoarele 3 eventualități, existînd izolat sau în asociere: *anomalii poziționale vasculare, comunicări anormale intercavitare* și *stenoze sau atrezii valvulare sau vasculare*. Aceste malformații se pot situa la nivel ventricular, auricular sau la nivelul marilor vase de la baza cordului, constituind, în funcție de unicitatea sau pluralitatea lezională, *cardiopatii congenitale simple* sau *cardiopatii complexe*, acestea din urmă putînd prezenta aspecte polimorfe (12).

O deosebire fundamentală se poate face între cardiopatiile congenitale din punctul de vedere al existenței unei comunicări anormale între marea și mica circulație; ori de cîte ori, datorită diferențelor de presiune, aceasta stabilește un *șunt stînga-dreapta*, se va produce o supraîncărcare pulmonară, dar fără cianoză — o *„cardiopatie albă“* —, așa cum se întîmplă în cazul unei malformații unice. Dimpotrivă, producerea unui *șunt dreapta-stînga*, așa cum se întîmplă adesea în malformațiile complexe ce cuprind comunicări și stenoze vasculare, se constituie o *cardiopatie cianogenă*.

Explorarea clinică poate discerne unele aspecte mai caracteristice de cardiopatie congenitală, dar nu poate reprezenta decît o primă etapă, care trebuie urmată — în unele situații chiar cu caracter de urgență — de explorări complexe ce se pot efectua numai în serviciile de cardiologie și chirurgie cardiovasculară.

Cardiopatiile congenitale necianogene constau în comunicarea anormală dintre atrii sau ventricule, prin stabilirea unui șunt stînga-dreapta.

Comunicarea interauriculară este consecința unui defect septal interatrial. Este cea mai frecventă cardiopatie congenitală (12), existînd într-o proporție de 7—17% din totalul angiocardiopatiilor congenitale (30); se prezintă sub forma unui defect tip *ostium secundum*, în care defectul septal este situat posterior și către mijlocul septului, și sub forma unui defect *ostium primum*, în care defectul este situat anterior pe sept, interesînd adesea și inserțiile valvelor mitrală și tricuspidă (fig. 11.2.12).

Defectul creează șunt circulator stînga-dreapta, urmat de supraîncărcarea ventriculului drept și apoi de hipertensiune în circulația pulmonară.

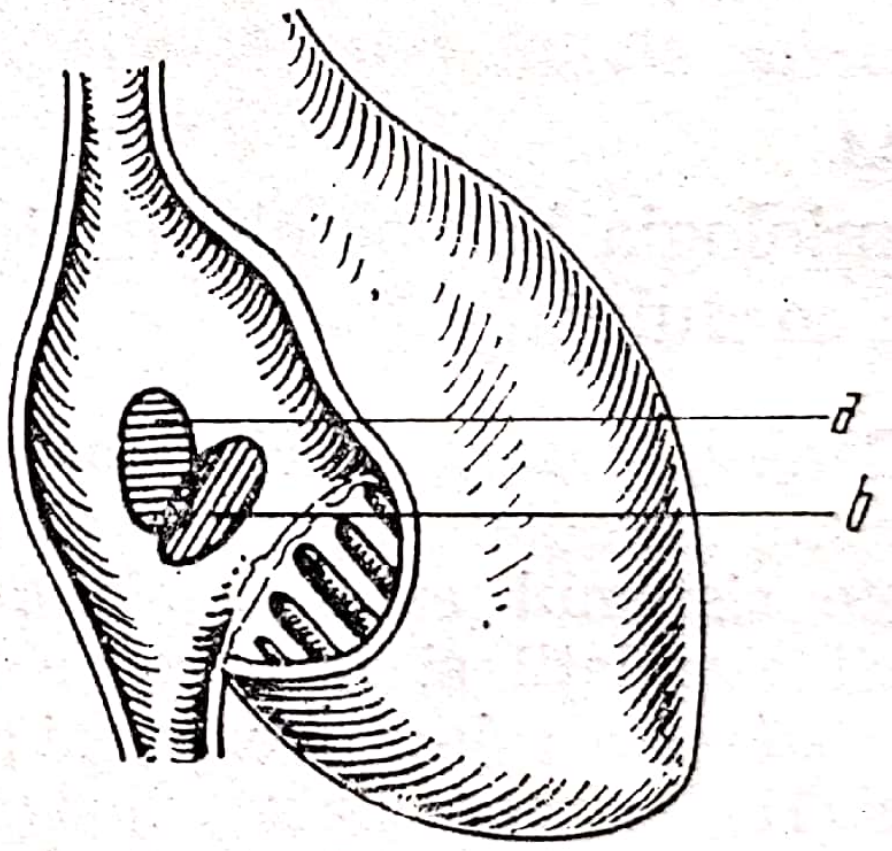

Fig. 11.2.12. — Comunicare interauriculară.
a — defect septal tip *ostium secundum;*
b — defect septal tip *ostium primum.*

În funcție de dimensiunea orificiului de comunicare și, ca atare, de intensitatea șuntului și de repercusiunile acestuia în amonte, malformația tip *ostium secundum* poate fi bine suportată pînă la vîrste înaintate, dar cu timpul apar dispneea de efort și, mai puțin, semne cardiace directe sau tulburări hemodinamice (5).

Șuntul mai important creează de timpuriu atît un deficit în dezvoltarea copilului, cît și marcate fenomene de oboseală și dispnee; din cauza scurtcircuitului sanguin, pulsul periferic este mic, iar sistemul venos dilatat. Stetoacustic, este pregnant suflul sistolic în spațiile al II-lea —al III-lea intercostale stîngi.

Comunicarea interventriculară este consecința dezvoltării incomplete a septului interventricular muscular sau membranos; este asociată adesea cu dextropoziția aortei (11). În forma sa tipică, cunoscută și sub denumirea de „boala Roger (Henri Louis)“, reprezintă circa 25% din cazurile de comunicare interventriculară anormală și 20—30% din cardiopatiile nou-născutului (12).

Boala poate avea variate aspecte clinice, determinate de dimensiunea orificiului de comunicare, care poate prezenta mai multe poziții în funcție de segmentul de sept interesat (fig. 11.2.13); în oricare dintre acestea însă, datorită presiunii intraventriculare stîngi, de patru ori mai mare decît în dreapta, se creează șunt stînga-dreapta, cu hipertensiune pulmonară consecutivă. Cu tot tratamentul medical aplicat, în general insuficiența cardiacă survine rapid, astfel încît peste 50% din nou-născuții cu astfel de malformații nu depășesc vîrsta de 1 an. O comunicare interventriculară largă antrenează și o stagnare în dezvoltarea psihomotorie și staturo-ponderală a sugarului, predispunînd la afectarea pulmonară ireversibilă [sindromul Eisenmenger (Vidor)] (12) (33). Stetoacustic, este caracteristică prezența suflului sistolic în spațiile al IV-lea — al V-lea intercostale stîngi, difuzat „în spițe de roată“ în restul toracelui (30).

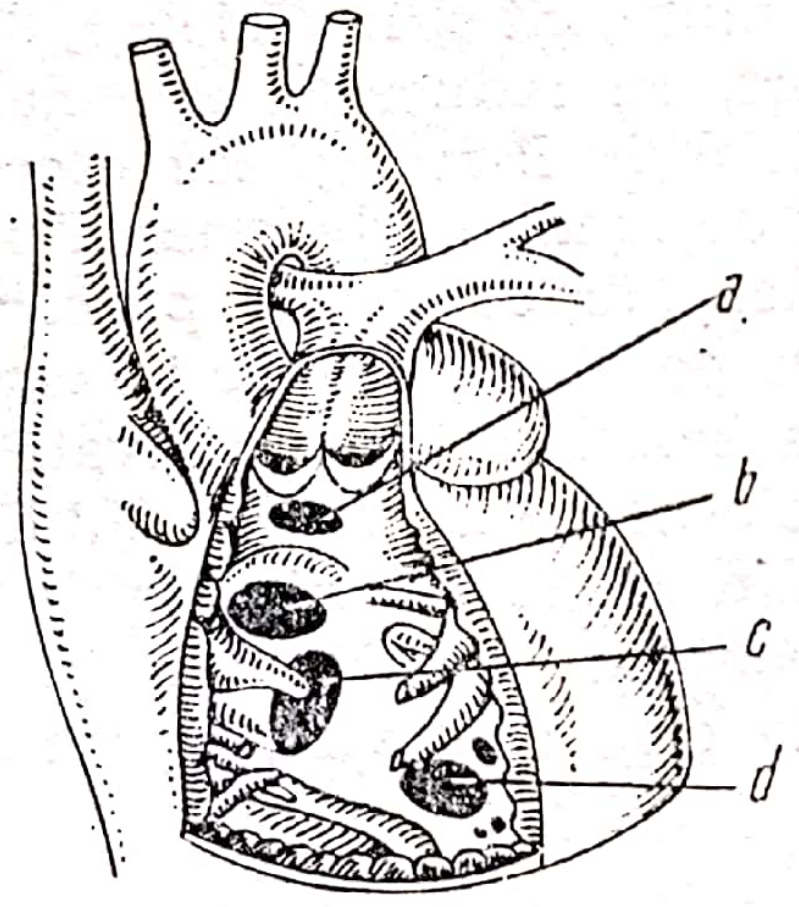

Fig. 11.2.13. — Comunicare interventriculară.

a — defect septal ventral; *b* — defect septal membranos; *c* — defect septal dorsal; *d* — defect septal muscular.

Cardiopatii congenitale cianogene. Realizarea în cadrul unor angiocardiopatii malformative a unui șunt dreapta-stînga creează cadrul așa-zișelor boli cianogene, reprezentate de atrezia tricuspidiană, transpoziția marilor vase, hipoplazia cordului stîng și malformațiile complexe tip Fallot.

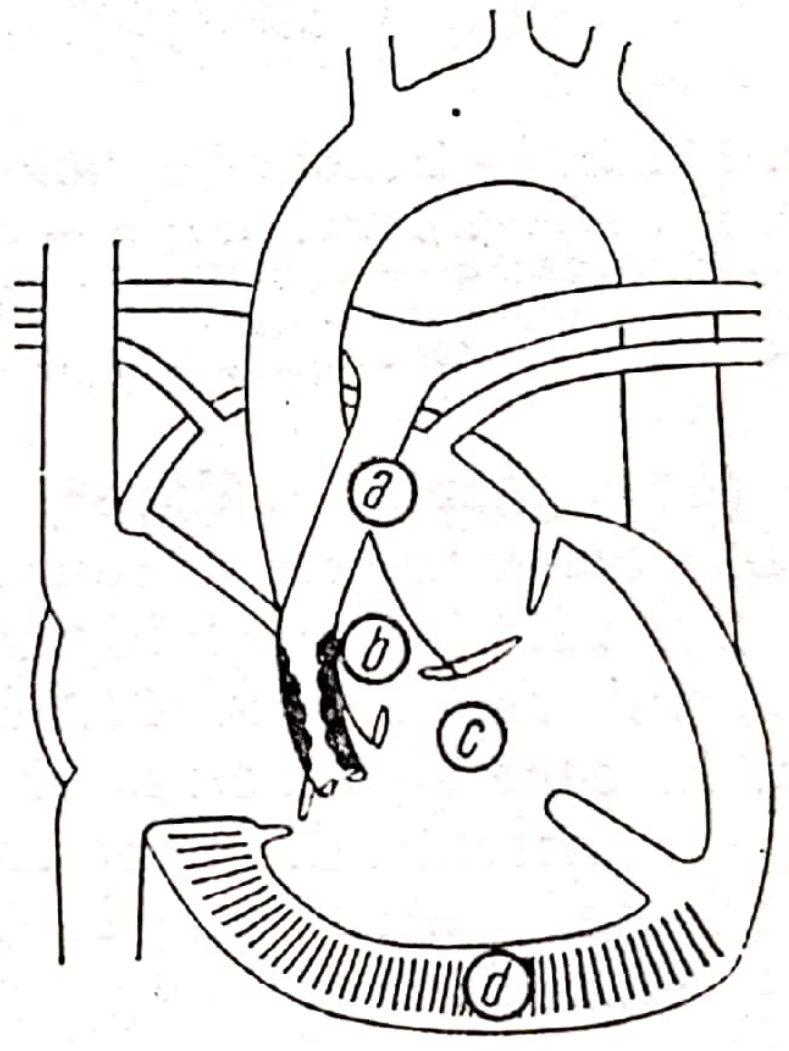

Fig. 11.2.14. — Tetralogie Fallot.

a — atrezia arterei pulmonare; *b* — dextropoziția aortei (cu „aortă călare“); *c* — comunicare interventriculară; *d* — hipertrofia ventriculului drept.

Tetralogia Fallot (Arthur Étienne-Louis) (fig. 11.2.14) este cea mai frecventă malformație complexă cardiovasculară cianogenă, reprezentînd circa 60—80% din totalul unor astfel de afecțiuni și 10—12% din totalul cardiopatiilor malformative (30). Este constituită din 4 leziuni distincte: stenoza sau atrezia arterei pulmonare (fig. 11.2.14 *a*), dextropoziția aortei (cu „aorta călare") (fig. 11.2.14 *b*), comunicarea interventriculară (fig. 11.2.14 *c*) și hipertrofia ventriculului drept (fig. 11.2.14 *d*). În cazul în care se asociază și o comunicare interatrială, se creează sindromul de *pentalogie Fallot* (fig. 11.2.15).

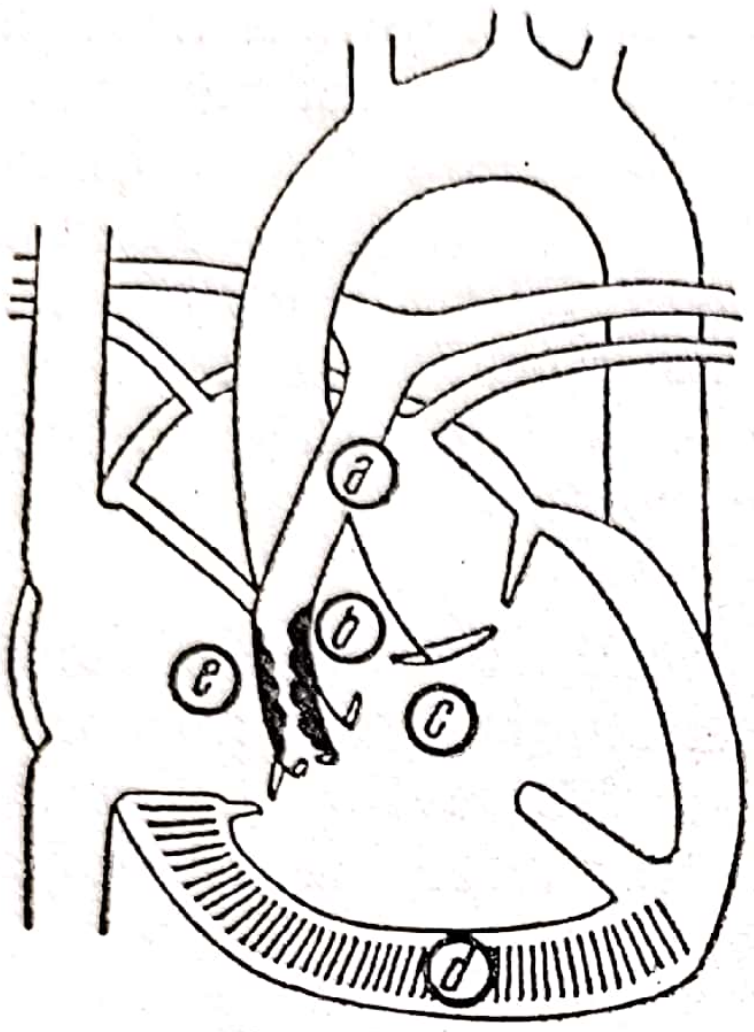

Fig. 11.2.15. — Pentalogie Fallot.
a — atrezia arterei pulmonare; *b* — dextropoziția aortei; *c* — comunicare interventriculară; *d* — hipertrofia ventriculului drept; *e* — comunicare interatrială.

În cadrul malformației complexe, datorită stenozei sau atreziei pulmonare, se creează o presiune în ventriculul drept hipertrofiat, presiune mai mare decît presiunea sistemică, ceea ce dă naștere *șuntului dreapta-stînga*, cu apariția *cianozei*. Acest simptom patognomonic există într-o treime din cazuri chiar de la naștere, în rest putînd apărea în primii 1—3 ani de viață (12). În cazul atreziei complete a arterei pulmonare, supraviețuirea copilului nu este posibilă decît în eventualitatea persistenței canalului arterial.

În cazurile în care obstacolul pulmonar nu este prea marcat, presiunea ventriculară dreaptă este moderată și cianoza poate lipsi.

Cianoza este elementul clinic de bază și este evidentă în special pe mucoase și conjunctive. Copilul prezintă hipocratism digital (fig. 11.2.16) atît la mîini, cît și la picioare, dispnee la efort, cu reducerea apreciabilă a capacităților fizice. Orice efort este urmat de tendința de luare a poziției specifice „în cocoș de pușcă" sau „așezat pe vine", poziție în care circulația sanguină este derivată către organele-depozit. În circa 2/3 din cazuri, din cauza hipoxiei, apar tulburări nervoase manifestate prin dureri de cap, convulsii, lipotimii etc. (30).

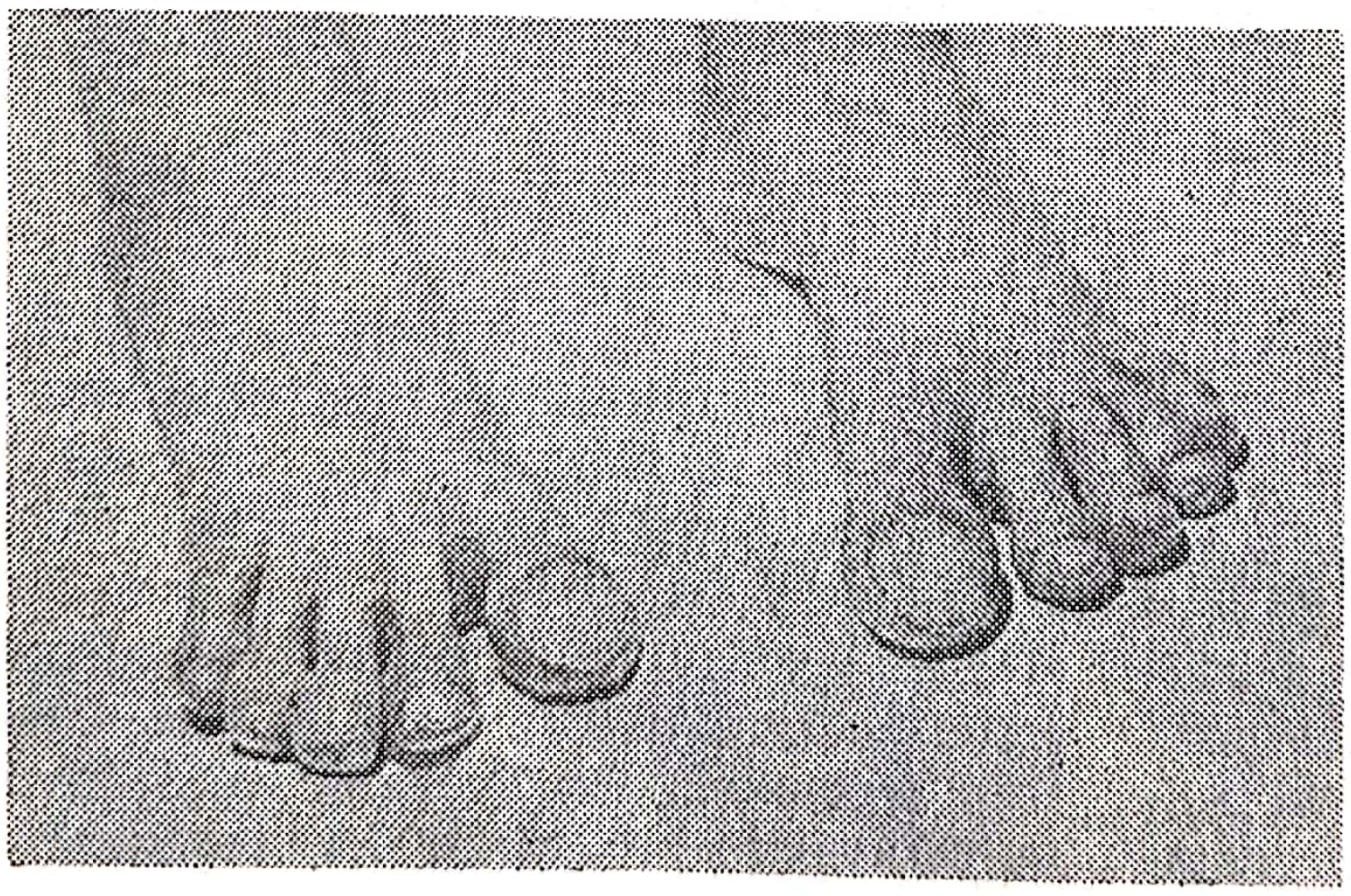

Fig. 11.2.16. — Tetralogie Fallot: hipocratism digital *(colecția M. Geormăneanu).*

Trilogia Fallot (fig. 11.2.17) este o cardiopatie congenitală cianogenă mai rară, care afectează cu precădere sexul feminin și care constă în coexistența a 3 malformații: stenoză sau atrezie a arterei pulmonare (fig. 11.2.17 *a*), comunicare interatrială (fig. 11.2.17 *b*) și hipertrofie a ventriculului drept (fig. 11.2.17 *c*), cu sept intact.

Tulburările hemodinamice cauzate de această leziune complexă sînt datorate, în principal, obstacolului situat la nivelul arterei pulmonare și apoi defectului septal atrial. *Șuntul dreapta-stînga*, deci efectul cianogen, se datorează hipertensiunii ventriculare drepte, care, la rîndul ei, determină hipertensiune atrială dreaptă, hipertensiune care ajunge să depășească presiunea din atriul stîng, restabilind astfel șuntul.

Semnele clinice sînt analoage celor descrise în paragraful referitor la tetralogia Fallot.

Vasele mari de la baza inimii pot fi de asemenea sediul unor variate malformații, unele simple — cel mai adesea cu caracter obstructiv sau de comunicare arterio-venoasă —, altele cu caracter complex.

Angiopatii congenitale obstructive. *Coarctația aortei* este o malformație destul de frecventă (1 la 12 000 de nașteri) (12), caracterizată printr-o stenoză mai mult sau mai puțin strînsă a lumenului aortic în aval de emergența arterei subclaviculare stîngi. În raport cu poziția ligamentului arterial, coarctația poate fi *preductală* (fig. 11.2.18 *a*) sau *de tip infantil*, cu zona stenozată mai lungă, sau *postductală*, de *tip adult*, în care zona stenozată este mai scurtă (fig. 11.2.18 *b*).

Obstacolul constituit de coarctație împiedică evacuarea ventriculului stîng, care se hipertrofiază, realizînd totodată o hipertensiune în circulația arcului aortic superior, marcată clinic prin semne de hipertensiune intracraniană ce poate determina chiar accidente vasculare cerebrale. Dimpotrivă, sistemul aortic inferior este mai slab irigat și, în consecință, purtătorii acestei anomalii vasculare sînt subdezvoltați în regiunea aferentă acestui sistem circulator, obosesc cu ușurință și prezintă o diferență notabilă de intensitate a pulsului între membrele toracice și cele pelviene.

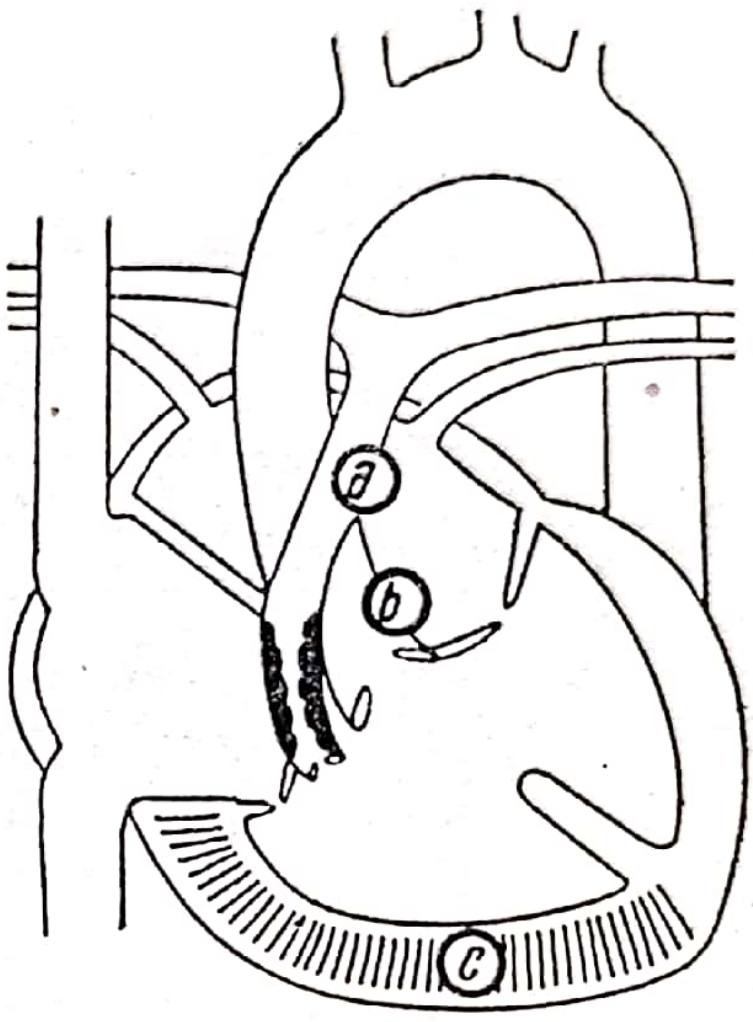

Fig. 11.2.17. — Trilogie Fallot.
a — atrezia arterei pulmonare; *b* — comunicare interatrială; *c* — hipertrofie ventriculară dreaptă.

Stenoza arterei pulmonare reprezintă circa 10% din angiopatiile congenitale (12) și este caracterizată prin stenozarea orificiului valvular sau a regiunii infundibulare a arterei pulmonare, se pare ca urmare a unui defect de cloazonare a bazei trunchiului arterial (14). Este frecvent asociată altor anomalii.

Obstacolul determină o apreciabilă tulburare hemodinamică prin barajul constituit în fața evacuării ventriculului drept, care se hipertrofiază, totodată producîndu-se și reducerea debitului pulmonar.

În funcție de gradul stenozei, aceasta poata rămîne asimptomatică sau se manifestă prin tulburări legate de hipertrofia ventriculară dreaptă ce conduc în final la insuficiență.

Persistența canalului arterial reprezintă circa 1% din angiopatiile congenitale. De fapt, este mai puțin o malformație și mai mult o piedică în evoluția normală ce trebuie să conducă la obliterarea canalului arterial și transformarea sa în ligament arterial într-un interval de 3—12 luni de la naștere. Persistența permeabilității acestuia realizează o comunicare între circulația sistemică și cea pulmonară, în consecință un șunt stînga-dreapta cu supraîncărcare pulmonară.

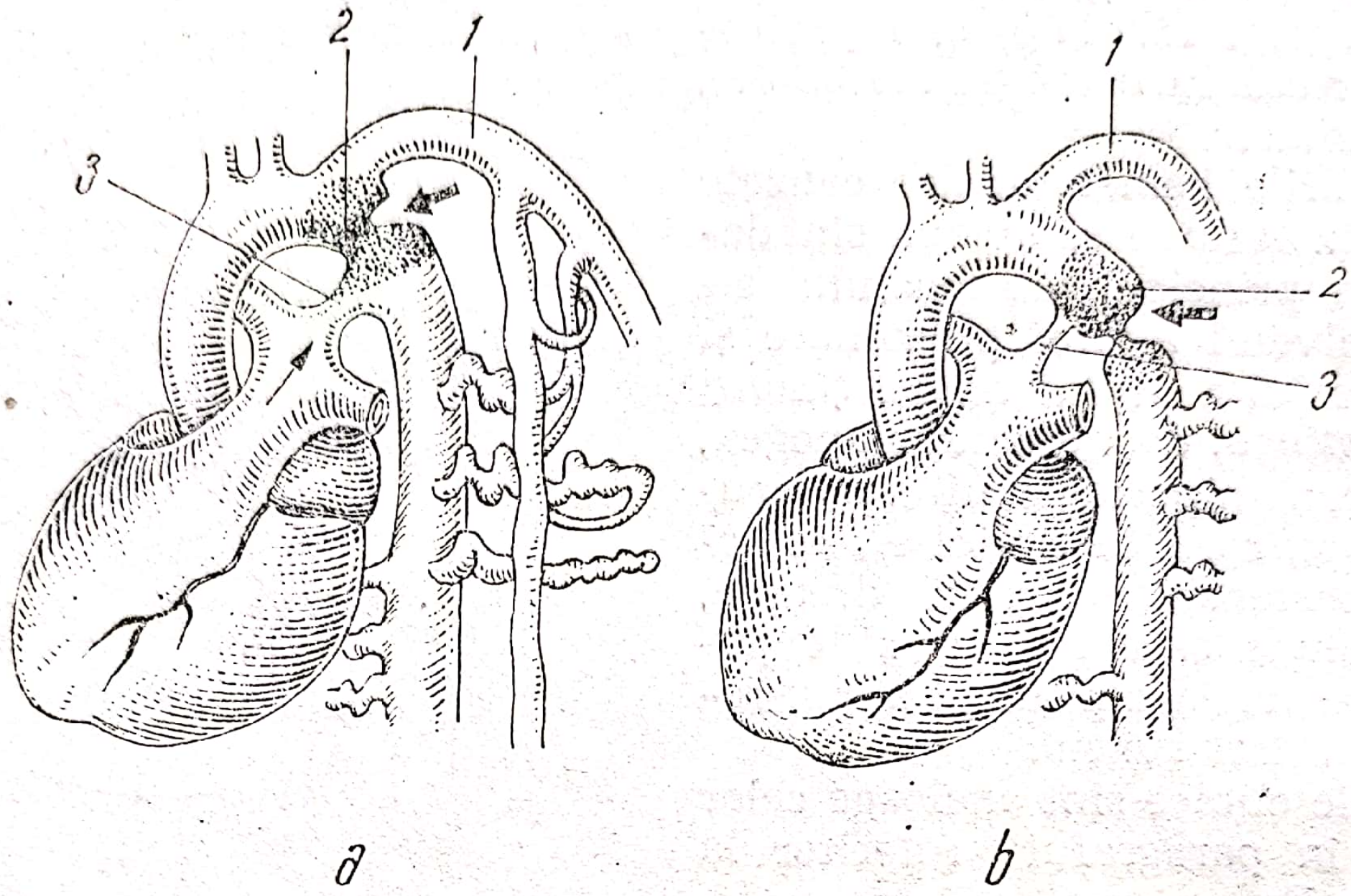

Fig. 11.2.18. — Angiopatie congenitală obstructivă.
a — coarctația aortei — tip infantil; *b* — coarctația aortei — tip adult (*1* — artera subclaviculară; *2* — zona de stenoză; *3* — ligamentul arterial).

Semnele clinice sînt în raport direct cu volumul comunicației și deci cu debitul șuntului: dacă acesta este redus, boala poate evolua asimptomatic; dacă este apreciabil, pe primul plan se situează semnele de suprasolicitare pulmonară, cu oboseală și dispnee, iar obiectiv, în spațiul al II-lea intercostal și în regiunea subclaviculară respectivă se aude suflul sistolic, care, după vîrsta de 5 ani, se transformă într-un suflu caracteristic sistolo-diastolic — „zgomotul de tunel".

Angiopatii congenitale complexe. *Transpoziția marilor vase* reprezintă una dintre cele patru cauze principale ale cianozei cardiace la nou-născut (12), socotită a fi chiar

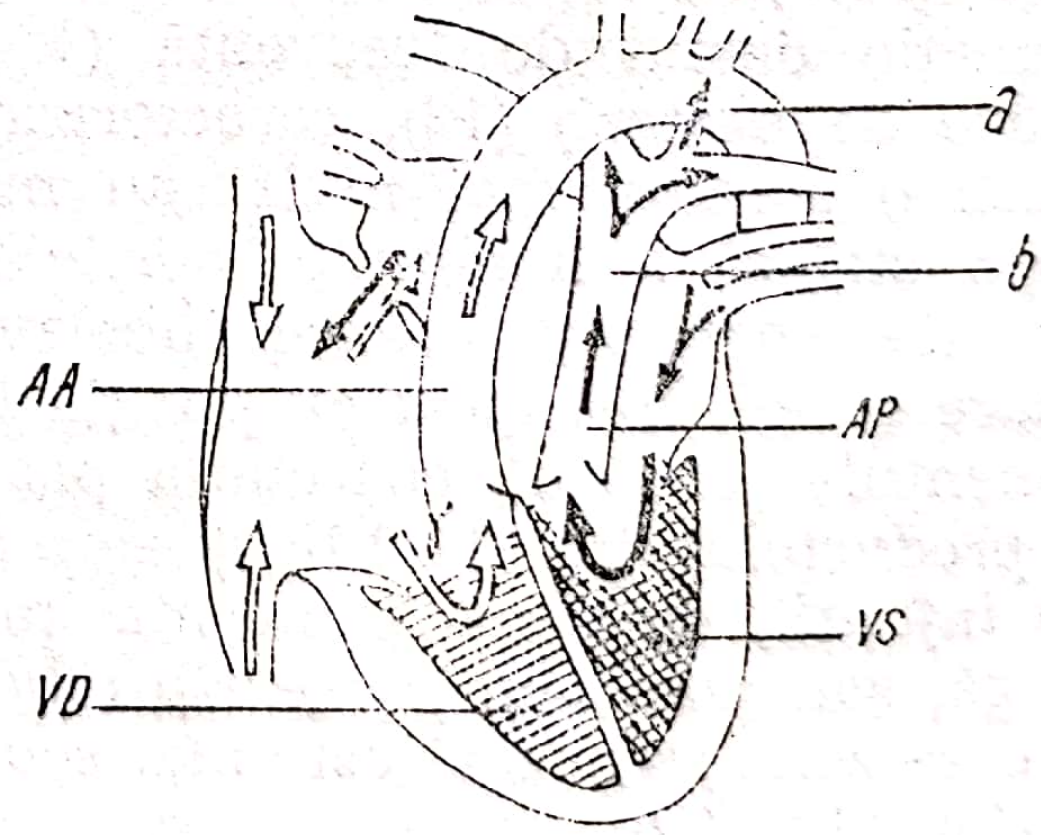

Fig. 11.2.19. — Transpoziția marilor vase.
AA — atriul anterior; *AP* — atriul posterior; *VD* — ventriculul drept; *VS* — ventriculul stîng; *a* — aorta pleacă din ventriculul drept; *b* — artera pulmonară pleacă din ventriculul stîng.

cea mai frecvent întîlnită (27). În forma sa completă se caracterizează prin aceea că aorta ia naştere din ventriculul drept, iar artera pulmonară din cel stîng (fig. 11.2.19), creîndu-se două circuite paralele care fac ca sîngele venos din ventriculul drept să treacă în aortă, iar sîngele oxigenat din plămîn să se reîntoarcă prin venele pulmonare la atriul stîng, apoi în ventriculul stîng şi, de aici, înapoi în plămîn. Malformaţia — *cianogenă* şi *dispneizantă* de la naştere — este mortală în 90% din cazuri în primul an de viaţă, în afara existenţei unei comunicări anormale între circulaţia sistemică şi cea pulmonară.

11.2.4.2.

Leziuni inflamatorii

Marea majoritate a cardiopatiilor dobîndite sînt reprezentate de leziunile valvulare, mai rar consecinţa unor elemente congenitale şi mai frecvent a unor procese inflamatorii, cel mai adesea reumatismale. Marile progrese înregistrate de chirurgia cardiovasculară în ultimii ani au făcut posibilă abordarea de către terapeutica chirurgicală curentă şi a afecţiunilor coronariene, care reprezintă astăzi, prin numărul lor, o adevărată problemă socială. În cele ce urmează nu se vor găsi referiri complete asupra simptomatologiei clinice şi paraclinice a cardiopatiilor dobîndite — care sînt de competenţa cardiologiei şi a serviciilor de investigaţii funcţionale —, ci numai unele dintre aceste elemente, care să îndrume pe medicul generalist în ceea ce priveşte aprecierea momentului în care este întrevăzută oportunitatea actului operator.

Cardiopatii valvulare. *Stenoza mitrală* care afectează electiv, într-o proporţie de 4/1, sexul feminin (30), este cea mai frecventă valvulopatie stenozantă, reprezentînd un procent de 75—80 din aceste boli. Cel mai adesea, cauza apariţiei acestei cardiopatii este infecţia reumatismală.

Leziunea afectează comisura, valvula sau ambele segmente ale aparatului valvular, creînd o dificultate în evacuarea atriului stîng şi o diminuare a debitului ventriculului stîng, ori de cîte ori suprafaţa mitrală este mai mică de 2 cm². În funcţie de gradul stenozei se produc în lanţ fenomene de stază în amonte, deci în circulaţia pulmonară, cu deficit pentru întoarcerea venoasă către inima stîngă. Cît timp răsunetul nociv asupra circulaţiei pulmonare nu este manifest, se poate vorbi despre faza de „baraj mitral" a bolii; apoi, cînd se instalează hipertensiunea capilară şi cea arterială pulmonară, urmate de leziuni anatomice pulmonare, se constituie faza de „baraj pulmonar", care se supraadaugă primului şi care conduce în final către insuficienţa inimii drepte, cu repercusiuni în întregul sistem cav.

Simptomatologic, elementele pulmonare sînt pe primul plan, cu cianoza buzelor şi a pometilor, cu dispnee, mai ales de efort, cu tuse şi expectoraţie uneori sanguinolentă şi, în final, în formele grave, cu apariţia accidentului major — edemul pulmonar acut —, a stazei hepatoviscerale şi a riscului de complicaţii embolice.

Semnele stetoacustice caracteristice stenozei mitrale şi în special datele paraclinice sînt de importanţă majoră atît pentru precizarea indicelui prognostic, cît şi, mai ales, pentru indicaţia actului operator. În general, agravarea cardiopatiei se manifestă prin semne de insuficienţă a cordului drept, prin dispnee, hepatomegalie dureroasă, edeme, ascită etc.

Se consideră că actul operator a devenit oportun atunci cînd este prezent „faciesul mitral“, cu cianoză cefalică și crize de edem pulmonar, cu dispnee de efort, chinte de tuse (mai ales nocturne), mici hemoptizii — toate semne ce indică prezența hipertensiunii în circulația pulmonară.

Operați în timp util, bolnavii cu stenoză mitrală pot fi recuperabili într-un procent de 85 (30).

Insuficiența mitrală este datorată tot unei endocardite reumatismale sau bacteriene și constă în leziuni sclerozante și retractile ale valvelor și cordajelor sistemului valvular, alcătuind în fapt o boală mitrală — orificiul fiind și stenozat, și insuficient (12).

Leziunea favorizează „regurgitarea“ sîngelui ventricular către auricul la fiecare sistolă, ceea ce creează o presiune și un volum crescut în auricul, în momentul sistolei, și o creștere a volumului de umplere ventriculară, în momentul diastolei. Treptat, ventriculul stîng devine insuficient, se produce hipertensiune în capilarele pulmonare și în artera pulmonară și, în cele din urmă, se instalează insuficiența inimii drepte.

Simptomatologia este asemănătoare celei din stenoza mitrală, cu predominanța componentei respiratorii și cu o mai marcată astenie musculară.

Indicația operatorie se pune în toate cazurile în care insuficiența mitrală este greu suportată, care prezintă manifestări de insuficiență cardiacă și nu mai răspund la tratamentul medical.

Stenoza tricuspidiană este urmarea endocarditei reumatismale și constă într-o stenoză inelară, de obicei fibroasă și rareori calcifiată. Leziunea determină o hiperpresiune în amonte, care se repercutează asupra circulației de întoarcere și se traduce clinic prin turgescența venelor jugulare, hepatomegalie, ascită, edeme ale membrelor pelviene etc.

Insuficiența tricuspidiană este o leziune rareori pură, ea fiind asociată de obicei stenozei. Ca și în cazul leziunii precedente, manifestările clinice predominante sînt cele determinate de hipertensiunea realizată în auriculul drept și în amonte de acesta.

Stenoza aortică — în peste 50% din cazuri de cauză reumatismală — se manifestă către adolescență și constă în supraîncărcarea calcară a valvelor aortice, ceea ce conduce la suprimarea comisurilor și transformarea aparatului valvular într-un diafragm perforat de un orificiu cu dimensiuni variabile.

Stenoza arterei pulmonare provoacă o scădere a debitului cardiac, manifestată prin hipotensiune și pensare diferențială, cu imposibilitatea asigurării unui debit superior pentru efort, la care survine criza de angor, cu dureri retrosternale sau chiar sincopă cardiacă.

Insuficiența aortică este în majoritatea cazurilor tot urmarea endocarditei reumatismale, care reduce etanșeitatea aparatului valvular prin scleroză și retracție. Uneori, mutilarea aparatului valvular este majoră, mai ales în urma proceselor microbiene, astfel încît fragmente din valvulă se pot desprinde, făcînd posibilă apariția unei embolii arteriale septice.

Deteriorarea planșeului reprezentat de aparatul valvular aortic aduce după sine refluxul diastolic din aorta ascendentă către ventriculul stîng, căruia îi mărește conținutul și-l suprasolicită pînă la instalarea insuficienței, marcată de apariția edemului pulmonar.

Manifestările clinice ale bolii pot rămîne multă vreme discrete, dar, odată cu debutul decompensării, fenomenele pulmonare, cu crizele de dispnee la efort și cele anginoase, devin tot mai frecvente. Se descrie și un sindrom periferic (12), marcat de un puls puternic, însoțit de mișcări ale capului sau membrelor, puls capilar periferic vizibil la nivelul unghiilor.

Indicația operatorie este netă la bolnavii la care fenomenele clinice evoluează rapid, la care se repetă crizele anginoase și la care apar tulburări de ritm și sincopă (30).

11.2.4.3.
Leziuni traumatice

Leziunile traumatice ale cordului și vaselor mari sînt consecința unor impacturi de o violență deosebită sau a acțiunii armelor albe sau a proiectilelor armelor de foc. Volumul mare al conținătorului, cît și al conținutului toracic face ca numărul unor astfel de leziuni să fie ridicat și, în plus, să fie grevate de un indice de mortalitate deosebit de crescut, în special datorită riscului hemoragic prezent, fie că acesta se exteriorizează, fie că ia caracterul de tamponadă cardiacă.

În cadrul leziunilor traumatice cardiovasculare, leziunea izolată a pericardului este cu totul excepțională și posibilă numai în cazul unei răniri prin armă albă.

Contuzii cardiovasculare. Contuzia cardiopericardică sau a vaselor mari de la baza inimii este posibilă în cadrul unor traumatisme deosebit de puternice, care imprimă deplasări parietale marcate — mai ales la copii, la care cutia toracică este extrem de elastică —, realizîndu-se o compresiune bruscă a cordului și a vaselor mari, cu creșterea presiunii endocavitare și endovasculare. Astfel de leziuni se pot produce și ca urmare a acțiunii de decelerare bruscă pe orizontală, dar mai ales pe verticală, moment în care sistemul ligamentar de fixare a structurilor vasculare poate fi inegal solicitat, devenind prin aceasta agent traumatic.

Mai mult teoretic, contuzia cordului se poate manifesta ca urmare a unor rupturi de întindere limitată în grosimea miocardului, prin echimoză subepicardică, cu infarctizare și dilacerare musculară, care pot interesa zone de conducere, urmarea fiind apariția tulburărilor de ritm. De fapt, aceste tulburări, cu instabilitate tensională și dureri toracice persistente — mai ales retrosternale — sînt singurele elemente clinice care pot sta la baza unei legături cauzale între traumatismul suferit și eventuala leziune cardiacă.

Mijloacele moderne de investigație cardiovasculară permit, astăzi, identificarea și a altor *manifestări ale contuziei pericardului* în cadrul traumatismelor complexe ale toracelui.

În acest grup se integrează *insuficiența mitrală tricuspidiană* sau *pulmonară,* fie *prin lezarea cordajelor,* fie *prin lezare valvulară propriu-zisă,* constînd în ruptură sau diskinezie a pilierilor, ruptura valvelor sau a cordajelor (16).

Leziunea cea mai frecventă, dar și cea mai gravă este *ruptura pilierilor,* care, clinic, se poate manifesta la un traumatizat toracic printr-un adevărat „sindrom de ruptură“, constituit din durere toracică violentă, însoțită de fenomene de edem pulmonar acut (16).

Leziunile ce urmează *rupturilor cordajelor* sau *rupturilor valvulare* mai limitate au o manifestare progresivă identificabilă prin prezența sufului sistolic, care însă trebuie apreciat în contextul condițiilor apariției sale, neavînd practic vreun caracter particular traumatic.

Insuficiența tricuspidiană posttraumatică este mai rară și identificabilă doar ipotetic, pe baza unor semne ce trebuie desprinse din contextul traumatic, întrucît sînt funcționale (dispnee, astenie, la care se asociază cvasiconstant turgescența și pulsațiile jugularelor, palpitații etc.) și apar tardiv după traumatism, uneori după ani, astfel încît diagnosticul este practic retrospectiv (20).

Cedarea miocardului într-o formă oarecare și sîngerarea consecutivă dau naștere *tamponadei hemoragice*, care, în afara semnelor de șoc hemoragic, se manifestă printr-o simptomatologie de compresiune în sistemul cav superior, cu cianoza feței, turgescență jugulară și dispnee accentuată.

Contuziile vaselor mari de la baza inimii survin în aceleași condiții ca și cele ale cordului.

În privința *arterei aorte*, aceasta cedează în mod obișnuit la nivelul istmului (29) și, în funcție de intensitatea contuziei, se vor produce leziuni mai mult sau mai puțin complexe ale tunicilor vasculare, variind de la *hematomul disecant*, la *ruptura tuturor structurilor vasculare*, urmată de moarte rapidă. Fisurarea localizată poate duce la sîngerare prelungită, cu formarea de hematom mediastinal și, eventual, hemopericard urmat de tamponadă cardiacă.

Trunchiul arterial brahicefalic, carotida primitivă și *artera subclaviculară* pot suferi și ele efectul unei contuzii puternice în cadrul unor traumatisme care produc, de obicei asociat, fracturi ale elementelor osoase ale centurii scapulare, leziuni de plex brahial sau traumatisme cranio-encefalice. Cu astfel de leziuni se pot solda accidentele de automobil, căderile pe umăr și unele accidente sportive (20).

Clinic, în funcție de alterarea vasculară se pot remarca abolirea pulsului în aval de leziune, apariția unui hematom cervical care crește de volum, paralizia de plex brahial, fenomene de ischemie cronică la efort sau chiar fenomene de ischemie acută, cu asimetrie de puls între membrele toracice, sau de puls carotidian, sau axilar (29).

Plăgile cordului și ale vaselor mari de la baza sa, prin însuși caracterul leziunii, numai rareori nu se soldează cu moartea prin hemoragie fulgerătoare (3).

În rarele situații în care agentul vulnerant a creat o soluție de continuitate extrem de limitată la nivelul miocardului, în special fața de organul însuși, plaga nu este perforantă.

11.2.5.

Semiologia bolilor chirurgicale ale mediastinului

Mediastinul este spațiul cuprins între cele două regiuni pleuropulmonare, delimitat caudal de diafragm și comunicînd cranial, liber, cu regiunea gîtului. Pentru înțelegerea complexității conținutului său, mediastinului i se descriu teoretic două regiuni — una ventrală și alta dorsală —, despărțite între ele de un plan frontal ce ar trece prin bifurcația traheii.

Mediastinul anterior adăpostește pericardul și inima, vasele mari de la baza acesteia, nervii frenici, timusul sau vestigiile (resturile) sale și noduli limfatici.

Mediastinul posterior adăpostește esofagul, toracele, traheea, cîrja aortei și aorta descendentă, cele două vene azygos, canalul toracic, lanțul ganglionilor simpatici toracici și numeroși noduli limfatici.

Toate aceste organe se găsesc conținute într-un țesut conjunctiv, din care o parte este orientat sub formă de teci conjunctive în jurul organelor și vaselor, alcătuind adevărate loji pentru acestea, iar cealaltă parte, neorientată, constituie o tramă de țesut conjunctiv lax, care se găsește într-o cantitate mai mare în mediastinul posterior și în porțiunea cranială a celui anterior, retrosternal, acolo unde se află vestigiile timice. În ansamblu, spațiul ocupat în mediastin de țesutul conjunctiv este aproximativ egal cu cel ocupat de diferitele formațiuni anatomice conținute de acest țesut, constituind substratul unor afecțiuni proprii, datorate însămînțării de la organele conținute sau migrării de la organele sau regiunile vecine mediastinului.

11.2.5.1.
Leziuni inflamatorii

Mediastinita sau inflamația limitată la țesutul conjunctiv lax, la nodulii limfatici sau la vestigiile timice poate avea un caracter acut sau unul cronic (4).

Mediastinita acută. Inocularea septică a țesutului conjunctiv mediastinal se poate face pe cale directă — situație obișnuită — și mai rar pe cale metastazică — limfogenă sau hematogenă.

În general, supurațiile mediastinale nu sînt atît de rare pe cît s-ar părea, dar sînt greu de diagnosticat, întrucît evoluția procesului se face adesea torpid, ascunsă sub masca simptomatologiei mai evidente a leziunii cauzatoare.

Tabloul clinic este dominat de semne generale, de obicei violente, dacă nu sînt atenuate prin administrarea unor substanțe antibacteriene.

Subiectiv, durerea este totdeauna prezentă, cu caracter violent și mai ales iradiind în jurul leziunii propriu-zise; uneori este ritmată de mișcările respiratorii (4). Exsudatul inflamator care se produce reprezintă un element iritativ și totodată compresiv pentru structurile mediastinale și, de aceea, bolnavul poate prezenta sughiț prin iritația frenicului, tuse prin iritație pleurală sau, în anumite situații, fenomene compresive ale venelor de la baza gîtului.

Obiectiv, în eventualitatea unei colecții purulente acumulate în mediastinul anterior, se poate constata bombarea parasternală a spațiului intercostal.

Mediastinita cronică reprezintă sclerozarea țesutului conjunctiv mediastinal lax secundară unui proces acut al acestuia sau unor leziuni ale organelor mediastinale. În cadrul acestor procese cronice se includ și suferințele nodulilor limfatici mediastinali, ca și anumite procese tumorale.

11.2.5.2.
Tumorile mediastinului

Prin tumoare mediastinală nu se înțeleg numai neoplaziile pendinte de țesutul conjunctiv propriu me-

Fig. 11.2.20. — Tumoare mediastinală: adenopatie gigantă în boala Hodgkin.

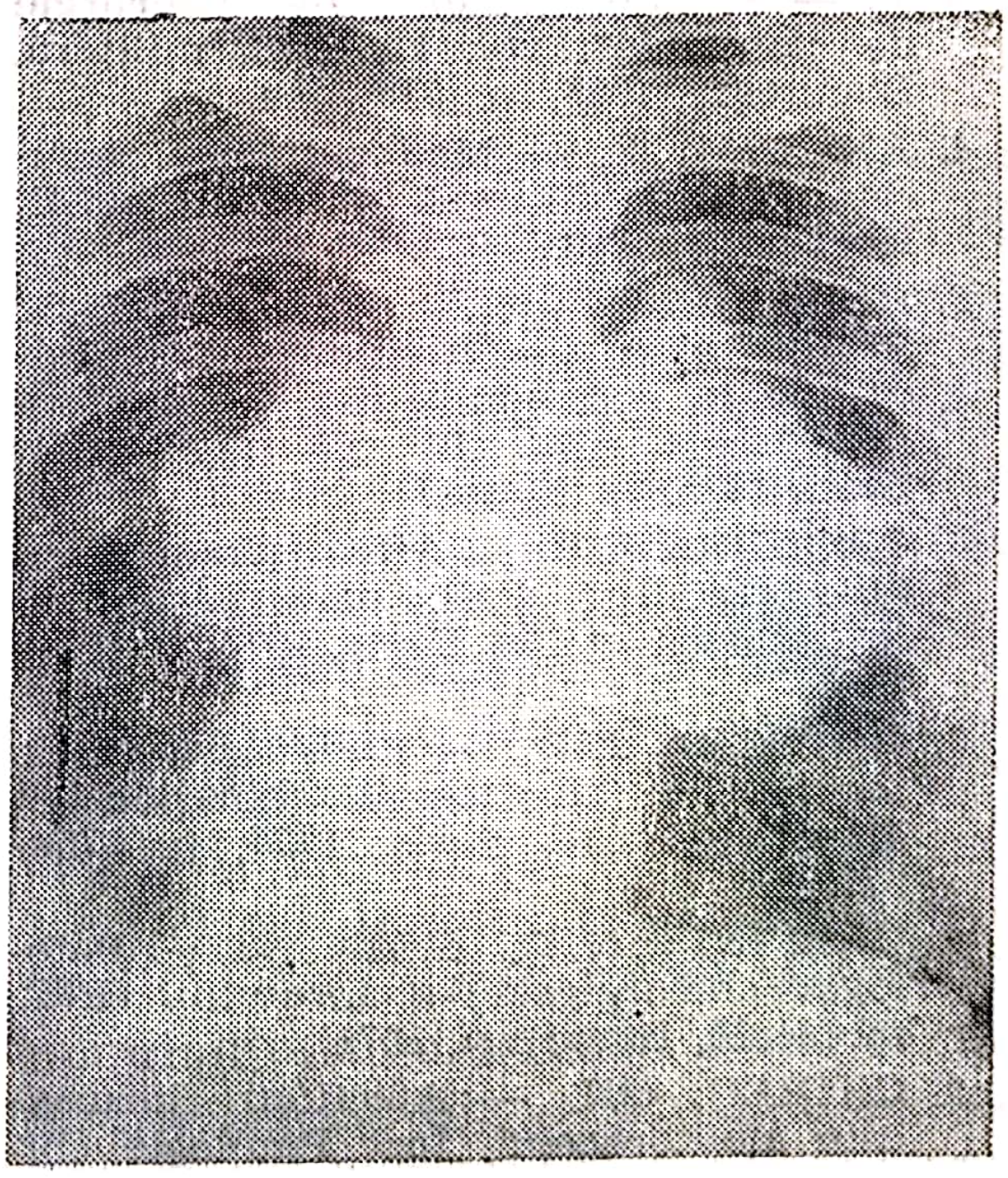

diastinului, ci și tumorile care se dezvoltă pe oricare dintre structurile prezente în această vastă regiune anatomotopografică.

Depistarea unei tumori mediastinale se face de obicei printr-un examen radiologic (fig. 11.2.20), efectuat fie de rutină, fie determinat de prezența *sindromului mediastinal*, sindrom alcătuit din semne de compresiune sau de iritație a organelor conținute. În funcție de sediul, volumul, de caracterul tumorii și modalitatea sa de evoluție (21), acest sindrom este întîlnit mai mult sau mai puțin în forma sa completă.

Sindromul de compresiune, în care se poate include și tromboza venei cave superioare, se instalează de obicei progresiv, cu fenomene de insuficiență circulatorie cerebrală sau fenomene de stază cervicofacială, cu edem, cianoză și circulație colaterală.

În funcție de localizarea tumorii, survin tulburările respiratorii, marcate de tuse și dispnee, precum și eventualele semne de compresiune recurențială. În cadrul acestui sindrom trebuie incluse și posibilele tulburări neurologice, marcate de paralizia simpaticului, cu instalarea sindromului Claude Bernard-Horner (miopie, enoftalmie și îngustarea fantei palpebrale) sau a paraliziei de nerv frenic (21).

Bibliografie selectivă

1. ALEXIU O. — Traumatismele toracelui. În: „Patologia chirurgicală a toracelui“, Edit. medicală, București, 1971, p. 614—636.
2. ARSENI C., PANOZA G. — Leziunile vertebromedulare toracale posttraumatice. În: „Traumatismele vertebromedulare“, Edit. medicală, București, 1973, p. 176—183.
3. ATANASIU I., IONESCU V., ICHIM V. — Plăgile toracelui. În: „Chirurgie de campanie“, vol. II, Edit. militară, București, 1965, p. 515—554.
4. AXENTIE T. — Mediastinurile supurate, Teză de doctorat (nr. 4 752), I.M.F.. București, iunie, 1938.
5. BLINDEANU PH., D'ALLAINES C., PIWNICA A. — Traitement chirurgical de la communication intraauriculaire isolée, *Ann. chir. Thorac. cardiovasc.*, 1975, *14*, 1, 1—11.
6. CACHERA J. P. — Affections acquises du coeur. În: „Pathologie chirurgicale“, Masson et Cie, Paris, 1975, p. 453—468.
7. CACHERA J. P. — Traumatismes du thorax. În: „Pathologie chirurgicale“, Masson et Cie, Paris, 1975, p. 375—377.
8. CĂRPINIȘAN C., STAN A. — Patologia chirurgicală a toracelui, Edit. medicală, București, 1971.
9. CHIPAIL GH. — Afecțiuni chirurgicale ale toracelui. În: „Patologie chirurgicală“, vol. IV, Edit. medicală, București, 1977, p. 113—225.
10. COURBIER R. — La péricardite constrictive. În: „Nouveau traité de technique chirurgicale“, vol. IV, Masson et Cie, Paris, 1972, p. 987—1 001.
11. * * * Dicționarul medical, Edit. medicală, București, 1969.
12. DOR V. — Cardiopathies congénitales. În: „Pathologie chirurgicale“, Masson et Cie, Paris, 1975, p. 423—453.
13. DUBAN R. — Lésions congénitales du sternum. În: „Traité de technique chirurgicale“, vol. IV, Masson et Cie, Paris, 1955, p. 1 222—1 245.
14. DUBREUIL G. — Leçons d'embryologie humaine, Vigot Frères, Paris, 1929, p. 163—184.
15. DUPON H. — Paroi thoracique. În: „Pathologie chirurgicale“, Masson et Cie, Paris, 1975, p. 369—374.
16. ESCHAPASSE H., GAILLARD J. și colab. — Les volets thoraciques, *Rev. Prat. (Paris)*, 1975, *25*, 31, 2 457—2 479.
17. ESCHAPASSE H. — Poumons et bronches. În: „Pathologie chirurgicale“, Masson et Cie, Paris, 1977, p. 389—414.
18. GERMAIN A., BISSON A. — Fractures de côtes simples et leur traitement, *Rev. Prat. (Paris)*, 1975, *25*, 31, 2 449—2 457.
19. JUVARA I., PRIȘCU AL. — Chistul hidatic pulmonar, Edit. medicală, București, 1958.
20. KIEFFER E., TRECOT J. F., MARVAL M., NATALI J. — Traumatismes fer-

més des troncs supraaortiques, *J. Chir. (Paris)*, 1979, *116*, 5, 333—342.

21. LANGLOIS J. — Médiastin. În: „Pathologie chirurgicale“, Masson et Cie, Paris, 1977, p. 378—388.
22. LE BRIGAUD H. — Physiopathologie des fractures de côtes, *Rev. Prat. (Paris)*, 1975, 25, 31, 2 431—2 445.
23. LE BRIGAUD H. — Principes de mécanique de l'hémodynamique pulmonaire. În: „Nouveau traité de technique chirurgicale“, vol. III, Masson et Cie, Paris, 1973, p. 8—25.
24. LEMOINE G. — La transposition des gros vaisseaux, *Ann. Chir. Thorac. cardio-vasc.*, 1978, *17*, 2, 107—108.
25. LENORMANT CH. — Malformations et maladies congénitales des parois thoraciques. Traumatismes du thorax. În: „Précis de pathologie chirurgicale“, Masson et Cie, Paris, 1937, p. 445—449; 531.
26. MATHEY Y. — Maladies chirurgicales du thorax. În: „Nouveau précis de pathologie chirurgicale“, vol. IV, Masson et Cie, Paris, 1948, p. 97—257.
27. MÉNÉGAUX G. — Chirurgie du poumon et du diaphragme. În: „Précis de pathologie chirurgicale“, vol. II, p. 548—665.
28. NISSEN R. — Brustwand und Brustdrüse. În: „Lehrbuch der Chirurgie“, Georg Thieme, Stuttgart, 1964, p. 424—432.
29. OANCEA TR., CONSTANTINESCU O. — Traumatismele toracelui, Edit. militară, București, 1975.
30. POP D. POPA I. — Afecțiunile chirurgicale ale pericardului, inimii și vaselor mari. În: „Patologie chirurgicală“, vol. IV, Edit. medicală, București, 1977, p. 328—385.
31. RIBET M. — Lésions viscérales thoraciques et abdominales associées aux fractures de côtes, *Rev. Prat. (Paris)*, 1975, *25*, 31, 2 479—2 495.
32. RIBET M. — Épanchements chylleux du thorax, *Ann. Chir. Thorac. cardio-vasc.*, 1976, *15*, 3, 179—180.
33. ROLLIN B., HOEFFEL J., WORMS A. — Traitement chirurgical en deux temps de la communication interventriculaire du nourrisson, *Ann. Chir. Thorac. cardio-vasc.*, 1976, *15*, 2, 105—115.
34. SOCOLESCU M. — Gît. Torace. În: „Chirurgie infantilă și ortopedie — Urgențe“ (VEREANU D. și colab.), Edit. medicală, București, 1973, p. 196—219.
35. TROIANESCU O. — Coloana vertebrală. Leziuni traumatice și inflamatorii. În: „Patologie chirurgicală“, vol. IV, Edit. medicală, București, p. 428—452.
36. WITZ J. P., ROSELIN N., MIECH G., JAEGER J., KATZNER M. — Épanchements chylleux du thorax, *Ann. Chir. Thorac. cardio-vasc.*, 1976, *15*, 3, 191—198.
37. WITZ J. P., MORAND G., WIHLM J. — Thorax en entonnoir, thorax „en carène“, *Ann. Chir. Thorac. cardio-vasc.*, 1976, *15*, 2, 157—160.
38. ZITTI E. — Chirurgie funcțională toracică, Edit. medicală, București, 1970.

11.2.6.

Semiologia bolilor chirurgicale ale esofagului

Esofagul (lat. *oesophagus* din gr. *oisophagos*=gîtlej) este segmentul tubului digestiv cuprins între faringe și stomac (1). Lung de circa 25 cm, organul străbate 4 regiuni topografice diferite (4), traiect important atît din punctul de vedere al manifestărilor clinice, cît și, mai ales, din punct de vedere chirurgical — în ceea ce privește alegerea căilor de acces operator (8). Clinicianul trebuie să țină seama de faptul că esofagul, fiind aproape în întregime situat intratoracic, este practic inaccesibil explorării clinice directe (6), astfel încît semnele de suferință esofagiană trebuie să inducă o explorare paraclinică completă, numai astfel putîndu-se preciza diagnosticul unei anumite afecțiuni. O discretă excepție de la această inaccesibilitate exploratorie directă o face segmentul proximal cervical al organismului, cuprins între o limită cranială, situată pe un plan virtual transversal ce trece la nivelul vertebrei C_5 — sau mai precis la nivelul marginii distale a tuberculului cartilajului cricoid (6) — și o limită distală, situată la nivelul vertebrei T_2. Acest segment al esofagului depășește puțin spre stînga traheea, devenind ceva mai superficial, prin aceasta pretîndu-se parțial unui examen obiectiv, în cazul în care afecțiunea respectivă creează o bombare a feței laterale stîngi a organului (7).

Oricare dintre suferințele esofagului se manifestă printr-un grad variabil al unuia sau mai multor elemente ale *„sindromului esofagian“*, care, clasic, se compune din *disfagie+regurgitare+sialoree* (12). Acestor elemente cardinale, cvasiconstante, li se pot adăuga și altele, printre care durerea, cu anumite caractere particulare, este cea mai frecventă.

Disfagia (gr. dis+*phagein*=a mînca) este denumirea dată dificultății la înghițirea bolului alimentar (2), dealtfel simptomul cel mai constant al afecțiunilor esofagiene. Această dificultate se poate manifesta încă din faza bucofaringiană a deglutiției, iar natura sa esofagiană reprezintă un element funcțional determinat de spasm sau paralizii ale musculaturii organului (6).

Ca manifestare, poate fi vorba de o *disfagie intermitentă,* datorită în special spasmului unic sau primar sau spasmelor etajate; se manifestă prin senzația de oprire a bolului alimentar „în gît“, undeva în regiunea retrosternală, la care se asociază senzația de sufocare, de spaimă și, uneori, de constricție toracică asemănătoare unei crize anginoase.

Disfagia permanentă se instalează progresiv, manifestîndu-se inițial la deglutiția alimentelor solide, apoi a celor păstoase și, în cele din urmă, a celor lichide.

În unele afecțiuni există așa-zisa *„disfagie paradoxală“*, în care simptomul se manifestă mai pregnant, dacă nu exclusiv, la înghițirea lichidelor (9).

În cele din urmă, senzațiile neplăcute determinate de disfagie generează așa-denumitul „esofagism“ sau „disfagie spastică paroxistică“, ce se obiectivează prin teama de a înghiți, întrucît deglutiția devine permanent dureroasă.

Regurgitarea semnifică reîntoarcerea, voluntară sau involuntară, mai precoce sau mai tardivă, a alimentelor nedigerate din stomac în gură, unde sînt din nou masticate. Fenomenul mai poartă și denumirea de „mercism“ (gr. *merykismos*=care rumegă) sau „rumegare“ (2).

Sialoreea sau ptialismul (gr. *ptyalon*=salivă) reprezintă o exagerare a secreției salivare (2) care se produce pe cale reflexă în mai toate afecțiunile iritative ale esofagului, atingînd în unele paroxismul, astfel încît bolnavul poate pierde, involuntar, salivă pe la colțurile gurii.

Alături de aceste simptome, oarecum constante, în alcătuirea sindromului esofagian mai intră și altele, cu o frecvență variabilă, care îl completează.

Durerea este destul de frecventă și este cauzată de distensia sau deformarea pasivă a enteroreceptorilor specifici intramurali (5). În acest simptom nu există o corespondență strict topografică între origine și locul său de proiectare superficială. În general, durerea are sediul retrosternal și iradiază descendent către epigastru, radiar către regiunea precordială și dorsal interscapular (fig. 11.2.21), precum și ascendent submandibular și retroauricular și, mai ales, în spațiul suprasternal Burns (Allan) — spațiu triunghiular situat cranial de manubriul sternului și mărginit de fasciile cervicale superficiale, care se inserează pe cele două fețe (anterioară și posterioară) ale acestui os.

Pirozisul (gr. *pyrosis* = ardere) este simptomul caracterizat prin senzația de arsură retrosternală și este determinat de iritația esofagului terminal, ori de cîte ori se produce refluarea conținutului gastric, care vine în contact cu mucoasa esofagiană, în special cînd aceasta este deja sediul unor leziuni inflamatorii. De cele mai multe ori este însoțit de eructații acide.

În afara acestor simptome de oarecare specificitate esofagiană, în unele cazuri suferința organului poate rămîne neelucidată, datorită simptomatologiei mai bogate și mai evidente determinate de suferința organelor aflate în vecinătatea esofagului, în special a celor mediastinale sau — ca în cazul leziunilor traumatice — de ansamblul manifestărilor cardio-respiratorii și în general ale șocului traumatic.

11.2.6.1.
Leziuni (malformații) congenitale

Malformațiile esofagiene, în general asociate altor vicii de dezvoltare, constau în atrezii cu aspecte ce variază în funcție de perioada ontogenetică în care s-au produs. În medie, cam 0,1% din nou-născuți, și cu deosebire prematurii, sînt purtătorii unor astfel de malformații (13). În ansamblu, aspectul general al malformațiilor esofagiene — în speță obliterarea completă sau incompletă sau stenozările de tip diferit — este legat de tulburări în evoluția embrionară a intestinului anterior primitiv, din care, pe de o parte, se dezvoltă faringele și esofagul și, pe de alta, traheea, laringele și plămînii (3). Dedublarea intestinului în cele două segmente — esofagian și respirator — începe la nivelul vertebrei C_7 (4), dezvoltarea în lungime a esofagului urmînd să se facă în același timp cu aceea a toracelui. Variatele sedii ale leziunilor se explică deci în funcție de perioada dezvoltării ontogenetice.

Atrezia totală esofagiană este o leziune incompatibilă cu viața.

Atrezia parțială este identificabilă îndată după naștere, dar această recunoaștere trebuie să se facă în primele 2—3 zile pentru a se putea interveni chirurgical cu șanse de reușită (4) (11). Cel mai frecvent (circa 88% din cazuri) tip de atrezie este acela în care există o comunicare esotraheală (6), însă și acest tip are, la rîndul său, multiple variante (14) (fig. 11.2.22).

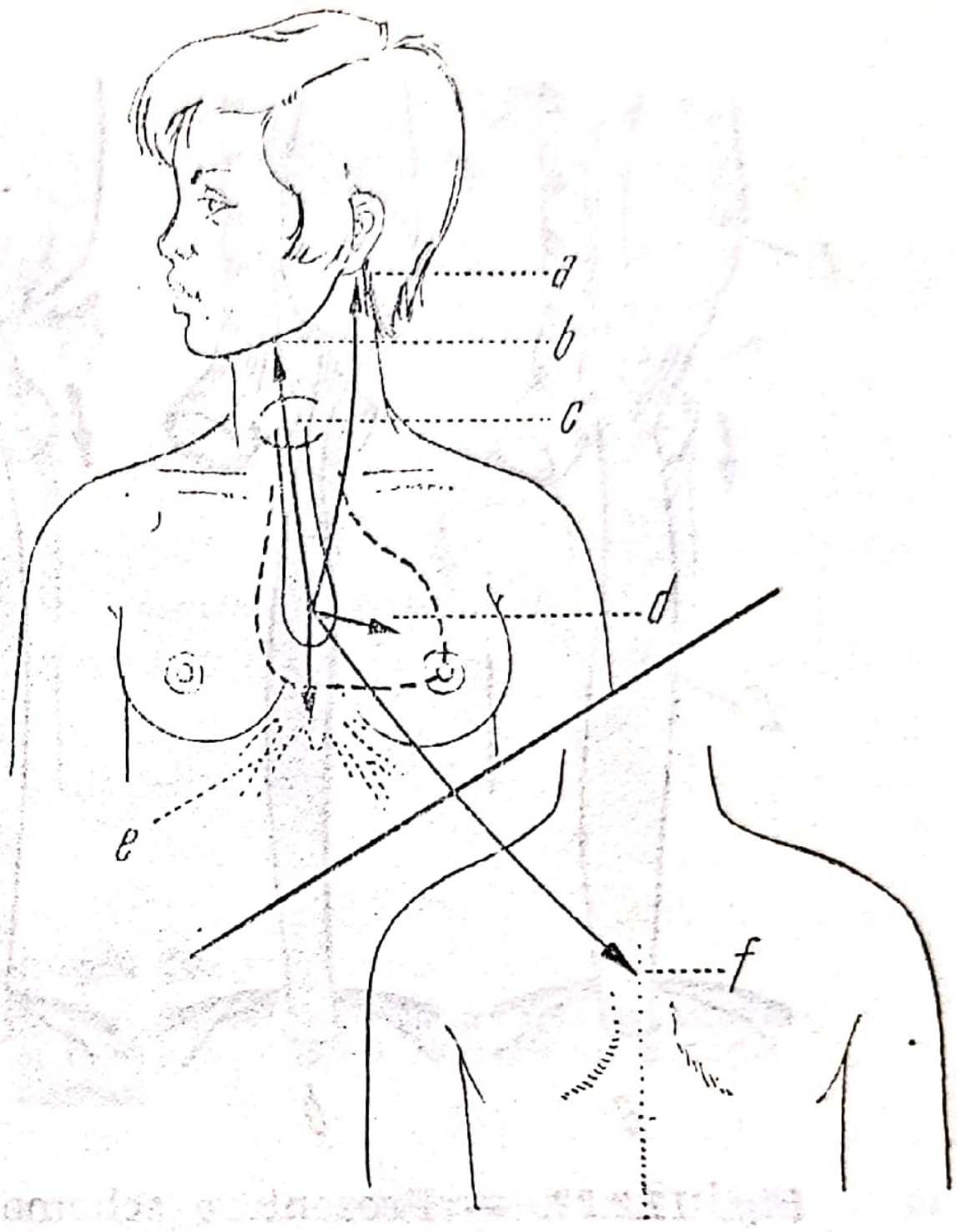

Fig. 11.2.21. — Zonele de iradiere a durerii esofagiene.
a — retroauriculară; *b* — mandibulară; *c* — cervicală (Burns); *d* — precordială; *e* — xifoidiană; *f* — dorsală (interscapulară).

În general, atrezia este situată la nivelul bifurcației bronșice. Între segmentele proximal și distal ale esofagului există o deosebire netă, întrucît primul, care se termină în fund de sac, este bine dezvoltat datorită deglutiției lichidului amniotic (4), pe cînd cel de-al doilea este slab dezvoltat, fiind redus în mod obişnuit la un simplu conduct imobil, separat de primul printr-o punte fibroasă de 0,5—5 mm. În 90% din cazuri fistula esotraheală se stabileşte între segmentul distal şi trahee.

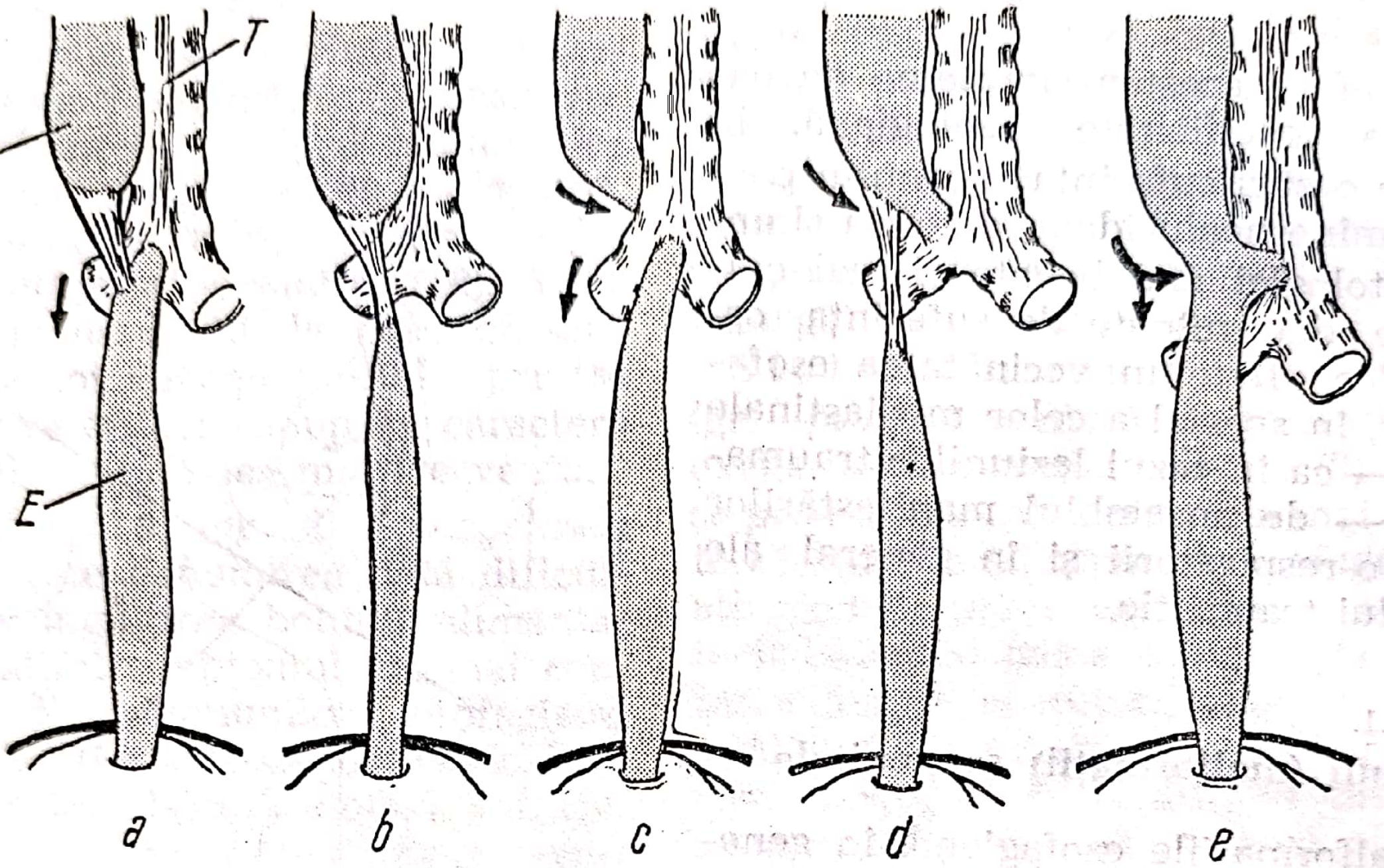

Fig. 11.2.22. — Prezentare schematică a diferitelor tipuri de atrezie congenitală esofagiană (*E* — esofag; *T* — trahee) (*după Nissen*).
a — fundul de sac al segmentului esofagian proximal şi fistulă esofagotraheală a segmentului distal; *b* — atrezie fără fistulă esofagotraheală; *c* — fistulă esofagotraheală a segmentelor proximal şi distal; *d* — fistulă esofagotraheală a segmentului proximal; *e* — fistulă esofagotraheală fără atrezie.

Atrezia esofagiană este lesne de recunoscut îndată după naştere, înainte de primul supt, după faptul că nou-născutul prezintă sialoree spumoasă abundentă, pe care o elimină pe gură şi pe nas, ceea ce îi împiedică în mod evident respiraţia şi, ca atare, se asociază rapid tusea şi dispneea cu cianoză. Diagnosticul se face prin introducerea, pe gură sau pe nas, a unei sonde subţiri Nélaton în esofag; dacă această sondă întîlneşte un obstacol la 10—12 cm de arcada dentară, atrezia este confirmată (13).

Imposibilitatea de alimentare, ca şi riscul de infecţie respiratorie fac ca în 3—4 zile de la naştere copilul să devină practic inoperabil.

Disfagia „lusoria" este un sindrom de compresiune esotraheală sau exclusiv esofagiană datorat malformaţiei sistemului aortic superior şi în special a arcului aortic. Dintre cele 36 de forme ale malformaţiei (14), două sînt mai frecvente.

Într-una din aceste două, malformaţia constă în *lipsa regresiunii arcului aortic drept sau dorsal*, din care se desprind artera subclaviculară şi carotida respectivă, fapt ce duce la îngemănarea conductelor aerian şi digestiv între cele două arcuri aortice (fig. 11.2.23).

În cea de-a doua eventualitate, *artera subclaviculară dreaptă se desprinde din aorta descendentă în aval de artera subclaviculară stîngă*; de aici, artera se orientează către zona sa de distribuție topografică, trecînd pe dinapoia esofagului, între acesta și planul dur al coloanei vertebrale (fig. 11.2.23 c).

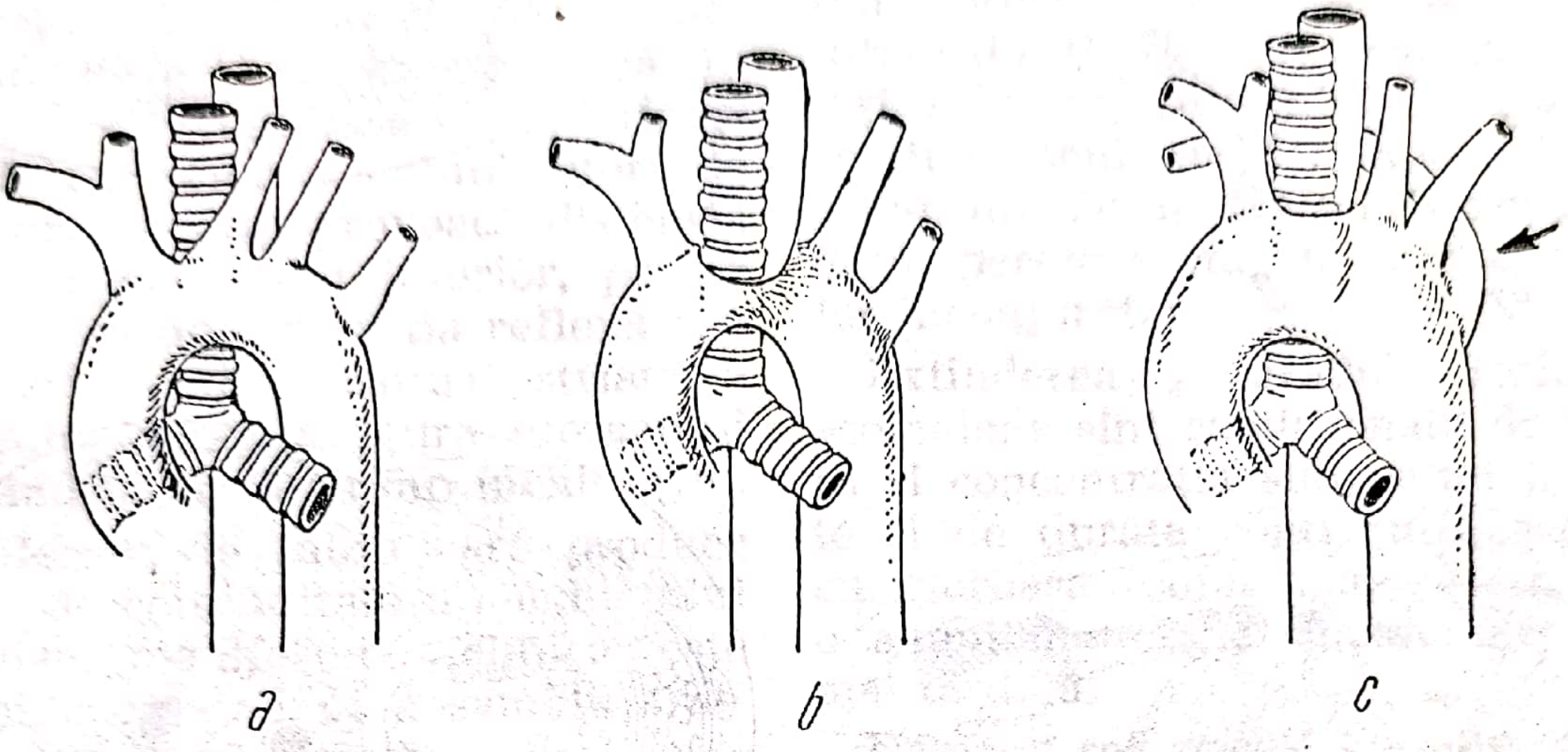

Fig. 11.2.23. — Dysphagia lusoria.

a — arcul aortic superior normal; b — anomalie de emergență a arterei subclaviculare drepte (distal de artera subclaviculară stîngă); c — lipsa regresiunii arcului aortic drept sau dorsal.

În ambele situații, într-o treime din cazuri suferința compresivă se manifestă de timpuriu, mai întîi cu fenomene traheale și apoi esofagiene. Compresiunea realizată are un caracter de intermitență și este nesistematizată față de consistența alimentelor înghițite. Disfagia are caracter capricios, fiind mult influențată de supraadăugarea unui element spastic (6), ceea ce justifică atributul de *„lusoria"*, în sensul de înșelătoare, aparentă.

Diagnosticul etiologic de certitudine se obține prin datele furnizate de arteriografia selectivă — singurul examen ce poate obiectiva anomalia vasculară (14).

11.2.6.2.
Leziuni traumatice

Datorită friabilității peretelui esofagian, alcătuit numai din două straturi musculare — unul longitudinal extern și altul circular intern —, marea majoritate a leziunilor traumatice esofagiene reprezintă soluții de continuitate care pun în comunicare lumenul organului cu „atmosfera" periesofagiană cervicală și, mai ales, mediastinală, ceea ce induce manifestări primordiale septice de tip difuz (de exemplu, celulita), care afectează și teritoriile celuloase corespunzătoare sediului leziunii, dar prezintă și tendința marcată la difuzarea în sens distal, mediastinal (16).

Rupturile esofagiene provocate sînt urmarea unei agresiuni dinafara sau din interiorul organului.

Rupturile secundare unei agresări dinafară se produc în cadrul marilor traumatisme toracice, în cazul unui politraumatism, astfel încît simptomatologia proprie leziunii esofagiene rămîne adesea neidentificată sau fără o orientare topografică (13). Raporturile esofagului la diversele niveluri ale traiectului său cervico-toraco-abdominal (fig. 11.2.24) și gravitatea leziunilor concomitente explică această dificultate diagnostică. Atunci cînd printr-un concurs fericit de împrejurări leziunile de vecinătate nu

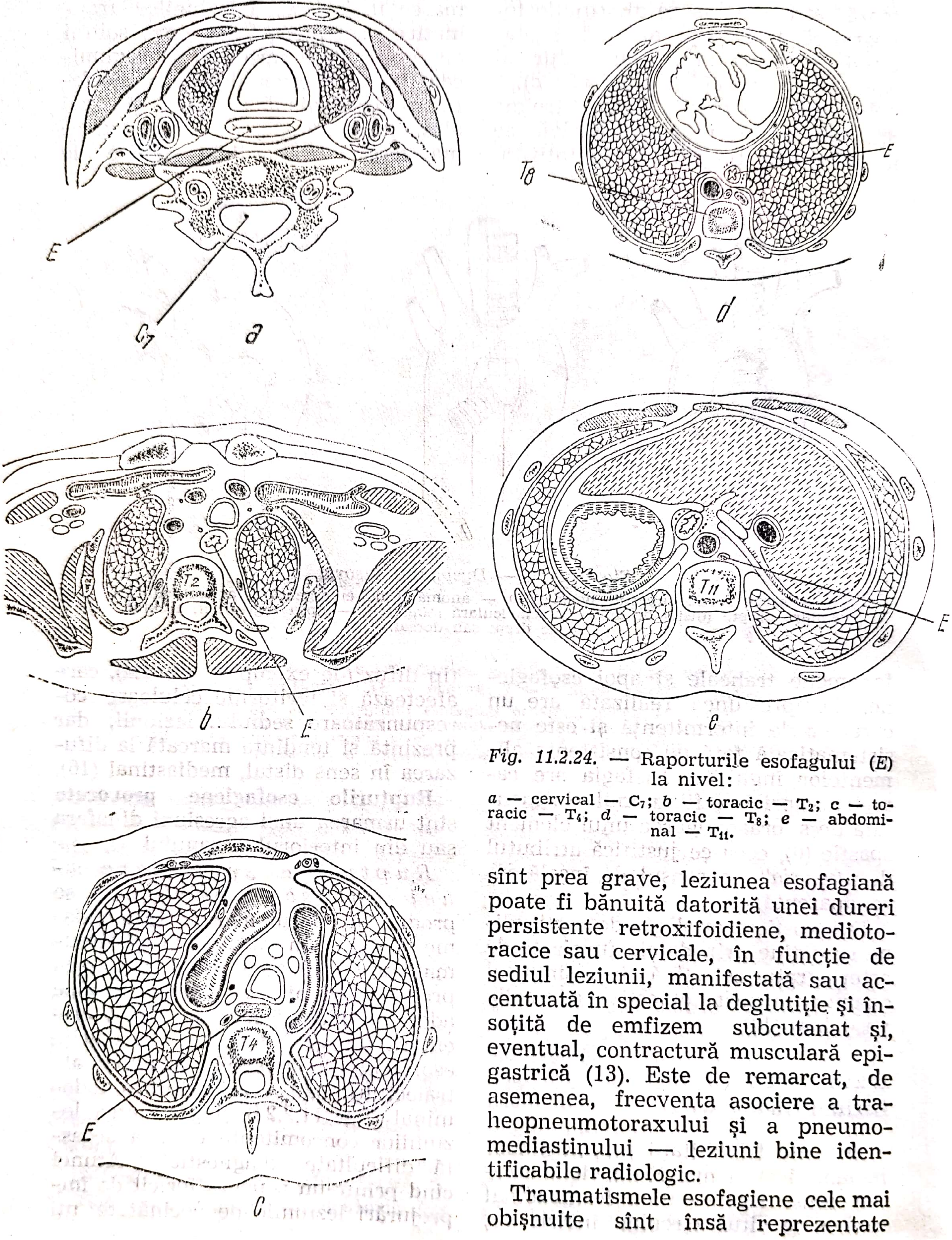

Fig. 11.2.24. — Raporturile esofagului (*E*) la nivel:
a — cervical — C_7; *b* — toracic — T_2; *c* — toracic — T_4; *d* — toracic — T_8; *e* — abdominal — T_{11}.

sînt prea grave, leziunea esofagiană poate fi bănuită datorită unei dureri persistente retroxifoidiene, mediotoracice sau cervicale, în funcție de sediul leziunii, manifestată sau accentuată în special la deglutiție și însoțită de emfizem subcutanat și, eventual, contractură musculară epigastrică (13). Este de remarcat, de asemenea, frecventa asociere a traheopneumotoraxului și a pneumomediastinului — leziuni bine identificabile radiologic.

Traumatismele esofagiene cele mai obișnuite sînt însă reprezentate de *perforațiile iatrogene*, 90% dintre acestea fiind urmarea investigării instrumentale a esofagului, tot mai frecvent utilizată, ca și a intervențiilor chirurgicale toracice (7). Mai rar, ele sînt urmarea înghițirii unor corpi străini.

Rupturile esofagiene spontane sînt rezultatul unei suprasolicitări a peretelui esofagian, care cedează în special în porțiunea sa supradiafragmatică ca urmare a unui efort de vărsătură. Acesta provoacă distensia bruscă a esofagului inferior, proces favorizat și de contracția reflexă sau voluntară a musculaturii striate a esofagului superior, gura esofagului rămînînd în același timp închisă (16).

Indiferent de cauza care produce soluția de continuitate a conductului esofagian, manifestarea clinică este aceeași, alcătuind în ansamblu *triada simptomatică Barret* — dispnee + emfizem subcutanat + apărare musculară epigastrică —, apărută pe fondul dureros oarecum caracteristic prin localizare și iradiere.

Secundar se pot identifica disfagie dureroasă, sialoree, apariția semnelor de septicitate, de iritație recurențială manifestată prin voce nazală, de iritație diafragmatică manifestată prin sughiț, ca și a semnelor de interesare pleuropulmonară. Și în aceste cazuri examenul radiografic al toracelui este de mare utilitate pentru precizarea diagnosticului.

Arsurile esofagiene, denumite și „esofagite caustice“ sau „corosive“, sînt încă frecvente. Ele se datorează înghițirii voluntare (cel mai frecvent) sau involuntare (în special de către copii) a unor substanțe caustice, cu deosebire acizi sau baze tari. După o statistică mai veche, din 1966, în fiecare an se prezintă la Clinica de otorinolaringologie de la Spitalul clinic „Colțea“ circa 180 de noi bolnavi cu leziuni esofagiene postcaustice.

Experimental, s-a constatat că o soluție de NaOH care intră într-o proporție de 8—50% în compoziția substanțelor de uz curent din gospodărie, într-o diluție de 3,8% și după un contact de 10 secunde cu mucoasa esofagiană, produce necroza acesteia, a submucoasei și a unei părți din fibrele musculare longitudinale; într-o diluție de 10,7% și după același interval, determină necroza întregii musculaturi longitudinale, iar într-o diluție de 22%, necroza întregului perete esofagian și a țesuturilor înconjurătoare.

Extinderea și gradul leziunilor esofagiene sînt condiționate de natura și concentrația substanței ingerate și de durata contactului acesteia cu mucoasa esofagiană, determinînd o simptomatologie imediată și una mai tardivă.

Datorită rezistenței epiteliului esofagian și trecerii rapide a substanței caustice prin acest segment, acizii concentrați realizează în majoritatea cazurilor o escară de coagulare aderentă, cu un oarecare caracter protector pentru structurile esofagiene submucoase (6); în schimb, se produc mai frecvent leziuni caustice gastrice și cu precădere antropilorice (17).

Bazele tari, în schimb, lezează electiv esofagul, producînd o necroză lichefiantă, care rezultă din dizolvarea proteinelor și saponificarea grăsimilor tisulare (5).

Îndată după ingestia substanței caustice, bolnavul simte o durere acută sub formă de arsură, atît în bucofaringe, cît și retrosternal de-a lungul esofagului, fenomen însoțit de disfagie totală, astfel încît, cu toată setea intensă, nu poate înghiți nici o picătură de apă. În arsurile mai grave, subiectul prezintă regurgitații sau chiar vărsături ce conțin striuri sanguinolente și, uneori, fragmente de mucoasă necrozată; se poate produce chiar perforația esofagului, cu apariția semnelor de interesare septică mediastinală și instalarea stării de șoc.

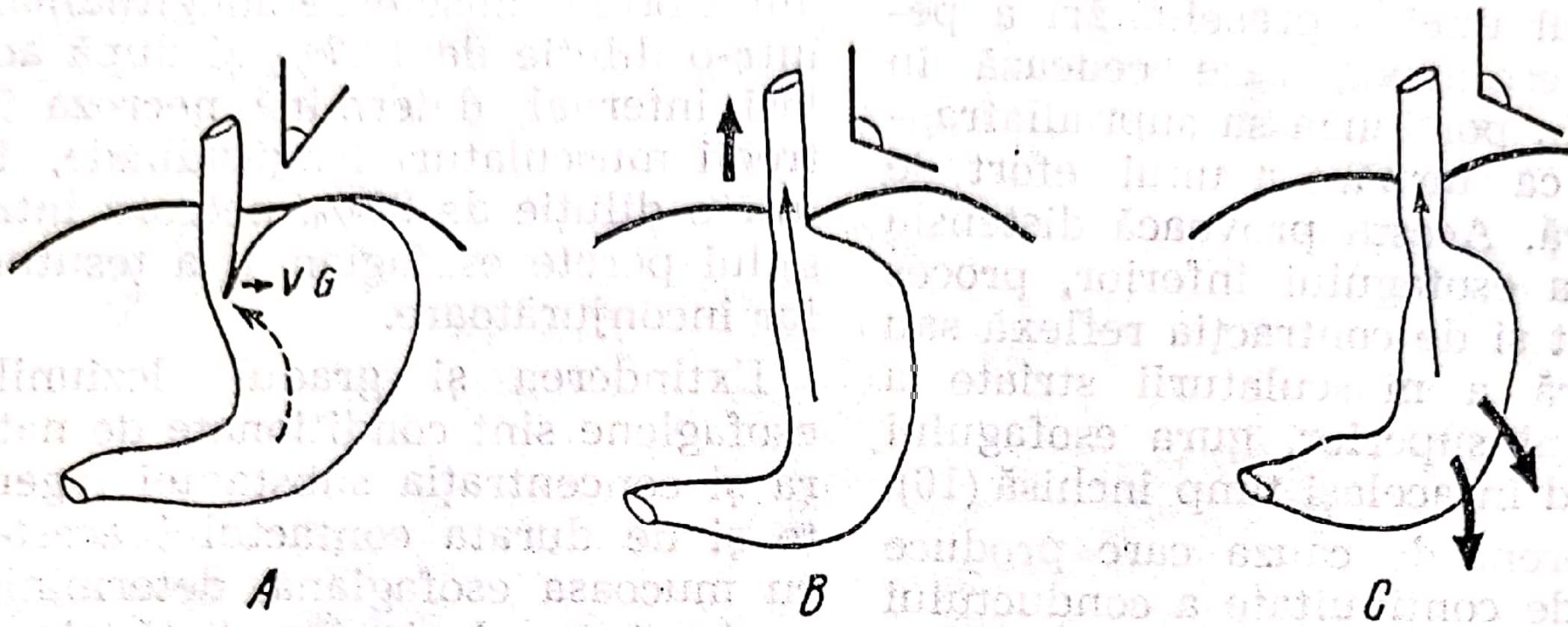

Fig. 11.2.25. — Disfuncția joncțiunii esogastrice.
A — **unghi His normal (ascuțit):** *VG* — valvula Gubaroff; - - → reflux imposibil; *B* — unghi His obtuz prin tracțiunea proximală a esofagului: valvula Gubaroff se șterge; ⟶ reflux posibil; *C* — unghi His obtuz prin tracțiune distală a stomacului: valvula Gubaroff se șterge; ⟶ reflux posibil.

În cazul arsurilor moderate, după 2—3 zile fenomenele acute se ameliorează, fiind posibilă eventuala deglutiție a lichidelor reci, fără însă ca aceasta să semnifice o adevărată vindecare; după o perioadă de latență de 30—45 de zile, în care disfagia se poate reduce (5), pot apărea semnele stenozei cicatriceale, manifestată din nou prin disfagie, mai mult sau mai puțin marcată în funcție de calibrul esofagului stenozat.

La copil, la care arsura esofagiană este un accident destul de frecvent, fenomenele clinice sînt asemănătoare (dureri, disfagie și sialoree), cu mențiunea suplimentară a alterării rapide a stării generale. Este posibil ca senzația de arsură bucală pe care o are copilul la contactul cu substanța să-i inhibe deglutiția, astfel încît arsura esofagiană care rezultă în această situație este mai ușoară și mai puțin întinsă; riscul de stenozare tardivă este însă totuși prezent (17) (18).

11.2.6.3.

Leziuni inflamatorii

Leziunile inflamatorii ale esofagului — variate ca aspect — sînt rezultatul contactului dintre refluxul de conținut gastric acid și mucoasa esofagiană (5). Pentru unii cercetători leziunile ar putea fi rezultatul prezenței, la nivelul esofagului distal, a unor zone de heterotipie mucoasă, cu insule de celule de tip fundic, care suferă modificări analoage mucoasei gastrice sub acțiunea clorhidropeptică (13). Dată fiind frecvența unor astfel de leziuni în cadrul evoluției herniilor hiatale, rolul refluxului gastroesofagian apare primordial. Acesta este favorizat de orice disfuncție a joncțiunii esogastrice pendinte de alterarea sfincterului esofagian inferior, de alterarea faldurilor mucoasei esofagiene distale, al căror contact asigură în mod normal colmatarea lumenului, de alterarea funcției valvulei Gubaroff, cu deschiderea unghiului His (Wilhelm Snr.) (fig. 11.2.25), așa cum se întîmplă în mai toate formele de hernie hiatală, în malpozițiile tuberozitare, ca și în urmările intervenţiilor operatorii pe zona cardio-esofagiană (11).

Esofagita peptică apare în general la persoane cu vîrsta peste 60 de ani, mai frecvent la bărbaţi decît la femei, deşi hernia hiatală este mai des întîlnită la acestea din urmă. Coexistenţa esofagitei cu litiaza biliară şi ulcerul gastroduodenal este caracteristică (13).

Clinic, leziunea se manifestă prin durere cu sediu înalt epigastric şi cu iradiere ascendentă substernală. Prezentă în 80% din cazuri, durerea apare în general tardiv postprandial şi mai ales nocturn (6) (13).

Fenomenele pot fi prezente şi la copil, apariţia lor fiind datorată refluxului favorizat de malpoziţia cardiotuberozitară şi, mai ales, de brahiesofagul congenital.

Tot atît de constant ca şi durerea este pirozisul, care este mai accentuat la anteflexia trunchiului şi în poziţia de decubit. Pe parcursul evoluţiei bolii, tabloului simptomatologic i se adaugă eructaţia dureroasă, disfagia, sialoreea şi, în special la copil, hematemeze mici, dar repetate, care influenţează negativ procesul de dezvoltare.

Ulcerul esofagian este datorat tot factorului peptic, însă leziunea esofagiană rezultată este identică ulcerului gastroduodenal; aparent este datorat unui contact permanent sau în tot cazul prelungit al lichidului de reflux gastric cu mucoasa esofagiană.

În cadrul unor astfel de leziuni se situează şi *ulcerul Barret,* care se dezvoltă pe o incluzie a epiteliului cilindric în peretele esofagian.

Leziunea poate evolua asimptomatic, dar în peste 80% din cazuri se însoţeşte de fenomene dureroase, manifestate clinic sub forma epigastralgiilor cu iradiere caracteristică (8) sau sub forma durerilor de tip anginos, cu iradieri în mandibulă, în braţul stîng şi retrosternal (5). Durerea poate fi constantă, dar cel mai adesea survine în crize periodice, fiind declanşată în special de deglutiţie. Ca în orice leziune ulceroasă, există un risc hemoragic; sîngerarea se exteriorizează prin melenă şi foarte rar prin mici hematemeze (13).

11.2.6.4.

Leziuni diverticulare

Datorită lipsei învelişului seros, mai mult decît oricare alt fragment al tubului digestiv, esofagul poate fi sediul unor leziuni diverticulare. Diverticulul este o dilataţie excentrică circumscrisă cu sediu fix. Cel esofagian, deşi frecvent, în lipsa complicaţiilor, este cel mai adesea o leziune asimptomatică.

Fără a se putea vorbi de o etiopatogenie precisă, se admite că formarea diverticulului este urmarea suprasolicitării peretelui esofagian, fie printr-o hiperactivitate peristaltică, fie printr-o insuficienţă neuromusculară — ambele reprezentînd situaţii în care se creează o hiperpresiune intraluminală, cu tendinţă la forţarea peretelui şi dilataţie secundară. În acest sens, se păstrează încă vechea clasificare a lui Zenker (Friedrich Albert) în *diverticuli de presiune* — care ar corespunde cauzelor de mai sus — şi *diverticuli de tracţiune,* formaţi ca urmare a eventualelor aderenţe congenitale sau dobîndite ale peretelui esofagian la formaţiunile anatomice din vecinătate (15).

Chiar în afara complicaţiilor, diverticulul determină o simptomatologie discretă, marcată de o anume disfagie, pendinte de volumul, ca şi de sediul său.

Pentru *segmentul cervical al esofagului* este caracteristic *diverticulul Zenker — diverticul faringo-esofagian* —, leziune dobîndită care se formează la nivelul tunicii

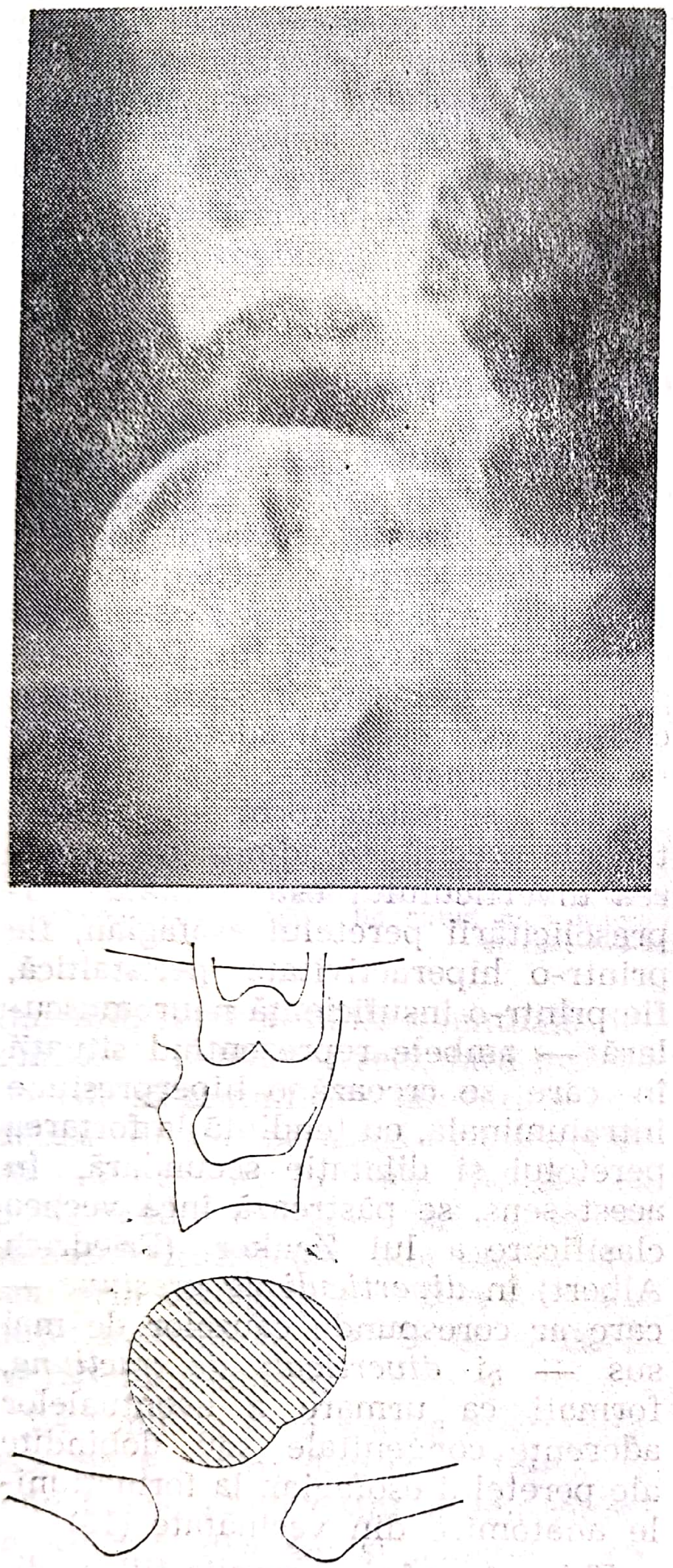

Fig. 11.2.26. — Diverticul de presiune al esofagului cervical.

interne a peretelui posterior al hipofaringelui, imediat deasupra gurii esofagiene, şi anume în spaţiul triunghiular Lannier-Hackerman, situat între fibrele orizontale şi cele oblice ale muşchiului constrictor distal al faringelui (2) (5).

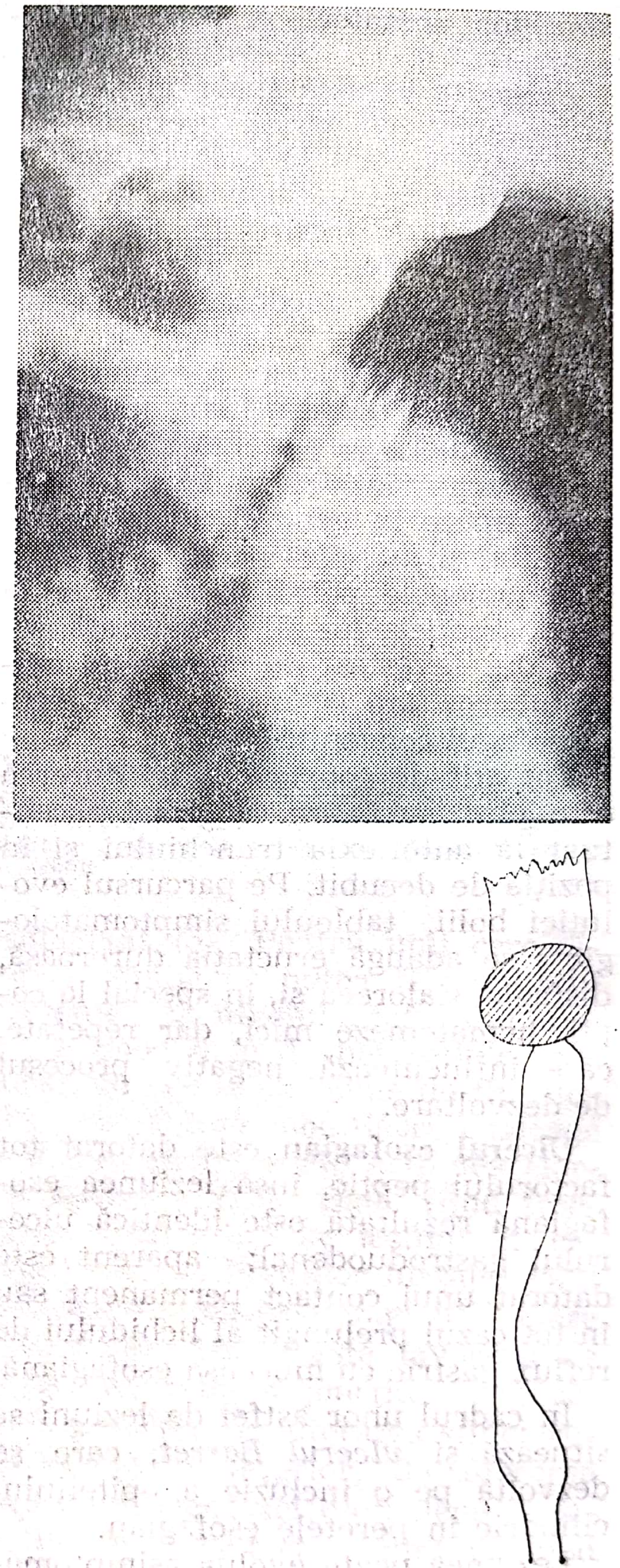

Fig. 11.2.27. — Diverticul de presiune Zenker.

În dezvoltarea sa, acest diverticul, mut simptomatologic în faza sa iniţială, are tendinţa să se insinueze intervertebroesofagian, producînd semne de iritație faringiană, cu senzația de gît uscat, cu sialoree și senzația de corp străin. Debutează prin disfagie marcată (13). Într-o dezvoltare majoră poate produce fenomene de compresiune venoasă, tradusă prin congestia feței, tuse, senzația de sufocare, halenă fetidă și blocaj esofagian (9) (13) (fig. 11.2.26). Într-o treime din cazuri, dacă diverticulul este plin, pe gîtul în hiperextensie el poate fi palpat ca o formațiune moale, unilaterală, cel mai adesea situat în partea stîngă, în fosa supraclaviculară (fig. 11.2.27).

La nivelul *segmentului toracal al esofagului*, leziunea diverticulară prezintă două variante anatomoclinice: *diverticulul epibronșic* și *diverticulul epifrenic.*

Diverticulul epibronșic (fig. 11.2.28) este de obicei un diverticul de tracțiune de volum mic; prezența sa determină sialoree abundentă (poate atinge 300—500 ml) și, adesea, complicații pulmonare.

Diverticulul epifrenic este de obicei un diverticul de presiune (14), care poate atinge dimensiuni mai mari (fig. 11.2.29), prin aceasta devenind sursă de diskinezie

Fig. 11.2.28. — Diverticul de tracțiune epibronșic perforat și fistulizat în cavitatea pleurală dreaptă.

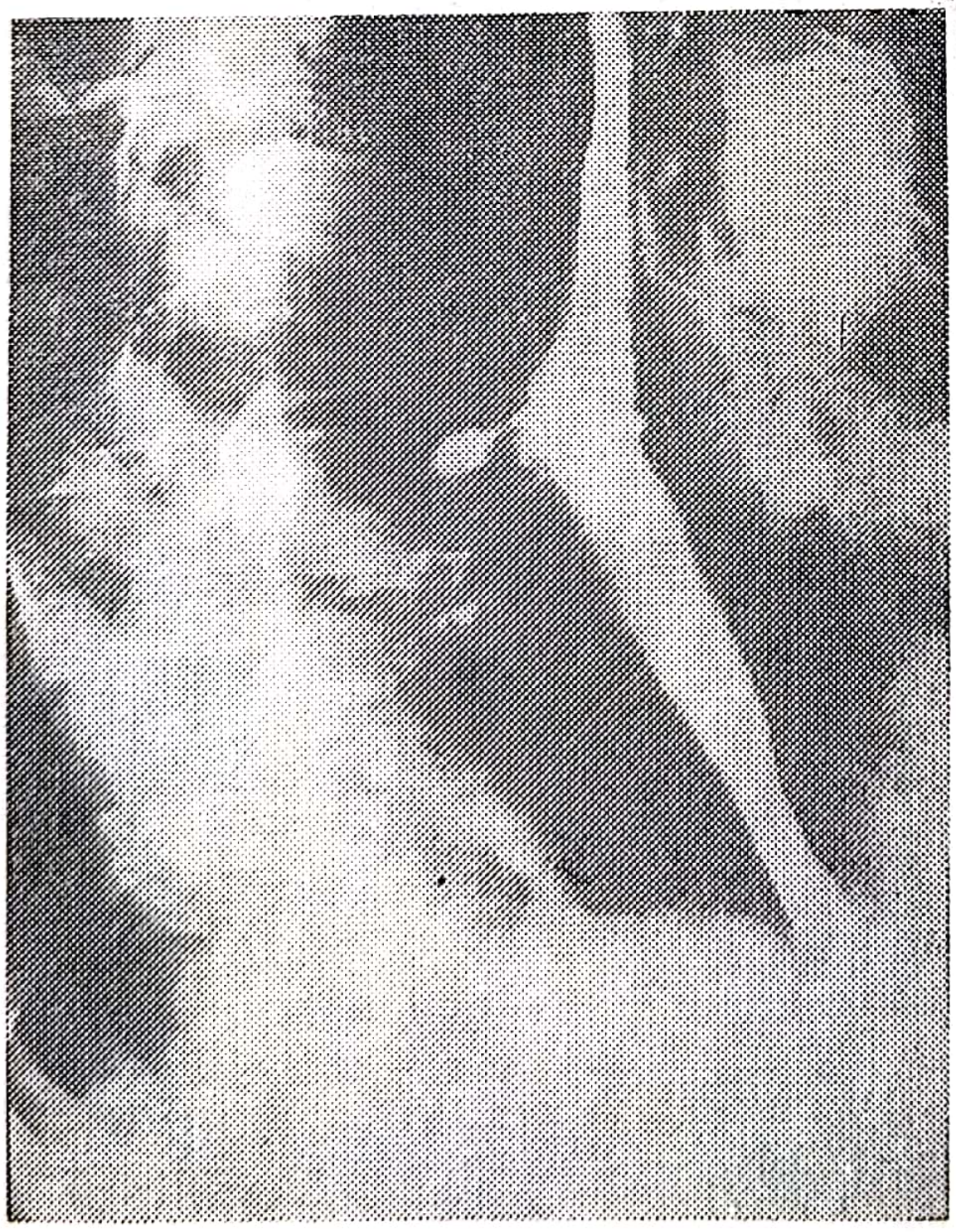



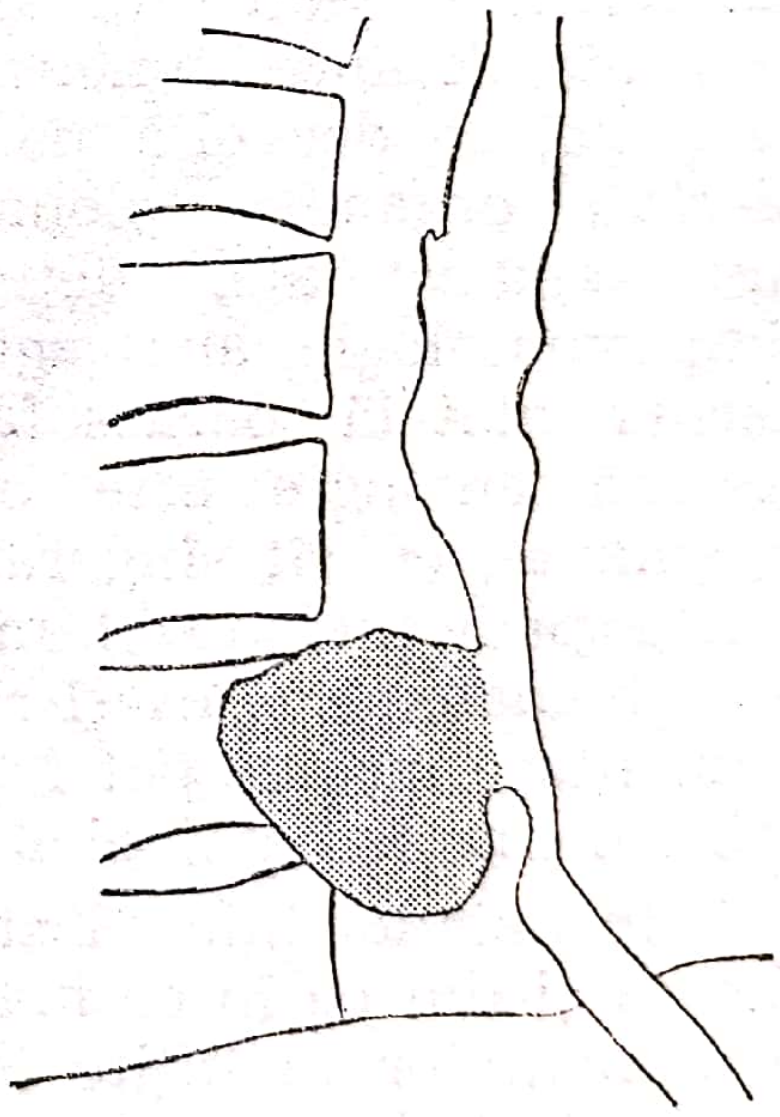

Fig. 11.2.29. — Diverticul de presiune epifrenic: cardiospasm.

esofagiană manifestă, asociată adesea cu litiază biliară şi malpoziţie cardiotuberozitară sau hernie hiatală (Jacob Lortat) (cit. de 10).

În oricare dintre localizările şi formele diverticulare esofagiene, evoluţia în timp a leziunii atrage după sine completarea sindromului esofagian, dominat de disfagie, prin adăugarea altor semne, unele determinate de variaţiile volumetrice, altele de modificările inflamatorii şi, în fine, altele determinate de complicarea acestora din urmă.

În ceea ce priveşte semnele complicaţiei compresive, acestea se manifestă în special în cazul diverticulului faringoesofagian de tip Zencker, varietate care, datorită limitelor restrînse ale regiunii respective, se pretează maximal la compresiunea traheii şi a esofagului însuşi, ca şi a elementelor vasculonervoase adiacente. Diverticulul epifrenic, care poate dobîndi dimensiuni impresionante, se dezvoltă pe seama deplasării organelor pleuropulmonare sau mediastinale, determinînd o simptomatologie analoagă celei din hernia hiatală paraesofagiană (15); această analogie este cu atît mai pregnantă, cu cît sîngerarea exteriorizată prin melene şi mai rar prin mici hematemeze, ca şi regurgitaţiile alimentare masive pot face parte din tabloul simptomatologic.

Este neîndoielnic că stagnarea repetată şi din ce în ce mai prelungită a alimentelor înghiţite în punga diverticulară determină în cele din urmă inflamaţia mucoasei, ulcerarea secundară a acesteia, cu sîngerare inerentă şi, în final, contractarea de aderenţe cu structurile vecine sau perforaţia peretelui esofagian. Această ultimă secvenţă evolutivă este cea mai obişnuită în cazul diverticulilor epibronşici de tracţiune, la care perforaţia în cavitatea pleurală nu este o excepţie (10).

11.2.6.5.

Afecţiuni funcţionale

În acest cadru sînt cuprinse o serie de diskinezii esofagiene, între care, alături de spasmele simple sau



Fig. 11.2.30. — Spasme etajate ale esofagului.

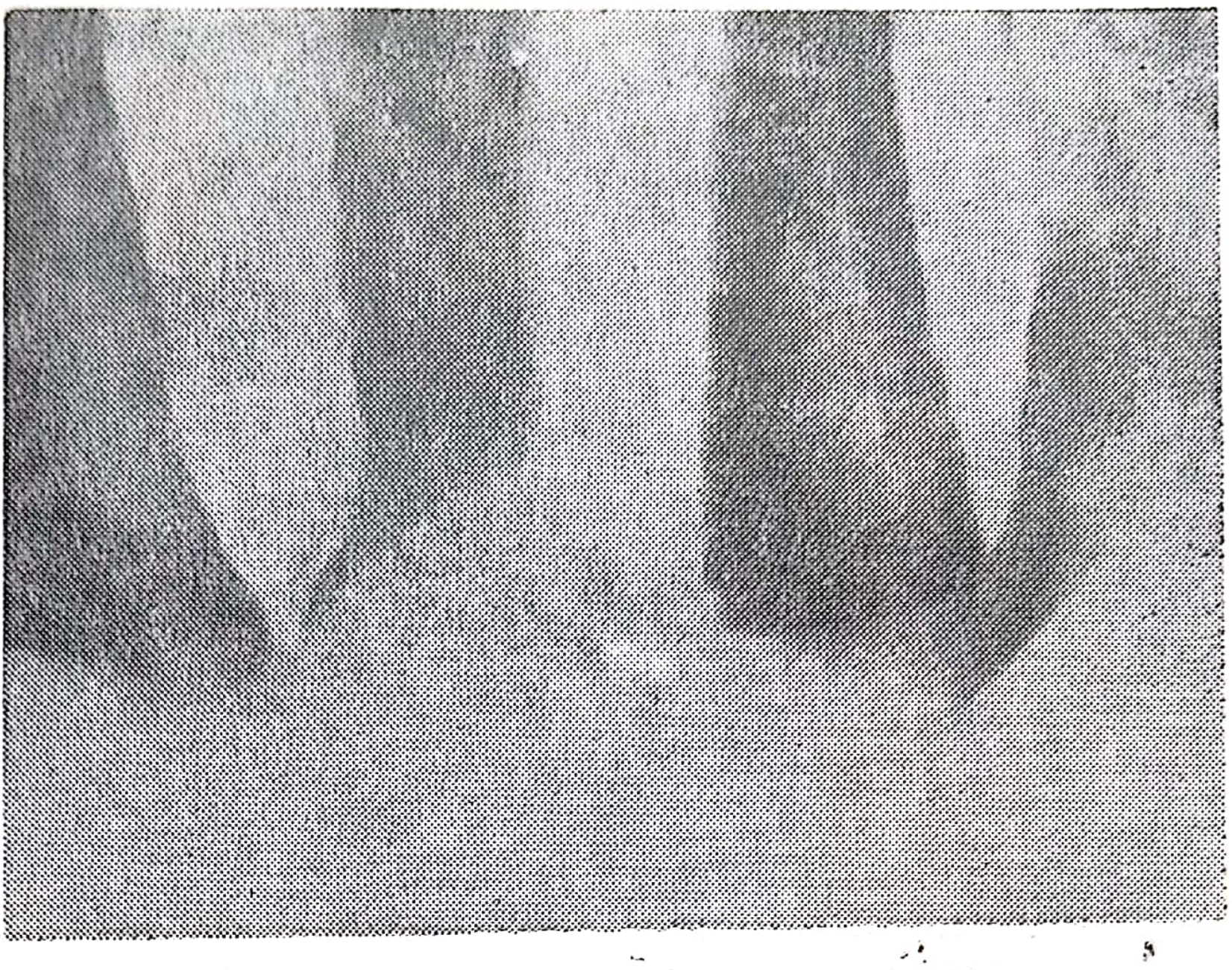

Fig. 11.2.31. — Acalazie esofagiană: cardiospasm cu megaesofag supraiacent

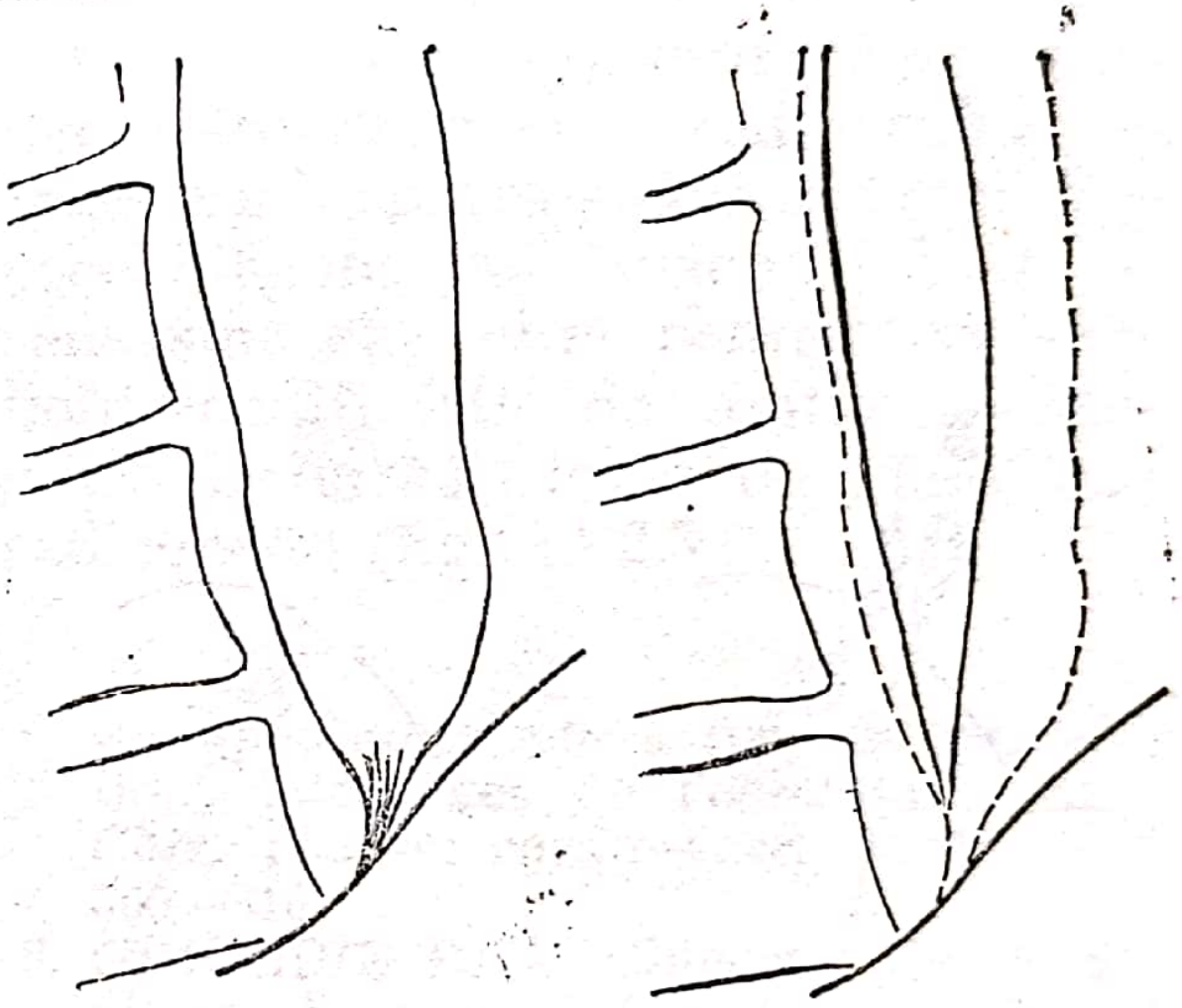

etajate ale organului (fig. 11.2.30), pe prim-plan ca frecvență și importanță prin suferința pe care o determină se situează cardiospasmul sau acalazia (a + gr. *chalasis* = relaxare) esofagiană.

Acalazia esofagiană sau cardiospasmul este o manifestare diskinetică a cărei etiopatogenie nu este încă elucidată. Cel puțin aparent se datorează imposibilității musculaturii netede esofagiene de a se relaxa după un spasm, de a ceda dincolo de tonusul său normal, sau este urmarea unei contracturi permanente care depășește tonusul normal al cardiei în repaus (4). În ansamblu, este o tulburare organo-funcțională a motricității esofagului, cu pierderea sinergismului dintre diferitele sale segmente, la care participă cauzal și agenezia parțială dobîndită a plexului Auerbach (13).

Manifestarea majoră a diskineziei este absența deschiderii cardiei chiar peste limita tonusului său permanent, cifrat la circa 10 cm apă și care se opune eficient presiunii intragastrice. În mod normal, unda peristaltică esofagiană declanșată ca urmare a timpului faringian al deglutiției deschide pasajul esogastric, ceea ce nu mai este posibil în acalazie; mai mult, presiunea peristaltică declanșează o creștere imediată a presiunii intracardiale și, deci, o inversiune a activității normale, cardiospasmul producîndu-se intermitent, aparent declanșat de orice umplere esofagiană.

Perioada de debut a acestei afecțiuni se caracterizează prin apariția elementului disfagic moderat, marcat de senzația unei treceri dificile a bolului alimentar, senzație însoțită de durere retrosternală sau retroxifoidiană (9).

În *perioada de stare,* care se poate instala după un interval variabil de

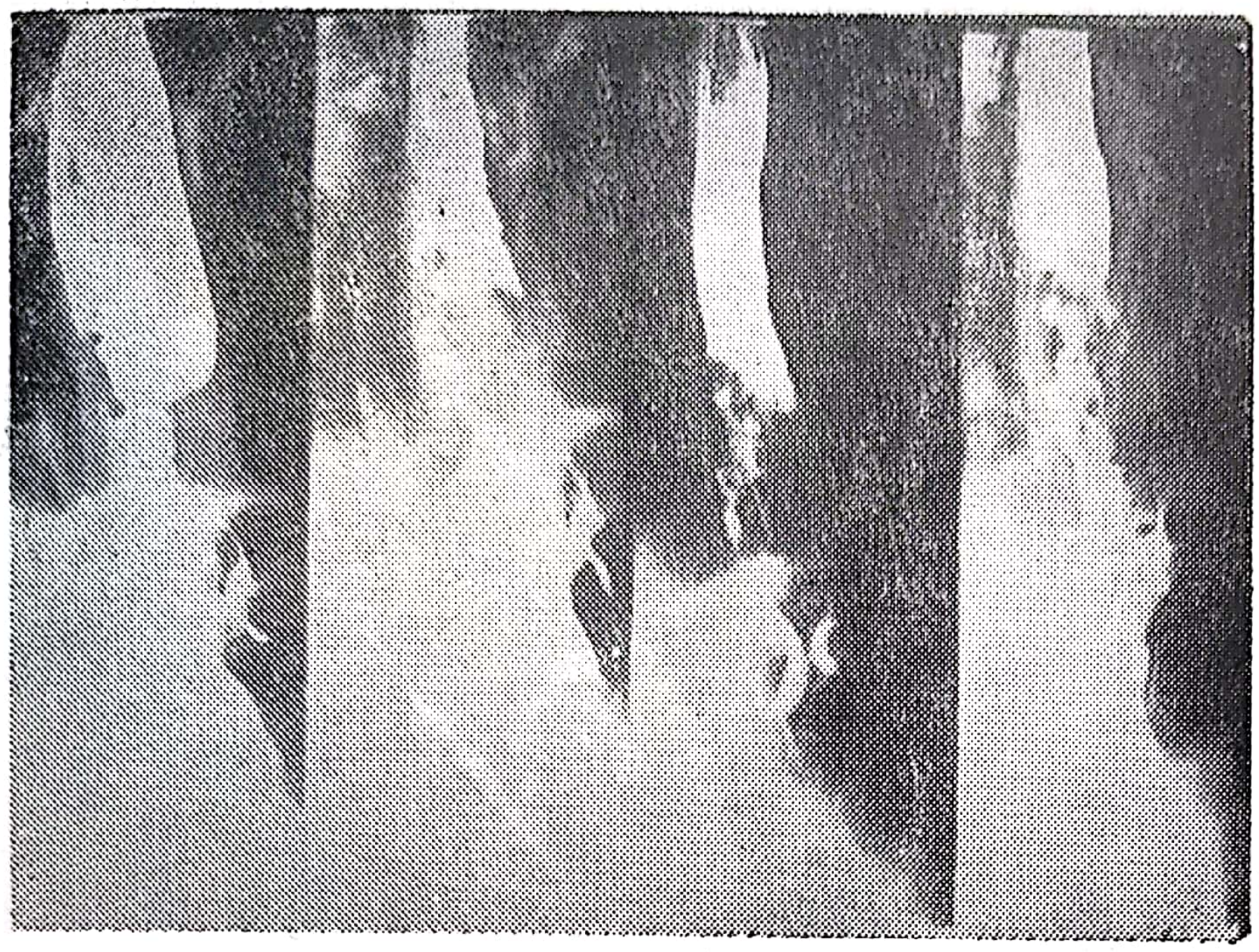

Fig. 11.2.32. — Cancer esofagian: modificarea conturului și imaginea lacunară.

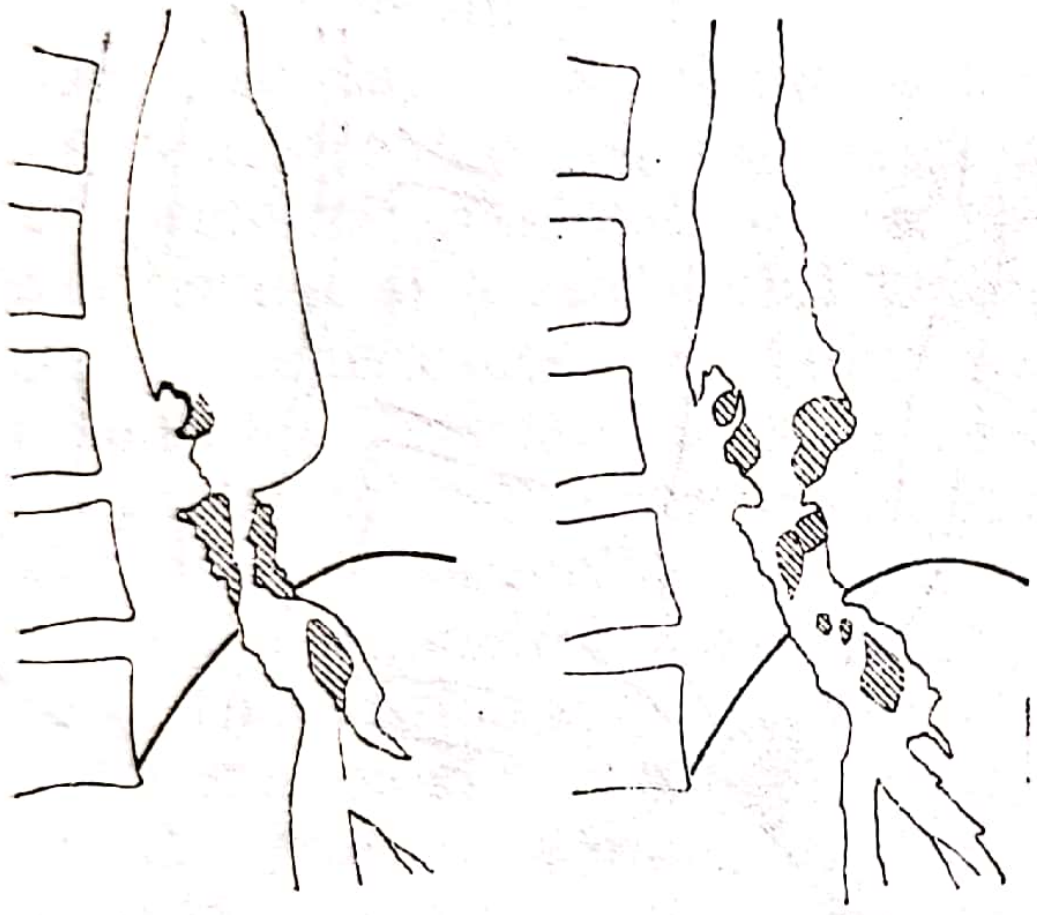

timp de la debut, în care esofagul s-a dilatat mult deasupra zonei obstacolului, fenomenelor clinice inițiale li se adaugă regurgitații masive, uneori fetide, dar neacide, însoțite de tuse, sughiț și sialoree reflexe (13).

Examenul radiografic este edificator, punînd în evidență cu ușurință atît segmentul dilatat, cît și pe cel spastic, imaginea globală fiind aceea a unei sticle cu gîtul în jos (fig. 11.2.31). În formele avansate porțiunea dilatată este impresionantă, răsturnîndu-se peste diafragm și creînd imaginea „în șoșon“ (4). În astfel de cazuri capacitatea porțiunii dilatate poate atinge peste 2 000 ml.

Ansamblul fenomenelor clinice determină o alimentare tot mai dificilă a bolnavului, care slăbește, putînd ajunge treptat într-o veritabilă stare de subnutriție.

11.2.6.6.
Tumorile esofagului

Esofagul poate fi sediul unor dezvoltări tumorale benigne sau maligne cu originea pe oricare dintre structurile sale.

Tumorile benigne sînt rare față de cele maligne, dar poate numai aparent, întrucît de cele mai multe ori, atunci cînd volumul lor este mic, ele sînt asimptomatice, și aceasta chiar în cazul neoplaziilor cu evoluție îndelungată, de ani de zile.

Elementul clinic fundamental este disfagia constantă și cu atît mai netă, cu cît volumul tumorii este mai mare.

Odată cu creșterea volumului său, tumoarea poate căpăta un caracter obstructiv progresiv sau, dimpotrivă, unul brusc, ca în cazul unei tumori pediculate jos-situate care se angajează în lumenul cardial.

Tumorile maligne esofagiene reprezintă o localizare frecventă și aproape exclusiv masculină a bolii canceroase. Caracterul de gravitate deosebită al acestei localizări constă în evoluția asimptomatică, cel mai adesea pînă în faza de inoperabilitate, datorită extinderii procesului neoplazic la structurile periesofagiene. Din acest punct de vedere se disting fundamental localizările tumorale pe treimea distală a organului, unde datorită „atmosferei“ laxe ce înconjură acest segment nu se petrec fenomene de invazie în vecinătate, de cele situate pe treimea medie sau pe cea cranială, segmente aflate în porțiunea strîmtă a mediastinului, cadru care favorizează aderența și invazia timpurie a structurilor contacte, invazie manifestată în special prin tulburări respiratorii, vasculare și nervoase (13).

Disfagia, inițial intermitentă, este prezentă în 90% din cazuri (5) și este însoțită de durere retrosternală în numai 10% din acestea. Se accentuează destul de rapid, astfel încît alimentarea normală este împiedicată.

În funcție de stadiul evolutiv, se adaugă semnele invadării de vecinătate, care constituie în ansamblu sindroamele cervical și toracal cranial, constituit din fenomene laringiene, regurgitații imediat după ingestie și reflex salivar, și sindromul toracal distal, constituit din vărsături de tip esofagian și dureri epigastrice.

Localizarea înaltă, la nivelul gurii esofagului, se manifestă prin modificări ale deglutiției, care se face ezitant și fracționat (5).

Constatarea oricăruia dintre aceste simptome trebuie să inducă explorări complementare esofagiene — cu deosebire examenul radiografic —, pentru a se putea stabili cît mai precoce diagnosticul lezional. În acest sens sînt elocvente pentru prezența bolii modificările de contur și imaginea lacunară, lesne de identificat radiografic (fig. 11.2.32).

Bibliografie selectivă

1. BANCU V. E., PAPAI Z., GEORGESCU T. — Acalazia cardiei, *Chirurgia (Buc.)*, 1975, *24*, 2, 113—116.
2. * * * — Dicționarul medical, Edit. medicală, București, 1969.
3. DUBREUIL G. — Organogénèse — Appareil digestif. În: „Leçons d'embryologie humaine“, Vigot Frères, Paris, 1929, p. 101—110.
4. FUFEZAN V. și colab. — Atrezie esofagiană cu fistulă esotraheală, *Chirurgia (Buc.)*, 1970, *19*, 12, 1 135—1 138.
5. GAVRILIU D. — Patologia esofagului, Edit. medicală, București, 1974.
6. GAVRILIU D. — Afecțiuni chirurgicale ale esofagului. În: „Patologie chirurgicală“, vol. IV, Edit. medicală, București, 1977, p. 11—89.
7. GAVRILIU D., CONSTANTINESCU FR., GRIGORESCU AL. și colab. — Studiu anatomic al acalaziei de cardia, *Chirurgia (Buc.)*, 1974, *23*, 3, 241—248.
8. GIUDICELLI R., FUENTES P., ORFANOS J. — Problèmes diagnostiques et thérapeutiques posés par les perforations iatrogènes de l'oesophage, *Ann. Chir. Thorac. cardio-vasc.*, 1976, *15*, 4, 305—310.
9. GRIGOIRE R. — Chirurgie de l'oesophage, Masson et Cie, Paris, 1935.
10. JUVARA I., RAȚIU O., VASILESCU D. — Diverticuli ai esofagului toracic, *Chirurgia (Buc.)*, 1967, *16*, 8, 689—693.
11. KELEMEN A., SZAVA I., TUSA ETELKA și colab. — Atrezii esofagiene diagnosticate tardiv, *Chirurgia (Buc.)*, 1976, *25*, 5, 375—377.
12. LÉGER L. — Oesophage. În: „Séméiologie chirurgicale“, ed. a III-a, Masson et Cie, Paris, 1974, p. 277—285.
13. MAILLET P. — Oesophage. În: „Pathologie chirurgicale“, ed. a II-a, Masson et Cie, Paris, 1977, p. 523—552.
14. MARINESCU V., PAVELESCU I., ȘTEFĂNESCU TR. — Arc aortic dublu, *Chirurgia (Buc.)*, 1973, *22*, 2, 153—160.
15. NISSEN R. — Oesophagus. În: „Lehrbuch der Chirurgie“, Georg Thieme, Stuttgart, 1964, p. 569—601.

12. Semiologia bolilor chirurgicale ale glandei mamare

12.1.

Examinarea sînilor

Patologia chirurgicală mamară este cu precădere o patologie a sexului feminin și este dominată de leziunile tumorale, care, într-o proporție apreciabilă, sînt tumori maligne. Prin depistarea și tratarea cît mai precoce a acestora se va evita intervenția chirurgicală mutilantă, fiind posibilă astfel o supraviețuire ce poate echivala cu o adevărată vindecare. Din acest punct de vedere, educația sanitară a populației feminine în ceea ce privește autocontrolul, ca și instructarea întregului personal medico-sanitar în vederea efectuării în orice ocazie a unui examen corect și complet al sînilor reprezintă un deziderat de importanță majoră, cu adînci rezonanțe sociale.

La examinarea sînului se va avea în considerație faptul că, din punct de vedere somatic, acesta este un organ receptor al steroizilor sexuali, asemănător endometrului sau epiteliului vaginal, și că, în acest context, pe tot parcursul vieții genitale — al ciclului menstrual, al sarcinii etc. — suferă o serie de transformări importante, de care trebuie să se țină seama, pentru ca ele să fie corect interpretate, astfel încît să se poată face deosebirea între modificările fiziologice și cele patologice. Deși aparent ușor de explorat clinic, depistarea leziunilor incipiente sau de volum mic nu este totdeauna ușoară, și aceasta mai ales atunci cînd sînul este voluminos (19).

Autocontrolul. Ținînd seama de frecvența leziunilor tumorale mamare, rolul important al autocontrolului nu mai trebuie demonstrat, mai ales dat fiind ușurința cu care acesta poate fi executat. Din nefericire, neglijența și prejudecata fac ca acest examen să fie foarte rar efectuat, și aceasta, aparent paradoxal, chiar în rîndul cadrelor medico-sanitare și al studentelor în medicină.

Autocontrolul se face lunar (6) (26), de preferat în săptămîna ce urmează sfîrșitului ciclului menstrual, deci atunci cînd eventualele modificări legate de acesta au dispărut. În fața oglinzii, femeia își privește sînii din față și din profil, comparînd *volumul*, *poziția* și *profilul* acestora atunci cînd brațele sînt lăsate moi în lungul corpului, cînd sînt ridicate la orizontală sau către zenit (fig. 12.1.1). În mod normal, în timpul acestor mișcări ale brațelor sînii urmează în mod egal mișcările de ascendență sau de lateralitate ale tegumentului, datorită alunecării glandei pe planul mușchilor pectorali prin intermediul grăsimii retromamare. Mameloanele trebuie să fie situate pe o aceeași linie orizontală. În general se va ține seama de faptul că în adolescență sînii au o formă emisferică și, ca atare, sînt mai ușor de verificat; este posibil ca sînul drept să fie ceva mai mare și mai jos-situat, fără ca aceasta să constituie o anomalie. La femeie, mai ales după naștere și alăptare, sînii se alungesc și se orientează distal,

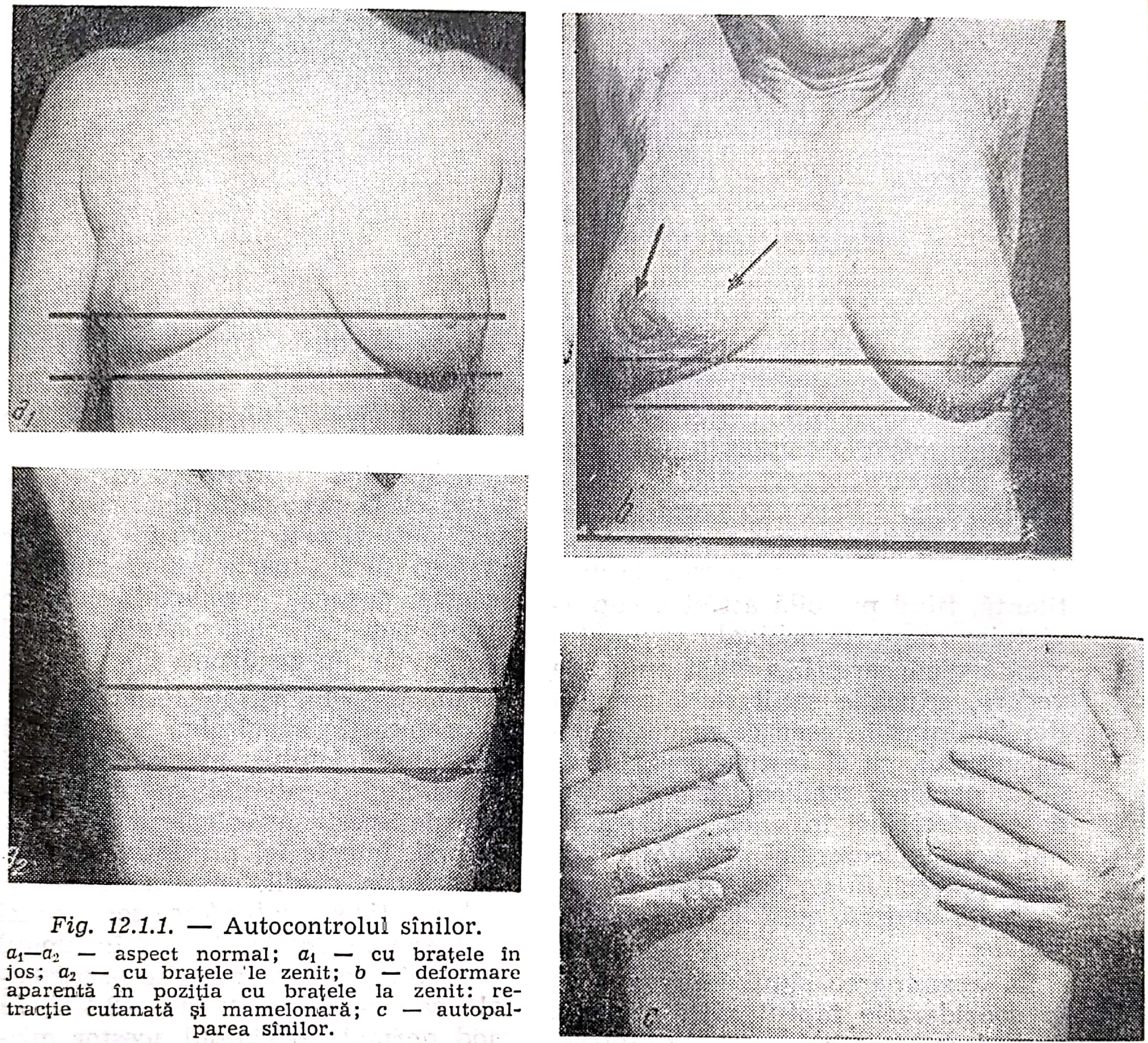

Fig. 12.1.1. — Autocontrolul sînilor.
a_1—a_2 — aspect normal; a_1 — cu brațele în jos; a_2 — cu brațele la zenit; *b* — deformare aparentă în poziția cu brațele la zenit: retracție cutanată și mamelonară; *c* — autopalparea sînilor.

între ei și peretele toracic formîndu-se *șanțul submamar*. Acest șanț este cu atît mai pronunțat, cu cît sînul este mai mare, trebuind să facă obiectul unui examen aparte (prin ridicarea sînului), întrucît poate masca leziuni tegumentare sau glandulare.

Poziția mameloanelor și *aspectul lor* sînt reperele care urmează în succesiunea secvențelor autocontrolului. Normal, mamelonul — care este o papilă dermică voluminoasă — trebuie să reprezinte o proeminență mai mult sau mai puțin accentuată, în funcție de vîrstă, de alăptare, situată în centrul areolei mamare. În cadrul normalului pot exista variante de poziție a mamelonului, fără ca acestea să aibă o semnificație patologică; important de constatat însă este dacă un mamelon, pînă la un moment dat într-o poziție normală, se ombilichează de la sine în mod treptat și rămîne ca atare (fig. 12.1.2). Mușchiul areolar, alcătuit din fibrele musculare netede subdermice, dă mamelonului un caracter erectil, calitate deosebit de importantă, care permite alimentarea prin supt a nou-născutului.

Este deci de remarcat momentul în care această calitate erectilă a dispărut; de asemenea, se va observa dacă suprafața mamelonului este curată, așa cum este normal, cu micile orificii ale canalelor galactofore libere, sau dacă este acoperită de o crustă, ceea ce este anormal.

În poziția culcat, în care sînul se etalează, se va palpa suprafața glandei cu fața volară a mîinii, manevră ce permite înregistrarea unei eventuale nodozități. Această manevră poate fi prelungită pînă către vîrful axilei. Sesizarea oricărui aspect anormal este aceea care determină pe femeie să apeleze la medicul specialist, obligat să facă o investigare amănunțită.

Examenul medical se începe printr-un *interogatoriu detaliat*, în care, în funcție de vîrstă, se va insista asupra nașterilor, asupra alăptărilor, a duratei acestora, asupra caracterelor fluxului menstrual și a modificărilor pe care sînii le suferă în timpul acestuia. Este important de cunoscut existența și durata unor diferite tratamente, în special hormonale și, mai ales, contraceptive.

Urmează apoi *aceleași manevre ca în cazul autocontrolului*, pe bolnava în decubit dorsal. Fața volară a mîinii explorează, fără apăsare excesivă, parenchimul glandular în mod sistematic, începînd din regiunea subclaviculară pînă la baza toracelui, urmînd inițial zona celor două cadrane laterale ale glandei, apoi a celor două mediale și, în cele din urmă, centrul cu zona areolomamelonară (fig. 12.1.3). În mod normal, sub apăsarea ușoară care se efectuează în timpul examinării, parenchimul glandular se turtește cu ușurință, punînd mai lesne în evidență eventuale neoformațiuni.

Examinarea bilaterală a sînilor este obligatorie și se va evita orice manevră prin care mamela este parțial sau total strînsă între degete (fig. 12.1.4), situație în care lobulii glandulari creează falsa impresia de tumoare.

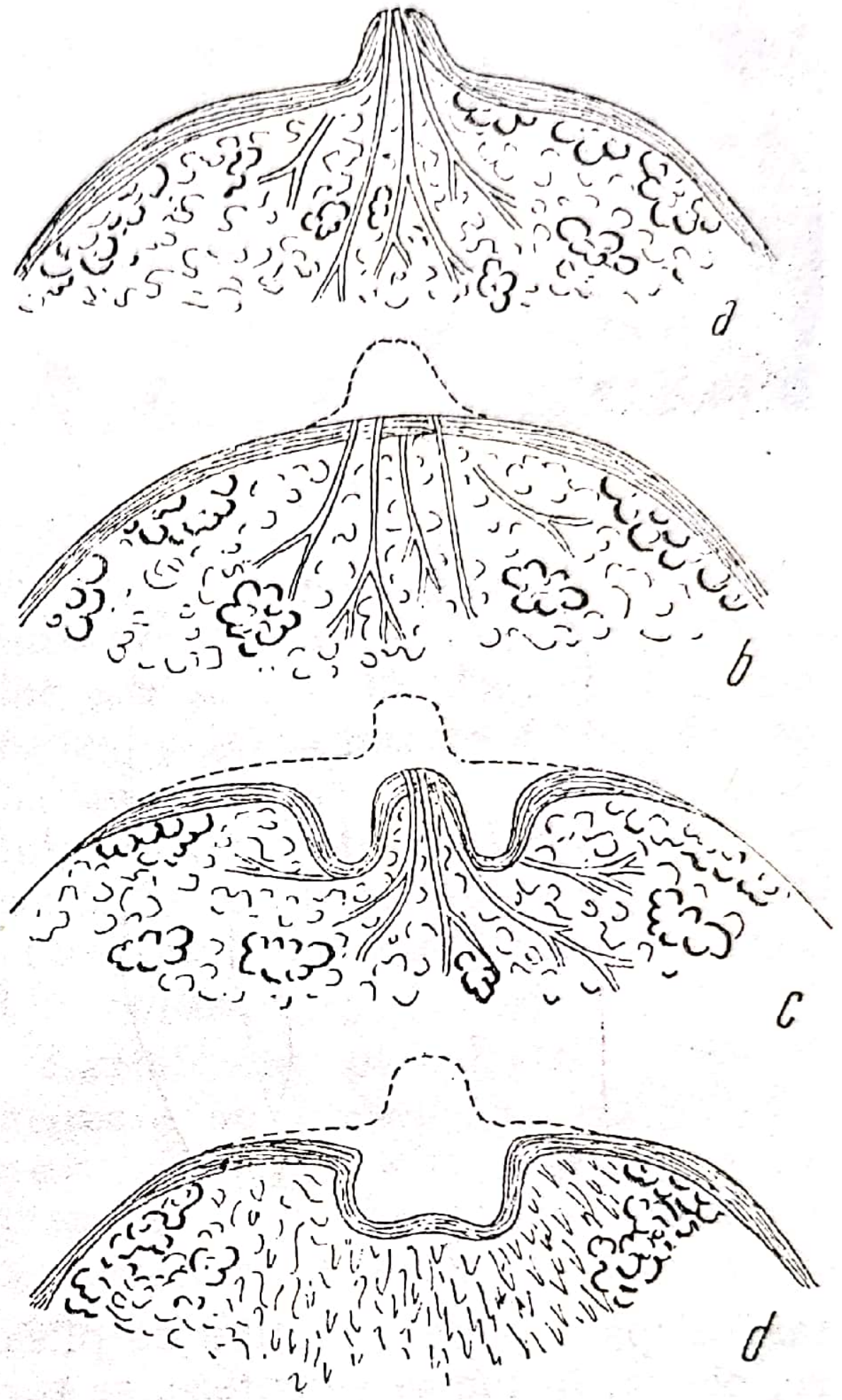

Fig. 12.1.2. — Mamelonul.
a — normal; *b* — scurt; *c* — ombilicat; *d* — invaginat.

Datorită lamei ventrale a dedublării țesutului celuloadipos care înconjură glanda mamară și toată compartimentarea acesteia în loji, prin tracturi conjunctive aderente la fața profundă a dermului, tegumentul în ansamblul său alunecă liber pe suprafața glandulară, astfel încît poate fi plisat (fig. 12.1.5). De îndată ce survine un proces patologic — și în special tumoral — care determină staza limfatică, această laxitate tegumen-

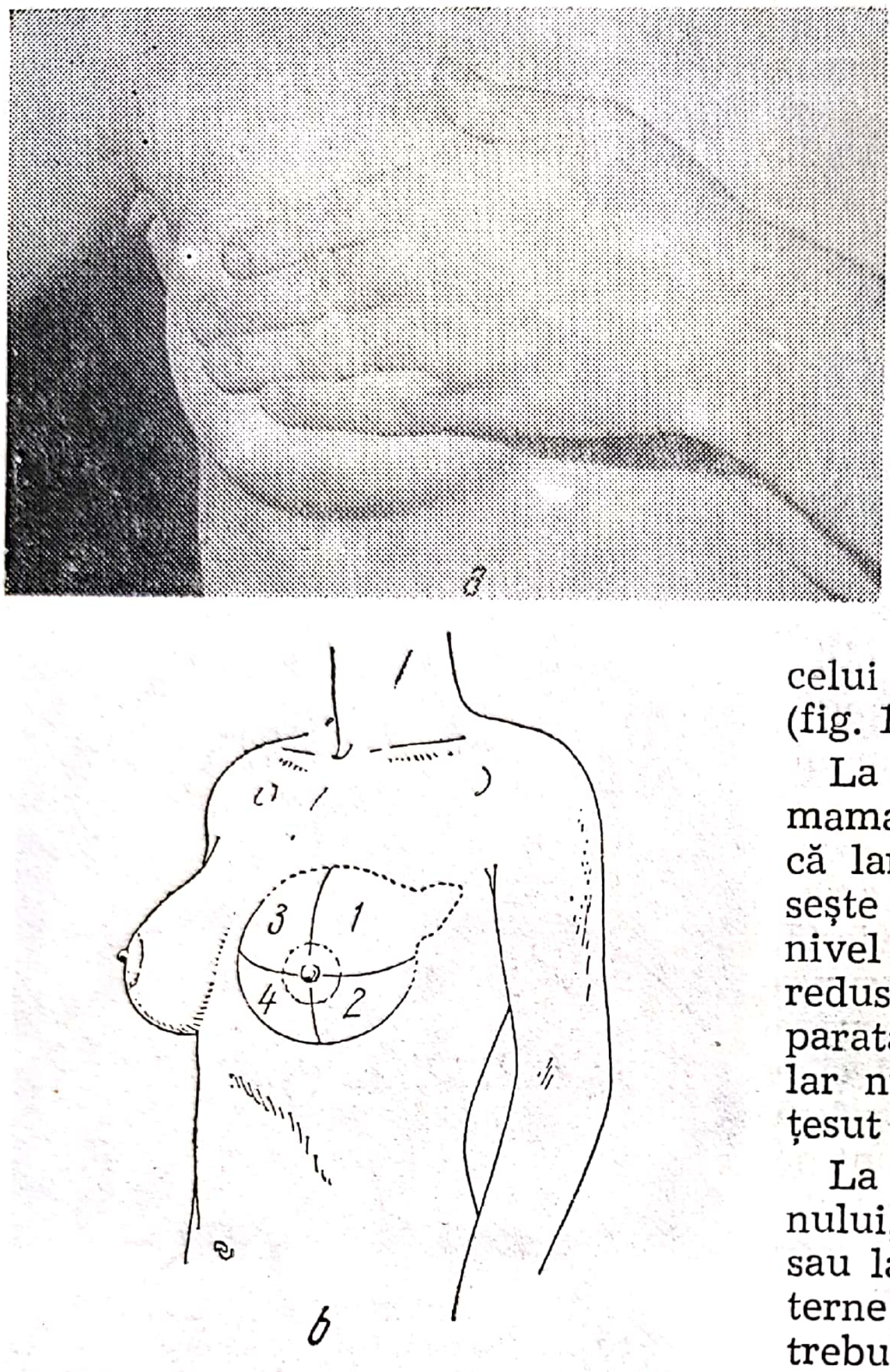

Fig. 12.1.3. — Palparea mamelei. a — palparea corectă; b — ordinea în care se face palparea cadranelor.

tară dispare și, la tentativa de plisare, pielea, în loc să se cuteze, se turtește, luînd un aspect absolut analog celui pe care îl are coaja de portocală (fig. 12.1.6).

La examenul palpatoriu al glandei mamare se va ține seama de faptul că lama celulogrăsoasă ventrală lipsește în zona areolară și că la acest nivel mobilitatea tegumentului este redusă, întrucît aici glanda este separată de derm și de mușchiul areolar numai printr-o lamă subțire de țesut conjunctiv (23).

La exprimarea ușoară a mamelonului, în afara perioadei de gestație sau lactație, la nivelul orificiilor externe ale canalelor galactofore nu trebuie să apară nici un fel de secreție.

Mobilitatea de ansamblu a glandelor mamare este asigurată de lama

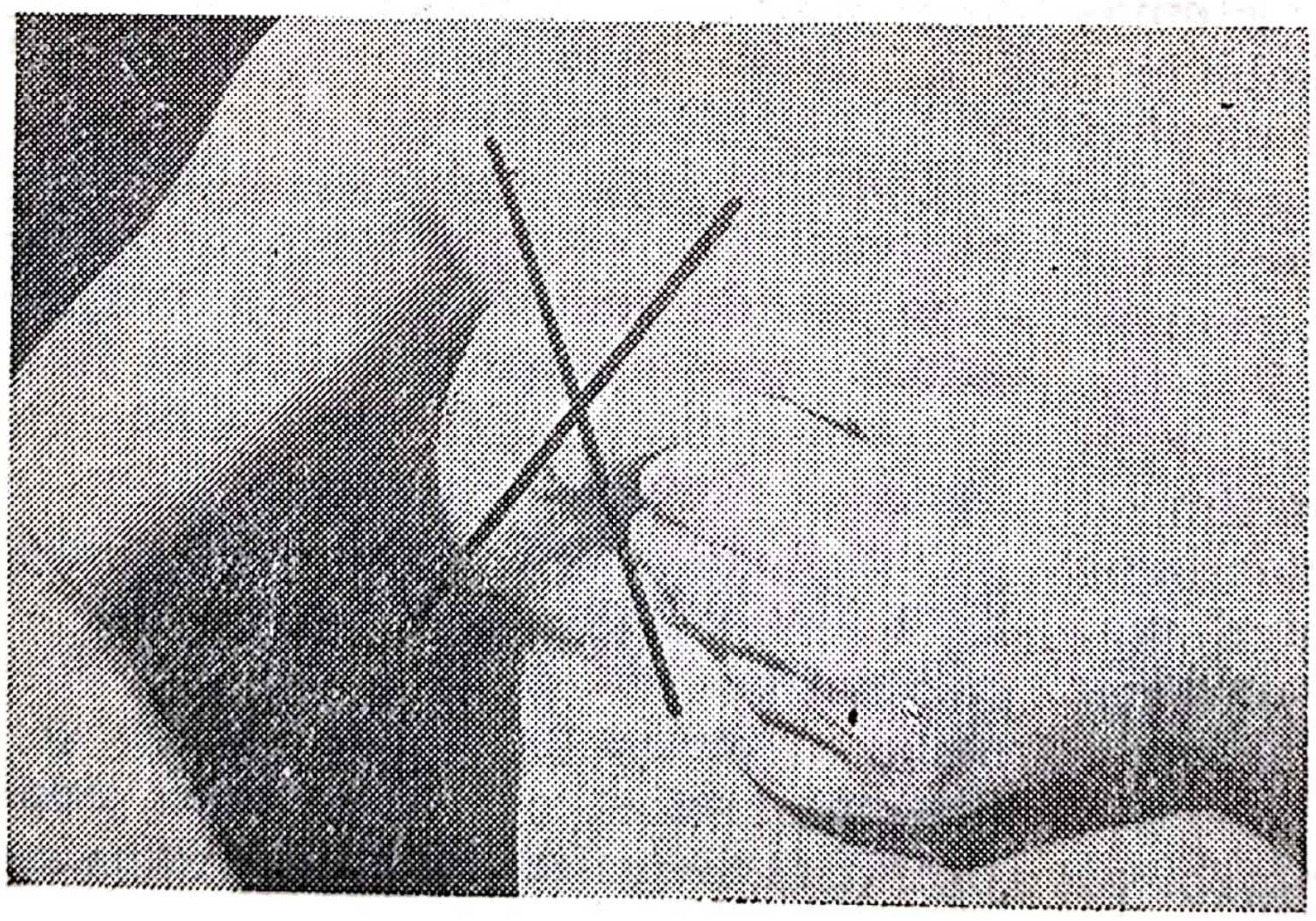

Fig. 12.1.4. — Palparea incorectă a sînului.

Fig. 12.1.5. — Examenul sînului: tegument normal, cu plisarea posibilă.

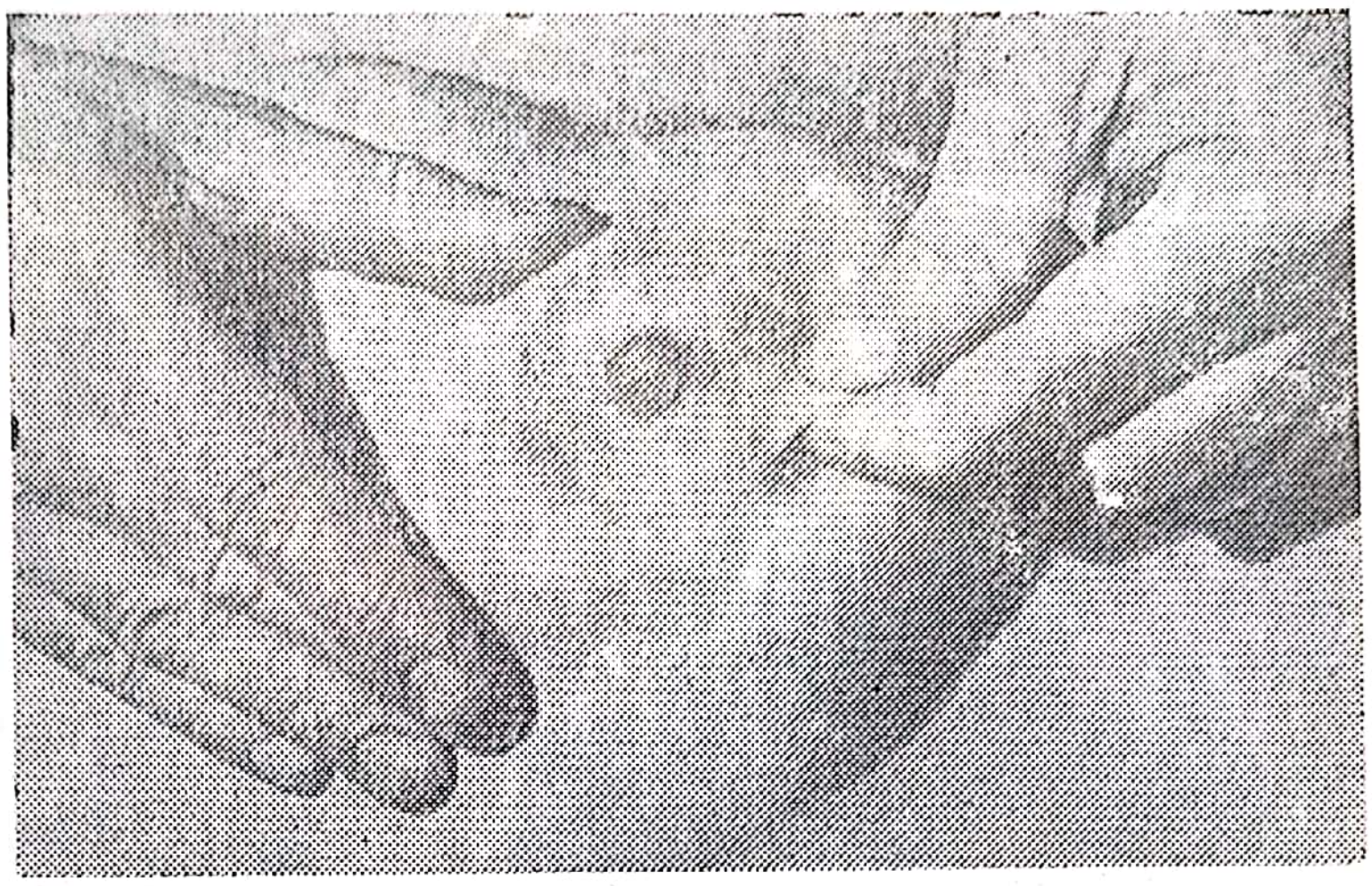

dorsală a dedublării țesutului celulo-adipos periglandular, lamă care permite alunecarea glandei pe planul mușchiului mare pectoral, acoperit de fascia sa proprie. O adevărată mobilitate a glandei există atunci cînd contracția mușchiului pectoral nu produce nici un fel de limitare a mișcărilor imprimate sînului. Pe această particularitate se sprijină și clasica manevră cunoscută sub numele de „manevra Tillaux" (fig. 12.1.7). Este vorba de mobilizarea glandei mamare în timp ce bolnava contractă mușchiul pectoral prin executarea unei mișcări de adducție a brațului, mișcare căreia examinatorul îi opune rezistență. Aderența glandei la planul muscular se poate constata în cazul proceselor inflamatorii profunde sau al tumorilor avansate și în afara acestei manevre, prin simpla tentativă de mobilizare laterală sau verticală a sînului, mișcare net limitată în astfel de condiții sau chiar imposibilă în cazul anumitor tumori avansate cu caracter schiros.

Examinarea palpatorie a regiunii mamare se încheie cu *explorarea grupelor de noduli limfatici*, colectori ai limfaticelor mamare. Uneori — dar rar — aceștia sînt vizibili la nivelul axilei. Cel mai adesea însă stațiile nodale trebuie explorate către vîrful axilei.

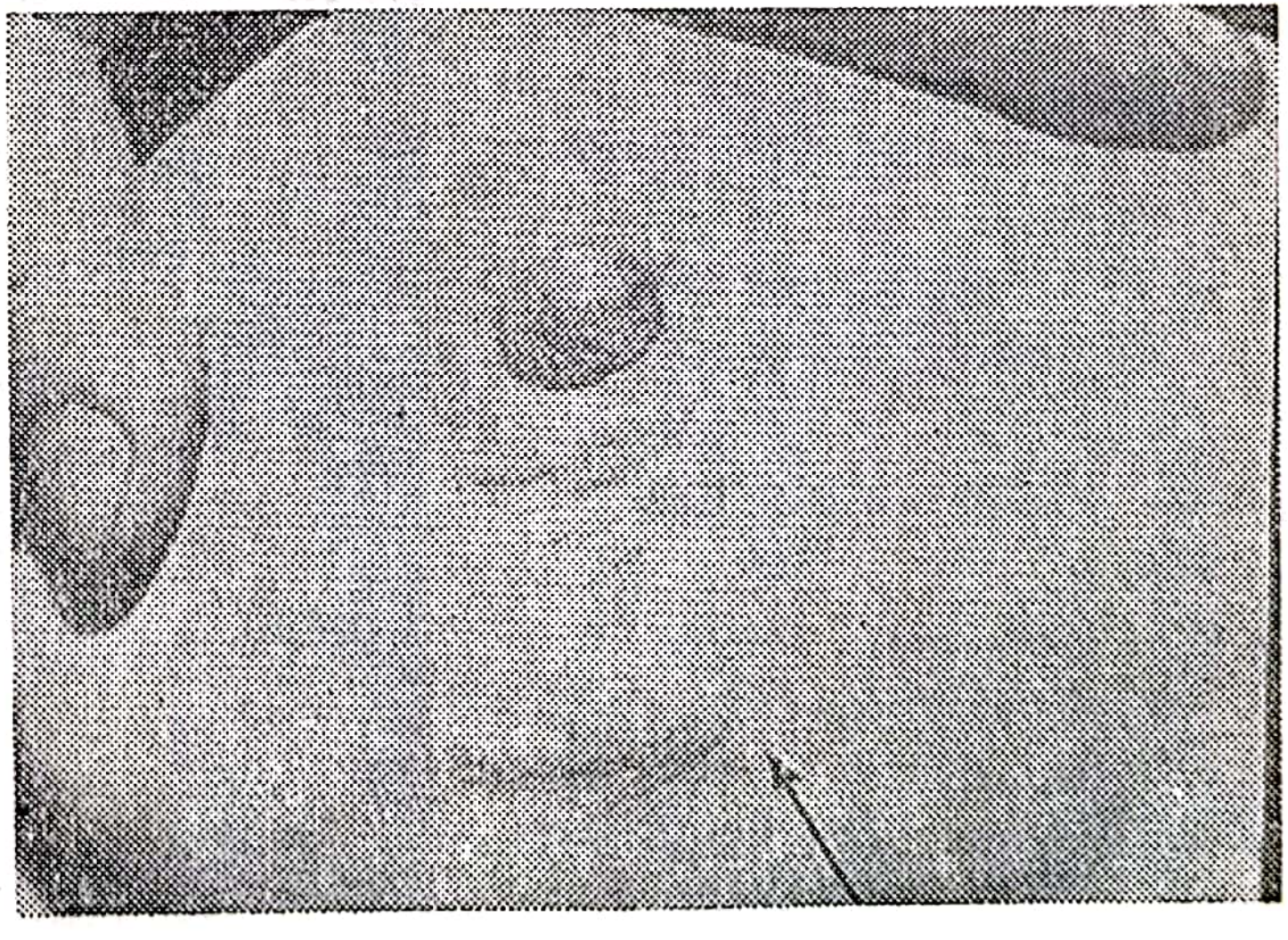

Fig. 12.1.6. — Examenul sînului: tegument infiltrat („coajă de portocală"), cu plisarea imposibilă.

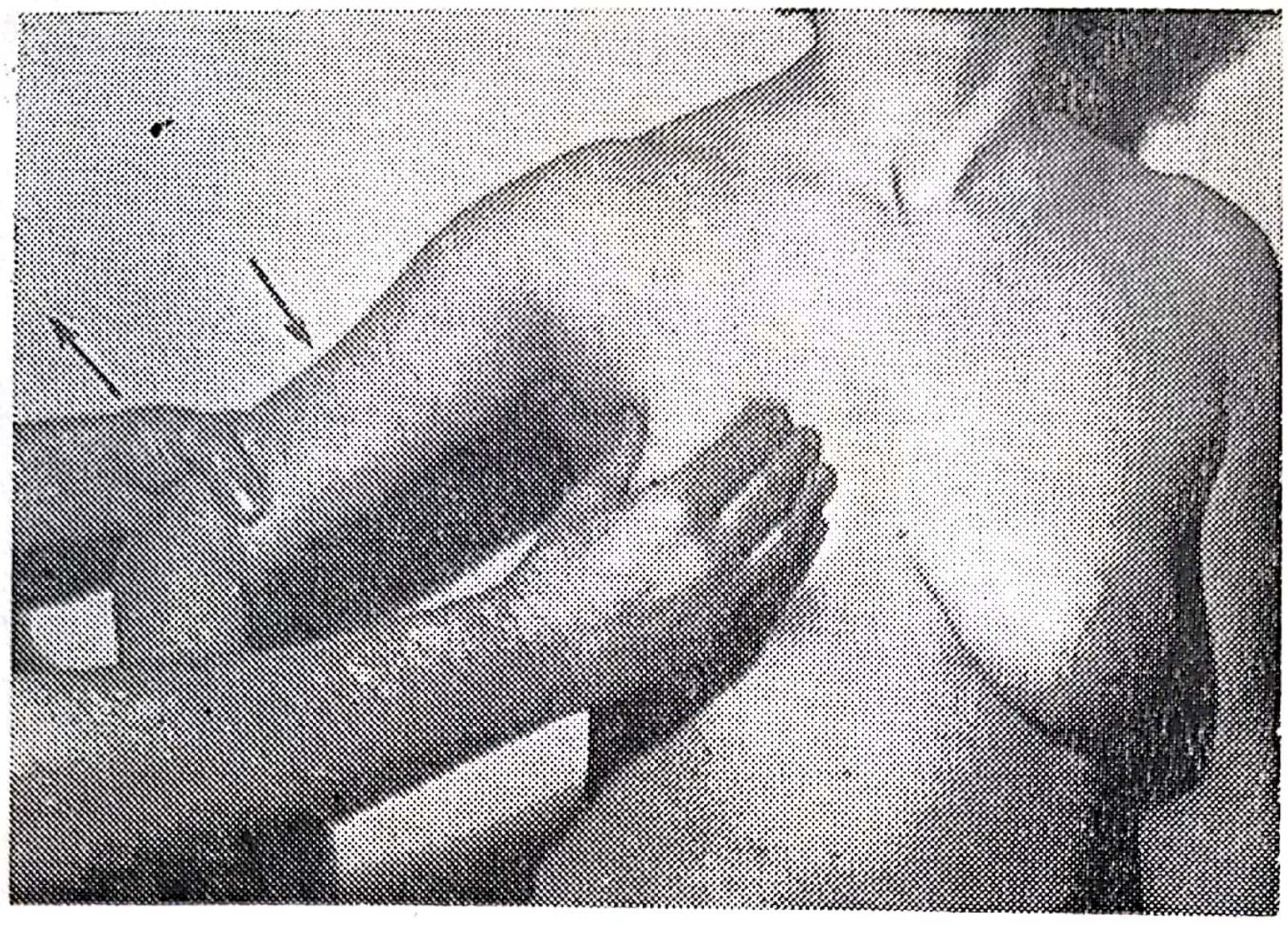

Fig. 12.1.7. — Examenul sînului: manevra Tillaux.

Pentru o accesibilitate ușoară, bolnava trebuie să aibă musculatura pectorală perfect relaxată, fie prin sprijinirea respectivului membru toracic pe umărul examinatorului — dacă examinarea se face în ortostatism (fig. 12.1.8) —, fie prin îndepărtarea pasivă a brațului de torace — dacă examinarea se face în decubit dorsal (fig. 12.1.9).

Identificarea celor 5 grupe de noduli limfatici axilari se face intorcîndu-se degetele grupate ale mîinii cu palma privind către toracele bolnavei, astfel încît vîrful mediusului stîng să atingă vîrful axilei (fig. 12.1.9 și 12.1.10) și să poată face palparea prin depănarea țesuturilor pe planul musculocostal, cu mișcări în toate sensurile, explorînd astfel în special peretele intern ai axilei de sus-în jos și dinapoi-înainte (19).

Grupul nodulilor limfatici mamari externi, principalul colector al mamelei, este situat în partea superioară a peretelui intern al axilei, înapoia mușchiului mare pectoral, în dreptul coastelor II—III; pentru palparea acestui grup ganglionar, umă-

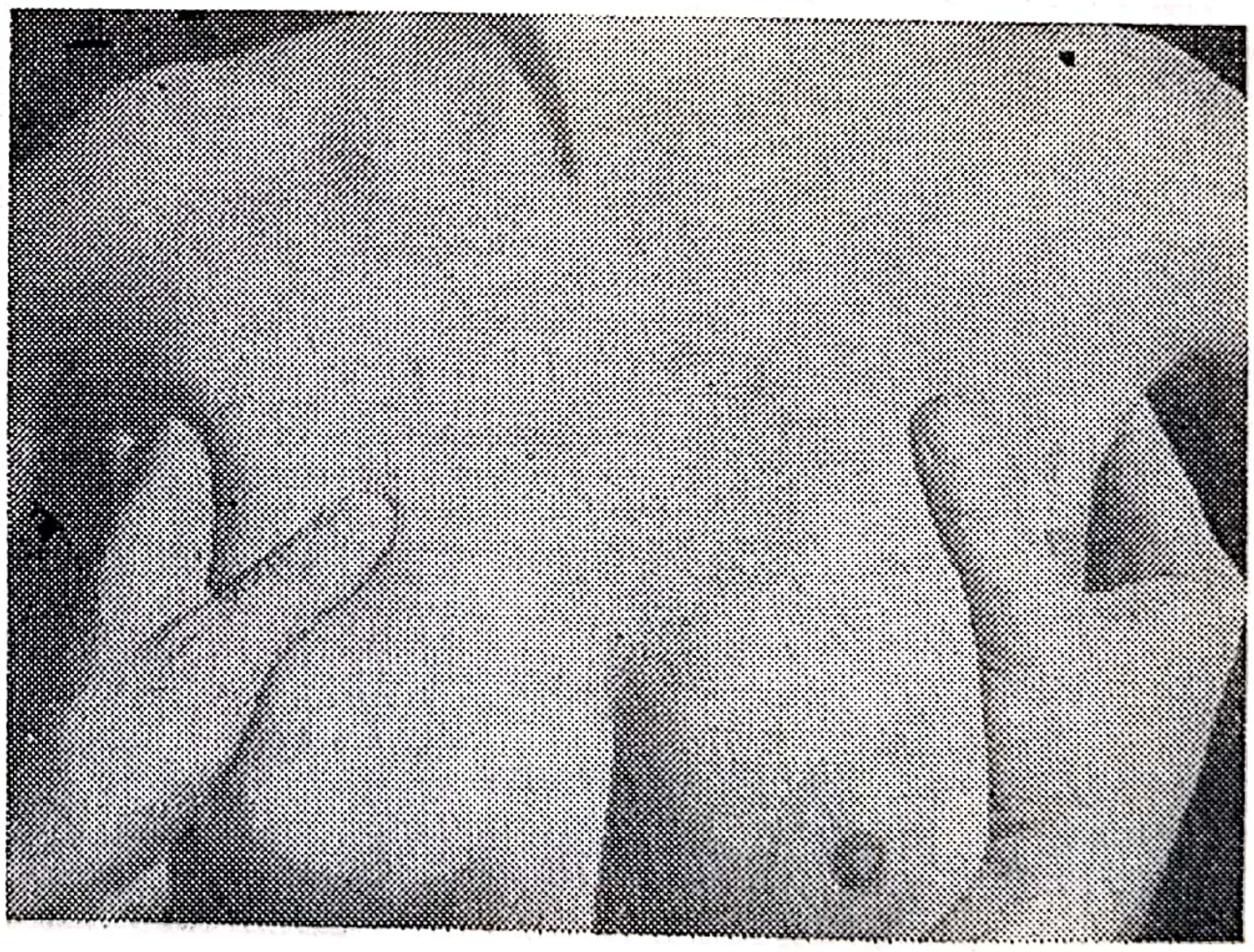

Fig. 12.1.8. — Examenul axilei în ortostatism.

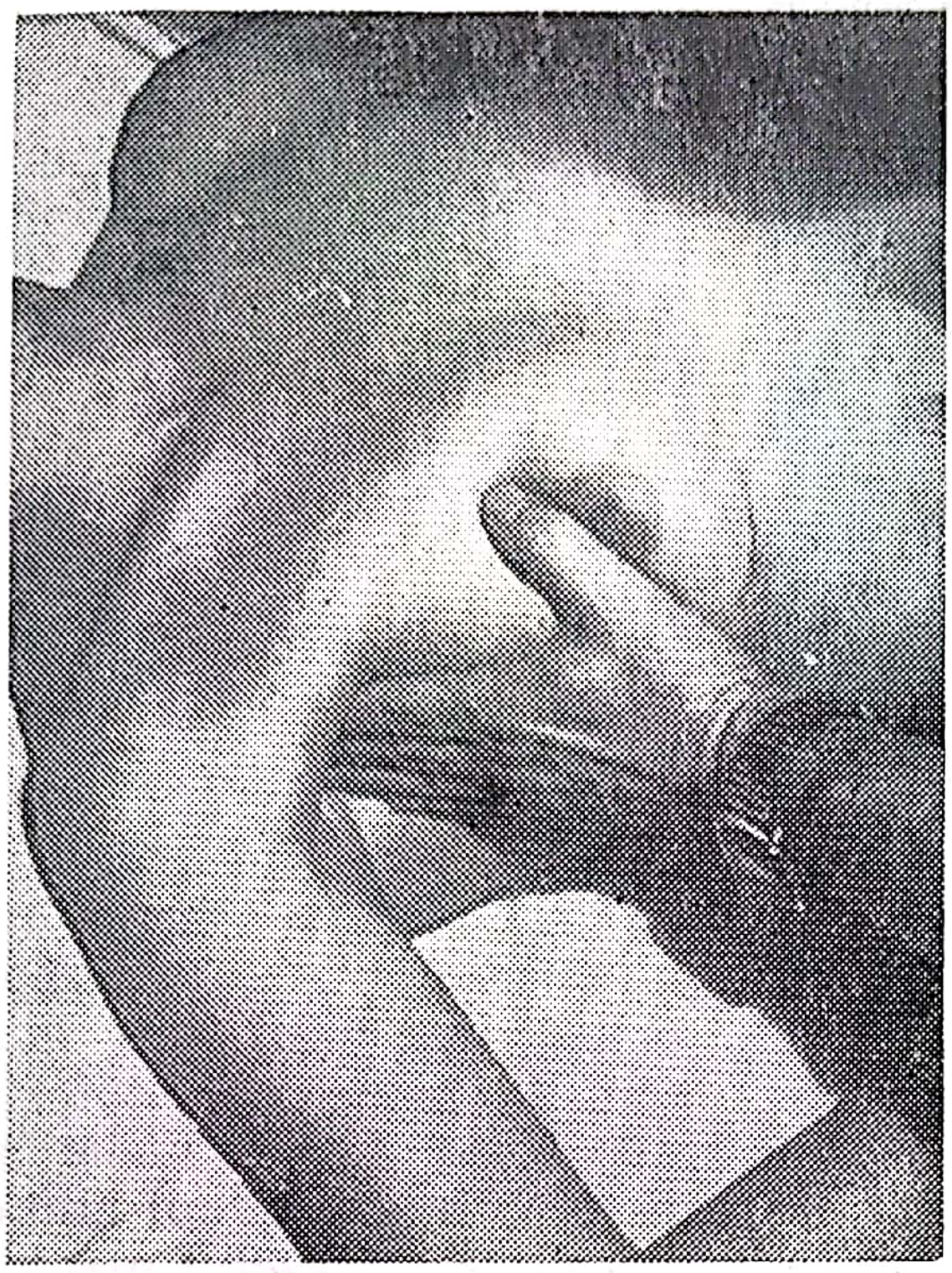

Fig. 12.1.9. — Examenul axilei în decubit dorsal.

rul bolnavei trebuie să fie cît mai mult ridicat în sens cranial (24).

Grupul brahial se palpează înapoia tendoanelor mușchilor mare pectoral și coracobrahial; *grupul scapular inferior*, pe peretele dorsal al axilei; *grupul subclavicular*, pe fața posterioară a mușchiului mare pectoral, eventual printr-o contrapresiune exercitată subclavicular; în fine, *grupul central* poate fi identificat eventual în zona centrală a spațiului axilar. De fapt, palparea, în cursul căreia se identifică unul sau mai mulți noduli măriți de volum, nu poate preciza din ce grup anume face parte respectivul nodul, ceea ce dealtfel este lipsit de importanță în explorarea clinică. Localizarea de grup capătă însă o pondere deosebită în timpul actului operator, care constă în exereza reglată și ghidată de examenul histologic extemporaneu a nodulilor.

În funcție de elementele anormale înregistrate în cursul examenului clinic, se vor indica în continuare, pentru precizarea diagnosticului — desigur este vorba de definirea benignității sau malignității leziunii descoperite —, unul sau mai multe *examene paraclinice*, destul de numeroase astăzi.

Transiluminarea sînului sau diafanoscopia este cea mai veche metodă paraclinică folosită pentru diferențierea (diagnosticarea) tumorilor maligne. Se considera că mamela normală, datorită țesutului grăsos abundent, este practic translucidă la o sursă puternică și centrată de lumină. Datele ce se pot obține astfel sînt cu totul relative și ca atare metoda a fost practic părăsită, înlocuită fiind cu metode ce au pretenția de a oferi o mai mare precizie diagnostică.

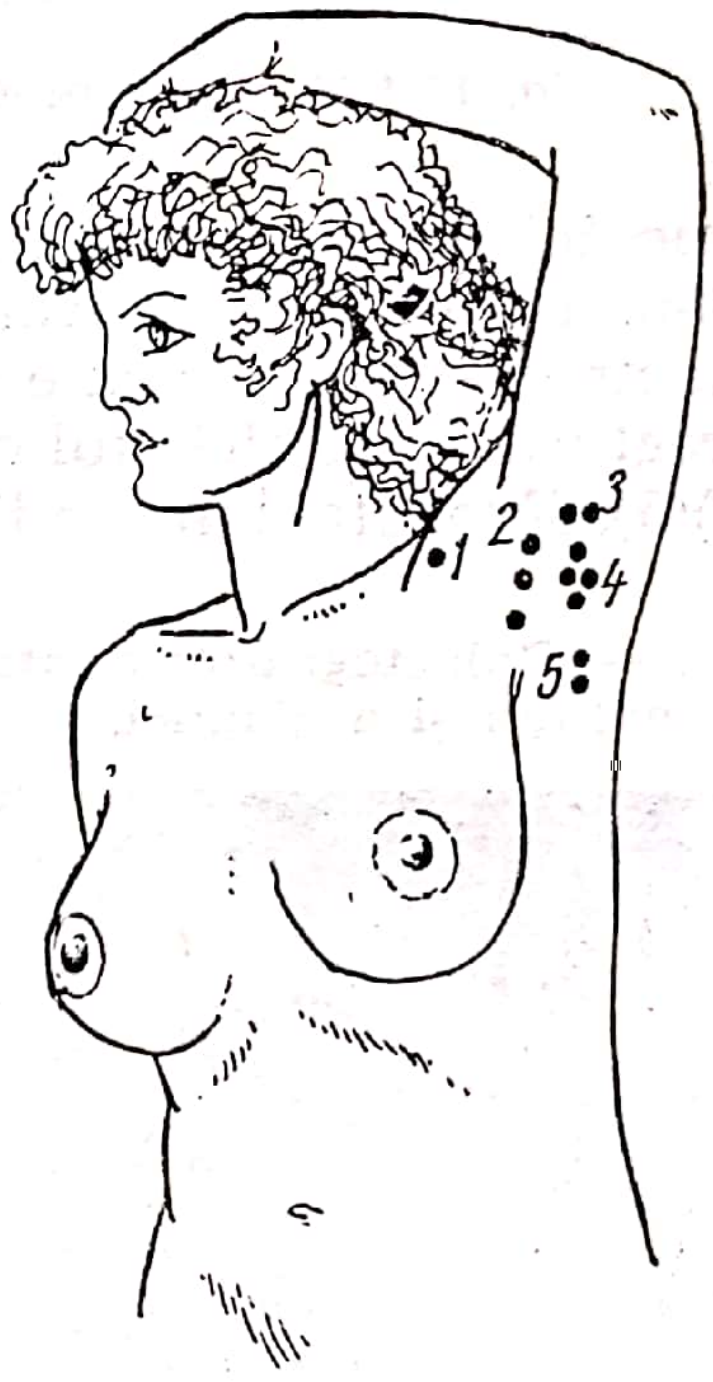

Fig. 12.1.10. — Grupele de noduli limfatici axilari (în număr de 5).

Mamografia sau radiografia sînului (fig. 12.1.11), executată și interpre-

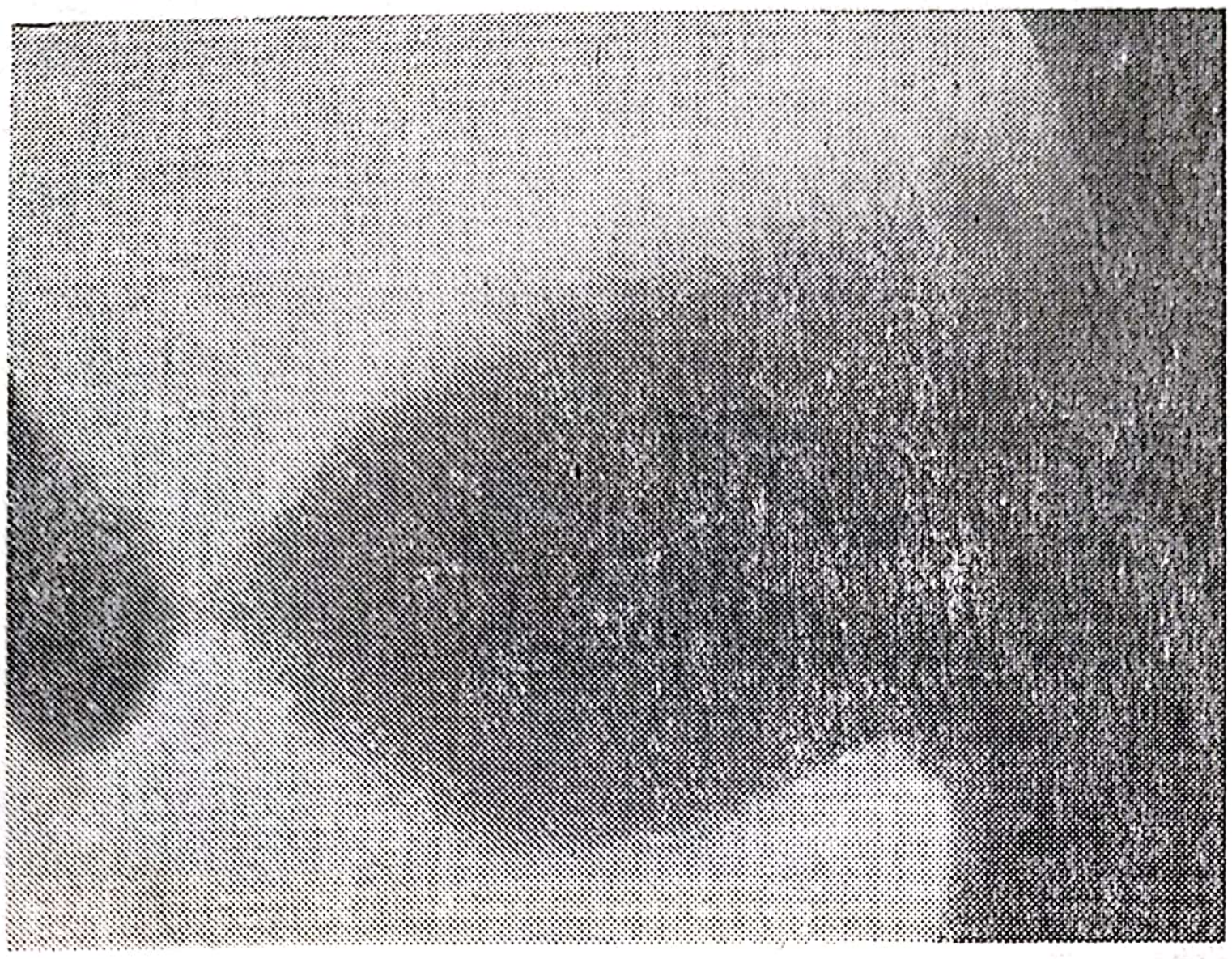

Fig. 12.1.11. — Mamografie.

tată de medici experimentați, reprezintă astăzi o metodă adjuvantă de mare însemnătate, care poate scoate din încurcătură pe clinicianul cel mai versat (2)(5). Executată în condiții optime, poate da un răspuns real în 92% din cazuri (20).

Fig. 12.1.12. — Galactografie: dilatația canalului și a glandei.



În același sens se folosesc *fotofluorografia* și *xerografia,* cu sau fără contrast gazos.

În cazul tumorilor chistice, *ultrasonografia* poate fi de un real folos diagnostic, însă această metodă nu este intrată încă în uzul curent.

Galactografia (fig. 12.1.12) este metoda radiografică prin care se introduce o substanță radioopacă într-unul sau mai multe canale galactofore.

Este metoda folosită în cazurile în care s-a constatat la examenul clinic o secreție anormală la nivelul mamelonului, constituind dealtfel examenul principal de investigație paraclinică în bolile secretante ale sînului (20) (21).

Explorarea radioizotopică cu radiofosfor nu oferă încă rezultate concludente, nici chiar în privința limfografiei izotopice.

Mai recent, în completarea examenului clinic se recomandă folosirea *termografiei* — metodă care transformă emisiile calorice în impulsuri electronice, indicînd aria de vascularizație și, deci, de temperatură mai ridicată ce corespunde unei activități celulare mai ridicate (fig. 12.1.13 — vezi planșa color).

Analizînd datele obținute prin examenul clinic, ca și cele furnizate de metodele paraclinice, s-au fundamentat pentru fiecare metodă în parte sau prin coroborare unii parametri considerați a putea statua dacă o leziune tumorală mamară este de natură benignă sau malignă. Realitatea de fiecare zi și experiența personală arată însă că nici unul dintre acești parametri nu poate oferi un diagnostic de certitudine. Există tumori ce prezintă înmănuncheate toate caracterele de benignitate, în realitate fiind însă vorba de tumori cu un mare indice de malignitate, după cum poate exista și o situație inversă. Iată de ce se consideră — și aceasta pe bună dreptate — că singurul diagnostic de certitudine a unei leziuni tumorale mamare este examenul histopatologic. Diversele interpretări pe care le oferă posibilele examene clinice și paraclinice, în afara examenului biopsic, sînt responsabile de multe, foarte multe diagnostice eronate, urmate de întîrzieri și vicii terapeutice regretabile.

12.2.

Leziuni (malformaţii) congenitale

Glandele mamare se dezvoltă din epiteliul ectodermic în lungul unei linii virtuale axilo-inghinale, denumită creastă mamară sau creastă lactee (1). În lungul acesteia se formează mugurii mamari — îngroșări epiteliale incluse în mezenchimul subiacent —, care, către luna a III-a a vieții embrionare, involuează, la om persistînd numai mugurii pectorali; către luna a IX-a aceștia dau către profunzime muguri epiteliali secundari, care vor forma canalele galactofore și acinii glandulari. La naștere, glanda mamară este complet dezvoltată și capabilă de secreție, care se produce sub influența hormonilor materni în primele două săptămîni, alcătuind așa-zisa „criză a primelor zile" (14). Glandele mamare la bărbat și femeie se diferențiază evident cu 2—3 ani înaintea pubertății; orice mărire de volum survenită înaintea acestei perioade trebuie considerată patologică (14) (24).

În cadrul leziunilor congenitale sînt incluse adeseori și unele anomalii de dezvoltare a glandei, care mai lesne pot fi considerate leziuni distrofice (19), al căror interes chirurgical (ca dealtfel și în cazul leziunilor congenitale propriu-zise) este mai mult relativ.

12.2.1.

Anomalii de număr și poziţie

Amastia (lipsa mamelelor) este o anomalie rară, care coexistă întotdeauna cu alte malformații care afectează în special dezvoltarea structurilor peretelui toracic.

Polimastia este o malformație frecventă care constă în existența mai



Fig. 12.2.1. — Mamelă supranumerară situată ectopic (pe coapsă).

multor glande mamare — obișnuit două (21) —, dispuse de obicei în axul crestei lactee, dar putînd avea și o dispoziție ectopică, în afara acesteia, de pildă în spate sau pe coapsă (fig. 12.2.1). Mamela supranumerară poate avea o constituție normală, cu capacitate secretorie lactată sau de colostru. Este posibil ca astfel de glande supranumerare să-și manifeste prezența doar prin modificările pe care le suferă în timpul gestației.

Din punctul de vedere al semiologiei chirurgicale, aceste glande pot fi sediul oricărui tip de leziune, inclusiv al celor tumorale.

Athelia (a+gr. *thele*=mamelon+ia) este anomalia caracterizată prin absența mamelonului, chiar la o glandă normal structurată, care capătă importanță în special în timpul alăptării, pe care o face imposibilă.

Polithelia se traduce prin prezența a două sau mai multe mameloane, cu sau fără areolă, pe sau în absența glandei respective (fig. 12.2.2).

Fig. 12.2.2. — Mamelon supranumerar.



În cadrul anomaliilor sus-menționate se includ și **pozițiile vicioase ale mamelonului** (vezi fig. 12.2.1), important de remarcat și corectat, deoarece creează dificultăți în perioada de alăptare.

12.2.2.

Anomalii de volum și formă

Sînt considerate *anomalii dobîndite*, deși unii autori sînt de părerea că *intervenția unui factor congenital nu este exclusă*, motiv ce ne-a determinat ca în structurarea acestui capitol să le rezervăm aici un paragraf.

Atrofia mamară nu prezintă interes chirurgical, însă acest aspect trebuie reținut în cadrul etiologiilor distrofice generale și, mai ales, atunci cînd poate fi incriminată o cauză locală, de pildă traumatică. Atrofia mamară unilaterală se poate asocia uneori cu atrofia marelui pectoral [J. P. Lalardier, *Rev. Prat. (Paris)*, 1971, 21, 10]; cel mai frecvent, această situație poate fi congenitală sau secundară unei infecții mamare sau unei intervenții terapeutice (de exemplu, o incizie toracală sau aplicarea de raze Röntgen în timpul copilăriei).

Hipertrofia mamară reprezintă o creștere excesivă a mamelelor, uni- sau bilaterală (macromastie bilaterală), cu păstrarea arhitecturii glandulare. De cauză mai ales endocrină, hipertrofia mamară se poate dezvolta izolat sau în contextul unei obezități accentuate. Rezolvarea chirurgicală a acestei anomalii este motivată în special de criterii estetice și de ordin psihologic.

Hipotrofia mamară este reversul situației precedente și poate fi unisau bilaterală (micromastie bilaterală).

Asimetria mamară se caracterizează printr-o glandă mamară normal dezvoltată, cealaltă fiind aplazică, hipo- sau hipertrofică. În dismorfiile mamare tratamentul medical este ineficient, singurul eficace fiind cel chirurgical. Chirurgia plastică a făcut mari progrese şi, dacă este aplicată cu discernămînt, de la caz la caz şi în funcţie de forma clinică de dismorfie, poate restabili aspectul anatomic normal al sînilor.

Ginecomastia este o hipertrofie mamară proprie bărbatului, caracterizată printr-un plus de dezvoltare a ţesutului glandular (uni- sau bilateral), Această anomalie este destul de rară şi este atribuită unei disfuncţii gonadale, coexistînd de pildă cu atrofia testiculară congenitală sau dobîndită şi apărînd de regulă după administrarea mai îndelungată de produşi estrogenici, ca în tratamentul cancerului de prostată. La aceşti factori etiopatogenici se adaugă o sensibilitate congenitală crescută a ţesutului mamar la incitaţiile hormonilor mamotropi. Şi în această anomalie, singurul tratament eficace este cel chirurgical, aplicabil numai în cazuri judicios analizate (uneori existînd şi o pseudoginecomastie, care apare la un obez şi care se diferenţiază prin palpare sau mamografic).

---

traun
acest
lui s
survi
una î

12.3.1.
Cont

Con
în ge
agent
Leziu
mai p
tatea
genera
şi mai
Con
în per
leziune
tomul
adesea
ruperii
galacto
rabil co
de sup
tuaţii e
trerupt
Cit
mară
postt
particul
mară. Î
rit, în s
zitate m
focare h
re, prin
zimatic,
tică, cu

12.3.

Leziuni traumatice

Indiferent de tipul de traumatism suferit, leziunile pe care acesta le determină la nivelul sînului sînt diferențiate după cum ele survin pe o glandă în repaus sau pe una în perioada de lactație.

12.3.1.

Contuzia mamară

Contuzia mamară este determinată în general de strivirea sînului între agentul vulnerant și grilajul costal. Leziunile vor fi mai superficiale sau mai profunde, în funcție de intensitatea și suprafața de impact, dar în general consecința este o echimoză și mai rar un hematom.

Contuzia ce survine pe sînul aflat în perioada de lactație reprezintă o leziune mai complexă, întrucît hematomul care se constituie este cel mai adesea amestecat cu lapte, datorită ruperii concomitente a unor canale galactofore, ceea ce mărește considerabil conținutul hematomului și riscul de suprainfectare. În astfel de situații este indicat ca suptul să fie întrerupt la sînul afectat.

Citosteatonecroza mamară sau *necroza grăsoasă posttraumatică* este o formă particulară reziduală de contuzie mamară. În urma traumatismului suferit, în special la femeile cu adipopozitate mamară marcată, se creează focare hemoragice sau ischemice, care, prin intermediul unui proces enzimatic, conduc la autodigestie aseptică, cu lichefiere prin saponificarea grăsimilor, formarea de pseudochisturi și, în final, de cicatrice conjunctive (21).

Leziunea apare inițial ca un nodul mic, solitar sau multiplu, care poate crește lent; este foarte dur și nedelimitat de teritoriile din jur, pretînd prin aceasta la erori de diagnostic cu o tumoare malignă. Cînd traumatismul este recent, în vecinătatea nodulului se poate constata echimoza posttraumatică. Examenul biopsic este totdeauna necesar pentru stabilirea diagnosticului.

12.3.2.

Plăgile sînului

Cel mai adesea plăgile sînului sînt create de arme albe, de un interes particular bucurîndu-se cele chirurgicale. Plaga survenită pe o mamelă în repaus nu pune nici o problemă deosebită față de oricare altă plagă. Mamela în lactație, însă, în cazul interesării canalelor galactofore, ridică probleme terapeutice deosebite. Mențiunea făcută inițial asupra plăgilor chirurgicale a avut tocmai scopul de a atrage atenția asupra modului în care se efectuează inciziile cu diferite indicații, astfel încît să se păstreze pe cît posibil elementul estetic și să se evite interesarea canalelor galactofore. Prezența secreției lactate în plagă favorizează suprainfectarea și diseminarea intraglandulară a infecției, cu apariția fistulelor ce necesită pentru rezolvare întreruperea lactației.

12.4.

Leziuni inflamatorii

Aspectul și evoluția leziunilor inflamatorii ale glandei mamare sînt diferențiate prin însăși structura sa, existînd procese septice care afectează glanda propriu-zisă și altele care afectează țesutul celulo-adipos periglandular. În prima eventualitate este vorba de *mastită*, în cea de-a doua, de *paramastită* sau, mai corect, de *perimastită*. În ambele eventualități procesul inflamator poate avea caracter acut sau cronic.

12.4.1.

Leziuni inflamatorii acute

12.4.1.1.

Mastita

Mastita sau abcesul glandei mamare este o infecție care survine aproape în exclusivitate în perioada de alăptare, la 2—3 săptămîni de la nașterea unui copil. Infecția este mai frecventă la primipare și cu precădere la acelea la care constituția mamelonului sau lipsa de igienă locală transformă suptul într-un traumatism repetat. În cele din urmă, acesta creează mici soluții de continuitate pe suprafața mamelonului, favorizînd pătrunderea germenilor prin canalele galactofore în interiorul glandei; de aici, și cele două faze evolutive ale procesului: *galactoforita* și *abcesul constituit*.

Galactoforita reprezintă stadiul de afectare izolată, concomitentă sau succesivă a sistemului de canale galactofore, care se manifestă prin creșterea moderată de volum a sînului, durere spontană și provocată, mai ales în timpul suptului. La presiunea glandei sau chiar spontan, pe orificiul mamelonar corespunzător canalului afectat se scurge un lichid format dintr-un amestec de lapte și puroi, ușor de recunoscut prin semnul Budin (Pierre-Constant) (fig. 12.4.1): cu o bucățică de tifon sau vată hidrofilă, se tamponează zona de secreție; laptele este absorbit, iar puroiul face o pată galbenă ce se transformă apoi în crustă.

Semnele generale care însoțesc faza de galactoforită sînt moderate, ascensiunea termică rar depășind 38°, iar semnele inflamatorii locale sînt practic imperceptibile; caracteristică este însă absența adenopatiei.

Din această fază, uneori, procesul se poate stinge spontan sau sub acțiunea tratamentului medical; alteori, evoluează către faza de veritabil abces.

Abcesul sînului este faza în care procesul supurativ a depășit limitele canalului galactofor și invadează glanda propriu-zisă (fig. 12.4.2), ceea ce corespunde clinic unei accentuări a semnelor inflamatorii locale și generale. Sînul devine extrem de dureros, este mărit apreciabil de volum, cu suprafața neregulată, datorită proeminențelor formate de focarele supurative. Semnul Budin este în continuare prezent. Pe suprafața mamelei circulația venoasă este evidentă, poate apărea și limfangita reticulară, însă adenopatia regională

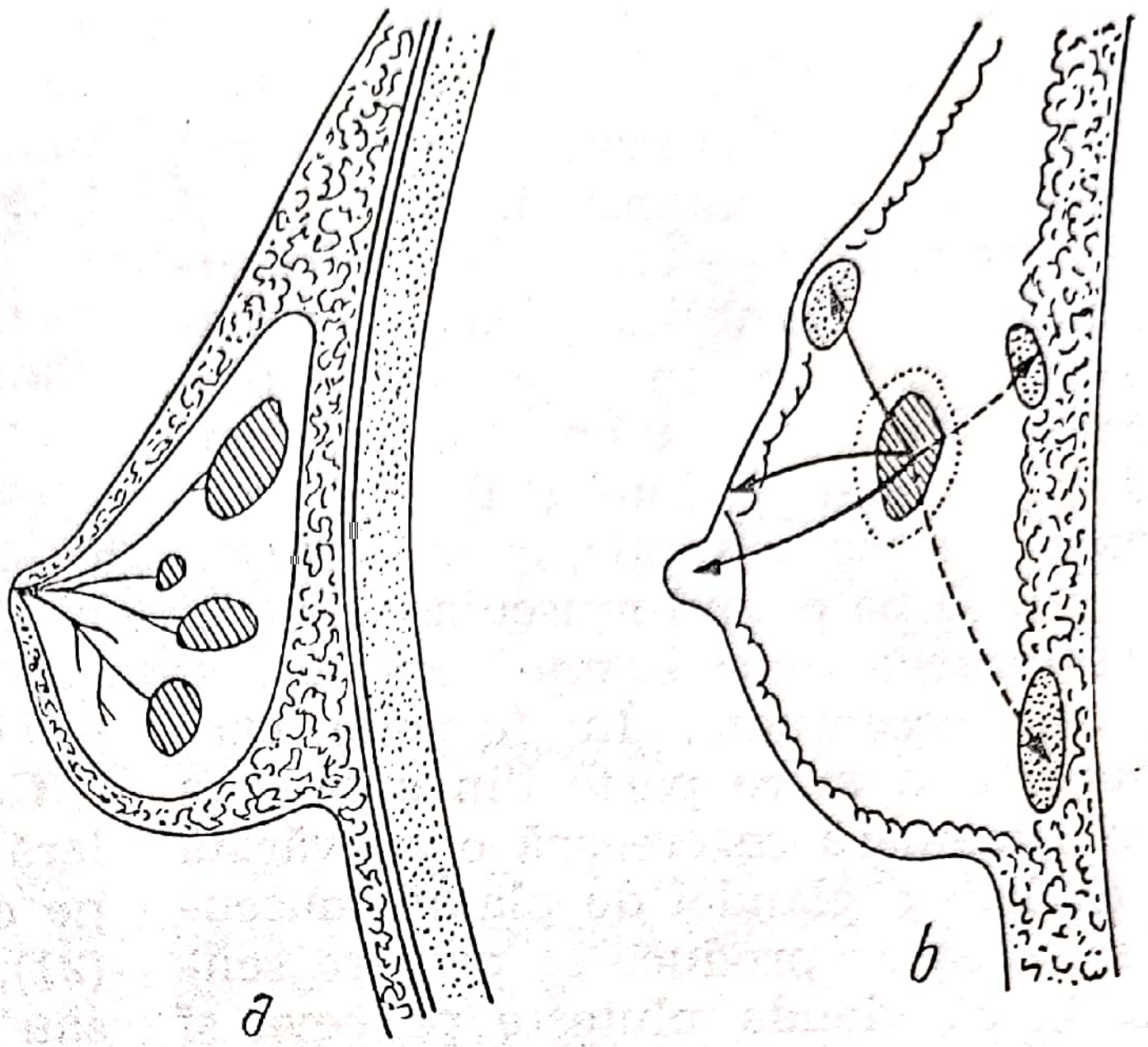

Fig. 12.4.1. — Galactoforită.

a — abcese glandulare; *b* — posibilități de difuzare a unui abces glandular (vezi și fig. 12.4.2.)

lipsește. Sînt definitorii pentru această formă de infecție acută caracterul recidivant, prin afectarea altor lobi grandulari, cu reluarea de la capăt a întregului ciclu, și posibila sa difuziune către spațiile perimamare, cu transformarea procesului într-o **paramastită** sau, mai rar, într-un adevărat **flegmon al sînului.**

12.4.1.2.
Paramastita

Este o inflamație acută a țesutului celulogrăsos al mamelei (13), inocularea putîndu-se face direct sau, cel mai adesea, prin propagarea unui proces septic glandular.

Abcesul tuberos (vezi 1.1.1.3 — „Hidrosadenita“) interesează glandele sudoripare ale areolei mamare și se manifestă prin formarea unor tumorete de volum redus în aria perimamelonară, care, datorită tegumentului subțire care o acoperă, are tendința la fistulizare spontană. Apariția unui astfel de abces în perioada de lactație trebuie să conducă la oprirea alăptatului la sînul respectiv.

Abcesul premamar sau **abcesul subcutanat** — denumit impropriu și

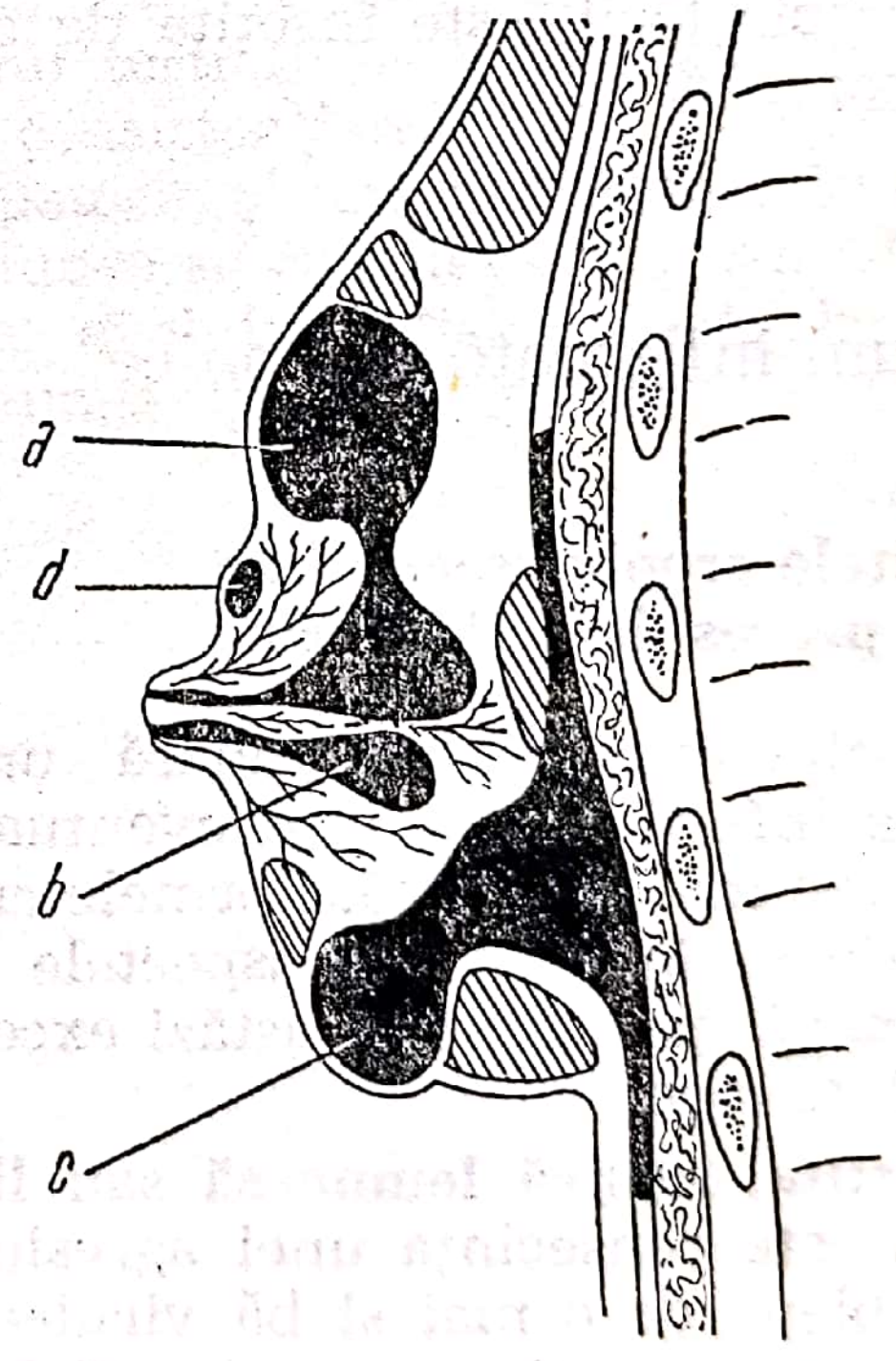

Fig. 12.4.2. — Mastită: faza abcesului constituit (*după P. Lècene).*

a — abces glandular aflat în comunicare cu un abces subcutanat; *b* — abces glandular; *c* — abces retromamar (paramastită); *d* — abces subcutanat areolar (supramastită).

„supramastită“ — este cel mai adesea consecinţa unui proces limfangitic provenit de la mastita supurată. În această situaţie topografică colecţia purulentă este lesne de recunoscut şi poate fistuliza spontan la exterior.

Abcesul retromamar sau **abcesul profund** — denumit impropriu şi „inframastită“ — reprezintă inflamaţia acută a ţesutului grăsos retromamar, proces ce are ca punct de plecare inflamaţia acută a unui lob glandular mamar profund (24). Profunzimea procesului septic, ca şi juxtapunerea sa pe planul muscular pectoral dă naştere unor semne generale şi locale accentuate. În formele care cuprind o mare parte din suprafaţa retromamară se creează o adevărată decolare a glandei de planul muscular, ceea ce produce la palpare senzaţia că glanda pluteşte pe ceva şi orice mişcare imprimată direct sînului sau indirect, prin ascensionarea şi coborîrea braţului odată cu mişcările respiratorii, este însoţită de dureri paroxistice.

12.4.2.

Leziuni inflamatorii cronice

12.4.2.1.

Mastitele cronice secundare unui proces infecţios acut

Mastita cronică secundară unui proces infecţios acut este eventualitatea cea mai obişnuită. Formele cronice de la început sau aspectele de inflamaţii specifice sînt astăzi excepţional de rare.

Mastita cronică lemnoasă sau **lignoasă** este consecinţa unei agresiuni microbiene de o mai slabă virulenţă sau a unei mastite acute insuficient tratate conservator. Evoluţia este lentă şi prelungită în lunile următoare alăptării şi se manifestă prin mărirea de volum a sînului, care are suprafaţa neregulată datorită multiplelor nodozităţi, fără fluctuenţă, unele situate mai profund, altele mai superficial; acestea din urmă, prin aderenţa la piele, îi conferă aspectul de „coajă de portocală“, ceea ce poate induce un fals diagnostic de malignitate.

În funcţie de localizare, mastita cronică poate produce şi aderenţa glandei la peretele toracic şi, mai ales, retracţia permanentă a mamelonului; prezenţa constantă a adenopatiei axilare întregeşte tabloul clinic al unei leziuni maligne — aspecte care impun totdeauna diagnosticul diferenţial prin biopsie.

Galactocelul este o formă particulară de mastită cronică ce evoluează pe o mamelă în perioada de lactaţie (21), caracterizată prin aceea că unul sau mai multe canale galactofore se află în comunicare cu cavitatea abcesului, leziunea transformîndu-se într-un fals chist, întrucît este lipsit de înveliş epitelial, iar conţinutul — care se poate evacua prin exprimarea mamelonului — este format din lapte alterat şi resturi purulente (3). Se produce mărirea moderată de volum a sînului, care devine în general asimetric (fig. 12.4.3); zona tumorală are suprafaţa regulată, fluctuentă, nedureroasă şi cu o consistenţă păstoasă care reţine godeul. În general, leziunea evoluează fără semne generale inflamatorii, fără durere şi fără adenopatie.

Tuberculoza mamară este o afecţiune rară astăzi, care survine în general în perioada de activitate a glandei. Este de obicei unilaterală şi localizată mai frecvent în cadranul supero-extern al mamelei.

În funcţie de faza evolutivă a bolii, la acest nivel există un polimorfism clinic, variind de la prezenţa unor noduli mici diseminaţi, cu conţinut cazeos şi tendinţă la confluare şi fistulizare, pînă la nodulul unic, mare, dur, cu consistență lemnoasă și tendință la retracție, pretînd la confuzia cu o tumoare malignă. Se însoțește de adenopatie satelită axilară, care are tendința să crească rapid și să evolueze către ramolire și fistulizare (8).

Sifilisul mamar este o localizare rară a bolii, dar frecventă totuși printre cele extragenitale.

În *perioada primară*, de șancru, cu toate caracterele clasice (vezi 1.1.2.2 — „Sifilisul“), este cunoscut sub denumirea de „șancru al doicilor“, această denumire vrînd să definească etiologia infecției luetice (inoculare directă prin contactul dintre gura sugarului cu sifilis congenital și mamelonul celei care alăptează).

Șancrul sînului este situat de obicei la baza mamelonului, dar poate fi localizat și la nivelul areolei sau chiar pe piele (3). Leziunea prezintă interes chirurgical, deoarece se impune diagnosticul diferențial cu leziunile ulcerative de altă natură.

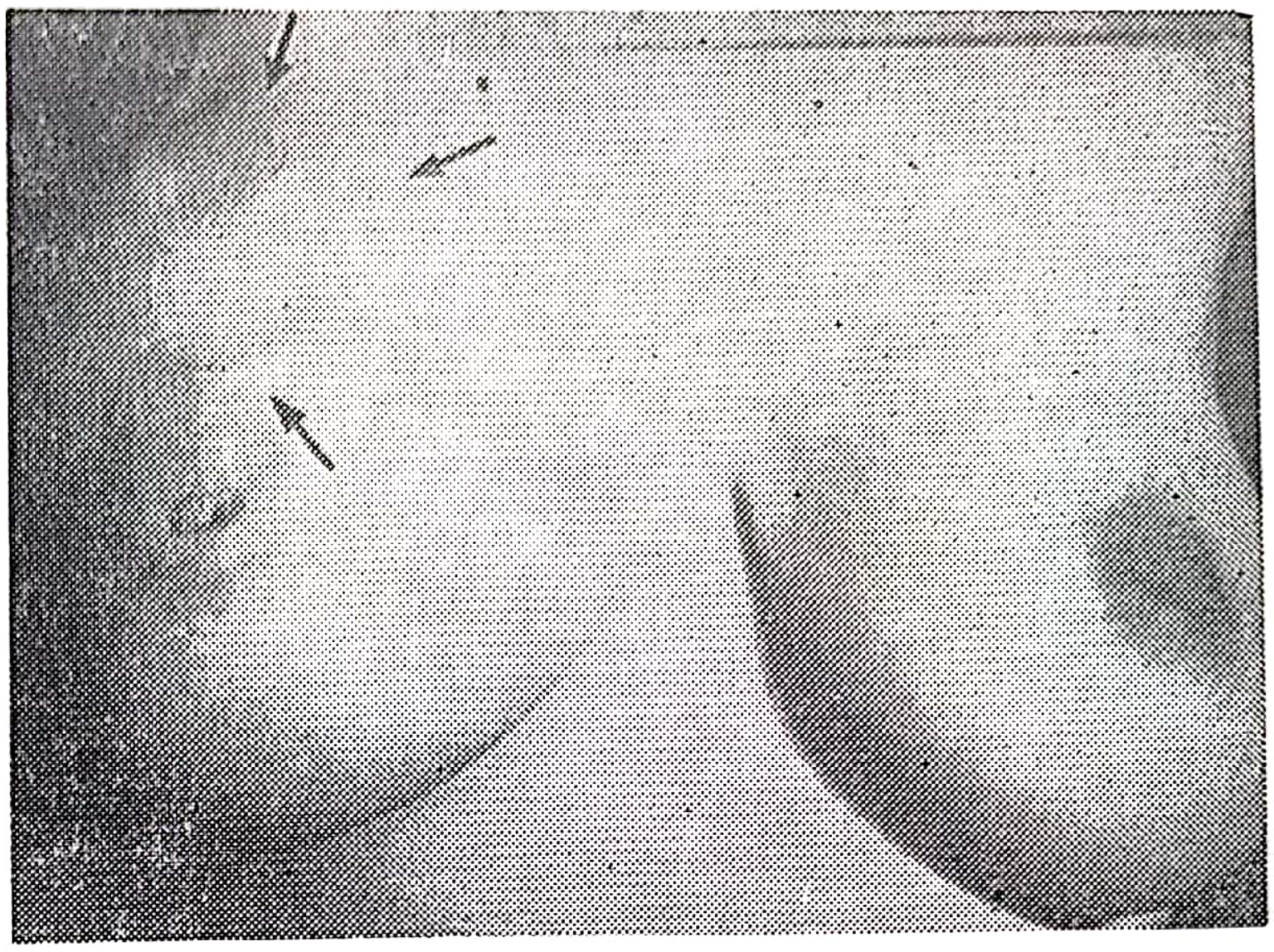

Fig. 12.4.3. — Galactocel al sînului drept.

În *perioada secundară* de evoluție, boala se manifestă sub forma „sifilidelor“ cutanate.

Interesantă însă tot pentru efectuarea diagnosticului diferențial este *perioada terțiară* a bolii, în care la nivelul sînului apar noduli — „nodulul terțiar“ — unici sau multipli, cu consistență variată la examenul palpatoriu și fără adenopatie. În timp, leziunea se ramolește și, urmînd etapele evolutive, fistulizează, formînd leziunea tipică de „gomă“.

12.5.

Distrofiile mamare

În cadrul distrofiilor mare se grupează afecțiuni variate, multe cu etiopatogenie încă discutabilă. De interes chirurgical sînt în special acele manifestări care se asemuiesc celor tumorale și pentru al căror diagnostic de certitudine este necesară biopsia.

12.5.1.

Boala sclerochistică

Cunoscută și sub denumirile de „boala Reclus (Paul)“, sau „mastopatia fibrochistică“, sau „mastoza chistică“, boala sclerochistică se manifestă destul de frecvent în perioada adultă sau, mai rar, la pubertate, rareori și la bărbat. Se caracterizează prin prezența la nivelul sînilor a unor chisturi multiple și noduli fibroși. Se pare că boala este urmarea unei disfuncții endocrine, în care joacă un rol hipersecreția corpului galben sau o hipersecreție foliculinică (12).

Subiectiv, boala este practic mută din punct de vedere simptomatologic, iar obiectiv, numai prin palparea corectă se înregistrează aspectul caracteristic fie al distrofiei difuze, tradusă prin prezența a numeroși noduli mici și duri, ca „alicele de plumb“, fie al formei chistice sau, mai corect, sclerochistice în care se poate palpa un nodul chistic solitar sau chisturi multiple ce alcătuiesc un adevărat placard nodular (12).

12.5.2.

Chistul solitar

Este o distrofie care apare la femei între 30 și 40 de ani sub forma unei tumori chistice, care debutează adesea brusc (premenstrual) și se dezvoltă rapid, uneori numai în cîteva zile. Caracterul chistic este net: tumoarea este dură, renitentă și bine delimitată. În afara cazurilor de suprainfectare, este perfect mobilă față de țesuturile vecine. Uneori, capătă caracterul de „tumoare-fantomă“, dispărînd brusc odată cu trecerea ciclului menstrual (2).

12.6.

Tumorile glandei mamare

Oricare dintre structurile constituente ale sînului — atît la bărbat, cît şi, mai ales, la femeie — poate fi sediul unor procese neoplazice benigne sau maligne. De remarcat că unele leziuni fără caractere iniţiale de malignitate sînt considerate, indiferent de localizarea lor, stări precanceroase, constituind prin aceasta o entitate lezională aparte.

Obiectivul fundamental al examenului medical în astfel de cazuri este stabilirea, cît mai urgentă şi mai precisă, a naturii leziunii, în vederea aplicării unui tratament corespunzător. Repetăm aici că, în special în ceea ce priveşte tumorile de dimensiuni mici, examenul clinic izolat nu poate preciza natura lor, atît datorită parenchimului glandular şi ţesutului grăsos, cît şi modificărilor fiziologice ale sînului. În acest sens este necesară o explorare complexă clinico-paraclinică, ale cărei date, coroborate, vor putea fi folosite în stabilirea diagnosticului de certitudine.

Rămînînd pe plan clinic, din simptomatologia tumorilor mamare, în general, se pot desprinde unele elemente considerate a caracteriza pînă la un punct o leziune benignă de altele care definesc leziunea malignă (22).

Pentru **neoplazia benignă** pledează pluralitatea tumorală uni- sau bilaterală, conturul regulat al tumorii, lipsa de aderenţă la tegument sau la ţesuturile învecinate, aspectul nedeformat al sînului, variabilitatea volumului în funcţie de ciclul menstrual, lipsa adenopatiei axilare etc.

Pentru **neoplazia malignă** pledează unicitatea tumorală, aderenţa tumorii la planurile învecinate şi cu precădere la piele, invariabilitatea volumului său în raport cu ciclul menstrual, deformarea mamelonară, prezenţa adenopatiei axilare etc.

Considerate ca prezentînd un mare risc, **leziunile precanceroase** urmează a fi încadrate după o amplă considerare a tuturor datelor clinice şi paraclinice, întrucît decizia terapeutică este deosebit de importantă.

Datele clinice care pledează în favoarea malignităţii, oricare ar fi ele, urmează a fi completate cel puţin prin mamografie şi, obligatoriu, prin puncţie-biopsie (6) (20). Cu tehnicile actuale care permit reducerea dozei de iradiere la piele sub 0,3 R, mamografia trebuie să devină o metodă curentă de detecţie a tumorilor maligne şi, ca atare, de reducere a morbidităţii prin cancer de sîn (28). Un astfel de examen, efectuat în cadrul unui control periodic planificat, poate depista precoce circa 30% din tumorile maligne, care altfel ar fi depistate abia în faze avansate ale bolii, cînd diseminarea tumorală ocultă deja s-a produs (12). Această situaţie poate fi întîlnită potrivit unor statistici într-o proporţie de pînă la 70% din cazuri (4). Revenim asupra necesităţii absolute ca, indiferent de claritatea simptomelor sau semnelor de benignitate sau malignitate, această claritate să fie verificată paraclinic și în ultimă instanță histopatologic — singurul examen ce poate stabili cu certitudine natura leziunii, permițînd totodată aplicarea tratamentului în deplină cunoștință de cauză.

12.6.1.

Neoplazii benigne

Învelișul cutanat al sînului poate fi sediul unor dezvoltări neoplazice care să afecteze tegumentul, zona areolară sau chiar mamelonul. Ele nu prezintă un caracter deosebit de cel al altor localizări și intră în sfera de preocupări a dermatologiei. Pentru curiozitatea oferită de dezvoltarea insolită a unei neoplazii de tip *molluscum fibrosum,* redăm imaginea unei astfel de tumori apărute la nivelul mamelonului, la un bărbat (fig. 12.6.1).

12.6.1.1.

Fibroadenomul mamar

Fibroadenomul mamar este o neoplazie caracteristică pentru femeia tînără (pînă la 30 de ani); este constituită dintr-o tumoare de obicei unică, de volum variabil și bine delimitată, cel mai adesea încapsulată. Tumoarea este indoloră spontan și la palpare și nu se însoțește de adenopatie axilară.

12.6.1.2.

Tumoarea filodă

Este o neoplazie rară, ce-și împrumută numele de la aspectul macroscopic al leziunii, care este de origine canalară și are forma unor frunze de arbore.

Etiopatogenia este încă discutată. Pare a afecta aproape în exclusivitate sexul feminin, urmînd unor agresiuni iterative (lactație, inflamații etc.).

În general o astfel de tumoare este voluminoasă, unilaterală, se dezvoltă rapid pe fondul unui nodul preexistent, uneori creșterea de volum putînd fi apreciată într-un interval de săptămîni sau luni. Este mobilă pe toate planurile și respectă atît tegumentul, cît și poziția mamelonului (1). Suprafața tumorii este neregulată, boselată, cu zone de consistență inegală; în formele avansate, tegumentul prezintă numeroase venectazii și tendință la ulcerare.

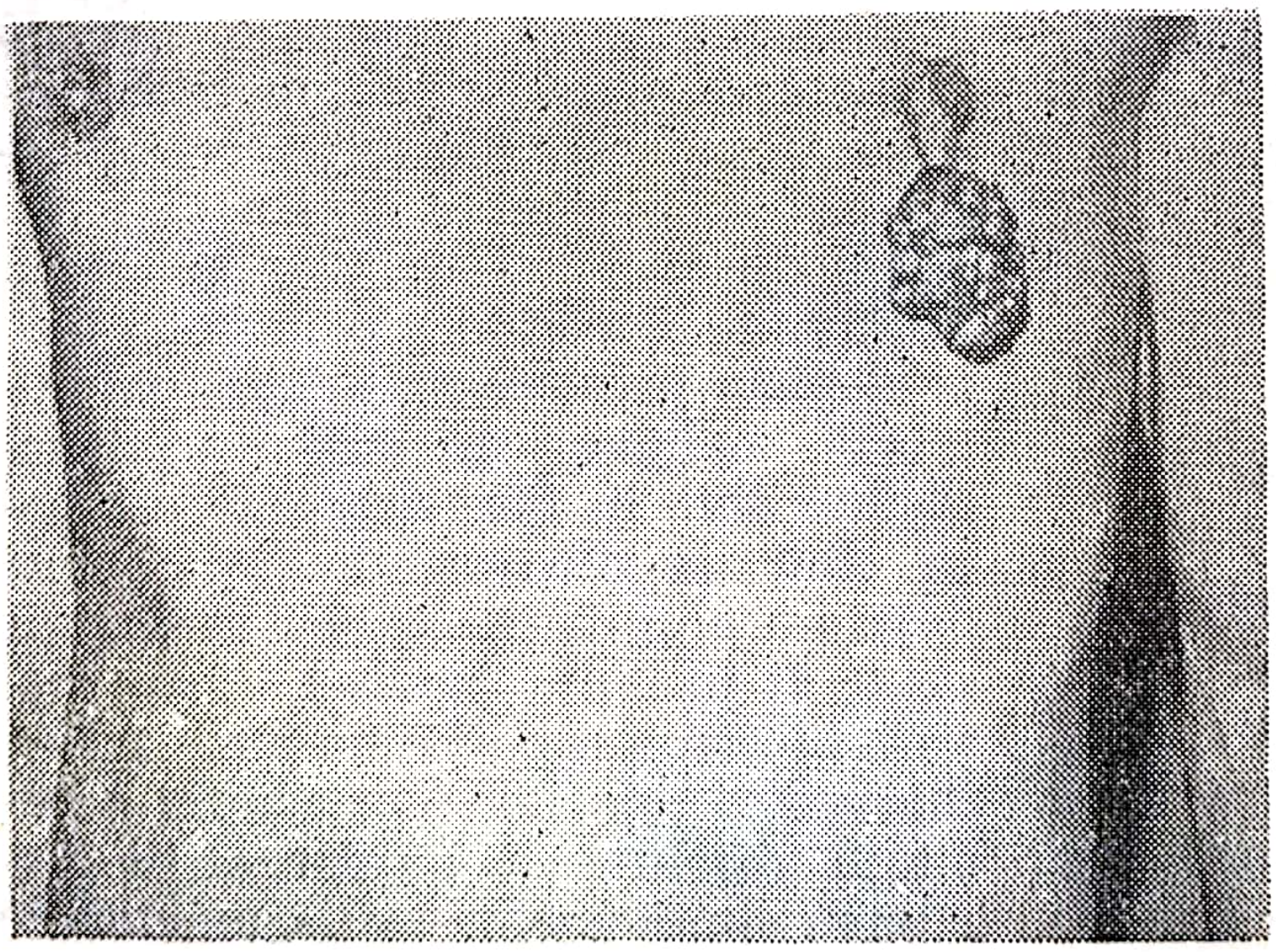

Fig. 12.6.1. — Tumoare cutanată: *molluscum fibrosum* pediculat al mamelonului (la un bărbat).

În tumorile de volum mijlociu sau mic, diagnosticul clinic poate fi sugerat de conturul neregulat și creșterea rapidă — elemente ce deosebesc acest tip de tumoare de fibroadenom.

12.6.2.

Neoplazii precanceroase

12.6.2.1.

Boala Paget

Boala Paget (James) este o dermatoză caracterizată prin faptul că manifestarea cutanată este însoțită de o leziune malignă dezvoltată într-un organ glandular subiacent (25). Este localizată în majoritatea cazurilor la nivelul mamelonului și totdeauna unilateral, la femei între 40 și 60 de ani. Inițial se produce o crustă albicioasă-gălbuie aderentă. Leziunea se însoțește de senzații de arsură locală și prurit, care fac pe bolnavă să se scarpine, astfel încît îndepărtează crusta. Aceasta se reface rapid, treptat constituindu-se ulcerații superficiale (fig. 12.6.2). Încă din faza incipientă, dermatoza afectează regiunea mamelonară, determinînd inițial retracția mamelonului și apoi ștergerea reliefului acestuia. Boala poate prezenta perioade de remisiune, dar apoi puseurile revin, leziunea cuprinzînd treptat o suprafață mai mare din areolă, extinzîndu-se chiar la tegumentul juxtalezional. După o evoluție de ani, leziunea se cancerizează.

12.6.2.2.

Mamela secretantă

Între cauzele care potrivit concepției clasice determină cu prioritate mamela secretantă, pe prim-plan se situează mastoza chistică cu proliferări papilifere, papilomul și carcinomul intracanalicular. Mamela secretantă definește orice secreție nelactescentă care se produce în afara perioadei de lactație sau de lăuzie. Din contextul acestor manifestări trebuie desprinse cele funcționale, determinate de cauze extramamare, și cele de tip organic, determinate de leziuni locale mamare, în general inflamatorii, distrofice sau tumorale (5).

Leziunea apare atît la femei, cît și la bărbați între 40 și 50 de ani și se manifestă prin scurgerea în cantitate mică (cîteva picături), spontană sau la presiunea zonei areolare, de lichid

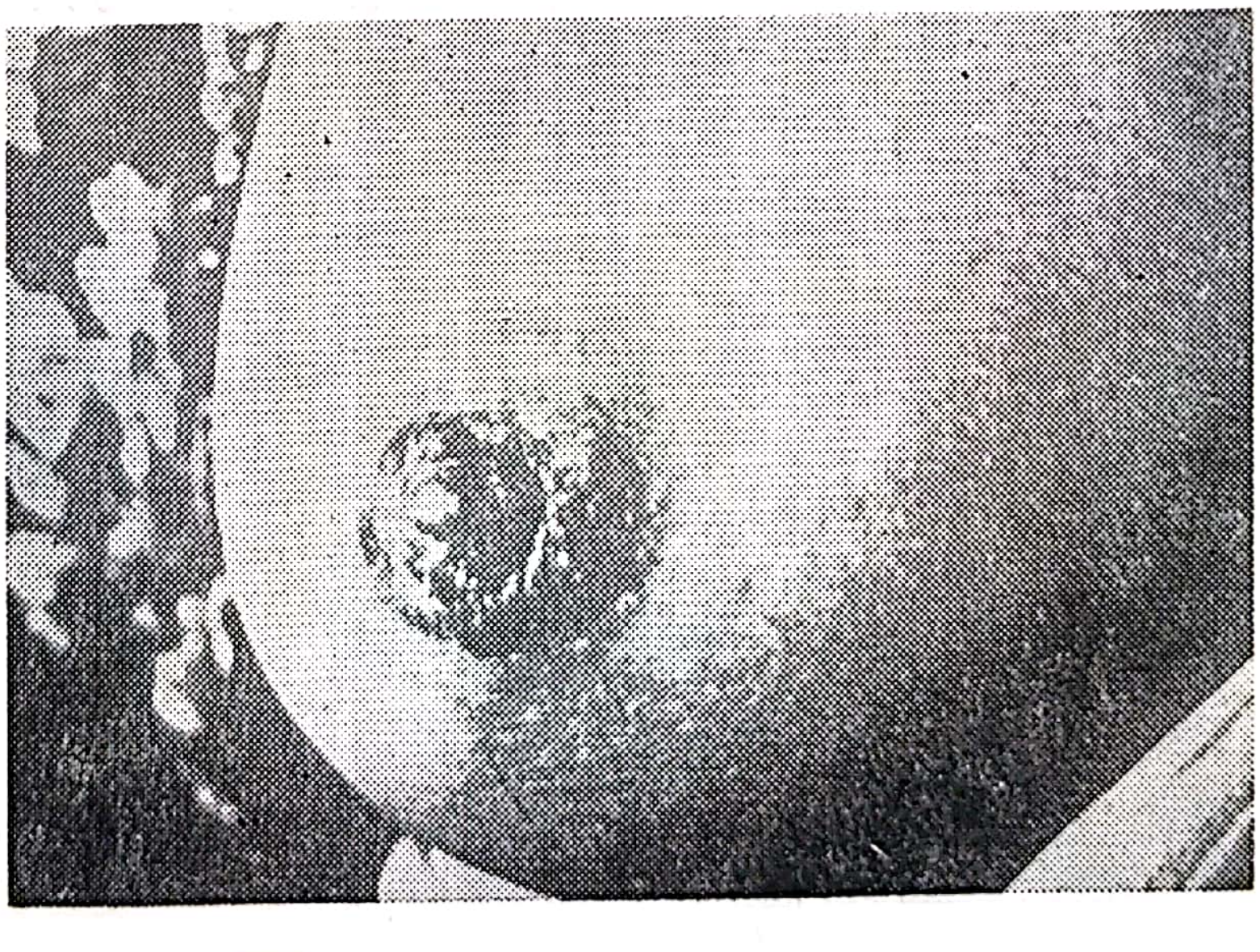

Fig. 12.6.2. — Boala Paget a mamelonului.

sanguinolent sau chiar de sînge. Palparea poate evidenția prezența unor nodozități situate para- sau retromamelonar sau periareolar. Tumoarea este mobilă și bine delimitată; uneori, are caracterul unui cordon dur, care localizează prin prezența sa sectorul secretant (5).

12.6.3.

Neoplazii maligne

Cancerul sînului la femeie se produce într-un procent care îl situează pe locul al treilea în ordinea prioritară a localizărilor maligne, după cancerul stomacului și al uterului. Este de reținut că după unele statistici, destul de vaste, leziunea reprezintă prima cauză de mortalitate în cazul femeilor cu vîrsta sub 30 de ani (16).

În general, boala survine la femei între 40 și 50 de ani, dar nici o vîrstă nu se situează în afara riscului tumoral. Asupra cauzelor considerate predispozante sau determinante ale bolii nu mai revenim; insistăm numai asupra atenției deosebite pe care trebuie să o acordăm, în timpul anamnezei, tulburărilor sau viciilor fiziologice ale glandei (12).

Atît din punct de vedere clinic, cît și din punct de vedere evolutiv, **cancerul sînului** are aspecte variate în funcție de structura histologică a tumorii; cele mai frecvente tumori sînt de **natură epitelială** și de aceea descrierea clinică *princeps* este axată de obicei pe acest tip de tumoare.

În general femeia descoperă întîmplător, prin palpare, prezența unei tumori la nivelul unuia dintre sîni; oricît ar părea de necrezut, există și cazuri în care leziunea nu este luată în considerație decît cînd a ajuns în faze evolutive avansate și cînd s-a produs o deformare accentuată a glandei (fig. 12.6.3).

Creșterea de volum a tumorii este de obicei lentă, cu invadarea țesuturilor din vecinătate. Aceasta face ca neoformația să fie prost delimitată prin conturul său și să capete aderențe, în funcție de sediu, cu planurile profunde, ceea ce determină imobilizarea sa la contracția pectorală. La nivelul planurilor superficiale determină pielea „în coajă de portocală“ și la nivelul mamelonului, retracția și ombilicarea acestuia (vezi fig. 12.6.3). În general, indiferent de sediul și dimensiunile tumorii, ea este nedureroasă. Absența durerii este poate elementul cel mai

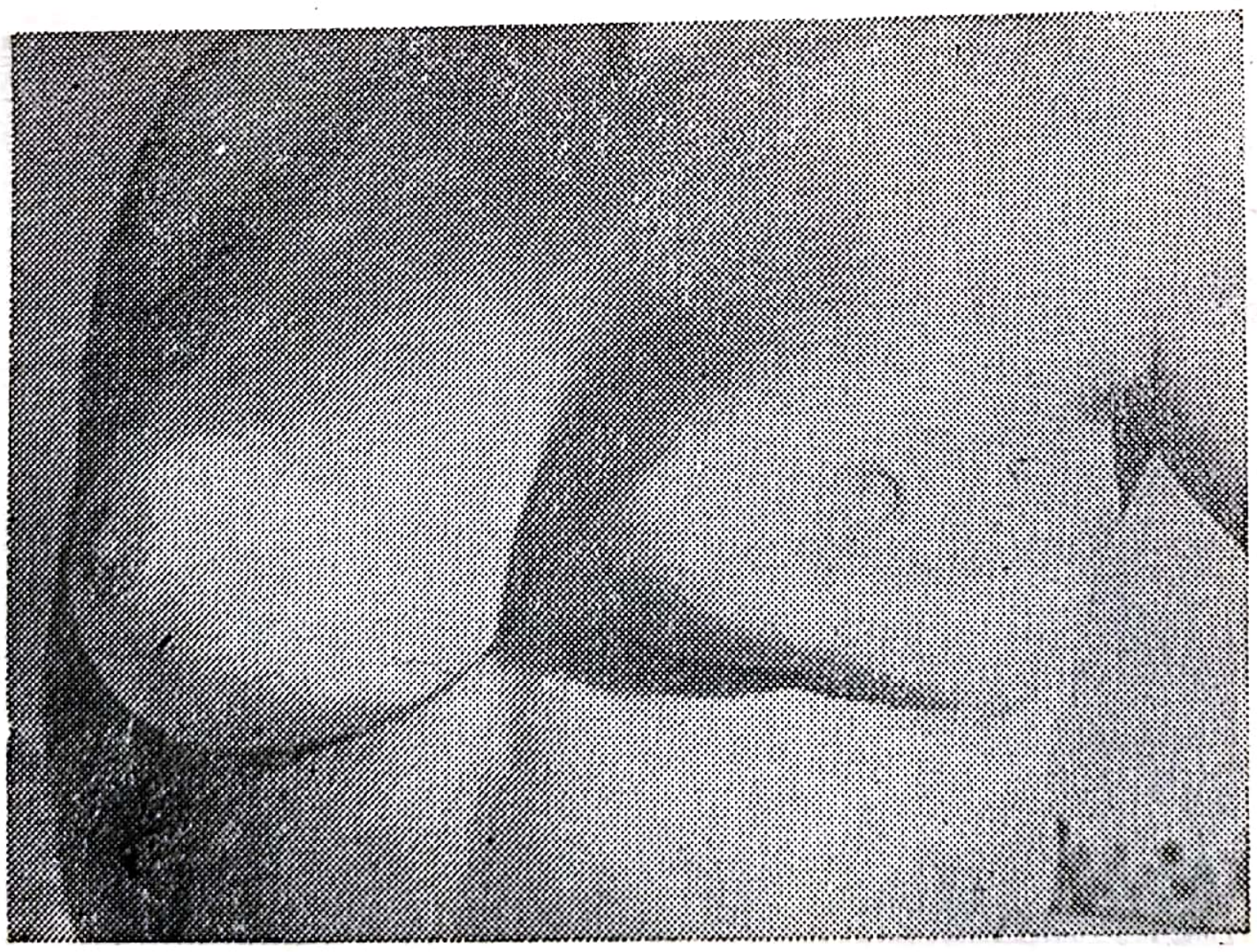

Fig. 12.6.3. — Cancer al sînului stîng depistat într-o fază tardivă (se observă urmele costumului de baie).

Fig. 12.6.4. — Cancer al sînului la femeie în faza preulcerativă *(colecția O. Rațiu).*

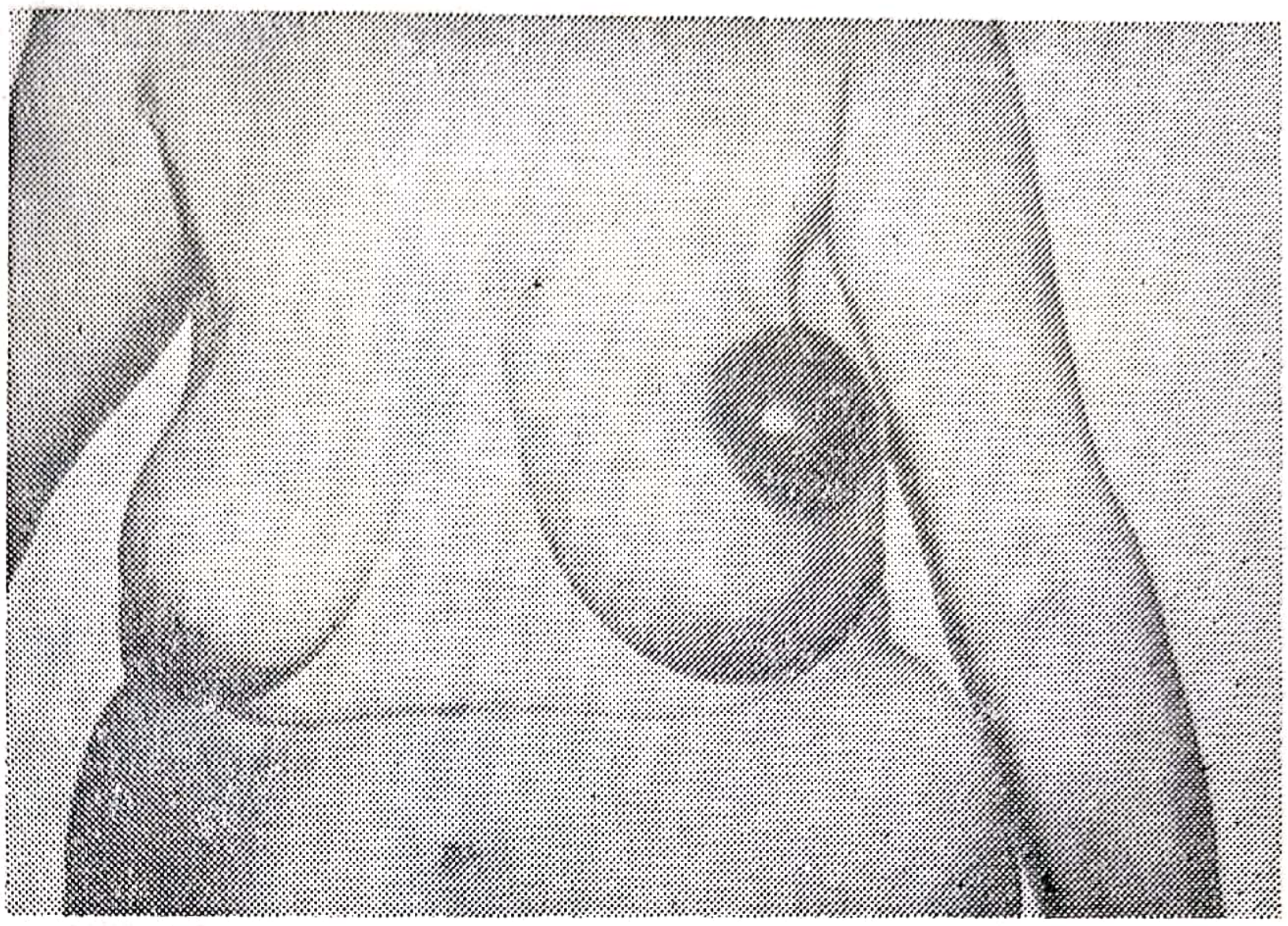

important care întîrzie prezentarea bolnavei la medic, fapt ce explică descoperirea — nu prea rar — a unor tumori într-o fază evolutivă avansată sau chiar depășită.

Evoluția tumorii este variabilă în funcție de forma clinică, dar în general se face lent către ulcerație. În această fază pielea ce acoperă tumoarea se subțiază, devine violacee și fixă (fig. 12.6.4 și 12.6.5) și în cele din urmă se creează soluția de continuitate, care are margini dure, neregulate și sîngerînde și care se poate transforma destul de repede într-o formațiune cu aspect conopidiform, care se suprainfectează, supurează și se poate complica prin hemoragii secundare grave.

Un tip de evoluție contrastînd cu cele expuse anterior este aceea a **schirului mamar** (fig. 12.6.6), care survine în general la vîrste mai avansate și în care, datorită abundenței de țesut fibros, se produce retracția glandei, adesea și a mamelonului, cu deformarea apreciabilă a regiunii.

Total opusă ca aspect și evoluție este forma clinică particulară de cancer acut sau **mastita carcinomatoasă**, care afectează de obicei — dar nu exclusiv — femeia tînără, în special în perioada de lactație. Termenul de mastită sub care este descrisă această formă de cancer este justificat de faptul că debutul bolii se face brusc, cu fenomene inflamatorii dureroase, cu mărirea apreciabilă de

Fig. 12.6.5. — Cancer al sînului la bărbat în faza preulcerativă.

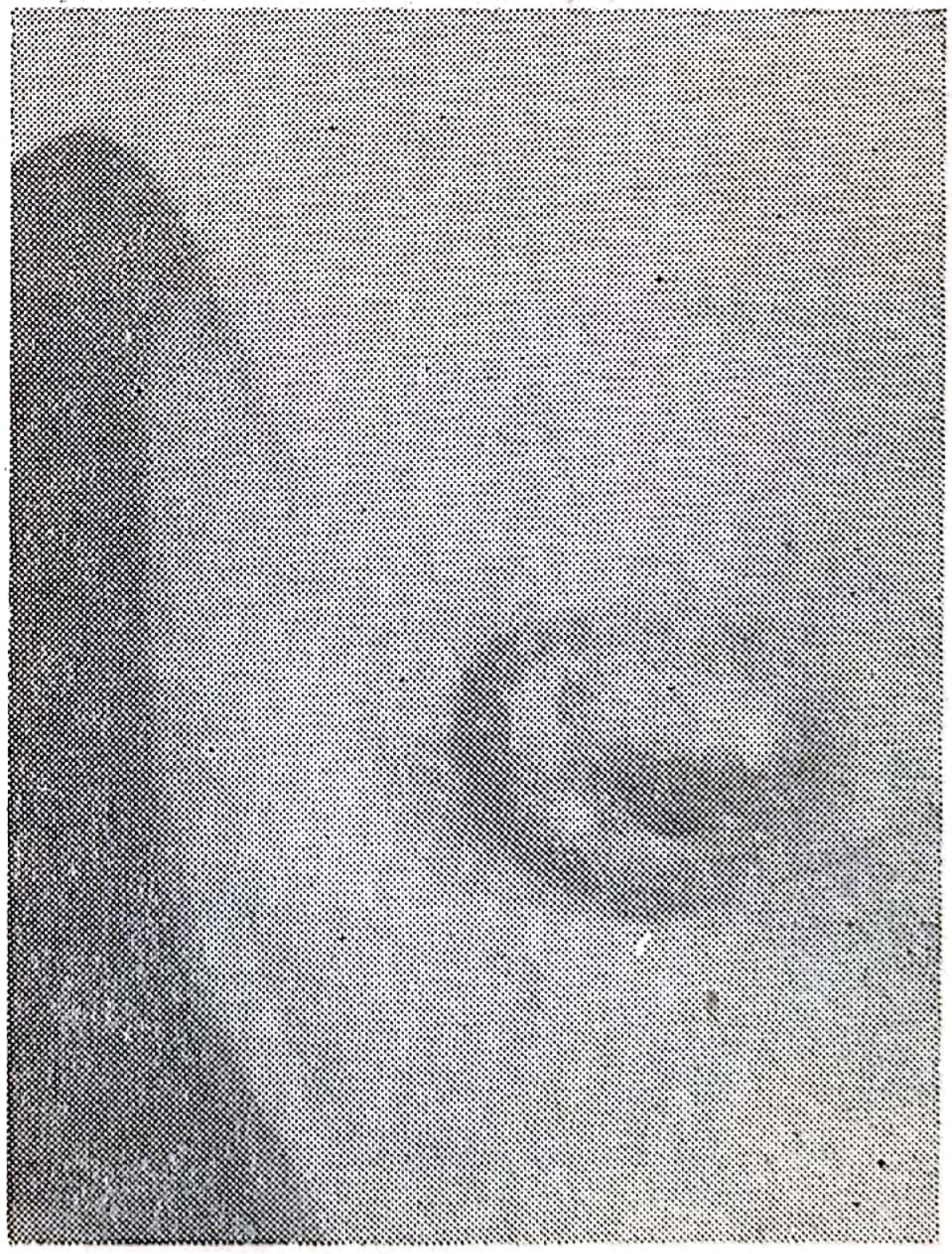

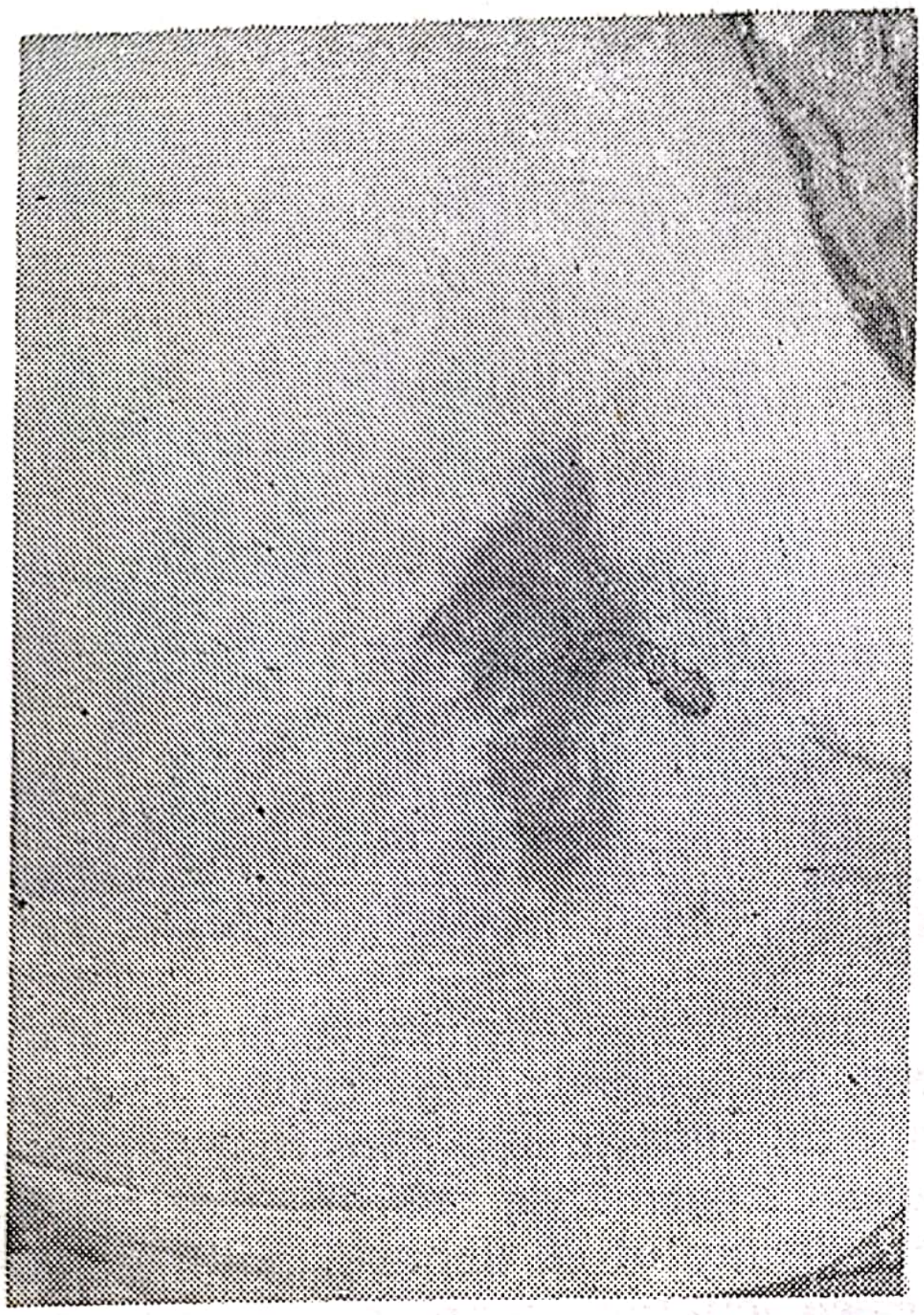

Fig. 12.6.6. — Schir mamar.

volum a sînului, cu hipertensiune locală, circulație colaterală etc. Apare apoi rețeaua de limfangită, cu adenopatie satelită voluminoasă precoce (fig. 12.6.7).

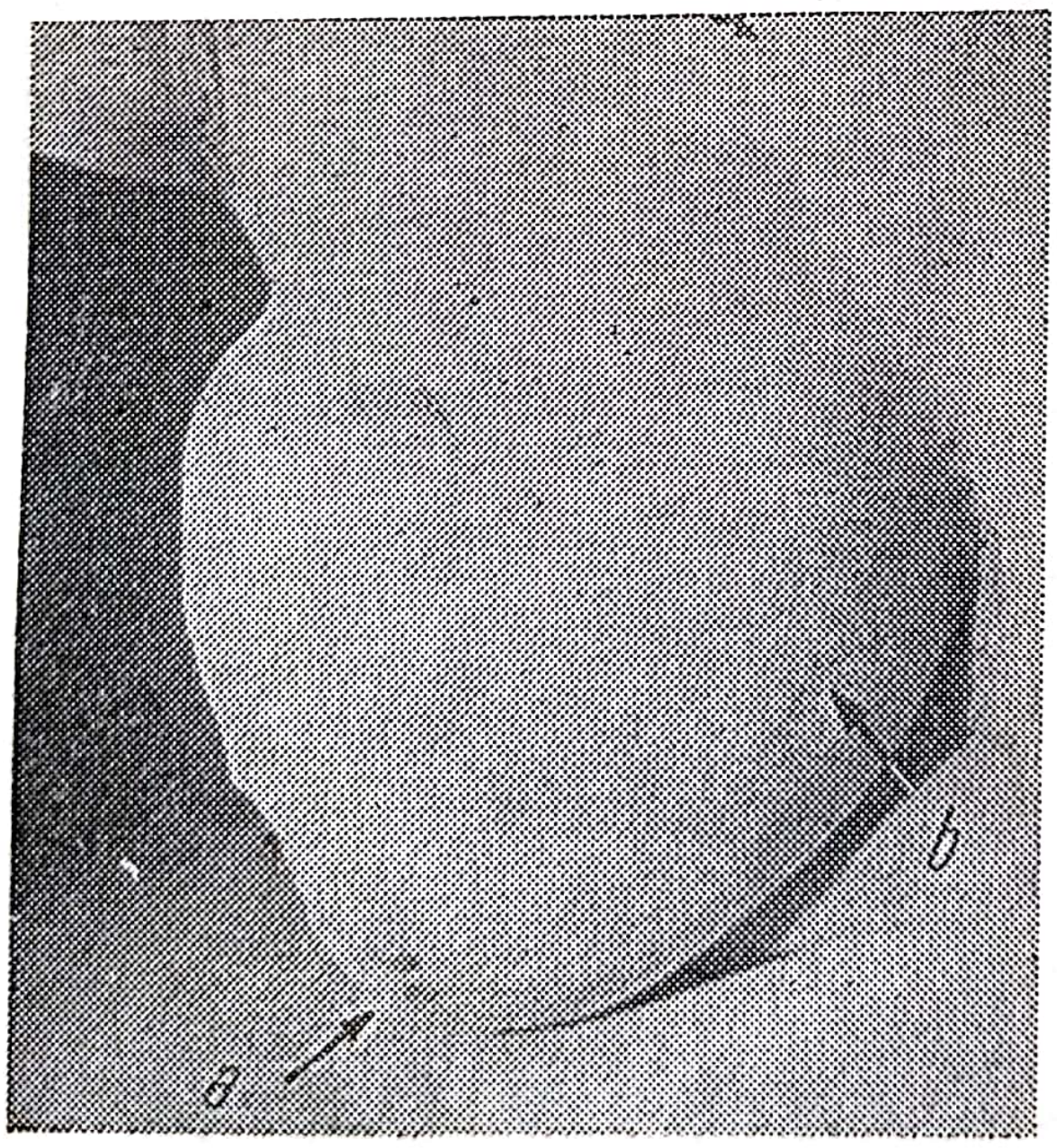

Fig. 12.6.7. — Mastită carcinomatoasă.
a — retracția mamelonului; *b* — circulație colaterală.

În orice formă de cancer al sînului este prezentă *adenopatia regională axilară*, cu apariție precoce sau mai tardivă. Uneori este formată din noduli mici, izolați și greu de identificat; alteori, dimpotrivă, adenopatia formează un bloc compact și dur.

Investigațiile complementare ce trebuie să însoțească orice examen al sînului vor trebui orientate, indiferent de aspectul tumorii, și către depistarea eventualelor **metastaze,** care afectează cu precădere scheletul (leziuni depistabile radiologic în 50% din cancerele avansate și prin scintigrafie în 84%) (17).

Coroborarea datelor clinice cu cele paraclinice în ceea ce privește tumoarea mamară malignă, adenopatia satelită și eventuala prezență a metastazelor permite integrarea bolnavei într-o clasificare internațională — *„sistemul TNM“* (T=tumoare; N=nodul limfatic; M=metastază) —, în funcție de care se pot trage unele concluzii prognostice și mai ales terapeutice. Leziunea primitivă unică și absența adenopatiei reprezintă în ansamblu factori favorabili unei supraviețuiri de durată (25).

În vederea încadrării bolnavei în „sistemul TNM“, *elementul tumoral este apreciat în funcție de volum și relația cu țesuturile vecine:*

T_1 = tumoare cu diametrul sub 2 cm și fără aderențe

T_2 = tumoare cu diametrul între 2 și 5 cm, cu aderențe incomplete

T_3 = tumoare cu diametrul între 5 și 10 cm, cu piele „în coajă de portocală“ sau fixare la planul pectoral

T_4 = tumoare cu diametrul mai mare de 10 cm și fixată la planul toracic.

Adenopatia regională se apreciază astfel:

N_0 = fără adenopatie palpabilă
N_1 = adenopatie palpabilă, dar mobilă
N_2 = adenopatie fixă
N_3 = adenopatie supra- sau retroclaviculară sau edem de braț.

În privința metastazelor, absența acestora se notează cu M_0, iar prezența cu M. De pildă, o tumoare mamară malignă cu diametrul între 2 și 5 cm, cu adenopatie axilară palpabilă, dar mobilă și fără metastaze decelabile clinic și paraclinic, va fi notată conform „sistemului TNM" astfel: $T_1N_1M_0$.

Bibliografie selectivă

1. BATISSE M., SICARD S., SICARD A. — Tumeurs phyllodes du sein, *J. Chir. (Paris)*, 1966, *92*, 5, 485—497.
2. BUCUR MARIA — Atlas de mamografie, Edit. Dacia, Cluj-Napoca, 1977.
3. CALVET J. P. — Maladies chirurgicales des seins. În: „Nouveau précis de pathologie chirurgicale", vol. IV Masson et Cie, Paris, 1948, p. 465—547.
4. CANT E. L., SUNTH A. F. — Superstaging in Carcinoma of the Breast, *Bull. Soc. Int. Chir.*, 1975, *34*, 4, 250—251.
5. CHIRICUȚĂ I., BUCUR M. — Mamela secretantă, *Chirurgia (Buc.)*, 1970, *10*, 1, 7—13.
6. CHIRICUȚĂ I., BOLOGA S., BUCUR M. — Dificultățile diagnosticului clinic în cancerul mamar, *Clujul med.*, 1970, *42*, 4, 701—705.
7. CHIRICUȚĂ I., BOLOGA S., BUCUR M., MUNTEANU S. — Depistarea precoce în masă și aprecierea puseului evolutiv în cancerul de sîn prin termoviziune, *Oncol. și Radiol.*, 1971, *10*, 1, 57—62.
8. CHIRICUȚĂ I., BUCUR M., SIMU G., BOLOGA S. — Tumorile filode ale mamelei, *Chirurgia (Buc.)*, 1969, *18*, 6, 493—500.
9. CHIRICUȚĂ I., BOLBA GH. — Gravitatea cancerului de sîn pe plan mondial. În: „Cancerul sînului", Cluj-Napoca, 1978, p. 17—29.
10. CHIRICUȚĂ I., BOLBA GH. — Greșeli și dificultăți în diagnosticul clinic al cancerului mamar. În: „Cancerul sînului", Cluj-Napoca, 1978, p. 147—156.
11. CHIRICUȚĂ I., BOLBA GH. — Clasificarea în stadii clinice a tumorilor maligne ale sînului („Sistemul TNM"). În: „Cancerul sînului", Cluj-Napoca, 1978, p. 199—212.
12. DÊTRIE PH. — Pathologie de la glande mammaire. În: „Pathologie chirurgicale", ed. a II-a, Masson et Cie, Paris, 1975, p. 1 123—1 149.
13. * * * — Dicționarul medical, Edit. medicală, București, 1969.
14. DUBREUIL G. — Leçons d'embryologie humaine, cap. „Glandes mammaires", Vigot Frères, Paris, 1929, p. 298—299.
15. FORREST A. P. — Breast Cancer. Science and Surgery, *Bull. Soc. Int. Chir.*, 1975, *34*, 4, 224—226.
16. GALASKO CH. M. — The Role of Skeletal Scintigraphy in Detection of Metastatic Breast Cancer, *Wld J. Surg.*, 1977, *1*, 3, 295—298.
17. GAVRILIU D. — Semiologia chirurgicală a toracelui și glandei mamare. În: „Curs de mică chirurgie și semiologie chirurgicală", I.M.F., București, 1977, p. 118—135.
18. GEAVE E. N. și colab. — Screening for Breast Cancer, *Bull. Soc. Int. Chir.*, 1975, *34*, 4, 228—249.
19. GORIUS A. — Examen clinique du sein. În: „Pathologie chirurgicale", ed. a II-a, Masson et Cie, Paris, 1975, p. 1 117—1 123.
20. JOHANSEN C., BJURSTAM M. — Diagnostic, Methods in Breast Cancer, *Wld J. Surg.*, 1977, *1*, 3, 290—294.
21. LECÈNE P., LENORMANT CH. — Maladies chirurgicales de la glande mammaire. În: „Précis de pathologie chirurgicale", vol. III, Masson et Cie, Paris, 1957, p. 697—824.
22. LÉGER L. — Séméiologie chirurgicale, ed. a II-a, Masson et Cie, Paris, 1977.
23. MICLUȚIA M. — Radiodiagnosticul afecțiunilor mamare, Edit. medicală, București, 1973.
24. MIRCIOIU C. — Afecțiunile chirurgicale ale regiunii mamare și ale sînului. În: „Patologie chirurgicală", vol. IV, Edit. medicală, București, 1977, p. 561—635.

13. Semiologia bolilor chirurgicale ale abdomenului

13.1.

Generalități

Abdomenul este segmentul de trunchi cuprins între torace — de care este despărțit prin mușchiul diafragm, care-i alcătuiește peretele cranial — și bazin, cu care comunică larg prin intermediul excavației pelviene. Limitele exterioare ale acestei vaste regiuni, demarcată aparent de reliefurile osoase reprezentate de streașinele costale și de crestele iliace, nu corespund volumului real al cavității abdominale, denumită și „marea cavitate splanhnică“ (23), întrucît ea este mai întinsă atît cranial, datorită spațiului oferit prin boltirea diafragmului, cît și distal, datorită comunicării largi cu marele bazin. În ansamblu, abdomenul este structurat ca un *conținător* alcătuit din planuri moi, care se adaptează cu ușurință modificărilor de volum ale conținutului ce poate dobîndi uneori proporții apreciabile, atît ca urmare a unor stări fiziologice — cum este de pildă sarcina —, cît și a unor variate stări patologice (fig. 13.1.1).

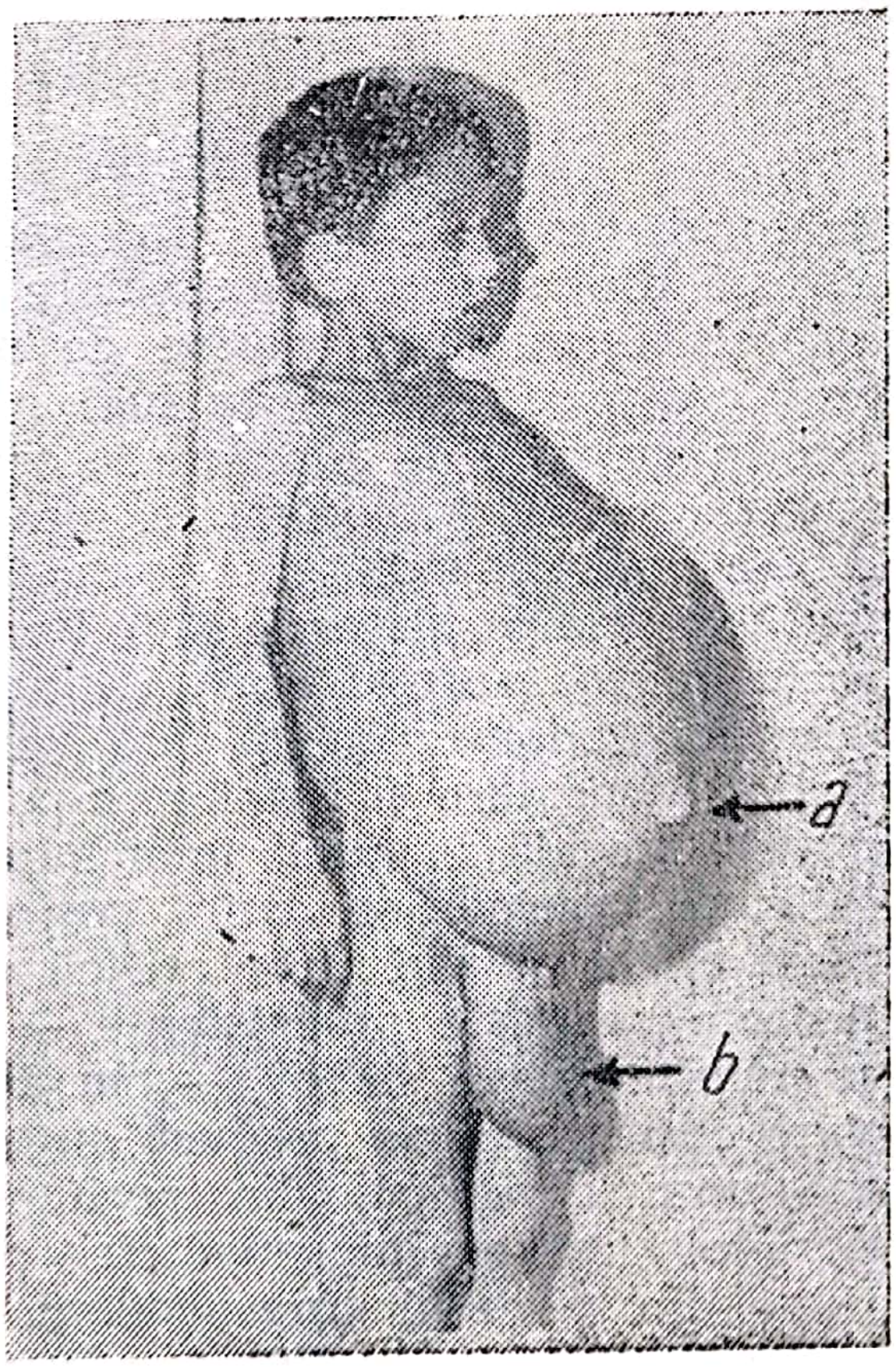

Fig. 13.1.1. — Distensie abdominală prin revărsat lichidian.
a — hernie ombilicală; *b* — hernie inghinoscrotală.

Conținutul cavității peritoneale este reprezentat în cea mai mare parte de aparatul digestiv și anexele sale situate intraperitoneal, de aparatul urogenital și alte formațiuni anatomice (23) situate retroperitoneal. Numeroasele afecțiuni ale viscerelor conținute și importanța lor pentru totul unitar care este organismul, ca și reactivitatea cu profunde implicații a seroasei peritoneale conferă abdomenului, în ansamblul său, un interes chirurgical cu totul deosebit.

13.2.

Semiologia bolilor chirurgicale ale pereţilor abdominali

Peretele abdominal conţinătorul) este format în mare măsură din structuri musculare şi dispozitive mecanice pasive de natură conjunctivă, care au luat naştere în procesul de adaptare la ortostatism şi la ortolocomoţie, proces care a antrenat şi o serie de modificări topografice viscerale (20). Rezistenţa în mod normal egală a tuturor pereţilor abdomenului în faţa solicitărilor musculare şi fiziologice poate deveni inegală în cazul unor suprasolicitări, creîndu-se astfel posibilitatea ca la nivelul unor orificii sau traiecte parietale preexistente — aşa-numite „zone slabe" —, în anumite condiţii, să se producă angajarea unui diverticul din peritoneul parietal anterior, împreună cu o porţiune din viscerul corespondent. Se creează astfel una dintre cele mai curente forme de suferinţă a peretelui abdominal — hernia —, care, prin procentul ce-i revine în cadrul patologiei chirurgicale, este una dintre cele mai frecvente boli.

În raport cu momentul în care se constată prezenţa herniei, se deosebesc: **hernia congenitală** — aparentă îndată după naştere, cu sau fără caractere particulare de hernie embrionară sau fetală — şi **hernia dobîndită** — suferinţă care se manifestă mai tîrziu, chiar la vîrsta adultă, datorită faptului că deficitul parietal a fost compensat pînă la intervenţia unui factor determinant (cel mai adesea efortul) (10). În expunere, ţinînd seama de frecvenţă, vom trata mai întîi herniile dobîndite.

13.2.1.

Herniile dobîndite

Potrivit conceptului de mai sus, hernia este expresia angajării, cu tendinţă la progresiunea transparietală, a seroasei peritoneale împreună cu un conţinut visceral — cel mai adesea epiploon sau intestin subţire — printr-un orificiu sau traiect preformat.

Ţinînd seama de aceste elemente definitorii, apare ca necorespunzătoare folosirea termenului de „hernie" pentru a desemna orice leziune caracterizată prin protruzia unui organ sau ţesut, după cum acest termen este numai parţial corespunzător pentru desemnarea unor leziuni ce privesc un anumit stadiu al dezvoltării ontogenetice — cum este hernia embrionară sau fetală sau protruzia unui organ extraperitoneal.

Indiferent de situarea topografică a unei hernii adevărate, caracterele clinice generale şi modul de manifestare a acestora sînt asemănătoare atît în forma simplă, cît şi în cea complicată a bolii.

Simptomatologia este explicată şi rezidă în modalitatea de formare, ca și în stadialitatea evolutivă a leziunii, motiv pentru care va fi expusă în continuare, urmînd ca anumite manifestări particulare, definitorii pentru o formă sau alta, să fie amintite în paragrafele respective.

13.2.1.1.
Herniile simple și herniile complicate

Punctul herniar este faza incipientă a leziunii, în care, la nivelul profund al dehiscenței parietale, începe să se angajeze seroasa parietală sub forma unei depresiuni diverticulare (fig. 13.2.1).

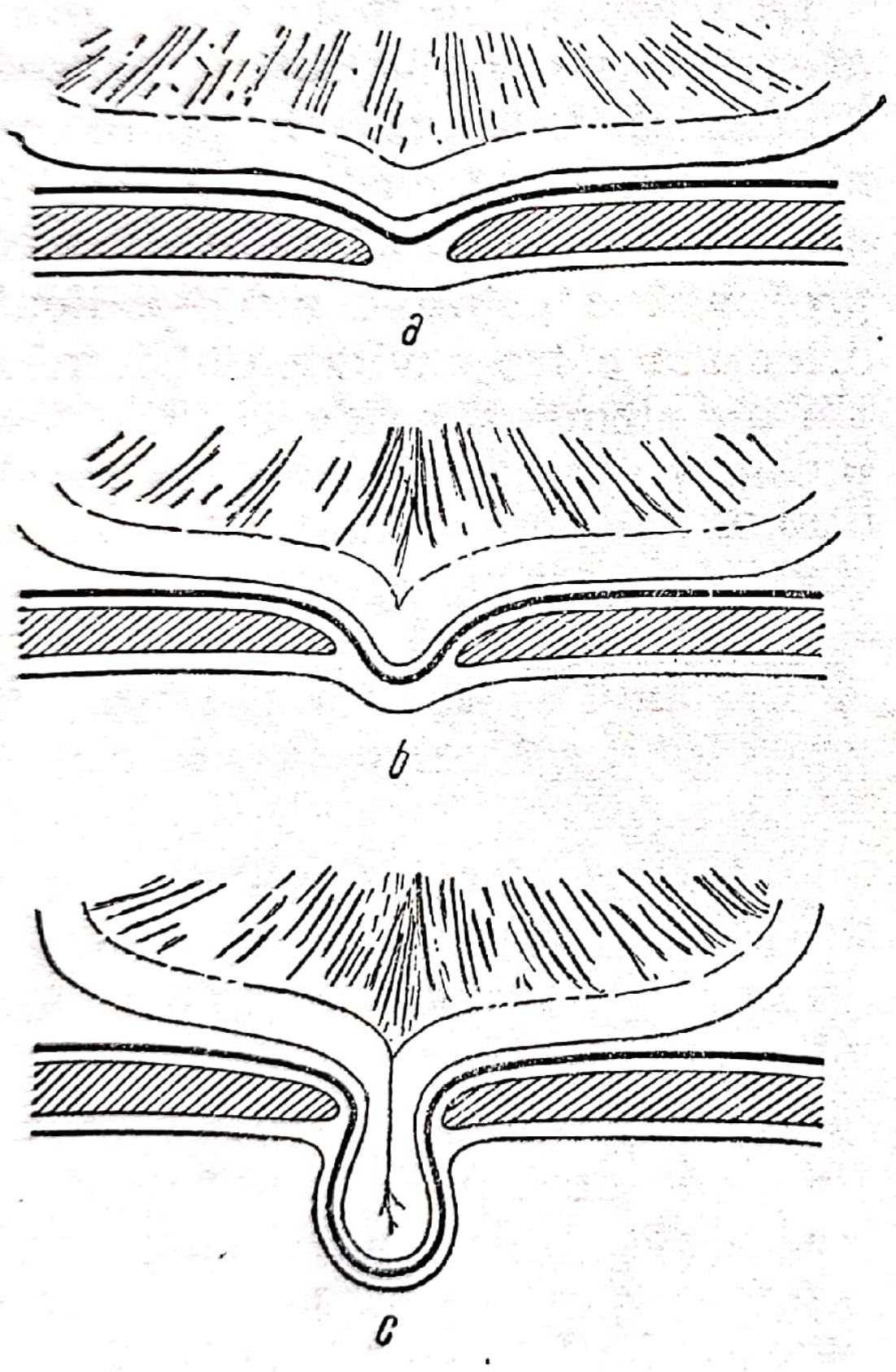

Fig. 13.2.1. — Formarea herniei.
a — punct herniar; *b* — hernie interstițială; *c* — hernie completă.

Manifestarea clinică a bolii în această fază este numai subiectivă și rezidă în dureri de intensitate moderată, corespunzînd momentelor în care se angajează un conținut în zona depresionară. Numai dacă punctul herniar are o dimensiune mai mare, degetul examinatorului poate repera, la locul dureros acuzat de bolnav, limitele dehiscenței parietale.

Hernia interstițială este faza următoare, în care depresiunea seroasă s-a adîncit, devenind un adevărat diverticul mai profund care se angajează între planurile musculoaponevrotice, cu tendința de a ajunge subtegumentar. Este faza în care seroasa parietală se transformă într-un sac herniar cu conținut visceral, astfel încît elementele clinice devin nete. Durerea este practic permanentă și variabilă ca intensitate în funcție de dimensiunea orificiului de angajare. Cu cît acesta este mai mic, elementul anatomic conținut va fi mai traumatizat și ca atare durerea va fi mai supărătoare. Palpatoriu, tumoarea formată de hernie este bine perceptibilă, reductibilă la decubit sau la presiune, reproducîndu-se la efort.

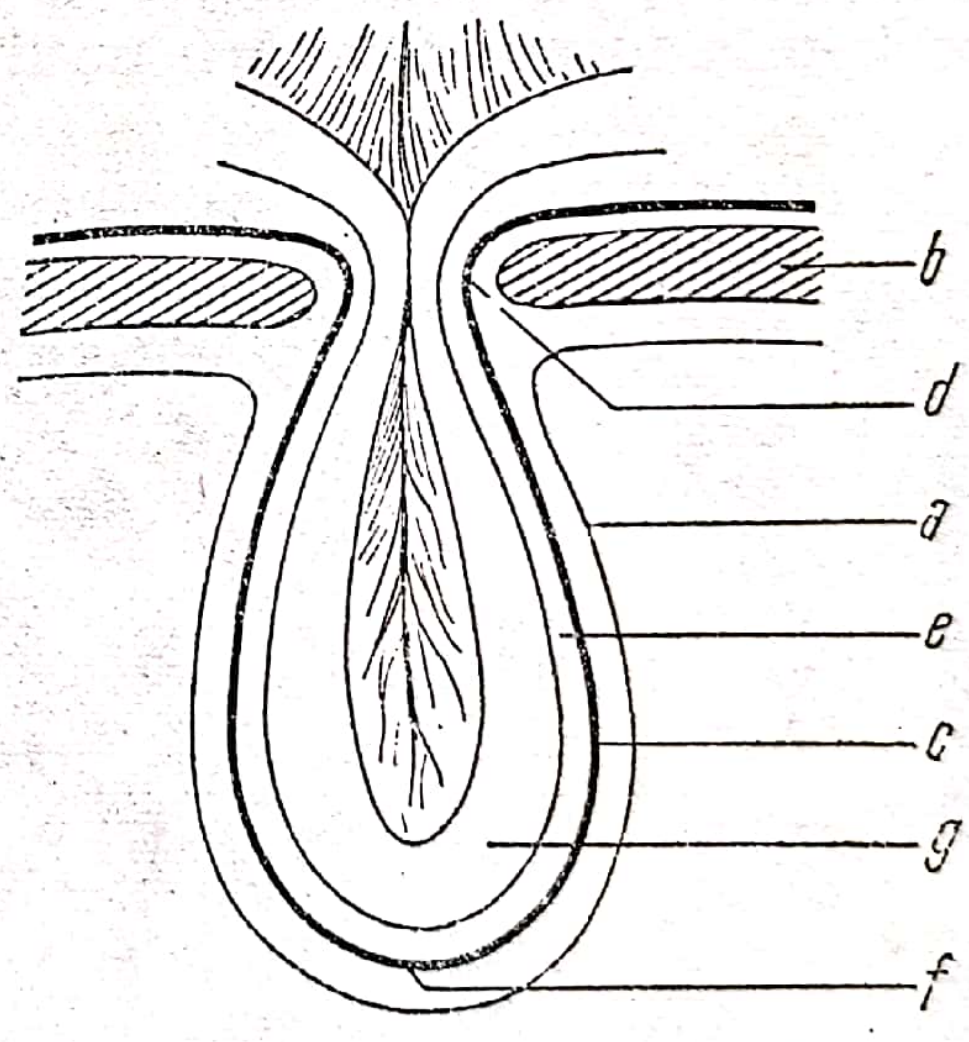

Fig. 13.2.2. — Hernie completă: sacul herniar.
a — tegument; *b* — perete muscular; *c* — seroasa parietală (sacul); *d* — gîtul sacului; *e* — corpul sacului; *f* — fundul sacului; *g* — conținutul sacului.

Hernia completă se constituie în momentul în care seroasa parietală devine un adevărat sac ce proemină sub tegument. Leziunea este denumită și „bubunocel“. Sacul herniar prezintă la orificiul intern al zonei herniare o porțiune mai îngustă, care constituie gîtul sacului, urmînd corpul acestuia, alcătuit dintr-o cavitate unică sau multiplă, cloazonată, și un fund, corespunzînd zonei tegumentare de contact (fig. 13.2.2). *În această fază evolutivă, hernia prezintă întregul tablou simptomatologic.*

Diagnosticul herniilor este de obicei ușor de stabilit, atît în faza necomplicată, cît și în cea complicată, datorită superficialității leziunii și semnelor caracteristice cel mai adesea lesne de interpretat.

Ceea ce-l determină pe bolnav să se prezinte la examenul medical este în primul rînd durerea, totodată semnalînd și prezența unei formațiuni tumorale, adesea cu caracter tranzitoriu, pe care singur a descoperit-o în urma efectuării unui efort.

Examenul obiectiv se execută inițial pe bolnavul în ortostatism, poziție în care se poate observa formațiunea tumorală în volumul său obișnuit, dar care crește la orice efort ce mărește presiunea intraabdominală. Examenul se face apoi în decubit, poziție în care în mod obișnuit, dacă hernia este necomplicată, tumoarea se reduce spontan.

În funcție de stadiul evolutiv și de sediul herniei, *forma tumorii* reprezentate de sacul herniar și de conținutul său poate fi rotundă — așa cum este de obicei în hernia ombilicală (fig. 13.2.3) — sau alungită — ca în hernia inghinală (fig. 13.2.4).

La palpare, formațiunea herniară are o *consistență elastică,* ce se accentuează la efort. Se poate recunoaște un caracter esențial al herniei, și anume *continuitatea sa către profunzime* printr-o zonă pediculară orientată către cavitatea abdominală. Un alt element caracteristic este *impulsia* pe care tumoarea o prezintă

Fig. 13.2.3. — Hernie ombilicală.



Fig. 13.2.4. — Hernie inghinală.

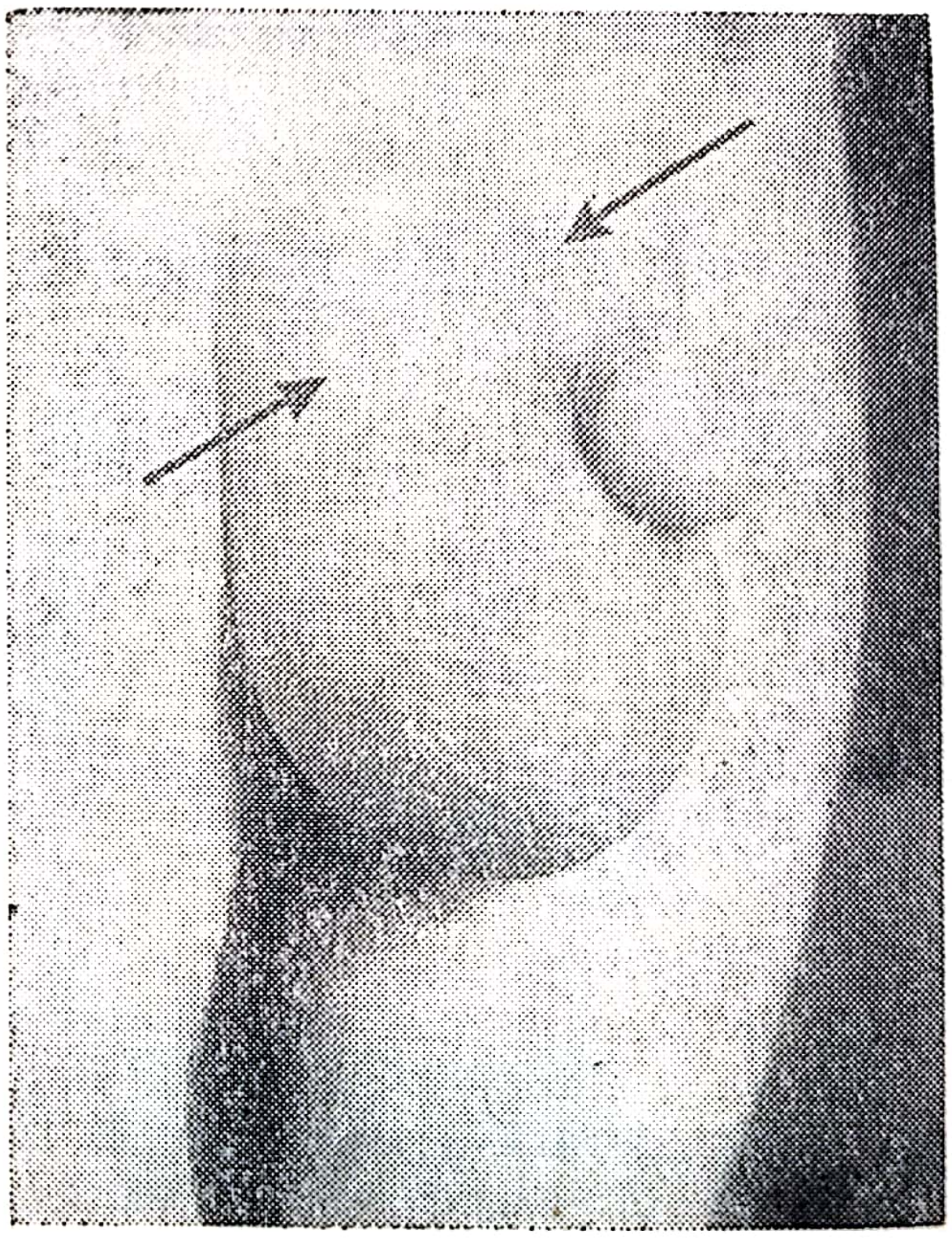

la orice efort brusc, percepută lesne de mîna examinatorului sub forma unui mic şoc.

Un al treilea element caracteristic este *reductibilitatea* herniei, care se poate realiza spontan la decubit sau consecutiv unei uşoare presiuni exercitate dinainte-înapoi, în axul sacului herniar. În anumite forme de hernii complicate, unul sau mai multe dintre aceste elemente caracteristice pot lipsi. Reducerea spontană a herniei se face cu uşurinţă şi fără să se însoţească de fenomene deosebite; senzaţia de jenă sau de apăsare, simţită de bolnav atît timp cît hernia este în protruzie, dispare instantaneu la reducere.

Reducerea activă a herniei se însoţeşte, în cazul în care conţinutul este intestinal, de un zgomot caracteristic de gîlgîit. Dacă conţinutul este format din epiploon, acest zgomot lipseşte.

După efectuarea reducerii, examinatorul poate explora, cu ajutorul unui deget, dimensiunile inelului herniar; cu această ocazie, dacă bolnavul tuşeşte, degetul percepe impulsia intestinului, care tinde să se angajeze din nou în traiectul herniar.

Prin percuţia herniei, în cazul conţinutului intestinal, se percepe o sonoritate caracteristică, iar în cazul unui conţinut epiploic — matitate.

Din punct de vedere subiectiv, hernia este mai mult sau mai puţin bine suportată atîta vreme cît volumul său nu permite angajarea unui segment visceral prea mare, întrucît, cu cît tracţiunea asupra mezourilor este mai accentuată, hernia este mai dureroasă. În general, durerea este mai intensă, mai supărătoare, dacă inelul herniar prin care se angajează hernia este mic — reprezentînd un element compresiv pentru conţinutul sacului herniar — şi este mai slabă atunci cînd inelul se lărgeşte. În cazul **herniilor complicate,** acest tablou clinic se modifică fundamental.

Ireductibilitatea herniei este o complicaţie care urmează unor cauze variate şi care se instalează treptat. În această situaţie conţinutul herniar devine tot mai greu reductibil, pentru ca în cele din urmă să nu mai poată fi redus deloc. *Din acest cadru se exclude complicaţia acută — strangularea —, deşi manifestarea sa iniţială este tot ireductibilitatea herniei.*

Hernia încarcerată este o complicaţie care survine îndeosebi la bolnavi vechi purtători de hernie şi, mai ales, la cei care poartă bandaj de contenţie. Perniţa acestui bandaj, menită să menţină (fig. 13.2.5) reducerea herniei, reprezintă în acelaşi timp un permanent factor iritativ, care favorizează şi în cele din ur-

Fig. 13.2.5. — Bandajul herniar — cauză de încarcerare.

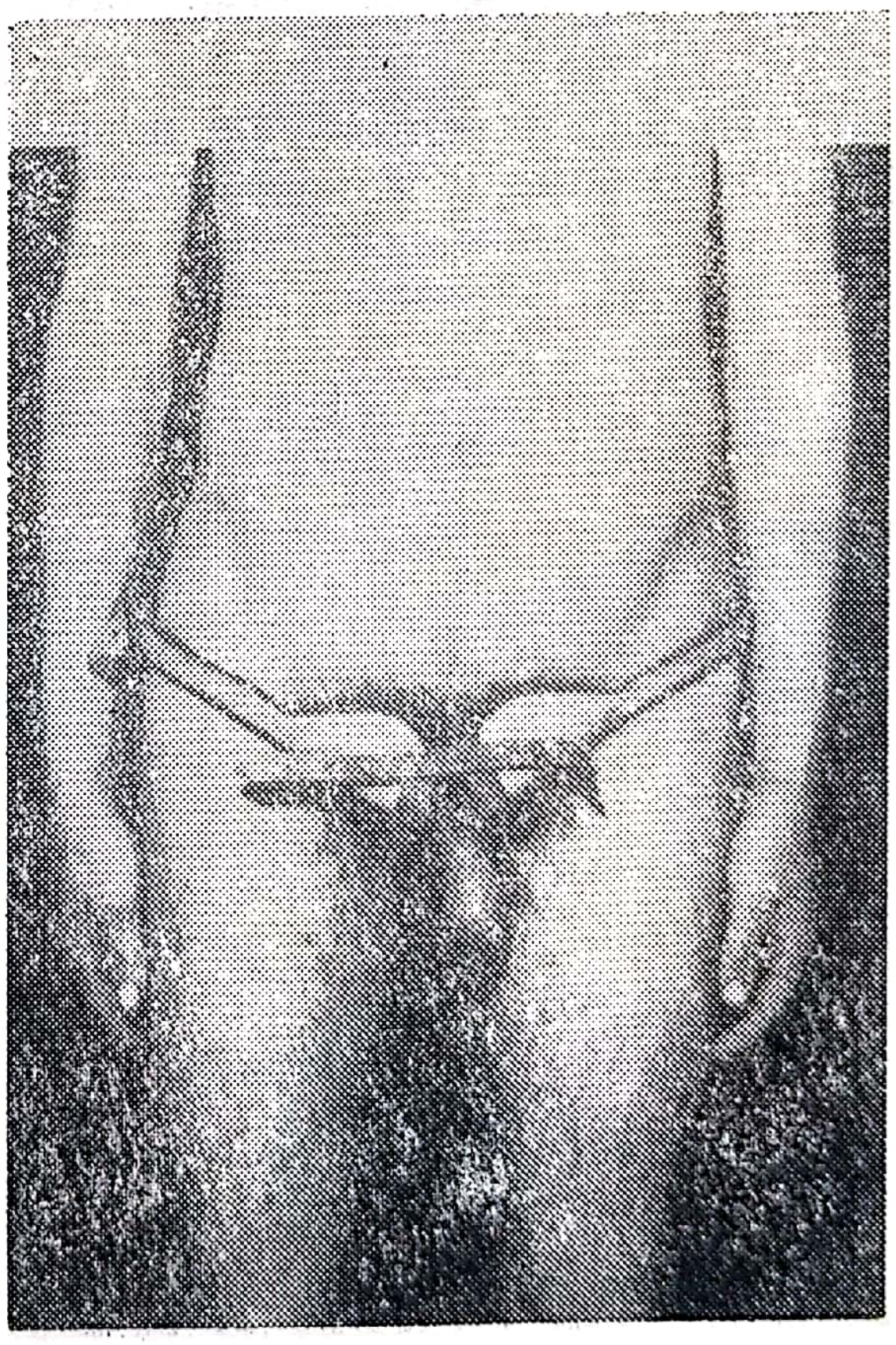

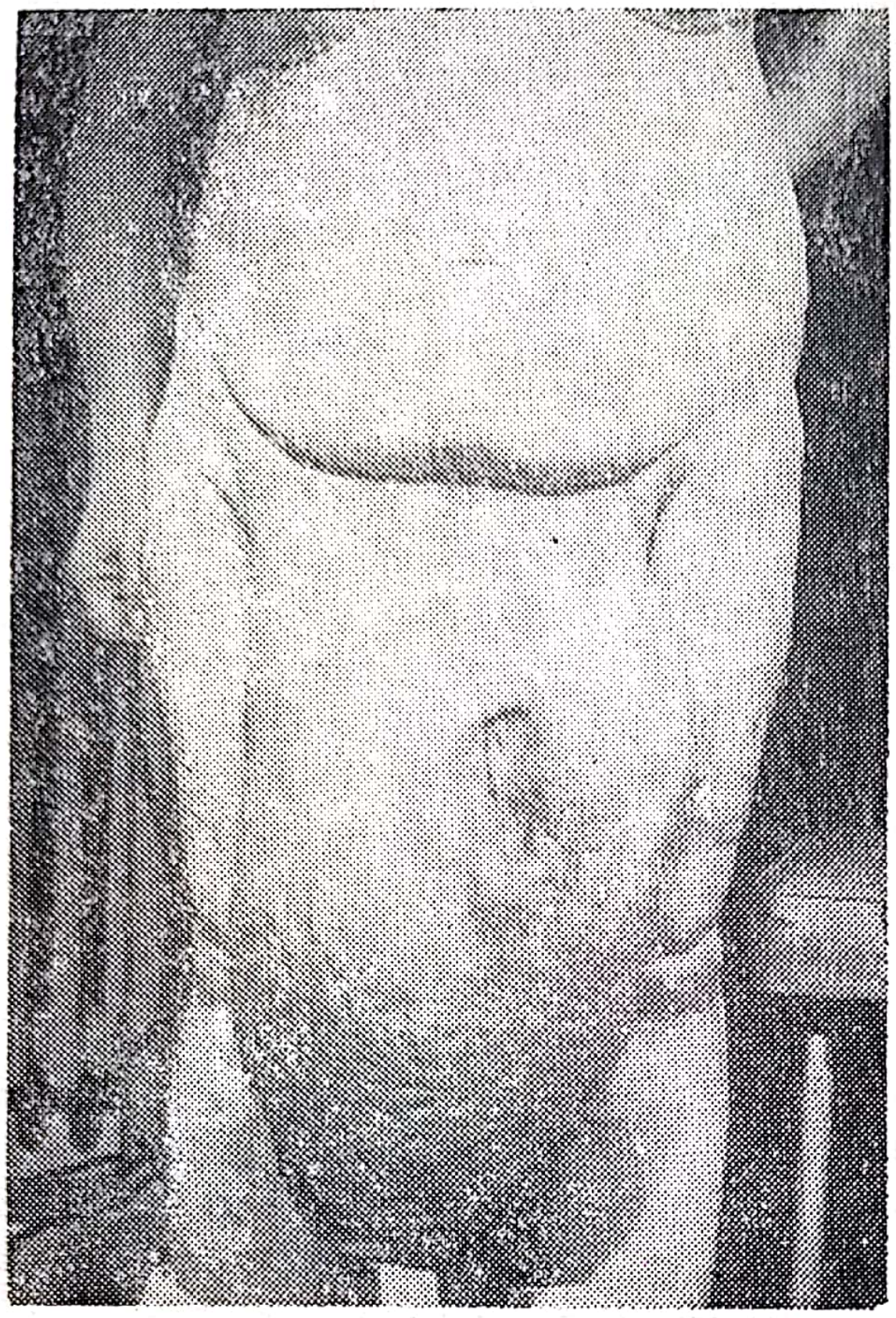

Fig. 13.2.6. — Hernie inghinoscrotală cu „pierderea dreptului de domiciliu".

mă determină formarea de aderențe între conținătorul și conținutul herniar, care, treptat, împiedică reducerea herniei. Această situație este favorizată și de presiunea excentrică ce se exercită asupra conținutului pilotei bandajului, care duce la lărgirea inelului herniar și angajarea periferică a sacului și conținutului său.

Fig. 13.2.7. — Hernie inghinovulvară bilaterală.

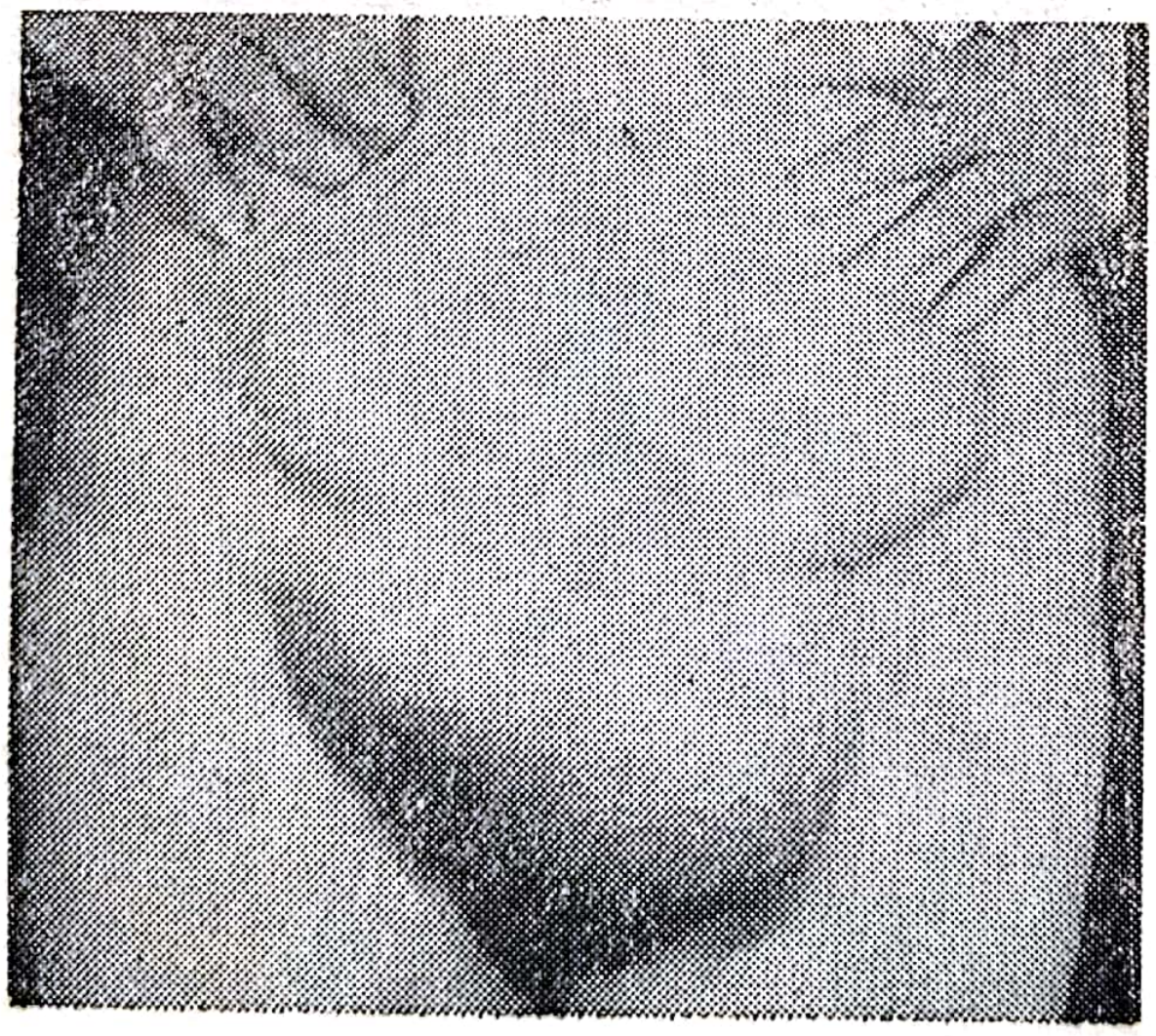

În general, o astfel de hernie complicată, dacă nu prezintă o simptomatologie evidentă, deși poate deveni mai supărătoare, este grevată în schimb de riscul major al strangulării, indiferent pe ce tip de hernie ar surveni această complicație (12).

Hernia cu „pierderea dreptului de domiciliu" este o complicație rară astăzi, dar nu excepțională. Este vorba întotdeauna de o hernie veche la care s-a format un inel herniar foarte larg, care permite ieșirea treptată a unui volum important din conținutul abdominal, în special anse de intestin subțire. O astfel de complicație — mai caracteristică pentru hernia inghinoscrotală la bărbat (fig. 13.2.6) — se poate întîlni și la femeie, în special în varietatea de hernie inghinovulvară (fig. 13.2.7). Într-o astfel de complicație herniară, *examenul radiologic intestinal baritat* (fig. 13.2.8) obiectivează angajarea ileală în sacul herniar, care debordează mult linia de demarcație dintre regiunile abdominală și femurală.

Strangularea herniei reprezintă contenția bruscă și permanentă a conținutului herniar în conținătorul său, obstacolul reducerii fiind cel mai adesea creat la nivelul gîtului sacului, deci la nivelul inelului herniar.

Complicația poate surveni pe orice tip de hernie (12), dar anumite varietăți — și în special hernia femurală — se strangulează mai frecvent.

Pentru ca această complicație să se declanșeze, trebuie să se producă un dezechilibru între volumul conținătorului și cel al conținutului, astfel încît acesta din urmă să nu se mai poată reintegra spontan în cavitatea



Fig. 13.2.8. — Hernie inghinovulvară: examenul baritat vizualizează ansele intestinale conținute în sac.

abdominală, inelul herniar devenind brusc insuficient pentru a permite această reintegrare.

Mecanismul strangulării (fig. 13.2.9) este desigur diferit, intervenind fie factori ce influențează negativ consistența și în speță supletea orificiului herniar, care în anumite condiții poate face oficiul unui pinten, fie, mai ales, factori ce determină distensia bruscă lichidiană sau gazoasă a ansei intestinale conținute (10) (12). Marea majoritate a strangulărilor, indiferent de varietatea topografică a leziunii, survin pe enterocele (gr. *enteron* = intestin + *kele* = hernie) și, din acest punct de vedere, factorul vascular este desigur favorizant în privința participării la distensie. Orice obstacol în calea întoarcerii venoase din mezenterul conținut în sacul herniar, obstacol aparent minor, situat la nivelul inelului herniar, devine punctul de plecare al cercului vicios. Din cauza obstacolului constituit de extravazarea intraluminală, creșterea cantitativă a conținutului ansei herniate, crearea leziunilor ischemice prin distensie, care totodată accentuează presiunea la nivelul gîtului sacului, apar leziuni ischemice ale ansei conținute. În ansamblu, se produce „*ocluzia intestinală prin strangulare*“ — sindrom clinic ce va fi discutat în capitolul ce tratează semiologia bolilor intestinului subțire.

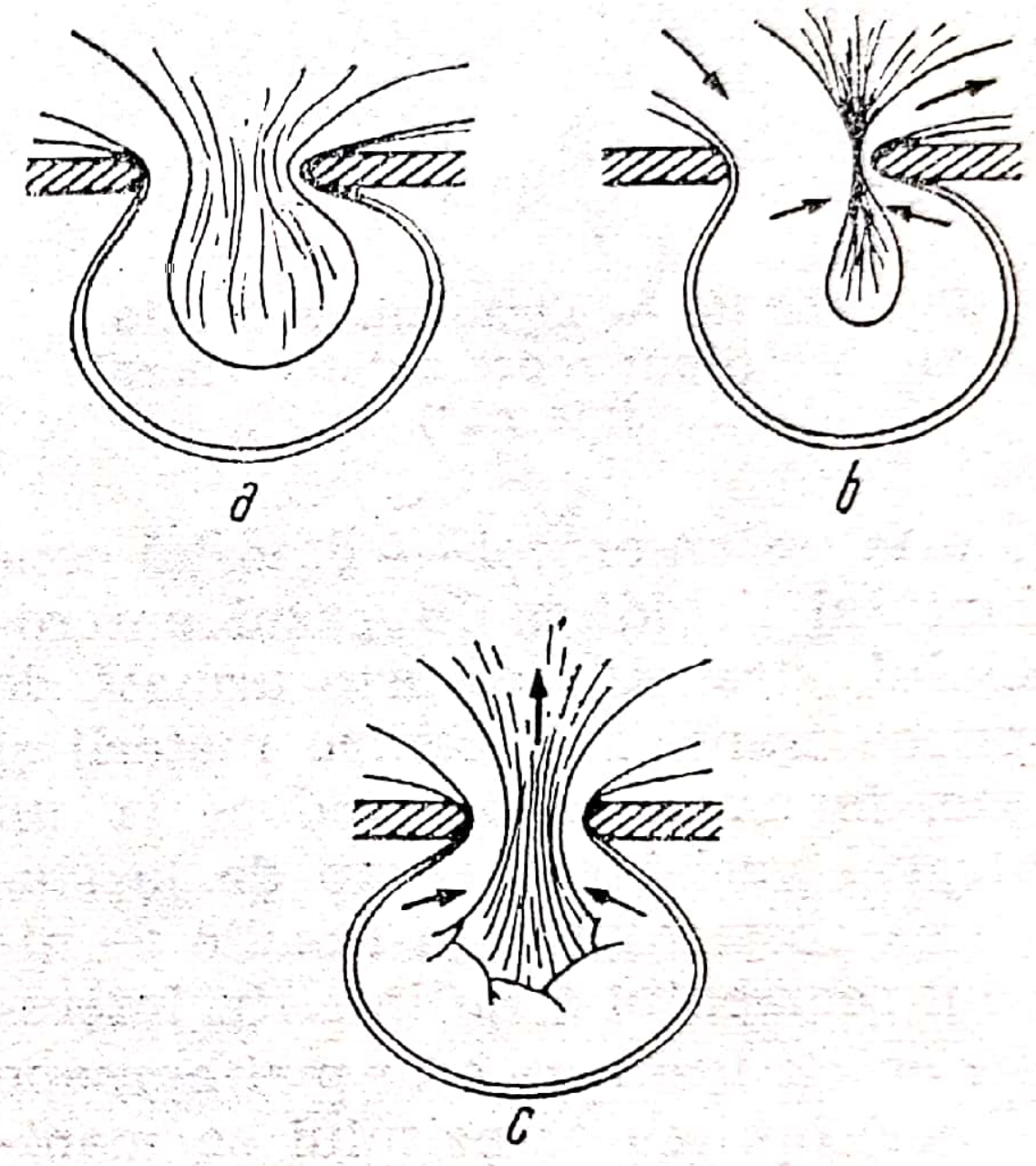

Fig. 13.2.9. — Strangularea herniei.
a — pintenul inelului herniar; *b* — strangularea intestinală; *c* — mezoul ansei strangulate.

Simptomatologie. Clinic debutul acestei complicații majore a herniei este brusc, de obicei în urma unui efort de tuse sau strănut. Strangularea determină o durere violentă localizată la nivelul zonei de hernie și care iradiază către abdomen, datorită interesării mezenterice. În mod reflex, bolnavul acuză senzația de greață și, uneori, are precoce vărsături.

Obiectiv, se constată accentuarea tumorii herniare, care devine de con-

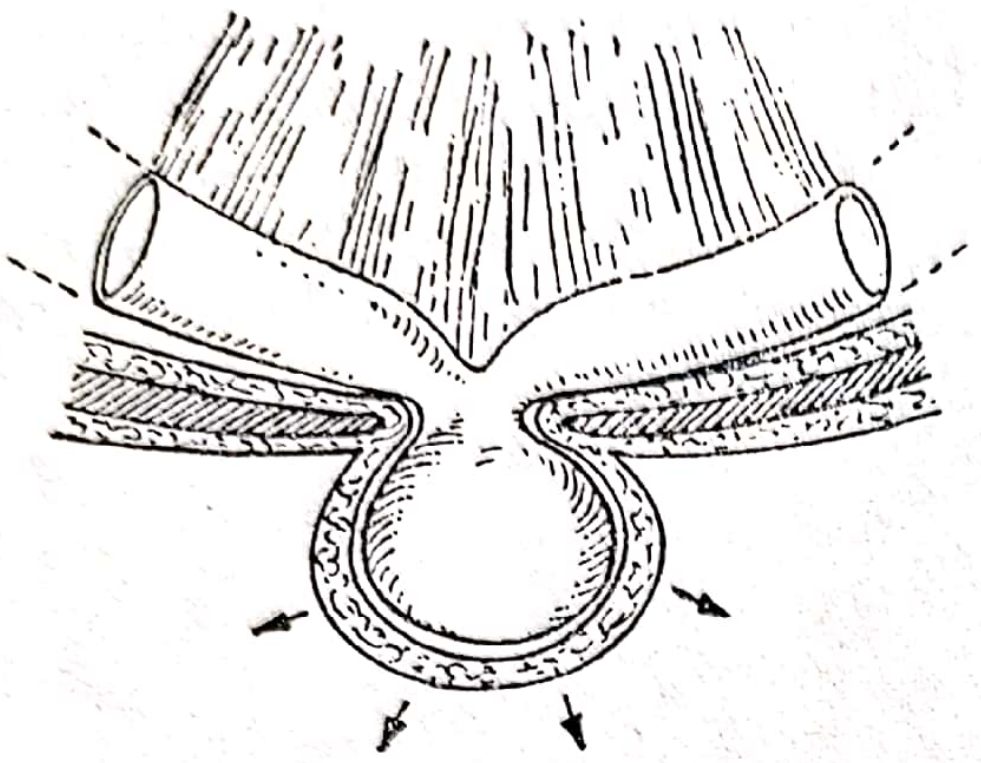

Fig. 13.2.10. — Strangulare herniară parțială (tipul reprezentativ „hernia internă“).

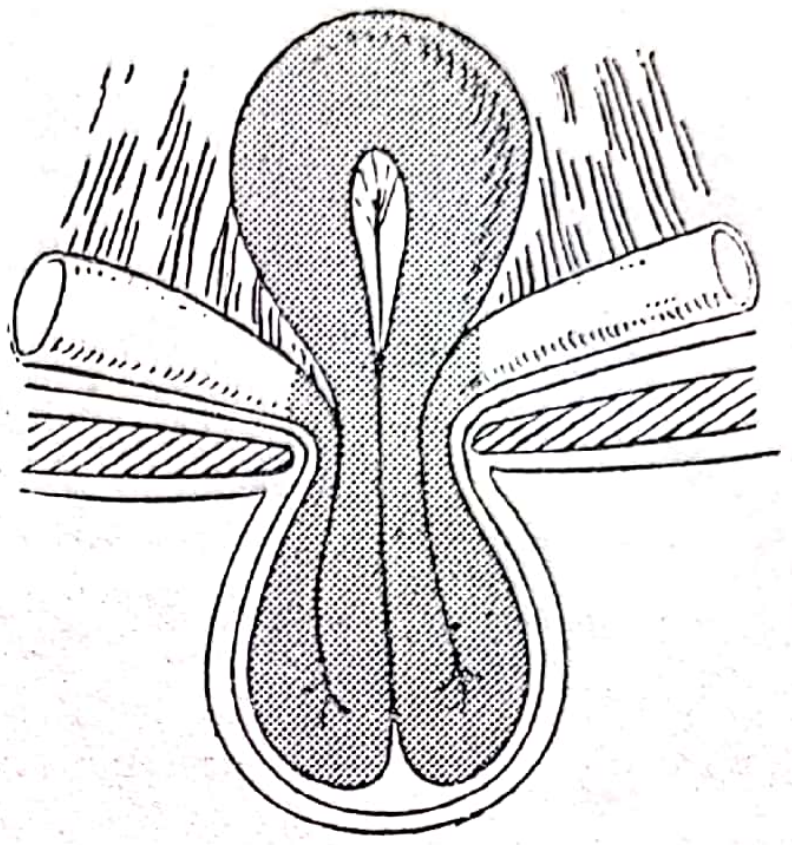

Fig. 13.2.11. — Strangulare herniară retrogradă sau „în W“.

sistență fermă, elastică, dureroasă spontan și la palpare, mai ales către pediculului său. Totodată își pierde elementele caracteristice, devenind ireductibilă și neexpansibilă. La percuție, se percepe matitate — chiar dacă este un enterocel — datorită conținutului lichidian. În cazul enterocelului, strangularea este urmată de oprirea tranzitului pentru materii și gaze, fenomen ce se produce la un interval variabil de timp de la stabilirea obstacolului, în funcție de nivelul segmentului de intestin interesat: cu cît leziunea este mai aproape de cec, oprirea tranzitului se manifestă mai timpuriu.

Tabloul clinic al strangulării herniare este variabil în funcție atît de natura conținutului, cît și de gradul compresiunii acestuia. În general, strangularea unui conținut epiploic este mai puțin zgomotoasă clinic, dar tot atît de gravă în consecințe, dacă nu este recunoscută la vreme. De asemenea, dacă conținutul este mixt — entero-epiplocel —, prezența componentei epiploice atenuează într-o oarecare măsură efectele strangulării asupra intestinului, preluînd o parte a efectului compresiv (10). De asemenea, dacă procesul de strangulare afectează numai o porțiune a circumferinței ansei de intestin conținute (fig. 13.2.10) — așa cum se întîmplă de obicei în herniile denumite „interne“ —, simptomatologia poate fi mai ștearsă.

Dimpotrivă, tabloul clinic este deosebit de zgomotos și semnele de suferință a intestinului strangulat sînt majore atunci cînd leziunea este mai complexă, sacul herniar cuprinzînd 2 anse de intestin, între care este situată o a 3-a, care se găsește în poziție intraabdominală și care suportă efectul maxim al strangulării. O astfel de complicație este denumită strangulare „retrogradă“ sau „în W“ (fig. 13.2.11) și se manifestă prin reacție peritoneală caracteristică timpurie (vezi 13.2.3.2 — „Plăgile pereților abdominali“, paragraful „Sindromul peritoneal“).

În afara simptomatologiei comune oricăror forme necomplicate sau complicate ale fenomenului herniar, există și unele semne caracteristice, pendinte de localizarea leziunii.

13.2.1.2.

Herniile peretelui ventral

Din punct de vedere topografic, peretele ventral al abdomenului cuprinde regiunea sterno-costo-pubiană, care include și regiunea ombilicală. În afara planurilor de înveliș, structura esențială a acestei regiuni este alcătuită de mușchii drepți abdominali, care sînt înveliți de teaca apronevrotică comună pe care o formează aponevrozele de inserție a mușchilor lați ai abdomenului, aponevroze ale căror zone se încrucișează pe axul median, formînd „linia albă“ (fig. 13.2.12). Lățimea acestui rafeu tendinos este de circa 5—6 mm în porțiunea sa cranială juxtaxifoidiană și se lărgește treptat, pentru ca în apropierea ombilicului să atingă 20—22 mm; apoi se strîmtează din nou, astfel încît la partea sa terminală, suprapubian, devine un simplu interstițiu aponevrotic liniar (23).

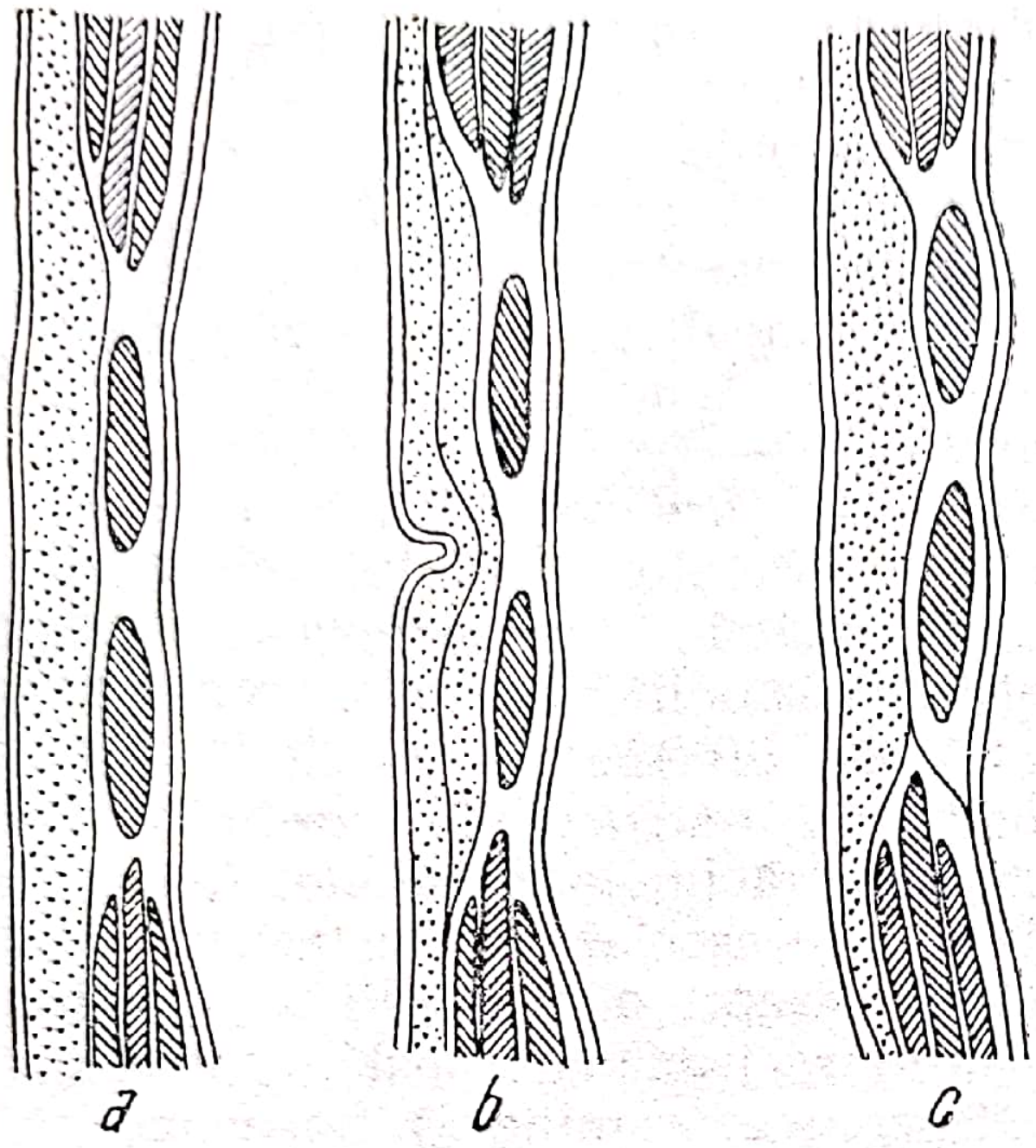

Fig. 13.2.12. — Peretele ventral al abdomenului: linia albă (pe secțiune transversală).

a — la nivel supraombilical; *b* — la nivel ombilical; *c* — la nivel subombilical.

Încrucișarea fasciculelor tendinoase care alcătuiesc structura liniei albe respectă, mai ales în regiunea supraombilicală, un număr de orificii prin care drumuiesc vase sanguine, sau filete nervoase, sau se angajează grăsime properitoneală — orificii care favorizează producerea unor hernii specifice.

Regiunea ombilicală, prin prezența cicatricei respective, reprezintă de asemenea o zonă slabă a peretelui ventral.

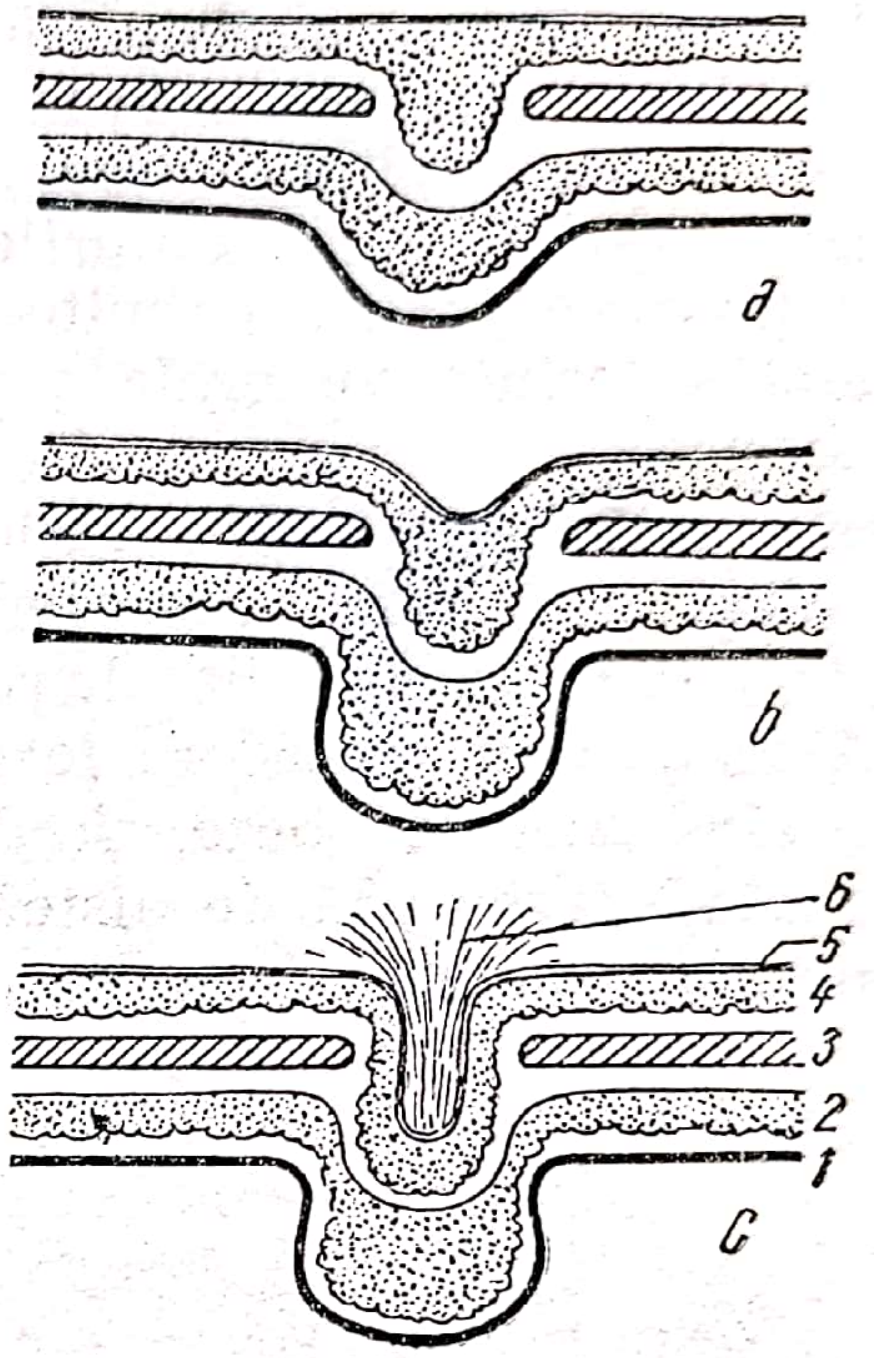

Fig. 13.2.13. — Hernie a liniei albe.

a — lipom subperitoneal; *b* — lipom subperitoneal cu diverticul seros; *c* — epiplocel: *1* — piele; *2* — țesut celular subcutanat; *3* — linia albă; *4* — grăsime subperitoneală; *5* — peritoneu; *6* — epiploon.

Hernia liniei albe (fig. 13.2.13) se produce în special în segmentul epigastric xifoombilical, unde aceasta este mai lată și străbătută de orificii prin care trec vasele și nervii ultimelor 5 spații intercostale (10), orificii situate pe marginea medială a mușchiului drept. Prin aceste orificii se poate angaja țesut grăsos properitoneal, constituindu-se lipomul subaponevrotic, care, treptat, antrenează un diverticul seros și cu timpul se formează un epiplocel.

Hernia liniei albe își are cel mai adesea sediul situat epigastric și mai rar juxta- sau subombilical. În general, dat fiind circumferința redusă a inelului herniar, și conținutul este redus, alcătuit aproape în exclusivitate din epiploon. Dar din același motiv, odată conținutul angajat, hernia devine rapid ireductibilă și prin aceasta foarte supărătoare. Dimensiunile inițiale ale herniei fac ca adesea aceasta să nu poată fi identificată, mai ales la persoanele cu țesut adipos subcutanat abundent, astfel încît durerile pe care le produce pot fi atribuite eronat unei suferințe viscerale și mai ales gastrice.

Hernia ombilicală este o varietate topografică mai rară, reprezentînd circa 6% din localizările herniare (12). Afectează cu precădere femeile, și mai ales pe cele obeze, producerea sa fiind favorizată de distensiile abdominale repetate și de supraîncărcarea grasă a țesuturilor — ambele determinînd relaxarea inelului ombilical, la nivelul căruia se formează hernia.

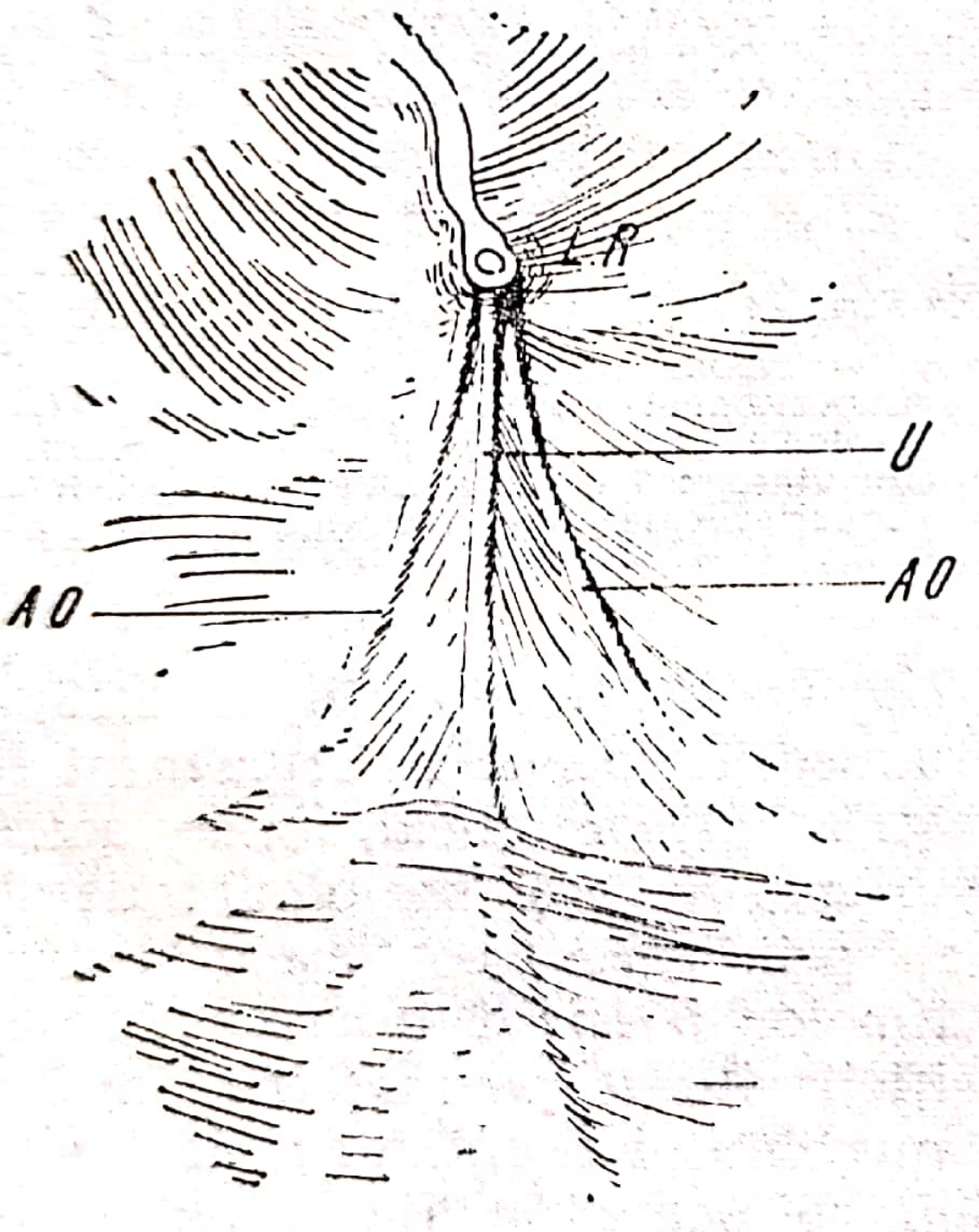

Fig. 13.2.14. — Structura regiunii ombilicale la adult (*după Testut-Jacob*).
AO — cordonul arterei ombilicale; *U* — uraca; *LR* — ligamentul rotund.

Inelul ombilical reprezintă o structură fibroasă în continuitatea liniei albe, al cărei orificiu este obturat ventral de cicatricea cutanată, iar dorsal este practic căptușit cranial de ligamentul rotund, vestigiul venei ombilicale care se inserează pe marginile sale laterale, iar distal, de cordoanele fibroase ale uracei și arterelor ombilicale, care se fixează pe marginea sa inferioară (fig. 13.2.14). Înapoia acestor structuri, țesutul subperitoneal se orientează pentru a forma o lamă transversală aponevrotică — fascia ombilicală (Richet) —, care participă la colmatarea orificiului inelului ombilical, astfel încît în mod normal acesta rezistă presiunii intraabdominale (26).

Dacă survine distensia inelului ombilical, structurile amintite se depărtează unele de altele, fenomen la care se asociază și diastazisul mușchilor drepți abdominali în porțiunea lor juxtaombilicală, astfel încît regiunea rămîne să fie acoperită, în zona centrală a inelului, numai de seroasa peritoneală și de piele.

Corespunzător proiecției viscerale, conținutul sacului herniei ombilicale este mai totdeauna alcătuit din epiploon și mai rar din colonul transvers.

Clinic, epiplocelul ombilical se manifestă prin senzația de greutate în regiunea ombilicală, dureri iradiate abdominal și, adesea, prin senzația de greață datorată tracțiunilor ce se exercită asupra conținutului herniar.

Cînd hernia este de dimensiuni mici și conținutul său poate fi redus, cu vîrful degetului se poate simți orificiul herniar; în herniile mari, cicatricea ombilicală este complet deplasată, inelul este larg, cu marginile ușor palpabile, cu conținut sub tensiune, adesea tegumentul acoperitor fiind aproape translucid (vezi fig. 13.2.3). Herniile mari și mai ales cele voluminoase se încarcerează cu uşurinţă, datorită frecării repetate a conţinutului herniar de marginile inelului fibros; în cele din urmă survine strangularea.

13.2.1.3.
Herniile pereţilor laterali

Pereţii laterali ai abdomenului cuprind spaţiile dintre marginile laterale ale muşchilor drepţi abdominali şi marginile laterale ale muşchilor spinali, alcătuind regiunile costoiliacă şi inghinoabdominală.

Regiunea costoiliacă, în afara planurilor de înveliş, are o structură predominant musculară, cuprinzînd muşchii largi ai abdomenului şi în partea dorsală muşchii marele dorsal şi micul dinţat posterior şi inferior.

Regiunea inghinoabdominală este alcătuită predominant din structuri fibroase care, datorită ortostatismului şi ortolocomoţiei, au căpătat o dezvoltare deosebită (19) (20), formînd canalul sau mai corect traiectul inghinal care adăposteşte cordonul spermatic la bărbat şi ligamentul rotund la femeie.

Hernia liniei Spiegel (Adriaan Van den Spiegel — Spigelius) este denumită şi „hernia şanţului lateral abdominal" (şanţul format de marginea laterală a tecii dreptului) sau „laparocel". Se produce în zona de întretăiere a liniei Spiegel — linie curbă ce se întinde de la rebordul costal (vîrful C_9) la pubis, după cum se face trecerea de la structura musculară la cea aponevrotică a muşchiului transvers al abdomenului — cu arcada Douglas, care reprezintă zona distală a foiţei dorsale a tecii muşchilor drepţi abdominali. Leziunea este descrisă în secolul al XVII-lea de către anatomistul flamand Van den Spiegel — Spigelius, profesor la Facultatea din Padova (13).

Proiecţia parietală a acestei zone herniare s-ar situa aproximativ la locul de întretăiere a şanţului lateral al abdomenului cu o linie spinoombilicală (fig. 13.2.15). Hernia, care este de dimensiuni variabile, dar totdeauna o hernie interstiţială, întrucît nu depăşeşte planul muşchiului oblic extern, se datoreşte existenţei unor zone mai slabe între fibrele musculare ale oblicului intern şi ale transversului, care în zona respectivă sînt orientate paralel, şi nu intersectate ca în regiunea subombilicală (6) (13). Se ştie de asemenea că laparocelul s-ar putea forma printr-un orificiu mai larg al planului aponevrotic, destinat trecerii unei ramuri a arterei epigastrice ce irigă peretele lateral al abdomenului (26).

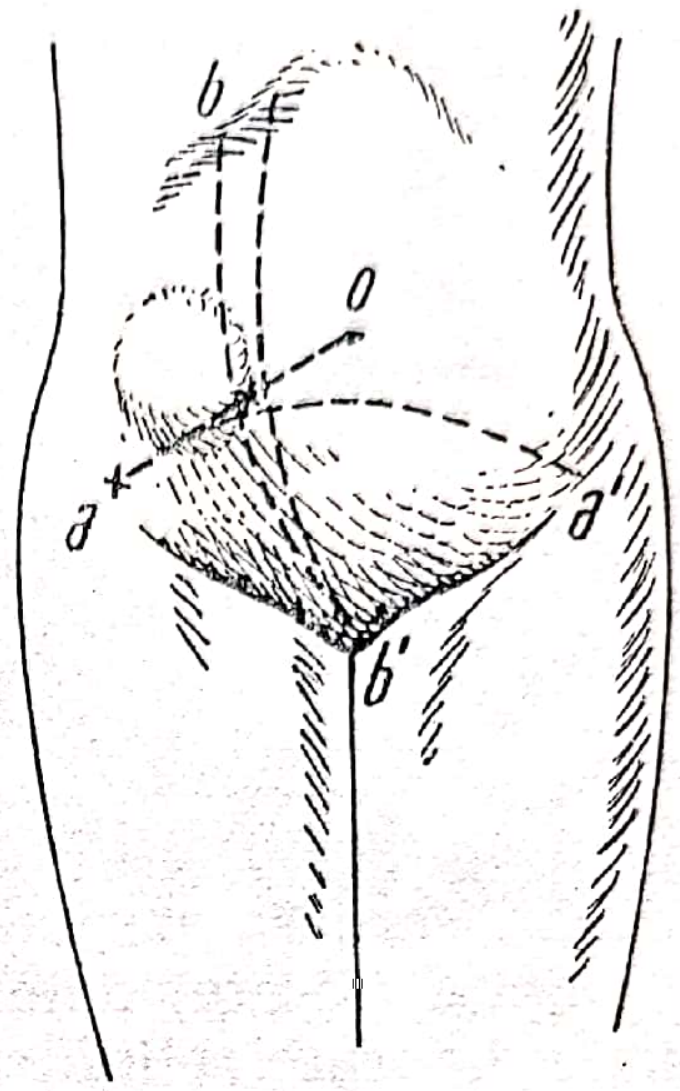

Fig. 13.2.15. — Hernia liniei Spiegel (*după Testut*).
a—o — linia spinoombilicală; *a—a'* — linia de proiecţie a arcadei Douglas; *b—b'* — proiecţia liniei Spiegel.

Hernia inghinală reprezintă 4/5 din totalitatea localizărilor herniare. Se produce atît la bărbat, cît şi la femeie la nivelul canalului inghinal, fiind situată — în afara unor forme evolutive particulare — deasupra liniei spinopubiene, denumită linia Malgaigne (fig. 13.2.16).

Pe fața dorsală a peretelui ventral al abdomenului, în regiunea subombilicală, seroasa parietală formează 3 gropițe (fosete) determinate de repliurile datorate reliefurilor imprimate de existența cordoanelor fibroase ale uracei și arterei ombilicale, ca și de artera epigastrică (fig. 13.2.17). Aceste 3 gropițe inghinale reprezintă tot atîtea zone de angajare herniară cu 3 variante.

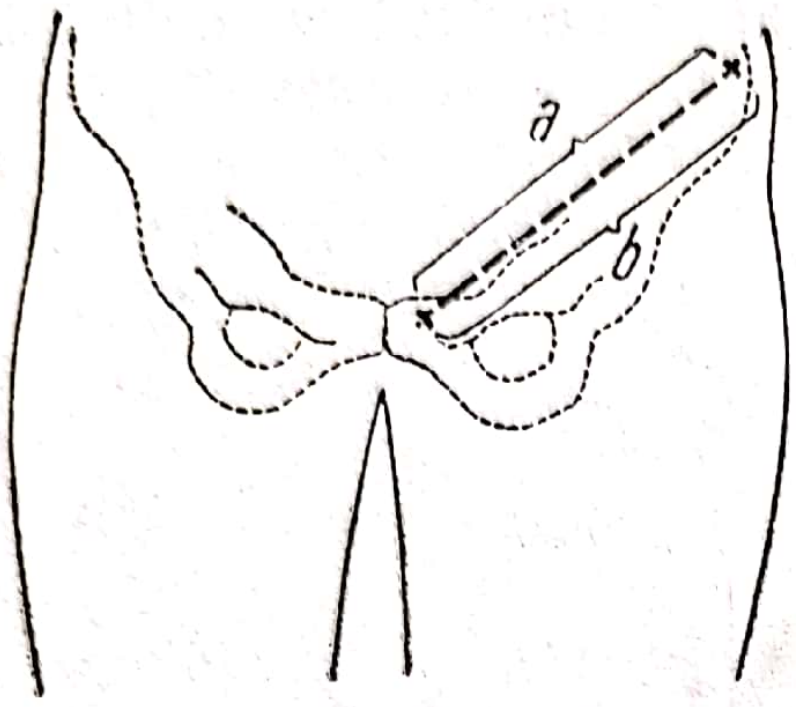

Fig. 13.2.16. — Linia Malgaigne.

a — regiunea inghinală; *b* — regiunea femurală.

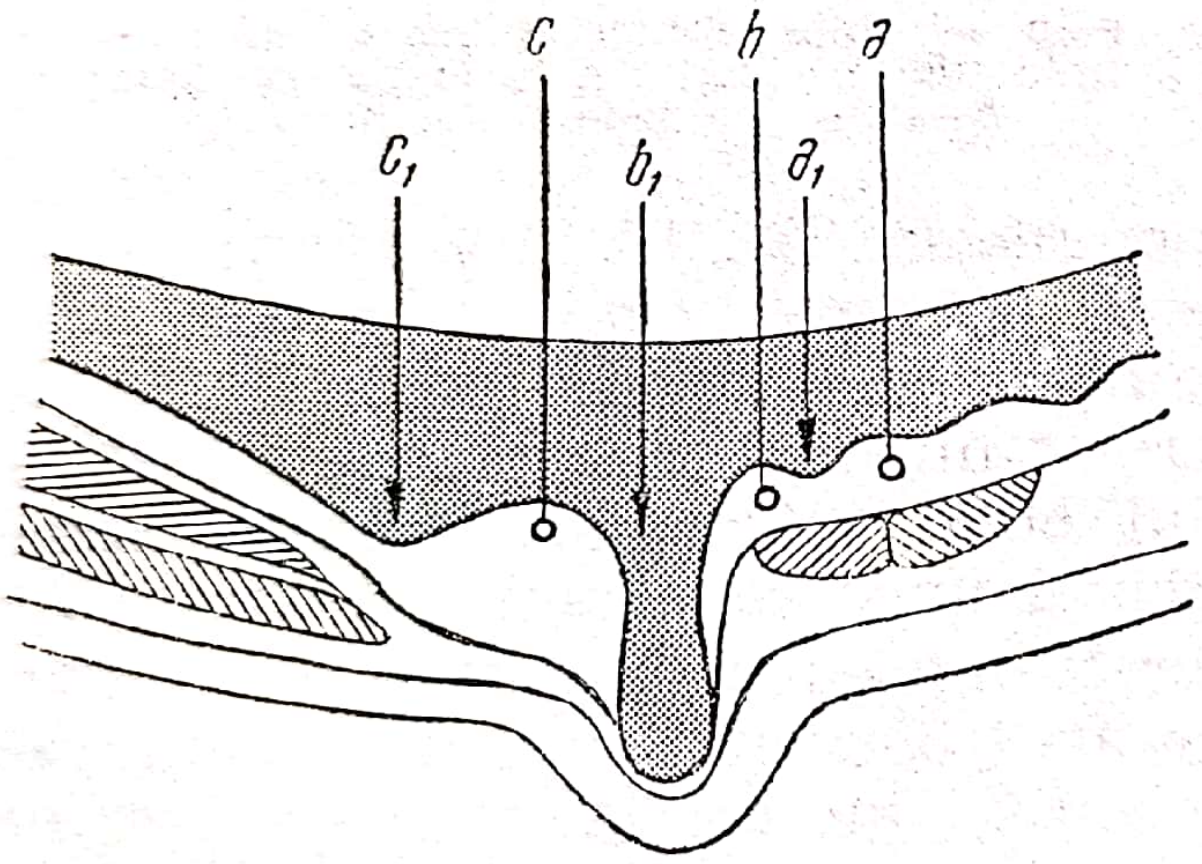

Fig. 13.2.17. — Regiunea suprapubiană a peretelui ventral al abdomenului.

a — uraca; *b* — artera ombilicală; *c* — artera epigastrică; a_1 — foseta inghinală internă; b_1 — foseta inghinală mijlocie; c_1 — foseta inghinală externă.

Hernia inghinală oblică internă, denumită și „hernia vezicopubiană“ se produce prin angajarea peritoneului parietal în gropița (foseta) situată între uracă și cordonul arterei ombilicale (fig. 13.2.17 a_1). Este forma cea mai rară, deoarece în această zonă peretele dorsal al canalului inghinal este mai rezistent, fiind alcătuit din 4 planuri fibroase. Datorită poziției, tumoarea herniară este situată medial de orificiul inghinal superficial (fig. 13.2.18), fiind mai mult suprapubiană decît inghinală (11). Dat fiind că sacul herniar poate conține total sau parțial cornul vezicii urinare, în această variantă de hernie la semnele clinice se pot adăuga fenomene disurice (8).

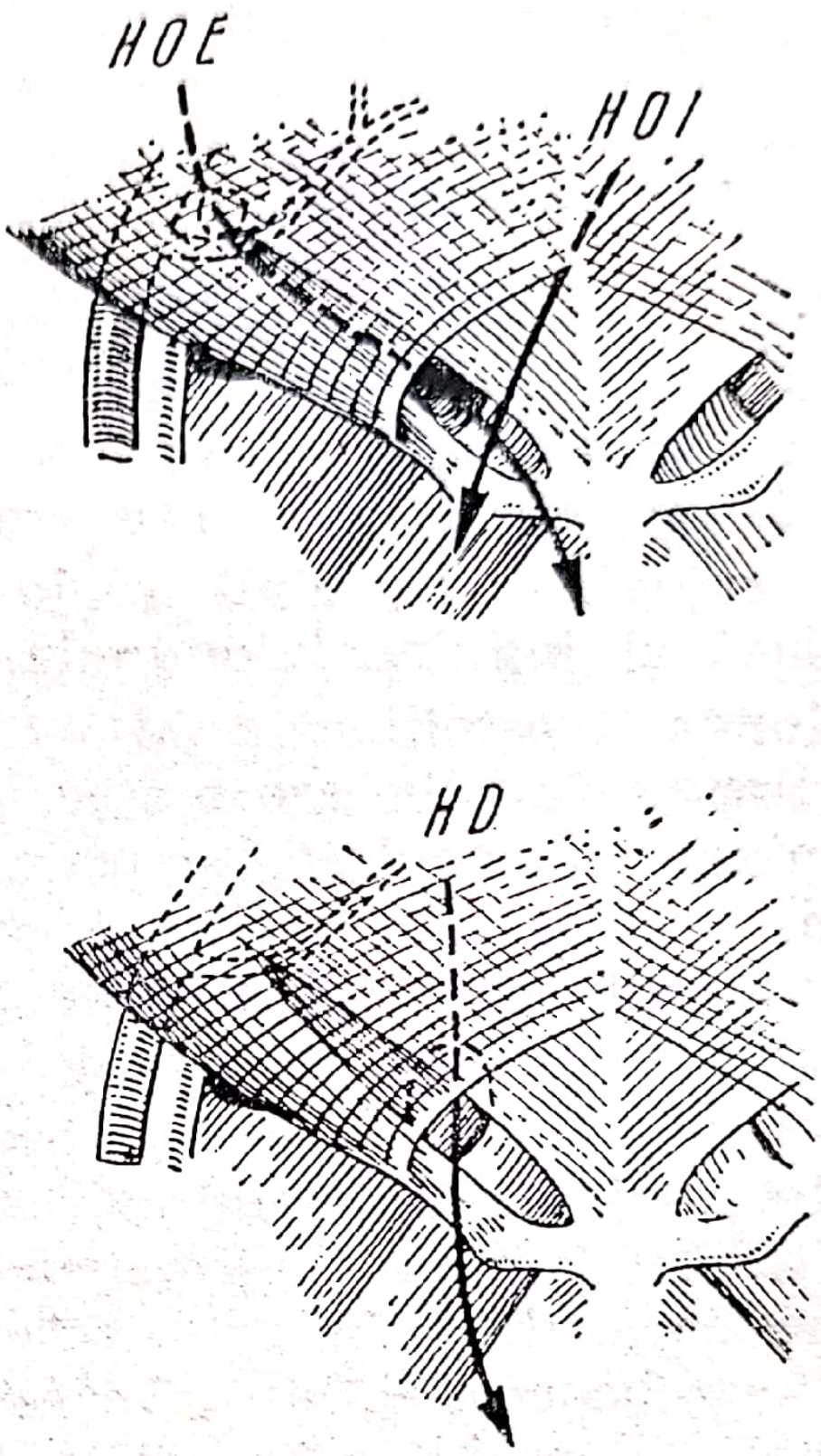

Fig. 13.2.18. — Herniile inghinale: situarea față de orificiul inghinal superficial.

HOE — hernie oblică externă; *HOI* — hernie oblică internă; *HD* — hernie directă.

Hernia inghinală directă, denumită și „hernie de slăbiciune“, se produce prin gropița (foseta) inghinală situată între cordonul arterei ombilicale și artera epigastrică (vezi fig. 13.2.17 b_1). Este gropița cea mai vastă, care permite exteriorizarea subtegumentară a tumorii herniare chiar la nivelul orificiului inghinal superficial (vezi fig. 13.2.18). Hernia poate deveni voluminoasă, uni- sau bilaterală (fig. 13.2.19), și totuși să nu coboare către scrot. Și în acastă variantă este posibilă înregistrarea fenomenelor disurice, ca urmare a antrenării peretelui vezicii urinare. Datorită caracterului „de slăbiciune“ parietală care determină hernierea, complicațiile de încarcerare și strangulare sînt rareori posibile.

Hernia inghinală oblică externă afectează îndeosebi tinerii și adulții și se produce lateral de orificiul inghinal superficial (vezi fig. 13.2.18), angajarea făcîndu-se prin gropița inghinală externă, situată lateral de artera epigastrică (vezi fig. 13.2.17 c_1). Cînd hernia este completă, ea ocupă întreaga lungime a traiectului inghinal; dealtfel, este varianta anatomoclinică la care, în funcție de stadiul evolutiv, se pot identifica toate formele bolii: punctul herniar la nivelul orificiului intern al traiectului, hernia interstițială sau intraparietală conținută pe traiectul canalului, bubunocelul — hernia ajunsă la nivelul orificiului extern — și, în fine, forma funiculară și apoi cea scrotală. Sacul este situat de obicei lateral de elementele cordonului, ceea ce deosebește această varietate de hernie de hernia congenitală propriu-zisă (vezi 13.2.2 — „Herniile congenitale“). Dacă apariția herniei este urmată de o dezvoltare rapidă și coborîre către scrot, acestea sînt elemente ce pledează pentru existența unui sac preformat și deci congenital (10).

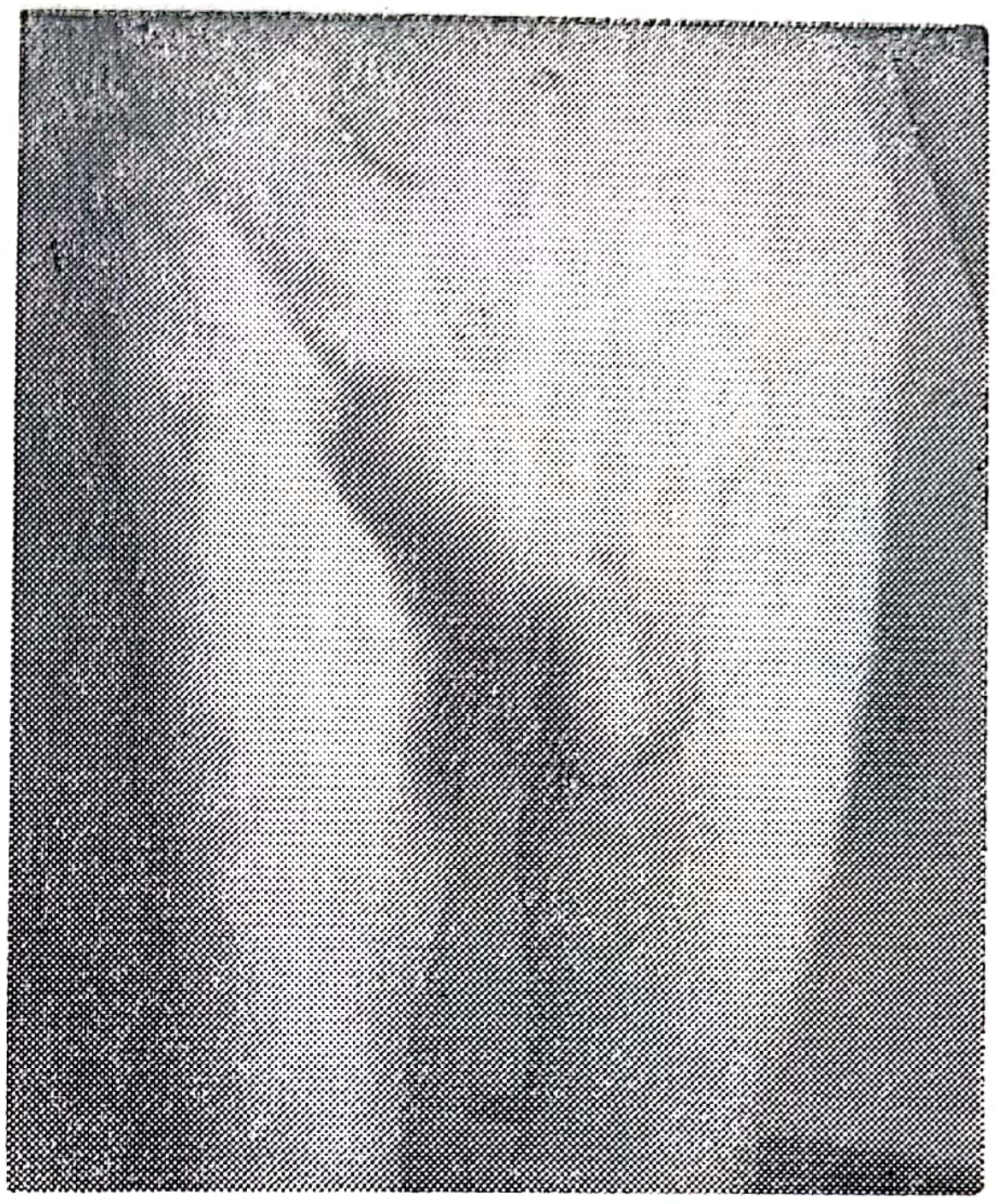

Fig. 13.2.19. — Hernie inghinală directă bilaterală.

Identificarea tipului de hernie inghinală se poate face nu numai după poziția tumorii herniare, ci și prin examen digital efectuat prin antrenarea scrotului, cu vîrful degetului, către orificiul extern al canalului (fig. 13.2.20) și, de aici, către orificiul profund.

Hernia femurală este localizarea cea mai frecventă la femeie, datorită dezvoltării mai accentuate a diametrului transvers al bazinului, ca și lordozei — ambele elemente ce favorizează transmiterea distală a efortului abdominal (19). Sacul herniar este situat sub linia spinopubiană (vezi fig. 13.2.16), angajîndu-se prin inelul crural (fig. 13.2.21), care este limitat ventral de bandeleta iliopubiană, lateral de cea iliopectinee și dorsal de ligamentul Cooper, care reprezintă adevărata limită anatomotopografică dintre abdomen și coapsă (10).

Poziția sacului herniar față de elementele pediculului vascular (raport direct cu artera femurală) determină mai multe variante, între

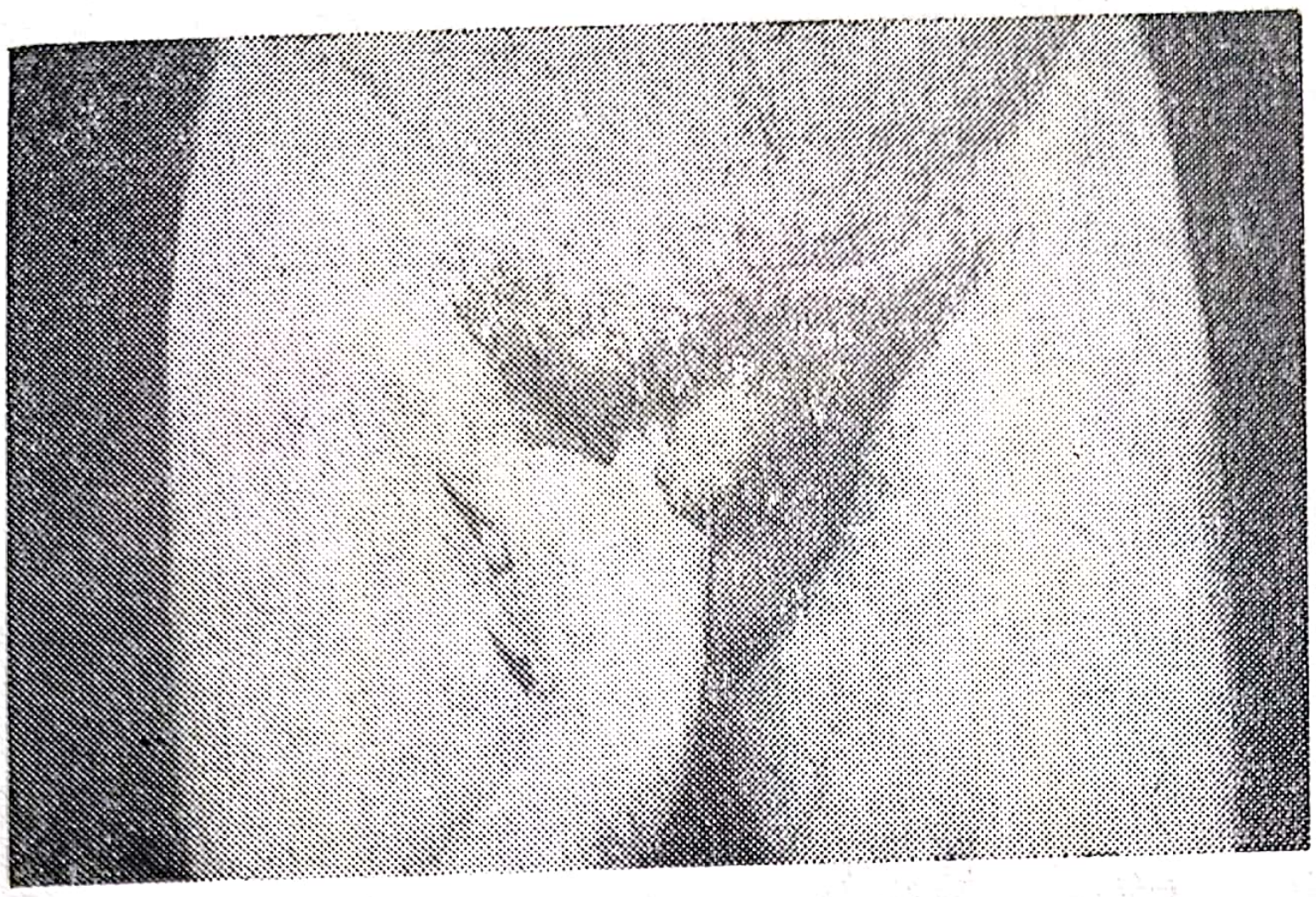

Fig. 13.2.20. — Examenul digital pentru identificarea herniei inghinale.

care cea mai obișnuită este varianta paravasculară (fig. 13.2.21 *b*), celelalte fiind rare și neputînd fi individualizate clinic.

În faza inițială a evoluției herniei, sacul, după trecerea prin inelul femural, se poate situa sub fascia ciuruită, ceea ce reprezintă forma incompletă a angajării herniare, pentru ca în forma completă să ajungă subtegumentar.

Hernia femurală este în general dureroasă de la început, indiferent de volumul tumorii herniare, datorită elementului iritativ pe care îl reprezintă inelul femural inextensibil. Durerea este de tip nevralgic, cu iradieri către rădăcina coapsei, și

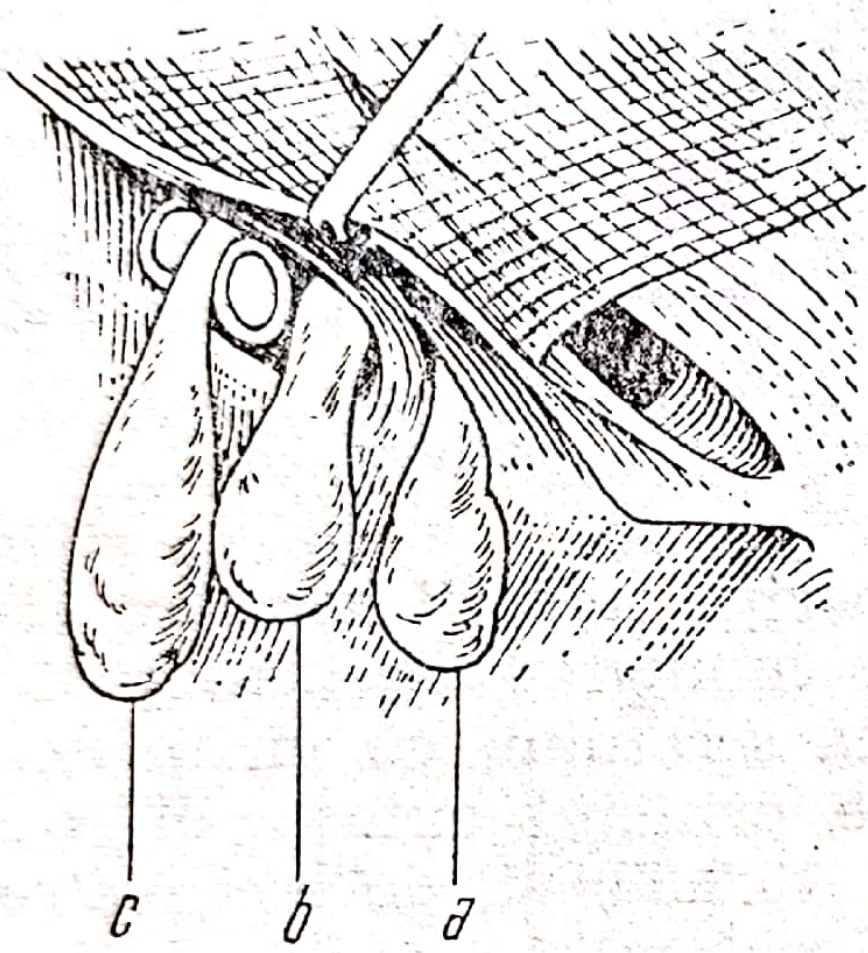

Fig. 13.2.21. — Hernie femurală.
a — hernie transligamentară (Gimbernat); *b* — hernie paravasculară (obișnuită); *c* — hernie intervasculară.

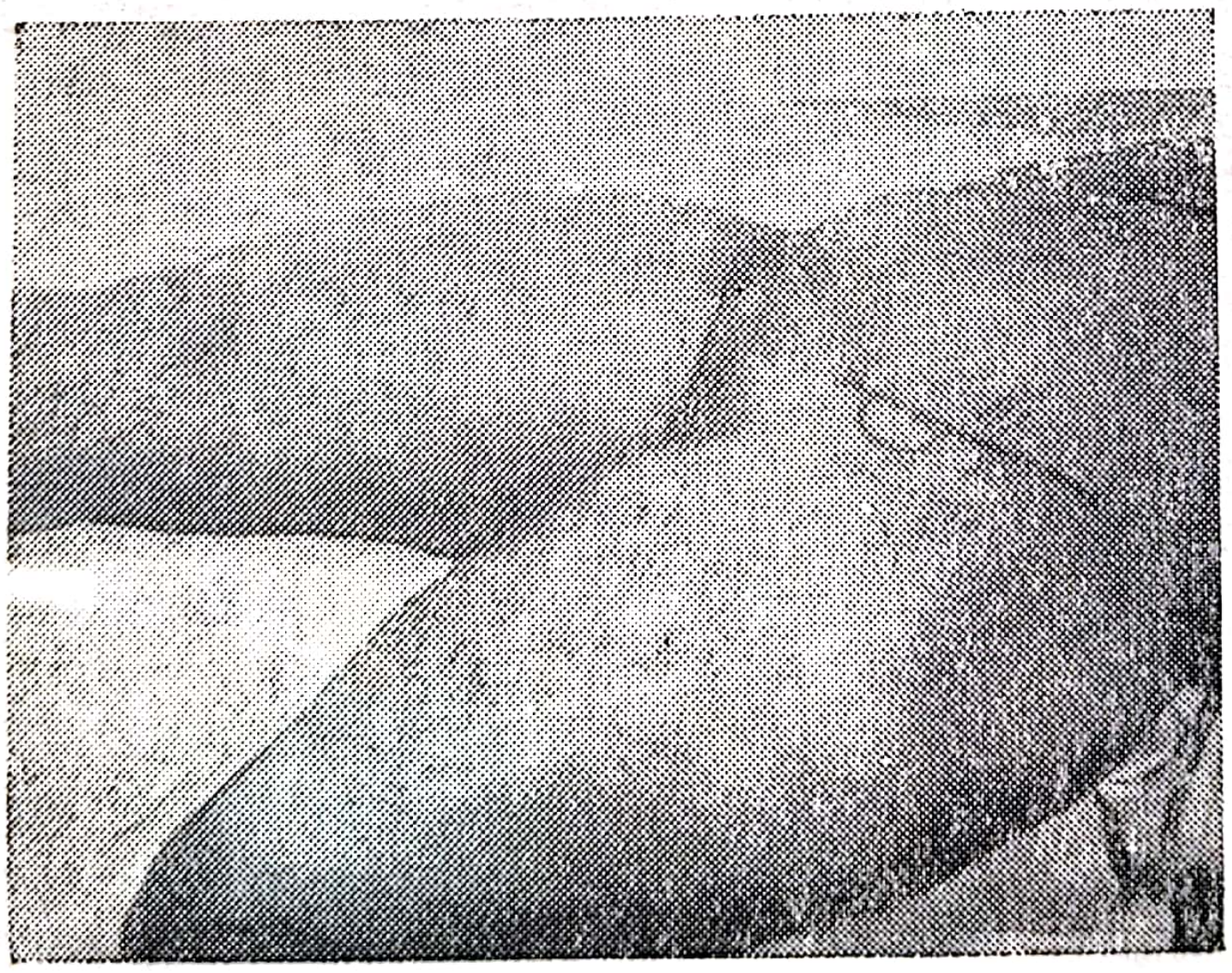

Fig. 13.2.22. — Hernie femurală: „semnul Asley-Cooper“ în extensia coapsei.

are ca notă caracteristică faptul că se accentuează la extensia coapsei și se calmează la flexia acesteia („semnul Cooper“) (Sir Astley Paston) (fig. 13.2.22). Deseori, în special la persoane cu un prag înalt al perceperii durerii, suferința se manifestă doar la survenirea unei complicații și mai ales a strangulării, care, datorită condițiilor locale, se produce frecvent.

Examenul unei bolnave, mai ales al unei obeze, la care tumoarea herniară nu este vizibilă, dar la care simptomatologia dureroasă induce bănuiala, este bine să se desfășoare în decubit la marginea patului, cu coapsa în abducție și extensie și cu gamba în flexie, poziție în care triunghiul Scarpa se deschide și tumoarea devine evidentă, chiar dacă este situată sub nivelul fasciei ciuruite. Palparea unidigitală a tumorii herniare permite perceperea prelungirii acesteia sub arcada femurală, ca și a pulsațiilor arterei femurale, prezente lateral de sac.

13.2.1.4.

Herniile peretelui dorsal

Peretele dorsal al abdomenului este alcătuit de structura osoasă a celor 5 vertebre lombare ale rahisului și de planurile musculare dorsale, unele situate retroperitoneal (inserțiile diafragmului, mușchiul osos iliac) și altele, înapoia acestora (musculatura paravertebrală și originea mușchilor lați ai abdomenului).

Hernia lombară este o varietate rară, care se produce prin cedarea aponevrozei mușchiului transvers al abdomenului în porțiunea sa dorsală, corespunzătoare zonei de rezistență minimală, reprezentată de inserțiile musculaturii planurilor adiacente.

Într-o primă variantă, hernia lombară se produce prin spațiul triunghiular, cu vîrful cranial descris de J. L. Petit, care are drept bază creasta iliacă (fig. 13.2.23 *a*) și drept laturi, dorsal, marginea ventrală a mușchiului mare dorsal, iar ventral, marginea dorsală a mușchiului oblic extern.

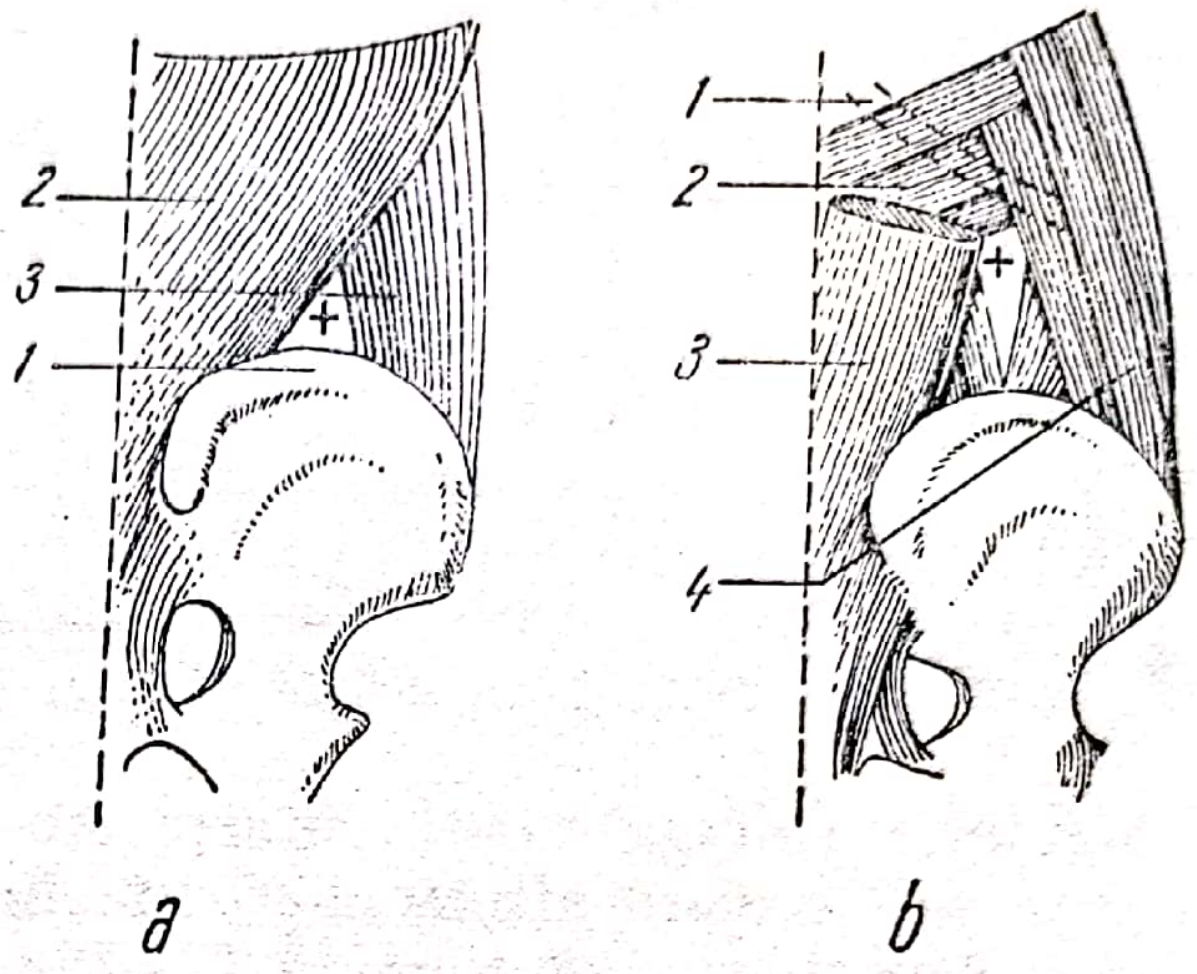

Fig. 13.2.23. — Hernie lombară *(după Testut).*

a — triunghiul J. L. Petit: *1* — creasta iliacă; *2* — marele dorsal; *3* — oblicul extern; *b* — tetragonul Krause: *1* — coasta a XII-a; *2* — pătratul lombar; *3* — marele dorsal; *4* — oblicul intern.

Într-o altă variantă, hernia lombară se produce prin spațiul descris de Grynfelt (Joseph Casimir), numit și „tetragonul Krause“, cuprins între cea de-a XII-a coastă, cranial, mușchiul mic dințat, dorsal, pătratul lombar, distal, și oblicul intern, ventral (fig. 13.2.23 *b*). Hernia este favorizată în apariția sa de un element traumatic care creează soluția de continuitate în aponevroza transversului, astfel încît leziunea ia mai degrabă caracterul unei eventrații (fig. 13.2.24).

Hernia lombară poate avea sac cu conținut visceral abdominal, care se poate strangula — elementul favorizant pentru producerea acestui accident fiind marginea ascuțită a aponevrozei transversului —, sau poate fi lipsită de sac, prin orificiul creat

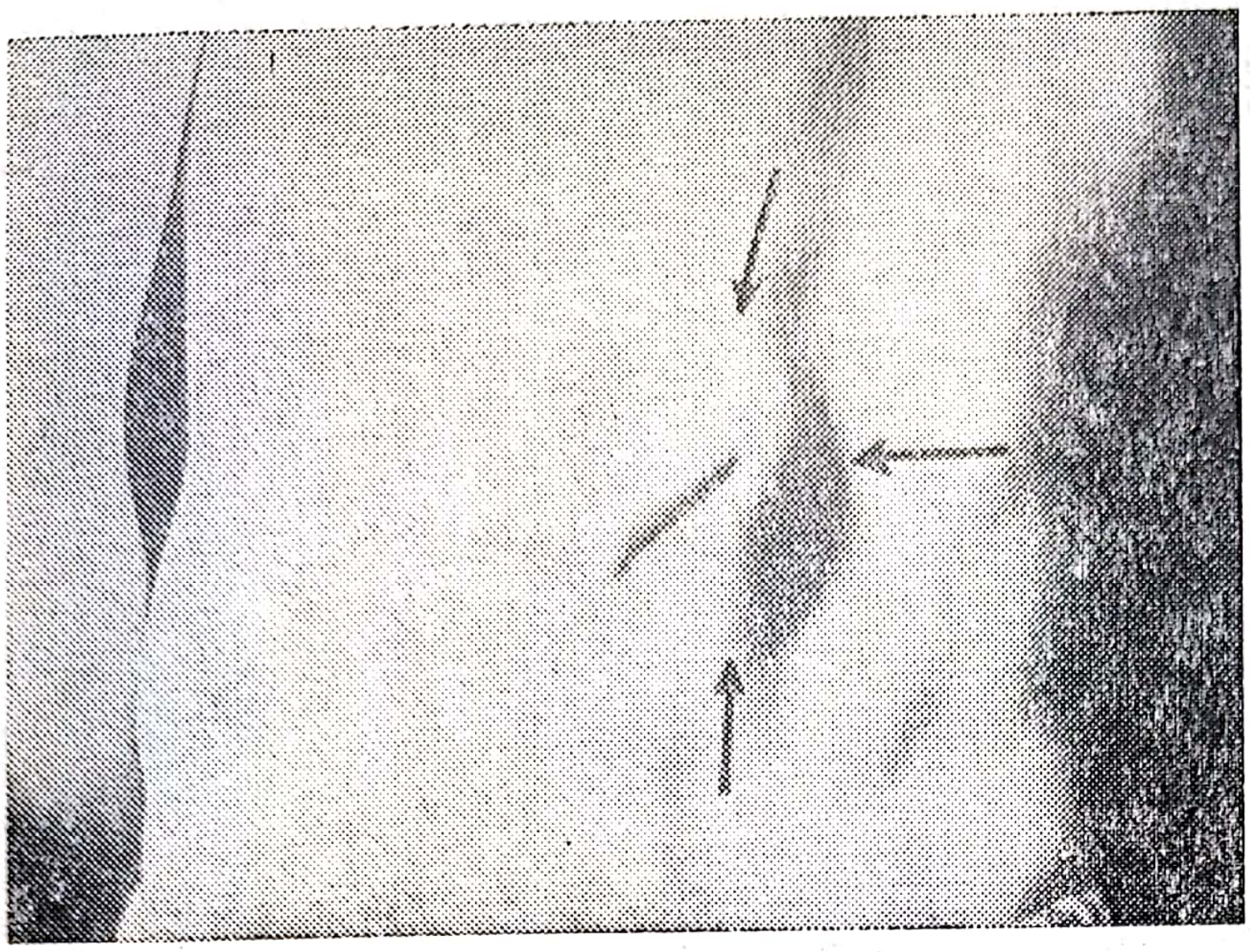

Fig. 13.2.24. — Hernie lombară posttraumatică.

angajîndu-se grăsime retroperitoneală sau organe aflate anatomic în această poziție.

Hernia internă se produce prin angajarea unui segment de intestin subțire într-o gropiță peritoneală, rezultată din acolarea dorsală a peritoneului, ale cărei margini sînt în general alcătuite de formațiuni vasculare, așa cum sînt gropițele paraduodenale, paracecale și parasigmoidiene. Tot în cadrul herniilor interne sînt incluse și leziunile datorate angajării unei anse intestinale prin hiatul Winslow (Jakob Benignus) sau printr-o spărtură anormală sau de cauză operatorie la nivelul mezourilor sau al ligamentului larg, la femeie (27) (fig. 13.2.25).

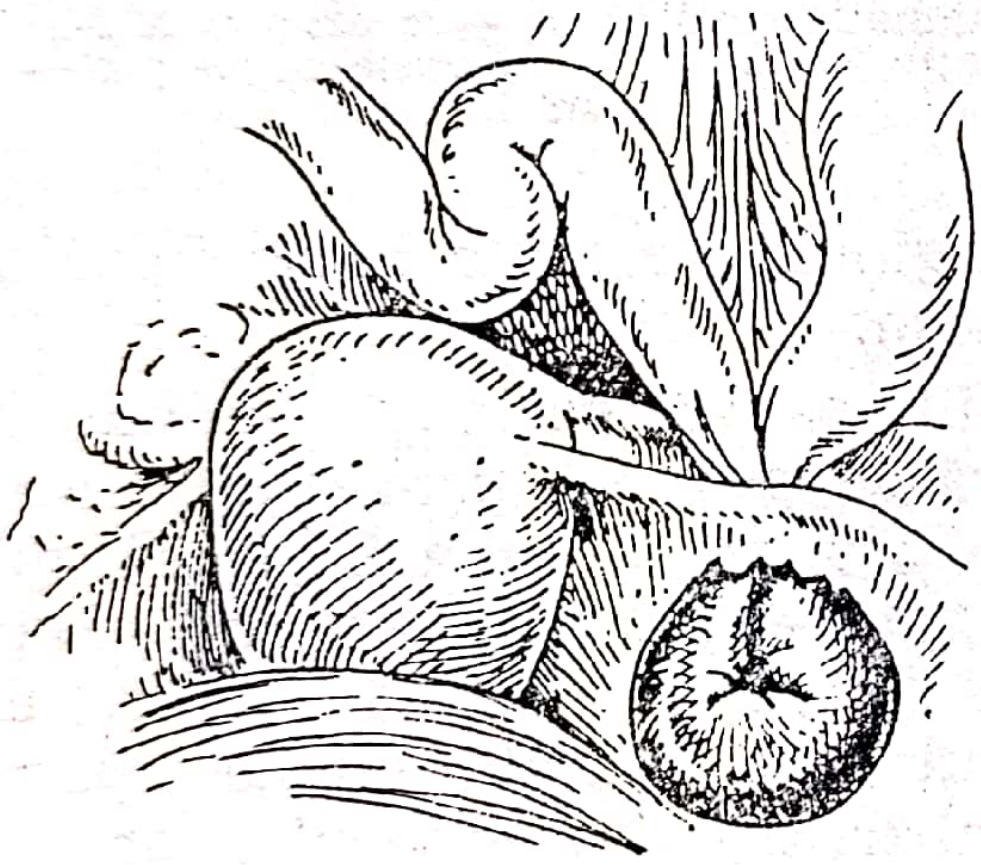

Fig. 13.2.25. — Hernie internă: angajarea unei anse ileale printr-o spărtură a ligamentului larg.

Simptomatologia herniilor interne este dominată de sindromul oclusiv, care este forma de manifestare obișnuită. Diagnosticul preoperator al unor astfel de leziuni practic nu se poate face; intraoperator se identifică leziunea, care adesea are aspectul unei hernii cu strangularea parțială a segmentului de ansă acolat.

Hernia ischiată este o variantă excepțional de rară. Angajarea herniară se face la nivelul marii scobituri sciatice, formînd *hernia supraspinoasă,* cu variantele *supra-* și *subpiramidală,* sau la nivelul micii scobituri sciatice, determinînd *hernia subspinoasă,* sacul extinzîndu-se la nivelul fesei, de obicei sub artera fesieră. Leziunea este recunoscută indirect, pe baza fenomenelor induse de strangulare.

Hernia obturatorie se datorează angajării sacului herniar în canalul obturator —, corespunzător canalului subpubian (10) existent între șanțul osos subpubian și mușchii obturatori, între care se interpun membranele obturatorii. Hernia necomplicată este practic asimptomatică. În unele cazuri pot exista nevralgii de tip obturator, care silesc pe bolnav să ia o atitudine antalgică, cu coapsa în flexie și rotație externă. Recunoașterea leziunii se face de obicei în cursul intervenției operatorii induse de strangularea herniei, favorizată în producerea ei de traumatismul reprezentat de marginea fibroasă a membranelor obturatorii.

13.2.1.5.

Herniile peretelui cranial (Herniile diafragmatice)

Diafragmul este o formațiune musculofibroasă cu rol principal în asigurarea ventilației pulmonare, reprezentînd totodată peretele etanș între cavitatea toracică — în care presiunea este negativă — și cavitatea abdominală — în care presiunea este pozitivă. Orice afecțiune va avea ca efect aspirația către torace a conținutului abdominal, ceea ce se va repercuta și asupra posibilităților de asigurare integrală a funcției ventilatorii (22).

Herniile hiatale. Diafragmul este străbătut de numeroase formațiuni anatomice de volum variabil, care reprezintă tot atîtea puncte sau zone de rezistență diminuată, prin care, teoretic, sub acțiunea unor factori favorizanți sau determinanți, s-ar putea angaja conținut abdominal. Practic, însă, acest fenomen se întîmplă numai la nivelul hiatului esofagian.

Hiatul esofagian este un canal musculofibros situat între stîlpii de inserție rahidiană ai diafragmului, înaintea orificiului aortic (4), sau cuprins în grosimea pilierului drept (22) (25). Esofagul, pe scurtul parcurs transdiafragmatic (1—1,5 cm), este solidarizat la nivelul hiatal prin fibre musculare slab reprezentate, care alcătuiesc mușchiul frenoesofagian, și în special de o formațiune fibroelastică (membrana Bertelli), care se desprinde de pe fața toracică și mai ales de pe cea abdominală a diafragmului, astupînd spațiul rămas între marginea medială a mușchiului și esofag. Calibrul hiatului este variabil, permițînd introducerea paraesofagiană a 1—2 laturi de deget (11).

Hernia hiatală reprezintă angajarea transhiatală a cardiei sau a unei porțiuni de stomac, alcătuind, după modul de producere și după conținutul herniar, un număr de variante lezionale care au fost clasificate diferit.

Una dintre cele mai răspîndite clasificări a fost aceea a lui Akerlund (1926), care recunoaște 3 tipuri de leziuni:

Tipul I — *hernia hiatală cu brahiesofag congenital sau dobîndit,* în care esofagul este scurt, din care cauză porțiunea cranială a stomacului este atrasă supradiafragmatic.

Tipul II — *hernia hiatală paraesofagiană cu esofag normal, cardia intraabdominală și marea tuberozitate gastrică angajată intratoracic de-a lungul esofagului.*

Tipul III — *hernia hiatală în care cardia și porțiunea cranială a stomacului migrează transhiatal.*

Această clasificare, devenită clasică, a fost depășită de noi interpretări anatomice și fiziopatologice, socotindu-se mai apropiată de realitate următoarea clasificare (25) (fig. 13.2.26):

Tipul I — hernia prin alunecare sau cardioesofagiană (fig. 13.2.26 *b*): este cea mai frecventă (circa 85—90% din herniile hiatale) leziune, corespunzătoare tipului III Akerlund, și se caracterizează prin ascensionarea intratoracică a cardiei, care antrenează parțial și stomacul (fig. 13.2.27); *este o hernie care nu are sac* — în deplasarea sa cardia desprinzîndu-se de seroasa peritoneală ce-o acoperă

— şi în general de volum redus; se produce adesea la copil şi are un caracter intermitent, fără tendinţă la strangulare.

Tipul II — *hernia prin rostogolire*, sau *paraesofagiană* (fig. 13.2.26 c), sau *hernia laterală:* reprezintă circa 10—15% din herniile hiatale (3), este corespunzătoare tipului II Akerlund şi are drept conţinut o parte mai mare sau mai mică din marea tuberozitate gastrică.

Tipul III — *hernia cu brahiesofag:* este o formă rară, corespunzătoare tipului I Akerlund (fig. 13.2.26 *d*), a cărei notă definitorie este caracterul permanent, datorită esofagului scurtat secundar unor procese inflamatorii (3).

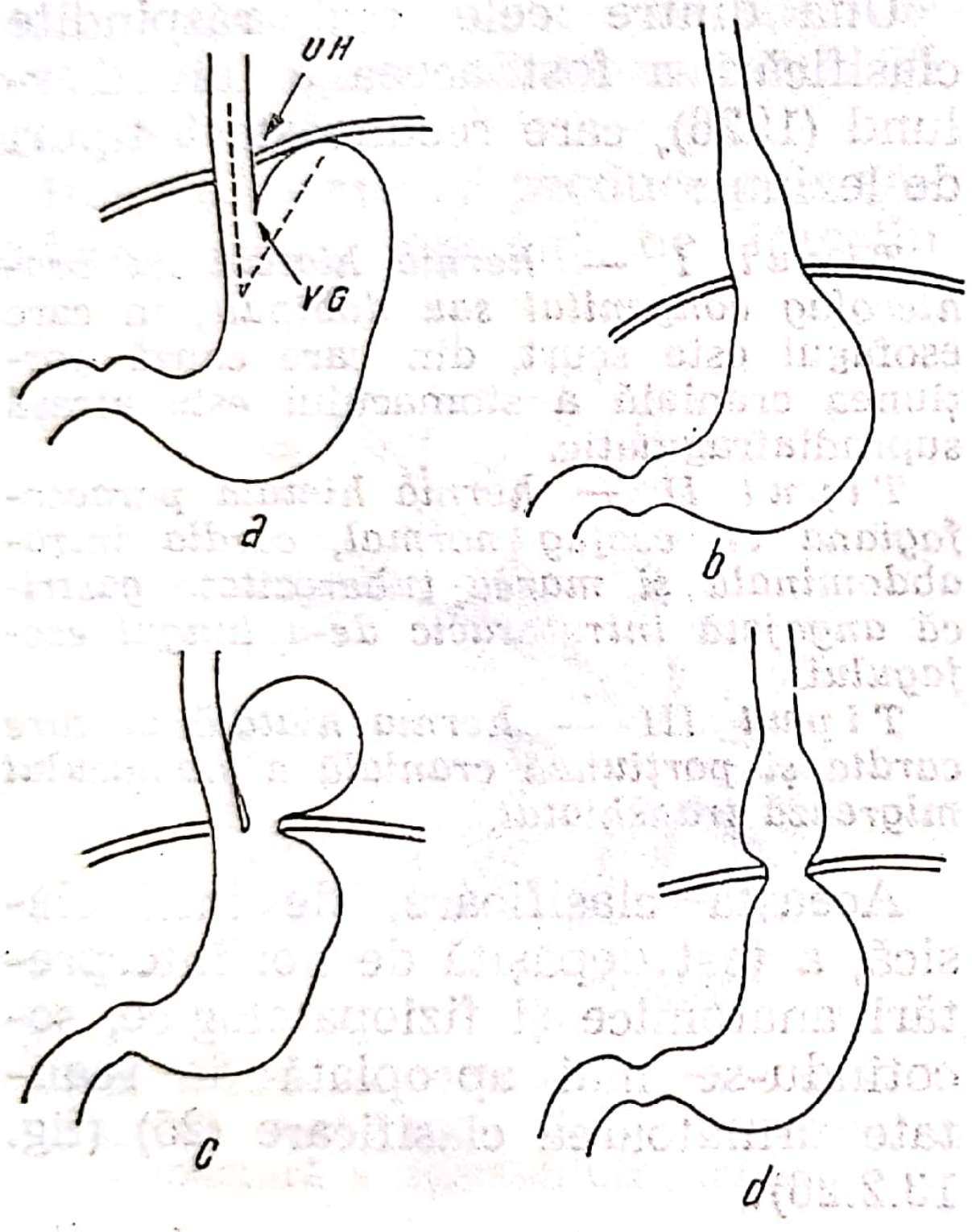

Fig. 13.2.26. — Hernie hiatală.
a — hiat esofagian normal; *b* — hernie prin alunecare; *c* — hernie prin rostogolire (paraesofagiană); *d* — hernie prin brahiesofag (*UH* — unghiul His; *VG* — valvula Gubaroff).

Herniile hiatale prezintă o simptomatologie foarte diversă, în funcţie de tipul leziunii, de faza evolutivă şi mai ales de elementele poziţionale, care pot transforma o leziune iniţial funcţională într-una organică sau chiar complicată.

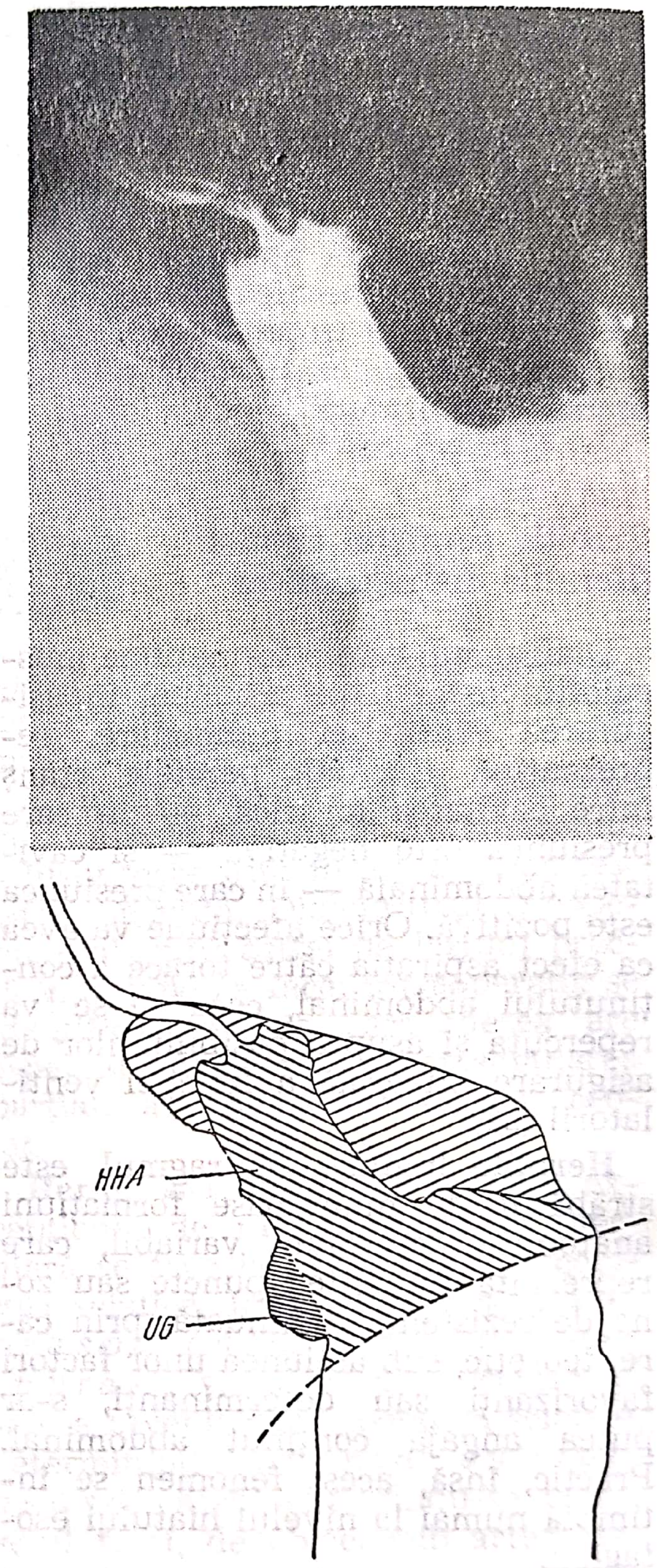

Fig. 13.2.27. — Hernie hiatală prin alunecare (HHA) şi ulcer gastric (*UG*).

În ansamblu, se pot deosebi *două categorii de simptome:* unele legate de o prezență viscerală suplimentară în mediastin sau în cavitatea toracică și altele legate de tulburările de statică și topografie ale organelor abdominale herniate, cît și ale celor rămase în abdomen.

Semnele toracice constau în fenomene de iritație pleuropulmonară, marcate de tuse, dispnee, uneori, în herniile voluminoase, semnalîndu-se chiar cianoză.

Este important de constatat faptul că prezența în mediastin a conținutului herniar reprezintă un element iritativ apreciabil, în special în forma de hernie paraesofagiană; cordul, de pildă, poate răspunde prin crize anginoase întru totul asemănătoare crizelor de origine coronariană (22).

Din punctul de vedere al *suferinței digestive,* aceasta se manifestă în primul rînd prin „sindromul hiatal", alcătuit din dureri și arsuri epigastrice, retrosternale, iradiate toracic (simptome amendate de medicația alcalină și ortostatism) — fenomene dispeptice care pot alcătui în ansamblu un veritabil „sindrom esofagian".

Antrenarea cranială a cardiei are drept consecință deschiderea, pînă la ștergerea completă a unghiului His și, respectiv, a valvulei Gubaroff, astfel încît se poate produce cu ușurință reflux gastric către esofag. Este motivul pentru care sindromul se declanșează cu precădere în momentul în care trunchiul este situat în flexie ventrală — postură semnificativă clinic, constituind așa-zisul „semn al șiretului" (fig. 13.2.28) —, ca și atunci cînd bolnavul se află în decubit lateral drept sau în orice atitudine în care se produce creșterea presiunii intraabdominale.

Contactul conținutului gastric acid cu mucoasa esofagiană determină esofagita peptică, care se manifestă prin pirozis, senzația de arsură retrosternală, iradiate dorsal și a căror intensitate poate reprezenta un mijloc de apreciere a intensității refluxului și procesului de esofagită (3). Este semnul cel mai caracteristic și cel mai constant al herniei hiatale, mai ales cînd ea apare în contextul situațiilor descrise mai înainte.

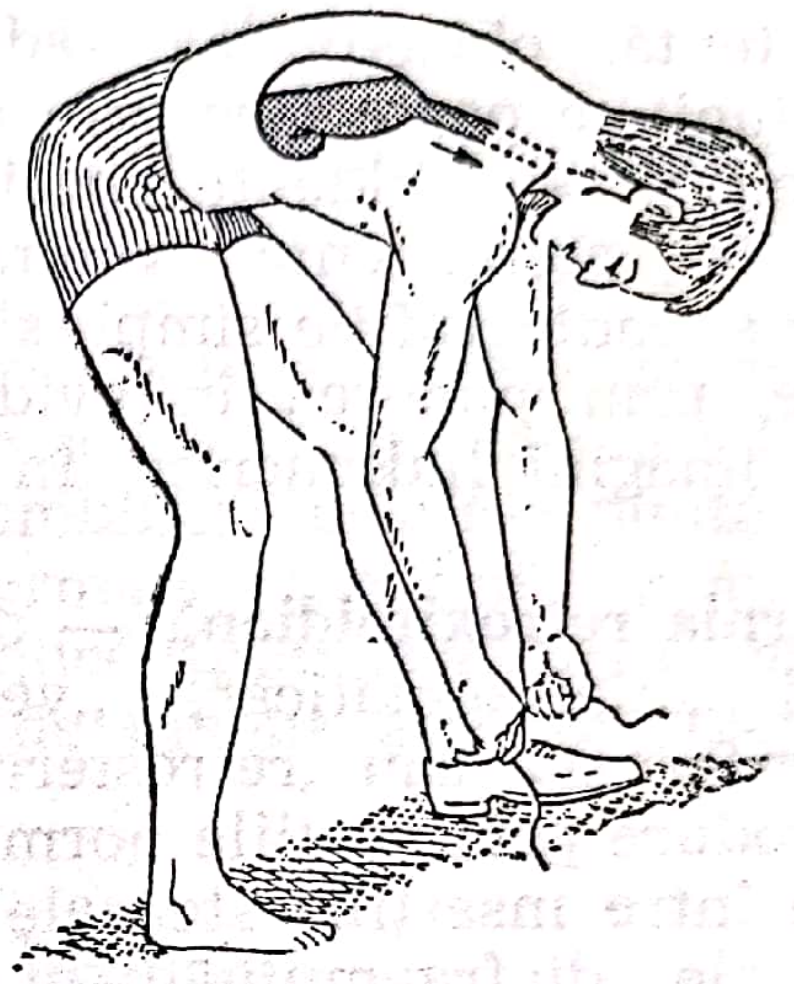

Fig. 13.2.28. — **Hernie hiatală: „semnul șiretului" (flexia ventrală a trunchiului).**

Grețurile și hipersalivația — elemente ale sindromului esofagian pur sînt inconstante, dealtfel ca și disfagia. În hernia paraesofagiană, cardia rămînînd în abdomen și angularea cardiotuberozitară fiind chiar accentuată, semnele refluxului gastroesofagian lipsesc și simptomatologia este legată de suferința stomacului herniat și de distensia hiatului (21). Antecedentele simptomatologice sînt dominate de dureri (uneori cu caracter colicativ) epigastrice sau în hipocondrul stîng, ca și în hemitoracele stîng, iradiate în umăr și brațul stîng.

Traumatizarea repetată a mucoasei cardiale sau gastrice la nivelul hiatului în unele forme de hernie hiatală sau esofagita peptică, în altele, sînt urmate de leziuni mucoase, care determină sîngerări în general mici, dar repetate, exteriorizate mai ales prin hemoragii oculte şi mai rar prin melenă şi obiectivate paraclinic prin anemia de tip hipocrom.

Examenul radiologic constituie baza diagnosticului (3), punînd în evidenţă supradiafragmatic imaginea tipică de „treflă", care obiectivează prezenţa porţiunii gastrice herniate în torace. În formele de hernie intermitentă, obiectivarea radiologică a leziunii se poate face prin examen în decubit şi incidenţe speciale; în herniile permanente voluminoase, chiar şi radiografiile simple sînt elocvente, prin punerea în evidenţă a unor imagini hidroaerice în torace (3).

Hernia retroxifoidiană — denumită şi „diafragmatică", „ventrală", „parasternală" sau „retrosternală" — se produce prin spaţiile normal existente între inserţiile sternale şi costale ale diafragmului — spaţiile Morgagni-Larrey (3).

Este o varietate rară de hernie diafragmatică (între 2 şi 6% din leziunile similare diafragmatice) (14), care se produce mai ales prin fanta dreaptă, deoarece la stînga prezenţa sacului pericardic împiedică, într-o măsură apreciabilă, formarea diverticulului peritoneal şi angajarea viscerală.

Cauza determinantă este efortul (14) şi leziunea se poate ivi la orice vîrstă, dar cu precădere la tineri şi bătrîni, la care dobîndeşte caracterul unei leziuni „de slăbiciune". Odată formată, hernia se dezvoltă către mediastin, căpătînd aderenţe peritoneo-pericardice (3), ceea ce determină o simptomatologie precumpănitor pulmonară.

În general, hernia este de volum redus, astfel încît cel mai adesea evoluează asimptomatic, fiind descoperită doar în cazul unor complicaţii.

Într-o angajare acută, hernia se însoţeşte de durere puternică retrosternală şi, în funcţie de conţinut — de obicei format din organele cu mobilitate mare —, de semne digestive, şi mai ales tulburări de tranzit.

13.2.2.

Herniile congenitale

Leziunile congenitale ale pereţilor abdominali afectează aceleaşi regiuni în care apar şi leziunile dobîndite — în speţă herniile —, afecţiuni a căror etiopatogenie se situează indubitabil la graniţa dintre congenital şi dobîndit, factorul prim fiind în orice situaţie un element favorizant.

Leziunile congenitale considerate integral ca atare sînt acelea ce pot fi recunoscute de la naştere sau care se produc imediat după aceasta. În ansamblu sînt considerate şi denumite tot hernii, deşi din punctul de vedere al definiţiei clasice ele nu sînt totdeauna corespunzătoare.

13.2.2.1.

Omfalocelul

Omfalocelul este urmarea unei tulburări de morfogeneză, manifestată prin aplazia peretelui ventral abdominal în regiunea ombilicală (24). Denumirea de „hernie ombilicală congenitală" sub care mai este descrisă leziunea nu este întru totul corespunzătoare. Într-adevăr, în perioada embrionară, neexistînd o cavitate celomică la nivelul regiunii ombilicale, viscerele aderă la învelişul ectodermic şi se situează într-o adevărată ectopie, nefiind încorporate în abdomen (12). În perioada fetală, odată cu apariţia cavităţii celomice, începe să se formeze şi cavitatea pleuroperitoneală, care clivează mezodermul, formînd splanhnopleura (lama viscerală) și somatopleura (lama parietală). La sfîrșitul lunii a III-a se constituie ombilicul, iar lama internă se transformă în derm și seroasă, iar cea externă, în epiderm și anexele acestuia — modificări urmate de formarea seroasei peritoneoparietale (10).

Pe baza acestor caractere diferențiate, herniile ombilicale congenitale au fost clasificate în *embrionare* — caracterizate prin faptul că viscerele protruzionate sînt învelite de peretele ventral primitiv, format din membrana amniotică, gelatina Wharton și somatopleura care mărginește lateral celiomul (21) — și *fetale,* caracterizate prin prezența unui sac peritoneal (24).

Hernia embrionară apare la nou-născut ca o formațiune tumorală cu conținut visceral variat: ficat, ansă intestinală etc. — toate cuprinse într-un înveliș amorf, avascular, de care sînt prinse prin aderențe intime, bogat vascularizate. Acest înveliș se continuă cu peretele abdominal normal, începînd de la o limită marcată de un burelet cutanat inelar (12).

Hernia fetală îmbracă la nou-născut aspectul unei formațiuni tumorale de volum variabil, învelită într-un sac alcătuit dintr-un strat extern de tip amniotic, unul mijlociu — gelatina Wharton (Thomas) — și altul intern — seroasa peritoneală; viscerele conținute de acest sac sînt libere, putînd fi reduse în cavitatea peritoneală. În forma obișnuită a acestei malformații congenitale cu tumoare modică, se observă că aceasta este acoperită de o membrană avasculară netedă, opacă sau translucidă, avînd cordonul ombilical situat întotdeauna la partea sa distală.

Malformația trebuie recunoscută, întrucît evoluția ei este fatală, datorită procesului de eliminare spontană a stratului de înveliș, proces asemănător căderii cordonului ombilical și prin care se produc deschiderea cavității peritoneale și infectarea acesteia. Omfalocelul coexistă adesea cu alte malformații, în special vicii de rotație a ansei intestinale și de alipire a mezourilor (24).

13.2.2.2.
Laparoschizisul

Este o malformație rară care constă în existența la naștere a unui defect parietal paraombilical de dimensiuni reduse și separat, totdeauna, de zona de implantare a cordonului ombilical printr-o punte cutanată normală. Prin orificiul anormal se produce protruzia unor viscere lipsite de înveliș amniotic (24).

13.2.2.3.
Hernia inghinală

Hernia inghinală este o hernie oblică externă care se produce prin conductul peritoneovaginal și care reprezintă o evaginație a seroasei peritoneale parietale ce însoțește descensul testiculului, prin porțiunea sa inițial lombară, către testicul. Această evaginație constituie totodată un mezou care adăpostește pediculul nutritiv al organului. În mod normal, în primele 10—20 de zile după naștere canalul peritoneovaginal se obliterează prin fibrozare, persistînd numai porțiunea sa distală, care alcătuiește vaginala testiculară (10).

În cazul în care procesul de obliterare nu se desăvîrșește sau se împlinește numai parțial, rezultă mai multe varietăți de hernii ca urmare a pătrunderii de conținut abdominal, pe o distanță mai mică sau mai mare, prin canalul rămas permeabil, în scrot.

Persistența permeabilității integrale a canalului permite formarea herniei cu canal complet — hernia testiculară —, întrucît intestinul conținut este în contact direct cu testiculul (fig. 13.2.29 *a*).

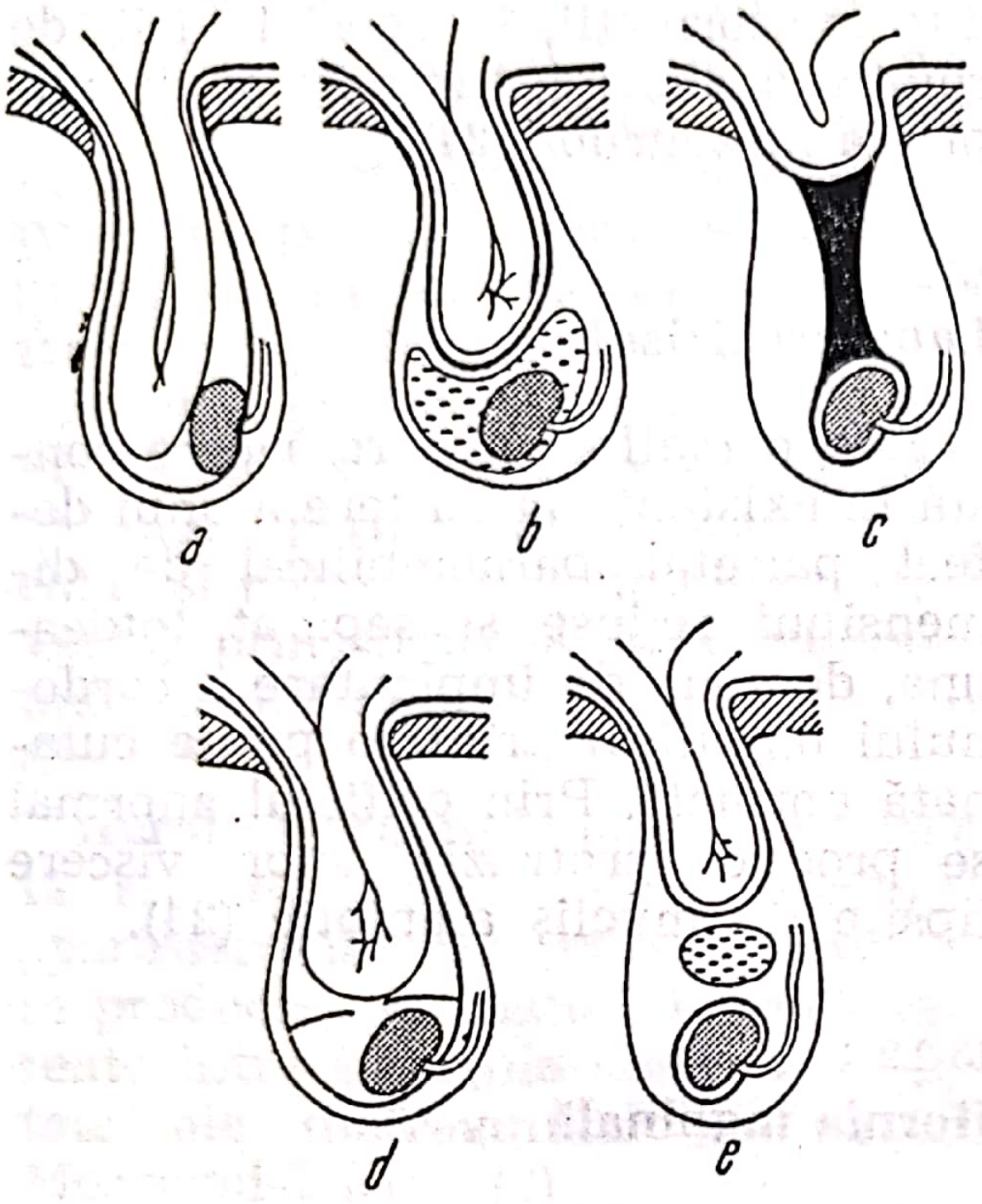

Fig. 13.2.29. — Hernie congenitală inghinală (oblică externă).

a — hernie inghinoscrotală cu canal peritoneovaginal complet; *b* — hernie inghinofuniculară; *c* — hernie intraparietală; *d* — diafragm Ramonède; *e* — hernie cu chist de cordon.

Dacă obliterarea canalului se face pe o porțiune oarecare cranial de testicul și de vaginala acestuia, rezultă o hernie funiculară (fig. 13.2.29 *b*), iar în cazul în care permeabilitatea canalului se menține numai în porțiunea sa cranială, rezultă o hernie intraparietală (fig. 13.2.29 *c*).

Obliterarea canalului se poate face incomplet nu numai în sensul întinderii sale de la orificiul intern la scrot, dar și din punctul de vedere al circumferinței, în această situație putînd rezulta stenozări incomplete ce corespund către lumen așa-ziselor „diafragme Ramonède“, care pot fi cauză de aderențe și strangulare (fig. 13.2.29 *d*). Obliterarea incompletă, în sensul persistenței unei porțiuni permeabile intermediare a canalului, dă naștere așa-zisului „chist al cordonului“ (fig. 13.2.29 *e*).

Din punct de vedere topografic, hernia inghinală congenitală se angajează la nivelul gropiței inghinale externe, lateral de artera epigastrică, și coboară către scrot în interiorul fibroasei comune, în contact direct cu elementele cordonului spermatic, și în special cu artera spermatică și canalul deferent (10).

Caracteristice pentru hernia inghinală congenitală sînt apariția din primele zile după naștere și frecventa asociere a ectopiei testiculare. La copil sau adolescent, constatarea unei hernii inghinoscrotale impune caracterul de congenitalitate, mai ales în formele complete, caracterizate prin aspectul larg al pediculului sacular (fig. 13.2.30), aparent în continuitatea peretelui abdominal.

Fig. 13.2.30. — Hernie inghinoscrotală congenitală completă.

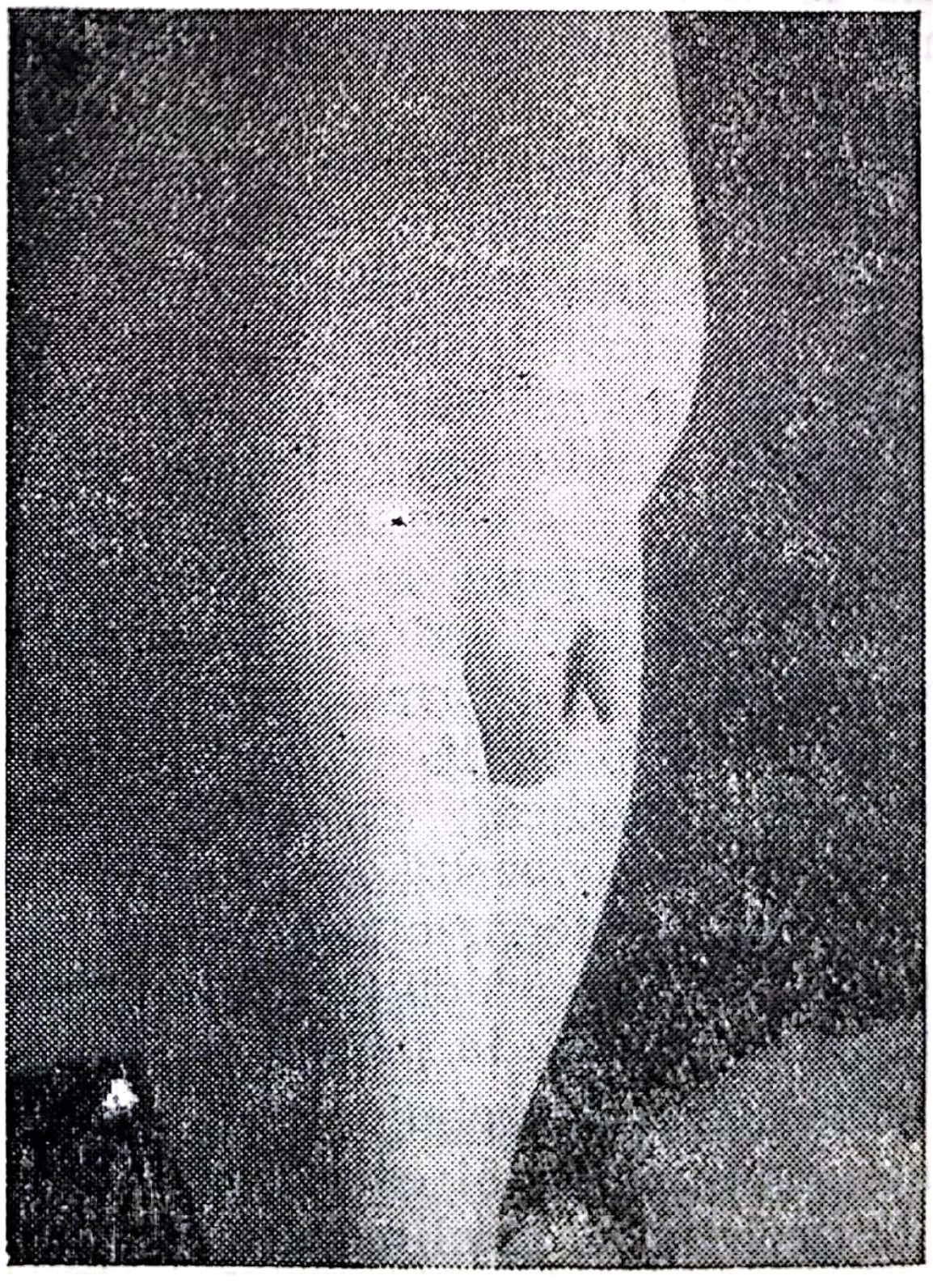

13.2.2.4.
Herniile diafragmatice

Diafragmul se formează de timpuriu în perioada embrionară, prin fuziunea mugurului central — *septum transversum* — cu cel dorsal — membrana pleuroperitoneală. Fuziunea se face iniţial median şi se desăvîrşeşte către lateral, succesiune ce explică situarea obişnuită a deficitelor de coalescenţă în zona dorsolaterală, unde malformaţia capătă aspectul unui orificiu ovalar cu dimensiuni variabile (2—5 cm), descris ca atare de Bochdaleck (Vincenz Alexander) în 1848.

Malformaţia stabilită în perioada de dezvoltare embrionară (fig. 13.2.32 *A*) reprezintă o comunicare liberă între cavitatea peritoneală şi cea pleurală; în perioada fetală (fig. 13.2.32 *B*) orificiul este „căptuşit" de un perete seros format din acolarea seroaselor peritoneală şi pleurală, între care pot exista rudimente musculare — în ambele situaţii fiind posibilă boltirea zonei afectate, fără a exista o reală comunicare pleuroperitoneală (22); se realizează astfel din punct de vedere lezional o relaxare diafragmatică (fig. 13.2.32 *C*), şi nu o hernie adevărată.

Fig. 13.2.31. — Hernie diafragmatică congenitală (Bochdaleck) *(aspect radiografic)*.

Hernia embrionară Bochdaleck, datorită aspiraţiei toracice şi presiunii abdominale, prezintă în general un conţinut visceral abdominal voluminos, alcătuit în special din viscerele etajului supramezocolic, la care se adaugă eventual colonul transvers şi

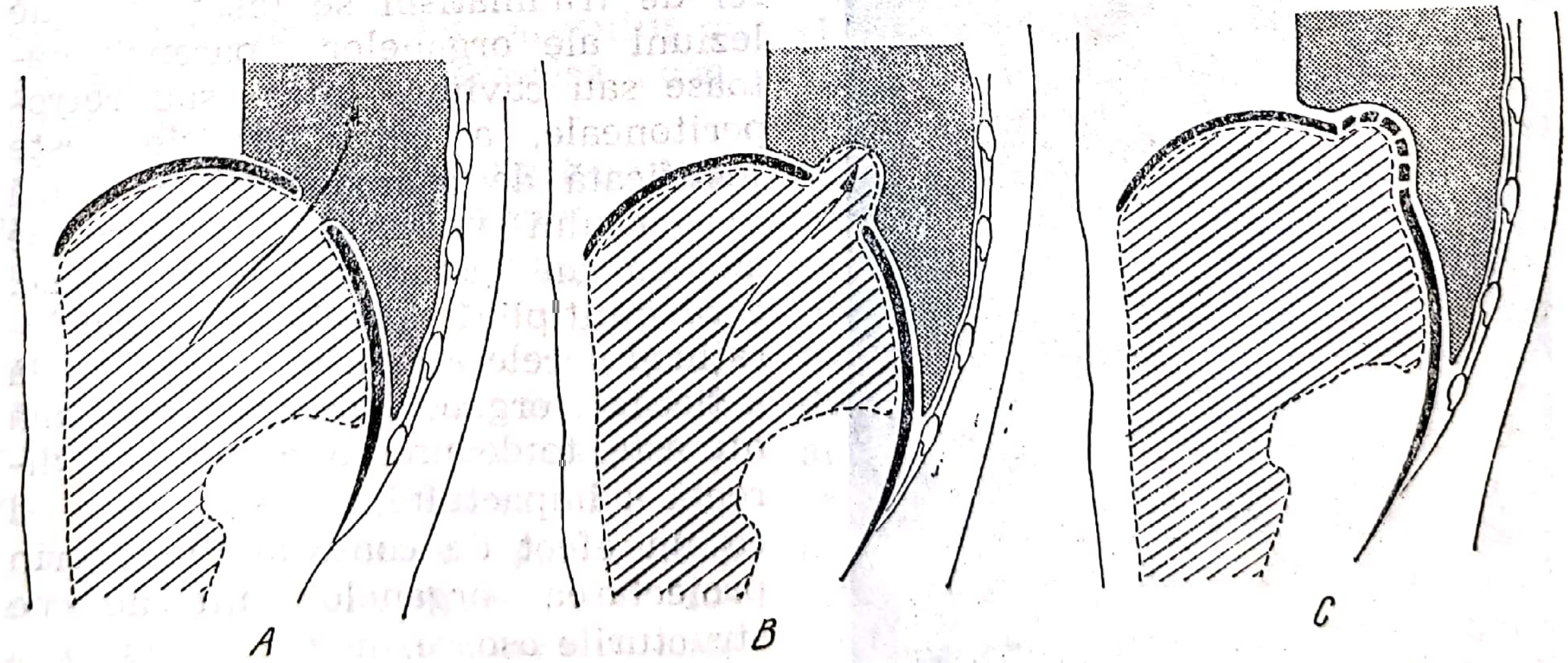

Fig. 13.2.32. — *A* — hernie embrionară; *B* — hernie fetală; *C* — hernie diafragmatică.

anse jejunale. Acest conţinut exercită o compresiune accentuată asupra plămînului stîng, pe care îl colabează în parte, deviind totodată mediastinul şi determinînd ca atare o suferinţă mixtă — de tipul insuficienţei respiratorii, cu dispnee şi cianoză, şi de tip digestiv, prin fenomenele oclusive pe care le generează. Asocierea acestora îndată după naştere sugerează diagnosticul unei forme grave, rapid mortală, în care hernia diafragmatică este asociată altor malformaţii incompatibile cu viaţa, sau diagnosticul unei forme „chirurgicale“ sau „neonatale“, în care sînt prezente semnele descrise mai înainte şi care, după cum o desemnează şi denumirea, poate beneficia de tratament chirurgical, sau poate sugera existenţa unei forme „latente“, în care, datorită conţinutului herniar mai redus, malformaţia este mai bine şi mai mult timp suportată, manifestîndu-se prin semne intermitente de suferinţă pulmonară sau digestivă (22).

Fig. 13.2.33. — Relaxare diafragmatică stîngă (*aspect radiografic*).



Relaxarea difragmatică, denumită impropriu şi „eventraţie diafragmatică“, constă în boltirea, mai mult sau mai puţin accentuată, a cupolei diafragmatice — de obicei a celei stîngi; adeseori este asimptomatică, fiind descoperită doar radiologic (fig. 13.2.33). Este posibilă şi angajarea în această boltire a stomacului sau a colonului, cu determinarea unor semne digestive, marcate de dureri epigastrice sau în hipocondrul stîng, dureri ce survin în special postprandial şi în decubit lateral drept. O relaxare majoră poate determina şi suferinţa respiratorie, cu dispnee şi semne de iritaţie pleuropulmonară.

13.2.3.

Leziuni traumatice

Leziunile traumatice ale peretelui abdominal reprezintă un vast şi complex capitol de patologie, întrucît, oricare ar fi natura agentului vulnerant, numai într-un procent de circa 40 efectul nociv al acestuia rămîne cantonat exclusiv parietal. Ca o consecinţă aproape firească, un astfel de traumatism se însoţeşte de leziuni ale organelor parenchimatoase sau cavitare intra- sau retroperitoneale, a căror apariţie este justificată de componenta mecanică a agentului vulnerant, la care se adaugă un factor agravant cinetic, care multiplică apreciabil în acceleraţie şi deceleraţie greutatea normală a fiecărui organ. Agresarea viscerală nu este totdeauna o consecinţă directă a impactului, ci se produce şi ca un efect de contralovitură, prin proiectarea organelor interne pe structurile osoase.

Complexitatea lezională reiese şi din faptul că interesarea unui singur organ este rară, cel mai adesea fiind lezate mai multe viscere abdominale şi, mai mult decît atît, de obicei este vorba de „leziuni complexe" — termen sub care trebuie înţeleasă şi agresarea concomitentă a altor regiuni (28) în cadrul unui politraumatism.

Prin inspecţie se va putea constata aspectul general al peretelui abdominal, cu eventuale denivelări prin bombarea limitată, datorită unor revărsate subcutanate, sau prin balonarea epigastrică, datorită unei dilataţii acute reflexe de stomac. În cazul reacţiei peritoneale septice se poate observa contractura abdominală, în special relieful muşchilor drepţi — şi aceasta mai ales la subiecţii slabi —, simptom ce va fi aprofundat în cadrul sindromului peritoneal. Este uşor de identificat în cadrul acestui examen participarea sau, dimpotrivă, imobilitatea peretelui abdominal ventral în timpul mişcărilor respiratorii.

Palparea identifică şi localizează zona afectată prin apariţia durerii sau exacerbarea acesteia în cazul existenţei sale spontane. Uneori, în funcţie de caracterul leziunilor, actul palpatoriu, chiar cînd este făcut cu blîndeţe maximă, determină apărarea musculară sau accentuarea contracturii, pînă la aşa-zisa „consistenţă lemnoasă" (18).

Este important de analizat cu răbdare acest important semn ce denotă cel mai adesea o iritaţie peritoneală gravă, întrucît el poate fi cauzat şi de alte leziuni extraperitoneale, ca de pildă rupturi incomplete musculare, leziuni nervoase, traumatisme vertebromedulare etc.

O serie de examene paraclinice, asupra cărora vom reveni, sînt folosite astăzi pentru identificarea eventualelor leziuni viscerale endo- sau extraperitoneale.

13.2.3.1.
Contuziile pereţilor abdominali

Contuziile planurilor moi de înveliş al cavităţii abdominale îmbracă aspectele întîlnite la contuzii în general (vezi 1.2.1 — „Semiologia traumatismelor închise", subcapitolele 1.2.1.5 şi 1.2.1.6), cu manifestări mai mult sau mai puţin intense în funcţie de natura impactului şi de forţa sa de acţiune. Este de remarcat că depresibilitatea normală a pereţilor abdominali permite ca în unele cazuri integritatea morfologică parietală să mascheze leziuni endocavitare, uneori foarte grave; în consecinţă, odată ce contuzia s-a produs, aspectul aparent normal al pereţilor abdominali şi mai ales al tegumentului nu trebuie să diminue exigenţa examenului clinic. În special în cazul contuziilor, care reprezintă circa 80% din traumatismele peretelui abdominal (28), există nenumărate aspecte înşelătoare. În astfel de cazuri moartea poate surveni rapid prin şoc sau hemoragie fulgerătoare, după un interval oarecare prin hemoragie lentă, dar progresivă, sau mai tardiv, prin hemoragie în doi timpi sau prin peritonită (18). Este de remarcat de asemenea faptul că leziunea contuzională abdominală, ca dealtfel şi alte forme de traumatisme, poate interesa deopotrivă şi organe situate retroperitoneal, şi în special segmente ale aparatului urinar, cu manifestări de suferinţă retroperitoneală care îmbracă unele semne clinice particulare (5). În ansamblu, examinatorul trebuie să ţină seama de caracterul simptomatic înşelător al multora dintre leziunile viscerale asociate. În afara leziunilor superficiale materializate prin echimoză, trauma peretelui abdominal poate fi urmată de formarea unui revărsat supraaponevrotic de tip Morell-Lavallée (vezi 1.2.1.3 — „Seromul"), fără răsunet deosebit, dar totodată poate fi urmată de ruptură musculară, mai ales a mușchiului drept abdominal — leziune mai frecventă datorită contracției reflexe a acestuia la impact. O eventualitate mai rară este ruptura concomitentă a arterei epigastrice sau a uneia dintre ramurile sale, a cărei consecință este formarea unui hematom voluminos (vezi 1.2.1.2 — „Hematomul").

Elementul clinic dominant în examinarea unui accidentat cu contuzie abdominală este identificarea eventualei participări viscerale, care poate căpăta aspecte variate în funcție de complexitatea leziunilor. Din acest punct de vedere este de remarcat că, în ansamblu, contuziile abdominale prezintă un risc de mortalitate de trei ori mai mare decît plăgile (16), si aceasta tocmai datorită dificultăților de diagnostic precoce al leziunilor existente.

Impactul parietal poate determina, printr-un mecanism direct sau indirect de contralovitură, leziuni ale organelor parenchimatoase sau rupturi de mezouri, manifestate prin hemoragie internă, leziuni ale organelor cavitare digestive, evidențiate prin semne de iritație peritoneală, sau leziuni mixte.

Hematoamele pereților abdominali. Oricare dintre structurile musculare care iau parte la alcătuirea pereților abdominali poate fi sediul formării unor hematoame — rezultatul posttraumatic al leziunilor vasculare și musculare. Între acestea, două localizări creează un tablou clinic mai evident. Este vorba de hematomul format ca urmare a rupturii mușchilor drepți abdominali și de cel ce urmează rupturii mușchiului psoas.

Dispoziția mușchiului drept abdominal, cu fixarea fusurilor sale prin intermediul intersecțiilor aponevrotice, ca și bogata sa vascularizație fac cu precădere ca în urma unei contuzii mușchiul să cedeze și, drept consecință a hemoragiei ce însoțește leziunea, să se formeze un hematom. În cazul integrității tecii aponevrotice, hematomul se prezintă ca o tumoare sub tensiune, bine circumscrisă, dezvoltată în spațiul dintre două intersecții aponevrotice, în general nedureroasă și cu o relativă renitență sub tegumentul care alunecă liber pe suprafața sa. Leziunea devine dureroasă la solicitarea contracției și apariția ei bruscă în urmarea unui traumatism o diferențiază de alte leziuni tumorale parietale.

Hematomul dezvoltat pe seama rupturii psoasului capătă caracterul unei tumori de volum variabil ce se dezvoltă retroperitoneal și care, adesea, se manifestă prin fenomene nevralgice la distanță, la nivelul membrului pelvian, datorate compresiunii exercitate pe ramurile colaterale lungi ale plexului lombar — nervii marele și micul abdominogenital, femurocutanat și genitocrural, toți avînd un traiect lung prin grosimea mușchiului psoas. Un interes de actualitate prezintă hematoamele dezvoltate spontan la acest nivel, ca urmare a tratamentelor anticoagulante, manifestate în special prin fenomene de compresiune a nervului crural (9).

13.2.3.2.

Plăgile pereților abdominali

În condiții de pace, reprezintă circa 20% din traumatismele pereților abdominali (28), dar în timp de război procentul lor poate trece de 90 (17).

Elementul clinic fundamental care trebuie apreciat într-un astfel de traumatism este caracterul său nepenetrant, penetrant sau perforant (vezi 1.2.2. — „Semiologia traumatismelor deschise"). Trebuie ținut seama și de faptul că un traumatism care are ca efect crearea unei plăgi poate determina în același timp și contuzii.

Dacă în cazul contuziilor locul de aplicare a impactului, marcat de leziunile parietale, orientează într-un oarecare grad și asupra topografiei eventualelor leziuni viscerale, în cazul plăgilor această orientare este mult îngreuiată, întrucît agentul vulnerant poate interesa în traiectoria sa organe multiple, situate la distanță și în direcții cu totul variabile față de orificiul de intrare cutanat. Din statistici ale ultimului război mondial reiese că în circa 25% din cazuri traiectul plăgii a fost abdomino-toracal (17).

În cazul plăgilor produse prin proiectile ale armelor de foc și mai ales prin schije mici, trebuie luată în considerație posibilitatea ca leziunile profunde, eventual viscerale, să fie cu mult mai grave și mai întinse comparativ cu aspectul orificiului parietal (17) (vezi 1.2.2.5 — „Plăgi de război").

Pentru plăgile pereților abdominali, stabilirea caracterului lor nepenetrant, penetrant sau perforant este mai importantă decît în oricare altă localizare a acestora, tocmai datorită aspectului înșelător, cel puțin inițial, al manifestărilor.

Plăgile nepenetrante sau parietale simple pot interesa numai tegumentul sau și straturile subiacente, pînă la nivelul seroasei parietale (vezi 1.2.2 — „Semiologia traumatismelor deschise", fig. 1.2.6-*1*), dar stabilirea acestui caracter nu este deloc ușoară, mai ales atunci cînd zona de impact are aspectul unei plăgi contuze. Într-o astfel de situație, aflarea condițiilor de producere a traumatismului și stabilirea tipului de armă pot oferi unele indicii de orientare, însă examinarea atentă a plăgii — după efectuarea toaletei primare — și explorarea blîndă și minuțioasă, cu un stilet butonat sau o pensă boantă, pot oferi date mai precise. Există situații — și acestea sînt cele obișnuite —, în care un traiect neregulat al plăgii parietale împiedică o explorare corectă și sigură ca rezultat; menținerea rănitului sub supraveghere pentru a remarca primele semne de reacție peritoneală este atitudinea cea mai corectă în orice situație neclară de acest fel.

Este de remarcat că unele plăgi parietale și mai ales acelea contuze pot produce o reacție alergică parietală, care să constituie un element de suspiciune pentru o eventuală participare lezională viscerală. În general, se consideră că mișcările spontane fără dureri ale rănitului ar pleda pentru caracterul nepenetrant al plăgii; la fel poate fi considerată o plagă care, la cîteva ore de la producerea ei, nu se însoțește de semne hemoragice și nici de iritație peritoneală.

Plăgile penetrante creează o soluție de continuitate care interesează și seroasa parietală, dar nu și viscerele. Este o eventualitate lezională rară și consecutivă în general unor traumatisme prin arme albe.

Identificarea clinică a unor astfel de leziuni se face prin aceleași manevre ca în eventualitatea anterioară: instrumentul explorator va pătrunde pe o profunzime ce depășește grosimea peretelui abdominal, în cazul în care traiectul plăgii poate fi identificat (vezi 1.2.2. — fig. 1.2.6-*2*). În cazul unei plăgi penetrante de o oarecare dimensiune, este posibil ca, din cauza presiunii intraabdominale, prin traiectul și orificiul cutanat al plăgii să se producă protruzia unui viscer abdominal: în plăgile de dimensiuni pînă la 1 cm, organul ce se poate exterioriza este de obicei epiploonul (17); în altele, mai mari — în general plăgi de război, produse mai ales prin schije —, se pot exterioriza anse intestinale.

Cu sau fără exteriorizare viscerală, o plagă penetrantă prezintă riscul de contaminare septică peritoneală, iar în cazul protruziei viscerale, în plus, riscul de strangulare a organului exteriorizat, datorită contracției musculare reflexe declanșate de bruschețea protruziei viscerale.

Uneori este impresionant cum o astfel de plagă, chiar cu protruzie viscerală, poate fi suportată fără a genera o simptomatologie zgomotoasă. Dacă leziunile evidente pun în mod indiscutabil și fără probleme atît diagnosticul, cît și indicația operatorie, cele în care caracterul de penetrabilitate este dubios creează probleme de diagnostic analoage celor pe care le ridică plăgile nepenetrante și impun supravegherea necontenită a rănitului pentru cel puțin 48 de ore.

Plăgile perforante — denumite și „penetrante viscerale" — prezintă o variabilitate simptomatologică legată de viscerele interesate, de caracterul și numărul acestora, dat fiind că în 25—35% din cazuri leziunile sînt mai mult viscerale (16). În unele situații caracterul perforant al leziunii este lesne de stabilit după aspectul secrețiilor care se scurg eventual prin plagă (sînge, conținut intestinal, fecaloid etc.). În alte situații, însă, suferințele viscerale se manifestă mai șters, mai tardiv, sub forme înșelătoare, fapt ce a impus recomandarea ca orice plagă abdominală cu caracter de penetrabilitate să fie explorată chirurgical sau, cel puțin, într-o astfel de situație rănitul să rămînă spitalizat și ținut sub supraveghere permanentă pentru a putea fi surprinse primele semne de iritație peritoneală, și aceasta cu atît mai mult, cu cît semnele clinice sînt și rămîn hotărîtoare pentru stabilirea diagnosticului de leziune (18) (28).

Atît în cazul contuziilor, cît și al plăgilor abdominale, simptomatologia este determinată de 3 factori lezionali fundamentali pentru astfel de leziuni, și anume *șocul traumatic abdominal, sindromul hemoragic* și *sindromul peritoneal.* De la început trebuie spus că atît geneza, cît și evoluția și întreținerea acestora sînt cel mai adesea multiple, existînd dealtfel și conexiuni ce duc la autoîntreținerea și autoagravarea sindroamelor.

Șocul traumatic abdominal (vezi 1.3 — „Semiologia șocului") poate surveni ca urmare a traumatismului, chiar în afara unor leziuni viscerale, el fiind doar consecința sensibilității peritoneale deosebite, datorată bogăției plexurilor vegetative, a căror solicitare nocivă are repercusiuni nu numai locale — marcate de vasodilatația splanhnică și ileusul dinamic —, dar și generale, care, uneori, pot avea consecințe grave, ca de pildă șocul inhibitor al plexului solar, cu evoluție rapidă spre exitus (17). Totuși, în aprecierea valorii elementului „șoc" trebuie să se țină seama de tipul de reactivitate a rănitului, ca și de condițiile în care s-a produs rănirea.

În multe cazuri șocul traumatic abdominal are o etiologie mixtă, intervenind cel mai adesea și factorul hemoragic, care este totodată și elementul de maximă pondere în mascarea elementelor clinice, eventual semnificative, ale leziunilor viscerale.

Se poate considera că șocul peritoneal propriu-zis se manifestă îndată după impact, în timp ce *sindromul hemoragic* se manifestă (în cazul în care hemoragia nu este cataclismică) progresiv, la cîteva ore după rănire, componenta peritoneală infecțioasă intervenind doar după un interval liber mai lung (16).

Sindromul hemoragic intraperitoneal este determinat în majoritatea cazurilor de rupturi ale organelor parenchimatoase, cu precădere ale ficatului și splinei. Hemoragia se poate datora însă și rupturii organelor cavitare, și mai ales a mezourilor acestora, care adăpostesc pediculi vasculari importanți — sursă în acest caz a unor sîngerări masive, chiar cataclismice. În funcție de cantitatea sîngelui pierdut, tabloul clinic va fi variabil atît din punctul de vedere al semnelor generale — eventual șoc hemoragic —, cît și al semnelor locale abdominale (vezi 13.3.1 — „Semiologia bolilor chirurgicale ale peritoneului“). Se poate exterioriza și prin scurgerea permanentă de sînge prin orificiul parietal al plăgii abdominale.

Sindromul hemoragic retroperitoneal poate fi urmarea oricărui tip de traumatism abdominal de o oarecare intensitate. În general, leziunea hemoragică retroperitoneală izolată este foarte rară, ea reprezentînd în fapt un element al unui politraumatism a cărui simptomatologie este mai totdeauna mascată de manifestările leziunilor viscerale abdominale. Ca un element de diferențiere față de hemoragiile intraperitoneale, cele retroperitoneale prezintă, în cazul unor surse hemoragice modeste, posibilitatea hemostazei spontane, datorită spațiului oarecum limitat în care se produc și care creează condiții oarecum favorabile unui tamponament (5).

Revărsatul sanguin retroperitoneal constituie un hematom care, dacă este de volum mic, poate trece neobservat clinic; de îndată ce capătă un anumit volum, examenul clinic poate identifica o masă tumorală de consistență moale — cel mai adesea evidentă latero-parietal și mai ales lombar —, zonă dureroasă la palpare și de obicei mascată de echimoze.

În afara elementelor locale, adesea greu de recunoscut sau chiar de remarcat la un politraumatizat, prezența revărsatului retroperitoneal, în funcție de volumul său, determină iritația bogatelor plexuri nervoase retroperitoneale, urmată de tulburări de tranzit, ileus paralitic de origine reflexă și risc trombogen prin hiperpresiunea venoasă de cauză compresivă (5).

În cazul în care urmările traumatismului permit o explorare complementară, prezența revărsatului retroperitoneal poate fi identificată și prin examenul radiologic, care obiectivează modificările topografice ale organelor intraperitoneale. De remarcat că adeseori cauza hemoragiei retroperitoneale este o leziune traumatică renală și că în această situație examenul urografic este fundamental atît pentru diagnostic, cît și pentru orientarea terapeutică.

Sindromul peritoneal este dominat de reactivitatea seroasei peritoneale, care este dotată cu proprietăți fundamentale de sensibilitate, exsudare și resorbție. Acestea în unele situații reprezintă mijloace de apărare față de orice agresiune, după cum în altele constituie elemente agravante, așa cum se întîmplă în procesele septice peritoneale generalizate (18) (vezi 13.3.1 — „Semiologia bolilor chirurgicale ale peritoneului“).

În cazul plăgilor abdominale perforante, *infectarea peritoneală* se face prin eventuala însămînțare exogenă, iar în cazul celor perforante, în special prin însămînțarea endogenă, produsă ca urmare a creării soluției de continuitate a peretelui unui organ cavitar digestiv. Leziunea apărută în astfel de condiții este identică în urmări cu orice perforație de organ cavitar, indiferent de natura procesului care duce la aceasta.

În sindromul peritoneal semnele și simptomele abdominale se situează pe primul plan al manifestărilor, avînd o certă valoare patognomonică pentru stabilirea diagnosticului lezional de „abdomen acut“ și a indicației terapeutice de urgență (17) (vezi 13.2.3 — „Leziuni traumatice“).

13.2.3.3.
Rupturile difragmului

Afectarea continuității mușchiului diafragm se poate produce printr-un mecanism direct, soluția de continuitate fiind creată accidental de proiectile, sau arme albe, sau constituindu-se ca urmare a cedării unei frenorafii. Mai frecvent însă, soluția de continuitate este urmarea unui traumatism care acționează indirect, prin creșterea bruscă și exagerată a presiunii abdominale sau, mai ales, prin strivirea bazei toracelui. În general acest din urmă mecanism afectează cu precădere cupola stîngă — cea dreaptă fiind oarecum protejată de ficat. Soluția de continuitate pornește mai totdeauna de la nivelul hiatului esofagian și se întinde radiar către peretele ventrolateral, între foliolele centrului frenic. Ruptura centrului tendinos al diafragmului prin contuzie toracică este o leziune extrem de rară — reprezentînd mai puțin de $1^0/_{000}$ din traumatismele toracice —, dar și foarte gravă, fiind însoțită întotdeauna de eviscerația abdomino-toracică care antrenează tamponada cardiacă secundară (2).

În general, ruptura diafragmatică este urmată de pătrunderea de conținut abdominal în cavitatea toracică, însoțită de întregul cortegiu de simptome legate de compresiunea realizată intratoracic, ca și de tulburările de tranzit digestiv, tulburări ce trebuie desprinse din ansamblul fenomenelor generale grave de șoc prilejuite de producerea leziunilor. Dat fiind absența conținătorului seros, leziunea mai este denumită și *„eventrație diafragmatică“*.

13.2.3.4.
Eventrațiile abdominale

Eventrația reprezintă o protruzie de conținut abdominal produsă printr-o soluție de continuitate parietală musculoaponevrotică consecutivă unei plăgi nepenetrante, dar cel mai adesea unei celiotomii (7) (18). Conținutul abdominal protruzionat este învelit în seroasă peritoneală parietală, astfel încît, din punct de vedere morfologic, diferențierea față de o hernie parietală constă în calitatea sau originea orificiului sau traiectului prin care se produce protruzia.

Eventrația posttraumatică este urmarea imediată sau mai tardivă a unei plăgi nepenetrante abdominale care a creat o soluție de continuitate de oarecare dimensiune în planurile musculoaponevrotice, permițînd protruzia sacului peritoneal cu conținutul respectiv pînă în planul subtegumentar. În general, eventrația apare după cicatrizarea cutanată, în speță după ce accidentatul și-a reluat activitatea.

Eventrația postoperatorie este eventualitatea etiologică obișnuită, leziunea producîndu-se ca urmare a cedării planurilor de cusătură parietală. Anumite incizii de celiotomie, folosirea anumitor materiale de cusătură, ca și calitatea țesuturilor și intervenția factorilor septici sînt factori incriminați în producerea eventrației.

În general, peretele abdominal cedează cu ocazia efectuării unui efort și adesea însuși pacientul poate înregistra momentul prin perceperea unui anumit zgomot, în general fără durere. Linia de cusătură fie că cedează pe toată întinderea ei, rezultînd eventrații gigante, așa cum se produc în special la persoanele obeze, la care s-a intervenit pentru procese septice (23) (fig. 13.2.34), fie că cedează numai pe o anumită porțiune — eventualitate mai frecventă.

Odată eventrația produsă, bolnavul resimte o senzație de apăsare, de disconfort abdominal, care se datorează tracțiunilor ce se exercită asupra mezourilor viscerelor antrenate, indiferent de dimensiunea rupturii parietale și, ca atare, de volumul sacului peritoneal. În decubit, conținutul se poate reduce spontan sau cu ușurință printr-un *taxis* blînd, ceea ce permite identificarea marginilor dure, fibroase, ale inelului de eventrație. Este de remarcat că adeseori nu există o corespondență între dimensiunile soluției de continuitate parietală și cantitatea conținutului sacular. În eventrațiile vechi, sacul peritoneal și conținutul său, indiferent de dimensiunea spărturii aponevrotice, pot să debordeze marginile acesteia și, prin disocierea planurilor preaponevrotice, să se constituie o eventrație voluminoasă, adeseori plurisaculară, cu conținut aderent și posibil ireductibil. Această ultimă eventualitate expune adesea la complicații asemănătoare celor din herniile de încarcerare și strangulare (12).

Încercările de reducere a eventrațiilor vechi, voluminoase, se însoțesc de declanșarea sau accentuarea tulburărilor digestive și adeseori de tulburări cardio-respiratorii, datorate compresiunii diafragmatice; astfel de eventrații se aseamănă întru totul, din punctele de vedere evolutiv și simptomatologic, cu herniile „cu pierdere de domiciliu“ (16).

13.2.3.5.
Eviscerațiile abdominale

Evisceratia reprezintă protruzia parietală de conținut abdominal, fără ca acesta să fie învelit de seroasă parietală (7).

Evisceratia posttraumatică poate surveni în urma unei plăgi penetrante care creează în peretele abdominal o soluție de continuitate cu o anumită dimensiune. Este o leziune tipică de război creată de

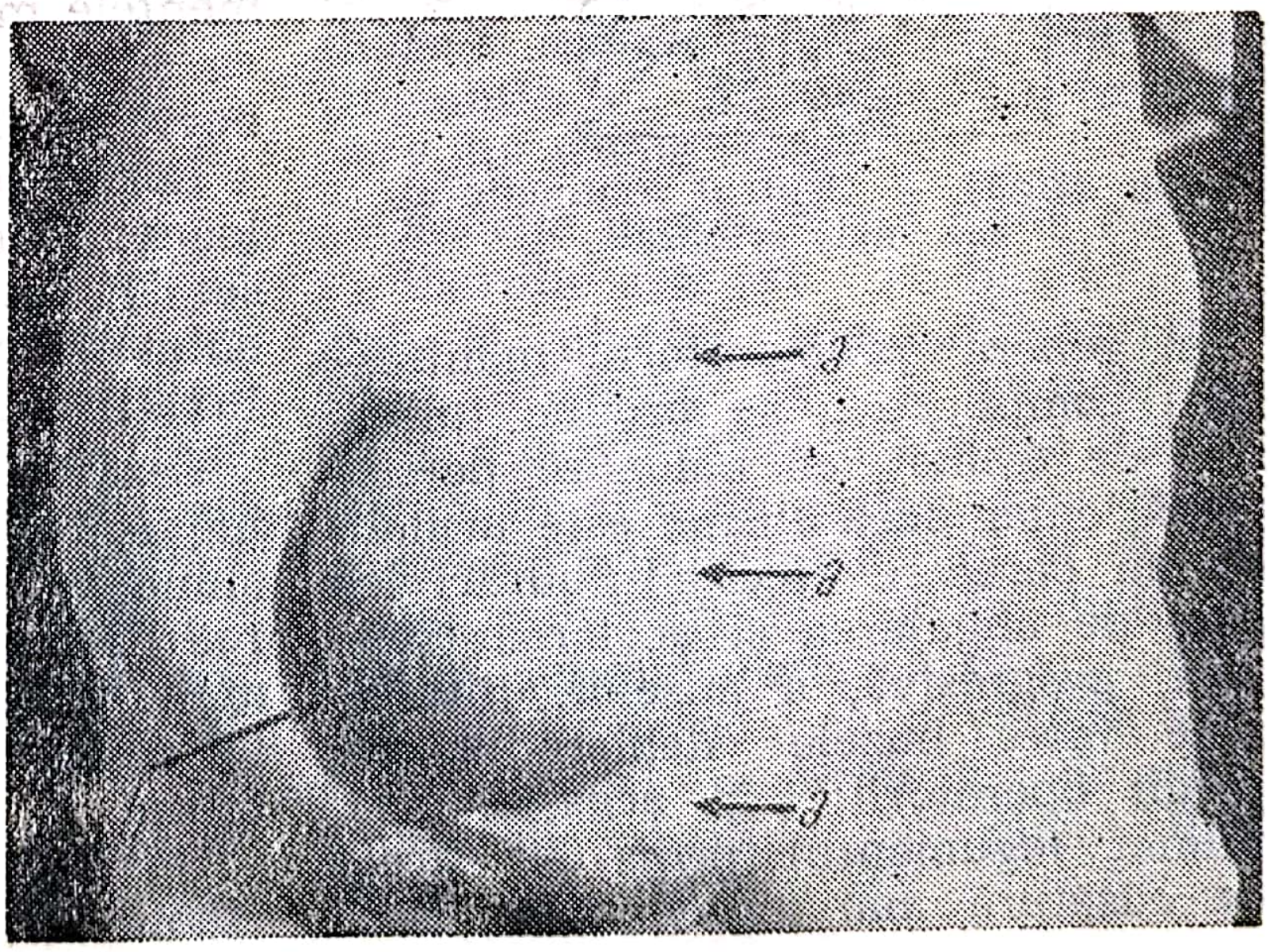

Fig. 13.2.34. — Eventrație postceliotomie subombilicală.
a — cicatricea liniei de incizie; *b* — eventrația.

schije, în care rănitul se prezintă cu exteriorizarea epiploonului sau ansei intestinale (16) (17).

Evisceraţia postoperatorie este urmarea rupturii planului de cusătură aponevrotică. Este o leziune gravă, care dă o mortalitate între 15 şi 18$^{0}/_{0}$ şi reprezintă circa 17$^{0}/_{0}$ din totalul complicaţiilor postoperatorii (23). Cedarea cusăturii parietale poate fi parţială sau totală şi se manifestă în general între 8 şi 10 zile de la execuţia actului operator, această variabilitate de timp fiind pendinte de virulenţa agresiunii microbiene, cît şi de rezistenţa organismului — ambele elemente fundamentale în producerea complicaţiei.

Momentul apariţiei evisceraţiei, ca şi caracterul său complet sau incomplet variază în funcţie de intensitatea procesului necrotic dezvoltat local, ca şi de tracţiunile ce se exercită asupra liniei de cusătură (23).

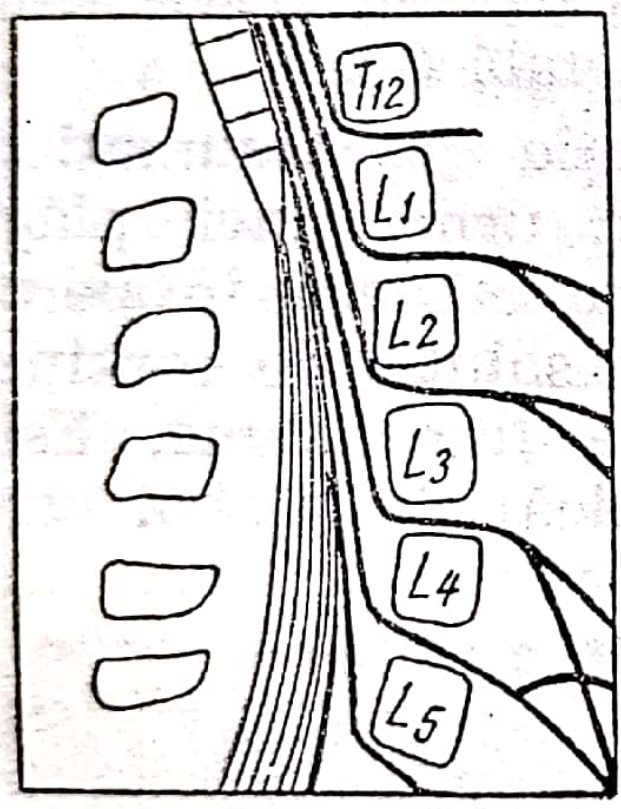

Fig. 13.2.35. — Centrul traumatic al coloanei vertebrale.

În general premonitoriu manifestării complicaţiei, se produc tulburări de tranzit, cu balonare persistentă, chiar dacă clisma este urmată de un oarecare efect, tulburări legate de angajarea şi acolarea treptată, progresivă, a anselor intestinale între buzele dehiscente ale plăgii operatorii; în această fază, numai tegumentul prins su firele de cusătură mai maschează eviscerarea. Ansele eviscerate produc un exsudat iniţial limpede, serocitrin, care se prelinge printre firele de cusătură; desprinderea unuia dintre acestea lasă să se vadă ansa intestinală eviscerată. În alte situaţii, cedarea planurilor de cusătură subtegumentare se face asimptomatic, astfel că evisceraţia se manifestă brusc, odată cu scoaterea firelor de cusătură tegumentare.

13.2.3.6.

Leziuni ale rahisului lombar

Structura osoasă vertebrală aferentă regiunii abdominale integrează, pe lîngă cele 5 vertebre ale coloanei lombare, şi vertebra T_{12}, precum şi zona motorie T_{12}—L_1, care alcătuieşte un ansamblu denumit „centrul traumatic al coloanei“, întrucît aici se concentrează cele mai multe şi mai grave leziuni traumatice (1). Frecvenţa lezională este explicată de faptul că la acest nivel se află zona de inversare a două curburi ale coloanei, situată între două segmente — toracal şi sacrat — mai solid fixate.

Gravitatea leziunilor rezultate la acest nivel este consecinţa faptului că aici sînt concentrate toate segmentele măduvei lombare şi sacrate, ca şi un mare număr de rădăcini nervoase (fig. 13.2.35).

Leziunile posttraumatice ale coloanei lombare constau cel mai adesea în fracturi ale corpului sau arcului neural, în fracturi asociate cu luxaţii şi mai rar în luxaţii pure (1).

Lezarea corpului vertebral constă în tasarea acestuia printr-o compresiune asociată cu flexia sau înclinarea laterală. Forma lezională cea mai frecventă este *tasarea vertebrală*, cu cuneiformizarea corpului vertebral.

Simptomatologia este variabilă în funcţie de varietatea leziunii. În cazurile de tasare vertebrală simplă, simptomatologia este dominată de elementul durere, ca în hernia discală. Leziunile situate sub nivelul lui L_2 sînt din acest punct de vedere mai benigne, întrucît leziunea nu poate interesa decît elemente ale cozii de cal.

Luxațiile și fracturile-luxații la nivel lombar au o simptomatologie manifestă, chiar dacă nu sînt prezente semne neurologice (1). Este vorba în general de bolnavi politraumatizați, în stare de șoc, prezentînd adesea false fenomene peritoneale datorită hematomului retroperitoneal. Leziunea este foarte dureroasă, astfel încît rănitul evită orice mișcare. *Examenul radiografic este absolut necesar* pentru precizarea diagnosticului!

Fractura de apofiză tranversă lombară este o leziune mai frecventă ce survine la adultul care caută să-și redreseze corpul în cădere, printr-o răsucire bruscă; această mișcare contractă în special mușchiul pătrat lombar.

Leziunea se manifestă prin durere și contractura musculaturii paravertebrale de partea leziunii — ambele fiind accentuate de orice efort. *Diagnosticul precis se stabilește radiografic.*

13.2.4.

Leziuni distrofice

Leziunile distrofice ale pereților abdominali, denumite impropriu și „eventrații spontane“ (16), sînt atribuite unor etiologii diferite și încă discutabile — unele congenitale, altele dobîndite —, dar au manifestări asemănătoare, ca urmare a deficitului de dezvoltare a structurilor parietale sau diminuării rezistenței acestora.

Diastazisul liniei albe este considerat o eventrație a nou-născutului și se caracterizează prin îndepărtarea mușchilor drepți abdominali și lărgirea liniei albe, în special în segmentul epigastric. Nu prezintă o simptomatologie specifică. Dar același aspect se poate înregistra și în primii ani de viață, ca urmare a unei distrofii rahitice sau paralitice — sechelă a poliomielitei. Se poate produce de asemenea și la vîrsta adultă, la persoanele obeze și în special la femeile multipare.

Relaxarea perietală este consecutivă cel mai adesea denervării anumitor teritorii musculare prin secționarea trunchiurilor sau ramurilor nervoase în inciziile de celio- sau laparotomie. Uneori, o astfel de relaxare se asociază și unei eventrații adevărate (în special după inciziile de lombotomie), ceea ce creează o vastă diformitate a peretelui ventro-lateral al abdomenului.

Relaxarea diafragmatică este caracterizată prin boltirea permanentă și exagerată a unui hemidiafragm ca urmare a unei leziuni congenitale, care constă în aplazia structurii musculare a hemidiafragmului respectiv ce devine astfel incapabil de o contracție eficientă (vezi fig. 13.2.33). Uneori, etiologia acestei leziuni este atribuită unui traumatism toracic soldat cu cedarea unui contingent apreciabil din mușchii diafragmatici și, mai ales, cu lezarea nervului frenic respectiv.

Datorită prezenței ficatului, această distrofie este identificabilă în special la nivelul hemidiafragmului stîng. Suferința este în general de ordin digestiv și se datorează tulburărilor de tranzit gastric ca urmare a ascensionării stomacului și eventualei volvulări în cupola diafragmatică supraridicată, ca și angulării esofagului. Se adaugă și variate tulburări cardio-respiratorii, datorite deplasării cordului și plămînului stîng.

Bibliografie selectivă

1. ARSENI C., PANOZA G. — Leziuni vertebro-medulare toraco-lombare posttraumatice. În: „Traumatisme vertebro-lombare", Edit. medicală, Bucureşti, 1973, p. 185—194.
2. BESON A., MACARONE R., SAEGESSER F. — Rupture du centre tendineux du diaphragme par traumatismes thoraco-abdominaux férmés, *Ann. Chir. Thorac. cardio-vasc.*, 1979, *33*, 8, 591—596.
3. BURLUI D., VASILESCU D., MIULESCU E. — Epiplocel mediastinal drept prin fanta Morgagni-Larrey, *Chirurgia (Buc.)*, 1961, *10*, 5, 755—758.
4. CĂRPINIŞAN C., STAN P. — Patologia chirurgicală a diafragmului. În: „Patologia chirurgicală a toracelui" Edit. medicală, Bucureşti, 1971, p. 94—122.
5. CHATELAIN CH., MASSE CL. — Les hématomes rétro-péritonéaux, *J. Chir. (Paris)*, 1975, *110*, 1—2, 105—130.
6. COSTESCU N., GRIGORCEA C., RAMETA A., DRĂGOI F. — Herniile liniei Spiegel, *Chirurgia (Buc.)*, 1964, *13*, 4, 569—572.
7. * * * — Dicţionarul medical, Edit. medicală, Bucureşti, 1969.
8. DIEULAFÉ R. — Séméiologie chirurgicale de l'abdomen, Masson et Cie, Paris, 1962.
9. DOUAREC P., WATELET J. şi colab. — Paralysies crurales par hématomes du psoas, *J. Chir. (Paris)*, 1973, *106*, 4, 327—336.
10. FORGUE E. — Des hernies abdominales. În: „Précis de pathologie externe", Gaston Doin, Paris, 1929, p. 464—569.
11. GAVRILIU D. — Patologia esofagului, Edit. medicală, Bucureşti, 1974.
12. GOSSET A., PETIT DUTAILLIS D. — Hernies. În: „Précis de pathologie chirurgicale", vol. IV, Masson et Cie, Paris, 1937, p. 64—189.
13. GUIVARC'H M., MARTINON F., MOUCHET A. — La hernie dite de Spiegel ou de Adriaan Van den Spiegel, *J. Chir. (Paris)*, 1974, *108*, 1—2, 87.
14. HUREAU J. — Parois de l'abdomen. În: „Pathologie chirurgicale", ed. a II-a, Masson et Cie, Paris, 1975, p. 469—497.
15. JUVARA I., PRIŞCU AL., BĂRBAT N. — Hernie diafragmatică anterioară dreaptă, *Chirurgia (Buc.)*, 1966, *15*, 1, 43—49.
16. LAVOIE P. — Contusions et plaies de l'abdomen. În: „Pathologie chirurgicale", Masson et Cie, Paris, 1975, p. 513—522.
17. MAREŞ E., ATANASESCU S., ŞUTEU I. — Plăgile abdominale. În: „Chirurgie de campanie", vol. II, Edit. militară, Bucureşti, 1956, p. 557—639.
18. MONDOR H. — Diagnostics urgents, ed. a II-a, Masson et Cie, Paris, 1933.
19. NISSEN R. — Zwerchfell. În: „Lehrbuch der Chirurgie", Georg Thieme, Stuttgart, 1964, p. 572—578.
20. RIGA TH., ATANASIU I., GILORTEANU M. — Aparatul fibros al regiunii inghinale, *Chirurgia (Buc.)*, 1957, *6*, 2, 271—284.
21. RIGA TH. — Evoluţia gîndirii în anatomia omului, Edit. ştiinţifică, Bucureşti, 1970.
22. ROHNER A. — Diaphragme. În: „Pathologie chirurgicale", Masson et Cie, Paris, 1975, p. 498—512.
23. SIMICI P. — Elemente de chirurgie intestinală, Edit. medicală, Bucureşti, 1976, p. 22—38.
24. SOCOLESCU M. — Herniile nou-născutului. În: „Chirurgie infantilă şi ortopedie — Urgenţe" (VEREANU D. şi colab.), Edit. medicală, Bucureşti, 1973, p. 88—100.
25. STĂNCESCU M., DULCU A. — Consideraţii asupra chirurgiei herniilor hiatale, *Chirurgia (Buc.)*, 1977, *26*, 6, 407—412.
26. TESTUT L., JACOB O. — Traité d'anatomie topographique, vol. II, Gaston Doin, Paris, 1931.
27. TROIANESCU O. — Chirurgia herniilor, Edit. medicală, Bucureşti, 1959.
28. ŢURAI I., CERCHEZ E. — Pe marginea a 1 000 de cazuri de traumatisme abdominale, *Chirurgia (Buc.)*, 1968, *17*, 11, 995—1 015.
29. ŢURAI I., POPOVICI Z. — Rupturi traumatice ale diafragmului, *Chirurgia (Buc.)*, 1970, *19*, 4, 289—311.

13.3.

Semiologia bolilor chirurgicale ale peritoneului și ale organelor intraperitoneale

Vasta cavitate delimitată de pereții descriși în capitolul precedent — cavitatea abdominală — este căptușită pe toată întinderea ei de seroasa peritoneală, motiv pentru care este considerată sinonimă denumirea de „cavitate peritoneală“ (21). În realitate însă, din punct de vedere anatomotopografic, trebuie să se considere separat cavitatea peritoneală — care adăpostește marea majoritate a segmentelor viscerale ce alcătuiesc tubul digestiv, precum și organele anexe acestuia — de spațiul retroperitoneal — în care se găsesc majoritatea organelor ce alcătuiesc aparatul urinar, pecum și toate formațiunile vasculonervoase destinate atît organelor intraperitoneale, cît și membrelor pelviene (fig. 13.3.1).

Pentru înlesnirea și orientarea explorării clinice în privința localizării leziunii, se folosește proiecția parietală a viscerelor intraperitoneale. În acest scop, peretele ventral se împarte în 9 regiuni cu ajutorul a 2 linii virtuale verticale, care se intersectează cu alte 2 linii orizontale perpendiculare, primele trecînd pe la nivelul jumătății arcadelor inghinale (fig. 13.3.2 A—A_1), iar secundele, pe la nivelul marginilor distale ale streașinilor costale (fig. 13.3.2 B—B_1) și pe la nivelul cranial al crestelor iliace (fig. 13.3.2 C—C_1).

Fig. 13.3.1. — Abdomenul (*după Niessen*).

a — cavitatea peritoneală; *b* — spațiul retroperitoneal.

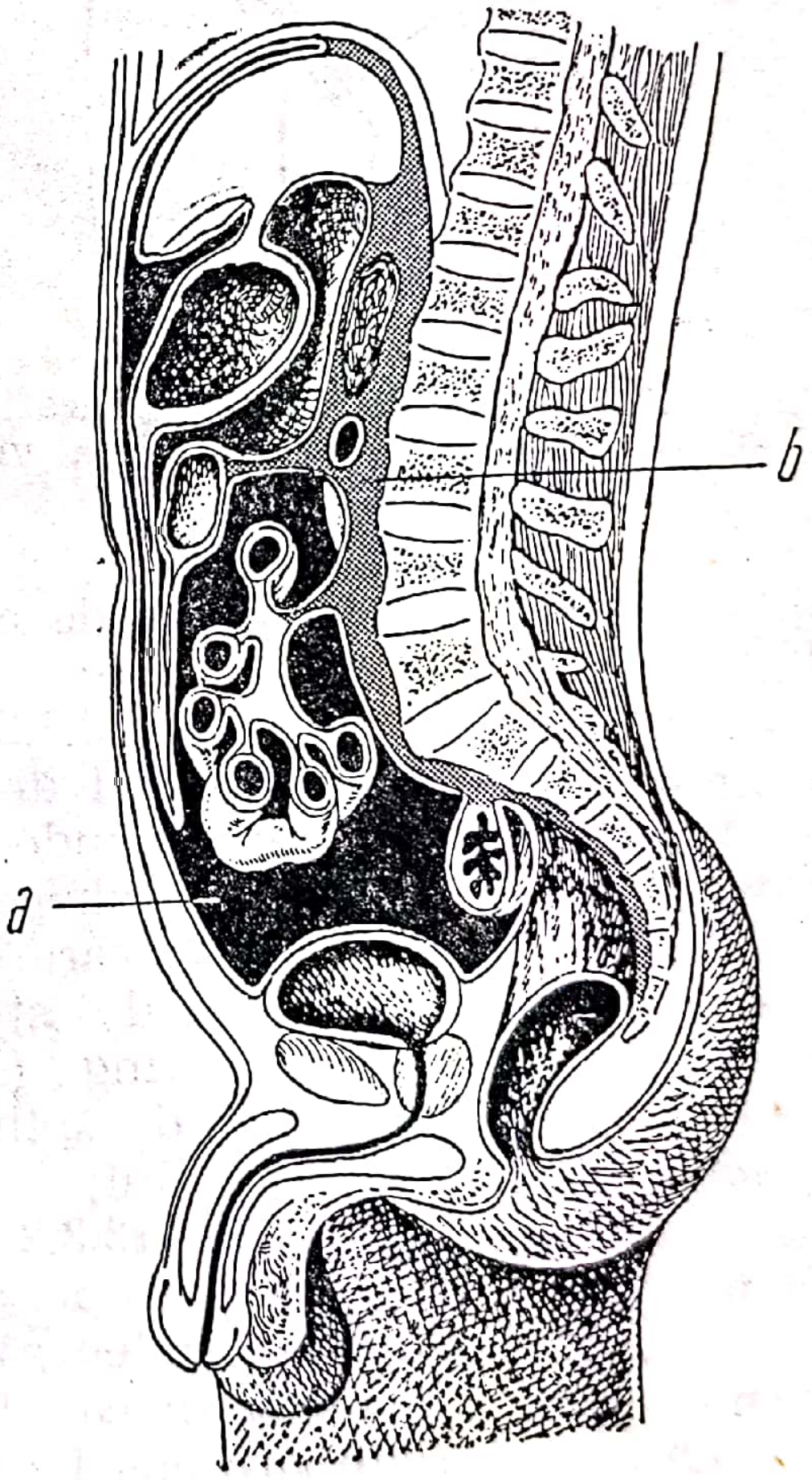

În felul acesta se obțin cele 9 zone amintite, fiecare dintre ele corespunzînd mai mult sau mai puțin integral unui viscer sau unui grup de organe intraabdominale.

Cele 2 linii orizontale limitează 3 zone: epigastrică (fig. 13.3.2 *E*), ombilicală (fig. 13.3.2 *O*) și hipogastrică (fig. 13.3.2 *H*), fiecare dintre acestea fiind împărțită, la rîndul ei, de cele 2 linii verticale în alte 3 zone:

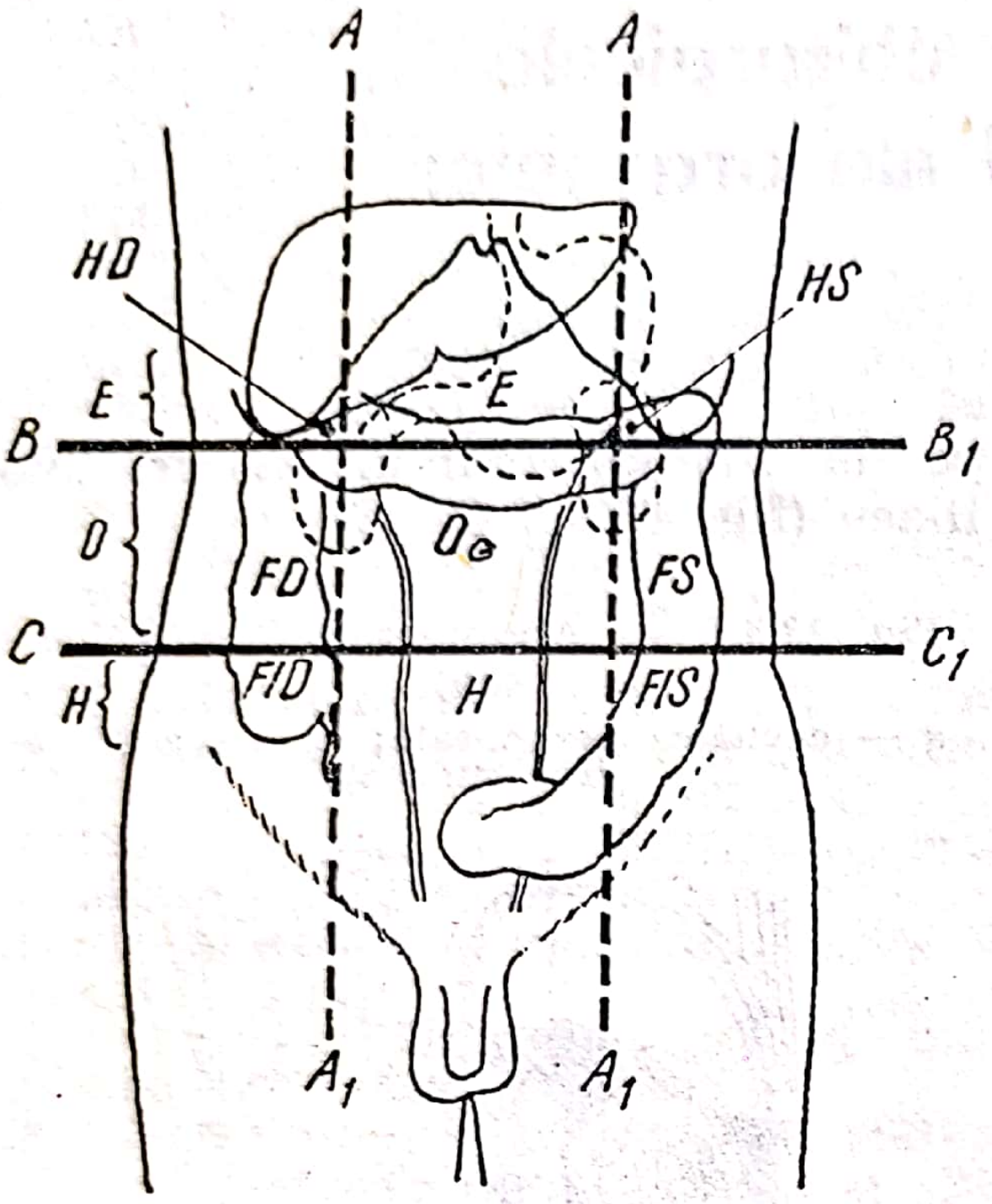

Fig. 13.3.2. — Împărțirea topografică a abdomenului și corespondența viscerală.

— *zona epigastrică* (fig. 13.3.2 *E*) este împărțită în: hipocondrul drept (fig. 13.3.2 *HD*), care corespunde ficatului și căilor biliare extrahepatice, epigastru (fig. 13.3.2 *E*), care corespunde stomacului și lobului stîng hepatic, și hipocondrul stîng (fig. 13.3.2 *HS*), care corespunde splinei și unghiului stîng al colonului;

— *zona ombilicală* (fig. 13.3.2 *O*) este împărțită în: flancul drept, corespunzător colonului ascendent, zona ombilicală sau mezoceliacă (fig. 13.3.2 O), corespunzătoare anselor intestinale subțiri, și flancul stîng (fig. 13.3.2 *FS*), corespunzător colonului descendent;

— *zona hipogastrică* (fig. 13.3.2 *H*) este împărțită în: fosa iliacă dreaptă (fig. 13.3.2 *FID*), corespunzătoare cecului și apendicelui, hipogastru (fig. 13.3.2 *H*), corespunzător anselor ileale distale, vezicii urinare și organelor pelviene, și fosa iliacă stîngă (fig. 13.3.2 *FIS*), corespunzătoare colonului sigmoid.

Această corespondență topografică, valabilă mai mult sau mai puțin integral în cazul examinării unui abdomen normal, se modifică uneori apreciabil în cazul deplasărilor viscerale ca urmare a dezvoltărilor tumorale, distensiilor intestinale, revărsatelor intraperitoneale etc., astfel încît proiecția visceroparietală poate fi apreciabil transformată.

În explorarea clinică a abdomenului, metodele clasice pot oferi date fundamentale pentru localizarea și aprecierea naturii leziunilor.

Inspecția abdomenului se face pe bolnavul în decubit dorsal, cu musculatura perfect relaxată, situație în care se pot aprecia aspectul de ansamblu al abdomenului și, în special, modul cum acesta urmează sau nu mișcările respiratorii. De remarcat că la femeie respirația este în mod normal de tip costal superior, astfel că o imobilitate a peretelui abdominal nu are valoarea semiologică pe care o are la bărbat (2). În cadrul inspecției trebuie apreciate, de asemenea, forma și dimensiunile abdomenului, apreciere ce trebuie să se facă ținînd seama de vîrsta, sexul și de starea de sănătate a celui examinat. Constatarea unei modificări de troficitate și mai ales de colorație tegumentară, ca și identificarea unei evidente circulații venoase colaterale reprezintă prețioase indicii de suferință abdominală.

Elementul clinic cel mai important ce poate fi descoperit la inspecție este însă *contractura musculară*, evidentă în infecțiile peritoneale și cu precădere la bolnavii slabi și musculoși (vezi 13.2.3.1 — „Contuziile pereților abdominali“), aflați în faza inițială a bolii — *semn fundamental și patognomonic al abdomenului acut, al peritonitei.*

Palparea abdomenului poate fi apreciată ca fiind manevra capitală în examenul fizic și este bine ca ea să se desfășoare în 3 etape succesive — superficială (fig. 13.3.3 *a*), profundă (fig. 13.3.3 *b*), și apăsată (fig. 13.3.3 c) (11) —, în funcție de tipul de suferință abdominală.

Palparea superficială este singura variantă indicată în examenul suferințelor acute, căci orice manevră mai brutală poate falsifica sau chiar anula răspunsul parietovisceral. În schimb, pentru suferințele discrete și mai ales pentru cele cronice, palparea profundă sau cea apăsată pot fi revelatoare prin răspunsul visceral localizat, materializat în sensibilitate sau chiar durere.

Palparea este de asemenea manevra prin care se pot pune în evidență eventualele deficiențe de tonus muscular parietal sau deficiențe parietale posttraumatice, mai ales postoperatorii, care pot influența negativ funcționalitatea de ansamblu a peretelui abdominal, în special răspunsul normal la reflexul visceroparietal determinat de un proces inflamator care evoluează subiacent.

În patologia abdominală, în general, și în cea peritoneală, în special, sînt descri-

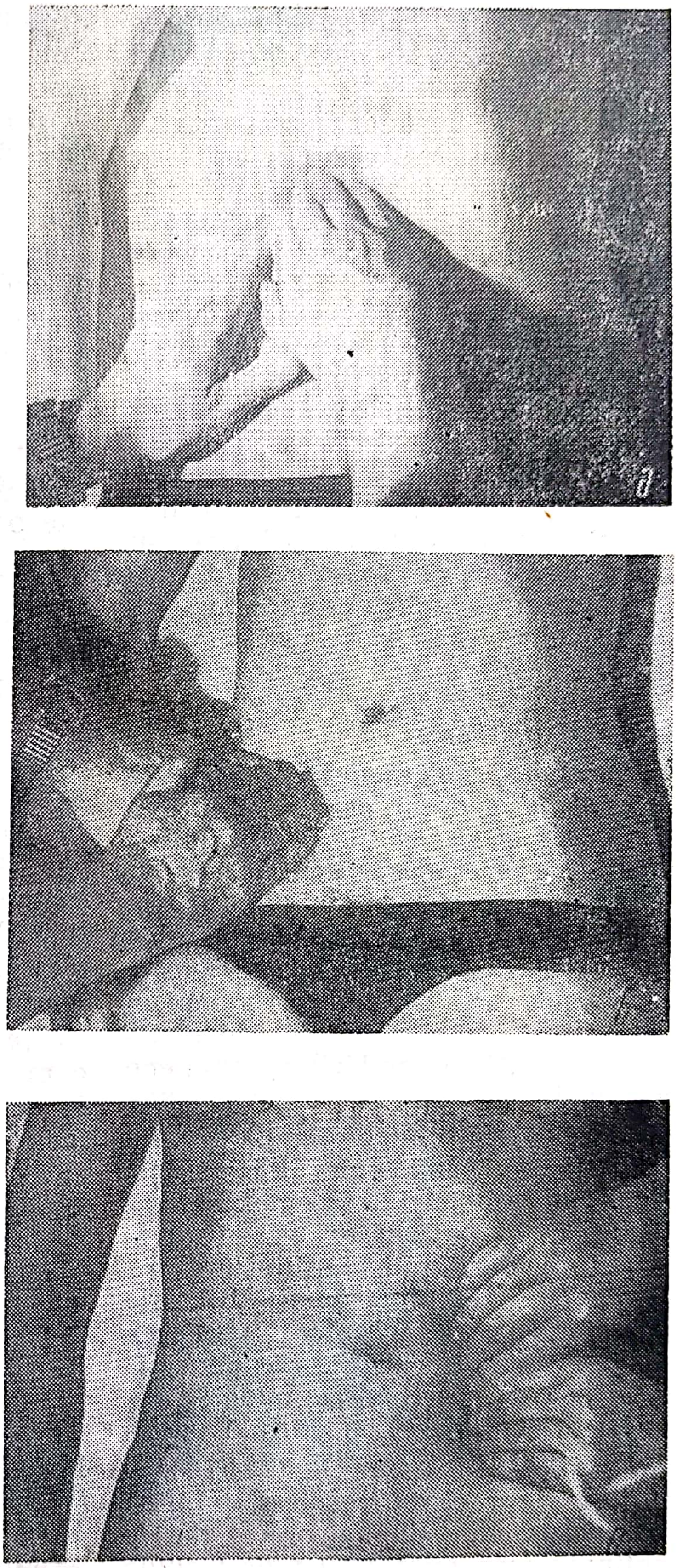

Fig. 13.3.3. — Palparea abdomenului.
a — superficială; *b* — profundă; *c* — apăsată.

se mai multe „puncte dureroase“, care au menirea de a localiza sediul suferinței și pentru a căror identificare este recomandată palparea unidigitală. În realitate, în aproape nici o situație nu poate fi vorba de o corespondență absolută topografică, căci oricît s-ar adera la concepția proiecției algice fixe viscero-parietale a lui Mackenzie (James) (2), (9), (13), ținînd seama de frecventa variabilitate individuală — mai ales în condiții patologice —, ea nu este respectată. În acest sens, valoarea semiologică a acestor puncte dureroase este mai mult decît dubioasă, iar manevra de palpare sau mai bine spus de apăsare unidigitală în cazul leziunilor cronice nu este edificatoare, căci poate produce durere și în afara unor suferințe reale, iar în cazul leziunilor acute poate fi chiar dăunătoare.

Percuția abdomenului, manevră folosită în general pentru stabilirea ariei de matitate ce identifică dimensiunile organelor parenchimatoase și nivelul revărsatelor intraabdominale, oferă în explorarea clinică chirurgicală posibilitatea aprecierii distensiei intestinale prin gradul de timpanism înregistrat, ca și a zonelor de matitate datorată acumulărilor lichidiene anormale.

Auscultația abdomenului capătă valoare în semiologia chirurgicală în cazul înregistrării zgomotelor caracteristice, de „gîlgîit“, date de trecerea „șicanată“ a conținutului intestinal la nivelul unor obstacole funcționale sau organice. Asocierea acestor zgomote cu distensia abdominală sau cu perceperea undei peristaltice localizează, cu destulă precizie, sediul obstacolului de tranzit.

Este sigur că în vederea stabilirii unui diagnostic cît mai precis, datele obținute prin examenul fizic trebuie coroborate cu cele anamnestice, ca și cu cele paraclinice. În foarte multe situații însă — care în mod obișnuit sînt și cele mai grave —, cum este aceea a abdomenului acut, diagnosticul necesită o urgență absolută, datele clinice fiind singurele care se pot obține în astfel de condiții; ca atare, trebuie corect interpretate, constituind în fapt temelia reală a diagnosticului și a deciziei terapeutice, de care depinde însăși viața bolnavului.

13.3.1.

Semiologia bolilor chirurgicale ale peritoneului

Peritoneul, persistență a unei părți din celom, este cea mai vastă suprafață seroasă a organismului, avînd circa 1 700 cm^2 și apropiindu-se prin aceasta de suprafața tegumentului. Alcătuit dintr-o foiță continuă parietoviscerală, seroasa peritoneală formează o serie de plicaturi, care constituie *mezourile* ce solidarizează segmentele tubului digestiv la peretele dorsal al cavității abdominale, *ligamentele* care solidarizează și fixează la perete viscerele ce nu aparțin propriu-zis tubului digestiv, precum și *epiplooanele* care se întind de la un viscer la altul (23). În ansamblu, aceste formațiuni delimitează spații seroase care în mod normal comunică liber între ele și care orientează, într-un oarecare grad, circulația eventualelor revărsate lichidiene către zonele declive. Seroasa peritoneală formează la bărbat o cavitate perfect etanșă; la femeie, calea genitală trompă—uter—vagin constituie o comunicare cu mediul extern care creează posibilitatea propagării infecțiilor genitale retrograd, către cavitatea peritoneală (23).

Simptomatologia afectării peritoneale este determinată de reacția seroasei față de orice agent agresant, conform *funcțiilor* sale de *sensibilitate, secreție* și *resorbție.*

Sensibilitatea peritoneală este pendinte de o bogată inervație asigurată, pentru seroasa parietală, de nervi de origine rahidiană, receptivi la durere, căldură și tracțiune, și pentru seroasa viscerală, de ramuri vegetative simpatice, cu prag inegal de reactivitate pentru stimulii nociceptivi. În funcție de interesarea unei părți mai mici sau mai mari din suprafața seroasei, ca și de virulența stimulului nociceptiv — în speță de virulența germenilor — reactivitatea seroasei este variabilă în aceeași măsură cu cea generală.

În formele cu interesare localizată, reactivitatea este limitată, așa încît toate manifestările sînt mai șterse, rămînînd limitate la zona afectată. Dimpotrivă, în formele cu interesare seroasă extinsă, durerea este generalizată și însoțită de manifestări net peritoneale, datorate se pare unui reflex visceromotor extrem de sensibil la pragul de excitație nociceptivă. În astfel de forme fenomenele generale sînt totdeauna prezente, ca în orice proces septic evolutiv.

Secreția peritoneală se materializează prin prezența în mod normal a unei cantități de circa 30 ml serozitate vîscoasă, care are rolul de a înlesni alunecarea anselor intestinale, fiind în același timp dotată și cu oarecare putere antimicrobiană, datorită conținutului său leucocitar. În cazul în care cantitatea de secreție este crescută — așa cum se întîmplă în cursul proceselor inflamatorii peritoneale —, lichidul poate juca un rol nociv, în sensul că favorizează diseminarea septică și, deci, generalizarea peritonitei.

Resorbția peritoneală este funcția primordială, întrucît vasta suprafață seroasă peritoneală poate resorbi în 24 de ore o cantitate de lichid egală cu greutatea corpului. Această funcție de resorbție se împlinește prin intermediul unor bogate rețele limfatice, maximale în zonele diafragmatice și la nivelul marelui epiploon, și explică repercusiunea generală rapidă a eventualei stări septice peritoneale.

Manifestările clinice ale funcțiilor fundamentale ale seroasei peritoneale alcătuiesc, în ansamblul lor, „sindromul peritoneal“ — un mănunchi de simptome și semne, expresie a reactivității seroasei, oarecum și temporar diferită în funcție de o multitudine de factori. Natura agentului agresant, segmentul de viscer afectat, condițiile de producere a leziunilor, aspectul acestora, reactivitatea organismului etc. sînt factori care influențează și chiar determină imperativ reacția peritoneală. Între aceștia, *calitatea revărsatului patologic intraperitoneal are un rol primordial în simptomatologie.*

Revărsatul ascitic (gr. *askites* de la *askos*=umflat), indiferent de cauza sa, are o simptomatologie ștearsă atîta vreme cît nu este într-o cantitate prea mare. Prezența lichidului intraperitoneal urmează a fi decelată numai pe seama unor semne indirecte și, în cele din urmă, prin delimitarea zonelor de matitate la percuție, în special a matității cu caracter deplasabil. Cum cavitatea peritoneală are însă o capacitate de distensie apreciabilă, cantitatea de lichid ascitic acumulată poate totaliza 20—25 l, situație în care abdomenul este vizibil destins, cu suprafața în întregime mată la percuție și cu fenomene de compresiune în special la nivelul diafragmului, ale cărui excursii le diminuă, diminuare care, așa cum am arătat, are implicații respiratorii. Totodată se produc fenomene compresive asupra masei intestinale și asupra circulației venoase, a căror expresie constă în în-

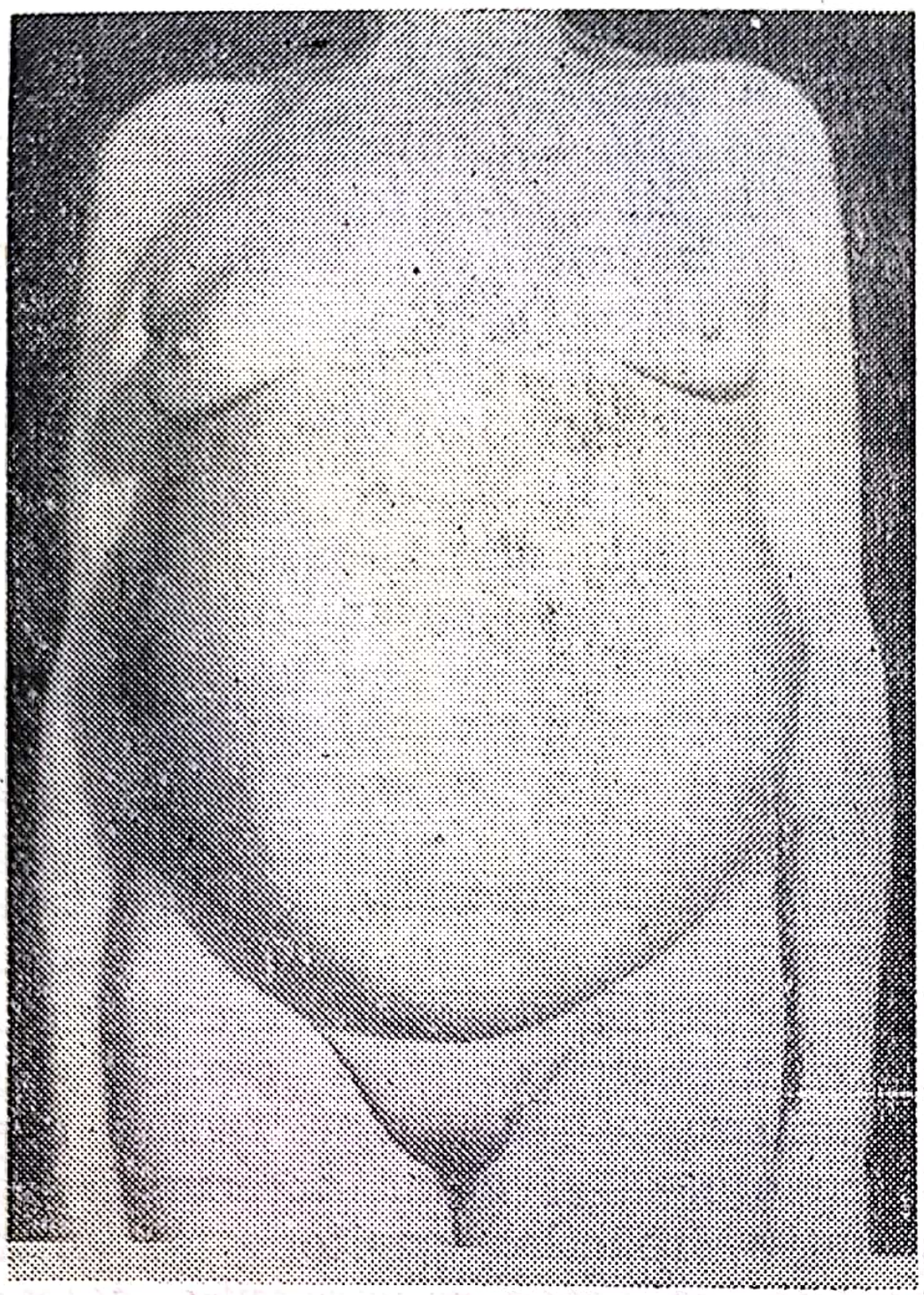

Fig. 13.3.4. — Abdomenul ascitic: „pîntece de batracian".

cetinirea tranzitului intestinal și dezvoltarea circulației venoase colaterale subtegumentare. Aspectul în ansamblu al abdomenului este etalat pe flancuri — „pîntecele de batracian" —, aspect care indică revărsatul liber (fig. 13.3.4).

Revărsatul chilos — chiloperitoneul — este consecința unui obstacol situat pe calea intestinomezenterică de drenaj al limfei, cel mai adesea de cauză tumorală, care interesează cisterna Pecquet (Jean) sau originea canalului toracic și care, prin staza limfatică pe care o determină, face să cedeze atît chiliferele subdiafragmatice, cît și cele intestinale (19). Cantitativ, revărsatul poate atinge cîțiva litri de lichid cu un bogat conținut lipidic, a cărui extragere repetată este urmată de o veritabilă stare de denutriție.

Clinic, fenomenologia este identică cu cea determinată de ascită și numai identificarea prin puncție a caracterului lactescent al lichidului stabilește diagnosticul (vezi 2.3.1.4 — „Limfopatii obstructive").

Revărsatul hematic — hemoperitoneul — determină o simptomatologie extrem de variată, în funcție de modul în care se realizează, de cantitatea de sînge revărsat și de modalitatea în care evoluează procesul.

În general, prezența sîngelui în contact cu seroasa generează o simptomatologie destul de ștearsă, în cazul în care se produce o sîngerare lentă, progresivă. Hemoperitoneul se manifestă printr-o durere surdă localizată, fără tendință la generalizare, care, uneori, iradiază către umeri, în cazul în care revărsatul s-a acumulat subfrenic (semnul Kehr). Ca oricare alt revărsat, și sîngele are

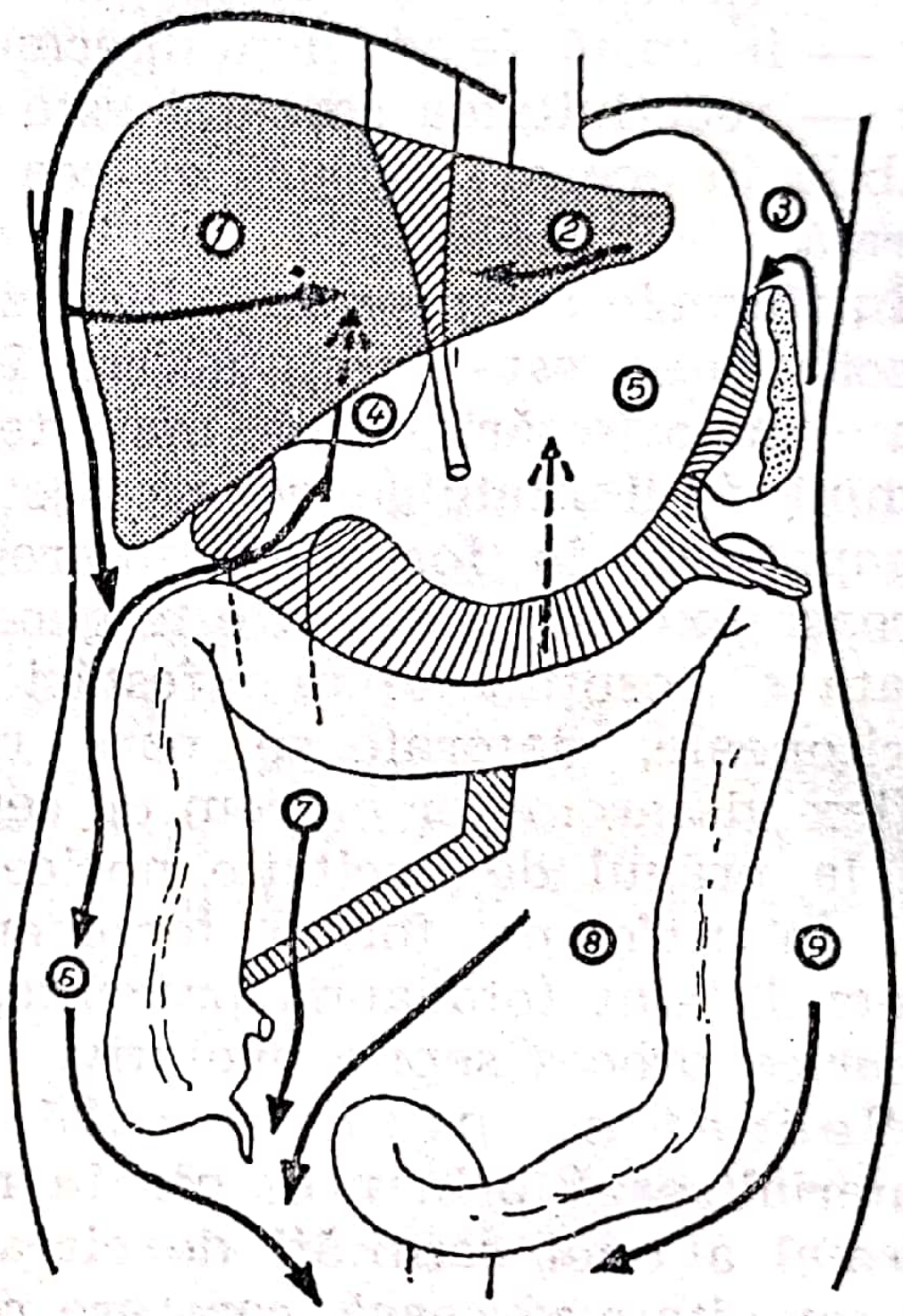

Fig. 13.3.5. — Spațiile de difuziune a revărsatului peritoneal.

etajul supramezocolic: *1* — loja interhepatofrenică dreaptă; *2* — loja interhepatofrenică stîngă; *3* — spațiul interfrenosplenic; *4* — loja subhepatică dreaptă sau gastrohepatică ventrală; *5* — loja gastrohepatică dorsală sau bursa omentală; *etajul submezocolic:* *6* — spațiul parietocolic drept; *7* — spațiul mezenteroceliac drept; *8* — spațiul mezenteroceliac stîng; *9* — spațiul parietocolic stîng.

tendința de a se scurge și a se acumula în spațiile declive, urmînd spațiile descendente de difuziune (fig. 13.3.5). Această tendință de acumulare declivă a revărsatului explică de ce și în cazul hemoperitoneului fundul de sac Douglas devine dureros la palpare prin tact rectal sau vaginal.

Contactul prelungit al sîngelui cu seroasa peritoneală determină pareză intestinală reflexă, marcată prin balonare cu aspect de ileus dinamic. La palparea abdomenului, chiar dacă se pune în evidență o zonă cu oarecare sensibilitate, nu este în nici un caz vorba de apărare musculară, și cu atît mai puțin de contractură (13).

Hemoperitoneul consecutiv unei plăgi penetrante se poate identifica prin scurgerea persistentă de sînge la nivelul orificiului cutanat al plăgii parietale.

Un fapt important de remarcat este acela că, adeseori, și această destul de vagă simptomatologie determinată de hemoperitoneu poate lipsi, datorită fenomenelor de șoc hemoragic în care se găsește bolnavul ori de cîte ori pierderea de sînge este mai mare. Din acest punct de vedere, urmărirea curbei tensiunii arteriale este deosebit de importantă, întrucît scăderea acesteia — mai ales după o primă perioadă de stabilizare —, asociată cu paloare, tahicardie și stare de agitație marchează iminența instalării șocului hemoragic (fig. 13.3.6).

Hemoperitoneul acut, datorat în special rupturii unei sarcini extrauterine, poate fi marcat de o durere bruscă la nivelul hipogastrului, după care succedă cu rapiditate semnele șocului hemoragic. Alteori, durerea se poate manifesta mai tardiv, după ore de la accident, cu localizare înaltă, chiar iradiind către umăr, după cum în revărsatele abundente se poate forma o echimoză periombilicală, descrisă sub numele de semnul Cullen (Thomas Stephen).

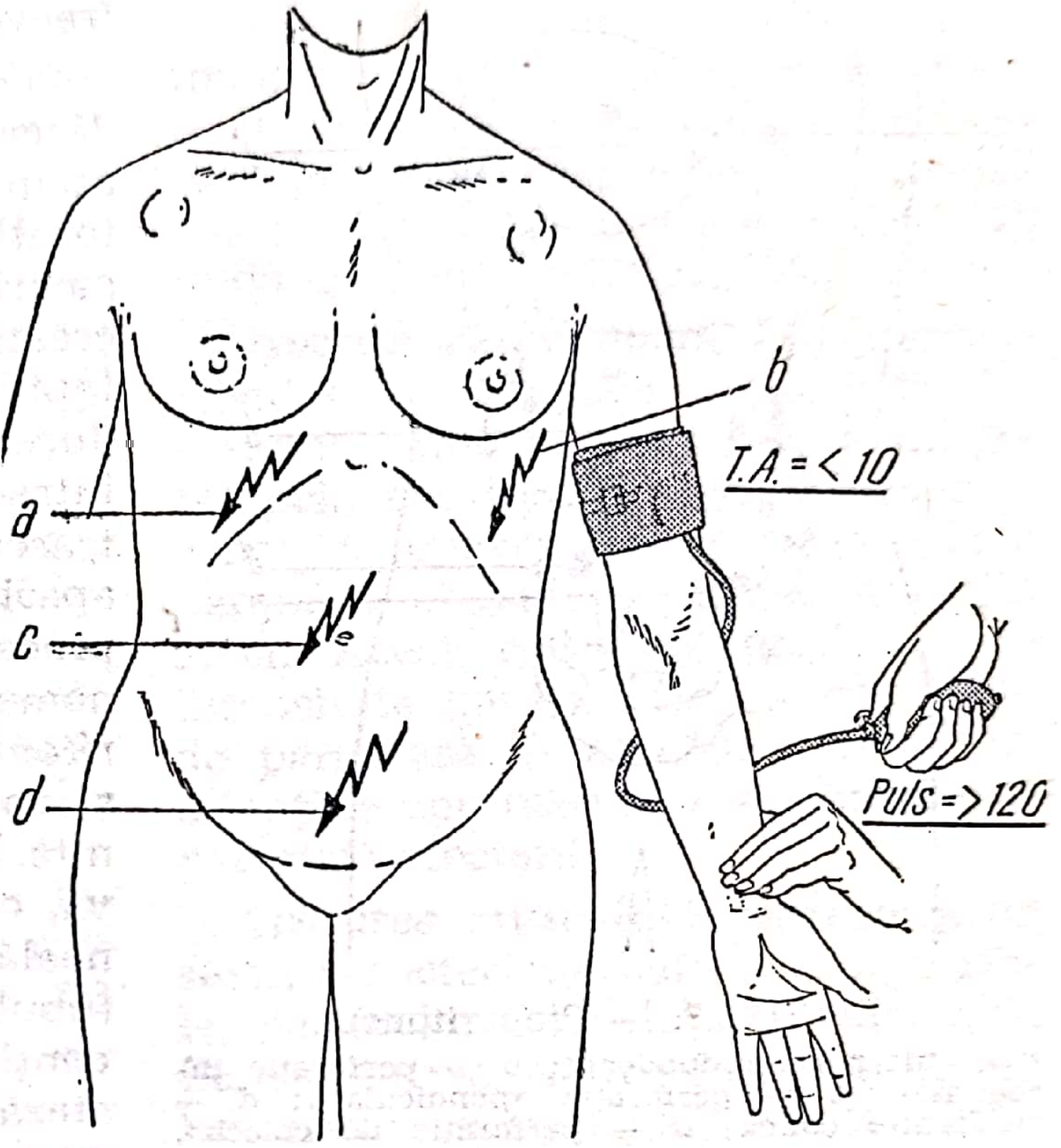

Fig. 13.3.6. — Hemoperitoneu.
a — ruptură de ficat; *b* — ruptură de splină; *c* — ruptură de mezenter; *d* — sarcină extrauterină ruptă.

În situațiile de dubiu, în care condițiile accidentului și unele semne trezesc bănuiala unei hemoragii intraperitoneale, este utilă puncția exploratorie sau puncția-spălătură, conținutul extras fiind de mare interes diagnostic (1) și îndreptar terapeutic în peste 97% din cazuri (16).

Revărsatul septic — pioperitoneul — este urmarea însămînțării exo- sau endogene a seroasei peritoneale cu germeni piogeni. În marea majoritate a cazurilor este vorba de o însămînțare ce se face prin crearea unei soluții de continuitate în peretele tubului digestiv, al cărui bogat conținut microbian reprezintă o sursă de infestare rapidă și puternică ce constituie *peritonita bacteriană*, a cărei expresie clinică îmbracă forma unui complex simptomatologic ce definește „sindromul peritoneal acut“ sau „abdomenul acut“. Manifestarea acestuia este oarecum temporar diferită în funcție de viscerul interesat sau, mai precis, de septicitatea lui (fig. 13.3.7).

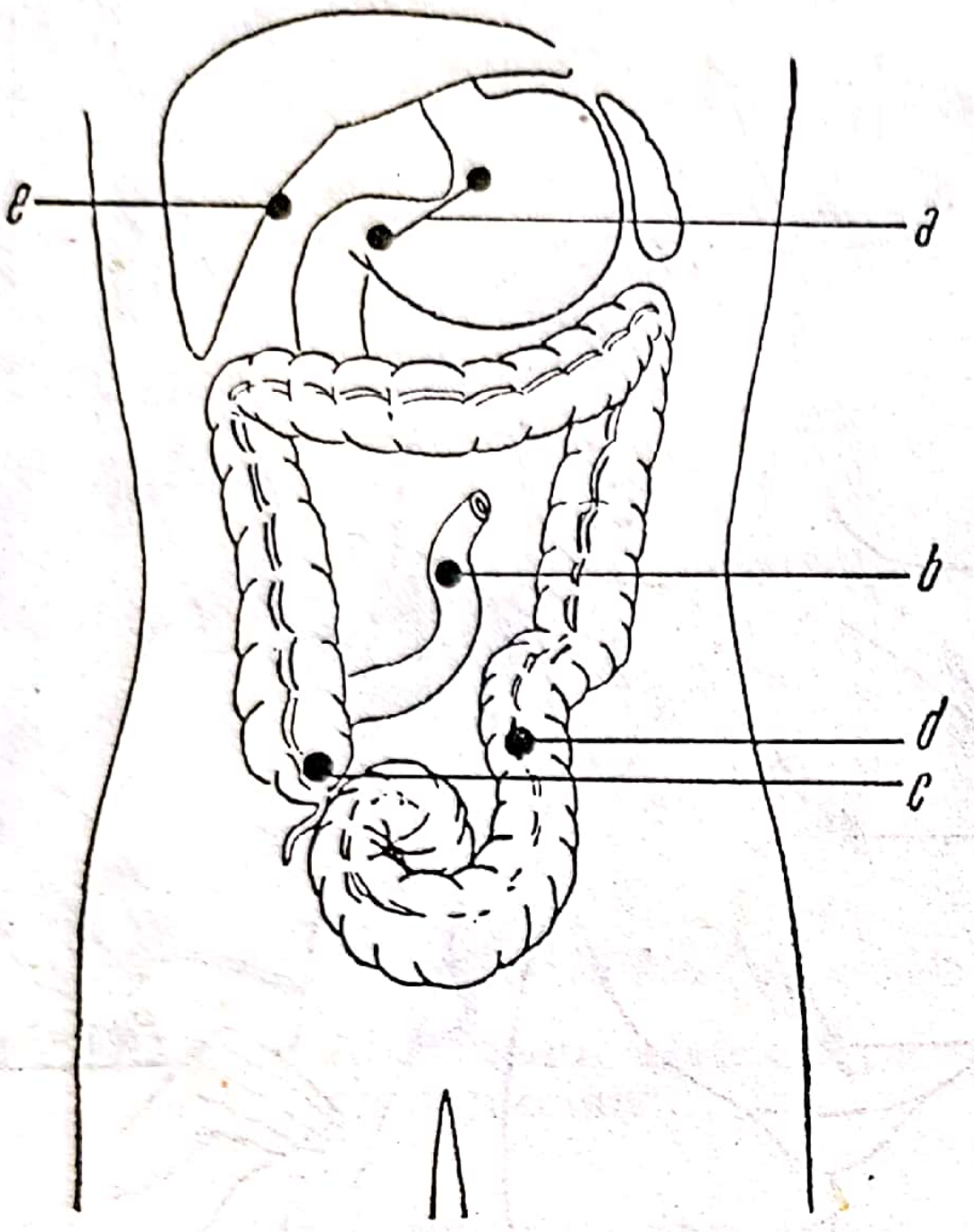

Fig. 13.3.7. — Pioperitoneu.

a — ulcer gastroduodenal; *b* — perforație intestinală; *c* — perforație apendiculară; *d* — perforație colică; *e* — perforație de colecist.

Revărsatul bilios — bilioperitoneul — este consecința unei perforații micro- sau macroscopice situate la nivelul căilor biliare intra- sau, mai frecvent, extrahepatice, care face ca bila să se reverse intraperitoneal, unde cel mai adesea se infectează secundar. Manifestarea clinică a revărsatului biliar este variabilă, mai ales în funcție de vîrsta bolnavului.

Cu debut dureros subhepatic brusc, corespunzînd perforației în mod obișnuit, la bătrîni bilioperitoneul poate evolua aproape asimptomatic cel puțin pînă la apariția suprainfectării. De remarcat absența obișnuită a contracturii musculare, care, atunci cînd se produce, este inițial localizată la nivelul hipocondrului drept (4), și frecvența vărsăturilor (10).

Pentru zona gastroduodenală se descrie o așa-zisă *peritonită chimică*, asemuită unei arsuri a seroasei, datorată contactului acesteia cu sucul gastric acid, cu bila și enzimele pancreatice. Diferența reactivă constă în faptul că în această situație se produce inițial o hiperemie puternică intra- și retroperitoneală, cu sechestrarea unei mari cantități de lichid și apariția șocului hipovolemic, care precedă ca manifestare apariția fenomenelor septice, cu instalarea *peritonitei bacteriene*, care se integrează și ea în acest concept clinic. Peritonita bacteriană este cu atît mai gravă, cu cît sursa de infestare peritoneală este un segment mai distal al tubului digestiv, deci mai bogat în conținut bacterian. În această ipostază, funcția de resorbție este aceea care intervine cu precădere în declanșarea și întreținerea fenomenelor generale.

În general, în etiopatogenia unei peritonite este greu de desprins elementele de diferențiere expuse mai înainte, pe primul plan al importanței situîndu-se nu datele teoretice, ci elementele clinice practice, care trebuie să inducă o terapie de maximă eficacitate în timp util (13).

În **sindromul peritoneal acut,** semnele abdominale sînt primordiale, cele generale, legate de afectarea peritoneală, survenind mai tîrziu.

O parte importantă din simptomele și semnele abdomenului acut, atunci cînd sînt generate de o leziune traumatică ce interesează totodată și integritatea parietală, pot lipsi sau se pot manifesta doar parțial.

Simptomatologia abdomenului acut trebuie considerată ca un sindrom evolutiv, cu mare potențial de agravare rapidă, care îmbracă diferite forme pendinte de condițiile etiopatogenice, de natura viscerelor și organelor afectate, de reactivitatea individuală etc. Există însă semne principale revelatoare, care pot fi puse în evidență în marea majoritate a cazurilor printr-un examen clinic atent; ele trebuie interpretate în funcție de momentul evolutiv al procesului patologic și de variațiile lor intrinsece.

Durerea spontană este practic constantă, însoțind orice iritație peritoneală, indiferent de natura acesteia, însă este extrem de variată în ceea ce privește modul de manifestare. Inițial, de obicei corespunde ca localizare focarului lezional, motiv pentru care adeseori bolnavul însuși indică topografia suferinței sale; este însă posibil ca de la început să aibă un caracter iradiant, reprezentînd astfel un element de eroare diagnostică. În general, durerea iradiază ascendent, către umăr sau claviculă, ca urmare a iritației frenice datorate revărsatului ce se insinuează subdiafragmatic.

În funcție de etapa evolutivă a sindromului, este de remarcat că sediul durerii se află cu precădere la distanță de leziune, acolo unde revărsatul peritoneal se acumulează decliv, ceea ce indică efectuarea tactului rectal și, respectiv, vaginal, care evidențiază durerea provocată la nivelul fundului de sac Douglas.

Imobilitatea abdomenului sau lipsa participării peretelui ventral al abdomenului la mișcările respiratorii este pendinte tot de factorul algic, care induce contractura diafragmului (13). Este un semn constant și precoce în apariție, instalîndu-se înaintea semnelor cu adevărat patognomonice.

Este de remarcat, însă, că silențiul abdominal (liniștea abdominală) poate fi prezent și în fracturile coastelor inferioare, ca și în hematoamele cu dezvoltare retroperitoneală. În unele cazuri nu este vorba de o imobilitate propriu-zisă, ci doar de o reducere a ampliațiilor abdominale în timpul respirației, dar cu paroxism dureros la orice efort, de pildă la tuse.

Hiperestezia cutanată sau semnul Dieulafoy (Georges) reprezintă un răspuns cutanat exagerat, manifestat prin contracția musculară subiacentă, la o excitație cît de blîndă a peretelui abdominal, într-o anumită zonă. Acest răspuns paradoxal ca intensitate pare să fie datorat stării de parabioză în care se găsesc terminațiile nervoase în zona peritoneoparietală afectată.

Apărarea musculară reprezintă un semn caracteristic iritației peritoneale, particular formelor mai atenuate. Constă într-o contractură musculară localizată corespunzător focarului inflamator peritoneal, dar care nu se produce decît la supraadăugarea unei excitații parietale, reprezentată de mîna care palpează cu blîndețe (fig. 13.3.8); această palpare exacerbează totodată durerea locală spontană, mai totdeauna destul de ștearsă. *În nici un caz acest semn al iritației peritoneale nu se va căuta prin palpare unidigitală* (fig. 13.3.9), care, în cazul unui proces inflamator intraabdominal, poate fi dăunătoare și, în plus, poate furniza un rezultat fals-pozitiv, datorită reacției dureroase pe care o astfel de manevră o poate determina chiar într-o situație normală.

Decompresiunea bruscă a peretelui abdominal, efectuată după o apăsare lentă și progresivă și urmată de provocarea sau exacerbarea durerii locale, este cunoscută și sub denumirea de „semnul Blumberg“. Este un semn necaracteristic, întrucît poate fi pozitiv și în multe afecțiuni iritative intestinale nechirurgicale; mai mult decît atît, în adevăratele iritații peritoneale este imposibil de executat corect, întrucît apărarea musculară se opune palpării, iar insistența poate fi de-a dreptul dăunătoare.

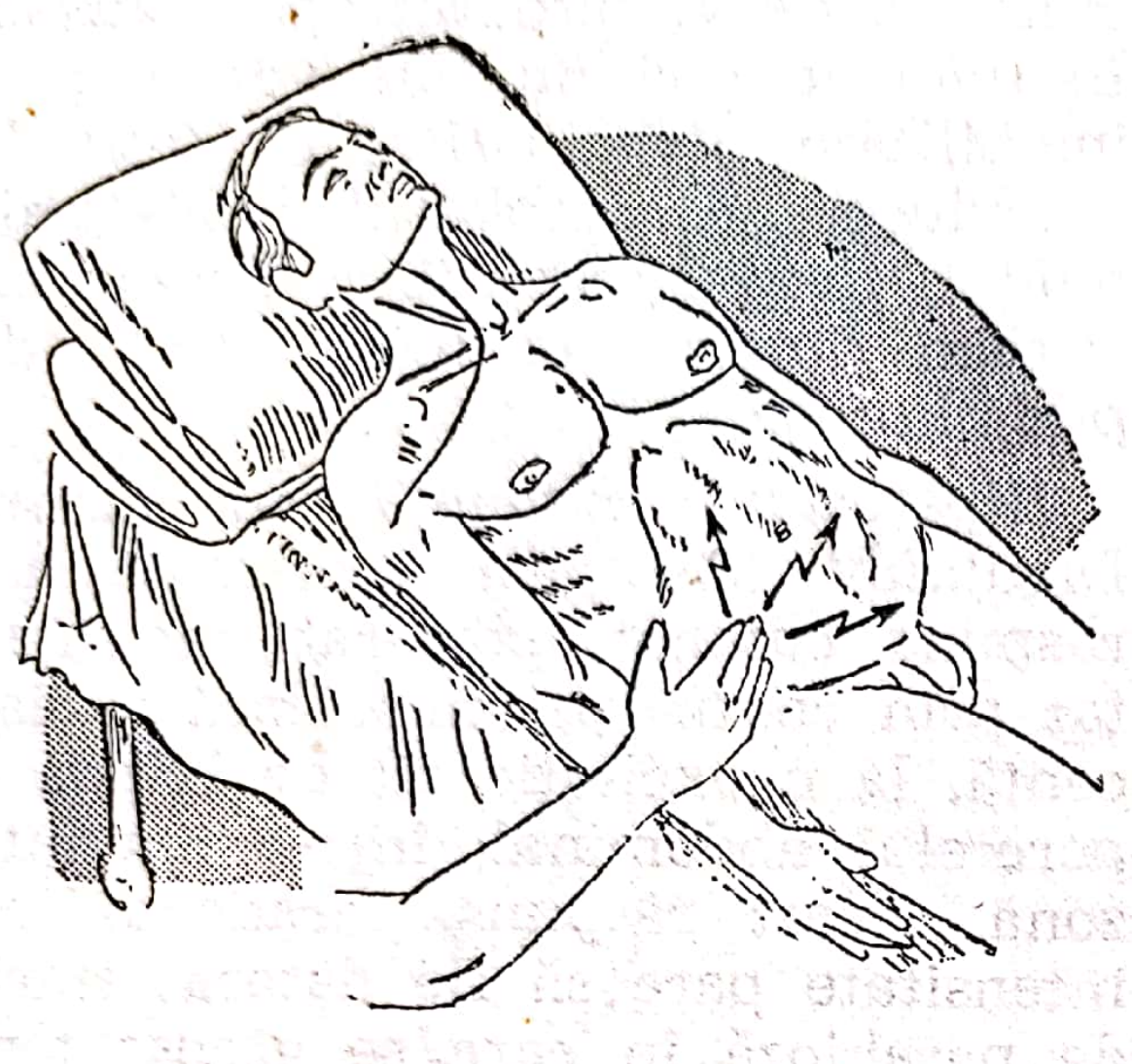

Fig. 13.3.8. — Apărare musculară.

Simptomatologia descrisă pînă aici poate fi întîlnită atît în afecțiunile pur iritative ale peritoneului, cît și în procesele inflamatorii propriu-zise. Peritonita septică declarată se manifestă însă brutal, printr-o reacție viscero-parietală caracteristică.

Contractura musculară reprezintă semnul patognomonic al peritonitei, în general, și al celei de cauză perforativă digestivă, în special. Are o semnificație mixtă — atît de simptom, întrucît se produce spontan, cît și de semn, întrucît poate fi verificată palpatoriu. Contractura ca atare are deplină valoare semiologică în primele 12—24 de ore de la agresarea peritoneală, interval după care intensitatea ei scade treptat, dar rapid, pînă la dispariție, atît ca urmare a epuizării efortului muscular, cît și a slăbirii reactivității generale (fig. 13.3.10).

Este vorba de o tonicitate musculară maximală, evidentă în special la indivizii slabi și musculoși, care interesează îndeosebi mușchii drepți abdominali. Palparea blîndă bimanuală înregistrează cu ușurință contractura permanentă a musculaturii parietale — localizată sau, mai rar, generalizată abdominal —, contractură care poate atinge paroxisme ce oferă peretelui o consistență de „lemn“. Insistăm asupra faptului că mai ales această formă maximală de manifes-



Fig. 13.3.9. — **Palparea unidigitală — contraindicată!**

tare — urmare probabilă a unui reflex axonic parieto-neuro-muscular — este trecătoare, cedînd odată cu agravarea stării generale. Aparent paradoxal, contractura musculară poate lipsi din tabloul clinic al sindromului abdominal acut, în stările grave toxice sau la cei grav politraumatizaţi.

Există însă şi reversul medaliei, cu alte cuvinte situaţii în care contractura parietală există, fără a fi însă cauzată de participarea peritoneală şi de iritaţia directă a unui nerv parietal, aşa cum se întîmplă adesea în cazul fracturilor costale (4). Mai mult decît atît, şi alte afecţiuni — cu precădere toxice sau nervoase — pot determina contracturi abdominale din cele mai nete, care să nu poată fi elucidate din punct de vedere etiopatogenic nici prin celiotomia exploratorie.

În cele mai multe cazuri tabloul clinic al lezării peritoneale, în special de cauză septică, este complex, dar destul de lesne de identificat. Totuşi, în unele situaţii examenele paraclinice sînt necesare pentru diagnostic. Din acest punct de vedere, în cazul perforaţiilor digestive, examenul radiografic al abdomenului, fără pregătirea specială, poate pune în evidenţă semnul caracteristic de imagine aerică de formă semilunară, situată subdiafragmatic. Această imagine este determinată de acumularea serului provenit din tractul digestiv şi exteriorizat prin perforaţie, corespunzînd clinic dispariţiei, la percuţia hipocondrului drept, a matităţii hepatice.

Evoluţia simptomatologiei peritoneale este variabilă după cum procesul regresează sau, dimpotrivă, se agravează, în această ultimă eventualitate semnelor clinice primare adăugîndu-li-se semnele generale tot mai evidente, marcate de alterarea stării generale, de ascensiunea curbei termice, de distensia abdominală prin ileus paralitic, alterarea ritmurilor cardiac şi respirator, constituirea faciesului toxico-septic peritoneal etc. Este de remarcat că şi în privinţa acestor semne poate exista o neconcordanţă în ceea ce priveşte raportul cu evoluţia reală a leziunilor, deoarece, deşi ele însoţesc sindromul peritoneal în diferite faze evolutive, au mai mult o valoare orientativă decît diagnostică, absenţa lor neexcluzînd peritonita (20), mai ales în condiţiile unei reactivităţi reduse.

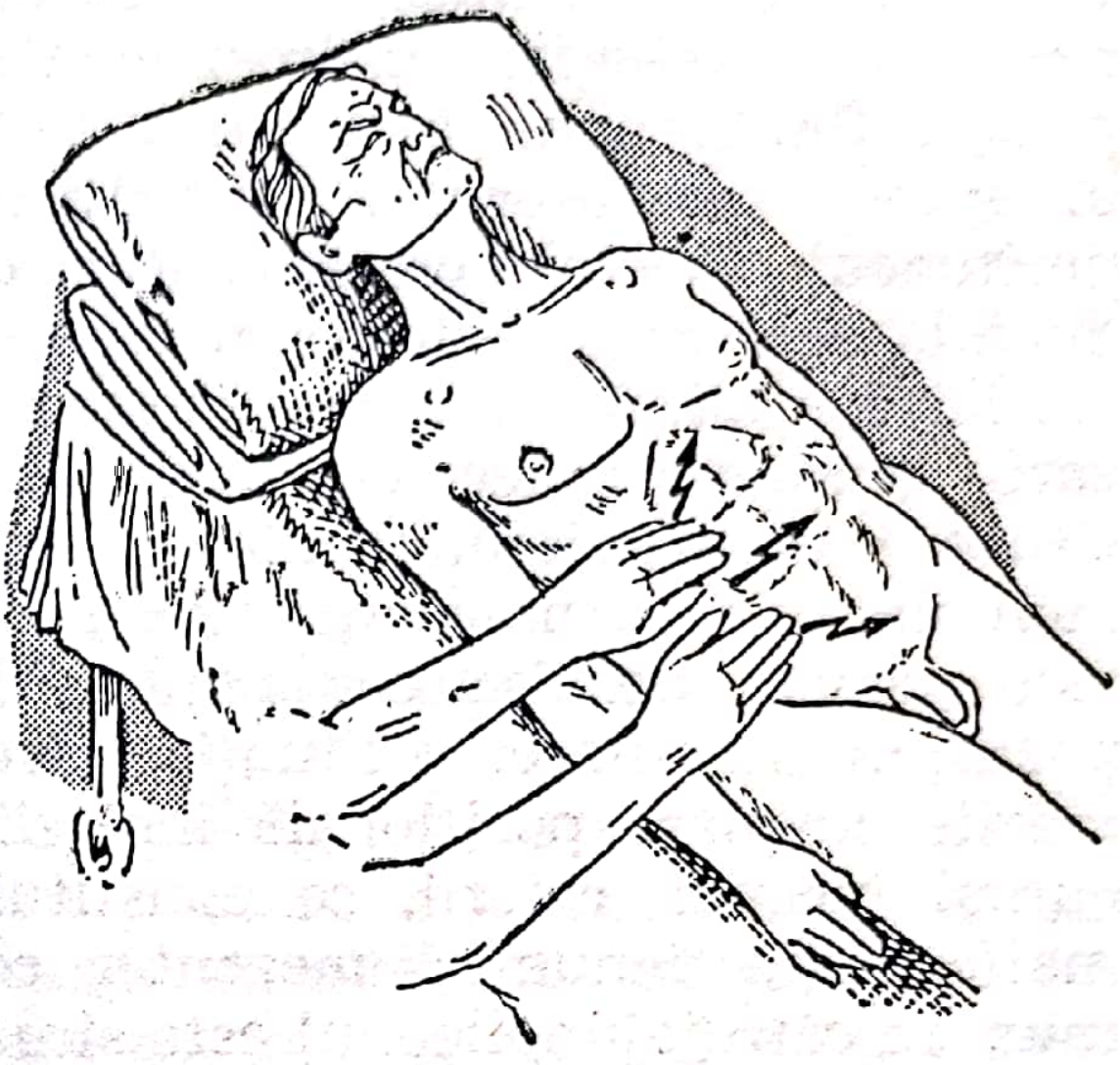

Fig. 13.3.10. — Contractură musculară.

13.3.1.1.

Leziuni (malformaţii) congenitale

Către a 3-a săptămînă de viaţă embrionară, din tubul intestinal primitiv se formează ansa ombilicală, din care va lua naştere întregul segment de tub digestiv irigat de artera mezenterică superioară, segment legat de peretele dorsal al embrionului prin foiţele mezenterice. Datorită deschiderii peretelui ventral, o parte din această ansă se dezvoltă în afara cavităţii abdominale şi integrarea sa ulterioară impune modificări de poziţie a intestinului, care se împlinesc prin executarea a 3 rotaţii de cîte 90° în jurul axului vascular mezenteric superior, în sens invers faţă de rotaţia acelor de ceasornic (15). La sfîrşitul ultimei rotaţii, poziţia finală pune în contact foiţa dreaptă a mezenterului primitiv cu peritoneul parietal dorsal, contact ce duce la acolarea acestora, cu crearea fasciei Toldt. Orice deficienţă în realizarea completă a acestei rotaţii, care situează ansele jejunoileale şi segmentele colice în poziţia normală, este urmată de fixarea acestora în poziţii intermediare. În situaţia extremă de stagnare poziţională încă din cursul primei rotaţii, se constituie malformaţia denumită **mezenter comun,** în care jejunoileonul este situat în dreapta cavităţii abdominale şi cecocolonul la stînga, motiv pentru care malformaţia mai poartă şi denumirea de „sinistrocolie“.

În afara acestei distopii intestinale, în cadrul malformaţiilor congenitale seroase pot fi integrate **persistenţa diverticulilor peritoneali,** anexă a glandelor genitale — canalul Nück la femeie şi canalul peritoneovaginal la bărbat (vezi 13.2.2 — „Herniile congenitale“) —, ca şi formarea de **gropiţe peritoneale** anormal de mari şi de profunde, toate dispoziţii ce favorizează angajarea şi fixarea anselor subţiri şi formarea herniilor interne (vezi 13.2.1.4. — „Herniile peretelui dorsal“).

Distopiile intestinale nu prezintă o simptomatologie proprie, chiar dacă malformaţia respectivă este izolată sau asociată altor deficite de dezvoltare. Aceste malformaţii se manifestă clinic doar prin complicaţiile determinate de accidentele de tranzit, favorizate de volvulările pe care le facilitează distopia (17).

13.3.1.2.
Leziuni traumatice

Datorită presiunii pozitive existente în cavitatea abdominală, presiune echivalentă cu aceea a unei coloane de apă înalte de 20 cm (23), cele două feţe peritoneale — parietală şi viscerală — se găsesc în contact permanent, cavitatea fiind practic virtuală. Este motivul pentru care o plagă exclusiv penetrantă este puţin posibilă la nivelul abdomenului, şi dacă astfel de leziuni există, ele se datoresc mobilităţii intestinelor, care face ca acestea să devieze adesea din faţa agentului vulnerant.

Interesarea traumatică a seroasei se însoţeşte de durere bruscă momentană, aşa cum este lesne de constatat la efectuarea unei simple puncţii abdominale. Cînd traumatismul acţionează concomitent şi asupra unui organ intraperitoneal, această situaţie va determina asocierea simptomatologiei respective — legată de sîngerare sau de perforaţie.

13.3.1.3.
Leziuni inflamatorii

Procesele inflamatorii peritoneale sînt leziuni extrem de frecvente, alcătuind o bună parte din urgenţele chirurgicale.

Interesarea inflamatorie a seroasei poate fi primitivă, prin inoculare directă sau prin metastazare pe cale limfatică sau hematogenă, de multe ori în această ultimă eventualitate rezultînd un proces inflamator cronic. Cel mai adesea însă interesarea este secundară, prin propagarea de la un proces septic sau prin perforaţia unui segment digestiv, rezultînd un proces inflamator acut.

Peritonitele acute. Orice agresare septică peritoneală este urmată de o reacţie specifică de apărare a seroasei, declanşată de iritaţia bogatelor terminații nervoase — reacție care explică o bună parte din tabloul simptomatic consecutiv.

Procesul inflamator visceral se manifestă inițial printr-o congestie accentuată, care, progresiv, se transmite seroasei, prin modificările permeabilității capilare producîndu-se edem subseros și exsudat serofibrinos intracavitar, ca urmare a accentuării funcției de secreție.

Concomitent cu evoluția procesului inflamator se produce reflex paralizia musculaturii intestinale, fenomen ce favorizează depunerea juxta- și perilezională a unui depozit de fibrină, care, în unele situații, este suficient pentru a limita extinderea procesului septic și a forma așa-numitul „plastron“ — leziune pseudotumorală rezultată din aderarea perilezională a anselor intestinale, a epiploonului și a peritoneului parietal, expresie a unei peritonite localizate. Practic, orice *peritonită evoluează în două faze succesive* — prima *localizată* și următoarea *generalizată*. Localizarea sau, dimpotrivă, difuzarea procesului septic peritoneal sînt în funcție de numeroși factori, între care natura leziunii se situează pe primul plan, întrucît oricît de prompte ar fi reacțiile spontane de apărare și localizare a procesului agresional, acestea nu pot fi suficiente sau nu pot fi eficiente în timp, dacă leziunile viscerale sînt prea întinse sau dacă septicitatea este extremă.

Din punctele de vedere reacțional și simptomatic, se pot distinge trei forme de *peritonită acută difuză*, care, cel puțin inițial, prezintă unele caractere specifice.

Peritonita chimică este entitatea creată de contactul conținutului gastroduodenal cu seroasa peritoneală, în cazul perforațiilor spontane sau traumatice ale acestor organe. Contactul cu acidul clorhidric, cu bila și sucul pancreatic determină o leziune caustică a seroasei, care reacționează prin hiperemie și edem considerabil. Acestea induc deperdiția de lichide cu bogat conținut proteic, care, însumîndu-se cu stocarea lichidiană în lumenul intestinului, datorită diminuării resorbției și augmentării secreției, determină scăderea volumului plasmatic. Ulterior, acțiunea chimică nocivă este completată cu cea septică, întrucît lichidul revărsat intraperitoneal se suprainfectează fie cu germeni proveniți direct prin refluxul intestinal, fie indirect, prin transsudarea sa transparietală, în special la nivelul colonului, aflat și el în stază.

Peritonita bacteriană sau septică este o entitate creată de perforațiile situate pe intestinul subțire sau gros, care au un conținut microbian apreciabil, cu atît mai mult, cu cît segmentul lezat este mai distal. Deschiderea intraperitoneală a unor colecții septice situate intra- sau extracavitar determină o peritonită asemănătoare. Este de remarcat că în aceste forme există situații în care virulența agresiunii siderează brutal manifestările de echilibrare, instalîndu-se cu rapiditate șocul toxico-septic, care poate masca orice evidență a manifestărilor proprii peritoneului.

Peritonita combinată — *hiperseptică* sau *fecală* — reprezintă entitatea cea mai gravă și se traduce prin sfacelarea unei anse intestinale strangulate, eventualitate în care sînt potențate acțiunile nocive ale tulburărilor hemodinamice care însoțesc orice proces de volvulare și cele hiperseptice datorate germenilor asociați, a căror virulență este exacerbată datorită prezenței țesuturilor devitalizate și conținutului serohematic din interiorul intestinului.

Indiferent de natura procesului septic peritoneal, după un timp variabil de la debut încep să se manifeste fenomenele de suferință viscerală, cu precădere cele circulatorii, respiratorii și renale, în special în formele toxice sau astenice.

Simptomatologia peritonitelor, descrisă în capitolul de generalități, este prezentă parțial sau în totalitate, în funcție de etiopatogenia infecției peritoneale, dar și de etapa evolutivă a procesului peritoneal.

Peritonita acută poate fi *localizată* de elementele de apărare de care dispune însăși seroasa, prin limitarea procesului și eventuala colmatare a perforației digestive, datorită calităților sale plastice. În unele localizări, în special apendiculară sau colecistică, în care sursa de infestare este o perforație de dimensiuni de obicei mici, acest proces devine evident sub forma „plastronului".

„Plastronul" peritoneal este o formațiune inflamatorie de aspect pseudotumoral, care poate fi identificată prin palpare ca o tumoare de dimensiuni variate, cu limite neprecise, dureroasă spontan și mai ales la presiune și care lasă impresia că încorporează și partea profundă a tegumentului. Într-adevăr, această senzație palpatorie este justificată de faptul că „plastronul" bine dezvoltat și situat mai superficial integrează în procesul reacțional și seroasa parietală, de la care reacția edematoasă se transmite și structurilor musculare, și de aici falsa impresie de aderență parietală.

Elementele clinice care definesc „plastronul" peritoneal, în afara formațiunii tumorale, sînt ascensiunea termică și hiperleucocitoza, laolaltă alcătuind triada simptomatică ce orientează asupra unei evoluții favorabile sau nu a procesului peritoneal. Evoluția nefavorabilă este marcată de menținerea ridicată a curbei termice și leucocitozei, precum și de creșterea de volum a „plastronului", de staționarea sau ramolirea sa. Ramolirea centrală a „plastronului" este semnul unei colecții purulente, care în cele din urmă se poate deschide spontan, dînd naștere unei peritonite generalizate.

Există unele particularități simptomatologice pendinte de localizarea focarului septic sau de originea acestuia; ele vor fi amintite la capitolele referitoare la leziunile inflamatorii ale organelor respective.

Abcesele peritoneale constituie o formă de peritonită septică localizată, urmare a colectării revărsatului septic în anumite zone ale cavității peritoneale, zone oarecum specifice pentru etajul supra- sau submezocolic, ca și pentru viscerele a căror lezare le generează. În interpretarea manifestărilor ce pot conduce către stabilirea topografiei, cauzei și diagnosticului unei astfel de leziuni, trebuie să se țină seama de modul în care secrețiile patologice pot drena și colecta în cavitatea peritoneală. Topografia cadrului colic, cu cele două jgheaburi laterale parietocolice, ca și orientarea inserției mezenterice definesc în ortostatism, ca spațiu de drenare și acumulare a oricărui revărsat patologic din etajele mezocolice, fundul de sac Douglas (James). În decubit dorsal, însă — poziție în care este examinat bolnavul abdominal —, datorită lordozei sacrolombare, zonele declive sînt de fapt regiunile hipocondrurilor, unde se acumulează cea mai mare parte din revărsatul intracavitar, umplînd retrograd șanțurile parietocolice (fig. 13.3.11).

În această poziție, în fundul de sac Douglas se adună numai ceea ce depășește capacitatea de colectare a hipocondrurilor (21). Din aceste zone, datorită aspirației toracice, care produce o zonă de presiune negativă, o parte din revărsat stabilește un contact direct cu diafragmul, dînd naştere abceselor subfrenice propriu-zise.

În general, manifestarea clinică locală a colecţiilor supurate este destul de vagă. Durerea surdă persistentă nu poate fi net localizată nici de bolnav, nici de examinator. Abcesele localizate în hipocondruri, greu sau deloc accesibile examenului palpatoriu, prezintă semne de împrumut determinate de iritaţia diafragmatică, semne care, coroborate cu cele generale predominante, pot induce o explorare suplimentară în vederea precizării diagnosticului. Abcesele dezvoltate strict intracavitar pot fi uneori descoperite şi localizate prin palpare, dacă au un anumit volum; cele dezvoltate pelvian, prin tact vaginal şi, respectiv, rectal.

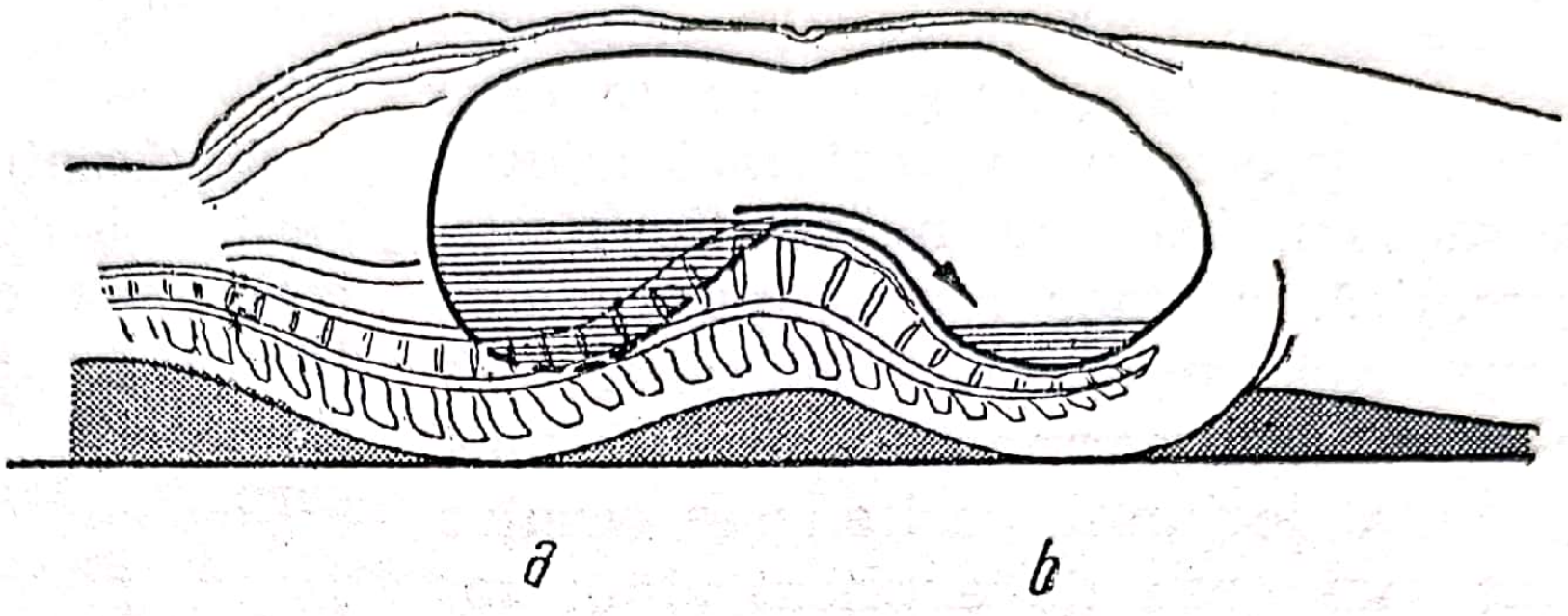

Fig. 13.3.11. — Zonele declive abdominale în decubit dorsal.

a — zona subfrenică; *b* — fundul de sac Douglas.

Peritonitele localizate, cu formarea abceselor, au tabloul clinic al unui sindrom supurativ, alcătuit din semne nete de alterare a stării generale, cu marcată astenie, anorexie, curbă termică caracteristică de supuraţie etc. — toate traducînd o stare de intoxicaţie profundă. Tocmai în aceste stări se impune, cu necesitate stringentă, un diagnostic şi tratament precoce, pentru a se evita difuziunea procesului septic — locală, prin extindere, sau la distanţă, prin septicopioemie şi abcese metastatice, şoc septic şi, în final, prin insuficienţe funcţionale, cu precădere renală (3).

Intuirea diagnosticului unui astfel de proces septic se face pe seama apariţiei şi persistenţei unei curbe termice caracteristice renitente, asociată cu hiperleucocitoză, cu alterarea stării generale — totul apărînd în special în urmările postoperatorii şi mai cu seamă ale unei intervenţii pentru un proces inflamator.

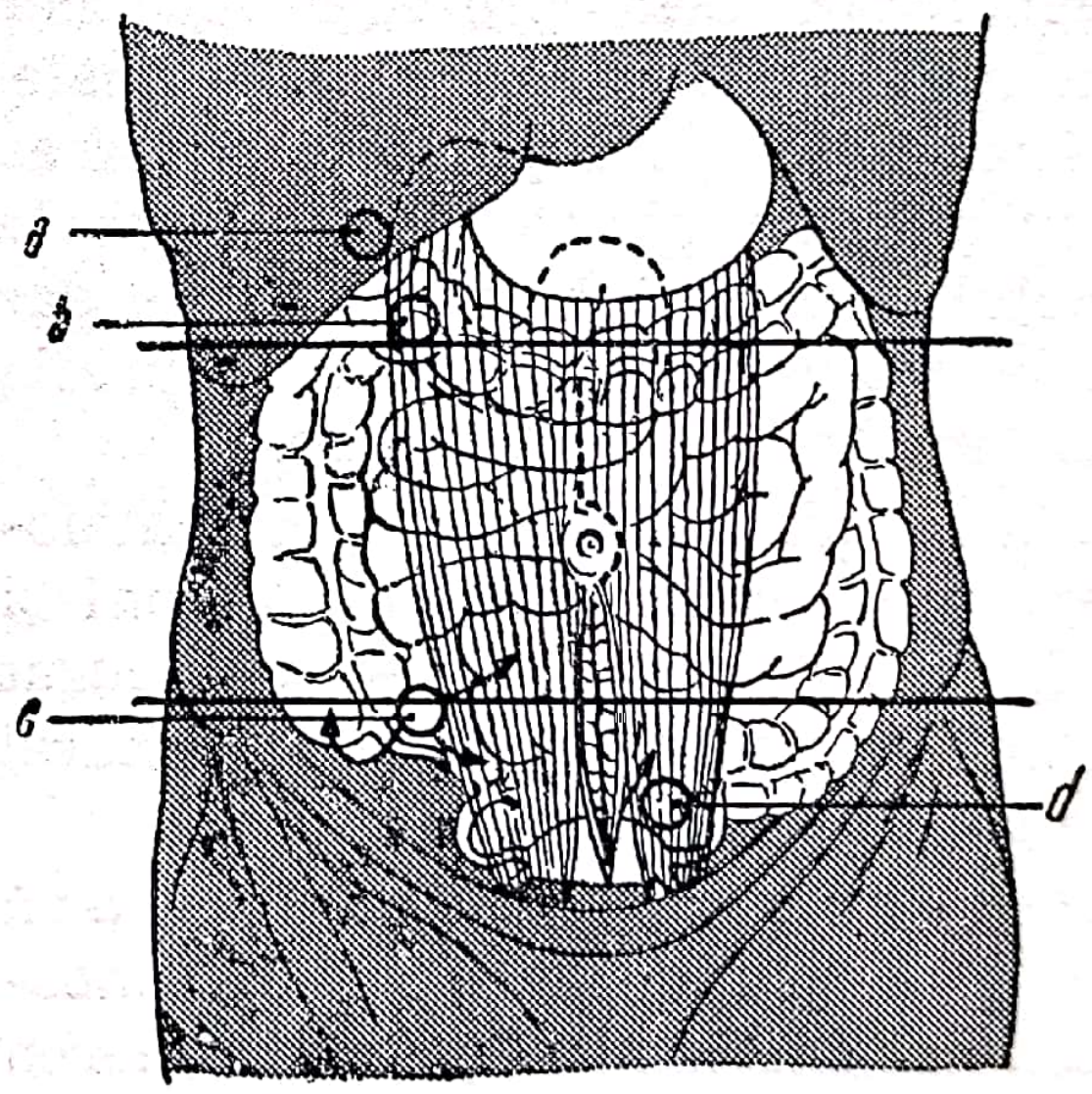

Fig. 13.3.12. — Localizarea abceselor peritoneale.

a — subfrenică; *b* — subhepatică; *c* — apendiculară; *d* — pelviană.

Abcesele peritoneale sînt localizate de obicei în imediata sau mediata vecinătate a leziunii-cauză, ele fiind mai frecvente în etajul supramezocolic, în spaţiile subhepatic şi subfrenic, ca urmare a leziunilor perforative gastroduodenale sau ale căilor biliare extrahepatice, şi în etajul inframezocolic, în focarele de proiecție a apendicelui — pelvian, mezocolic sau retrocecal — sau în pelvis, ca urmare a proceselor septice genitale, la femeie (fig. 13.3.12).

Peritonitele cronice. De obicei, cu ocazia unei celiotomii se constată unele aspecte ale seroasei peritoneale, atît parietale, cît și viscerale, care denotă preexistența, cel mai adesea asimptomatică sau nespecific simptomatică, a unor reacții peritoneale acute care au putut fi jugulate prin reactivitatea normală. În unele situații, însă, leziunile peritoneale cronice sînt mai greu de explicat și în tot cazul etiopatogenia lor rămîne încă dubitativă.

Perivisceritele sînt leziuni ce nu pot fi recunoscute decît intraoperator, prin prezența bridelor sau a faldurilor seroase anormale. Existența acestora poate fi urmarea unor procese plastice de acolare la nivelul unor leziuni vechi acute, dar tot atît de bine poate fi expresia unor modificări congenitale.

Clinic, nu există o simptomatologie proprie unor astfel de leziuni și sindromul dispeptic, îndeobște acuzat de bolnav, poate fi datorat oricărei alte suferințe digestive.

Peritonita încapsulată este o afecțiune de cauză necunoscută, caracterizată prin formarea unei capsule fibroase care învelește masa intestinală și, posibil, și organele genitale interne, la femeie. Nu are o simptomatologie caracteristică, putîndu-se manifesta cu distensie abdominală de tip pseudotumoral și fenomene de subocluzie intestinală, datorate compresiunii. Diagnosticul poate fi făcut intraoperator prin apariția, la celiotomie, a membranei încapsulate, care este albă, lucioasă și de grosime variabilă.

Peritonita gelatinoasă este o afecțiune datorată grefării și dezvoltării, pe seroasa abdominală, a revărsatului gelatinos conținut de un mucocel apendicular, de un ovar chistic și, uneori, chiar de celulele neoplazice provenite dintr-un cancer chistic sau un chist mucoid ovarian.

Revărsatul mucos poate atinge cantități apreciabile (10—15 l), în care caz colmatează toate spațiile libere peritoneale, deformînd abdomenul și aderînd pe alocuri intim la seroasă. Matitatea externă nedeplasabilă la percuție, în special la o femeie cu trecut patologic genital, poate sugera diagnosticul, care în mod obișnuit se stabilește numai intraoperator.

Peritonita tuberculoasă. Infestarea bacilară a peritoneului se face direct prin continuitate pe cale limfatică și pe cale sanguină și determină la nivelul seroasei fie reacție ascitică, fie leziuni ulcerocazeoase, cu aderențe interviscerale și visceroparietale, prin false membrane presărate cu granulații, și mai ales forma fibroadezivă, care poate fi primitivă sau secundară formei ascitice.

Numai în forma ascitică, unele caractere deosebite, în sensul posibilității de a discerne palpatoriu zone de cloazonare lichidiană, coroborate cu alte date clinice specifice infecției bacilare, pot conduce la intuirea diagnosticului.

Abdomenul în aceste forme ascitice este bombat central, și nu etalat („pîntece de batracian“) ca în revărsatul ascitic cirotic. În formele recente de boală, suprafața depolisată a intestinelor în zonele lezate și aderențele nu de mult create dau la palpare o senzație aparte, de „frecătură de zăpadă înghețată“ (6).

Bibliografie selectivă

1. BIDULESCU A., BOLESCU M. şi colab. — Puncţia cu spălarea peritoneului, *Chirurgia (Buc.)*, 1974, *23*, 2, 155—157.
2. BOURDE I., DÉVIN R., BOURDE CH. — Séméiologie abdominale. În: „Précis de séméiologie chirurgicale élémentaire“, ed. a III-a, Gaston Doin, Paris, 1962, p. 480—582.
3. COUINAUD C. — Abcès sousphréniques, *J. Chir. (Paris)*, 1979, 116, 8—9, 481—485.
4. DIEULAFÉ R. — Séméiologie chirurgicale de l'abdomen, Masson et Cie, Paris, 1962.
5. DUBREUIL G. — Organogenèse. În: „Leçons d'embriologie humaine“, Vigot Frerès, Paris, 1929, p. 111—131.
6. FORGUE E. — Les péritonites. În: „Précis de pathologie chirurgicale“, vol. II, Gaston Doin, Paris, 1928, p. 574—604.
7. GAVRILIU D., ANGHEL I. — Hemoperitoneul — complicaţie a colecistitei acute, *Chirurgia (Buc.)*, 1972, *21*, 2, 163—169.
8. GUTMANN A. R. — Les syndromes douloureux de la région épigastrique, Gaston Doin, Paris, 1934.
9. IACOBOVICI I. — Anatomia durerii. În: „Clinică chirurgicală generală“, Edit. Socec, Bucureşti, 1945, p. 102—112.
10. IONESCU AL., BUHOCIU I. — Consideraţii clinice şi terapeutice asupra peritonitelor biliare, *Chirurgia (Buc.)*, 1972, *21*, 1, 35—39.
11. IONESCU-BUJOR C. — Semiologia chirurgicală a abdomenului. În: „Curs de semiologie chirurgicală“, I.M.F., Bucureşti, 1977, p. 136.
12. LAVOIE P. — Contusions et plaies de l'abdomen. În: „Pathologie chirurgicale“, Masson et Cie, Paris, 1975, p. 514—522.
13. MONDOR H. — Diagnostics urgents, ed. a II-a, Masson et Cie, Paris, 1933.
14. NISSEN R. — Abdomen. În: „Lehrbuch der Chirurgie“, Georg Thieme, Stuttgart, 1964, p. 604—655.
15. PĂNESCU A., BÎRSAN N. — Distopiile intestinale, *Chirurgia (Buc.)*, 1973, *22*, 1, 67—82.
16. PRIEST Q. W., KHANEJA S. şi colab. — Open Diagnostic Peritoneal Lavage in Blunt Trauma Victims, *Surg. Gynec. Obstet.*, 1979, *148*, 6, 890—893.
17. PRIŞCU AL. — Bolile congenitale ale intestinului subţire. În: „Patologie chirurgicală“, vol. V, Edit. medicală, Bucureşti, 1975, p. 284—301.
18. ROMIEU C., VERNHET J., PUJOL H. — Séméiologie chirurgicale, Masson et Cie, Paris, 1963.
19. SERVELLE M. — Pathologie lymphatique, Masson et Cie, Paris, 1975.
20. SETLACEC D. — Mezouri. În: „Patologie chirurgicală“, vol. V, Edit. medicală, Bucureşti, 1974, p. 667—681.
21. SIMICI P. — Intestinul subţire. În: „Elemente de chirurgie intestinală“, Edit. medicală, Bucureşti, 1976, p. 22—41.
22. SIMICI P. — Apendicele cecal. Colonul. În: „Patologie chirurgicală“, vol. V, Edit. medicală, Bucureşti, 1974, p. 381—482.
23. TESTUT L., JACOB O. — Traité d'anatomie topographique, vol. II, Gaston Doin, Paris, 1931, p. 72—291.

13.3.2.

Semiologia bolilor chirurgicale ale stomacului și duodenului

Stomacul este porțiunea dilatată a tubului digestiv cuprinsă între cardia și pilor, cu rol fundamental în funcția de digestie (8) (39). Fața ventrală a organului prezintă o proiecție vastă pe peretele anterior al abdomenului, din care 3/4 corespund hipocondrului stîng și 1/4 epigastrului, și aceasta în pofida faptului că regiunea epigastrică este socotită a corespunde stomacului. În realitate, în contact imediat cu peretele ventral al abdomenului se găsește numai o mică porțiune din peretele anterior al stomacului, și anume porțiunea corespunzătoare triunghiului Labbé (Leon) (fig. 13.3.13), care este mărginit de streașina costală stîngă, marginea stîngă a ficatului și marea curbură gastrică sau marginea cranială a mezocolonului transvers.

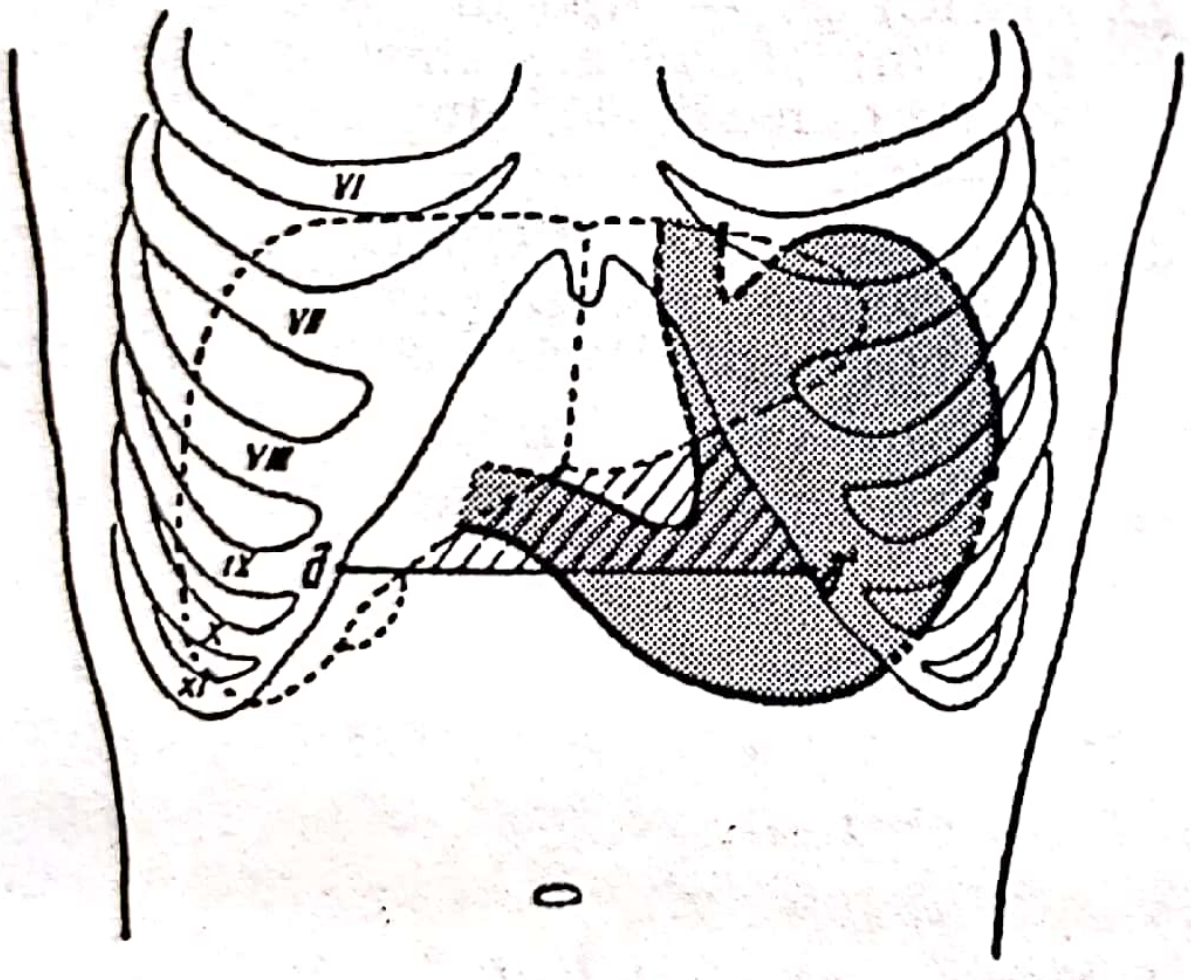

Fig. 13.3.13. — Triunghiul Labbé.
a—a_1 — linia corespunzătoare cartilajelor coastelor IX (*după Testut-Jacob*).

Această limită distală a triunghiului Labbé, deși variabilă ca situare în funcție de vacuitatea sau plenitudinea stomacului, nu depășește niciodată nivelul unei orizontale virtuale care ar trece prin dreptul coastelor IX (fig. 13.3.13 a—a_1).

Duodenul este porțiunea inițială a intestinului subțire, care începe la nivelul pilorului, corespunzînd scheletopic vertebrelor L_2—L_3, și se termină la nivelul la care acest segment de intestin subțire este traversat de mezenter, nivel de la care devine mobil. Are o lungime de 26 cm și este împărțit din punct de vedere descriptiv și topografic în 4 porțiuni, dintre care primele 2 au un interes chirurgical major: prima porțiune, cuprinsă între pilor și genunchiul superior, datorită frecvenței sale interesări prin manifestările bolii ulceroase; cea de-a doua, datorită prezenței ampulei Vater, frecvent interesată în suferințele căilor biliare extrahepatice.

În ansamblu, regiunea duodenală are o limită cranială, corespunzătoare extremităților ventrale ale coastelor VIII (fig. 13.3.14 a—a_1), și o limită distală, corespunzătoare unui plan ombilical (fig. 13.3.14 b—b_1). Lateral drept, limita regiunii este la 2—3 laturi de deget față de linia mediană, iar la stînga, la 1—2 laturi de deget față de aceeași linie, corespunzînd astfel regiunilor epigastrică și ombilicală.

Este de remarcat că duodenul, din organ mobil, prevăzut cu mezou, se fixează în cursul dezvoltării embrionare, rotindu-se către dreapta. În această mișcare, mezoul se alipește de peritoneul parietal dorsal, alcătuind lama sau fascia Treitz, vestigiu al mezoduodenului (Wenzel — cit. de 39). Porțiunea stîngă a segmentului submezocolic al duodenului, ca și unghiul duodenojejunal, corespunzător porțiunii a IV-a a duodenului, sînt acoperite de seroasa dorsală, care se continuă cranial cu foița inferioară a mezocolonului transvers și distal cu aceea care acoperă mușchiul psoas. Aceste răsfrîngeri formează gropițele paraduodenale, care, în anumite condiții de deficite de coalescență sau de supradimensionare, pot deveni sediul unor așa-zise „hernii interne", greu diagnosticabile (vezi 13.2.1.4.—„Herniile peretelui dorsal").

Se poate afirma că în general bolile tubului digestiv se caracterizează printr-o deosebită sărăcie a semnelor clinice, în special fizice, iar semnele subiective, în afara unor cazuri particulare, sînt nesigure și înșelătoare (16). Pentru exemplificare, este suficient de amintit că sînt inserate un număr de cel puțin 36 de afecțiuni ale tubului digestiv care se manifestă prin semne foarte asemănătoare și puțin sau deloc semnificative. Din aceste motive, în afecțiunile tubului digestiv, ca și ale glandelor anexe acestuia, explorarea paraclinică capătă o pondere cu totul deosebită. Se poate afirma, fără teamă de exagerare, că practic nu se face actualmente un diagnostic de boală digestivă și, cu atît mai puțin, nu se stabilește o indicație operatorie fără sprijinul sau confirmarea diagnostică obținută prin complexul de explorări paraclinice, între care examenul radiologic joacă încă un rol preponderent din multe puncte de vedere.

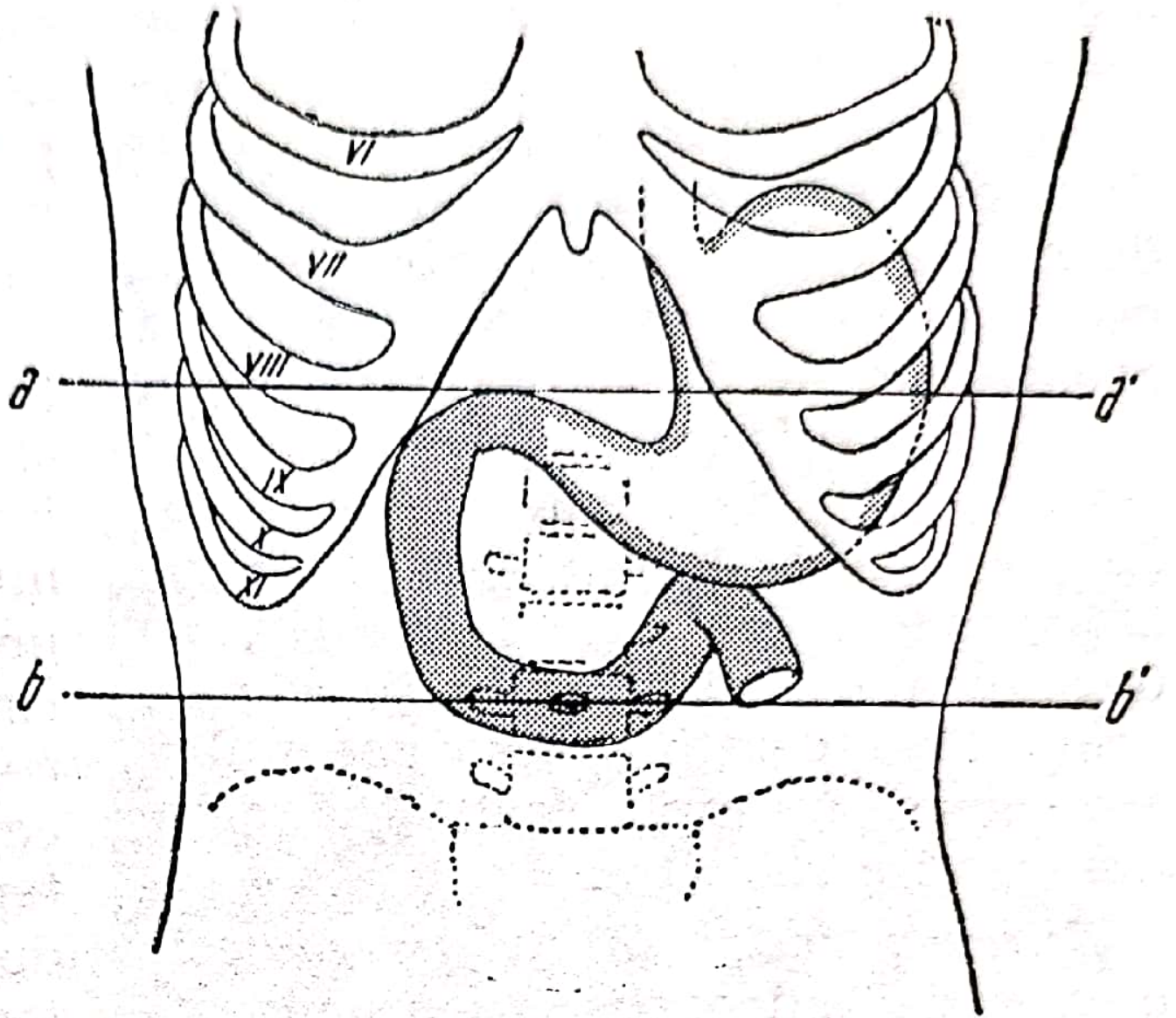

Fig. 13.3.14. — Proiecție ventrală a duodenului. a—a_1 — linia corespunzătoare extremităților ventrale ale coastelor VIII; b—b_1 — linia planului ombilical.

Rămînînd în domeniul explorării clinice, pentru suferința gastroduodenală, care în 90% din cazuri este reprezentată de manifestările ulcerului gastroduodenal, ale cancerului gastric și ale stenozei hipertrofice de pilor, ca și de complicațiile acestora (5), *simptomul cel mai reprezentativ este durerea,* cu condiția ca aceasta să fie profund analizată sub toate aspectele sale, întrucît anumite particularități, aparent mărunte, pot reprezenta repere orientative importante.

Durerea de cauză gastroduodenală este expresia unei contracții supraliminare, care are ca punct de plecare mucoasa congestionată sau ulcerată, cu sensibilitate crescută, condiții în care musculoasa este insuficient irigată, producîndu-se un status asemănător crampei ischemice.

În general, bolnavii acuză cam un același tip de durere și, tocmai din acest motiv, dintr-o investigație condusă cu răbdare, pot reieși elemente orientative importante, cum sînt de pildă localizările și iradierile dureroase, care în ansamblu se fac pe o arie destul de mare, cuprinzînd dermatoamele T_5—T_9. Durerea generată de suferința gastroduodenală este descrisă de bolnav ca o senzație de „arsură“, de „apăsare“, de „distensie“ sau de „crampă“, ca urmare a lezării terminațiilor nervoase din pereții gastroduodenului, așa cum se întîmplă dealtfel cu orice durere viscerală (16).

Durerea resimțită ca arsură este o senzație endogastrică sau endoesofagiană determinată de acțiunea iritantă a unui conținut ca atare (16) sau, așa cum se discută actualmente, dimpotrivă, a unei hiposecreții sau hipoacidități, responsabilă de favorizarea agresiunii microbiene locale. Sensibilitatea este indusă în aceste condiții de hiperemia determinată de infecție sau de orice altă cauză cu răsunet asupra filetelor nervoase simpatice, avînd drept consecință suferința cauzalgică obișnuită (9).

Durerea resimțită ca apăsare sau distensie este datorată greutății conținutului gastric, care apasă pe fundul aton sau destins al organului. Este de remarcat că nu numai plenitudinea poate fi dureroasă, ci și starea de vacuitate, care de asemenea provoacă tulburări de motilitate gastrică. De îndată ce se reia o motilitate normală, urmată de evacuare, durerea cedează, fapt ce explică rolul antalgic al ingestiei de alimente în anumite suferințe duodenale.

Pentru ca distensia să devină dureroasă, teoretic este necesară o presiune intragastrică de 100 g/cm^2. Senzația dureroasă poate însă surveni și la presiuni mai mici, în condiții în care mucoasa este alterată într-un oarecare grad sau dacă stomacul este contractat. În general, distensia este mai greu suportată de bolnavi, nu atît prin senzația proprie dureroasă, cît mai ales din cauza compresiunii diafragmatice, cu rezonanță cardio-respiratorie (9).

Durerea resimțită ca o crampă este datorată, la nivelul musculaturii striate, unei contracții supraliminare involuntare și trecătoare; la nivelul musculaturii netede, este rezultatul unei mișcări peristaltice exagerate, care tinde să depășească un obstacol sau, prin analogie, poate să fie consecința unui proces ischemic, potențial inductor al unei contracții dureroase — o claudicație intermitentă — la nivelul musculaturii gastrice (9).

Diversele forme de manifestare a durerii se pot asocia la un același bolnav în cursul aceleiași boli; dar durerea se poate manifesta diferit în cadrul aceleiași boli, dobîndind caractere mai nete de manifestare și localizare atunci cînd nu se produc implicații de vecinătate mediate sau imediate, concretizate în plexalgii, celialgii, simpatalgii etc., în care în general durerea are un caracter continuu.

Declanșarea fenomenelor dureroase gastroduodenale în funcție de ingestia alimentelor poate fi de origine pasivă, datorată distensiei, sau poate fi de origine activă, dinamică — în ambele eventualități putînd fi precoce sau tardivă. Declanșarea durerii este socotită precoce dacă se face îndată după ingestie și este considerată tardivă, dacă se produce după un interval oarecare. Este de remarcat că, indiferent de caracterul precoce sau tardiv, o acuză dureroasă epigastrică este cu certitudine de origine gastrică (16).

În ceea ce privește aportul examenului obiectiv, care se rezumă la palparea regiunii epigastrice și a hipocondrului drept, el este minim, și numai în cazurile de suferință acută elementele obținute — apărarea, hiperestezia, mai ales contractura, ca și durerea profundă — pot reprezenta un argument pentru fundamentarea diagnosticului. De asemenea, inspecția poate fi lămuritoare pentru unele stări patologice, evidențiind bombarea regiunii epigastrice în spațiul dintre streașinile costale sau mai mult în sens distal, ca în distensia sau dilatația gastrică, sau permițînd la copii sau la subiecții slabi sau emaciați identificarea undelor peristaltice ale stomacului orientate de la stînga la dreapta, așa cum se poate înregistra în faza inițială a obstacolelor pilorice, fază în care musculatura gastrică își păstrează încă o tonicitate crescută.

13.3.2.1.

Gastropatii congenitale

Stomacul poate prezenta variate anomalii, dintre care unele — cum sînt atreziile parțiale și, mai ales, cele totale — se manifestă imediat după naștere și nu sînt compatibile cu viața. Altele, dimpotrivă, se manifestă la intervale de timp variate după naștere, unele foarte tîrziu, uneori fiind recunoscute ca atare numai întîmplător, cu ocazia unor examene radioscopice făcute pentru o cu totul altă indicație.

Diverticulii gastroduodenali. Diverticulii de natură congenitală reprezintă o entitate aparte a acestei neoformații anatomice, care poate interesa orice segment al tubului digestiv. Este vorba de o distribuție musculară defectuoasă, care favorizează protruzia mucoasei (fig. 13.3.15). Ca în orice altă localizare diverticulară și dealtfel ca și în diverticulii de altă origine, manifestarea clinică în afara complicațiilor este minoră sau total absentă.

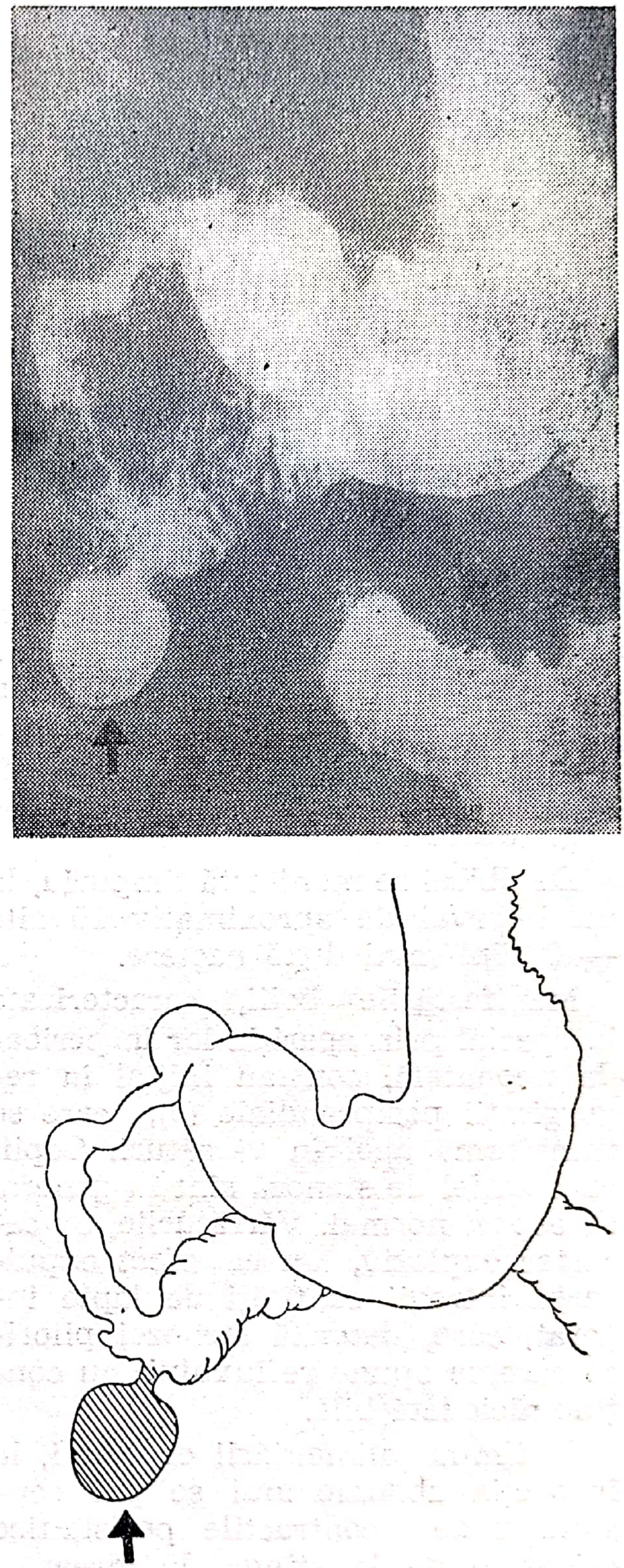

Fig. 13.3.15. — Diverticul la nivelul genunchiului inferior al duodenului.

Stenoza hipertrofică a pilorului este o afecțiune frecventă, întrucît se întîlnește într-o proporție mare — deși variabilă după autori între 1 (5) și 3—7‰ (29) din nou-născuți —, repartiția pe sexe fiind apreciabil în favoarea celui masculin. Patogenia bolii este incomplet elucidată, dar în esență este vorba de o hipertrofie a sfincterului piloric, care alungește și îngustează totodată canalul piloric (fig. 13.3.16).

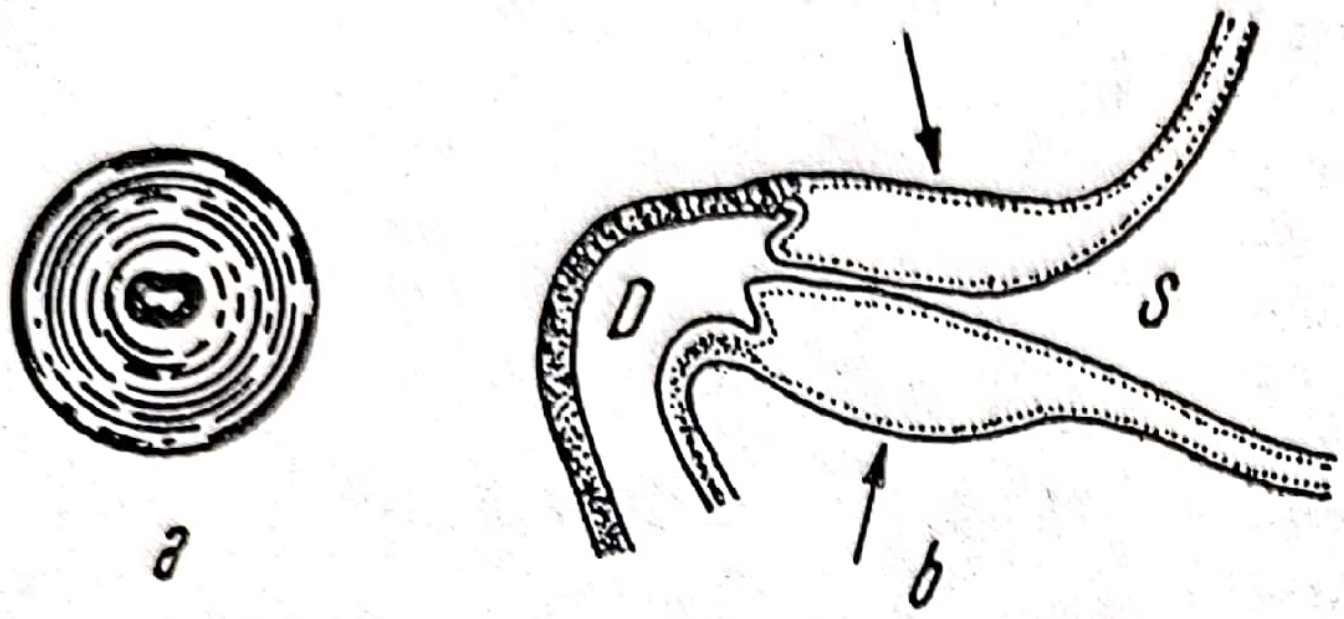

Fig. 13.3.16. — Stenoză hipertrofică congenitală a pilorului (*după D. Vereanu*).

S — stomac; *D* — duoden; *a* — hipertrofia pilorului; *b* — alungirea canalului piloric.

De obicei se manifestă timpuriu, la un interval de aproximativ 10 zile — 3 săptămîni după naștere.

Manifestările bolii, caracterizate în special prin apariția lor în perioada neonatală, constau inițial în regurgitații postprandiale (5), care se transformă apoi în vărsături. Copiii cu o astfel de stenoză sînt în general de aspect normal. Vărsăturile, cu caracter exploziv, au ca efect expulzarea întregii cantități de lapte ingerat, care, datorită stenozei pilorice care se opune refluxului, nu conține niciodată bilă.

În timpul alimentării copilului, la inspecția abdomenului se pot constata unde contractile peristaltice orientate de la stînga la dreapta, care pot fi percepute și palpatoriu și care dispar de îndată ce s-a produs vărsătura. După unii autori (5), în 60—90% din cazuri, după golirea stomacului, prin palpare se poate identifica în regiunea hipocondrului drept așa-numita „olivă pilorică“, care reprezintă zona hipertrofică a pilorului și care poate fi identificată uneori ca o formațiune de dimensiunea unei măsline, dură și mobilă, considerată totuși ca un semn tardiv (15).

Fără îndepărtarea obstacolului, acestor semne inițiale li se asociază constipația, pierderea ponderală rapidă, deshidratarea, oliguria etc.

În forma incompletă, simptomele obstacolului pot apărea și mai tardiv — după circa 3 luni de la naștere —, cu caractere mai puțin nete și cu intermitențe, ceea ce întîrzie instalarea tulburărilor nutriționale.

Examenul radiologic — care nu este absolut necesar în toate cazurile pentru stabilirea diagnosticului — pune în evidență atît dilatația antrală (fig. 13.3.17), cît și întîrzierea evacuării, care se face la 4—24 de ore de la ingestia laptelui baritat (fig. 13.3.18). Poate fi înregistrată de asemenea contracția puternică a peretelui gastric, cu injectarea filiformă a traseului piloric (fig. 13.3.19), pentru ca într-o fază avansată a bolii stomacul să ia aspectul aton „în chiuvetă“.

Stenoza hipertrofică a pilorului la adult. Denumită și „atrezie fibromusculoasă antropilorică“ sau „miomatoză pilorică“, boala este considerată drept o manifestare tardivă a unei leziuni congenitale, căreia i s-au supraadăugat elemente inflamatorii. Stenoza poate fi atribuită și unui pilorospasm prelungit care are tendința, prin persistență sau repe-



Fig. 13.3.17. — Stenoză hipertrofică congenitală a pilorului: dilatație gastrică *(colecția M. Geormăneanu).*

tare, să organicizeze leziunea prin hipertrofie musculară de cauză simpaticotonică și hipotonie vagală (29).

Manifestările clinice apar în general după 30 de ani și sînt marcate de algii epigastrice care se intensifică postprandial și care nu sînt influențate de medicația alcalină. Nici evacuarea stomacului prin vărsătură nu este urmată de cedarea durerilor decît într-un procent de circa 40 (20). Pentru stabilirea diagnosticului se impune eliminarea pilorospasmului singular pe baza examenului radiologic, care pune în evidență aspectul de „tot sau nimic“ sau „semnul Barret“ (15); după stoparea completă a tranzitului la nivel piloric, după o durată variabilă, sfincterul se deschide brusc și conținutul gastric se evacuează integral. Precizarea etiologiei acestui tip de obstacol piloric intermitent este posibilă numai prin examen anatomopatologic, în cele din urmă celiotomia exploratorie reprezentînd o etapă de diagnostic (2).

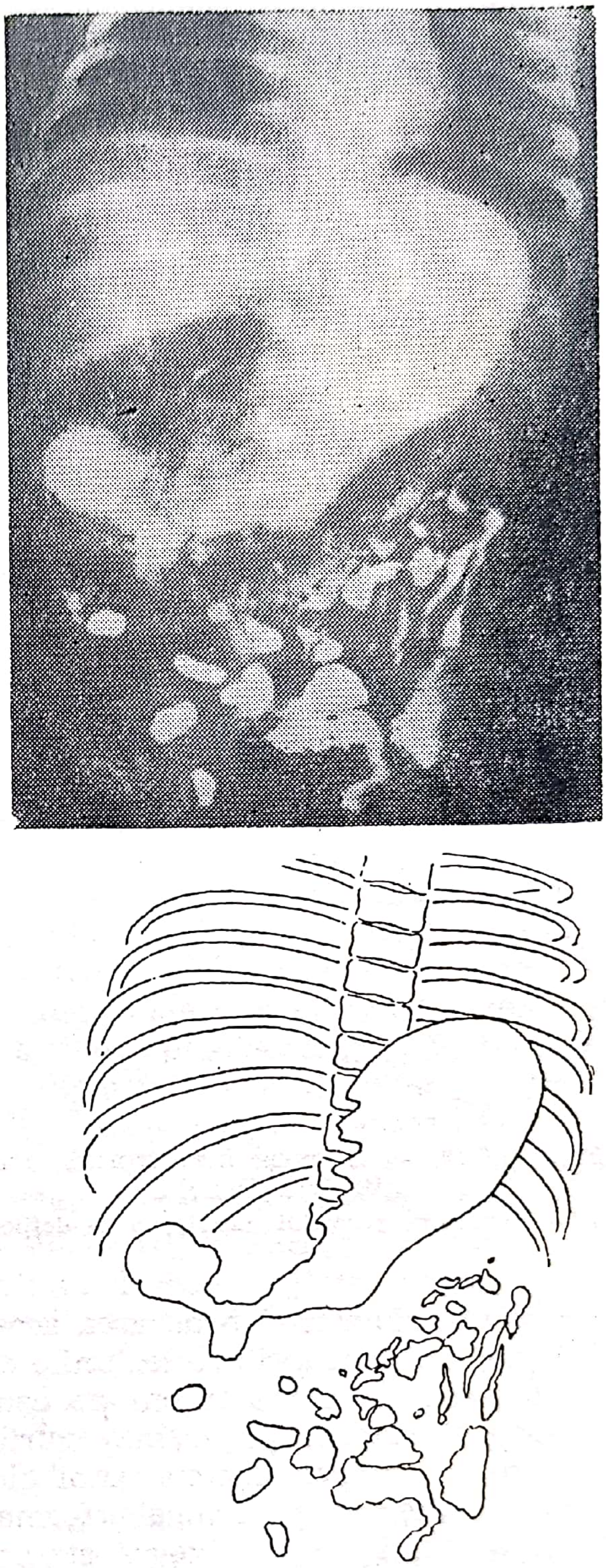

Fig. 13.3.18. — Stenoză hipertrofică congenitală a pilorului: după 24 de ore laptele baritat este încă în stomac (colecția M. Geormăneanu).

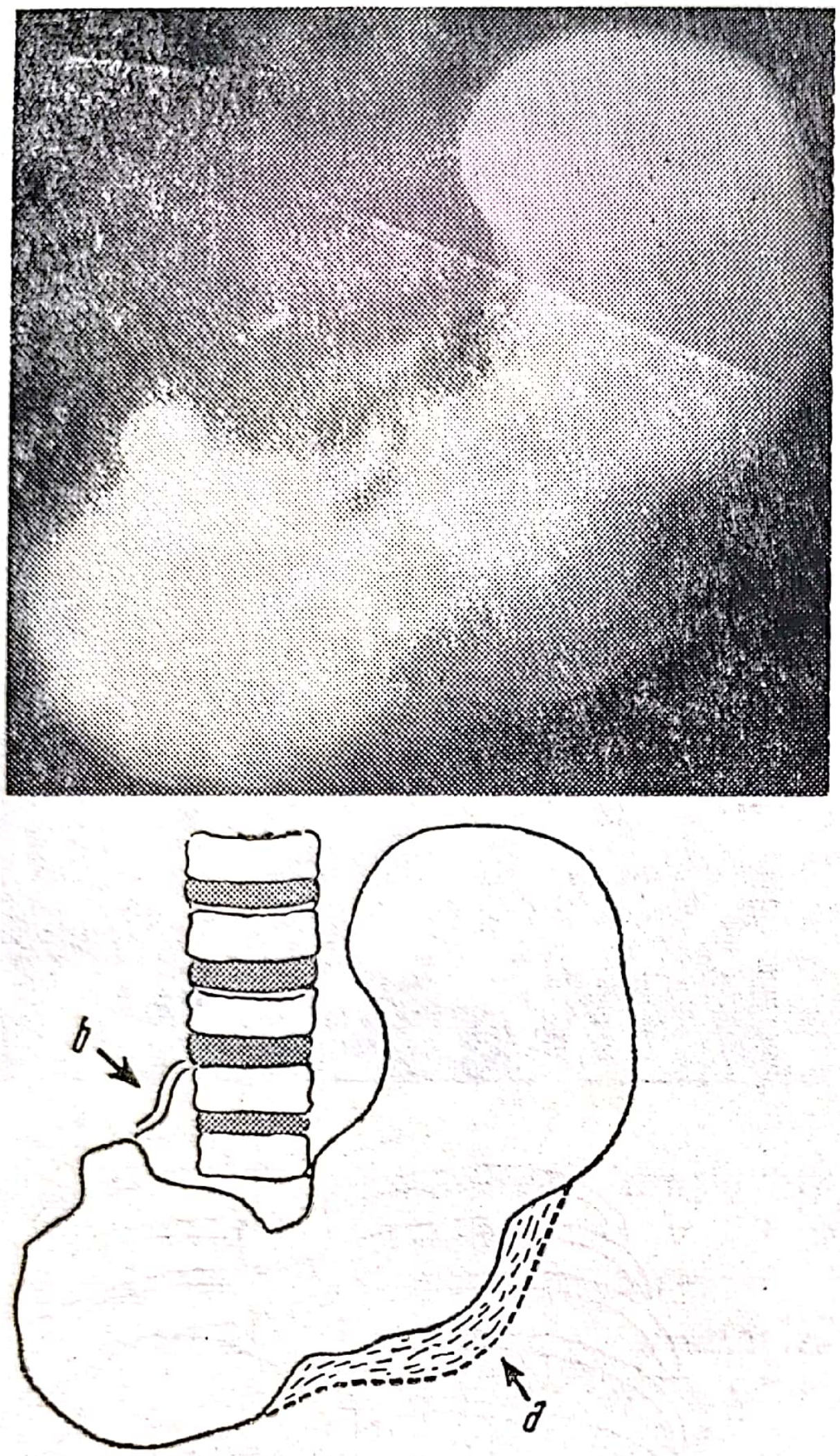

Fig. 13.3.19. — Stenoză hipertrofică congenitală a pilorului.
a — contracția peretelui gastric; *b* — defileul piloric.

Volvulusul gastric. Încadrarea acestei afecțiuni rare printre leziunile de natură congenitală o facem pe considerentul că, cel puțin în cazurile în care nu intervin factori patologici care să altereze puternicele formațiuni anatomice care fixează stomacul, acesta, în afara unui viciu de coalescență, nu poate executa mișcarea de volvulare (lat. *volvere*=întoarcere). Anomalii ale ficatului, și mai ales ale lobului stîng, sau exereza lobului respectiv par să favorizeze volvularea (19).

În ansamblu, leziunea — care poate fi parțială sau totală — constă în torsiunea organului în jurul unui ax, de obicei volvularea fiind organo- sau mezenteroaxială.

Volvularea organoaxială se face în jurul axului cardia — pilor (fig. 13.3.20 *A*), marea curbură a stomacului deplasîndu-se pe dinainte — așa-zisa mișcare „izoperistaltică“ — și ajungînd subdiafragmatic, astfel încît, în final, fața ventrală a stomacului devine dorsală și invers.

Volvularea mezenteroaxială este mult mai rară și presupune rotirea stomacului în jurul unui ax oblic, alcătuit de partea declivă a micului epiploon și hilul hepatic (15) (31), astfel încît pilorul are tendința de a se apropia de cardia, mișcarea făcîndu-se de la dreapta spre stînga, cu alte cuvinte prin mobilizarea pilorului (fig. 13.3.20 *B*). În general, o astfel de volvulare este numai parțială, întrucît completarea rotirii este împiedicată de re-

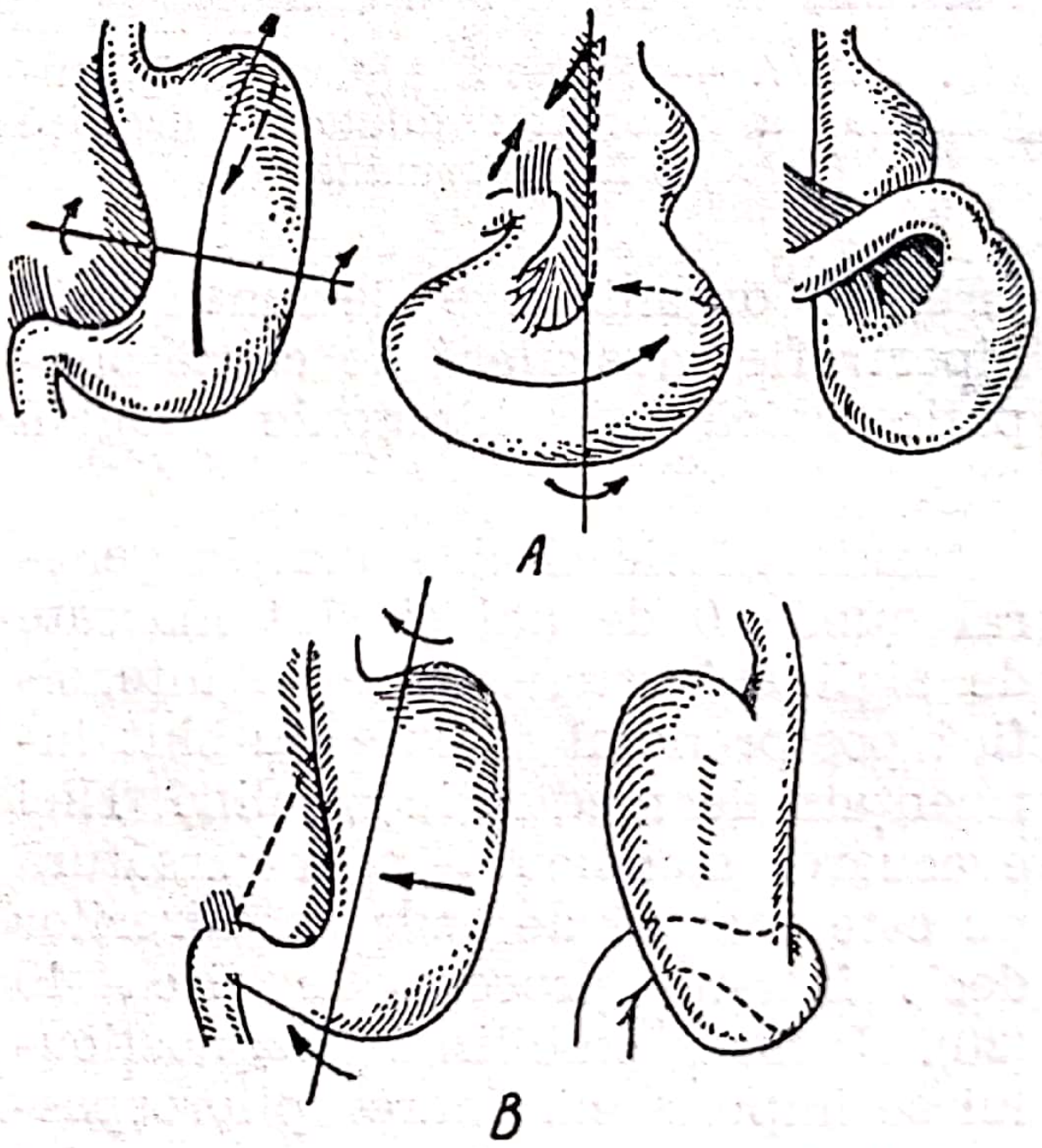

Fig. 13.3.20. — Volvulus gastric.
A — organoaxial; *B* — mezenteroaxial.

zistența opusă de *pars condensa* a micului epiploon (40).

Indiferent de varietate, ceea ce contează este identificarea rapidă a sindromului de obstrucție înaltă, manifestat prin așa-numita triadă simptomatică Borchardt, constituită din semne de ileus — marcate în special de distensia înaltă epigastrică —, efort de vărsătură lipsit de efect și imposibilitatea de cateterizare gastrică. Recunoaștera sindromului este rapid îngreuiată de distensia care cuprinde repede întregul abdomen, astfel încît localizarea obstacolului devine ipotetică.

13.3.2.2.
Gastropatii traumatice

Aspectul traumatic al suferinței gastroduodenale poate fi privit din diferite unghiuri, după cum această suferință este determinată de un traumatism accidental sau de unul operator.

Traumatismele accidentale. În general, mobilitatea pereților stomacului și, mai ales, starea de vacuitate feresc organul de multe agresiuni, în special de aceea a armelor albe. Afectarea integrității stomacului și a duodenului nu determină o simptomatologie specifică; manifestările sînt legate de componenta hemoragică sau de cea peritoneală — în ambele situații acestea trebuind decupate cu discernămînt din ansamblul fenomenelor induse de starea de șoc, care însoțește cele mai multe dintre traumatismele capabile de lezarea complexului gastroduodenal. Dealtfel, chiar în cazul rănirilor prin proiectile ale armelor de foc, gravitatea traumatismului nu constă în lezarea parțială a organului, ci în pluralitatea lezională a viscerelor toraco-abdominale.

În împrejurări cu totul speciale de accidentare, leziunea gastrică se poate manifesta printr-o sîngerare care se produc exclusiv către interiorul organului și, în aceste condiții, se exteriorizează prin hematemeză (15).

Traumatismul duodenal determină practic în toate cazurile o lezare a complexului pancreatoduodenal. Lezarea duodenului este consecința strivirii organului pe planul dur al coloanei vertebrale — eventualitate în care pancreasul este afectat în mod special —, a tracțiunii exercitate, prin intermediul canalului coledoc, de deplasarea ficatului și a căilor biliare și, mai ales, a plesnirii conductului duodenal, acesta reprezentînd oarecum un tub închis la ambele extremități de sfincterul piloric și de angulația Treitz (Wenzel) (10).

Traumatizarea izolată a peretelui visceral — eventualitate rară —, în special la nivelul duodenului, poate fi urmată de formarea unui hematom intraparietal, care poate determina fenomene de obstrucție duodenală incompletă, marcată de fenomene digestive necaracteristice — în special dureri vagi în regiunea hipocondrului drept, vărsături și, uneori, icter — care fac diagnosticul de fond dificil (10).

Soluția de continuitate traumatică survenită în peretele gastric este urmată de revărsarea conținutului acestui organ în cavitatea peritoneală și de apariția fenomenelor de peritonită chimică.

Leziunile analoage ale duodenului interesează în special fața dorsală extraperitoneală a organului și, datorită interesării directe a formațiunilor neurovegetative retroperitoneale, se instalează rapid starea de șoc. În general, însă, cel puțin în primele ore de la traumatism, simptomatologia este identică celei ce individualizează lezarea traumatică a oricărui alt segment digestiv, în aprecierea clinică trebuind să se țină seama de faptul că nu există un raport direct proporțional între intensitatea traumatismului și leziunile rezultate în urma acestuia și, mai ales, între intensitatea acestuia și manifestările primelor momente (1).

Arsurile gastrice. În consecințele ingestiei de substanțe caustice — acizi și baze —, leziunile mixte esofagogastrice se întîlnesc într-un procent de circa 20 din cazuri (35). În ceea ce privește localizarea leziunilor gastrice, în peste 80% din cazuri acestea sînt situate în porțiunea antropilorică a organului (13) — zonă de stagnare a conținutului gastric înaintea trecerii sale către duoden.

Determinismul leziunilor gastrice în cadrul ingestiei de substanțe caustice este discutat încă în funcție de calitatea și cantitatea substanței ingerate, ca și de timpul de contact dintre aceasta și mucoasa gastrică. Fără a exista o fundamentare științifică, se admite că, în general, corosivele alcaline ar fi mai puțin nocive în mediul gastric acid, care ar putea realiza măcar în parte o neutralizare, deși este puțin probabil în cazul inexistenței unei izomolarități.

În afară de considerațiile teoretice, este important ca din punct de vedere clinic să se poată înregistra primele fenomene ale participării gastrice în contextul lezional, întrucît evoluția acestor leziuni este imprevizibilă și adeseori deosebit de gravă.

În general, agresarea gastrică se manifestă prin dureri puternice și senzația de arsură epigastrică, vărsături repetate, care, în funcție și de leziunile esofagiene concomitente, pot fi sau deveni sanguinolente. Depășirea anumitor limite în concentrația substanței caustice poate determina leziuni necrotice acute ale peretelui gastric, rezultînd perforații limitate sau întinse, însoțite de fenomene de interesare peritoneală de intensitate maximală.

Leziunile determinate de o cantitate mică de substanță caustică sau de o substanță cu concentrație liminară produc numai senzații dureroase suportabile și fenomene de disconfort digestiv, care cedează după 2—3 zile. Urmărirea accidentatului se impune însă pe mai departe, întrucît, după intervale variabile de timp, se pot forma cicatrice stenozante situate cu precădere la nivel antropiloric și care se manifestă prin simptomatologia clară a stenozei pilorice (35).

O mențiune aparte trebuie făcută în legătură cu ingestia de pastile de permanganat de potasiu — substanță care, deși are o toxicitate redusă, produce leziuni mucoase întinse printr-un proces de necroză de coagulare. Leziunea se manifestă prin vărsături cu conținut caracteristic de culoare brună, datorită bioxidului de mangan. Se constată de asemenea tumefacție bucofaringiană, cu edem de culoare brună și senzația de arsură (6).

Traumatismele operatorii. Cu toată accepțiunea unanimă că boala ulceroasă gastroduodenală este din punct de vedere terapeutic o boală eminamente medicală, totuși un număr de cel puțin 10% din ulceroși (5), chiar în afara survenirii oricăror complicații, sînt nevoiți să recurgă la tratament chirurgical, acesta fiind singurul capabil să le curme suferința. Dacă la acest procent se adaugă acela al indicațiilor absolute generate de grave complicații, numărul celor operați este foarte mare, ceea ce face pe unii autori să afirme — și aceasta cu bună dreptate — că actualmente, dat fiind mai ales recrudescența bolii ulceroase în perioada postbelică, o bună parte din populația globului prezintă stomacul agresat de o intervenție chirurgicală.

Ținînd pasul cu evoluția diverselor teorii asupra etiopatogeniei bolii ulceroase, teorii care au devenit tot mai complexe, dar care recunosc sub o formă sau alta ca implicații principale, pe de o parte, hiperaciditatea și, pe de alta, diminuarea rezistenței mucoasei gastrice la agresarea acidă — ambele grefate pe un anumit dezechilibru neuroendocrin (5) —, chirurgia a intervenit, prin diferite tehnici operatorii, pentru diminuarea sau contracararea acestor aspecte incriminate. Dintre aceste tehnici, s-a impus și a dominat chirurgia ulcerului gastroduodenal mai bine de 50 de ani rezecția gastrică 2/3, completată cu diverse modalități de refacere a circuitului digestiv. Urmărirea în timp a acestor bolnavi a arătat o oarecare incidență a consecințelor postoperatorii neplăcute, uneori cu implicații metabolice grave, ceea ce a condus la statuarea unor concluzii pesimiste asupra eficienței îndepărtate a actului chirurgical în terapeutica bolii ulceroase. Adoptarea unor procedee variate în ceea ce privește modalitatea de efectuare atît a rezecției gastrice, cît și a refacerii continuității digestive — procedee extrem de numeroase (fig. 13.3.21), adaptate diversificat în funcție de particularită-

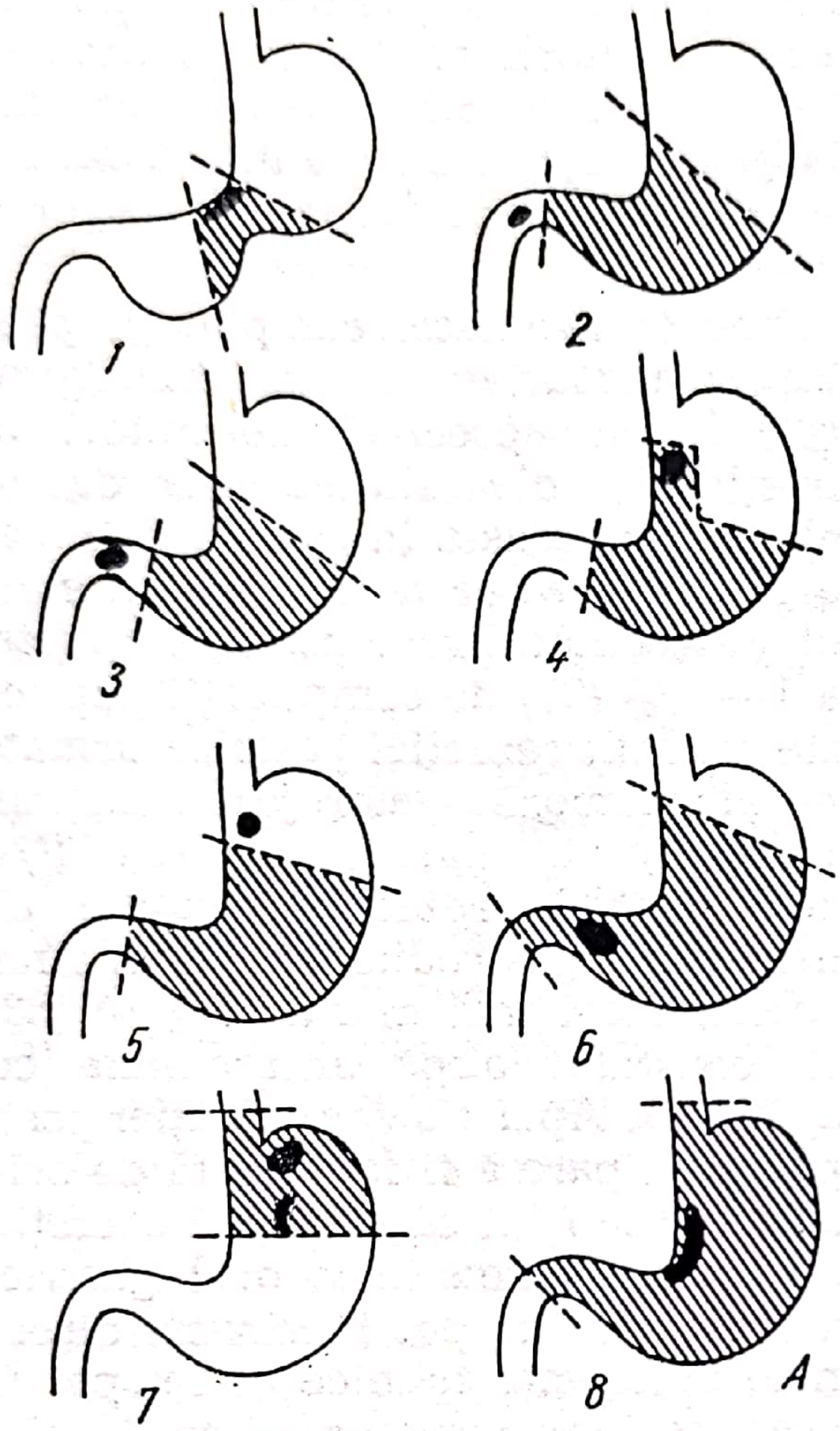

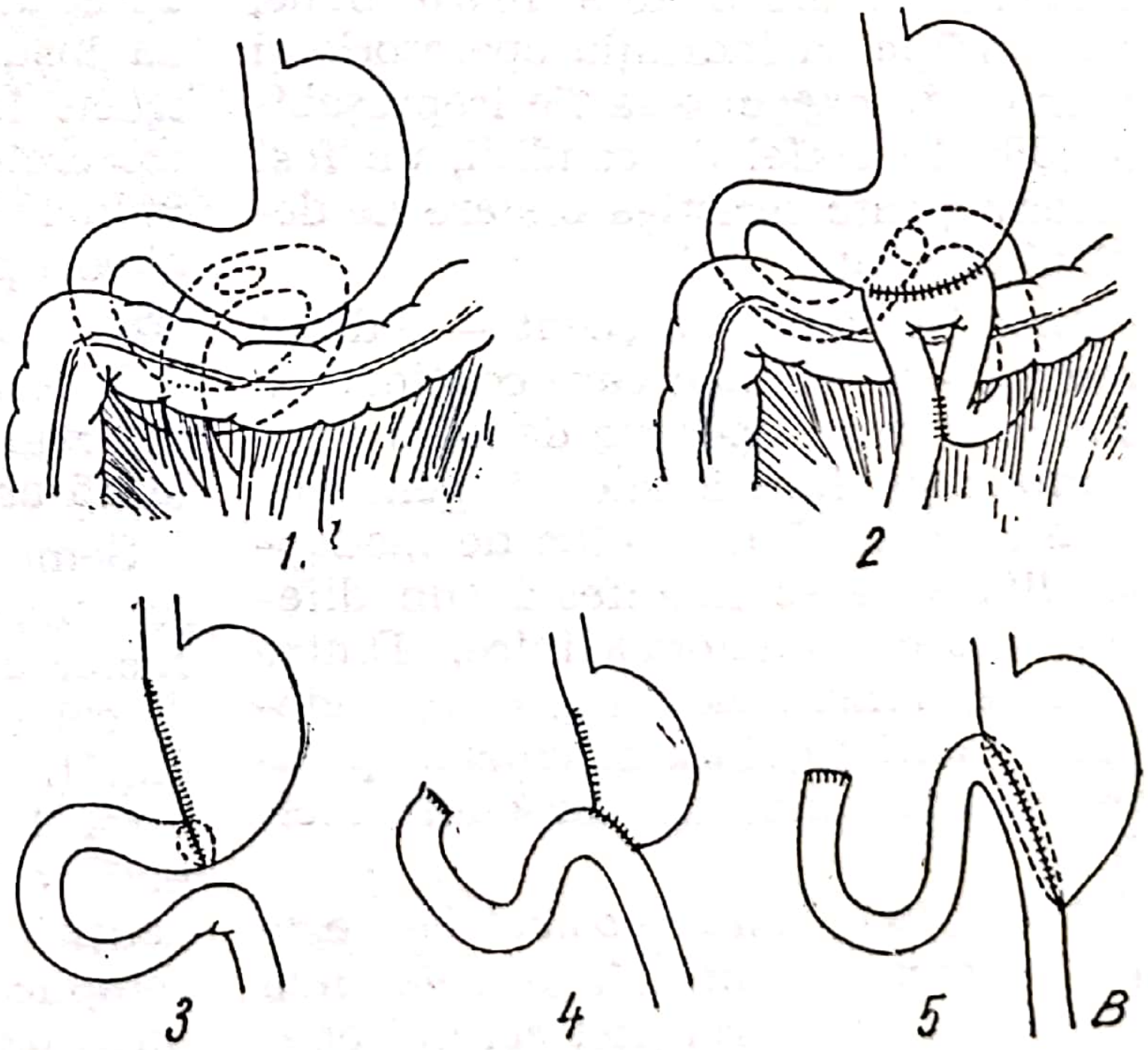

Fig. 13.3.21. — Diferite tehnici chirurgicale aplicabile în ulcerul gastroduodenal.

A — de rezecție gastrică: *1* — gastrectomie parțială; *2* — excluderea pilorului; *3* — excluderea ulcerului duodenal; *4* — gastrectomie „în șa"; *5* — gastrectomie Madlener (Max); *6* — gastrectomie subtotală; *7* — gastrectomie polară cranială; *8* — gastrectomie totală; B — de refacere a continuității digestive: *1* — gastroenteroanastomoză transmezocolică posterioară; *2* — gastroenteroanastomoză precolică; *3* — gastroduodenostomie Péan-Billroth (I); *4* — gastrojejunostomie Hoffmeister-Finsterer; *5* — gastrojejunostomie tip Reichel-Polya.

țile bolii sau ale bolnavului — nu a putut conduce la suprimarea completă a acestor suferințe. În acest sens, s-au căutat și alte soluții chirurgicale cu pretenții mai „fiziologice“, în ultimele două decenii aplicîndu-se pe scară largă vagotomia bilaterală, care se execută după diverse maniere tehnice, în special în ceea ce privește ramurile vagale ce urmează a fi secționate și modalitatea de drenaj gastric ajutător. Statistici recente (23) arată că există încă, cel puțin în rîndul chirurgilor europeni, o tendință preferențială marcată pentru folosirea, în continuare, a rezecției gastrice în terapeutica chirurgicală a bolii ulceroase.

Este adevărat că, indiferent de procedeul folosit, actul chirurgical reprezintă o certă mutilare pentru structura gastrică, perturbînd major fiziologia complexă a acestui organ și, în plus, determinînd tulburarea funcției biliopancreatice și a metabolismului în general.

Datorită capacităților compensatorii ale organismului, este totuși posibil ca tratamentul chirurgical al bolii ulceroase să dea în peste 80% din cazuri rezultate bune și foarte bune, cu condiția ca indicația operatorie și tehnica de execuție să fie ireproșabile (36). În astfel de condiții, un fost ulceros poate recîștiga o stare de deplină sănătate.

Există totuși un procent — e drept redus — de bolnavi care continuă să sufere și după operație datorită unor complicații funcționale și generale, care reprezintă un status de inadaptabilitate ce se manifestă sub diferite aspecte anatomoclinice. Dintre acestea, numai unele reprezintă adevărate entități, individualizate printr-o simptomatologie oarecum specifică.

Ulcerul anastomotic este una dintre manifestările cele mai pregnante ale nereușitei actului operator în terapeutica bolii ulceroase. Denumirea de „ulcer peptic“ sub care leziunea este cunoscută la noi în mod curent poate preta la confuzii cu ceea ce autorii anglo-saxoni numesc leziune ulceroasă gastroduodenală propriu-zisă, tocmai pentru a accentua rolul elementului peptic în geneza bolii.

Frecvența acestei complicații peptice în urmările actului chirurgical este diferit apreciată de autori în funcție de diversitatea procedeelor folosite, și aceasta în condițiile în care actul operator a fost corect indicat și executat. Procentul maxim (circa 1—2%) (27) de complicații peptice este atribuit rezecției gastrice urmate de anastomoză gastrojejunală, un procent ceva mai mic (circa 1%) fiind atribuit rezecției urmate de anastomoză gastroduodenală; în fine, procentul cel mai mic (sub 1%) (33) este constatat după antrectomia cu vagotomie. Apariția complicației postoperatorii pare a fi favorizată de orice factor capabil să întrețină secreția și hiperaciditatea în bontul gastric. În acest sens se pot incrimina direct unele deficiențe tehnice ce nu pot fi apreciate intraoperator — ca de pildă insuficiența rezecției antrale, întrucît întinderea acestei zone excitosecretorii are o variabilitate individuală nelimitată, putînd ajunge uneori pînă la nivelul fundusului gastric.

Ulcerul anastomotic apare la un interval extrem de variabil (de la 1 la 15 ani) de la operația gastrică.

Semnul clinic dominant al ulcerului anastomotic este durerea cu caracter capricios și tenace iradiată de obicei către spate, care induce dificultăți în alimentare, încît postoperator bolnavul prezintă o suferință mai accentuată decît înaintea intervenției primare pe stomac. Adeseori complicația se însoțește de sîngerări mici, dar repetate, care se pot pune în evidență prin examenul hemoragiilor oculte, dar care clinic se manifestă mai precoce prin instalarea fenomenelor de anemie secundară, cu implicații asupra stării generale și potențialului de efort, în special.

Regiunea epigastrică este dureroasă la palpare și, în cazurile în care există supraadăugarea fenomenelor inflamatorii, se poate identifica o formațiune pseudotumorală. Examenul curent complementar este cel radiologic, care evidențiază nișa caracteristică leziunii ulceroase (fig. 13.3.22), situată la nivelul anastomozei sau la mică distanță distal de aceasta, pe ansa jejunală.

Din punctul de vedere al evoluției clinice, absența oricărei tendințe la vindecarea spontană sau sub influența tratamentului medical este caracteristică pentru ulcerul anastomotic, în a cărui evoluție se înregistrează, dimpotrivă, tendința către aderență și penetrație în organele vecine, adesea cu instalarea unor fistule gastrointestinale sau gastrocolice, cu profunde implicații carențiale.

Sindromul Zollinger-Ellison este una dintre formele particulare de ulcer anastomotic recidivant. Acest ulcer este datorat unei tumori sau adenomatoze pancreatice insulare, care secretă un hormon gastrinic capabil să întrețină o hipersecreție acidă permanentă, chiar în condițiile unui bont gastric mic, ceea ce implică recidiva chiar după recupe gastrice repetate.

O astfel de eventualitate este de luat în considerație și impune o explorare intraoperatorie atentă a pancreasului, în condițiile în care ulcerul anastomotic s-a manifestat la scurt interval după intervenția chirurgicală și cînd fenomenele dureroase se însoțesc de diaree — și mai ales de steatoree macroscopică — și cînd se produc sîngerări repetate (27).

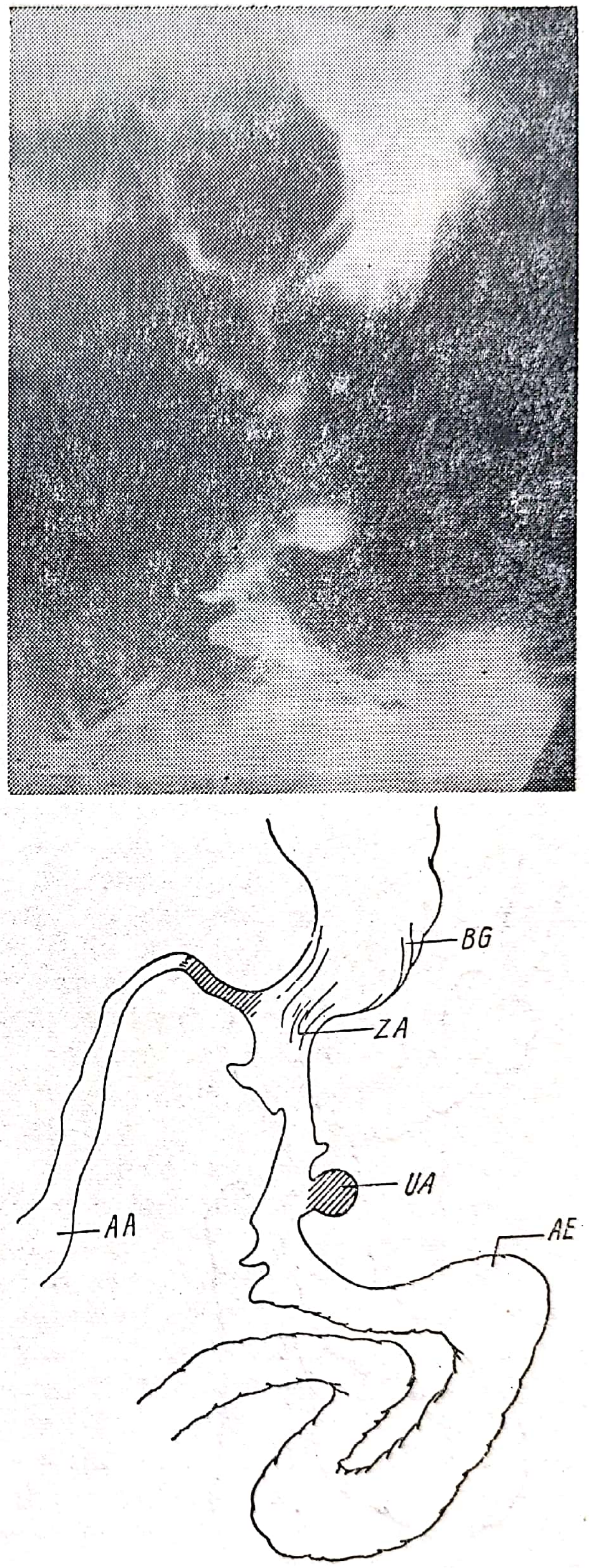

Fig. 13.3.22. — Ulcer anastomotic.
AA — ansa aferentă; *AE* — ansa eferentă; *BG* — bontul gastric; *UA* — ulcer anastomotic; *ZA* — zona de anastomoză.

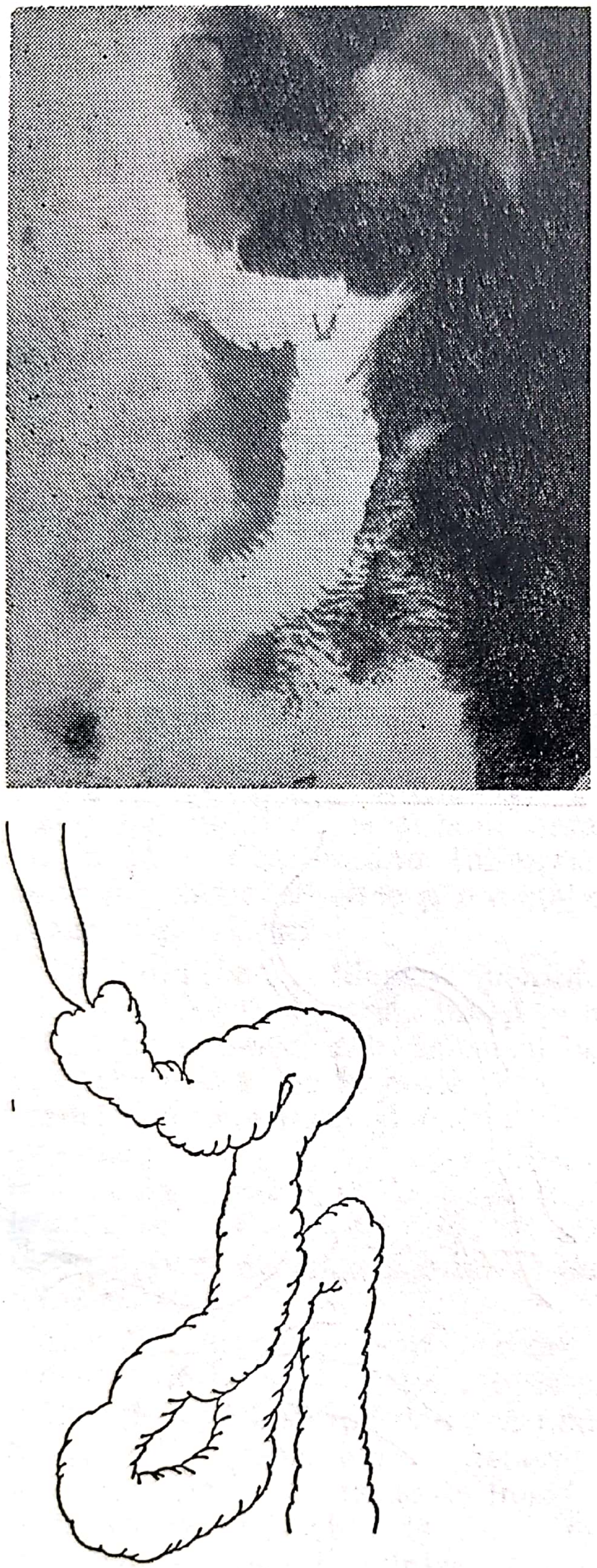

Fig. 13.3.23. — Gastrectomie totală: anastomoză esofagojejunală.

Sindromul „dumping“ (dumping syndrome) reprezintă un ansamblu de fenomene digestive și vasomotorii vegetative care survin postprandial la unii bolnavi operați pe stomac, cu precădere la cei la care s-a efectuat o anastomoză gastrojejunală. Deși din punct de vedere patogenic sindromul nu și-a găsit o explicație deplin fundamentată, se consideră că ar fi datorat, cel puțin într-o oarecare măsură, contactului brusc, brutal, al bolului alimentar cu mucoasa jejunală, fapt ce produce distensia acesteia însoțită de hiperosmolaritate, cu modificări de volemie, liberare de serotonină sau bradikinină, cu manifestări vasculare mai mult sau mai puțin accentuate. Este de la sine înțeles că sindromul *„dumping“*, în funcție de intensitatea sa, se va manifesta variat — de la simplul disconfort digestiv, modest și trecător, la crize de durată, însoțite de lipotimii prelungite; sindromul acesta poate surveni după orice intervenție chirurgicală în care obstacolul piloric este scurtcircuitat sau suspendat, deși se pare că este mai puțin întîlnit după gastroduodenoanastomoză.

Deși, teoretic, sindromul *„dumping“* ar trebui să fie constant după gastrectomia totală (fig. 13.3.23), totuși această mutilare este bine suportată, deseori înregistrîndu-se postoperator o creștere ponderală.

În formele cu manifestare evidentă, la 10—15 minute de la ingestia alimentelor, operatul resimte o senzație de plenitudine epigastrică, cu eventuale crampe și senzație de greață, fenomene care alcătuiesc componenta digestivă a sindromului. Ulterior se asociază componenta vasomotorie, care se manifestă prin stare de amețeală, de slăbiciune, cu tahicardie, transpirații profuze și chiar lipotimii. În general, fenomenele durează 20—30 de minute și par a fi influențate de o eventuală modificare a tonusului psihic, repetîndu-se după orice ingestie alimentară sau apărînd numai după anumite mese, mai copioase. De obicei intensitatea și frecvența manifestărilor acestui sindrom postprandial scad și, cu timpul, rămîne ca o urmare negativă a actului operator numai într-o proporție de 5—10% din cazuri (5). Pe un studiu unitar făcut asupra unui număr de 288 de gastrectomizați cu anastomoză gastrojejunală tip Reichel-Polya am găsit fenomene aparținînd sindromului „*dumping*“ doar într-un procent de 4,1 (36).

Sindromul metabolic. Este logic de admis ca, cel puțin pînă la împlinirea procesului de readaptare, supresiunea parțială și mai ales subtotală sau totală a stomacului să fie urmată de tulburări metabolice mai evidente în unele manifestări și mai puțin evidente în altele.

Greutatea corporală este prezentată din acest punct de vedere ca un parametru de apreciere esențial, însă scăderea în greutate din perioada postoperatorie imediată sau tardivă este rar decelabilă și apare în general ca un apanaj al sexului feminin în condițiile în care bolnavul respectă prescripțiile igieno-dietetice, pentru a evita diverșii factori de disfuncție digestivă (32).

Pierderea în greutate este pusă pe seama tulburărilor dispeptice, cu scăderea sau lipsa apetitului, sau pe seama viciilor de asimilare, consecutiv cărora se produc o pierdere exagerată de grăsimi și de azot prin scaun și o tulburare de metabolism proteic manifestată prin semne de subnutriție și fenomene carențiale. După opinia lui Bonfils (cit. de 36), fenomenele ar avea o triplă patogenie, care constă în *insuficiența de azot alimentar*, legată de diminuarea apetitului și de disconfortul postprandial, *insuficiența de asimilare*, datorată hipoclorhidriei, insuficienței hepatopancreatice și hipermetabolismului, și în *deficitul de resinteză proteică*, legat de tulburările endocrine secundare. Tulburările metabolice și cu precădere cele proteice ar apărea mai ales după intervențiile asupra stomacului urmate de excluderea blocului duodenopancreatic, după care s-au observat și publicat și cele mai multe și mai grave aspecte carențiale, care au condus dealtfel la intervențiile de repoziționare a duodenului în circuitul digestiv. Într-adevăr scurtcircuitarea potcoavei duodenale suprimă posibilitatea digestiei clorhidropeptice a proteinelor, rămînînd ca aceasta să se facă numai prin intermediul funcției pancreatice. În ansamblu, triturarea incompletă a bolului alimentar și amestecul insuficient cu sucurile digestive concură la intrarea în contact cu mucoasa jejunală a unor molecule proteice mari, neclivate, care inactivează parțial secreția externă pancreatică, ajungînd numai în parte la ficat, unde sînt deficitar utilizate, realizîndu-se diminuarea proteinelor circulante, cu tendința ca raportul serumalbuminelor să scadă sub 1. Nu este însă regulă ca aceste modificări serice să aibă corespondență clinică. În același context trebuie apreciate și tulburările de metabolism glucidic, lipidic, vitaminic etc.

Anemia postgastrectomie este o complicație generală rară, dar a cărei frecvență pare a crește odată cu trecerea anilor după operație. Se observă în special la femei, mai ales după instalarea menopauzei. În aprecierea tabloului real hematologic trebuie să se țină seama de valorile acestuia în perioada preoperatorie, întrucît o bună parte dintre ulceroși prezintă un oarecare grad de anemie. Astfel, Gjancović (cit. de 36), la o cifră-martor de 4 500 000 de hematii cu valoarea globulară de 90%, constată că 52% din ulceroși prezintă preoperator o anemie ușoară. Dacă cifra-martor este scăzută la 4 000 000 de hematii, numărul de ulceroşi anemici scade la jumătate, pentru a ajunge la un procent de numai 4 dacă cifra-martor este scăzută la 3 000 000. În general, după rezecţia gastrică 2/3 anemia este de tip hipocrom, fără ca pînă în prezent să se poată preciza legătura cauzală dintre rezecţie şi anemie.

13.3.2.3.

Leziuni ulceroase

Boala ulceroasă reprezintă 5—13% din cazurile de patologie internă şi are o necontestată tendinţă către o frecvenţă şi mai mare, prin aceasta constituindu-se într-o importantă problemă cu implicaţii social-economice. Este neîndoios că această afecţiune, care se prezintă sub forme deosebit de variate, aparţine cu precădere medicinii interne, peste 80% din bolnavii ulceroşi putîndu-se vindeca prin tratament medical, cu condiţia ca acesta să fie aplicat de timpuriu, să fie desăvîrşit şi îndelungat. De aici, importanţa diagnosticului precoce şi a aplicării tratamentului profilactic în toate cazurile în care se depistează prodroamele, destul de numeroase, ale ulcerului gastroduodenal, deoarece, cu cît boala este mai mult timp neglijată, cu atît sînt mai mici şansele de reuşită a tratamentului conservator.

Polimorfismul bolii ulceroase cu localizare gastrică, duodenală sau mixtă creează un tablou clinic atît de complex, încît, în cele din urmă, diagnosticul de certitudine se face în special pe baza datelor radiologice şi prin proba terapeutică.

Aparent, manifestările clinice ale fazelor evolutive de interes strict medical nu interesează semiologia chirurgicală. În realitate, chirurgul este deseori confruntat cu bolnavi care prezintă suferinţe acute ce constituie urgenţe imediate şi care apar ca fiind complicaţii ale bolii ulceroase, deşi bolnavul neagă astfel de antecedente. Este adevărat că nu sînt rare cazurile în care primul semn evident al ulcerului gastroduodenal este una dintre complicaţiile majore ale bolii, şi tocmai în aceste cazuri chirurgul trebuie să ştie să discearnă, din spusele bolnavului, elementele aparent neînsemnate care îi pot clarifica etiologia suferinţei prezente. Exemplul cel mai tipic în acest sens îl oferă hemoragia digestivă superioară exprimată prin hematemeză sau melenă şi care adeseori apare ca o manifestare acută, cu sediu total neprecizat, cînd în realitate ea este o complicaţie majoră a bolii ulceroase, neglijată şi demult uitată de bolnav. În acest caz, un interogatoriu condus cu răbdare poate discerne din spusele bolnavului datele necesare clinicianului pentru stabilirea etiologiei acestei suferinţe acute.

Deşi are localizări diferite — gastrică sau duodenală —, boala ulceroasă prezintă pentru ambele analogii care îndreptăţesc integrarea într-o entitate unică. Se recunosc totuşi unele diferenţieri atît din punct de vedere clinic, cît şi etiopatogenic.

Pentru *ulcerul gastric (UG)* se admit ca dominante etiopatogenice deficitul de protecţie mucoasă antipeptică şi apariţia sa la o vîrstă mai avansată (peste 50 de ani), ca şi o rezistenţă la tratamentul medical. În schimb, însă, în afara riscului malignizării, se observă un procent mai mare de rezultate bune postoperatorii.

Ulcerul duodenal (UD) este forma cea mai frecventă de manifestare a bolii ulceroase, care apare în special la tineri şi cu precădere la bărbaţi. În etiopatogenia acestei localizări a bolii ulceroase rolul principal îl au hipersecreţia şi hiperaciditatea (5). În cazul UD strict localizat riscul de degenerare este practic nul; în schimb, din punctul de vedere al rezultatelor postoperatorii, această localizare ridică majoritatea problemelor sechelare.

Deşi boala ulceroasă poate debuta şi evolua uneori asimptomatic pînă în stadiul complicaţiilor hemoragice sau perforative, totuşi se admite că în peste 95% din cazuri ea debutează cu durere şi-şi continuă evoluţia pe un fond dureros, acest semn putînd rămîne chiar exclusiv.

Spre deosebire de alte algii epigastrice, în boala ulceroasă durerea prezintă unele caractere particulare, specifice, care, într-o oarecare măsură şi în absenţa unor examene paraclinice, sînt suficiente pentru a statua diagnosticul de boală ulceroasă, precizînd chiar şi localizarea, duodenală sau gastrică, a acesteia. Particularitatea durerii din boala ulceroasă constă în ritmicitatea, periodicitatea sau dubla ritmicitate a ei. Oricare ar fi localizarea ulcerului, o anamneză corectă poate desluşi aceste caracteristici ale ciclului dureros în timpul unei zile — aşa-zisa „mică periodicitate" — sau în cursul unui an — „marea periodicitate".

Mica periodicitate se confundă cu ceea ce unii autori denumesc „ritmicitatea durerii", în sensul că aceasta este determinată în apariţia ei de momentele ingestiei alimentelor. În general, orarul durerii este constant pentru acelaşi bolnav, el modificîndu-se în timp în funcţie de evoluţia bolii şi de apariţia complicaţiilor.

Din acest punct de vedere, UG se caracterizează printr-un ciclu dureros alcătuit dintr-o perioadă imediat postprandială de confort digestiv, pentru ca după un interval de 1—2 ore să înceapă durerea, care cedează apoi odată cu evacuarea stomacului.

În UD acalmia postprandială este de durată mai lungă; apoi, cînd stomacul este gol, durerea reapare, cedînd la o nouă ingestie alimentară. Acest ciclu creează bolnavului o falsă senzaţie de „foame dureroasă", astfel încît adeseori bolnavul cu UD, aparent paradoxal, devine un hiperponderal. Trebuie remarcat că ritmicitatea dureroasă este direct influenţată de cantitatea şi mai ales de calitatea alimentelor ingerate, ca şi de o anume perioadă de timp în care aceste fenomene dureroase se desfăşoară ritmic — este vorba despre caracterul sezonier al ulcerului. La începutul bolii perioadele dureroase durează cîteva zile sau săptămîni, după acest interval totul reintrînd în normal, pentru a reveni în ritmul sezonier.

Chiar în afara complicaţiilor caracterele durerii sînt variabile în funcţie de localizarea leziunii, uneori aceasta avînd chiar o semnificaţie patognomonică. De pildă, localizările gastrice ale bolii ulceroase determină în general fenomenele dureroase resimţite către stînga liniei mediane epigastrice şi care — cel puţin în faza de debut — iradiază dorsal sau către umărul stîng. Din acest aspect general se pot desprinde mai departe unele nuanţe, care caracterizează în plus localizarea leziunii.

Ulcerul juxtacardial sau *juxtaesofagian* (fig. 13.3.24 *a—a′*) — localizarea cea mai rară a UG — se manifestă adesea printr-un sindrom asemănător celui esofagian, în care durerea este declanşată uneori simultan cu deglutiţia (15). Această localizare însoţeşte sau este consecinţa herniilor hiatale prin alunecare (fig. 13.3.24 *b—b′*), a căror evoluţie o complică.

Ulcerul juxtapiloric — localizarea secundară ca frecvenţă a UG — prezintă o simptomatologie dureroasă oarecum analoagă celei din UD, care cedează la alcaline şi alimentaţie, proiecţia durerii fiind strict epigastrică. Se însoţeşte adesea de vărsături cu caracter net acid, urmate de

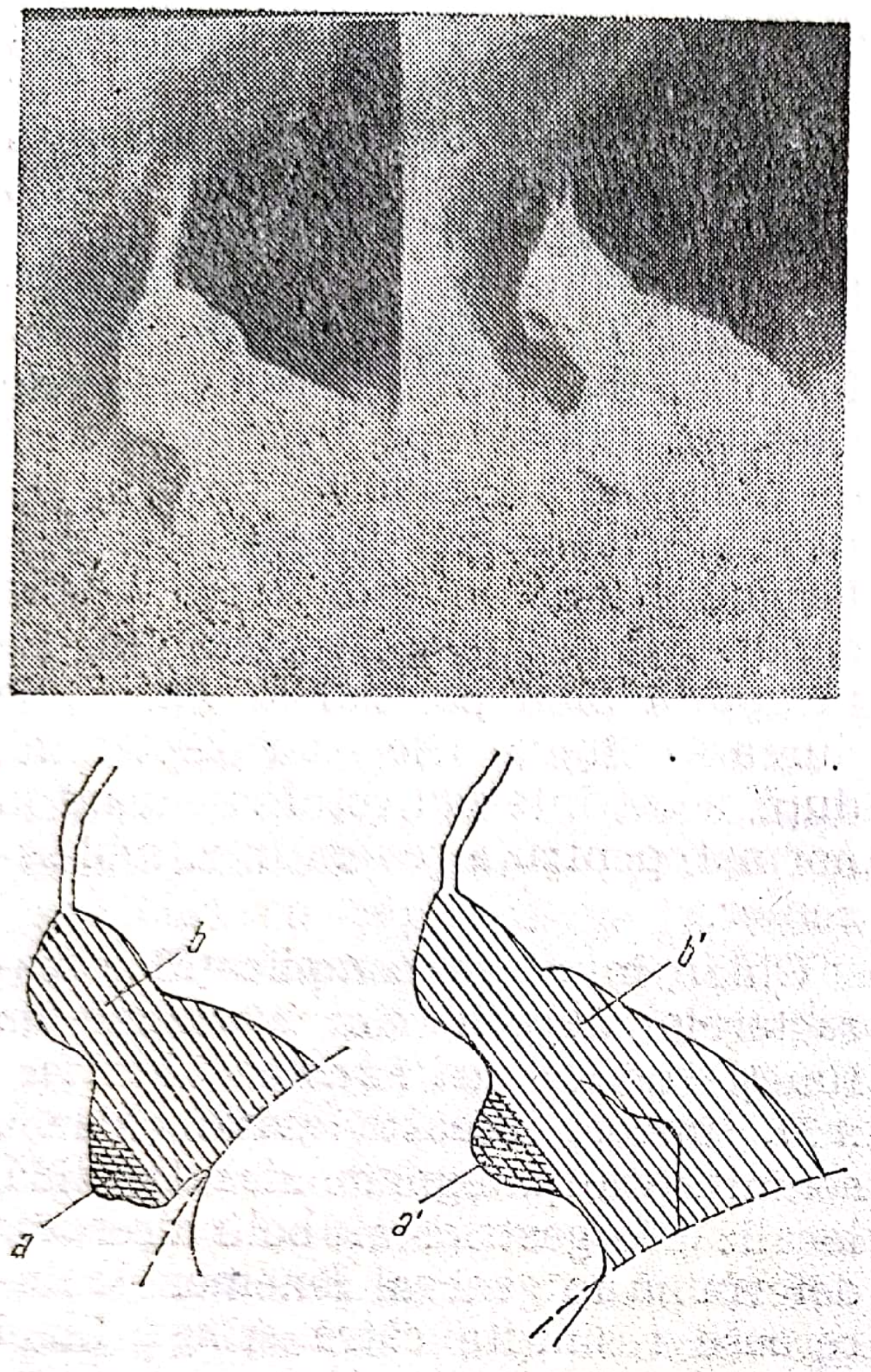

Fig. 13.3.24. — Ulcer gastric juxtacardial (*a*—*a'*), asociat herniei hiatale prin alunecare (*b*—*b'*).

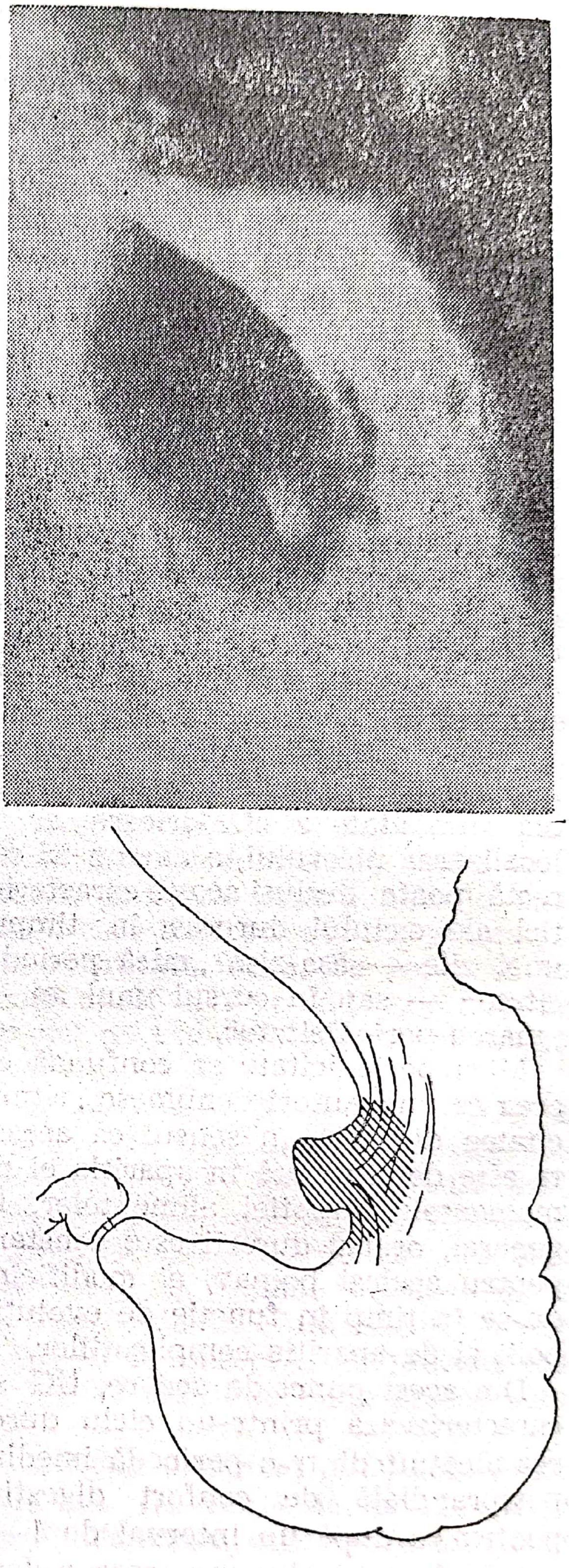

Fig. 13.3.25. — Ulcer gastric pe porțiunea verticală a micii curburi.

calmarea durerii, motiv pentru care bolnavii adesea și le provoacă. Leziunea are tendință la extindere, pentru localizarea antrală și mai ales pentru cea prepilorică existînd un important risc de malignizare.

Ulcerul micii curburi — localizarea obișnuită a UG — apare mai frecvent după vîrsta de 45—50 de ani și în special la femei. Numit și ulcer angular, deoarece în marea majoritate a cazurilor este situat în zona de joncțiune a porțiunilor verticală și orizontală ale micii curburi, ulcerul micii curburi determină dureri care iradiază paraxifoidian, survin la 1—3 ore după masă și cedează după evacuarea stomacului, respectînd ritmul Moynihan, în 4 timpi: ingestie — confort digestiv — durere — din nou confort digestiv (15). Are o tendință accentuată către transformarea caloasă, eventualitate în care durerea se permanentizează (16) (fig. 13.3.25). De asemenea, există o tendință apreciabilă către extinderea leziunii și transformarea într-un așa-numit „ulcer gigant“ (37), care, radiologic, poate preta lesne la diagnosticul eronat de cancer. Din acest punct de vedere, actualmente se socotește că ulcerul gigant situat pe versantul vertical al micii curburi ar fi cel mai adesea benign (fig. 13.3.26), spre deosebire de leziunea asemănătoare situată pe versantul orizontal, care ar fi de obicei un cancer ulcerat. Prin consens se consideră că leziunea ulceroasă este gigantă dacă are un diametru ce depășește 2—2,5 cm. De remarcat faptul aparent paradoxal că, deși există o leziune atît de întinsă și profundă a peretelui gastric, simptomatologia este adesea polimorfă și înșelătoare, astfel că numai circa 30% din posesorii unor astfel de leziuni prezintă simptome orientative.

UD, în localizarea sa obișnuită — *bulbară* —, prezintă simptomatologia dureroasă clasică, cu dublă periodicitate. Prin topografia bulbară se explică prezența durerii și iradierea ei spre dreapta liniei mediane. Caracterul durerii este dictat nuanțat de localizarea leziunii, aceasta respectînd mai mult ritmul și periodicitatea în *localizarea mediobulbară* (fig. 13.3.27) și mai puțin, devenind capricioasă, în *localizările duble* (ulcerul „în oglindă“) (fig. 13.3.28), pentru ca să devină aproape continuă în *localizările postbulbare* (3) (21), în care penetrația pancreatică este deosebit de frecventă. Este de asemenea oarecum caracteristică pentru aceasta din urmă localizare situarea sindromului dureros preponderent în hipocondrul drept, cu iradieri în spate.

Oricît ar fi de nete semnele clinice ale bolii ulceroase și ale localizărilor sale, examenul radiologic în

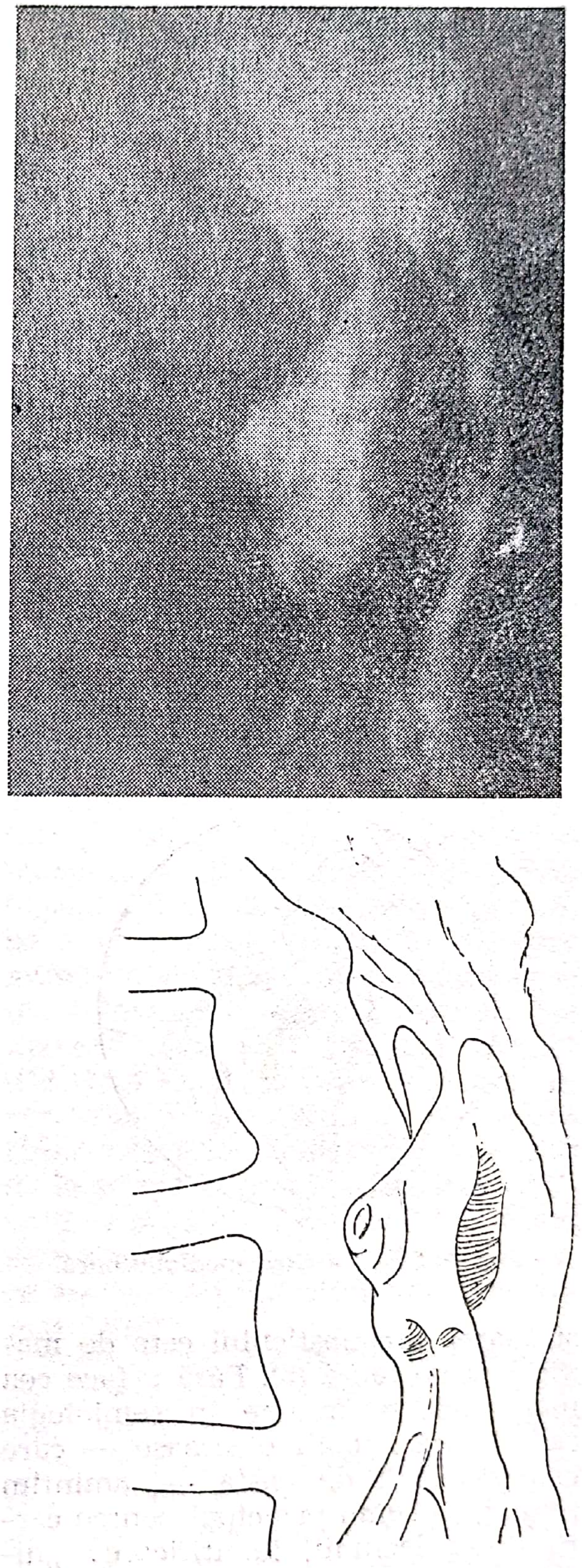

Fig. 13.3.26. — Arhitectonica unui ulcer gastric „gigant“ în treimea medie a corpului, pe versantul vertical al micii curburi.

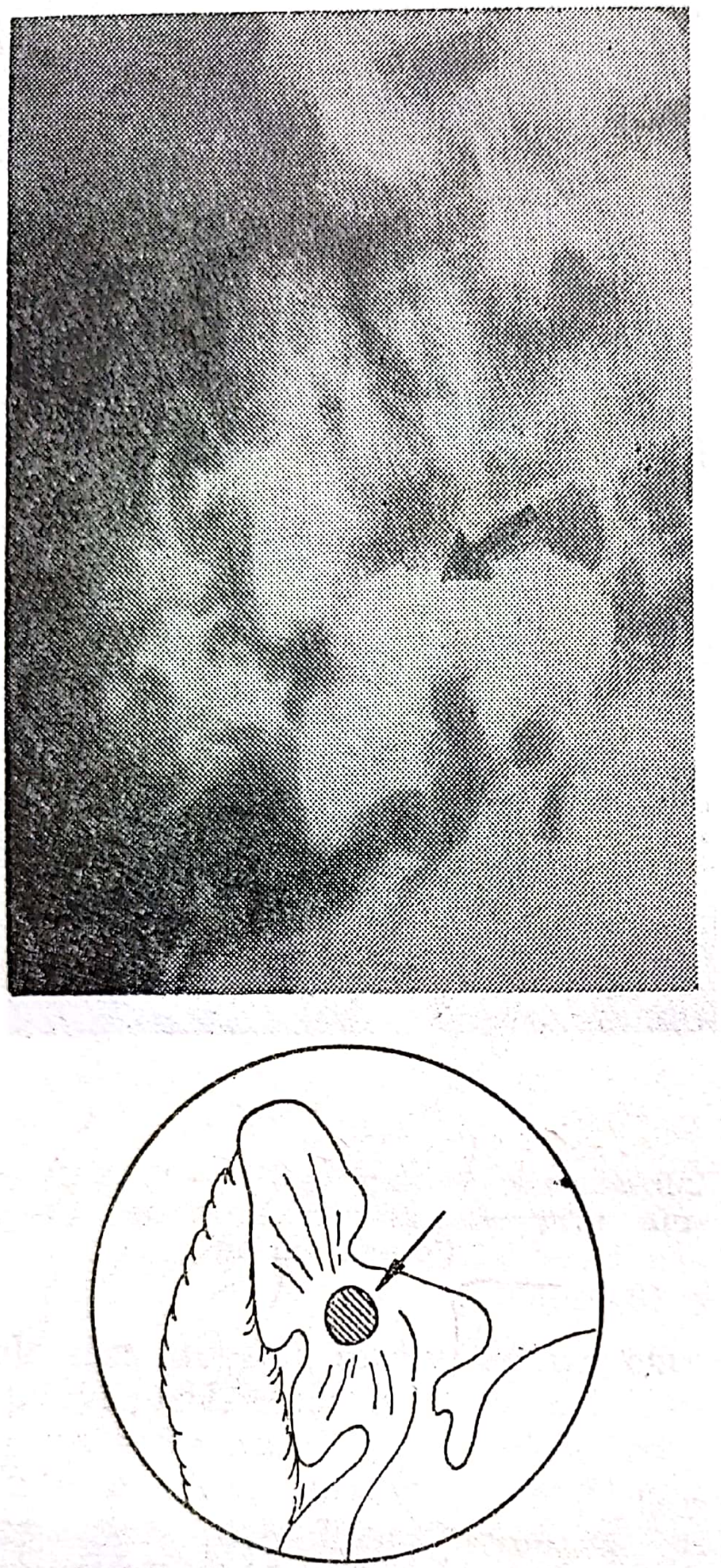

Fig. 13.3.27. — Nişa mediobulbară.



Fig. 13.3.28. — Ulcer dublu piloroduodenal („în oglindă").

statuarea diagnosticului este de maximă importanţă (5). Fără a face cea mai mică incursiune în semiologia radiologică a bolii ulceroase — care este deosebit de vastă —, amintim numai, ca semn principal pentru certitudinea leziunii, identificarea „nişei", care apare după ingestia de bariu ca o pată opacă, rotundă, înconjurată de obicei de un burelet transparent. Alături de dozările acidului clorhidric, examen specific clinicii medicale, pe primul plan al posibilităţilor de investigare şi diagnosticare se situează azi endoscopia fibroscopică, care, executată în condiții de acuratețe, permite identificarea leziunii, precum și prelevarea biopsică.

În evoluția bolii ulceroase, care în cele mai multe cazuri este de lungă durată, cu sau fără tratament antiulceros, pot apărea o serie de complicații, pentru a căror rezolvare actul chirurgical este mai totdeauna necesar.

Stenoza ulceroasă. Evoluția procesului ulceros, indiferent de localizarea sa, are tendința de a micșora lumenul tubului digestiv în regiunea pe care se dezvoltă. Aceasta se face fie prin supraadăugarea unui proces inflamator, fie prin intervenția elementului de scleroză cicatriceală, care creează stenoza organică. În cea mai mare parte a cazurilor stenoza se produce și se manifestă la nivel piloric, mai rar la nivel gastric sau postbulbar (fig. 13.3.29).

Stenoza gastrică, de obicei mediogastrică, este rezultatul unei retracții progresive a micii curburi ca urmare a procesului ulceros, care în multe cazuri este încă în stadiul evolutiv, dureros. Practic, la nivelul stomacului nu se produce o stenoză completă și se creează un segment gastric mai strîmtat, care dă stomacului un aspect „bilocular" sau „în clepsidră", în care există un segment cranial mai mare, mai dilatat, și unul distal, cu volum mai redus. Clinic, subiectiv, leziunea se manifestă prin senzația de distensie epigastrică ce se instalează rapid postprandial, însă diagnosticul de certitudine se poate face numai prin examen radiologic.

Stenoza pilorică este forma obișnuită a stenozei ulceroase care se instalează lent și progresiv. În general, bolnavul recunoaște un trecut ulceros de cel puțin 10 ani. Evoluția spre stenoză coincide cu modificări în aspectul clinic al bolii ulceroase, în sensul că durerea își pierde treptat atît periodicitatea, cît și intensitatea, acestea fiind înlocuite de o senzație cvasipermanentă de distensie și plenitudine. Atît timp cît tranzitul piloric este dificil, dar totuși posibil, dimineața pe nemîncate bolnavul se simte bine; după prima ingestie alimentară suferința reîncepe, corespunzînd eforturilor pe care musculatura stomacului le face pentru a învinge obstacolul piloric. Este așa-zisa fază de „stomac stenic" (fig. 13.3.30 *a*), în care, la examinarea unui subiect slab, se pot vedea chiar mișcările contractile orientate de la stînga la dreapta. La acești bolnavi se produc cu ușurință vărsături, care succedă rapid ingestia și ca atare au un conținut alimentar sau numai lichid.

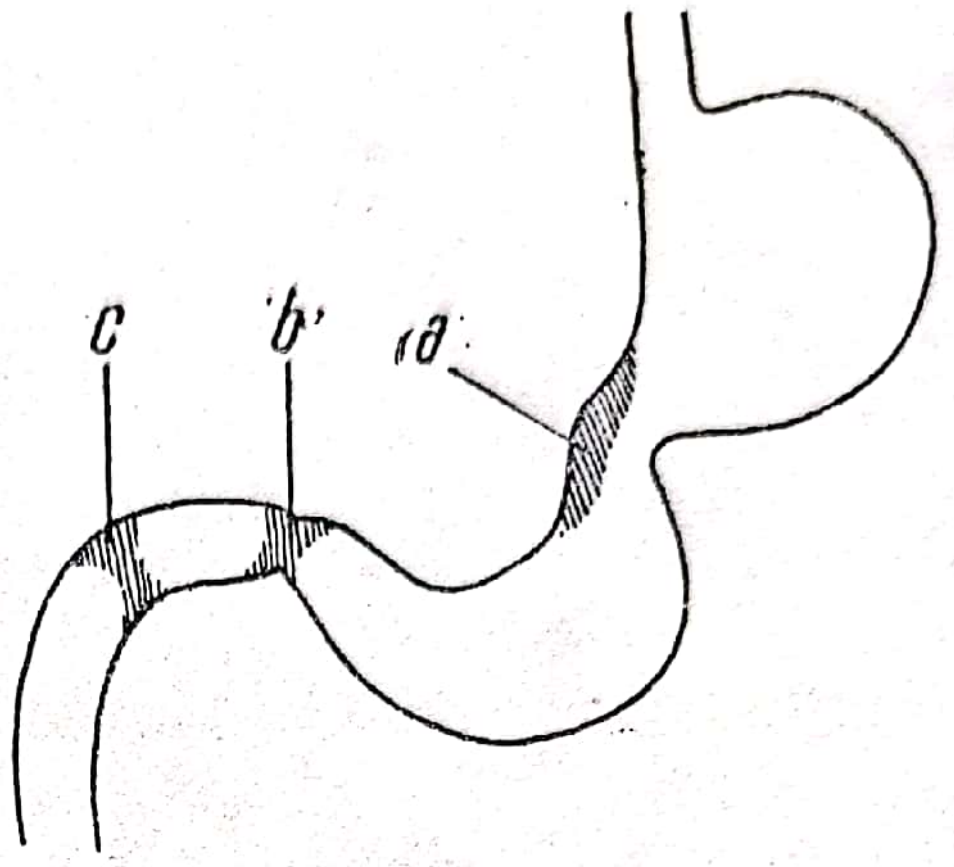

Fig. 13.3.29. — Stenoze ulceroase.
a — mediogastrică — stomac bilocular; *b* — pilorică; *c* — postbulbară.

Treptat, această fază este depășită, odată cu cedarea contracțiilor musculaturii gastrice — faza de *„stomac astenic"*, fază în care undele contractile nici nu mai sînt vizibile și nici nu se mai fac remarcate prin mișcări antiperistaltice; vărsăturile devin mai rare, dar cu conținut alimentar de 24—48 de ore și rău mirositor. În această fază, clătinarea bolnavului aflat în decubit se însoțește de

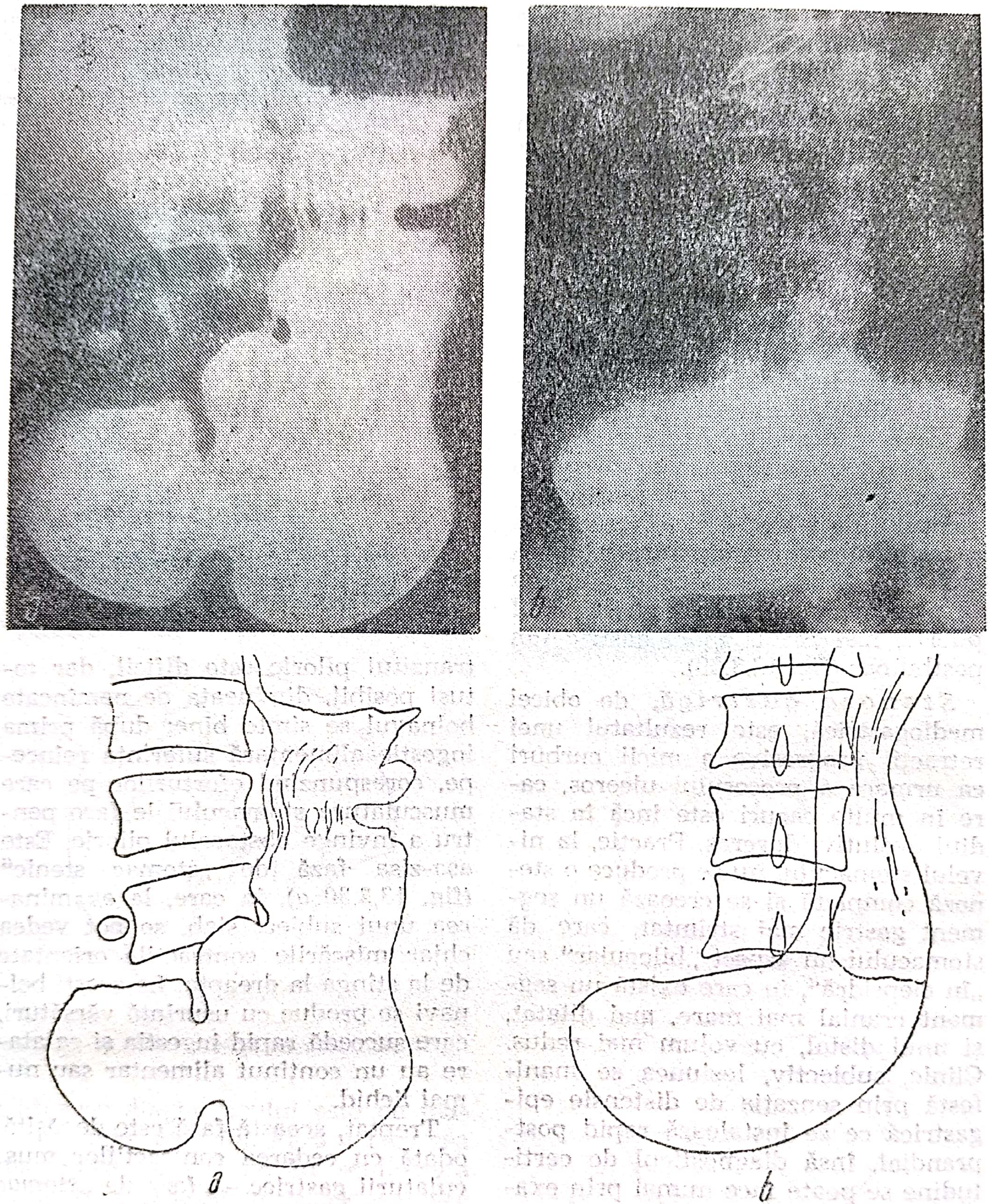

Fig. 13.3.30. — Stenoză pilorică: dilatația gastrică prin asistolie.
a — stomac puternic contractat, în faza tonică sau „de luptă"; *b* — stomac dilatat, aton sau „în chiuvetă".

un clapotaj caracteristic, datorat mișcării lichidului conținut în stomac, zgomot pe care dealtfel bolnavul îl înregistrează și singur, ori de cîte ori își schimbă poziția în pat. În astfel de situații conținutul gastric la 6 ore de la ingestie este de 3—4 ori mai mare comparativ cu normalul (5).

Este lesne de dedus că, odată cu instalarea deficitului de tranzit piloric, urmează o serie de tulburări metabolice și hidroelectrolitice, marcate de alcaloza metabolică asociată cu hipocloremie, hiponatremie și hipokaliemie. Datorită deshidratării, se pot instala azotemia și un grad de insuficiență renală tranzitorie (5).

Cînd acest tablou clinic care a survenit pe fondul suferinței ulceroase este pe deplin conturat, examenul radiologic, care obiectivează cu claritate imaginea „în chiuvetă" (fig. 13.3.30 *b*) situată în plan pelvian, nu mai este absolut necesar pentru a stabili diagnosticul de leziune; el rămîne însă folositor pentru determinarea naturii acestei leziuni stenotice, cu o valoare relativă însă, întrucît indicația operatorie, indiferent de datele obținute, este absolută.

Hemoragia ulceroasă. Sîngerarea reprezintă complicația cea mai frecventă a bolii ulceroase, întrucît survine la 20—30% dintre bolnavi. În special UG pare pasibil de sîngerare, dat fiind sediul și caracterul său mai penetrant, datorită căruia poate intercepta și ulcera vase ale micii curburi.

Dacă sursa de sîngerare cea mai des identificată este cea duodenală, aceasta se datorește frecvenței mai crescute a UD.

În cadrul hemoragiilor digestive superioare (HDS), cauzalitatea ulceroasă, cu un procent de circa 85, se situează pe primul loc. Este de remarcat că, dat fiind variatele posibilități de sîngerare a unui ulcer acut, a unuia cronic latent sau a unei leziuni de gastrită hemoragică, hemoragia se poate produce fără prodroame ulceroase sau se poate manifesta la mult timp după ce leziunea ulceroasă a fost considerată vindecată. În acest cadru se pot include ulcerele posttraumatice: ulcerul descris de Cushing (Harvey Williams) în urmarea traumatismelor craniocerebrale, ulcerul descris de Curling (Thomas Blizard) în urmarea arsurilor întinse și, în fine, ulcerele descrise de Billroth (Christian Albert Theodor) printre urmările intervențiilor chirurgicale majore (38).

Existența acestor variate aspecte etiopatogenice, ca dealtfel și variatele aspecte clinice ale sîngerării în funcție de cantitatea de sînge care se pierde fac mereu actuală discuția asupra oportunității intervenției chirurgicale în cazurile de sîngerare gastroduodenală.

Teoretic, din cauza obstacolului reprezentat de sfincterul piloric, o *hemoragie intragastrică se exteriorizează prin hematemeză, iar una duodenală, prin melenă.* În realitate, aceste date nu sînt absolute, întrucît o sîngerare gastrică moderată, chiar dacă este persistentă, nu va produce hematemeza, pentru că va avea răgazul să urmeze cursul tranzitului normal. Dat fiind că într-o situație opusă o sîngerare duodenală masivă poate forța barajul piloric și, ca atare, se poate exterioriza prin hematemeză, valoarea localizării acestor două simptome este orientativă, dar nu absolută, și aceasta cu atît mai mult, cu cît numai 5% din hemoragiile ulceroase sînt masive, deci cu posibilitate de exteriorizare gastroorală.

Sîngerarea exteriorizată prin melenă este de obicei lentă și progresivă, umplînd treptat întregul intestin; datorită digestiei suferite pe parcurs, sîngele apare în scaun sub aspectul caracteristic — închis la culoare și lucios ca păcura. Este totodată testul că sîngerarea se produce undeva pe traiectul gastroduodenointestinal, dar în tot cazul pînă la limita unghiului hepatic al colonului, distal de care, nemaiexistînd enzime, sîngele nu mai este modificat, rămînînd cu aspectul cunoscut, de sînge roșu — caracteristic pentru *rectoragie.*

Gravitatea hemoragiei ulceroase este în funcție de cantitatea de sînge care se pierde, cît și de timpul în care se realizează pierderea (vezi 2.1.1 — „Arteriopatii traumatice"). Acești doi parametri dictează semnele clinice ale hemoragiei, de la cel mai ușor de constatat — ca de pildă decolorarea mucoaselor (7) — pînă la semnele complexe ale șocului hemoragic. Desigur elementele clinice trebuie apreciate în coroborare cu datele paraclinice, între care valorile orientative ale raportului tensiune arterială — puls și ale hematocritului sînt de necontestat. De considerat că, în condițiile producerii accidentului hemoragic, poate exista inițial o tensiune arterială fals asigurativă, așa cum se întîmplă în faza rapid trecătoarea de șoc hemoragic compensat. În această fază datele furnizate de eritrogramă și hematocrit vor fi apreciate ținînd seama de hemodiluția existentă precoce și de hemoconcentrația secundară (7).

Dacă din evoluția clinică și din datele paraclinice se pot obține informații asupra valorii deperdiției sanguine și dacă mijloacele terapeutice permit obținerea reechilibrării, problema care rămîne deschisă este aceea a imprevizibilității evolutive. În general, la persoane tinere accidentul hemoragic poate fi stăpînit mai cu ușurință, dar pe măsură ce vîrsta este mai avansată, condițiile de realizare a hemostazei spontane sînt mai precare, dat fiind, pe de o parte, caracterul erodant calos al ulcerului și, pe de alta, scleroza vasculară (38); mai ales în această ultimă situație, hemoragia ulceroasă, chiar oprită, poate reîncepe în orice moment.

Digestia sîngelui la nivelul intestinului și resorbția produșilor rezultați antrenează o creștere a azotemiei în medie pînă în jurul valorii de 1 g ‰. Persistența unei azotemii crescute după golirea intestinului prin clisme poate avea semnificația persistenței sau reluării deperdiției de sînge. Datorită acestui potențial toxic, hemoragia exteriorizată prin melenă este considerată a avea un mai mare grad de gravitate (29).

Pentru stabilirea diagnosticului etiologic și de sediu al sîngerărilor gastroduodenale, în general, și al celor de natură dubioasă, în special, sînt necesare metode paraclinice adjuvante, actualmente devenite de uz curent. Examenul radiologic, în anumite condiții de execuție, poate furniza date importante, atît în ceea ce privește localizarea leziunii, cît și natura ei. Net superioare ca valoare și ca posibilități de execuție în condiții de urgență hemoragică sînt arteriografia selectivă și endofibroscopia. Aceste metode au o valoare deosebită în special pentru diagnosticarea hemoragiilor moderate de cauză nedeterminată (22), prezentînd și posibilități terapeutice, cum sînt de pildă arteriografia cu embolizarea vasului ce sîngerează sau cauterizarea acestuia prin gastrofibroscopie.

Perforația ulcerului gastroduodenal reprezintă complicația majoră a bolii ulceroase, atît prin frecvență, cît și prin gravitate. Este socotită a doua cauză ca frecvență în determinismul abdomenului acut și este grevată încă de o mortalitate apreciabilă, în funcție de orarul diagnosticului și al intervenției chirurgicale, ca și de vîrsta și tarele bolnavului.

Ulcerul se poate perfora indiferent de localizarea sa, perforația constituind uneori primul semn al bolii — așa cum se întîmplă de obicei la tineri —, după cum poate fi urmarea unei evoluții îndelungate a bolii ulceroase sau expresia unei reactivări a acesteia după o lungă perioadă de aparentă vindecare, așa cum se constată cu precădere la vîrstnici (38).

Potrivit unor date statistice, aparent este mai frecventă perforația ulcerului cu localizare gastrică, și în special a ulcerului micii curburi (fig. 13.3.31), urmată ca frecvență de perforația ulcerului cu localizare duodenală; în ceea ce privește perforația ulcerelor cu alte localizări, aceasta reprezintă o excepție.

Deși în peste 90% din cazuri debutul complicației este brutal și survine în general în primele 4 ore de la ingestia alimentară, procesul de perforație trebuie privit dinamic, întrucît se poate produce și în mai multe etape, fiecare marcată de o simptomatologie diferențiată. În acest sens trebuie să se deosebească manifestarea unei perforații către un organ de vecinătate, care poate colmata imediat leziunea, de aceea a unei perforații către cavitatea peritoneală liberă.

În orice situație, însă, momentul perforației este marcat de o durere violentă, în marea majoritate a cazurilor situată epigastric; în rest, poate fi localizată în hipocondrul drept sau poate avea chiar un caracter atipic. Nu este rară împrejurarea în care perforația, survenită pe stomacul în plenitudine, este urmată de o adevărată „vărsătură“ intracavitară, situație în care conținutul gastric revărsat se scurge rapid, prin spațiul parietocolic drept, către fundul de sac Douglas (James), determinînd o durere predominant în fosa iliacă dreaptă, ceea ce pretează la diagnosticul eronat de apendicită acută.

Penetrația ulceroasă reprezintă eventualitatea cea mai fericită a perforației ulceroase, întrucît rezidă în deschiderea progresivă a leziunii către un organ din vecinătate — cel mai adesea pancreasul —, astfel că în final seroasa viscerului respectiv ajunge să reprezinte fundul leziunii ulceroase perforate (fig. 13.3.32). O situație similară se constituie în cazul în care procesul ulceros pe cale de a se perfora determină formarea unor aderențe cu viscerele mobile — în speță cu colonul transvers sau cu intestinul subțire —, situație în care pot rezulta fistule gastrointestinale (cel mai tipic exemplu în acest sens este ulcerul anastomotic).

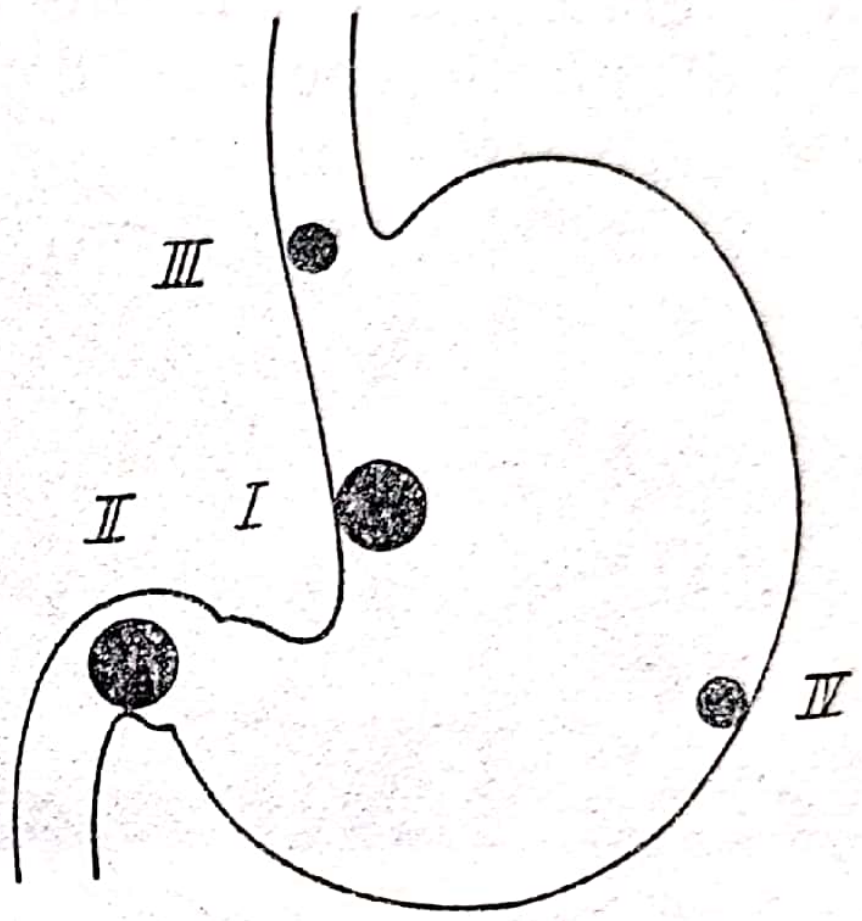

Fig. 13.3.31. — Ordinea prioritară a localizărilor de elecție ale perforațiilor ulceroase gastroduodenale (după *A. Nana*).

Din punct de vedere clinic, penetrația ulceroasă se manifestă în primul rînd prin modificarea caracterului durerii, care își pierde periodicitatea și devine continuă. În cazul penetrației pancreatice, durerea se permanentizează (zi și noapte) și, în plus, prezintă și iradiere dorsală, considerată ca fiind patognomică pentru complicația descrisă. În cazul stabilirii unei fistule digestive, simptomatologia devine major legată de scurtcircuitarea segmentului de intestin respectiv. Din acest punct de vedere, eventualitatea cea mai gravă este constituirea unei fistule gastrocolice, cînd, ca urmare a scurtcircuitării întregului intestin subțire, bolnavul va prezenta rapid semne carențiale grave.

Ulcerul perforat și acoperit reprezintă o entitate de un interes diagnostic deosebit, dat fiind evoluția adeseori înșelătoare. Este vorba de o succesiune simptomatologică în doi timpi ce trebuie corect apreciată. Într-un prim timp, bolnavul prezintă tabloul clinic tipic de peritonită chimică (vezi 13.3.1.3 — „Leziuni inflamatorii"), tablou care, după o durată variabilă de timp, se șterge, făcînd loc unei stări aproape de normal. Uneori, astfel de bolnavi cer chiar să părăsească spitalul. Această succesiune simptomatică își găsește explicația în colmatarea rapidă a orificiului de perforație de către un organ de vecinătate. În cazul în care acest proces s-a petrecut rapid, nelăsînd peritonitei localizate timpul de constituire, totul intră aparent în normal. În cazul în care însă colmatarea s-a produs mai tîrziu sau este vorba de o localizare a revărsatului gastroduodenal într-un proces de peritonită localizată, fenomenele dureroase vor persista, accentuîndu-se totodată și disconfortul digestiv.

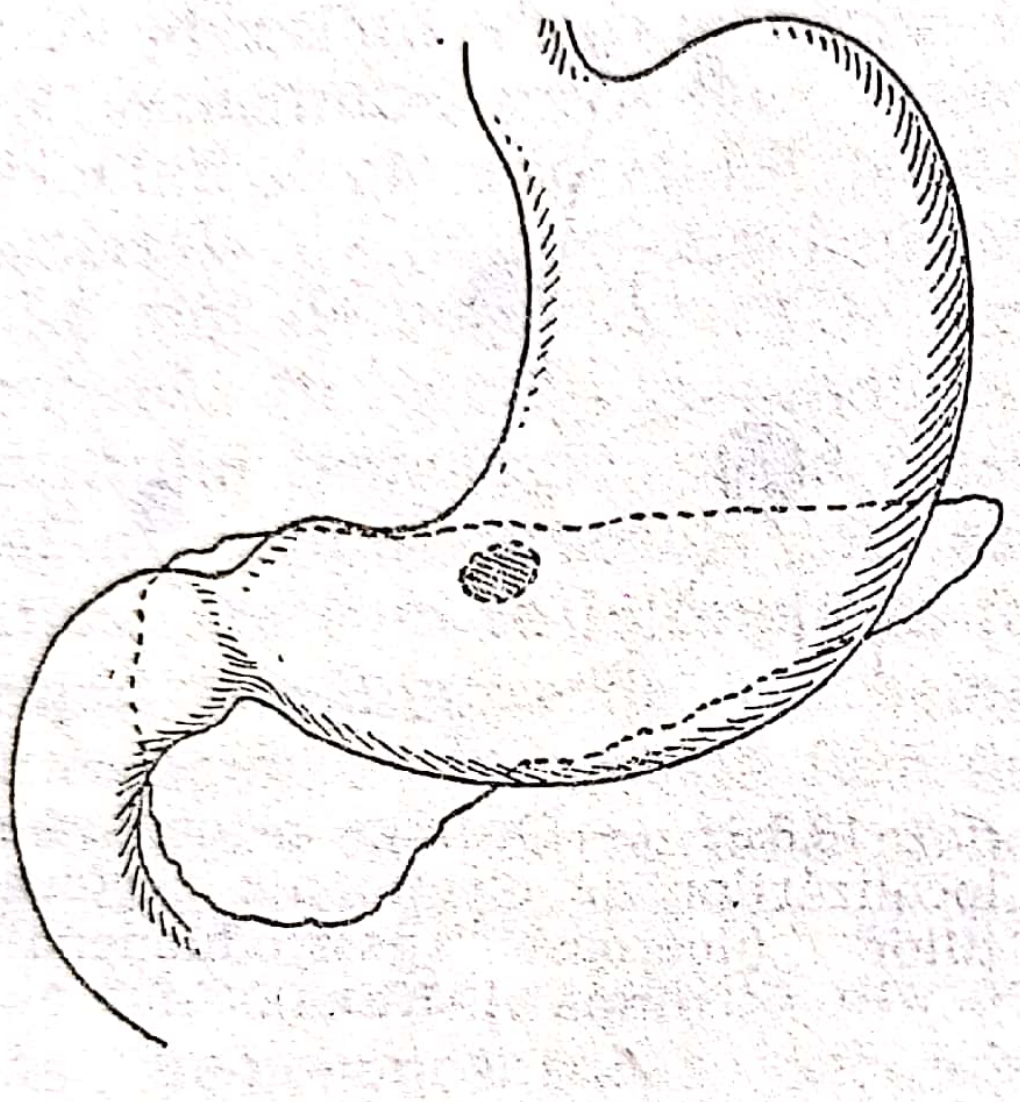
Fig. 13.3.32. — Ulcer penetrant în pancreas *(după Niessen).*

În ambele eventualități, un examen fizic atent, efectuat prin palpare blîndă, va percepe o zonă de împăstrare profundă dureroasă. Situarea eventual ventrală a zonei de perforație acoperită poate lua aspectul clinic al plastronului.

Ulcerul perforat în cavitatea liberă determină tabloul clinic cel mai tipic al abdomenului acut, în care fenomenele inițiale ale peritonitei chimice se completează rapid cu cele ale componentei bacteriene (vezi 13.3.1.3. — „Leziuni inflamatorii"). Examenul radiologic poate ajuta, în rarele cazuri în care semnele clinice ale perforației nu ar fi suficiente pentru diagnostic, prin obiectivarea unei imagini aerice în formă de semilună, situată subfrenic — imagine datorată acumulării la acest nivel a aerului ieșit, prin perforație, din stomac (fig. 13.3.33).

Degenerescența canceroasă. Problema degenerescenței canceroase a unei leziuni ulceroase se discută încă în mod exclusiv pentru localizarea gastrică, fără a exista un consens unanim asupra faptului că filiația ulcer→cancer este în toate cazurile o realitate. Într-adevăr, există observații în care leziunea ulceroasă coexistă cu leziunea neoplazică, după cum sînt altele în care, indiferent de antecedente, nici un element clinic și nici un element paraclinic, inclusiv cel anatomopatologic, nu poate permite afirmarea legăturii de la cauză la efect.

În general, se admite că leziunea ulceroasă cea mai predispusă malignizării este cea localizată pe porțiunea distală a micii curburi, în special în zona antropilorică.

Din punct de vedere clinic, important este să se precizeze cît mai de timpuriu dacă leziunea existentă are tendința la malignizare, aceasta în vederea renunțării la orice tratament conservator și a efectuării urgente a intervenției chirurgicale.

În afara elementelor paraclinice care indică o eventuală neoplaziere — prezența normo- sau hipoclorhidriei și a modificărilor radiologice —, clinic propriu-zis se folosește proba terapeutică. Această probă constă în aplicarea, în mediul spitalicesc — care permite o supraveghere strictă — a unui tratament intensiv antiulceros, timp de 3—4 săptămîni. Dacă după acest interval aspectul radiologic al leziunii „ulceroase“ nu se modifică prin diminuare, ci, dimpotrivă, prezintă semne de agravare sau și mai nete de malignizare, intervenția chirurgicală se impune. Desigur că actualmente, posibilitățile oferite de biopsierea prin fibroscopie a leziunilor dubioase fac mult mai simplă stabilirea unui diagnostic timpuriu al naturii leziunii existente. În același context se situează și problema neoplasmului de bont gastric după rezecție gastropiloroduodenală — leziune în a cărei apariție se invocă numeroși factori, printre care și anaclorhidria urmată de dezvoltarea gastritei atrofice. În faza de debut, complicația este asimptomatică, manifestîndu-se ceva mai tardiv (se consideră că timpul mediu este de 2—3 luni) prin fenomene legate de declinul brusc al stării generale, elementele digestive rămînînd șterse și nesemnificative. Atunci cînd sînt prezente, aceste semne digestive se datoresc dezvoltării neoplaziei pe gura de anastomoză sau la nivelul cardiei, eventualitate în care se produc tul-

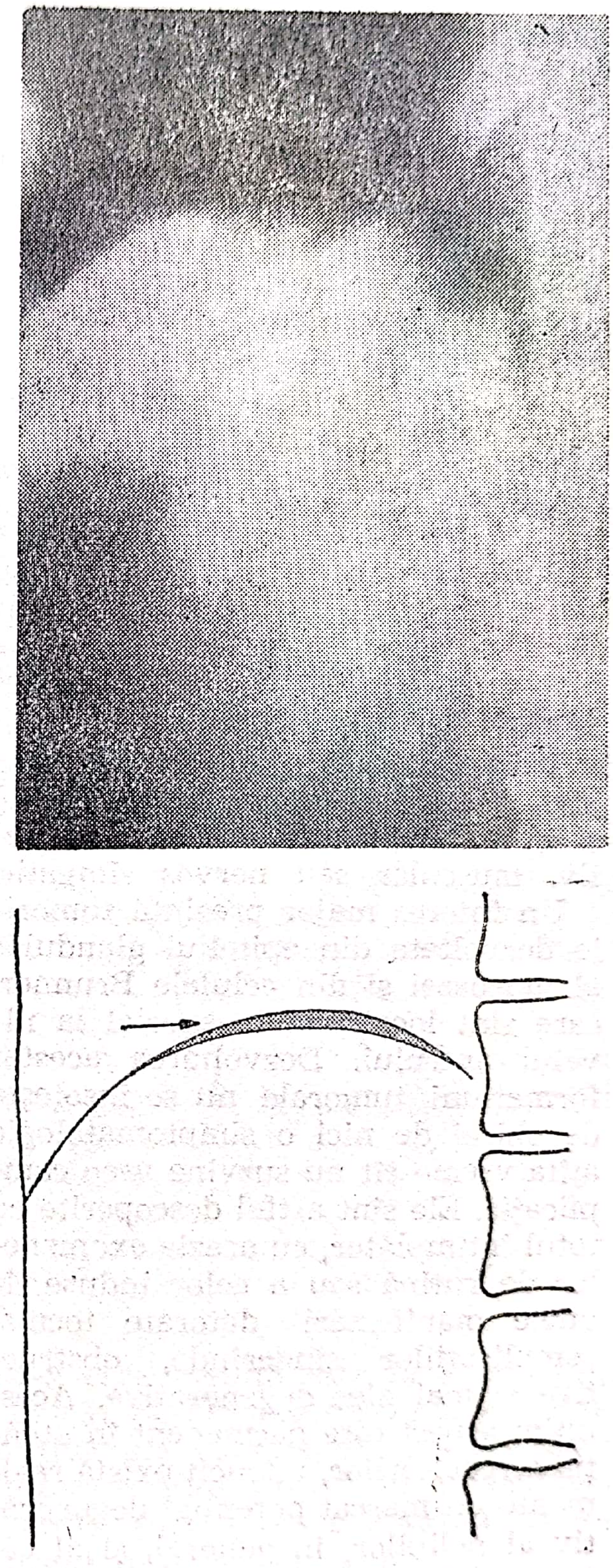

Fig. 13.3.33. — Ulcer perforat: imagine aerică „în semilună“ situată subfrenic.

burări mai nete ale tranzitului bolului alimentar.

Diagnosticul lezional în faza inițială poate fi stabilit prin biopsie endoscopică, relatările radiologice fiind revelatoare doar pentru leziuni mai avansate, care dealtminteri trebuie și ele verificate biopsic înaintea hotărîrii actului operator — act cu mare risc, dar indispensabil.

13.3.2.4.

Tumorile stomacului

Formațiunile neoplazice benigne sau maligne se dezvoltă adesea la nivelul stomacului, avînd ca punct de plecare oricare dintre structurile organului.

Tumorile benigne reprezintă circa 15% din neoplasmele stomacului (29) și își au originea în țesutul conjunctiv, muscular sau nervos simpatic. Un interes major prezintă tumorile dezvoltate din epiteliul glandular al mucoasei și din celulele Brunner, care sînt localizate în special la nivelul antrului. Dezvoltarea acestor formațiuni tumorale nu se însoțește de obicei de nici o simptomatologie atîta vreme cît nu survine vreo complicație. Ele sînt astfel descoperite cu totul întîmplător, cu ocazia examenelor de rutină sau a celor induse de unele manifestări datorate tocmai complicațiilor sîngerînde, obstructive și mai ales degenerative. Acest ultim aspect este permanent în atenția cercetătorilor, întrucît există realmente un marcat potențial degenerativ al polipilor, în general, și al celor gastrici în special (14). Este de semnalat de asemenea o complicație proprie polipului antral, care prezintă un pedicul lung sau care antrenează mucoasa respectivă într-un prolaps, determinînd fenomene obstructive prin angajarea sa transpilorică (fig. 13.3.34).

Imaginea radiologică care se obține în acest caz poate preta lesne la diagnosticul eronat de lacună malignă.

Tumori maligne. *Stomacul este cea mai frecventă localizare viscerală a bolii canceroase* (29), cu manifestare predominantă la bărbați și după vîrsta de 50 de ani.

Ca în oricare altă localizare canceroasă, problema primordială rămîne stabilirea unui diagnostic cît mai precoce, pentru ca acesta să poată fi urmat cît mai de timpuriu de sancțiunea terapeutică chirurgicală. Tocmai din acest punct de vedere trebuie recunoscut, cu regret, că sărăcia simptomatologică ce însoțește debutul cancerului gastric face ca acesta să fie diagnosticat de cele mai multe ori tardiv, după un interval mediu cuprins între 4 și 14 luni. Ceea ce se descrie în mod obișnuit ca aparținînd simptomatologiei cancerului gastric sînt semne tardive, care, deși descoperite și corect interpretate, nu mai pot fi urmate de un act terapeutic eficient.

În evoluția bolii se descriu o *fază de debut* și una *de stare*, fiecare dintre acestea cu o simptomatologie oarecum diferită. În realitate, în prima perioadă evolutivă nu este vorba de a se identifica vreun semn sau simptom caracteristic, ci de a lua în considerare orice fenomen de disconfort digestiv care se manifestă pentru prima oară. Este vorba în primul rînd de o inapetență progresivă, cu apetit diminuat global, dar în special pentru carne și grăsimi, și de unele semne dispeptice fruste, ca regurgitații, vărsături lichide etc. Este de fapt momentul-cheie, în care acest „sindrom de alarmă“ (29) — mai ales cînd apare la un subiect peste 30 de ani și se însoțește de anorexie și pierdere ponderală — trebuie să inducă o explorare gastrică aprofundată, care poate obiectiva elemente inițiale ale leziunii canceroase.

Explorarea suplimentară trebuie ghidată, în primul rînd, în funcție de frecvența localizărilor canceroase gastrice — maximală în regiunea antropilorică, urmată de cea a porțiunii verticale a micii curburi și apoi de rest (fig. 13.3.35). Orientînd astfel explorarea radiologică, cît și, eventual, explorarea endoscopică, riscul de eroare diminuă. Radiologic, se poate identifica o porțiune din marginea gastrică ce este rigidă (fig. 13.3.36), nemaiparticipînd la ampliația peristaltică, astfel încît aceasta se oprește la nivelul limitei zonei interesate.



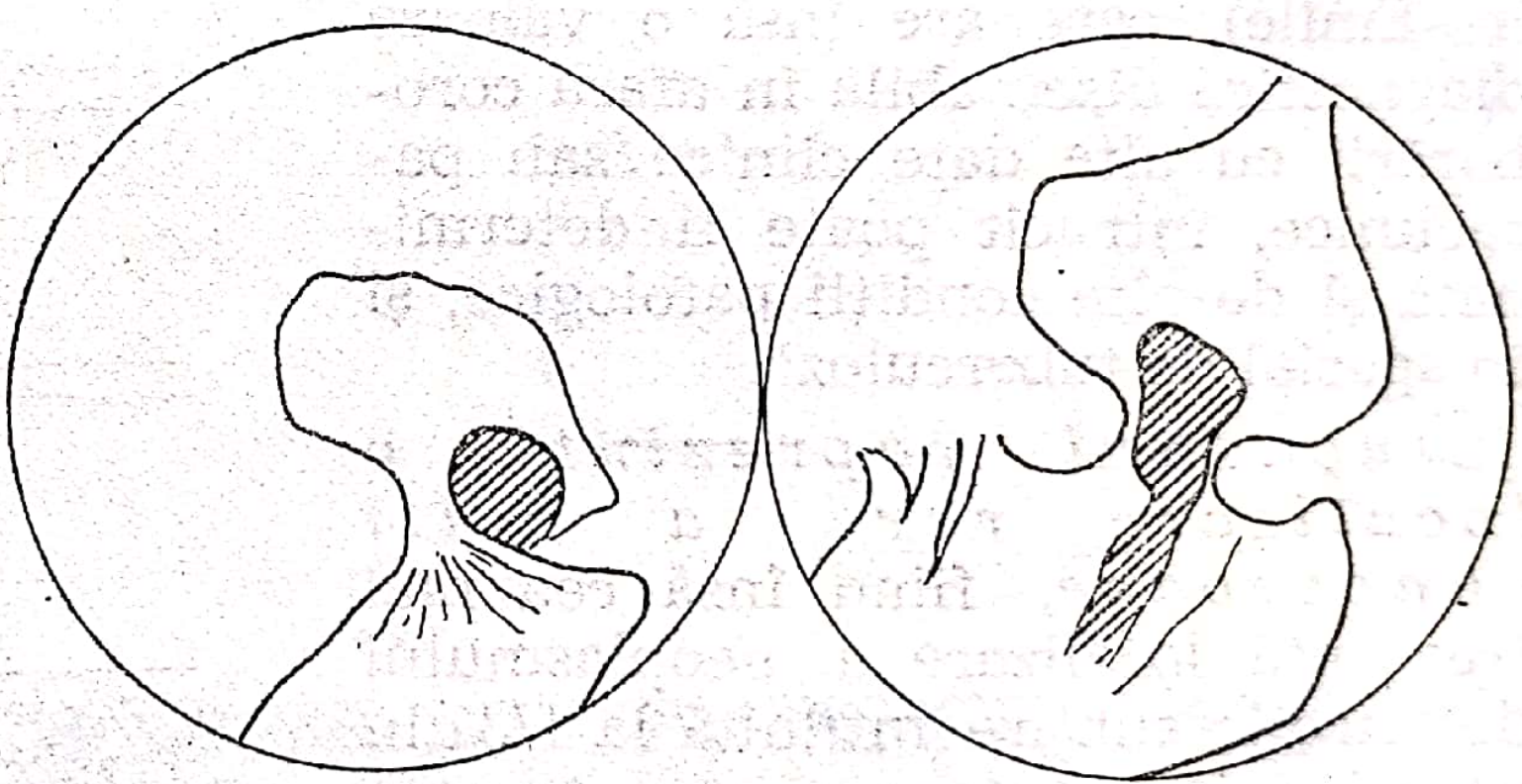

Fig. 13.3.34. — Polip gastric pediculat, angajat transpiloric.

În faza mai avansată a evoluției tumorale maligne, elementul proliferant împiedică umplerea zonei respective cu bariu, astfel încît imaginea care rezultă este lacunară (fig. 13.3.37 *a*). Oricare dintre fazele evolutive ale cancerului gastric, dacă leziunea este situată în vecinătatea cardiei și mai ales a pilorului, se va însoți de semne de stenoză.

Elementul clinic corespunzător acestei faze radiologice este faptul că tumoarea gastrică poate deveni palpabilă, ceea ce echivalează cu o etapă evolutivă depășită din punctul de vedere al terapiei chirurgicale. Cu semnificație asemănătoare este și înregistrarea în această perioadă a adenopatiei supraclaviculare stîngi, constituită din unul sau mai mulți noduli limfatici și cunoscută sub denumirea de nodulul „Troisier“ (Charles-Emile), care are însă o valoare diagnostică discutabilă în afara coroborării cu alte date clinice sau paraclinice, întrucît poate fi determinată și de alte condiții patologice, și în special de tuberculoză.

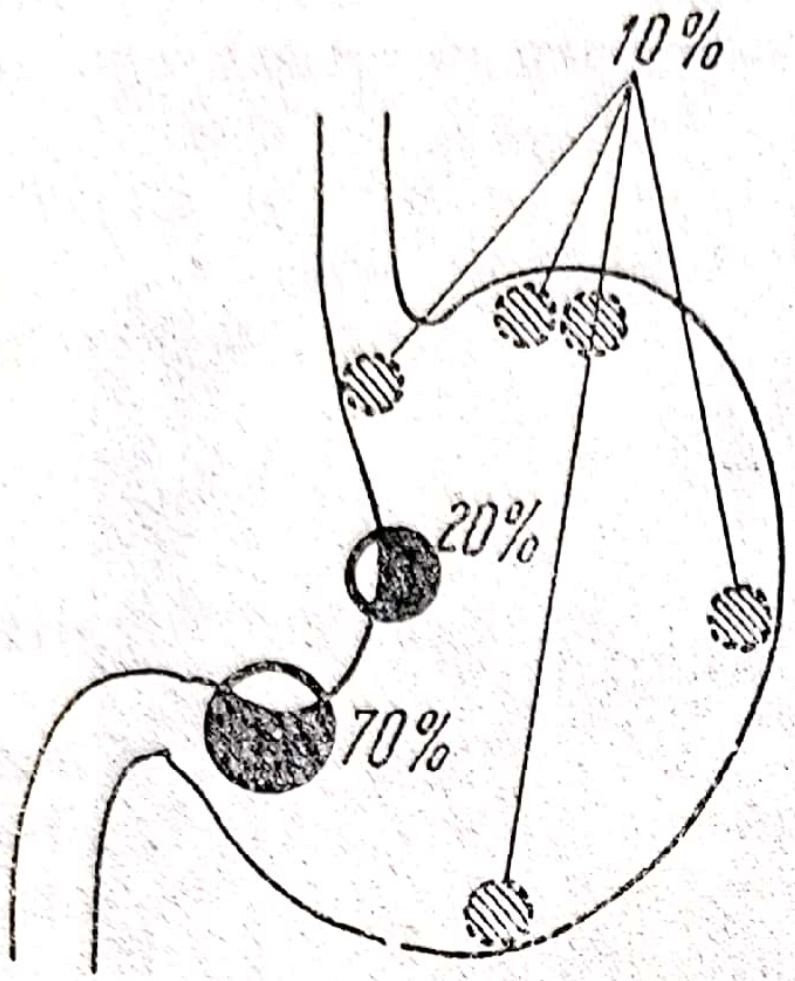

Fig. 13.3.35. — Localizările cancerului gastric.

Duodenul reprezintă o localizare rară a bolii canceroase, fiind însă cea mai frecventă localizare a neoplasmului de intestin subțire (întîlnită la 1/3 din cazuri) (11).

Din punct de vedere semiologic, indiferent de localizare și de tipul anatomopatologic al tumorii, boala se va manifesta abia atunci cînd dezvoltarea tumorală va ajunge să diminue lumenul intestinal și, ca atare, va produce tulburarea tranzitului.

De remarcat că semnele clinice, traduse printr-un disconfort digestiv relativ și rareori prin vărsături, sînt greu de localizat și precizat ca origine, din pricina explorării extrem de dificile a duodenului. Este adevărat că posibilitățile actuale de fibrogastroduodenoendoscopie au schimbat fundamental datele problemei, însă acest examen nu este încă de uz curent, așa încît rămîne ca diagnosticul

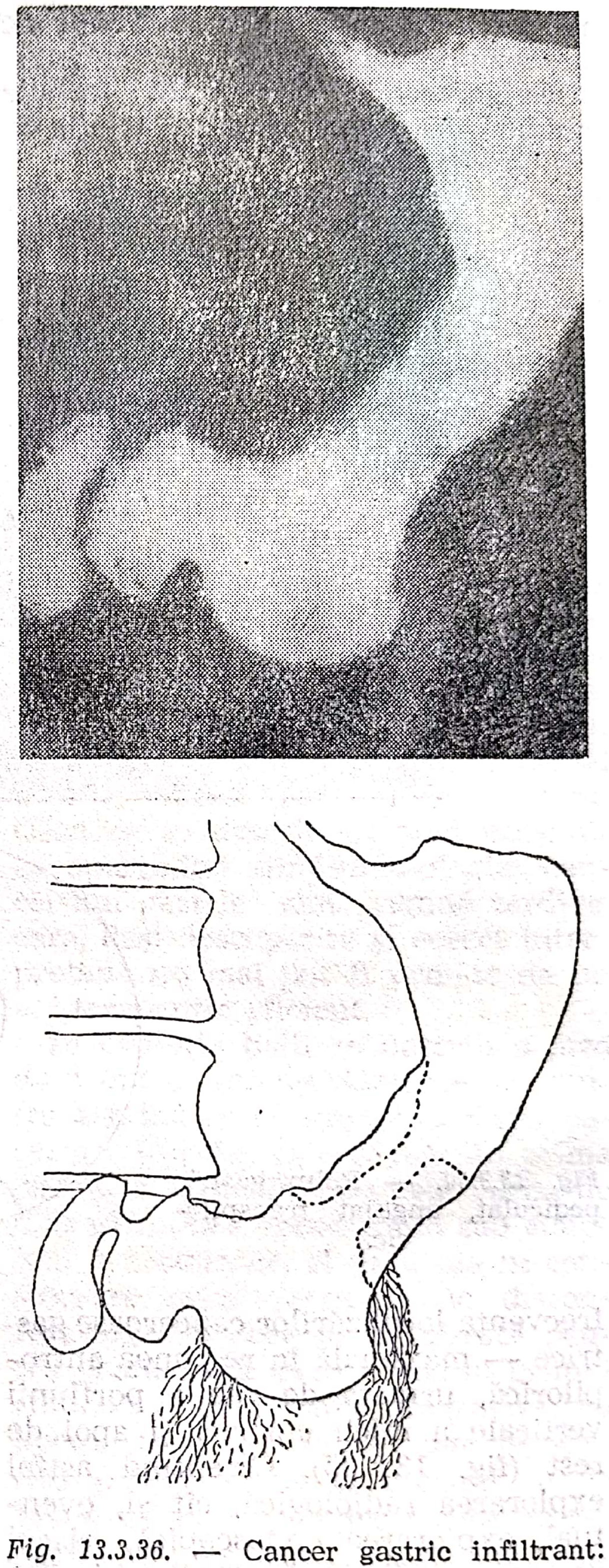

Fig. 13.3.36. — Cancer gastric infiltrant: rigiditatea peretelui.

Fig. 13.3.37. — *a* — cancer gastric proliferant; imagine lacunară antrală;



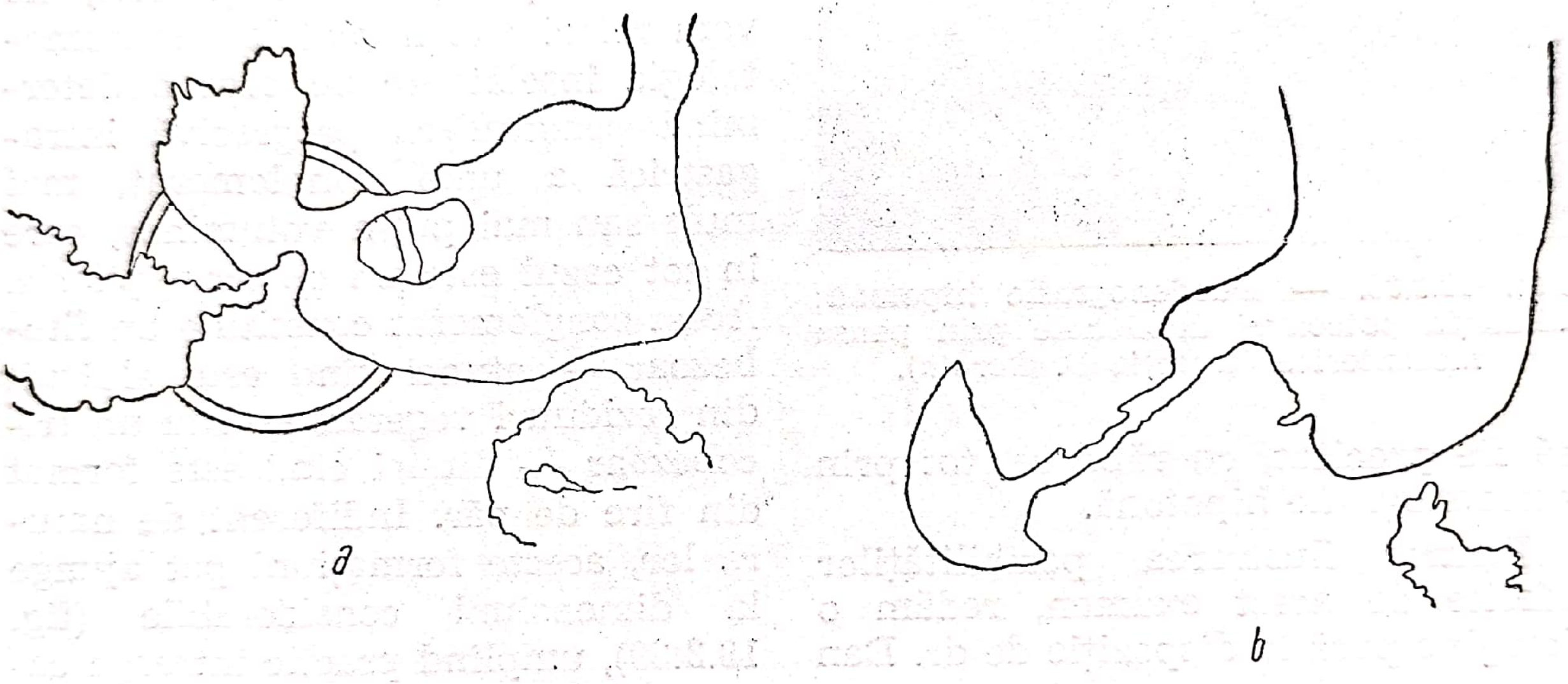

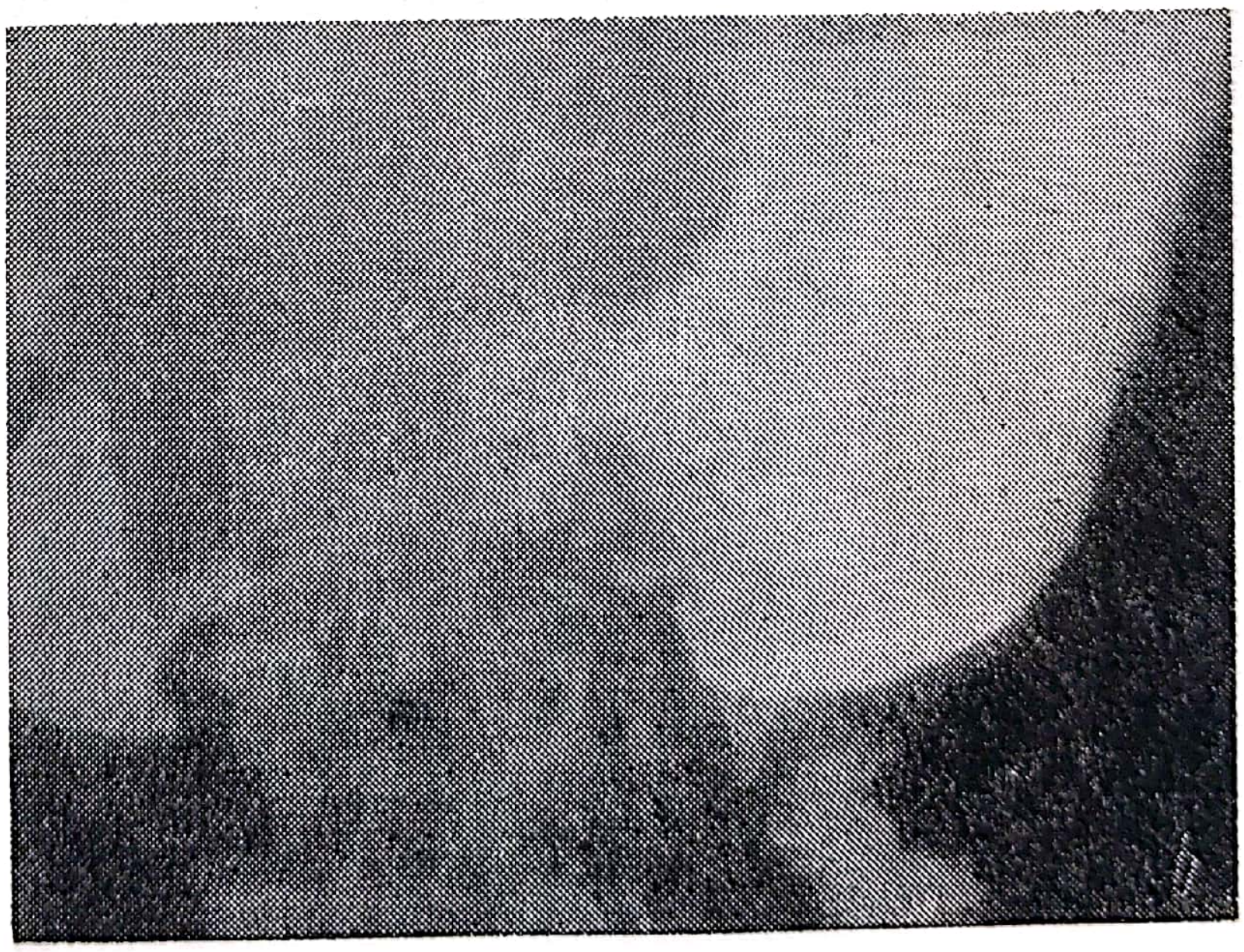

b — cancer antral — forma mixtă infiltrativ-vegetantă.



Fig. 13.3.38. — Duodenografie hipotonă: dilatația potcoavei duodenale prin pensa mezenterică *(colecția D. Gerota).*

să fie precizat, cu răbdare, tot prin duodenografie hipotonă.

Pentru ilustrarea posibilităților oferite de acest examen, redăm o imagine pusă la dispoziție de dr. Dan Gerota (fig. 13.3.38), care reprezintă o duodenografie hipotonă executată pentru diagnosticarea unui sindrom de stenoză incompletă a tranzitului postbulbar. Examenul a permis identificarea dilatării marcate a întregii potcoave duodenale, pînă la nivelul lui D_{IV}. Etiologia a putut fi precizată numai intraoperator, ca fiind datorată unei pense mezenterice.

13.3.2.5.
Corpii străini intragastrici

Lăsînd deoparte ingurgitarea diferitelor obiecte ce pot avea efect vulnerant asupra pereților gastrici, ne vom referi aici numai la simptomatologia înșelătoare pe care o determină constituirea progresivă intragastrică a unui conglomerat, mai mult sau mai puțin voluminos, care în tot cazul este un obstacol piloric. Acest conglomerat constituie un **fitobezoar** — atunci cînd este alcătuit din reziduuri vegetale — sau un **tricobezoar** — atunci cînd este format din fire de păr. Indiferent de natura lor, aceste formațiuni pot ajunge la dimensiuni considerabile (fig. 13.3.39), umplînd practic întreaga ca-



Fig. 13.3.39. — Fitobezoar gastric.

vitate gastrică. Prin aceasta, determină fenomene dispeptice şi mai ales obstructive ce induc examinarea radiologică, care pune în evidenţă un aspect caracteristic de umplere neomogenă, „în miez de pîine“ (29).

Bibliografie selectivă

1. ANDRIU V., CÎRMACIU D., LENER CLARA — Chirurgia duodenului, Edit. medicală, Bucureşti, 1973, p. 161—169.
2. BURLUI D., CONSTANTINESCU C. şi colab. — Hipertrofia pilorică la adult, *Chirurgia (Buc.)*, 1973, *22*, 1, 1—11.
3. BURLUI D., CONSTANTINESCU C., RAŢIU O. — Ulcerul postbulbar, *Chirurgia (Buc.)*, 1977, *26*, 4, 243—250.
4. CALOGHERA C., BÎRZEANU A., BORDOŞ S. — Experienţa în terapeutica ulcerelor gastroduodenale perforate, *Chirurgia (Buc.)*, 1968, *17*, 3, 255—259.
5. CARON W., TURCOT J. — Éstomac et duodénum. În: „Pathologie chirurgicale“, ed. a IV-a, Masson et Cie, Paris, 1975, p. 553—596.
6. CELERIER M., CONSO F. şi colab. — Les lésions gastriques par comprimés de permanganate de potassium, *J. Chir. (Paris)*, 1975, *109*, 3, 307—314.
7. CHEVREL J., GOUFFIER E. şi colab. — Diagnostic et traitement des hémorragies digestives hautes, *J. Chir. (Paris)*, 1974, *108*, 6, 547—560.
8. * * * — Dicţionarul medical, Edit. medicală, Bucureşti, 1969.
9. DIEULAFÉ R. — Séméiologie chirurgicale de l'abdomen, Masson et Cie, Paris, 1962.
10. DOUTRE L., PATEL CL. — Traumatismes férmés du duodénum et du pancréas, Raport la al 75-lea Congres francez de chirurgie, *J. Chir. (Paris)* 1973, *106*, 1—2, 135—156.
11. FĂGĂRĂŞANU I., ALBU E. — Cancerul duodenului, *Chirurgia (Buc.)* 1967, *16*, 12, 1 069—1 075.
12. FERRIER J. P. — Dumping Syndrome, *Rev. Prat. (Paris)*, 1970, *20*, 16, 2 677—2 688.
13. GAVRILIU D., GRIGORESCU AL., ALBU E., IONESCU-BUJOR C. — Stenoza prepilorică postcaustică, *Chirurgia (Buc.)*, 1973, *22*, 11, 973—979.
14. GEROTA D., BOICESCU LIDIA, PAPAHAGI P. — Consideraţii asupra polipilor gastrici, *Chirurgia (Buc.)* 1974, *23*, 2, 119—130.
15. GOSSET A., PETIT DUTAILLIS D. — Maladies de l'estomac et du duodénum. În: „Précis de pathologie chirurgicale“, vol. IV, Masson et Cie, Paris, 1938, p. 416—576.
16. GUTMANN R. — Les syndromes douloureux de la région épigastrique, Gaston Doin, Paris, 1934.
17. GHERASIM M., MALENE GEORGETA, FRĂŢILĂ V. — Stenoza hipertrofică a pilorului, *Chirurgia (Buc.)*, 1969, *18*, 9, 827—831.
18. HOLLENDER L., KOHLER J. — Les complications de la vagotomie, *Rev. Prat. (Paris)*, 1970, *20*, 16, 2 719—2 729.
19. ILIESCU G., NEAGU N. — Volvulus gastric prin anomalii ale ficatului, *Chirurgia (Buc.)*, 1968, *17*, 10, 879—885.
20. IONESCU M., IONESCU V. şi colab. — Ulcerul gastric duodenal perforat la copil şi adolescent, *Chirurgia (Buc.)*, 1968, *17*, 3, 267—273.
21. JUVARA I., RĂDULESCU D. şi colab. — Ulcerele duodenale postbulbare, *Chirurgia (Buc.)*, 1977, *26*, 1, 1—15.
22. LATASTE J., LE PICARD P. — Les hémorragies digestives hautes, *J. Chir. (Paris)*, 1973, *106*, 6, 541—548.
23. MALLET-GUY P. — État actuel de la chirurgie de l'ulcère gastro-duodénal non compliqué, *Lyon chir.*, 1976, *72*, 5, 379—383.
24. MANDACHE FL., CONSTANTINESCU S. şi colab. — Sindromul postgastrectomie şi postvagotomie, *Chirurgia (Buc.)*, 1970, *19*, 9, 775—779.
25. MANDACHE FL., VASILIU M., ABRAMESCU N. — Conduita în ulcerele gastroduodenale perforate, *Chirurgia (Buc.)*, 1968, *17*, 3, 249—253.
26. MANDACHE FL., VASILIU M. — Atitudinea în hemoragiile prin ulcer gastroduodenal, *Chirurgia (Buc.)*, 1971, *20*, 6, 495—500.
27. MOREAUX J., LE QUINTREC Y. — Les ulcères anastomotiques, *Rev. Prat. (Paris)*, 1970, *20*, 16, 2 635—2 660.
28. NAGAI F., TAKAHASHI N. — Diagnosis of Advanced Gastric Cancer, *Wld J. Surg.*, 1979, *3*, 6, 693—700.
29. NANA A. — Stomacul şi duodenul. În: „Patologie chirurgicală“, vol. V, Edit. medicală, Bucureşti, 1974, p. 131—279.
30. NISSEN R. — Magen und Duodenum. În: „Lehrbuch der Chirurgie“, Georg Thieme, Stuttgart, 1964, p. 618—649.

31. OANCEA TR., TRUICĂ D. şi colab. — Volvulus gastric cronic, *Chirurgia (Buc.)*, 1978, *27*, 6, 427—431.

32. PARIS J. — Les complications générales et métaboliques de la gastrectomie, *Rev. Prat. (Paris)*, 1970, *20*, 16, 2 703—2 719.

33. PERROTIN J., SIMON PH. — Ulcères récidivantes après vagotomie, *J. Chir. (Paris)*, 1975, *110*, 3, 163—172.

34. POPOVICI GH., SOARE M., ROŞALĂ E. — Volvulusul stomacului, *Chirurgia (Buc.)*, 1978, *27*, 6, 417—420.

35. SIMICI P., ANGELESCU N., POPA FL. — Asupra stenozelor gastrice postcaustice, *Chirurgia (Buc.)*, 1975, *24*, 2, 117—123.

36. SIMICI P. — Studiu critic al gastropiloroduodenectomiei urmate de anastomoza Reichel-Polya în boala ulceroasă, Teză de disertaţie, Bucureşti, 1961.

37. SIMICI P., ANGELESCU N., PREDOIU V. — Asupra ulcerelor gastrice „gigante", *Chirurgia (Buc.)*, 1978, *27*, 3, 171—176.

38. SIMICI P., POPA FL., IOIART I. — Hemoragii digestive superioare în urmarea intervenţiilor urologice, *Chirurgia (Buc.)*, 1976, *25*, 6, 437—440.

39. TESTUT L., JACOB O. — Traité d'anatomie topographique, vol. II, Gaston Doin, Paris, 1931, p. 99—123.

40. UDAONDO C. B., MAISSA P. — Volvulus de l'estomac, Masson et Cie, Paris, 1942.

41. VALLIN J. — Troubles de la glycorégulation chez les gastrectomisés, *Rev. Prat. (Paris)*, 1970, *20*, 16, 2 689—2 697.

42. VEREANU D. — Abdomenul şi tubul digestiv. În: „Chirurgie infantilă şi ortopedie — Urgenţe", Edit. medicală, Bucureşti, 1973, p. 223—342.

43. YAMAGATA S., HISAMICHI S. — Epidemiology of Cancer of the Stomac, *Wld J. Surg.*, 1979, *3*, 6, 663—669.

13.3.3.

Semiologia bolilor chirurgicale ale jejunoileonului

Jejunoileonul (JI) este segmentul de intestin subţire cuprins între unghiul duodenojejunal şi valvula ileocecală, lung de circa 375 cm, cu variaţii considerate a fi în cadrul normalului de plus sau minus 10%. Între extremităţile sale fixate prin aderenţe la peretele dorsal al abdomenului, JI este mobil datorită atît lungimii sale, cît şi, mai ales, dispoziţiei mezenterului, care are o bază de inserţie de numai 15—17 cm, alcătuind un ansamblu caracteristic „în evantai". Primele 2/5 proximale ale JI alcătuiesc jejunul (lat. *jejunum*=flămînd), iar restul de 3/5, ileonul (lat. *ileum*=pîntece), împreună ocupînd aproape în întregime abdomenul inferior între două planuri orizontale de proiecţie, dintre care unul ar trece la circa 3—4 laturi de deget cranial de ombilic (fig. 13.3.40) — nivel corespunzător colonului transvers şi mezoului acestuia —, iar celălalt ar trece pe la nivelul osului pubis — nivel corespunzător strîmtorii superioare a bazinului.

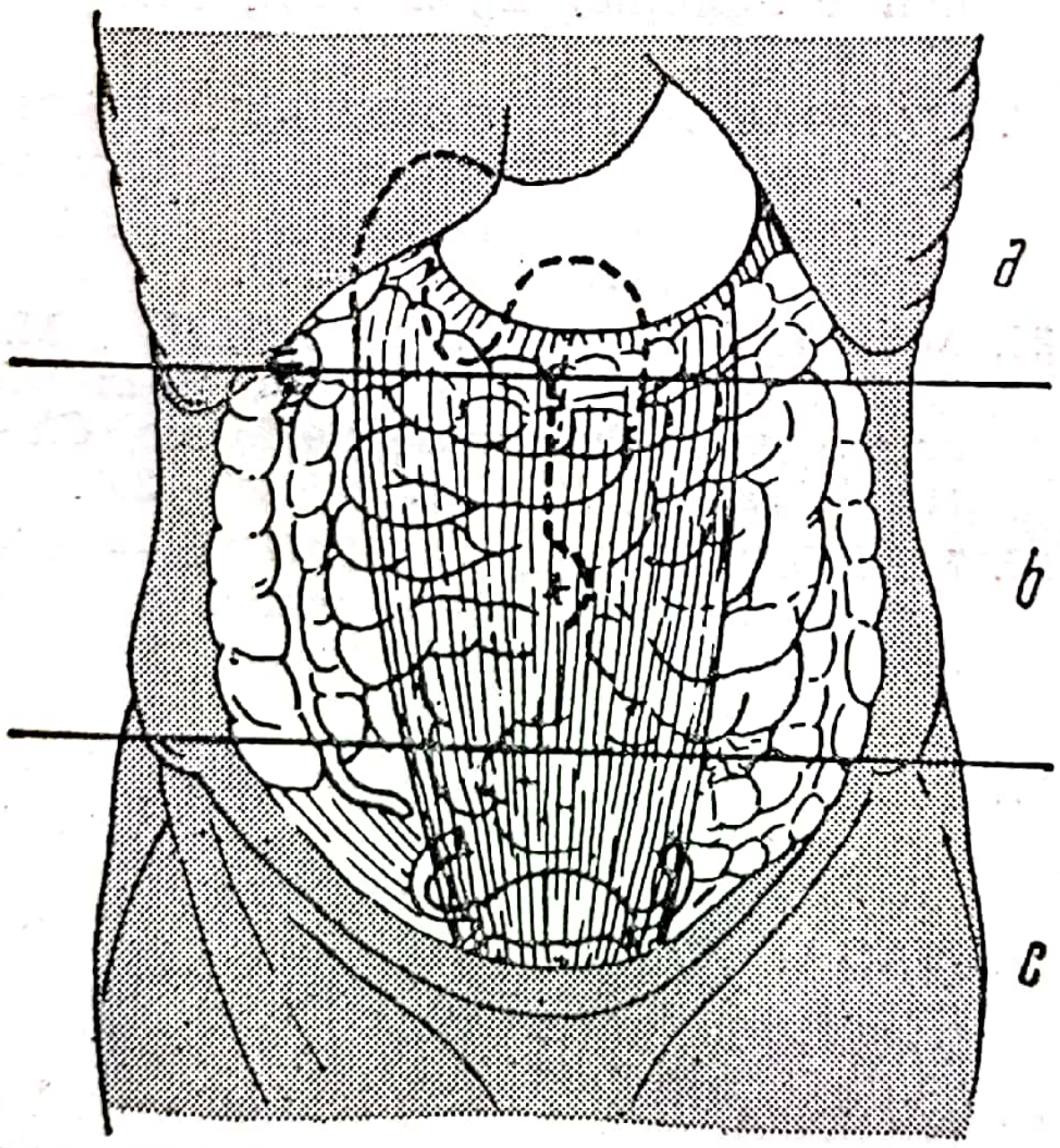

Fig. 13.3.40. — Proiecţia anselor intestinului subţire în raport cu zonele topografice ale abdomenului, corespunzînd integral etajului mijlociu (*b*) şi parţial celui inferior (*c*).

Raportat la topografia abdominală, JI ocupă în întregime regiunea ombilicală şi o bună parte din regiunile hipocondrurilor, flancurilor, foselor iliace şi hipogastrului. În multe situaţii, favorizate în special de ptoză, ultimele anse ileale pot atinge fundul de sac Douglas (19). De interes major, în special pentru interpretarea imaginilor radiologice obținute asupra JI în examinarea fără pregătire sau după ingestia de substanță de contrast, este să se țină seama de faptul că dispoziția anselor intestinale în cavitatea peritoneală nu este întîmplătoare, ea respectînd o poziționare existentă încă din luna a III-a a vieții intrauterine. Fără a putea fi determinată prin limite morfologice, se consideră că aproximativ primele 9 bucle intestinale, corespunzînd jejunului și ileonului, au o orientare orizontală, iar restul de bucle, corespunzătoare ileonului, sînt dispuse vertical. Această dispoziție poate fi lesne identificată pe clișeele radiologice abdominale, după administrarea substanței de contrast (fig. 13.3.41).

Fig. 13.3.41. — Dispunerea orizontală a anselor jejunale și verticală a celor ileale (imagine după mezoplicatură, la o bolnavă în vîrstă de 80 de ani).

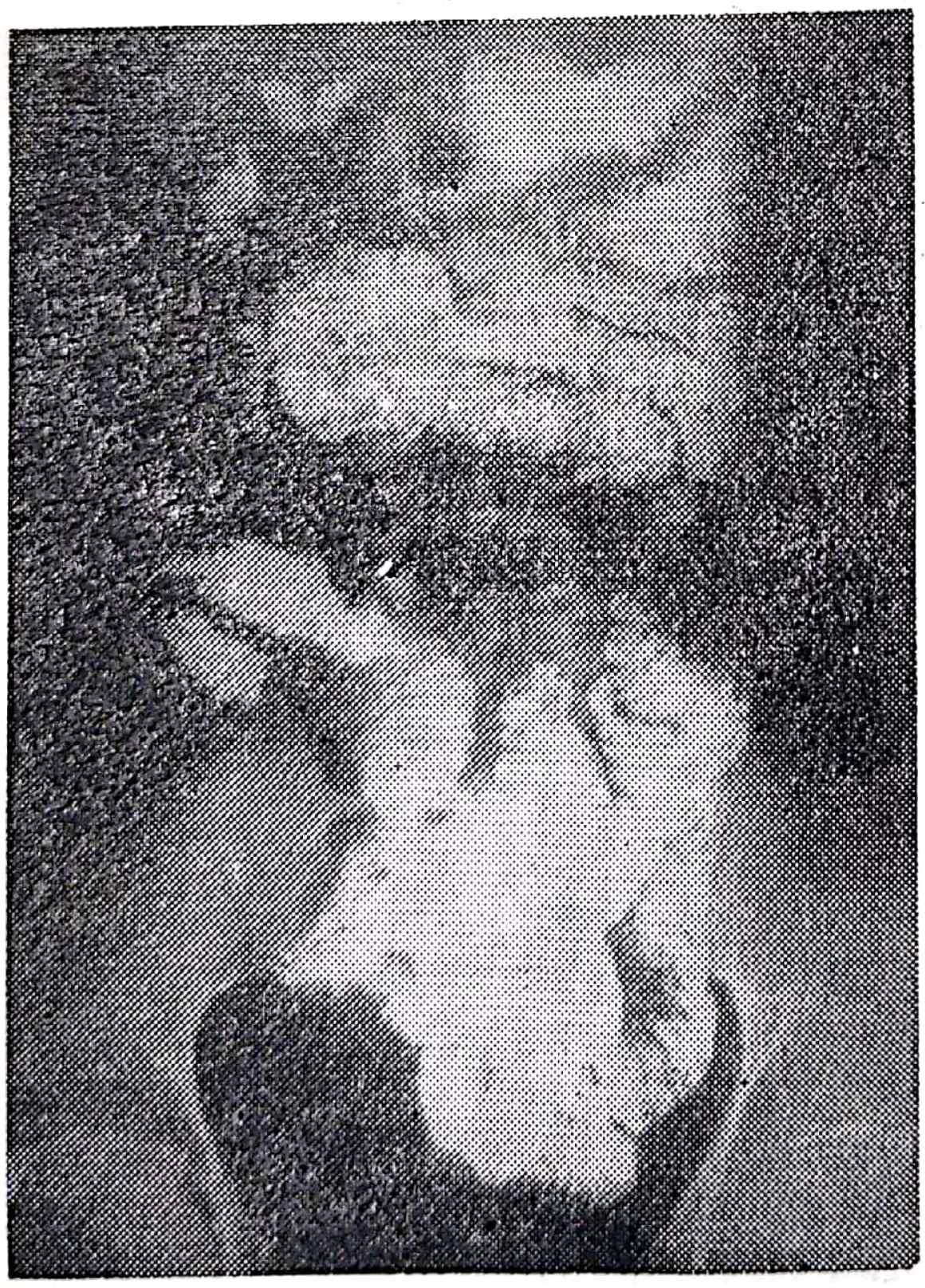

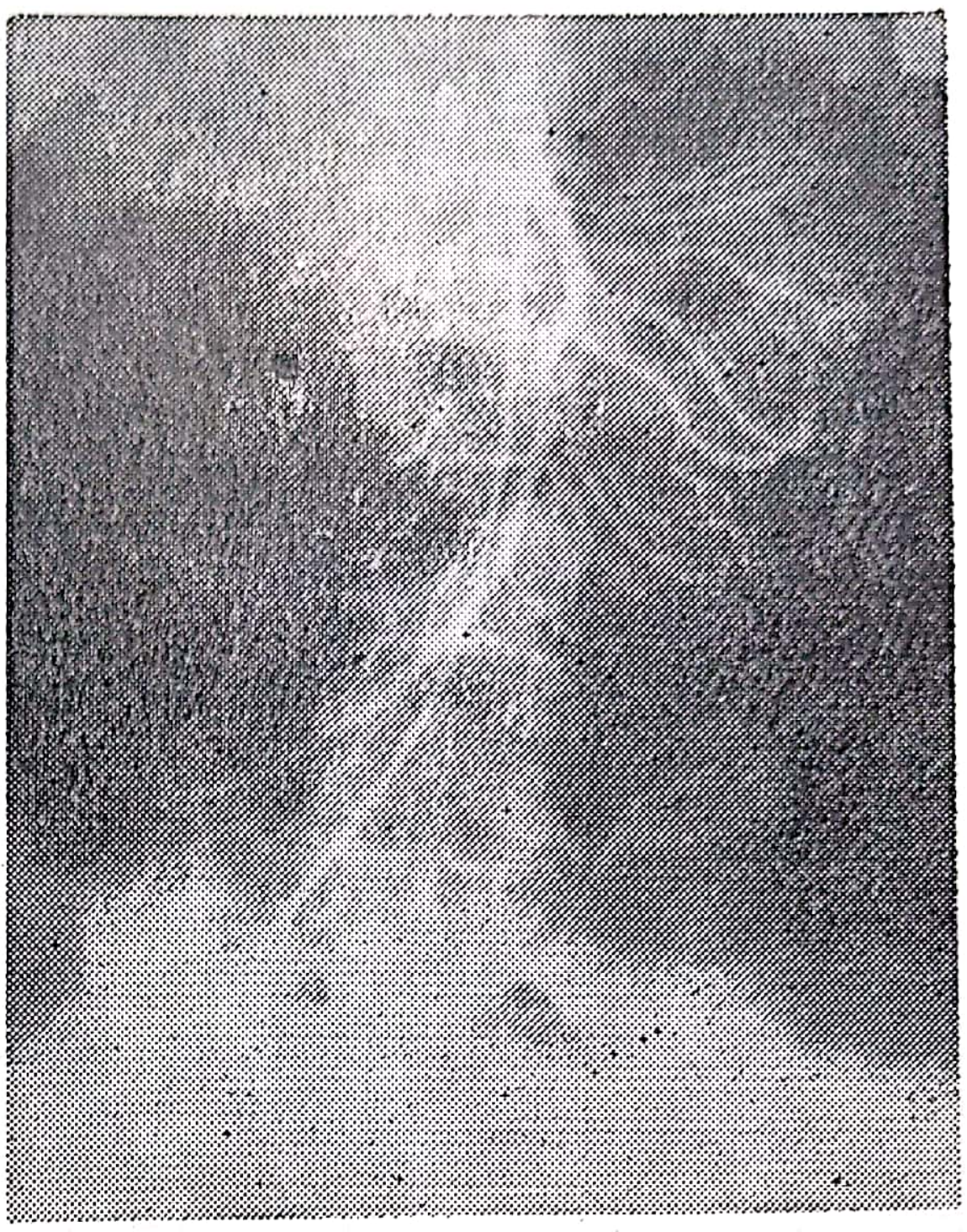

Fig. 13.3.42. — Arteriografie selectivă: artera mezenterică superioară cu ramurile jejunale și ileale.

Ca pentru întreg tubul digestiv, și pentru JI simptomatologia determinată de diferitele leziuni este săracă și necaracteristică. Se poate afirma că din ansamblul posibilităților clinice și, mai ales, paraclinice, JI beneficiază de aportul celor mai puține și, în tot cazul, cu cea mai mică valoare localizatoare și diagnostică. Numai pentru anumite leziuni cu caracter vascular arterial arteriografia selectivă mezenterică poate reprezenta o sursă de informații valoroase (fig. 13.3.42).

Perfecționarea unor parametri ai examenului radiologic a permis totuși obținerea unor date valoroase orientative și asupra JI, deși această examinare se face de obicei numai în cazul în care suferința digestivă nu a fost elucidată pe baza datelor obținute — este drept mult mai ușor și mai sigur — prin examenul gastroduodenocolic. Este adevărat că un astfel de examen, care poate oferi date morfologice și de dinamică intestinală, este un examen mai dificil și necesită timp, iar interpretarea imaginilor obținute este delicată — în special pentru segmentul mijlociu al JI —, din cauza mobilității anselor și a suprapunerilor, mereu schimbătoare, de imagine.

În general, suferința JI se manifestă prin dureri abdominale și, mai ales, prin tulburări ale tranzitului — ambele cu caractere variate, în funcție de cauza care le-a determinat. Legate de tulburările de mobilitate și, mai ales, de absorbție se asociază rapid fenomene generale, dominate de cele hidroelectrolitice. Aceasta, deoarece în contextul funcționalității intestinale, în mod normal, în 24 de ore se absorb circa 8 500 ml apă cu conținutul de electroliți respectiv, circa 300 g glucide, 120 g proteine și 100 g lipide. Este lesne de dedus tulburările majore cu implicații generale ce pot rezulta dintr-o perturbare bruscă sau progresivă a tranzitului intestinal (25).

În afara fenomenelor acute, suferința JI poate fi identificată prin durerile cu apariție numai postprandială tardivă cu caracter intermitent de angor, alteori cu caracter colicativ, prin diareea grăsoasă lichidă și abundentă, ca și prin distensia segmentară, fiecare dintre aceste manifestări avînd o anumită semnificație lezională. Din punctul de vedere al semiologiei chirurgicale, prezintă interes numai ultima manifestare, care cel mai adesea traduce existența unui obstacol incomplet al tranzitului intestinal.

Examenul fizic al abdomenului nu poate evidenția în afara suferințelor acute decît o eventuală zonă mai dureroasă, corespunzătoare segmentului de intestin afectat, dar și mai bogat în informații în momentul în care există un obstacol net în calea liberului tranzit, fie că acesta este complet sau nu. Desigur, nu facem aici referire la leziunile JI de cauză traumatică, inflamatorie sau de altă natură, care creează o interesare peritoneală, situație în care desigur vor fi lesne identificate semnele clinice ale peritonitei bacteriene.

Dereglarea tranzitului intestinal reprezintă suferința de importanță chirurgicală majoră, întrucît, indiferent de natura sa, în cele mai multe situații soluția terapeutică nu poate fi decît cea chirurgicală, fie că actul operator are indicație mediată sau imediată; *ori de cîte ori dereglarea se face în sensul încetinirii sau stopării tranzitului, ne aflăm în prezența uneia sau alteia dintre formele sindromului oclusiv.*

Sindromul oclusiv este reprezentat prin patru simptome cardinale, care se succedă în manifestare, și anume: durerea abdominală, distensia intestinală, oprirea tranzitului pentru gaze și materii și vărsăturile. Intensitatea acestor fenomene, forma sub care se manifestă, ritmul de apariție și de asociere sînt variabile în funcție de natura și felul obstacolului intestinal. Mai mult decît atît, ele vor fi variate și în funcție de orarul la care bolnavul este examinat după debutul procesului oclusiv, ca și de statusul individual. Această din urmă mențiune este cu atît mai importantă, cu cît brutalul dezechilibru umoral și hidroelectrolitic care succedă rapid instalării barierei intestinale se manifestă mai intens pe un teren deja dezechilibrat printr-o afecțiune de bază.

Obstacolul în calea liberului tranzit intestinal poate fi de natură funcțională, dinamică sau mecanică. În general, pentru desemnarea uneia sau alteia dintre variantele etiologice, se folosește și termenul de „ileus“, care este însă impropriu unei denumiri generice, pentru a defini orice fel de ocluzie intestinală, întrucît etimologic cuvîntul (gr. *eileos* de la *eilein*=

a răsuci) are semnificația unei anumite forme de ocluzie mecanică, și anume aceea prin răsucire (volvulus).

Ocluzia dinamică sau funcțională constă în oprirea tranzitului intestinal datorită suprimării oricărei forme de mișcare la nivelul organului. Sînt suprimate atît contracțiile segmentare miogene, cît și cele peristaltice, cele pendulare și cele tonice, în acestea din urmă integrîndu-se și mișcările antiperistaltice (15). Se instalează așadar un silențiu intestinal care poate fi urmarea mai multor cauze ce afectează structura nervoasă la diferite niveluri și cu precădere a plexurilor vegetative retroperitoneale. Acest fenomen de hipersimpaticotonie, urmat de inhibarea activității musculaturii intestinale, este un însoțitor caracteristic al revărsatelor retroperitoneale (17) de orice natură — element iritativ plexal —, ca și al celor septice intraperitoneale. De fapt, se poate afirma că orice violare a cavității peritoneale este urmată de o perioadă de disfuncție intestinală variabilă ca durată. Asincronismul activităților motorii ale diferitelor segmente intestinale este cu precădere evident în aceste situații la nivelul colonului (4). În plus, se consideră că în special chirurgia abdomino-pelviană este responsabilă, în anumite condiții de efectuare, de apariția ocluziilor postoperatorii „precoce“, cu alte cuvinte a fenomenelor oclusive care survin și se mențin eventual pe un interval de 10—12 zile (11).

Durerea abdominală este surdă, permanentă, fără variații zonale în ceea ce privește intensitatea — nici prin palpare nu se pot obține diferențieri — și fără exacerbări colicative.

Distensia abdominală se instalează rapid după debutul sindromului. Are caracter global, este nedureroasă, dar supărătoare pentru bolnav, în special prin senzația de tensiune pe care o produce. Dincolo de un anumit nivel, datorită compresiunii exercitate asupra diafragmului, se produc fenomene de disfuncție cardio-respiratorie (fig. 13.3.43) ce pot dobîndi uneori un caracter alarmant precumpănitor.

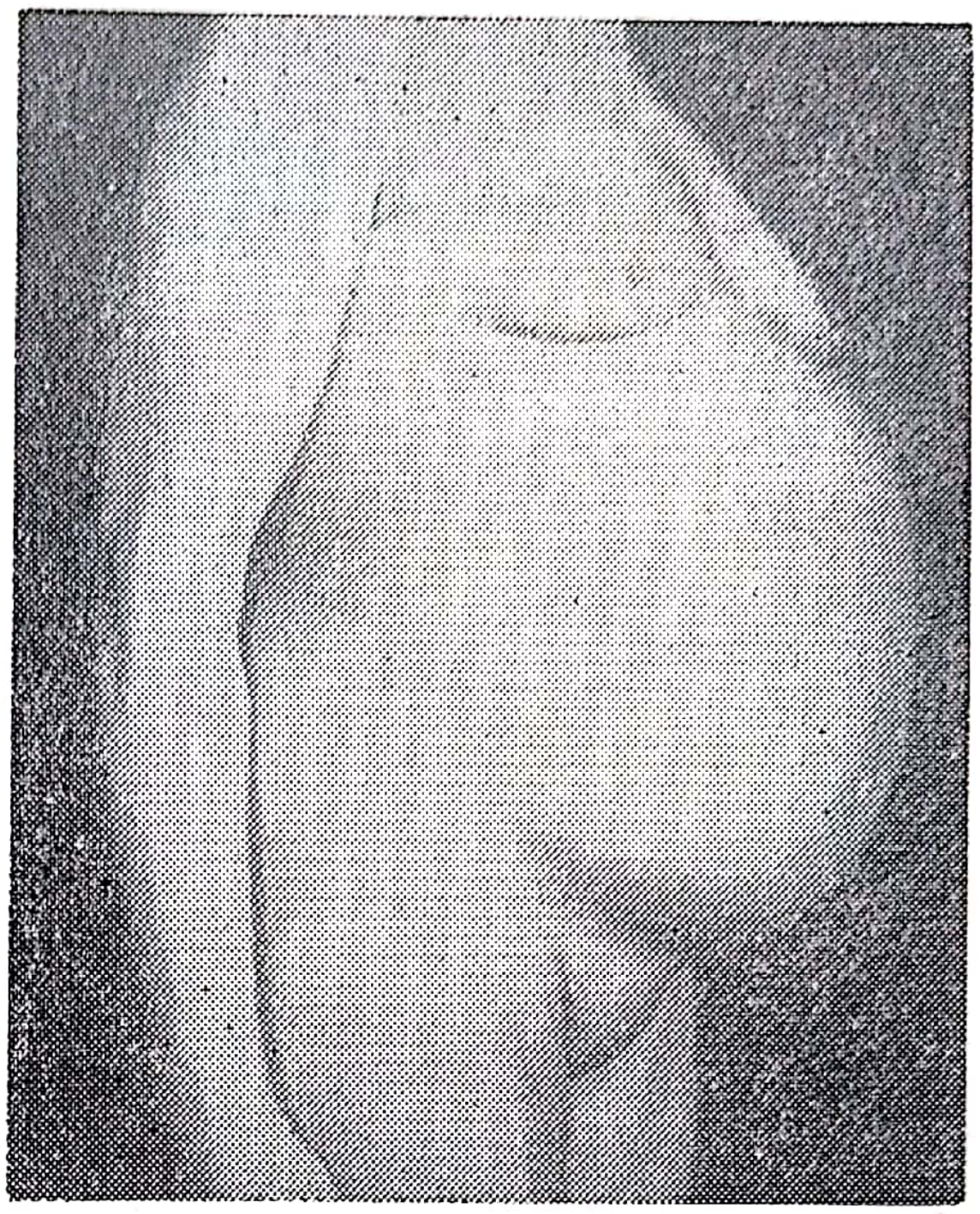

Fig. 13.3.43. — Ocluzie intestinală: distensie abdominală globală prin ileus dinamic.

Distensia este urmarea acumulării intralumenale de gaze și lichid. Gazele provin în cea mai mare parte din aerul înghițit, din descompunerea bacteriană a conținutului intestinal, ca și din tulburarea mecanismului de difuziune a lor din sînge și din intestin (9). Participarea lichidiană la procesul de distensie se face pe seama secreției glandulare, pe seama creșterii permeabilității capilare, urmată de transsudare plasmatică, și în special pe seama inhibiției procesului de absorbție intestinală. Ambele elemente conduc la o creștere a presiunii intraintestinale de la normalul de 2—4 cmH$_2$O la 20—30 cmH$_2$O, antrenînd un cerc vicios, prin accen-

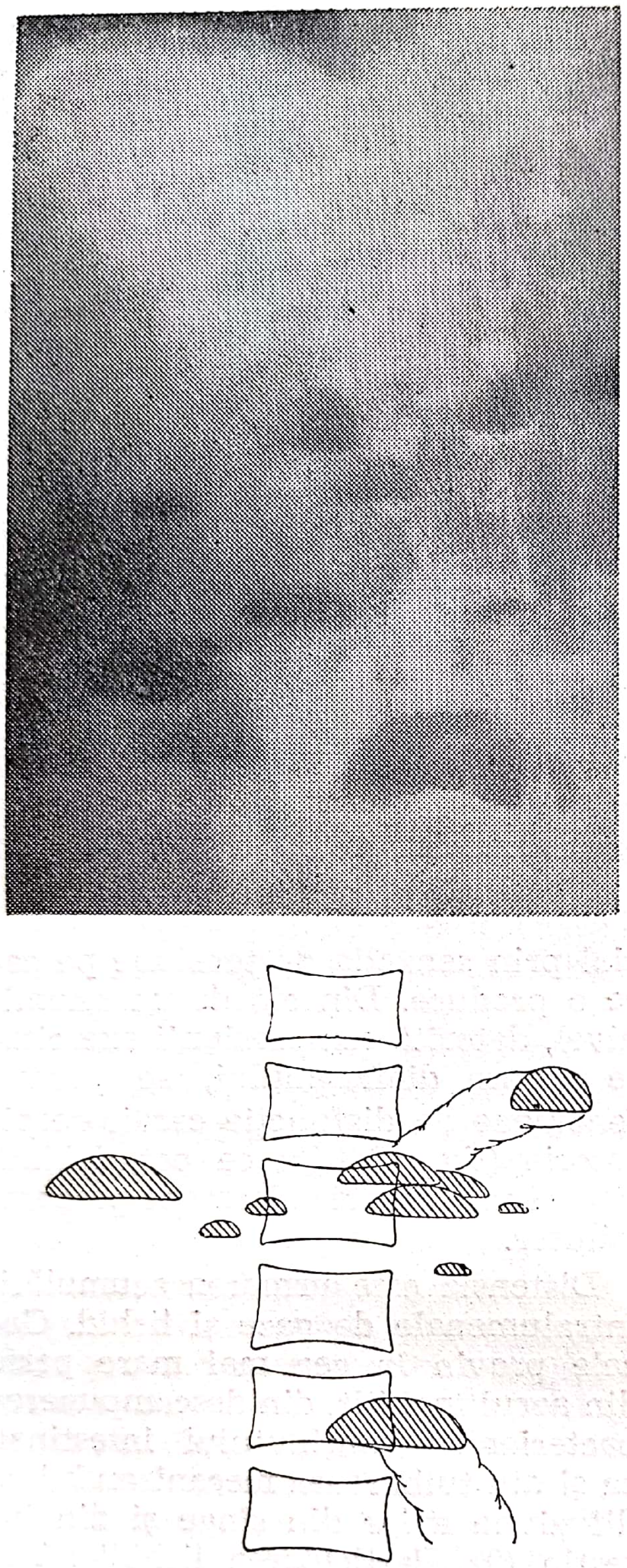

Fig. 13.3.44. — Aspect radiografic al sindromului oclusiv: multiple imagini hidroaerice.

tuarea diminuării resorbției, a reducerii circulației sanguine și a pierderilor de electroliți. Dacă ocluzia dinamică durează, elementul de distensie are repercusiuni mai grave asupra vascularizației parietale intestinale, putîndu-se produce zone de infarctizare urmată de necroză și perforație, ceea ce modifică fundamental tabloul clinic, în sensul supraadăugării fenomenelor peritoneale.

Oprirea tranzitului este totală atît pentru gaze, cît și pentru materii. În contextul leziunii funcționale este interesat și colonul, așa încît tentativele de provocare a peristalticii intestinale prin excitarea mecanică (prin clismă) sînt mai totdeauna urmate de eșec, atîta vreme cît cauza care a determinat sindromul persistă.

Vărsătura în cazul ocluziei funcționale apare de obicei mai tardiv după instalarea sindromului, necesitînd pentru a se produce o umplere retrogradă a lumenului intestinal; inițial are un conținut alimentar și biliar, apoi conține reflux intestinal, pentru ca într-o fază mai tardivă să capete aspect fecaloid. Acest din urmă aspect, considerat a fi patognomonic pentru sindromul oclusiv, este un semn tardiv; așa cum a arătat Mondor „el nu trebuie considerat un simptom de ocluzie, ci un semn de moarte apropiată". În afara elementelor clinice, care în contextul condițiilor de apariție a sindromului sînt în general suficiente pentru stabilirea diagnosticului de sindrom oclusiv funcțional, *examenul radiologic* poate fi de un real folos, datorită imaginilor hidroaerice pe care le relevă (fig. 13.3.44). În cazul ocluziei funcționale, aceste imagini sînt mai mult gazoase și sînt prezente atît în aria JI, cît și în cea a colonului. Un element de circumstanță funcțională este și acela al persistenței și chiar creșterii distensiei, exprimată radiologic pe ambele segmente de intestin (11).

Aceste aspecte variate ale sindromului oclusiv funcțional se agravează odată cu prelungirea inhibiției motorii, apărînd cu pregnanță modificările legate de tulburările hidroelectrolitice, care necesită o reechilibrare intensivă (4), tulburări asupra cărora vom insista în paragraful următor referitor la ocluzia mecanică — variantă a sindromului în care tulburările hidroelectrolitice devin majore.

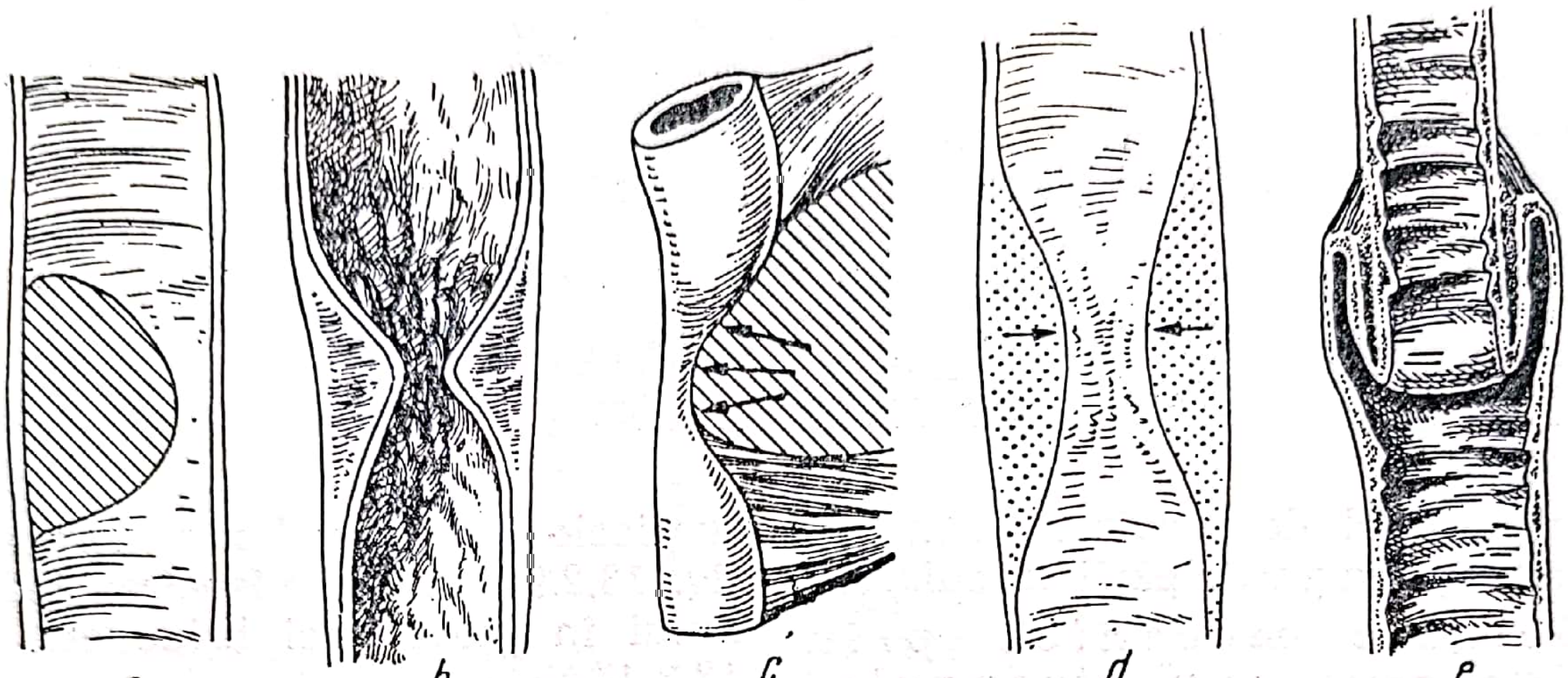

Fig. 13.3.45. — Ocluzie prin obturare.
a — prin tumoare intralumenală; *b* — prin tumoare parietală; *c* — prin tumoare extrinsecă; *d* — prin stenoză inflamatorie; *e* — prin invaginație.

Ocluzia mecanică constă în oprirea tranzitului intestinal datorită unui obstacol intra- sau extrinsec care obliterează lumenul intestinal. Există o pluralitate de cauze etiologice ce pot fi integrate într-una din cele două categorii de ocluzii mecanice, definite încă de la sfîrșitul secolului trecut (1890) de către chirurgul german Zoege von Manteuffel (cit. de 8). Acest autor distinge *ocluziile mecanice prin obturare* de *ocluziile mecanice prin volvulare*. Diferențierea între acestea se face ținînd seama de elementul gravitate, mult mai mare în cazul ocluziei prin volvulare, datorită participării de la început a componentei vasculare, care, așa cum se va vedea, are implicații majore asupra evoluției sindromului, imprimînd totodată elementelor clinice un caracter deosebit de acut.

Ocluzia mecanică prin obturare sau prin obstrucția intestinului are o etiologie polimorfă, putînd fi cauzată de formațiuni intralumenale dezvoltate pe peretele intestinului — cum sînt tumorile, și în special cele polipoide (fig. 13.3.45 *a*) —, de tumori parietale (fig. 13.3.45 *b*), tumori extrinsece cu dezvoltare mezenterică (fig. 13.3.45 *c*) sau de corpi străini migrați, ca de pildă un calcul biliar (fig. 13.3.46) etc.

Caracterul clinic diferențial al obstrucției intestinale este evoluția progresivă către stenoza completă, evoluție care se face pe fondul unor fenomene de subocluzie, marcate de dureri intermitente și tulburări ale tranzitului, distensie localizată tranzitoriu, garguimente intestinale etc. — fenomene din care lipsesc, cel puțin pentru o bună perioadă evolutivă, cele de natură vasculară.

Ocluzia completă se instalează în aceste circumstanțe datorită supraadăugării unui element spastic muscular sau unui proces inflamator. De îndată ce s-a creat condiția obstrucției complete, începe derularea fenomenelor fiziopatologice deja descrise, care dau obstrucției intestinale carac-

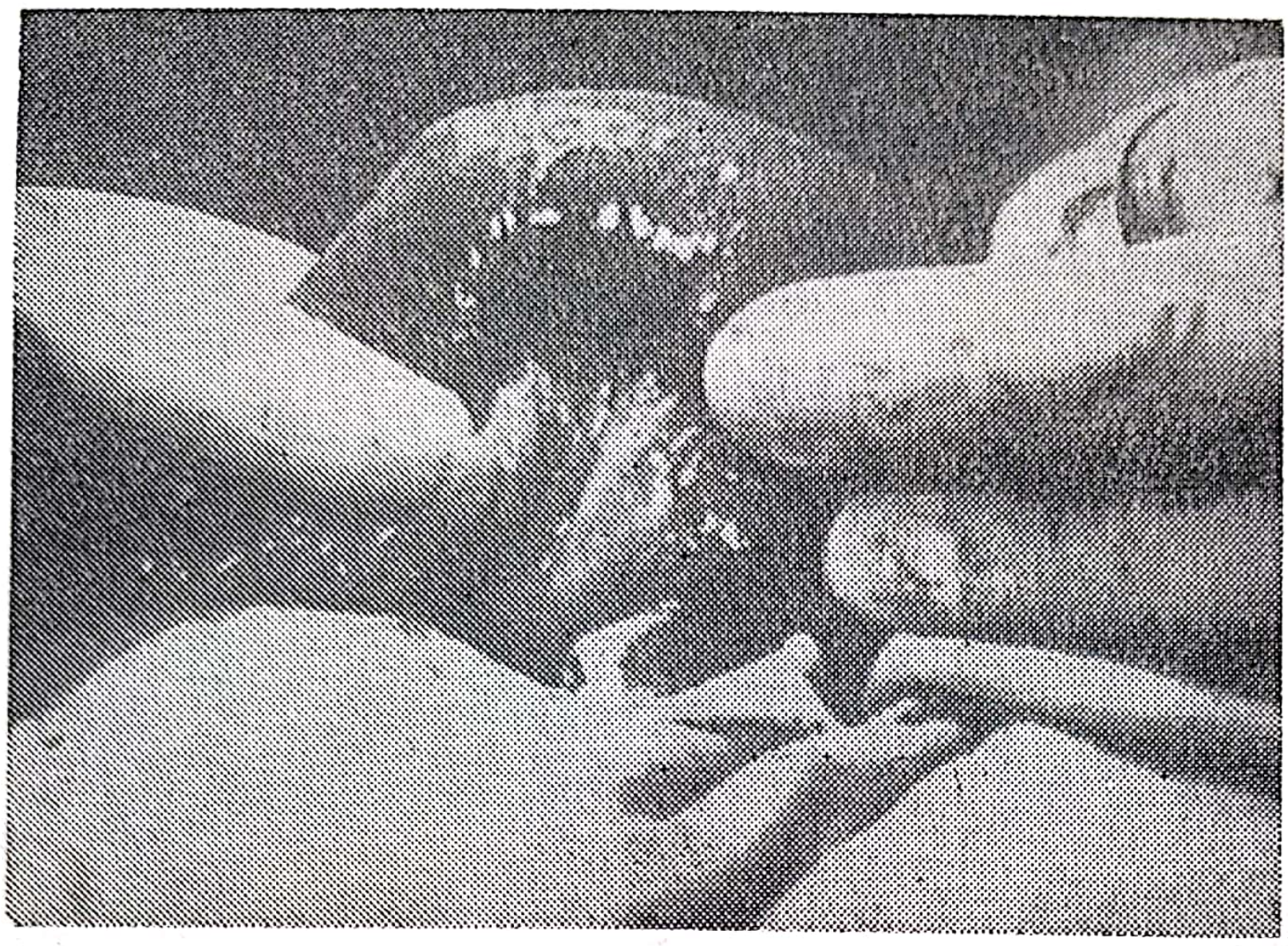

Fig. 13.3.46. — Ocluzie prin calcul biliar (ileus biliar).

terul general de gravitate prin supraadăugarea participării vasculare.

Ocluzia mecanică prin volvularea sau strangularea intestinului are de asemenea o etiologie multiplă, putînd fi cauzată de răsucirea organului pe axa sa mezenterică (fig. 13.3.47), ceea ce constituie volvulusul propriu-zis (fig. 13.3.47 *a*), sau de angajarea unei bucle intestinale într-un sac herniar (vezi 13.2 — „Semiologia bolilor chirurgicale ale pereților abdominali", fig. 13.2.9), sau de răsucirea intestinului în jurul unei bride etc. (fig. 13.3.47 *b*).

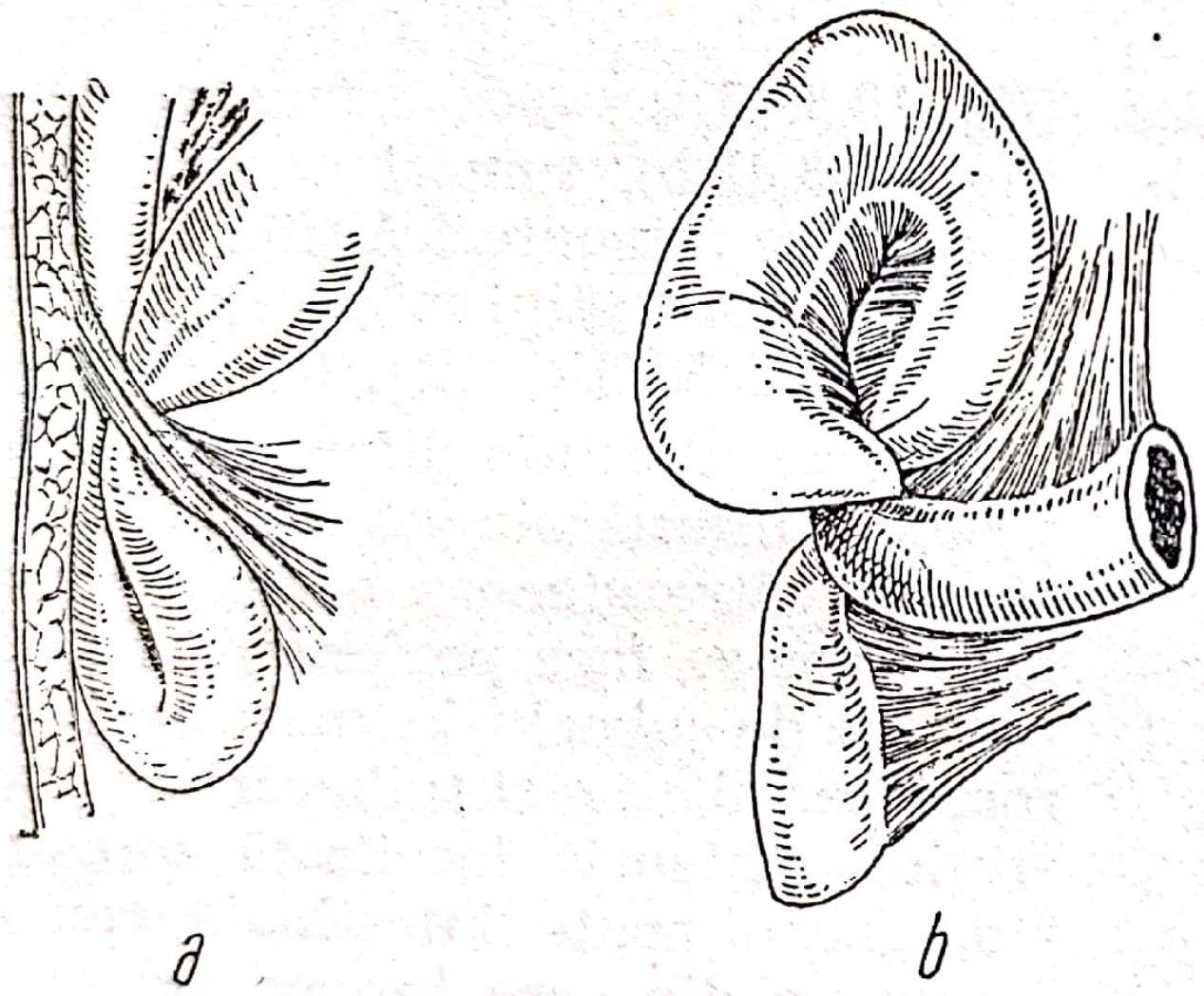

Fig. 13.3.47. — *a* — ocluzie prin volvulare; *b* — ocluzie prin strangulare pe bridă.

Caracteristica fundamentală a acestui fel de obstrucție este interesarea de la început a pediculului vascular, ceea ce dă întregului tablou clinic un caracter deosebit de acut și deseori dramatic, datorită tocmai factorului ischemic. Este tipul de suferință ocluzivă pentru segmentele de intestin mobile, prevăzute cu mezou, care conține practic și pediculul vascular al segmentului respectiv.

Momentul instalării obstacolului este marcat printr-o durere bruscă, iar succesiunea secvențelor ulterioare poate fi lesne urmărită în timp.

Durerea este inițial corespunzătoare nivelului obstrucției și are un caracter intermitent colicativ, în sensul că însoțește mișcarea peristaltică, apărînd maximal în momentul cînd aceasta este oprită de obstacol. Încetarea contracției intestinului corespunde cu cedarea durerii, care revine odată cu o nouă contracție intestinală.

Distensia segmentului de intestin supraiacent obstacolului se face rapid pe seama elementelor descrise mai înainte, elemente care, în condiţiile strangulării, se găsesc în situaţia unei maxime manifestări. Iniţial, la subiecţii slabi se poate urmări unda peristaltică care se pierde la nivelul obstacolului (fig. 13.3.48). Treptat această contracţie slăbeşte, pentru ca în final ansa să devină atonă, instalîndu-se distensia propriu-zisă; iniţial aceasta este în general localizată peri- sau subombilical, pe linia mediană sau asimetric, în funcţie de ansele interesate.

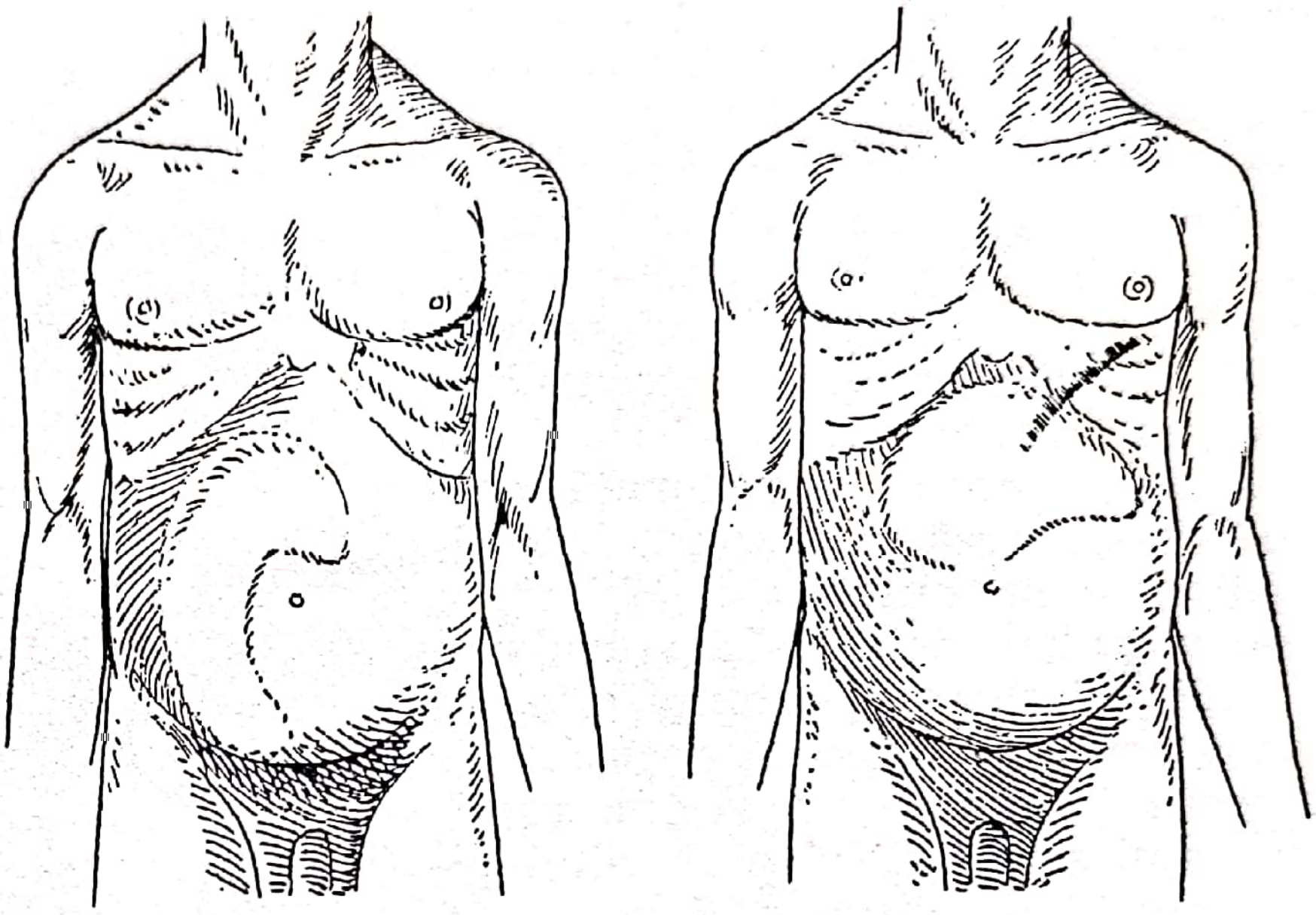

Fig. 13.3.48. — Ocluzie mecanică: distensia şi peristaltica supraiacente obstacolului.

Spre deosebire de ocluzia dinamică, în cea mecanică şi mai ales în cea prin volvulare sau strangulare, atît *oprirea tranzitului,* cît şi *vărsăturile* pot fi înşelătoare în ceea ce priveşte apariţia lor pe scena simptomatologiei. Este încă frecventă aserţiunea potrivit căreia dacă un bolnav are încă scaun sau nu are vărsături diagnosticul de ocluzie se exclude.

Din acest punct de vedere trebuie să se ţină seama de faptul că, cu cît obstacolul este situat mai cranial de jejun, cu atît vărsătura va apărea mai precoce, fiind posibil ca bolnavul să aibă încă 2—3 zile de la stabilirea obstacolului scaune normale sau chiar diareice. Tot astfel, situarea unui obstacol distal pe ileon va fi urmată de oprirea promptă a tranzitului, însă vărsăturile vor apărea mai tardiv. Un caracter particular pentru ocluzia prin strangulare este acela că vărsătura se poate produce iniţial reflex şi numai ulterior să fie determinată de stază.

Fenomenele generale legate în special de perturbarea circulaţiei lichidiene sînt manifeste maximal în formele de ocluzie prin strangulare. Ele sînt consecinţa leziunilor locale intestinale datorate interceptării pediculului vascular, cît şi a celor supraiacente obstacolului, pe primul plan situîndu-se pierderile hidroelectrolitice, de masă sanguină şi proteine. Aceste pierderi se fac prin vărsătură, prin sechestrare intralumenală, într-o ansă volvulată putînd atinge 280% din conţinutul lichidian normal, ca şi prin transsudare, ascita care însoţeşte strangularea putînd atinge cantitatea de 1—3 l. La aceste pierderi se adaugă şi cele produse prin perspiraţie şi respiraţie, care, mai ales în stările febrile, pot atinge

2 000—3 000 ml/24 de ore. Aceste pierderi au drept consecință reducerea capitalului lichidian, cu hipovolemie, hipotonie plasmatică și hemoconcentrație cu poliglobulie, hiperleucocitoză și hiperplachetoză. În ansamblu, inițial este vorba de o deshidratare extracelulară, dar care, din cauza pierderilor excesive, devine globală, ajungîndu-se la hipovolemie manifestată prin hipotensiune, tahicardie, oligurie etc. (20).

Fenomenele de ischemie a ansei intestinale strangulate printr-un proces sau altul se instalează treptat. Inițial, la orice proces de strangulare sînt colabate venele, astfel că circulația de întoarcere este stopată, producîndu-se stază retrogradă. Este situația care se întîlnește de obicei într-o volvulare de 90°. La volvularea de 180°, și sistemul arterial este colabat, astfel că procesul de ischemie a ansei interesate va evolua rapid, cu riscul sfacelării și peritonitei secundare.

În acest context, flora microbiană intestinală, în special *Coli* și *Clostridium*, își exacerbează virulența, dezvoltîndu-se cu atît mai mult, cu cît ocluzia este mai veche, determinînd starea de toxemie cu fenomenele generale ce o însoțesc.

Sînt și forme de ocluzie intestinală cu caractere oarecum aparte; ele vor face obiectul unei tratări separate.

13.3.3.1.

Enteropatii congenitale

Afecțiunile congenitale ale JI privesc, pe de o parte, anomaliile de poziție a tubului intestinal și, pe de alta, malformațiile proprii acestuia, constituind în fapt modificări de calibru.

Anomaliile de poziție sînt urmarea unor vicii de rotație sau de coalescență a tubului intestinal în cursul dezvoltării embrionare. Ele au fost amintite în cadrul malformațiilor peritoneale (13.3.1 — „Semiologia bolilor chirurgicale ale peritoneului“).

Anomaliile de calibru reprezintă malformații cu diferite aspecte ce afectează unul sau mai multe segmente ale intestinului; în unele forme sînt incompatibile cu viața, pe cînd în altele se manifestă la vîrsta adultă sau chiar deloc. În general, aceste malformații constau în reducerea de calibru a tubului intestinal, probabil ca urmare a tulburării procesului de resorbție care trebuie să conducă, spre luna a IV-a a vieții intrauterine, la repermeabilizarea tubului intestinal, obstruat inițial printr-un proces de proliferare epitelială (17).

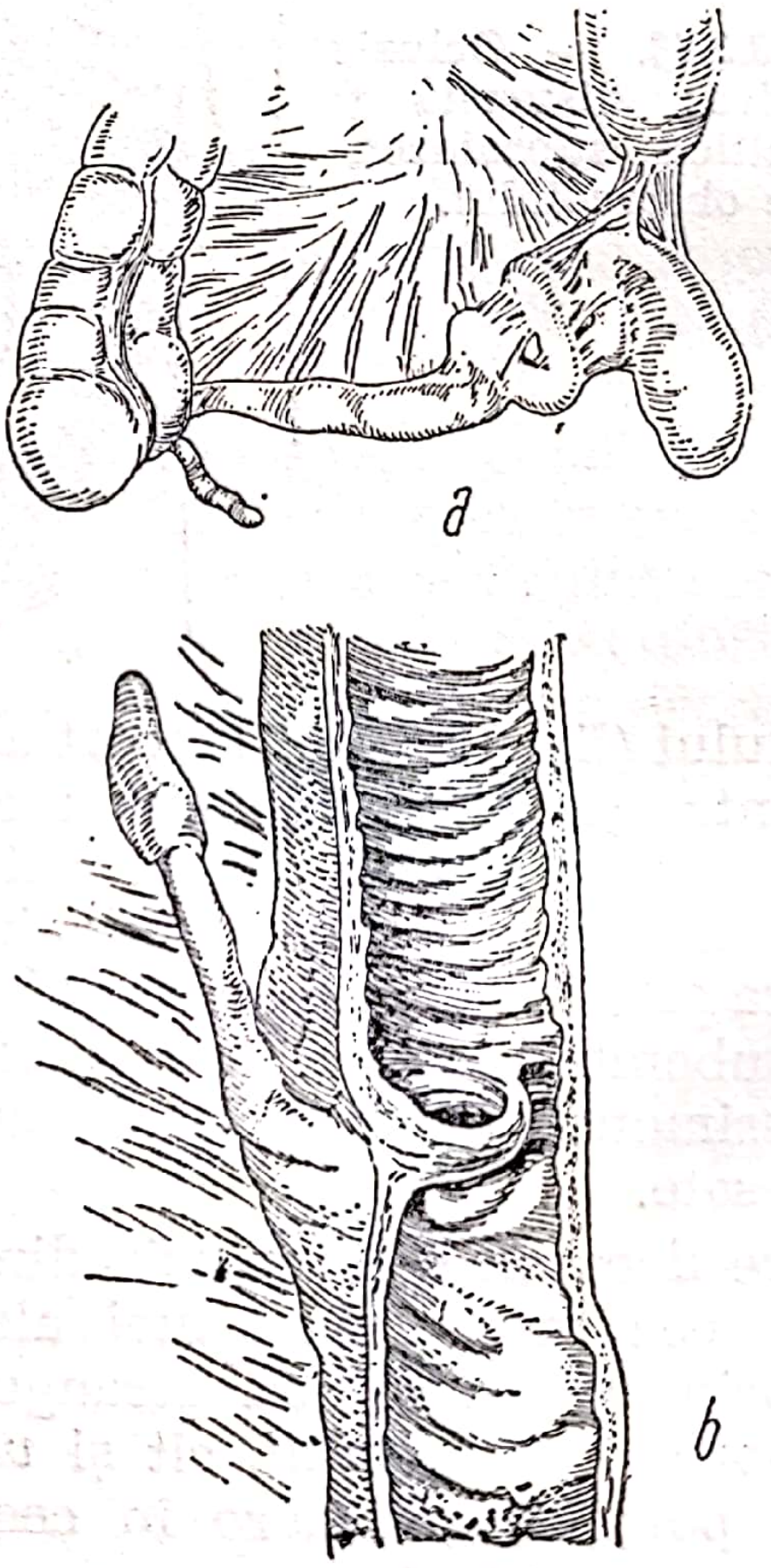

Fig. 13.3.49. — Enteropatie congenitală *(după P. Duval)*.
a — atrezie cordonală; b — stenoză membranoasă.

Stenoza membranoasă și aplazia intestinală sînt cele două forme de manifestare mai frecventă a anomaliilor de calibru. În prima eventualitate este vorba de un diafragm mucos (fig. 13.3.49 *a*), care obstruează parțial sau total lumenul intestinal, la un nivel sau la mai multe niveluri. În cea de-a doua eventualitate, la unul sau mai multe niveluri, de obicei pe ileon, sînt prezente zone de aplazie intestinală lungi de circa 15—20 cm (fig. 13.3.49 *b*), zone în care intestinul este transformat într-un cordon parțial sau deloc permeabil (8).

În funcție de caracterul stenotic al malformației, timpuriu după naștere apar fenomenele de obstrucție intestinală marcate de vărsături, în absența eliminării de meconiu. Balonarea abdomenului pledează oarecum pentru o formă de aplazie mai redusă și situată mai distal pe intestin; dimpotrivă, coexistența vărsăturilor cu un abdomen plat sau excavat pledează pentru o atrazie întinsă și sus-situată, eventualitate ce semnifică un prognostic grav (8).

Diverticulul Meckel (Johann Friedrich) este un vestigiu al canalului omfalomezenteric, care, în mod normal, prin luna a IV-a de viață intrauterină dispare. În anumite cazuri, însă, acest canal poate dăinui și după naștere — parțial sau în totalitate —, devenind sursa unor variate anomalii morfologice cu potențial patologic (fig. 13.3.50).

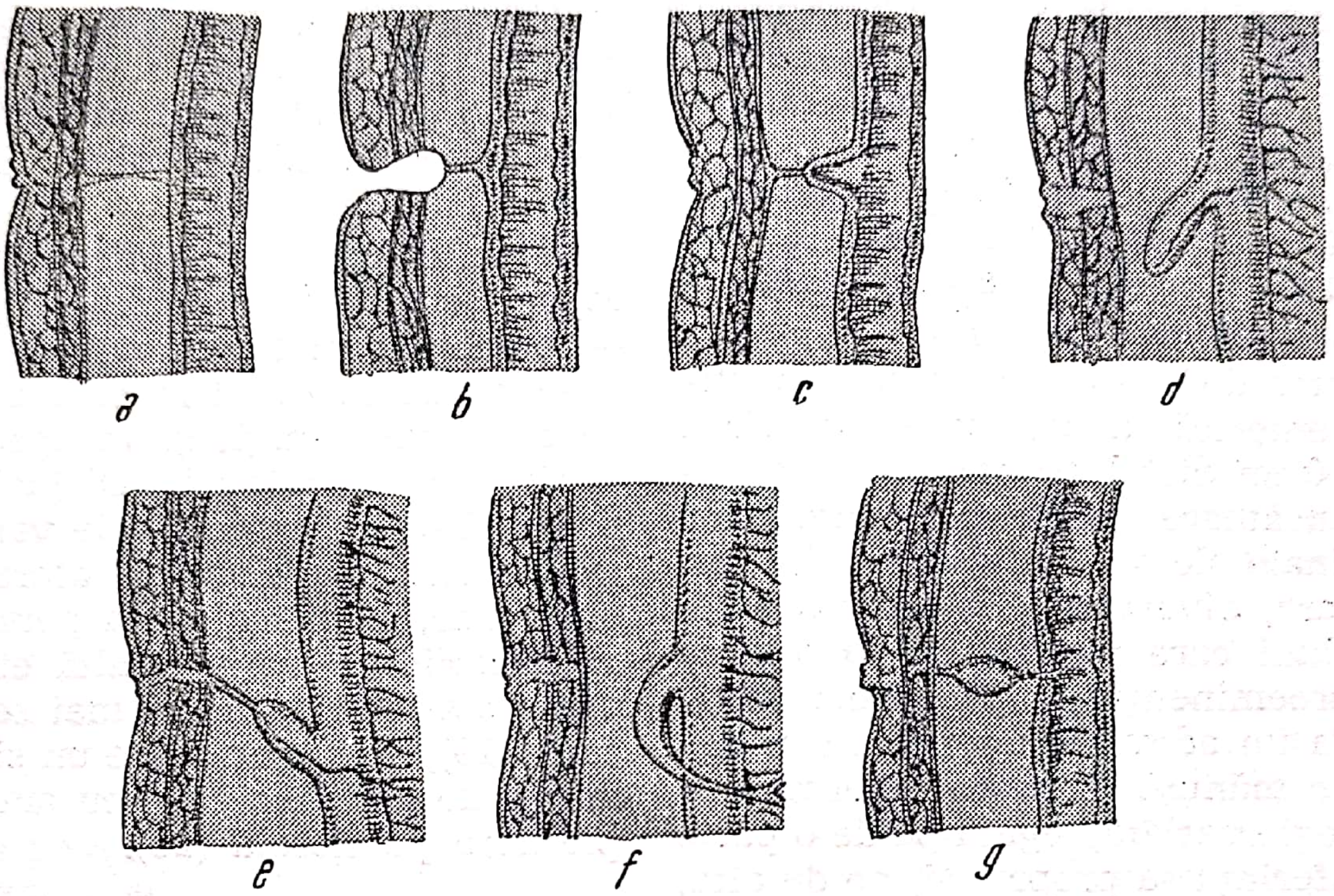

Fig. 13.3.50. — Diverticul Meckel.

a — cordon fibros obliterat; *b* — fistulă oarbă ombilicală; *c* — diverticul Meckel (*dM*) propriu-zis; *d* — *dM* liber; *e* — *dM* fixat ombilical; *f* — *dM* fixat mezenteric; *g* — enterochistom.

Persistența canalului se poate traduce prin remanența unui simplu cordon fibros obliterat (fig. 13.3.50 *a*), care unește intestinul cu ombilicul, prin persistența unui canal parțial obliterat, fie către peretele intestinal — formînd o fistulă oarbă ombilicală (fig. 13.3.50 *b*) —, fie către peretele abdominal — alcătuind diverticulul Meckel propriu-zis (fig. 13.3.50 c). În mod obișnuit, diverticulul este liber în cavitatea abdominală (fig. 13.3.50 *d*), dar poate fi şi legat printr-un cordon fibros, rezultat din obliterarea canalului, fie de ombilic (fig. 13.3.50 *e*), fie de mezenter (fig. 13.3.50 *f*). Obliterarea ambelor extremităţi ale canalului şi persistenţa permeabilităţii între acestea pot da naştere unei formaţiuni chistice — „enterochistomul" (fig. 13.3.50 *g*).

Dintre toate aceste forme de involuţie anormală a canalului omfalomezenteric, forma diverticulară propriu-zisă este cea mai frecventă, considerîndu-se că afectează 2% din populaţie, cu o preponderenţă a sexului masculin de 4/1.

Situat de obicei pe marginea antimezenterică a ileonului, la circa 60—80 cm distal de cec, în zona corespunzătoare proiecţiei ramurilor terminale ale arterei mezenterice superioare, diverticulul poate avea dimensiuni care variază de la o simplă proeminenţă pe peretele intestinal, la un adevărat apendice sau deget de mănuşă şi poate determina o patologie variată, legată pe de o parte de suferinţa sa proprie şi, pe de alta, de complicaţiile de vecinătate.

Simptomatologia generată de prezenţa diverticulului este atît de variată şi deseori înşelătoare, încît este prudent ca în cursul unei apendicectomii, în care nu se găseşte justificarea netă a suferinţei, să se caute de principiu şi eventuala participare diverticulară (22).

În ceea ce priveşte simptomatologia suferinţei diverticulare propriu-zise, aceasta îmbracă aspecte identice cu cele intestinale în general, identică fiind şi structura morfologică a organului — deci, aceleaşi suferinţe inflamatorii, tumorale sau de altă natură, cu aceeaşi simptomatologie nespecifică. Determinarea unor fenomene peritoneale nete în cazul diverticulitei, al ulcerului sau perforaţiei diverticulare nu poartă nici o amprentă caracteristică pentru a fi posibilă stabilirea preoperatorie a diagnosticului etiologic al peritonitei.

În ceea ce priveşte complicaţiile de vecinătate, ele sînt datorate în special variatelor forme de aderenţă diverticulară parietală (vezi fig. 13.3.50), care constituie o bridă în jurul căreia o ansă de ileon se poate volvula. În general, circa 3% din ocluziile prin strangulare sînt datorate prezenţei diverticulului Meckel (27).

Diverticuloza jejunoileonului — aspect al bolii diverticulare digestive — poate fi considerată a fi de natură congenitală în cazul în care coexistă cu alte malformaţii şi în special cu duplicaţia intestinală. Diverticuloza prezintă o simptomatologie variată şi total nesistematizată. În afara complicaţiilor, numai diareea persistentă şi neexplicată printr-o altă etiologie poate avea un caracter mai semnificativ (19), alăturîndu-i-se un sindrom minor de malabsorbţie, cu anemie şi pierdere ponderală (26).

13.3.3.2.

Enteropatii traumatice

Intestinul subţire, prin masa viscerală voluminoasă pe care o formează, ca şi prin spaţiul abdominal pe care-l ocupă, reprezintă un organ cu multiple implicaţii patologice de interes chirurgical, ca şi o ţintă apreciabilă pentru traumatismele de tot felul.

Traumatisme accidentale. Interesarea traumatică a jejunoileonului este deosebit de frecventă şi practic implică totdeauna şi participarea mezenterului respectiv.

Teoretic, se spune că mobilitatea deosebită a anselor subţiri face ca acestea să se poată deplasa din faţa agentului vulnerant, faptul fiind valabil cel puţin pentru anumite arme albe (8). Practic, însă, plăgilor perforante intestinale le revine un procent apreciabil în cadrul traumatismelor abdominale, iar rezultanta multor contuzii este tot o soluție de continuitate care se creează în peretele intestinului. Astfel de leziuni reprezintă un procent de circa 70 din totalul traumatismelor abdominale și sînt încă grevate de o mortalitate apreciabilă.

În cazul contuziei, jejunoileonul este interesat printr-un mecanism de strivire pe planul dur al coloanei vertebrale — jejunul pe segmentul lombar, ileonul pe promontoriu — și prin efectul exploziv realizat de creșterea bruscă a presiunii intraluminale.

Plăgile penetrante pot interesa în unele condiții parțial peretele intestinului, determinînd formarea de hematoame parietale sau leziuni parcelare, excluzînd mucoasa. Și contuziile pot determina leziuni asemănătoare, care se manifestă pentru un timp prin fenomene de ocluzie funcțională, mai ales atunci cînd interesarea concomitentă a mezenterului produce rupturi vasculare care se soldează cu formarea de hematom intramezenteric sau retroperitoneal (vezi paragraful „Ocluzia dinamică sau funcțională“).

Soluția de continuitate parietală creată în orice condiții traumatice este urmată de declanșarea fenomenului de peritonită bacteriană. În discernerea și aprecierea simptomelor acestor peritonite se va ține seama de condițiile în care a survenit accidentul și în care se găsește bolnavul în momentul examinării, condiții care pot face dificilă interpretarea simptomelor peritoneale.

Traumatisme operatorii. Jejunoileonul este un viscer asupra căruia se execută un număr considerabil de intervenții chirurgicale, vizînd diferite scopuri: exereze, plastii, excluderi etc.

Dat fiind rolul primordial pe care îl are JI în funcția de absorbție, o primă problemă care se ridică în privința enterectomiei este aceea de *a se asigura postoperator o suprafață de absorbție suficientă* pentru împlinirea necesităților nutriționale. Ținînd seama de variațiile de lungime ale intestinului, din acest punct de vedere trebuie să se aprecieze cît mai exact segmentul rămas după o intervenție de rezecție sau de scurtcircuitare intestinală, în funcție de aceasta putîndu-se prevedea capacitatea ulterioară de nutriție a bolnavului, ca și necesitățile de aport. Se consideră în general că enterectomia ce interesează mai puțin de 1/3 din lungimea JI nu este urmată nici de tulburări de tranzit, nici de tulburări de absorbție; enterectomiile care depășesc 2/3 sînt rapid urmate de moarte prin denutriție, cazurile în care o enterectomie subtotală sau chiar totală au permis supraviețuirea cu ajutorul unei reechilibrări intensive reprezentînd excepția (22).

De un interes cu totul particular în ceea ce privește traumatismul operator este eventuala *apariție a unei fistule intestinale externe*, fistulă ce reprezintă în cele mai multe cazuri rezultatul unei tehnici defectuoase de cusătură intestinală sau al unei indicații neadecvate a acesteia, deși fistula se poate produce și în urma unei leziuni accidentale sau chiar spontan, ca o complicație evolutivă a unui element inflamator (18).

Aspectul clinic al fistulei intestinale externe variază în funcție de sediu, de număr, de locul de exteriorizare, de reacția peritoneală care eventual o însoțește etc. Recunoașterea ei este înlesnită de secreția ce apare în zilele următoare intervenției la nivelul plăgii operatorii, la nivelul tubului de dren sau al orificiului cutanat al acestuia. În afară de faptul că secreția intestinală are aspect și miros caracteristice în primele 12—24 de ore, ea își manifestă proprietățile peptice la nivelul tegumentului cu care vine în contact, producînd iritație puternică, urmată de suprainfecție, cu lărgirea treptată a orificiului fistulos.

Pierderea de lichid intestinal conduce rapid către alterarea stării generale, în special datorită deshidratării și denutriției, care sînt cu atît mai accentuate, cu cît spolierea de conținut intestinal este mai mare. În aceste condiții, obiectivul principal este aprecierea cît mai exactă a debitului fistulei în 24 de ore, aceasta fiind utilă în considerarea gravității și orientarea terapeuticii de corecție. Din acest punct de vedere se consideră că un debit sub 100 ml/24 de ore este un debit mic ce permite o eventuală evoluție către vindecare și care, în afara intervenței unor factori agravanți, nu prezintă un risc major, integritatea tegumentară și cea generală fiind păstrate (27). Un debit între 100 și 500 ml/24 de ore este considerat mediu, cu implicații funcționale negative lente, dar progresive, iar un debit ce depășește 500 ml/24 de ore este considerat mare, cu riscuri nutriționale majore, mai ales dacă situarea topografică a leziunii este jejunală.

Aprecierea exactă a dezechilibrului umoral indus de pierderile de lichid intestinal se face pe baza examenelor paraclinice, în funcție de ale căror date trebuie condusă reechilibrarea, în afara căreia nu se poate conta pe o evoluție favorabilă și nici pe posibilitatea unei reintervenții urmate de succes. Urmărirea curbei ponderale este de mare interes, întrucît menținerea sau creșterea ei indică o evoluție favorabilă (17).

13.3.3.3.
Enteropatii oclusive

În introducerea capitolului s-a insistat asupra faptului că o bună parte a patologiei JI este dominată de o formă sau alta a sindromului oclusiv, cu caractere ce le diferențiază net una de alta.

Enteropatii oclusive acute. *Invaginația intestinală* este leziunea care apare ca urmare a pătrunderii unui segment de intestin în cel subiacent, rezultînd o suprapunere în trei planuri a peretelui intestinal sau, așa cum este definită, „invaginația simplă sau cu trei cilindri“ (fig. 13.3.51 *a*). Această intrususcepție sau întrepătrundere intestinală

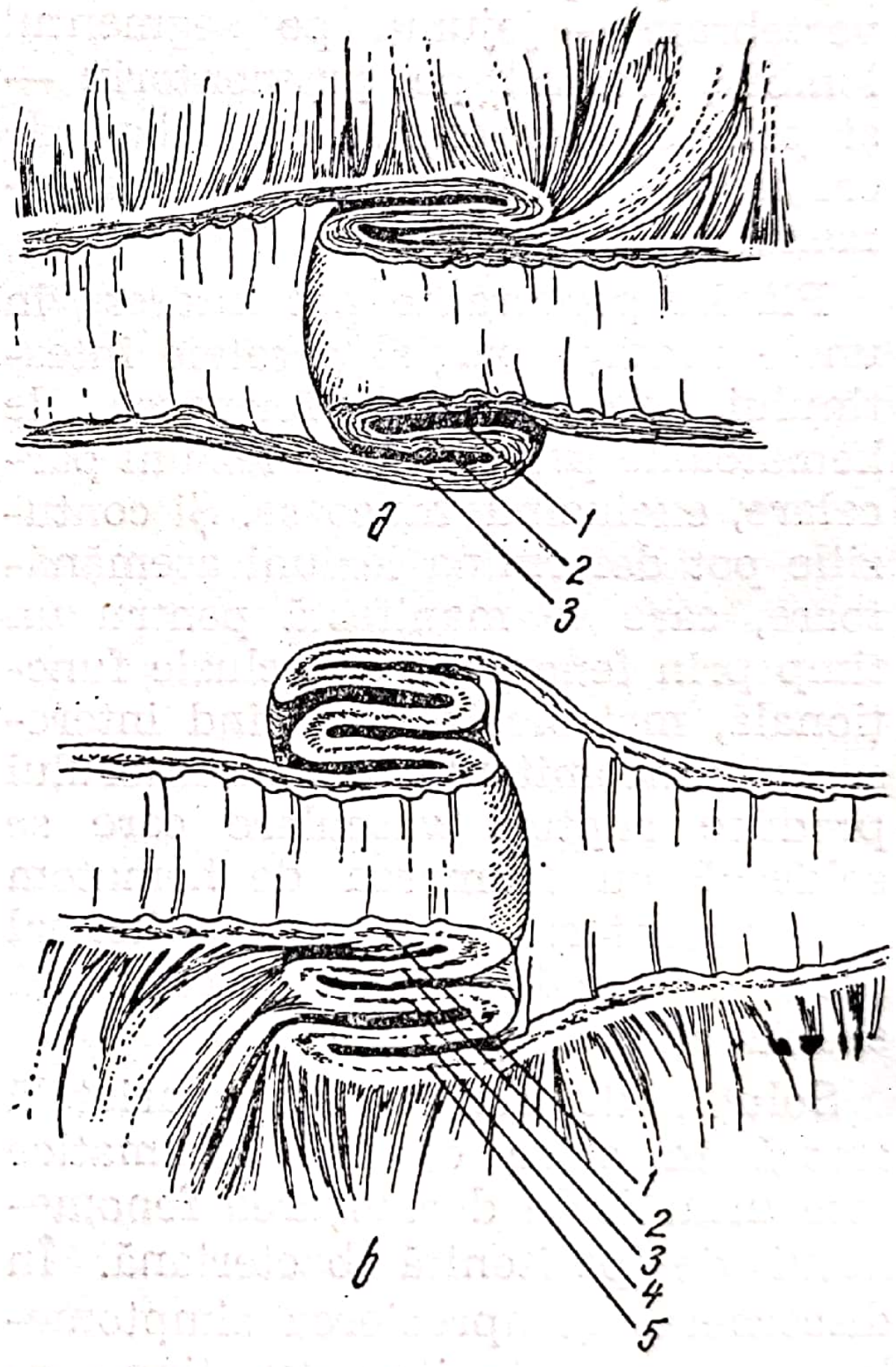

Fig. 13.3.51. — Invaginație intestinală. *a* — simplă, cu trei cilindri; *b* — complexă, cu cinci cilindri.

se poate produce la orice nivel al intestinelor subţire şi gros, păstrînd caracterul de izoperistaltism (fig. 13.3.52), dar în peste 90% din cazuri invaginaţia este de tip ileocolic sau ileoileocolic (8).

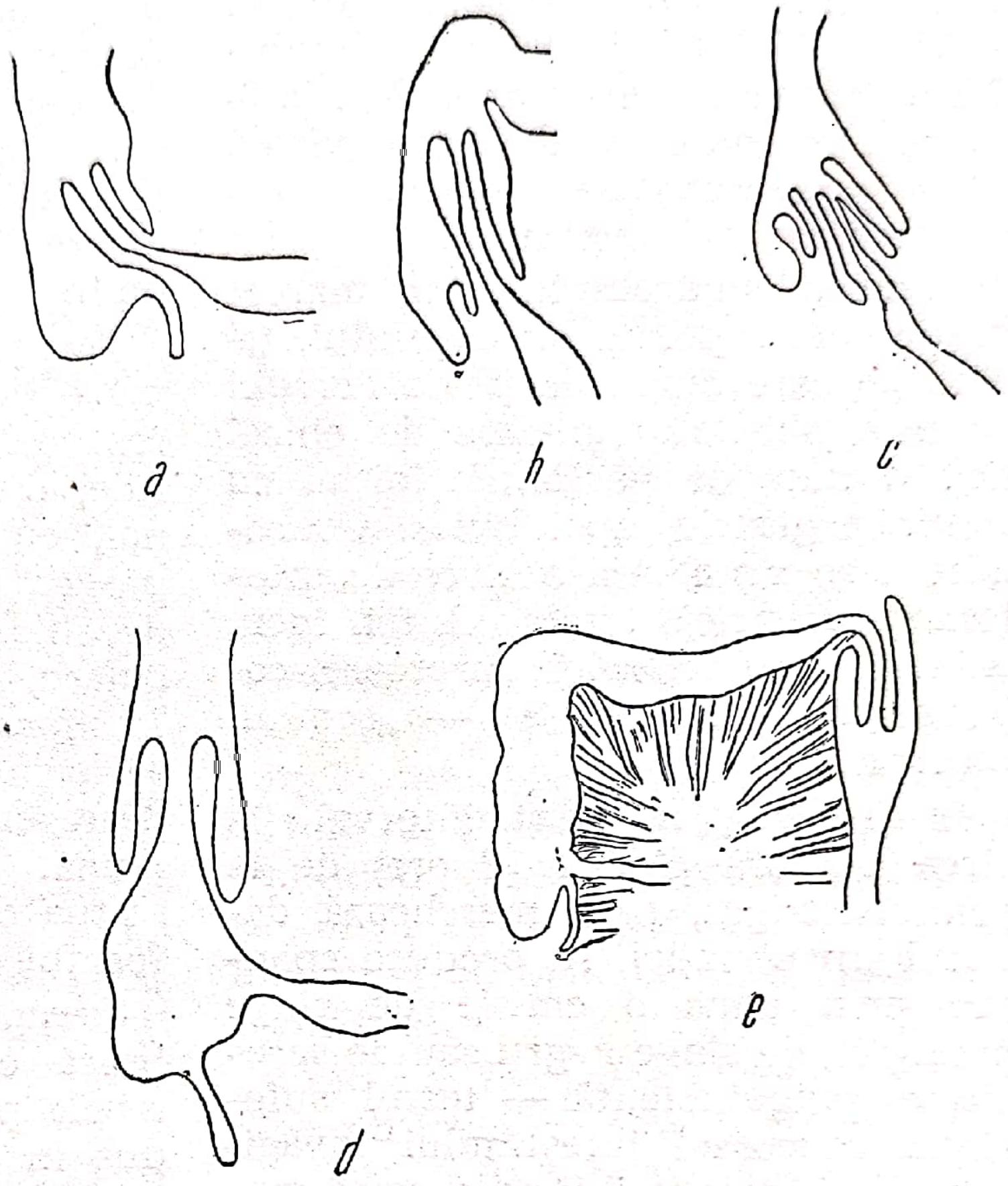

Fig. 13.3.52. — Tipuri de invaginaţie.
a — ileocolică; *b* — ileoapendiculocolică; *c* — ileocecocolică; *d* — colocolică; *e* — transversodescendentă.

Procesul de intrususcepţie este declanşat de unda peristaltică ce întîlneşte un obstacol pe care-l antrenează în sens distal, angajînd întrepătrunderea, care se va continua tot ca urmare a efortului peristaltic. Obstacolul peristaltic poate fi funcţional, şi anume un inel de contracţie — aşa cum se pare că se întîmplă la nou-născut ori la copilul mare —, sau o neoformaţie, oricît de mică, sau un diverticul — cu deosebire la adult.

Porţiunea de intestin care a pătruns în segmentul subiacent este denumită „cap de invaginaţie", iar porţiunea marginală a intestinului primitor — „colet". Coletul este elementul de ocluzie intestinală, datorită compresiunii segmentului intrususceptat, aceasta producîndu-se cu atît mai sigur în cazul invaginaţiilor complexe cu cinci sau şapte cilindri (8) (vezi fig. 13.3.51 *b*).

De remarcat în cadrul invaginaţiei intestinale că la factorul oclusiv, reprezentat de invaginaţia propriu-zisă, se adaugă şi un factor agravant vascular, rezultat din angajarea mezenterului, care reprezintă dealtfel elementul frenator al progresiei ansei invaginate şi a cărui tensiune antrenează colabarea vasculară, urmată de efecte ischemice.

În ansamblu, invaginaţia poate fi considerată ca o hernie enterică, iniţial reductibilă şi apoi strangulată.

Invaginația intestinală la sugar apare cu maximum de frecvență între 6 și 9 luni, perioadă ce corespunde unei creșteri mai rapide a cecului (25). Afecțiunea este favorizată pe de o parte de incompleta acolare a mezourilor — ceea ce permite o mai mare mobilitate intestinului — și, pe de altă parte, de excitabilitatea musculaturii intestinale. Limfadenita mezenterică de cauză virală poate reprezenta de asemenea zona de angajare a intestinului.

Debutul sindromului este marcat de țipetele repetate ale copilului, țipete pe care mama le poate deosebi de cele obișnuite și care de obicei sînt urmate de vărsături, inițial cu conținut gastric, apoi bilios. Concomitent se instalează o stare de intoleranță gastrică totală, astfel încît, chiar în afara crizelor dureroase, copilul refuză alimentația — „semnul biberonului“ (8).

În general, la scurt interval (la circa 1/2 oră pînă la 2 ore) de la primul strigăt, care marchează debutul invaginației, se produce spontan prin anus o emisie de sînge proaspăt, de sînge negru sau de serozitate sanguinolentă — testul suferinței mucoasei intestinului invaginat. Este însă posibil ca această melenă să se exteriorizeze și mai tardiv, și anume după 10—12 ore — prea tîrziu pentru stabilirea diagnosticului; din acest motiv, la înregistrarea primelor semne subiective de suferință, este indicat să se efectueze nou-născutului un tact rectal, examen ce se face cu degetul auricular și care va obiectiva sîngerarea prin aceea că, la extragere, degetul va fi pătat cu sînge.

În general se socotește valabilă ecuația diagnostică a lui Ombrédanne (Louis), potrivit căreia semnele de ocluzie (durere + vărsătură) asociate cu melena reprezintă date patognomonice pentru invaginația intestinală.

În afara acestor simptome, într-un apreciabil număr de cazuri, între crizele dureroase, prin palparea abdomenului se pot identifica vacuitatea fosei iliace drepte — întrucît cel mai adesea invaginația este de tip ileocecal — și segmentul de intestin interesat în procesul de invaginație, care apare ca o formațiune tumorală alungită, netedă sau boselată, cu o discretă concavitate orientată către ombilic.

Invaginația intestinală la copilul mare (între 5 și 15 ani) poate interesa oricare dintre segmentele enterale, electiv însă tot ileonul terminal, cu varietatea ileocecală, motiv pentru care și simptomatologia este de obicei aceea a unei crize apendiculare, cu caracter acut sau cronic. În afara cazurilor în care palpatoriu se poate identifica pseudotumoarea reprezentată de segmentul invaginat, numai examenul radiologic poate statua diagnosticul diferențial al suferinței de ocluzia cronică.

Invaginația intestinală la adult îmbracă cele mai variate forme, întrucît procesul invaginației este indus în peste jumătate din numărul cazurilor de antrenarea peristaltică a unor neoformații parietale intestinale, al căror sediu poate fi la orice nivel. În general, la adult, mai mult decît la copilul mare, procesul are aspectul clinic al unei obstrucții cronice marcate de crize de balonare, dureri abdominale difuze, cu tulburări de tranzit. Diagnosticul etiologic poate fi elucidat doar prin celiotomia exploratorie, deoarece examenul radiologic oferă imagini care cel mai adesea sînt interpretate ca o tumoare malignă.

Volvulusul intestinomezenteric este o entitate abdominală rară în general, cu atît mai mult în forma ei totală. Este una dintre marile drame abdominale, în marea majoritate a cazurilor volvularea fiind un sindrom acut, care survine cu bruscheţe, însoţindu-se de dureri violente care nu cedează la antalgicele obişnuite şi care, totodată, creează o stare de anxietate maximală ce conduce la rapida instalare a stării de şoc, cu etiologie multiplă.

Procesul de volvulare reprezintă leziunea tipică de ocluzie prin strangulare şi poate interesa, parţial sau în totalitate, intestinul subţire. În general, volvularea este favorizată de o mobilitate exagerată a intestinului, ca în cazul viciilor congenitale de coalescenţă. Aşa, de pildă, lipsa de acolare cecală favorizează volvularea, întrucît mobilitatea cecului este echivalentă cu suprimarea elementului principal de fixare a ileonului terminal, care în atare condiţii basculează şi se poate volvula. Alungirea intestinului şi mai ales îngustarea pediculară sînt elemente favorizante de mare importanţă. Rotirea se face de obicei de la dreapta la stînga — fie că este vorba de un volvulus total, fie de unul parţial — în jurul unei bride aderenţiale, al unui diverticul Meckel fixat etc.

Obiectiv, volvularea se manifestă prin balonare abdominală, însoţită de matitate zonală percutorie pe flancuri, datorată revărsatului intraperitoneal consecutiv fenomenelor circulatorii induse de interesarea mezenterică din zona volvulată.

În *volvulusul intestinal parţial*, balonarea poate fi localizată şi de scurtă durată, constituind aşa-numitul „simptom al balonului“ sau simptom von Wahl (Eduard).

În *volvulusul intestinal total* debutul se face cu dureri colicative atroce, urmate rapid de balonare totală şi de întreruperea tranzitului. Există totuşi posibilitatea ca după producerea volvulării bolnavul să mai elimine 1—2 scaune, care pot avea şi un fals aspect diareic. În general, volvulusul intestinomezenteric, ca oricare dintre formele sale, prezintă un tablou clinic evident şi grav, datorită interesării mezenterului, în speţă a structurii sale vasculare, interesare urmată de tulburările complexe deja amintite. Cu cît în procesul de volvulare este implicată o porţiune mai lungă de intestin, şi cu atît mai mult în cazul volvulusului total, tulburările sînt mai grave şi se succedă mai rapid (acumulare lichidiană intralumenală şi intracavitară, poluare microbiană, cu inducerea complicaţiilor aferente), în cadrul unui tablou clinic de şoc grav polietiologic.

Enteropatii oclusive cronice. Procesul de stenozare cronică progresivă a intestinului subţire (IS) are o etiologie multiplă, oricare dintre suferinţele care afectează acest segment al tubului digestiv putînd avea o fază evolutivă sau cicatriceală prin care să afecteze integritatea lumenului intestinal şi, prin aceasta, libertatea tranzitului.

Cele mai frecvente enteropatii cronice obstructive sînt urmarea unor procese inflamatorii specifice sau nespecifice. Între acestea, pe primul plan se situează boala Crohn, considerată o enterită terminală pînă acum, cînd s-a dovedit că poate afecta oricare segment al intestinului. De asemenea sînt implicate în geneza enteropatiilor radioactivitatea şi traumatismele.

Indiferent de etiologie, strîmtarea lumenului IS se traduce printr-o serie de simptome caracteristice, care alcătuiesc aşa-numitul sindrom König — atunci cînd se manifestă la un singur nivel — sau sindromul Koeberlé — dacă se manifestă la mai multe niveluri, etajat (20).

În general, la 2—3 ore postprandial survine o durere bruscă sub formă de crampă, cu caracter paroxistic, care se însoţeşte de ondulaţie peristaltică cu topografie fixă, bine vizibilă la subiecţii slabi. Durerea cedează brusc, fenomen însoţit de obicei de producerea unor zgomote hidroaerice bine perceptibile şi urmate adesea de un debaclu diareic. Repetarea acestor crize este în funcţie atît de natura alimentelor ingerate, cît şi de gradul stenozei, dar este posibil ca, chiar pe nemîncate, în zona stenotică să se perceapă clapotaj. În stenozele jejunale înalte durerea este localizată epigastric şi se însoţeşte de eructaţii şi vărsături bilioalimentare. Cît timp stenoza nu este prea strînsă, starea generală şi în special cea ponderală pot rămîne nemodificate. Cînd tulburările de tranzit se intensifică, absorbţia devine implicit tot mai precară şi repercusiunile generale sînt tot mai evidente, pierderea ponderală fiind elocventă.

În funcţie de natura stenozei se pot înregistra, mai mult sau mai puţin regulat, crize diareice, al căror caracter specific constă în absenţa sîngelui şi a glerelor (21).

Procesele cronice intestinale nu evoluează totdeauna numai prin tulburări de tranzit; adesea, în funcţie de etiologie, se produc leziuni parietale urmate de peritonită localizată şi uneori de fistulizare, stabilindu-se fistule enteroenterale, enterovezicale, enteroparietale etc. sau fistule externe, cel mai adesea cu sediul în fosa iliacă dreaptă.

13.3.3.4.
Enteropatii inflamatorii

Enteropatiile inflamatorii sînt expresia diferitelor forme de enterite regionale specifice sau nespecifice, al căror potenţial evolutiv este uneori marcat de perforaţii urmate de complicaţii peritoneale. În afara unor circumstanţe cu totul speciale, diagnosticul celor mai multe dintre aceste manifestări rămîne să se facă pe seama explorării intraoperatorii şi a examenului biopsic.

Enterita tifică este astăzi o complicaţie rară, care poate surveni în cursul celui de-al treilea septenar al evoluţiei unei febre tifoide. Procesul inflamator afectează ileonul terminal la nivelul plăcilor Payr (Erwin), situate pe margine antimezostenică (7). Este de remarcat că în unele forme atipice de boală perforaţia intestinală poate fi prima manifestare a bolii şi, mai mult decît atît, datorită suferinţei de fond, perforaţia poate îmbrăca o formă „stenică“, cu manifestarea clasică a peritonitei, dar şi o formă „astenică“, în care reacţia peritoneală este moderată (23). Evoluţia bolii, ca şi a complicaţiei sub tratamentul cu substanţe antimicrobiene nu pare a modifica tabloul clinic peritoneal.

13.3.3.5.
Enteropatii vasculare

Întru totul asemănător vasculopatiilor periferice acute sau cronice se petrec faptele şi la nivel visceral şi cu precădere în teritoriul arterei mezenterice superioare. Cunoscute şi descrise de multă vreme sub numele de „infarct intestinal“ — termen ce defineşte în realitate un aspect morfologic, şi nu boala în sine —, manifestările vasculare la acest nivel au fost descrise şi sub numele de „apoplexie viscerală“ (10), prin aceasta accentuîndu-se cel puţin caracterul de brutalitate sub care apare sindromul.

Prin analogie cu suferinţele vasculare periferice, şi la nivel visceral vasculopatiile pot avea un caracter lent-progresiv şi unul acut, de cauză arterială, venoasă sau mixtă, între acestea fiind incluse ischemiile intestinale prin ocluzie vasculară și cele provenite dintr-o irigație insuficientă, deși permeabilitatea vasculară este păstrată, așa cum se poate întîmpla în cadrul scăderii de orice natură a debitului cardiac sau în alterarea calității pereților vasculari (19).

Enteropatia vasculară acută este urmarea obstrucției acute prin tromboză sau embolie a unei ramuri arteriale, venoase sau rețele capilare, proces ce are ca urmare constituirea infarctului intestinomezenteric. Gravitatea și evoluția procesului de infarctizare intestinală sînt în funcție de întinderea interesării vasculare și de natura acesteia, întrucît factorii etiologici care intervin în producerea procesului de infarctizare sînt multipli, ca dealtfel și formele de manifestare.

Simptomatologia determinată de leziunile vasculare mezenterice corespunzătoare celor morfologice, care interesează în etape intestinul, mezenterul și în final global cavitatea peritoneală (18), este în funcție de caracterul segmentar, subtotal sau total al procesului vascular mezenteric.

Indiferent de etiologia procesului vascular, manifestarea clinică este asemănătoare și din antecedente se pot extrage în toate cazurile unele date importante pentru orientarea diagnostică și chiar terapeutică. Antecedentele valvulare cardiace sau ateromatoase orientează etiologia accidentelor acute către o embolie arterială, care se constată în mai bine de un sfert din leziunile vasculare intestinomezenterice în care se poate obtura axul arterei principale sau una din ramurile jejunale sau ileale. Dat fiind multiplele posibilități de compensare circulatorie prin bogăția rețelei de anastomoze, o embolie limitată la nivelul arterei mijlocii, mici sau terminale poate să nu se soldeze cu suferință intestinală, mai ales dacă se reușește suprimarea spasmului supraadăugat care poate da o falsă imagine lezională, mult mai extinsă decît în realitate. Antecedentele marcate de o suferință venoasă cu puseuri repetate de tromboflebită orientează către originea venoasă a vasculopatiei, care dealtfel se întîlnește la aproape o jumătate din numărul cazurilor.

Se descriu și forme de ischemie intestinală fără obliterare vasculară, datorate probabil unor spasme trecătoare, dar suficient de îndelungate pentru a determina infarcturi circumscrise, de întindere redusă, produse se pare în stări de hipotensiune, de hipovolemie sau ca urmare a tratamentului cu vasopresoare (15).

Durerea este elementul clinic dominant și cel mai constant pentru toate formele de vasculopatie intestinomezenterică. Survine brusc, este de o violență extremă, adesea sincopală, și se însoțește de eructații puternice și vărsături reflexe. Este cel mai adesea generalizată, rareori localizată periombilical, și este întovărășită de tulburări de tranzit, îndeosebi de constipație.

Afectarea rapidă a tranzitului intestinal, cu stază urmată de distensie, induce tulburări în circulația lichidelor și tulburări hidroelectrolitice, asemănătoare celor din sindromul oclusiv. În plus, însă, afectarea ischemică rapidă și gravă a peretelui intestinal este urmată de acumularea de revărsat peritoneal, care se poate evidenția la percuția abdomenului, deja destins, prin decelarea unor zone de matitate.

Examenul radiologic pune la dispoziția examinatorului elemente discutabile ca valoare diagnostică, mai ales că un examen aprofundat este dificil de făcut pe un bolnav șocat.

Enteropatia vasculară cronică este corespunzătoare ischemiei cronice progresive periferice și constă într-o insuficiență circulatorie în teritoriul mezenteric.

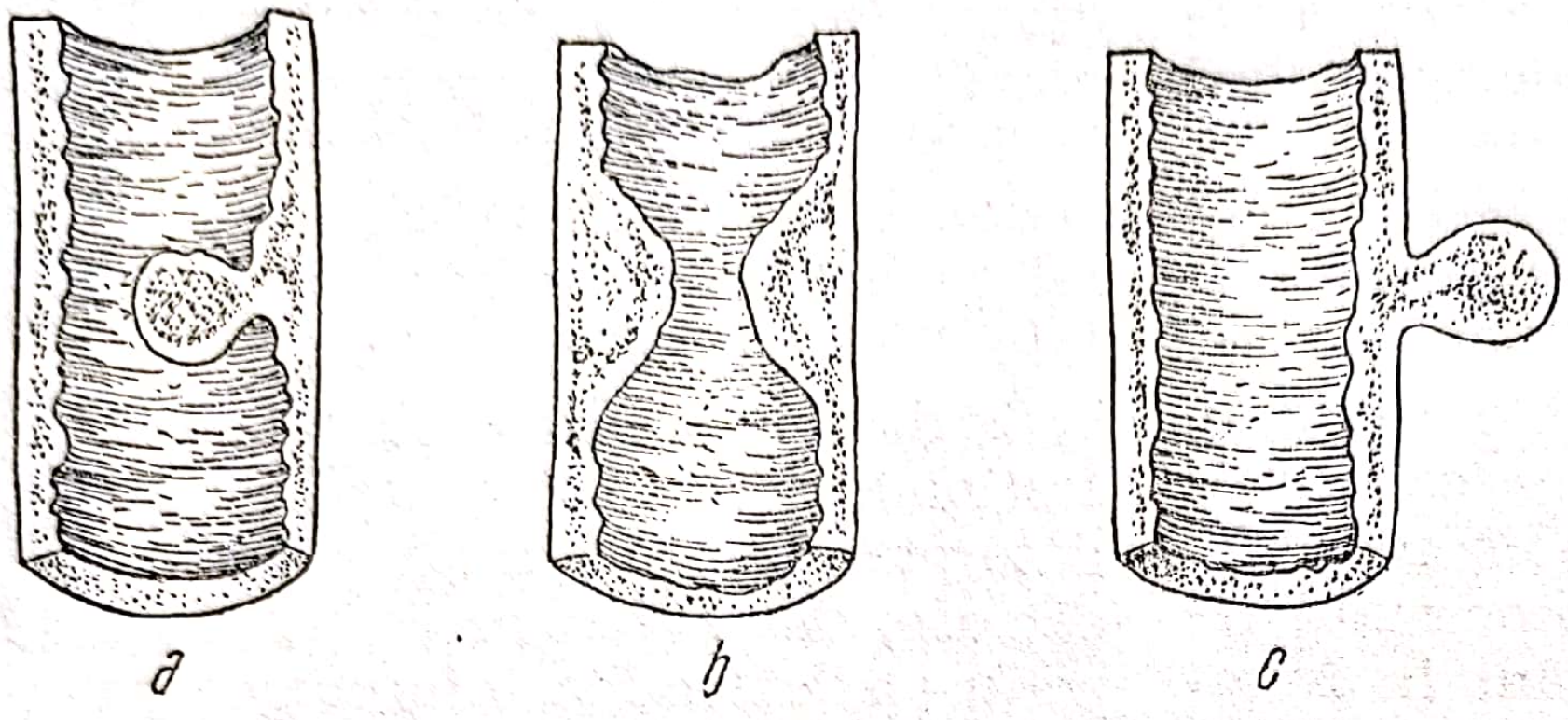

Fig. *13.3.53.* — Localizări tumorale pe intestinul subțire.
a — intralumenală; *b* — intraparietală; *c* — extraparietală.

Caracteristic pentru această enteropatie vasculară este debutul sub forma crizei de angor abdominal, care apare de obicei la bolnavii ateromatoși, reprezentînd o manifestare a bolii de fond, într-un moment de suprasolicitare hemodinamică. Angorul abdominal apare postprandial sub forma unei crize abdominale dureroase, determinată și gradată în intensitate de cantitatea alimentelor ingerate, de care este legat travaliul intestinului și, în consecință, necesarul de irigație. Durerea nu iradiază dincolo de limitele abdomenului, survine în crize paroxistice de durată variabilă și se însoțește de tulburări de tranzit nesistematizate.

Diagnosticul lezional nu poate fi precizat în această formă de vasculopatie decît prin arteriografie selectivă.

13.3.3.6.
Enteropatii tumorale

Tumorile IS, benigne sau maligne, pot afecta oricare dintre structurile intestinului, dar, deși acesta reprezintă 75% din lungimea tubului digestiv și 90% din suprafața mucoasă, la nivelul său sînt situate numai 3—6% din tumori, dintre care 1% maligne (12).

Polipii reprezintă neoplazia cea mai frecventă. Din punctul de vedere al semiologiei chirurgicale prezintă interes modul de dezvoltare și situarea neoformației față de lumenul organului, aceasta putîndu-se găsi către lumenul organului, în structura parietală propriu-zisă sau către cavitatea peritoneală (fig. 13.3.53).

Dat fiind dificultățile de efectuare a examenului radiologic al IS, diagnosticul de suferință neoplazică este de presupus pe seama unor semne destul de nesemnificative, mai ales că unele dintre leziuni, datorită dimensiunii reduse, sînt greu de identificat chiar la explorarea intraoperatorie. În general tumorile se manifestă prin fenomene de invaginație sau volvulus; cele maligne, prin hemoragii și perforații (16).

Se poate aprecia că leziunile cu evoluție intralumenală (fig. 13.3.53 *a*), cum sînt polipii — care reprezintă și varietatea tumorală cea mai frecventă —, sînt adeseori sursa unor sîngerări discrete, dar prelungite și repetate, exteriorizate prin melenă. Este adevărat că și evoluția altor tumori (de pildă schwannomul) cu localizare indiferentă pe intestin, care inițial este extraparietală, poate ulcera un vas și produce o hemoragie digestivă superioară (23). Tumoarea dezvoltată intraparietal (fig. 13.3.53 *b*) are tendința să obstrueze lumenul intestinal lent, dar progresiv; în fine, neoformația dezvoltată extraparietal (fig. 13.3.53 *c*), subseros, reprezintă, indiferent de natura sa, un element favorizant pentru angajarea unei invaginații intestinale. Există și tumori ale IS care pot prezenta unele semne caracteristice.

Tumoarea carcinoidă este o tumoare benignă, mai rar localizată la nivelul IS, cu potențial metastazant, dar nu obligatoriu malign. Această neoplazie are o evoluție lentă și este localizată inițial mucos, prinzînd apoi întreaga grosime a peretelui intestinal. Indiferent de situarea sa pe tubul digestiv, acestei neoplazii îi este caracteristic *sindromul carcinoid funcțional*, manifestat nu prin elementul metastazic prezent în acest cadru, ci prin *sindromul vasculocutanat*, care constă în apariția postprandială a unei crize congestive cutanate pasagere, care dă bolnavului senzația de tensiune tegumentară. Această criză este urmarea sindromului biologic determinat de creșterea secreției de serotonină, cu acțiune asupra musculaturii netede.

Sindromul Peutz-Jeghers este o enteropatie tumorală cu caracter familial, care constă în asocierea polipozei intestinale cu plăci melanice dispuse pe mucoasa labială, însoțite adesea de polipoză bucală sau diseminată pe mucoasa tubului digestiv. Apariția semnelor de hemoragie digestivă superioară, cu anemie hipocromă sau semne de obstrucție intestinală datorate polipilor, pe fondul modificărilor cutanate, definește sindromul.

Bibliografie selectivă

1. ANDREOIU C., BIDULESCU TR. — Considerații asupra ileusului biliar, *Chirurgia (Buc.)*, 1977, *26*, 4, 251—253.
2. BOUREAU M. — Signes de l'invagination franche aiguë du nourisson, *Rev. Prat. (Paris)*, 1959, *10*, 4, 363—373.
3. CARABALONA P., BONNEL F. — Énterites nécrosantes, *J. Chir. (Paris)*, 1973, *106*, 1—2, 85—104.
4. CHAMPAULT G. — Ileus postopératoire, *J. Chir. (Paris)*, 1975, *109*, 4, 409—428.
5. DELANNOY E. — Invagination intestinale de l'adulte, *Rev. Prat. (Paris)*, 1939, *10*, 4, 415—422.
6. DIMITRIU V. — Intestinul subțire, Ed. Slova, Brăila, 1947.
7. DOR J. — Les perforations digestives de la fièvre thypoïde, Masson et Cie, Paris, 1939.
8. DUVAL P., GATELLIER J. — Occlusion intestinale. În: „Précis de pathologie chirurgicale", vol. IV, Masson et Cie, Paris, 1937, p. 577—622.
9. GHEORGHESCU B., REBEDEA D. — Intestinul subțire, Edit. medicală, București, 1975.
10. GRÉGOIRE R., COUVELAIRE R. — Apoplexies viscérales, Masson et Cie, Paris, 1937.
11. LAGACHE G., PRAYE C., LEMAÎTRE G. — Occlusions postopératoires précoces, *J. Chir. (Paris)*, 1975, *109*, 3, 341—355.
12. LAZĂR C., CHIFAN M., STRAT V. — Tumorile intestinului subțire, *Chirurgia (Buc.)*, 1979, *28*, 6, 407—413.
13. LEPĂDAT P. — Infarctul intestinal, Edit. medicală, București, 1973.
14. MANDACHE FL., MATEESCU D., STRATULAT L. — Tumorile carcinoide ale tubului digestiv, *Chirurgia (Buc.)*, 1975, *24*, 5, 321—331.
15. NICULESCU GH., WEINBERG D., GUȚĂ AL. — Afecțiunile intestinului subțire, Edit. medicală, București, 1958.
16. POPOVICI GH., ONOFREI T. — Ulcerul intestinal perforat, *Chirurgia (Buc.)*, 1971, *20*, 12, 1 111—1 119.
17. PRIȘCU AL. — Intestinul subțire. În: „Patologie chirurgicală", vol. V, Edit. medicală, București, 1974, p. 284—386.
18. PUIG LA CALLE, RIUS X. — L'ischémie intestinale aiguë, *Chirurgie*, 1979, *105*, 8, 675—680.
19. RENNES P., CLARET Y., LOUVEL A. — Diverticulose du grêle, *J. Chir. (Paris)*, 1978, *115*, 12, 675—676.
20. SETLACEC D. — Ocluziile intestinale. În: „Patologie chirurgicală", vol. V, Edit. medicală, București, 1974, p. 617—667.

21. SIMICI P. — Elemente de chirurgie intestinală, Edit. medicală, Bucureşti, 1976.

22. SIMICI P., CÎRÎC GH. şi colab. — Tumoare benignă a unghiului duodeno-jejunal — cauză de hemoragie digestivă superioară, *Chirurgia (Buc.)*, 1978, 27, 5, 387—390.

23. SPAY G., EJAZAY M., RAHIMI N. — A propos de 31 cas de pérforations thyphiques, *J. Chir. (Paris)*, 1973, *106*, 4, 341—352.

24. SOCOLESCU M. — Ocluziile intestinale. În: „Chirurgie infantilă şi ortopedie — Urgenţe“, (VEREANU D. şi colab.), Edit. medicală, Bucureşti, 1973, p. 259—290.

25. ŢURAI I., CERCHEZ E. — Pe marginea a 1 000 de cazuri de traumatisme abdominale, *Chirurgia (Buc.)*, 1968, *17*, 11, 995—1 015.

26. VAYRE P. — Intestin grêle et mésentère. În: „Pathologie chirurgicale“, Masson et Cie, Paris, 1975, p. 714—748.

13.3.4.

Semiologia bolilor chirurgicale ale intestinului gros

Intestinul gros (IG), segmentul distal al tubului digestiv, este alcătuit din colon şi rect. Faţă de planul de ansamblu al tratării patologiei viscerelor abdominale, cu respectarea situării topografice, integrarea rectului, organ extraperitoneal, alături de colon, considerat ca organ intraperitoneal, într-un acelaşi capitol apare ca o abatere, pe care o considerăm justificată însă prin identitatea morfofuncţională şi patologică a celor două segmente. Dealtfel, majoritatea formelor de manifestare a diferitelor entităţi morbide afectează ambele organe, iar explorarea lor clinică şi paraclinică se face întotdeauna concomitent. O astfel de viziune integrativă face actualmente obiectul unei specialităţi medico-chirurgicale denumită de unii „hedrologie“ (gr. *hedra*=anus) şi de alţii „proctologie“ (gr. *proktos*=anus) (8).

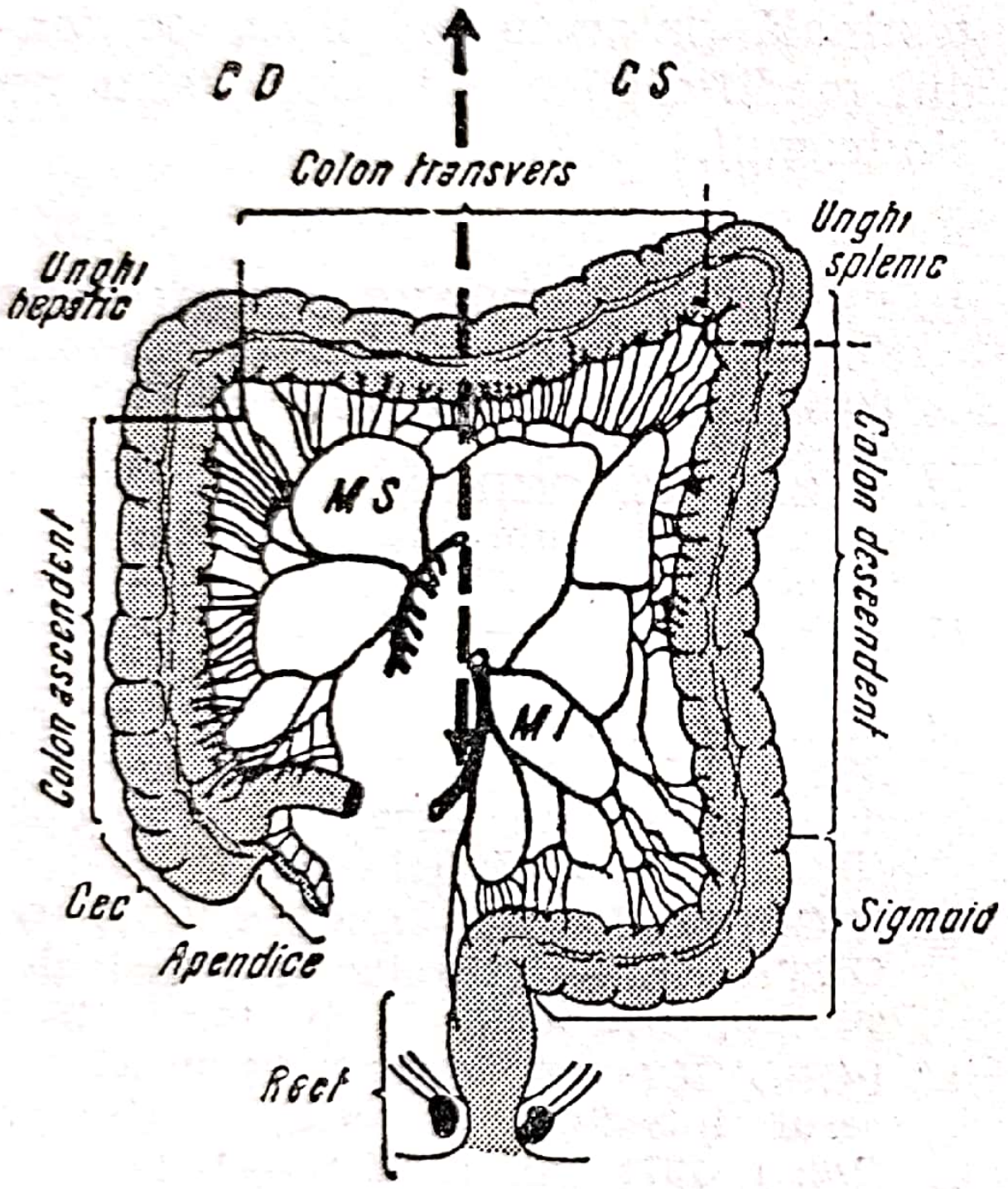

Fig. 13.3.54. — Segmentele intestinului gros.
MS — mezenterica superioară; *MI* — mezenterica inferioară.

Colonul (gr. *kolon*=intestin gros) (6) este segmentul intestinal care asigură continuitatea dintre ileonul terminal şi rect. Descriptiv, prezintă patru porţiuni corespunzătoare poziţiilor topografice abdominale — ascendentă, transversă, descendentă şi sigmoidă —, primele trei avînd continuitatea asigurată de cele două unghiuri colice — hepatic şi splenic —, care, deşi învelite complet în seroasă peritoneală, sînt fixate în poziţiile respective printr-un sistem coloparietal mai lax la dreapta şi mai bine reprezentat la stînga, unde formează un adevărat ligament, cu rol de susţinere a splinei *(sustentaculum lienis)* (27) (fig. 13.3.54).

Colonul ascendent, lung de cca. 12—17 cm, ocupă fosa iliacă dreaptă şi flancul respectiv, unghiul hepatic situîndu-se adesea sub streaşina costală, în hipocondrul drept. Porţiunea sa iniţială, cecul (lat. *caecum*=orb), împreună cu apendicele, care este fixat, se situează caudal de joncțiunea ileonului și ocupă practic întreaga fosă iliacă dreaptă. Fixat în mod normal la peretele dorsal, ca și întregul colon ascendent, cecul poate prezenta chiar în cadrul normalului o anumită mobilitate, care, așa cum se va vedea mai departe, creează premise favorabile grefării unor anumite categorii patologice.

De un oarecare interes este semnalarea prezenței, paracecal, a celor două gropițe peritoneale — una superioară, formată de pliul peritoneal determinat de relieful arterei ileocecale anterioare (fig. 13.3.55 *a*), și alta inferioară, situată între ileon și baza apendicelui (fig. 13.3.55 *b*). În rare cazuri aceste gropițe pot deveni sediul de fixare a unei hernii interne.

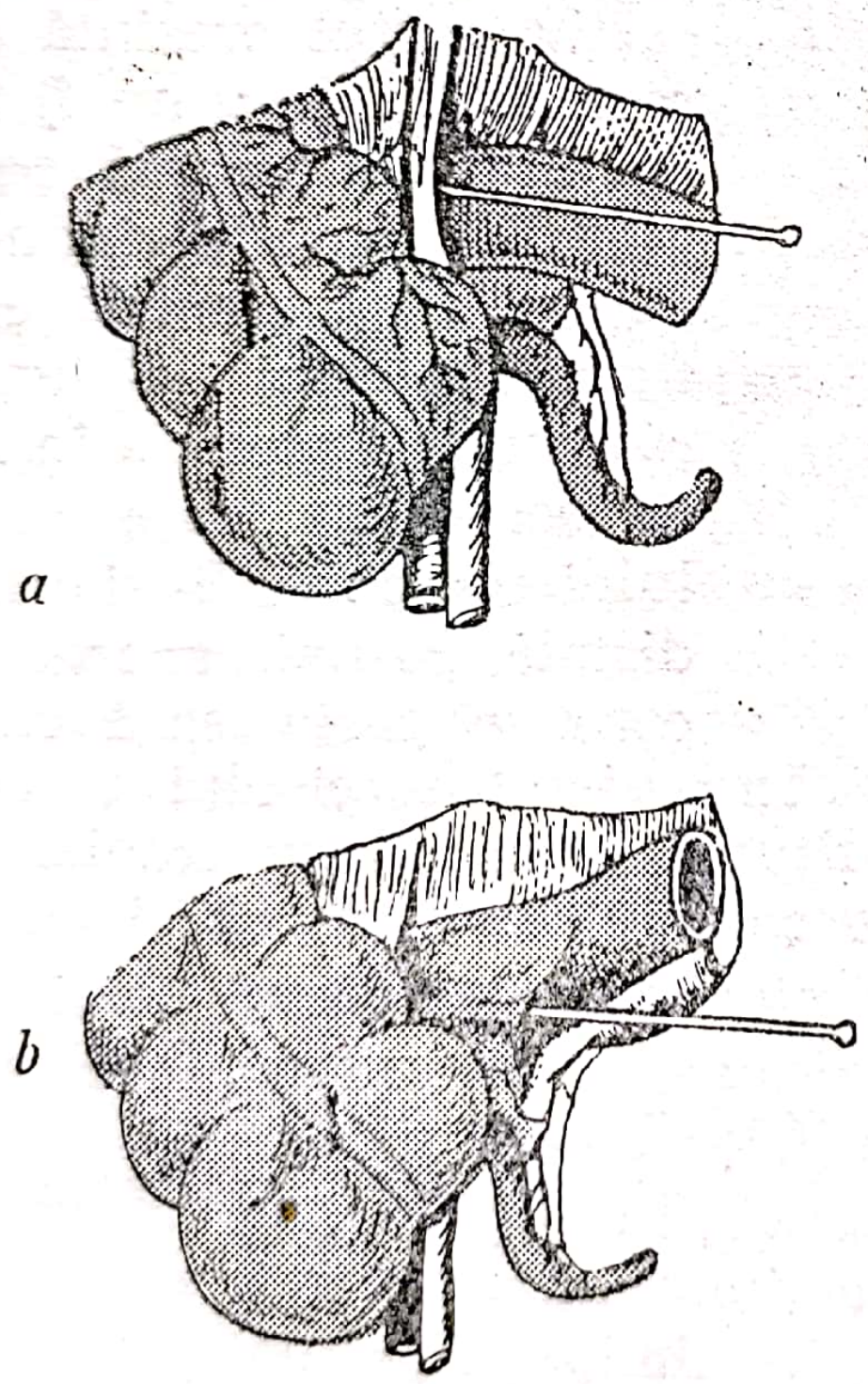

Fig. 13.3.55. — Gropițele peritoneale paracecale.

Apendicele se fixează pe peretele cecal la cca 2—3 cm de valvula ileocecală, corespunzînd topografic fosei iliace drepte, a cărei patologie regională o determină într-un procentaj maximal. Inserat pe cec la nivelul unirii celor trei bandelete longitudinale colice, apendicele poate lua față de cec oricare dintre pozițiile acelor de ceasornic (fig. 13.3.56). Este considerată ca normală orientarea sa către orele 5—7 — așa-zisa poziție „intermediară“, prezentă în peste 30% din cazuri. În grupa pozițională ascendentă este inclusă și situarea retrocecală a apendicelui, poziție care domină procentual toate celelalte situări topografice anormale ale organului. Apendicele situat retrocecal determină o simptomatologie apreciabil diferită de cea a organului cu o suferință asemănătoare, dar situat într-o poziție normală.

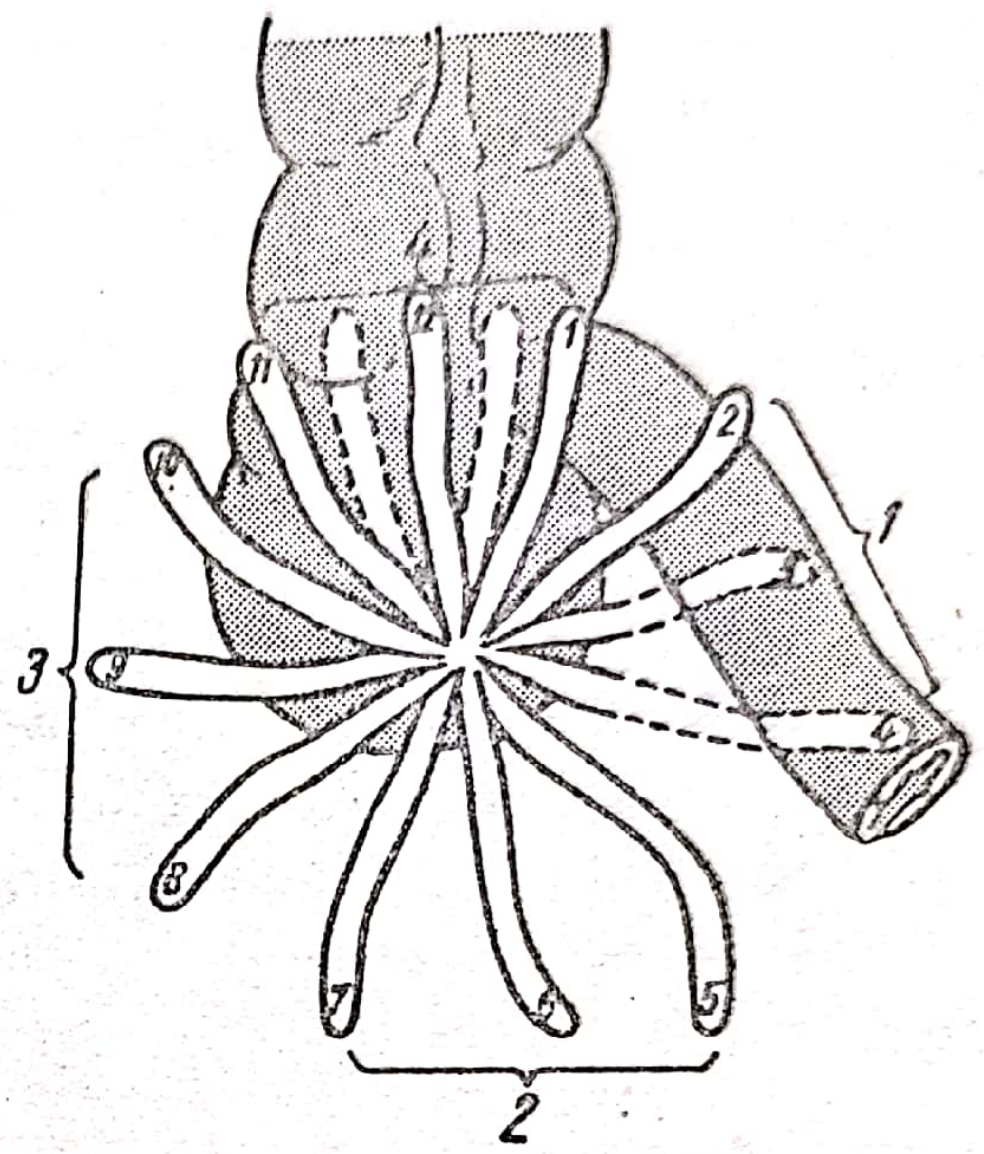

Fig. 13.3.56. — Pozițiile apendicelui (*după Dimitrie Gerota*).

1 — mediale; 2 — descendente; 3 — laterale; 4 — ascendente.

Colonul transvers este cel mai lung segment al cadrului colic (30—40 cm); este mobil, atîrnînd ca o ghirlandă între cele două unghiuri colice fixe. Mobilitatea este datorată mezoului său, a cărui inserție dorsală traversează oblic peretele dorsal al abdomenului, la nivel pancreatic. Important din punct de vedere clinic este că în mod normal flexura splenică nu este situată în plan frontal, ci într-unul aproape sagital, astfel încît segmentul distal al colonului transvers se află pe un plan anterior celui cranial al colonului descendent, făcînd dificilă atît palparea flexurii în profunzimea firidei diafragmatice stîngi, cît și interpretarea imaginilor irigografice, care aici, privite anteroposterior, se suprapun. Din acest motiv, examinarea radiologică a acestui segment necesită incidențe speciale.

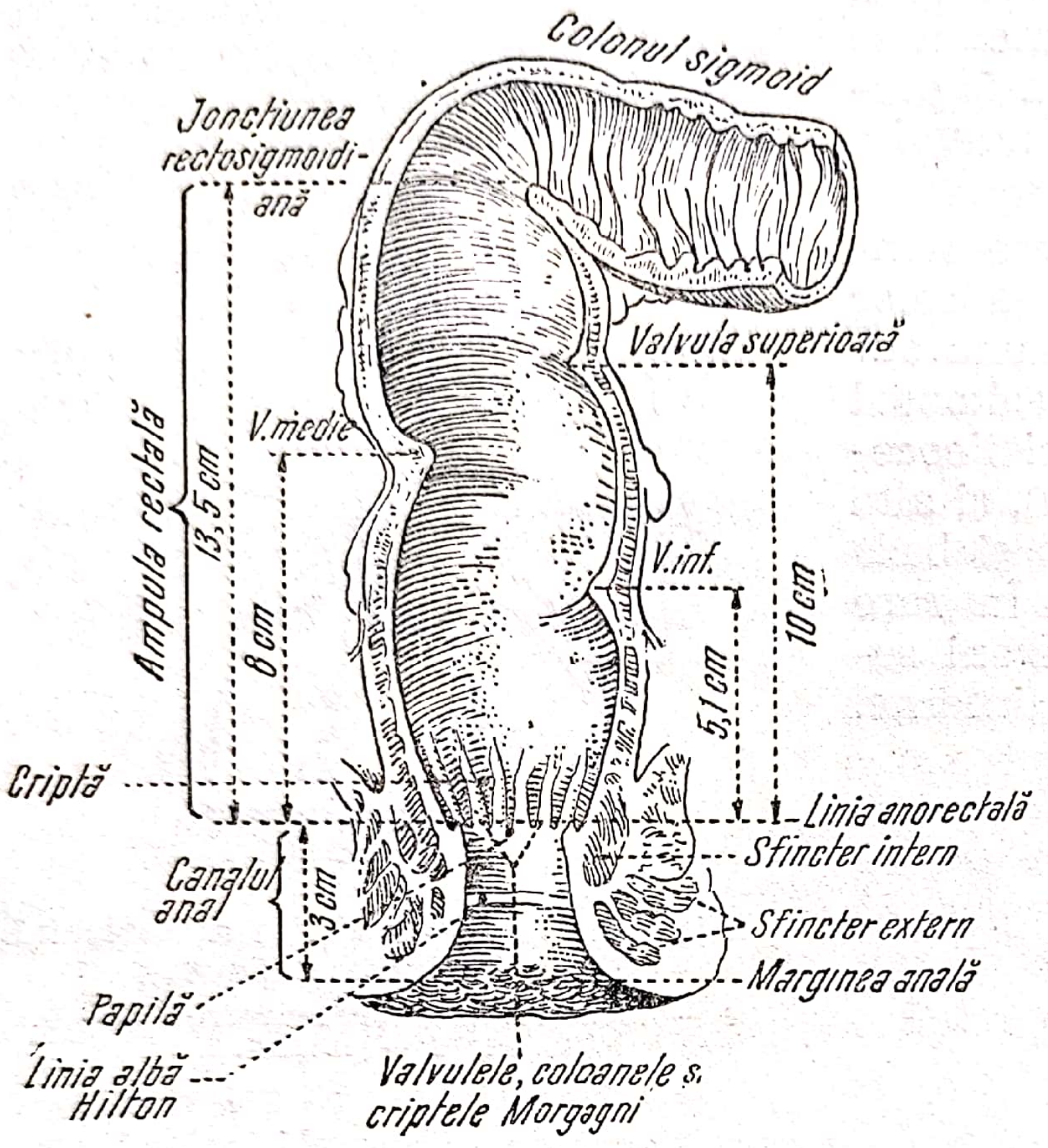
Colonul sigmoid
Joncțiunea rectosigmoidiană
Valvula superioară
V. medie
Ampula rectală
13,5 cm
8 cm
V.inf.
10 cm
5,1 cm
Criptă
Linia anorectală
Sfincter intern
Canalul anal
3 cm
Sfincter extern
Marginea anală
Papilă
Linia albă Hilton
Valvulele, coloanele și criptele Morgagni

Fig. 13.3.57. — Configurația internă a rectului — secțiune frontală *(după H. Bacon* — cit. de 16).

Colonul descendent, considerat ca și segmentul congener ascendent ca o porțiune fixă, este situat mai profund în scobitura dintre mușchii psoas și pătratul lombar, datorită acestei poziții devenind accesibil explorării numai printr-o palpare profundă.

Colonul sigmoid continuă segmentul descendent pînă la nivelul rectului, avînd limita cranială proiectată la nivelul strîmtorii superioare, iar cea caudală, la nivelul răsfrîngerii peritoneului. Acest segment al colonului este prevăzut cu un mezou lung, care-i asigură o mare mobilitate, dar care, totodată, în anumite condiții, îi permite sau chiar îi favorizează volvularea.

Rectul (lat. *rectum*= rectiliniu, drept) este segmentul terminal al tubului digestiv care străbate excavația pelviană *(rectul pelvian)* și apoi structurile moi care formează perineul posterior *(rectul perineal)* (14). Față de restul componentelor abdominale ale tubului digestiv, rectul prezintă caracteristica de a nu fi înconjurat de seroasă peritoneală, considerîndu-se că limita sa cranială este situată tocmai la limita răsfrîngerii acesteia în zona corespunzătoare nivelului vertebrei S_3, iar cea distală, pe linia anorectală care se proiectează oarecum către vîrful coccisului și care este situată la cca. 3 cm cranial față de orificiul anal (fig. 13.3.57).

Joncțiunea dintre rectul pelvian și cel perineal este marcată de prezența celor 8—10 coloane Morgagni, rezultate din plicaturarea mucoasei sub acțiunea constrictivă a sfincterului, iar limita ei distală alcătuiește așa-numita „linie rectoanală“. La baza acestor coloane mucoase se găsesc papilele cu același nume, care formează, prin modificările de relief pe care le determină, o linie dințată numită și „creasta pectinee“ — originea multor leziuni inflamatorii anorectale. Îndată sub această linie există o depresiune circulară — linia albă Hilton (John) —, care poate fi ușor identificată palpatoriu, corespunzînd limitei dintre sfincterele intern și extern; întregul aparat sfincterian este situat distal de această linie.

Rectul perineal, apreciat din punct de vedere chirurgical ca avînd o lungime de 4—5 cm, din punct de vedere anatomic are aproximativ numai 3 cm și este descris și sub numele de „canalul anal“ — sediu al unei variate patologii, cu precădere septice (20).

Ținîndu-se seama în special de necesitățile operatorii impuse de chirurgia oncologică, în practica chirurgicală se vorbește adesea despre „colonul drept“ și „colonul stîng“, prin acești termeni desemnîndu-se teritoriile dependenței vasculare de arterele mezenterică superioară și, respectiv, inferioară (vezi fig. 13.3.54 — *MS* și *MI*).

În ceea ce privește vascularizația, rectul primește o irigație mezenterică, prin artera hemoroidală superioară — ramură terminală a arterei mezenterice inferioare —, și una iliacă, prin arterele hemoroidale mijlocii și inferioare.

Rețeaua venoasă care însoțește pediculii arteriali respectivi realizează în regiunea anorectală un sistem derivativ porto-cav prin legăturile stabilite între rețeaua plexiformă hemoroidală superioară, care drenează sîngele către sistemul port, și venele hemoroidale mijlocii și inferioare, care drenează sîngele către sistemul cav.

Ca și în restul tubului digestiv, cele mai multe dintre suferințele IG se însoțesc de o fenomenologie clinică orientativă, dar rareori semnificativă din punct de vedere etiologic. Numai unele afecțiuni și numai unele forme ale acestora, în anumite perioade evolutive, pot prezenta un sindrom orientativ pentru atitudinea chirurgicală. Din acest punct de vedere, rămîne de apreciat valoarea clinico-diagnostică a trei dintre manifestările mai constante ale suferințelor colorectale.

Durerea. În colopatiile chirurgicale este de obicei surdă, fără localizare precisă. Numai în suferințele obstructive ea poate căpăta un caracter colicativ sau se poate acutiza, așa cum se întîmplă în cazul volvulării. În schimb, însă, afecțiunile inflamatorii anorectale, datorită unor elemente specifice regionale care vor fi arătate mai departe, se însoțesc de dureri violente, adeseori cu caracter specific de arsură.

Tulburările de tranzit îmbracă aspectele cele mai variate — de la oprirea completă a tranzitului (adevăratul sindrom oclusiv), pînă la constipație și diaree.

Constipația (lat. *constipare*=a strînge) este o stare patologică în care evacuarea fecalelor se face cu dificultate, la intervale neregulate și în cantități necorespunzătoare. Se apreciază că există o stare de constipație ori de cîte ori resturile alimentelor ingerate la opt ore după defecație nu sînt ulterior eliminate nici după patruzeci de ore (18). Din punct de vedere chirurgical nu interesează atît constipația funcțională — deși și aceasta poate impune în unele situații o sancțiune operatorie —, cît constipația organică, de cauză mecanică, datorată unor obstacole oclusive sau obstructive. Din acest punct de vedere este de luat în considerație, ca un fapt important, instalarea progresivă a unei stări de constipație, chiar dacă bolnavul are scaun zilnic sau chiar de mai multe ori pe zi (18).

Din punctul de vedere al patologiei chirurgicale, așa cum am arătat, interesează în primul rînd constipația de cauză obstructivă, mecanică, elementul obstructiv fiind situat mai frecvent pe colon și mai rar pe rect.

Rareori un astfel de fenomen are un caracter acut, cel mai adesea modificările în eliminarea fecalelor instalîndu-se progresiv, și din acest punct de vedere este de notat, ca important element diagnostic, constipația care începe să se manifeste, sub orice formă, la un subiect care pînă la un moment dat avea un ritm de evacuare intestinală normal.

Diareea (gr. *dia*=prin+*rhein*= a curge) este o stare patologică în care evacuarea intestinului gros se face prin eliminări frecvente și mai mult sau mai puțin moi (18).

Aceste două extreme ale modului de evacuare intestinală cuprind numeroase aspecte intermediare, de care trebuie să se țină seamă, avînd în vedere rolul fiziologic primordial al colonului în transformarea chimului intestinal. Această transformare este posibilă prin deshidratarea care se face în cadrul colonului drept prin absorbția apei, a clorurii de sodiu și a anumitor glucide. În ceea ce privește îndeplinirea acestei functii, se va ține seama de faptul că la nivelul valvulei Bauhin (Gaspard sau Caspar) conținutul intestinal este încă lichid, pentru a deveni păstos la nivelul colonului drept și apoi solid la nivelul celui sting. În ansamblu, tranzitului intestinal îi sînt necesare cca. 16 ore (18). Este sigur că tulburarea de tranzit, într-o formă sau alta, însoțește o multitudine de boli colorectale fără incidență chirurgicală. Aceasta din urmă este însă de considerat ori de cîte ori constipația se instalează progresiv, și în special la o persoană trecută de a patra decadă a vieții, întrerupînd un ritm de evacuare pînă atunci normal — aceasta bineînțeles în afara opririi bruște determinate de accidentele acute de volvulare, care dau naștere unui cu totul alt tablou clinic.

Aspectul materiilor fecale reprezintă un element de orientare asupra naturii bolilor rectocolice prin componentele supraadăugate, ca sînge, puroi, mucus, bilă etc.

Dacă din punct de vedere chirurgical patologia colonului este dominată lezional de problema tumorilor în general, nu este mai puțin adevărat că aspectele chirurgicale ale acestei patologii s-au înmulțit considerabil prin variate alte boli de origine vasculară, microbiană, alergică sau chiar necunoscută, care pot beneficia de un tratament operator. Din punct de vedere clinic, *colonul* prezintă oarecum avantajul de a fi întrucîtva *accesibil palpării* pe aproape întreaga sa întindere. Datele obținute prin acest mijloc de explorare sînt elocvente numai în cazul formațiunilor tumorale, deși în această situație precizarea naturii acestora urmează să se facă numai în urma datelor oferite de explorările paraclinice. Mai mult decît atît, nici un fel de manevră palpatorie, oricît de bine ar fi executată, nu poate identifica tumorile mici, incipiente, dar deja exteriorizate — de pildă prin modificarea conținutului fecal. Este motivul pentru care orice afecțiune colică, oricît de benignă ar părea la prima înfățișare, necesită o explorare paraclinică completă, în cadrul căreia *examenele radioscopic* și *radiografic*, efectuate după clisma baritată, ocupă un rol hotărîtor. Dar porțiunea terminală a sigmoidului (ultimii 15 cm) este accesibilă și examenului optic direct — *rectosigmoidoscopia* —, prin intermediul rectosigmoidoscopului (fig. 13.3.58).

Actualmente *fibrocolonoscopia* permite explorarea optică directă (fig. 13.3.59) a întregului cadru colic, inclusiv a ileonului terminal, astfel încît s-a ridicat cu mult ștacheta posibilităților diagnostice, mai ales că această metodă oferă — în afara vizualizării directe a leziunilor — și

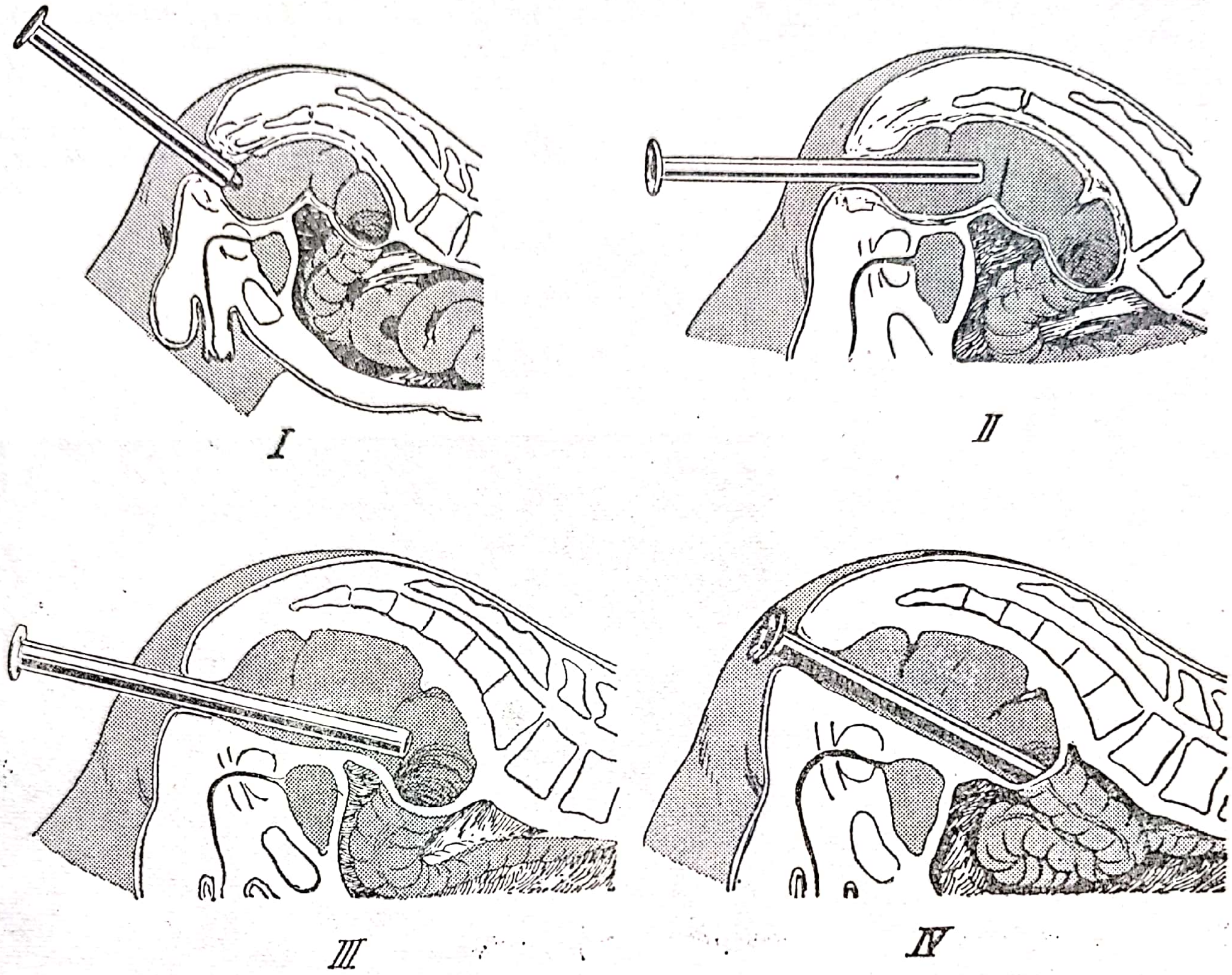

Fig. 13.3.58. — Rectosigmoidoscopie: cei patru timpi de introducere a rectosigmoidoscopului rigid.



Fig. 13.3.59. — Fibroscop.

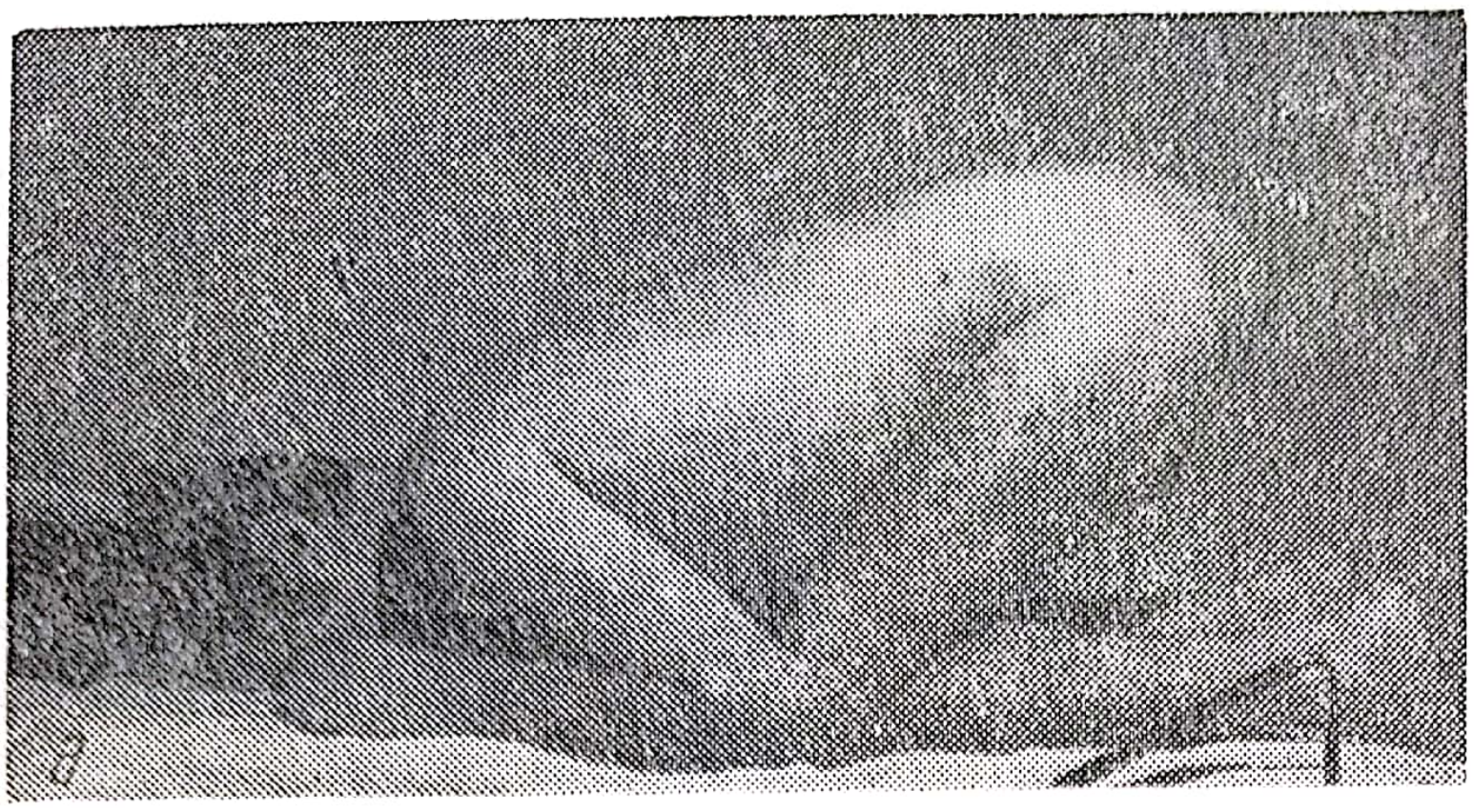

Fig. 13.3.60. — Pozițiile bolnavului pentru examenul anorectal (obținerea descensului rectului superior).

a — poziție adoptată în vederea examenului endoscopic;

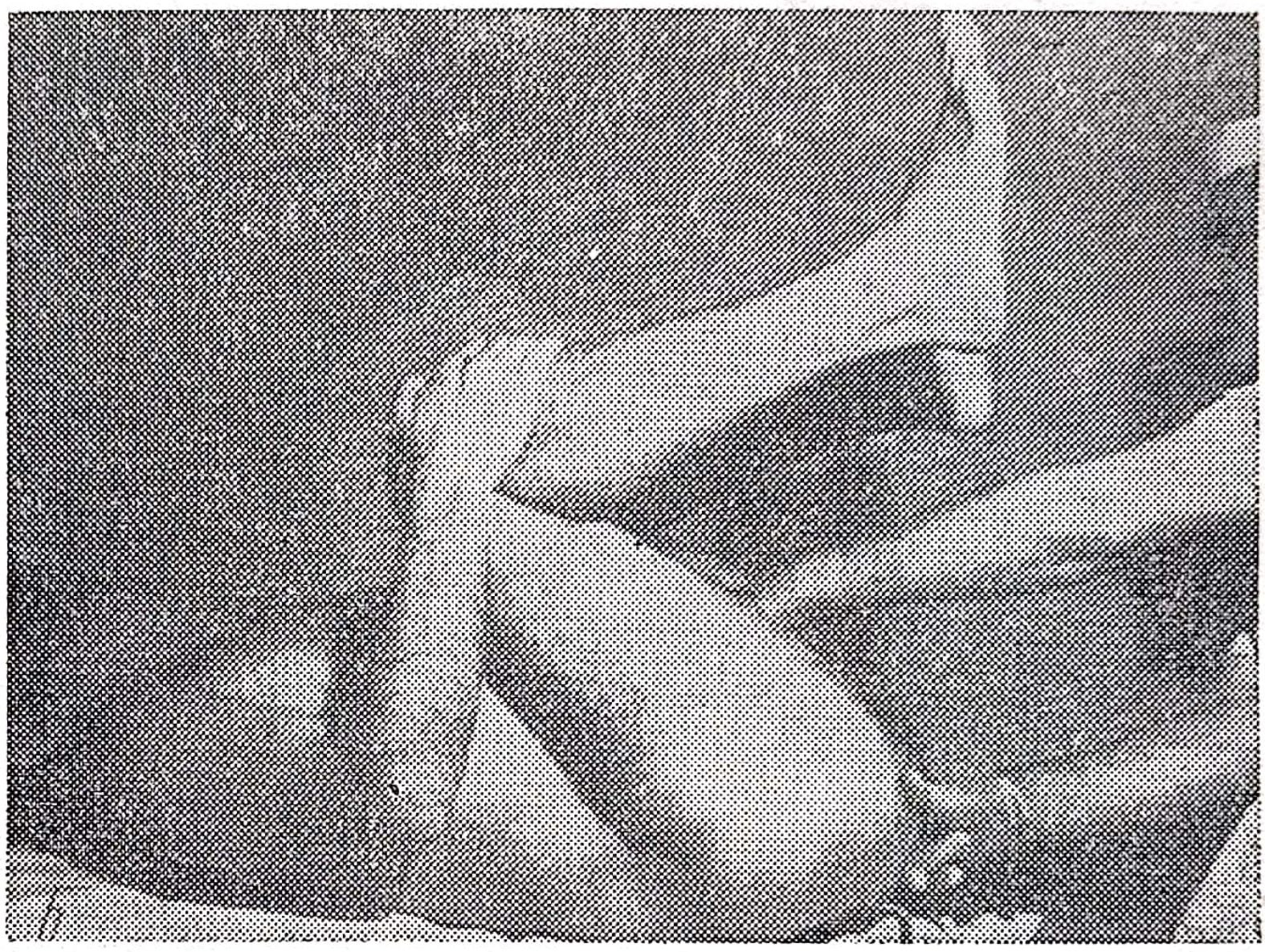

b — poziție adoptată pentru facilitarea tactului digital.

posibilități de biopsiere-electrocauterizare.

Examinarea rectului comportă patru etape obligatorii de explorare, indiferent de suferința acuzată de bolnav. Pentru reușita acestei examinări este nevoie de o colaborare perfectă între medic și bolnav, primul trebuind să fie înarmat cu multă răbdare și blîndețe, iar cel de-al doilea să aibă încredere în cel ce-l examinează, să fie cooperant, prin aceasta putîndu-se obține relaxarea sfincteriană (11).

Poziția bolnavului în vederea examinării rectului și anusului este fie genu-pectorală (fig. 13.3.60 *a*), fie dorsală, cu flexia coapselor pe bazin (fig. 13.3.60 *b*). Prima este convenabilă pentru examenul endoscopic, întrucît favorizează deplasarea în sens cranial a sigmoidului, prin aceasta obținîndu-se deplisarea rectului și a sigmoidului terminal și înlesnindu-se ascensionarea instrumentului. Cea de-a doua poziție convine tactului digital, căci prin palparea asociată a hipogastrului se poate obține un descens al rectului, făcînd astfel accesibilă examinării o porțiune mai întinsă a organului (fig. 13.3.61). Prin acest examen, corect efectuat, după unele aprecieri se pot depista într-o fază incipientă cca. 16% din leziunile neoplazice ale rectului (19) (22).

Examenul anorectal se începe prin *inspecția regiunii*, care este facilitată de îndepărtarea feselor (fig. 13.3.62). În *executarea tactului rectal propriu-*

zis, care se face cu indexul înmănușat și bine vaselinat, mîna examinatorului trebuie să adopte diferite poziții, astfel încît pulpa degetului introdus transanal în rect să poată explora, circular, întreaga suprafață anorectală (fig. 13.3.63). Mai mult decît atît, dat fiind configurația peretelui rectal în amonte de zona sfincteriană, este obligatoriu ca examenul efectuat cu degetul în extensie să fie completat prin explorarea cu flectarea degetului „în croșet", numai așa putîndu-se aborda peretele rectal în zona suprasfincteriană și cu precădere în scobitura chingii mușchilor ridicători anali (15) (fig. 13.3.64).

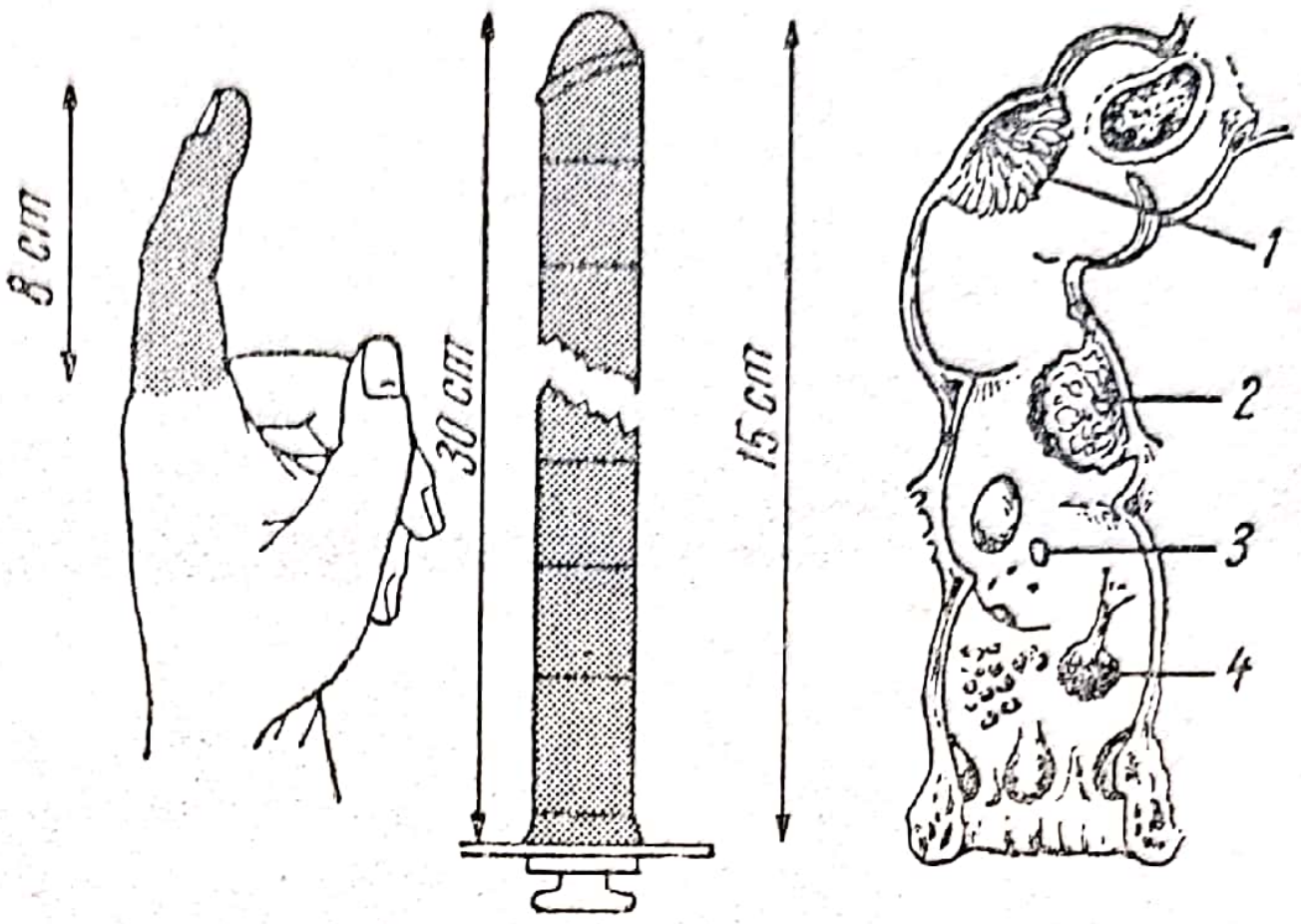

Fig. 13.3.61. — Tactul rectal digital: profunzime maximă 10 cm.

1 — tumoare la joncțiunea rectosigmoidiană (nu poate fi simțită la tactul digital); 2 — tumoare ampulară (*idem*); 3, 4 — tumori jos-situate.

Indiferent de datele obținute prin tactul rectal, ele urmează să fie completate cu cele furnizate de *anoscopie*, instrumentul cu care se face aceasta — anoscopul — putînd obiectiva orice leziune pînă la o adîncime de cca. 12 cm (fig. 13.3.65), permițînd totodată și prelevarea materialului biopsic, ca și executarea unor intervenții prin intermediul tubului cu care este prevăzut.

Este de reținut că explorarea cea mai dificilă este aceea ce urmărește evidențierea leziunilor incipiente localizate pe peretele dorsal al rectului, care se află deprimat în concavitatea sacrată.

Ultima etapă de explorare este *rectosigmoidoscopia*, amintită mai înainte, ca și *fibrorectocolonoscopia*. Important de reținut este faptul că identificarea unor leziuni, în special tumorale, la nivel rectal sau colic nu exclude explorarea completă suplimentară, întrucît pluralitatea lezională nu este deloc o excepție la nivelul IG.

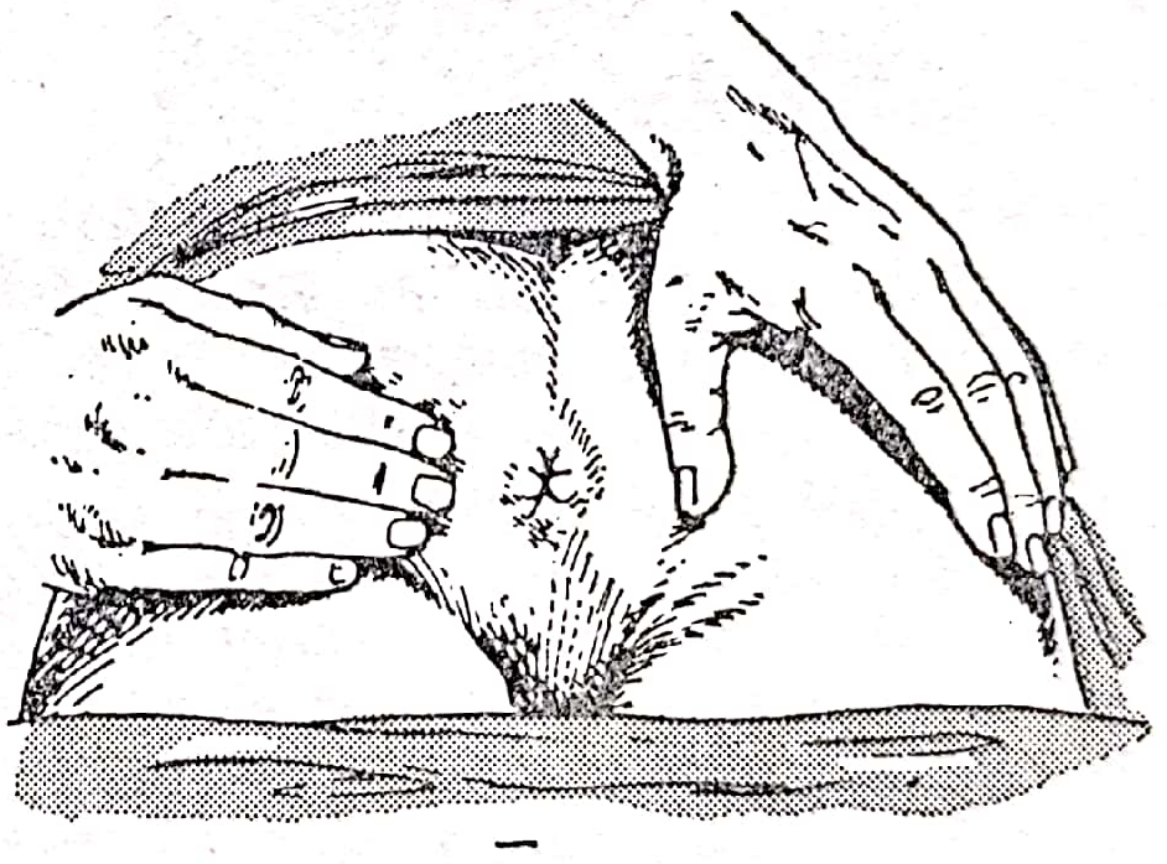

Fig. 13.3.62. — Inspecția regiunii anale.

13.3.4.1.
Colo- și rectopatii congenitale

În cursul dezvoltării embrionare, alungirea mezenterului permite creșterea în lungime a ansei intestinale primitive, care ia forma literei „U" culcate, cu concavitatea orientată dorsal. Ramura superioară prelungeşte duodenul şi, prin torsiunea sa, se situează mai întîi la dreapta şi apoi inferior, devenind ansa jejunoileală. Ramura inferioară, care ajunge la cloacă, se situează la stînga şi apoi superior, devenind ramura ileocolică. Către sfîrşitul celei de-a cincea săptămîni de viaţă intrauterină, pe această ramură apare o mică dilataţie, din care se dezvoltă cecul cu apendicele — organe situate în această perioadă în stînga abdomenului, lîngă ombilic. Acest moment

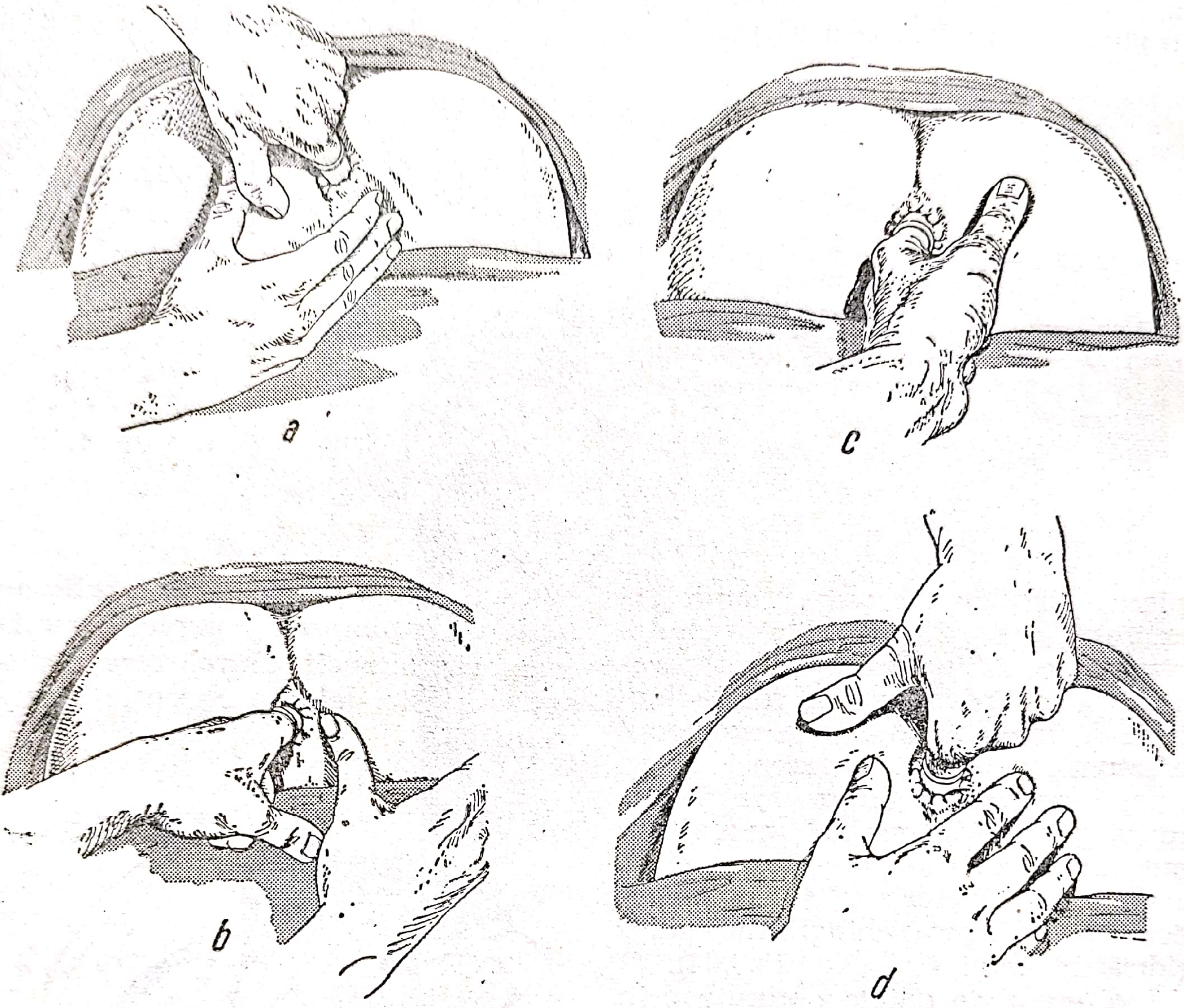

Fig. 13.3.63. — Examenul digital anorectal: diferite poziţii (*a*, *b*, *c*, *d*) imprimate degetului explorator pentru a controla întreaga circumferinţă anorectală.

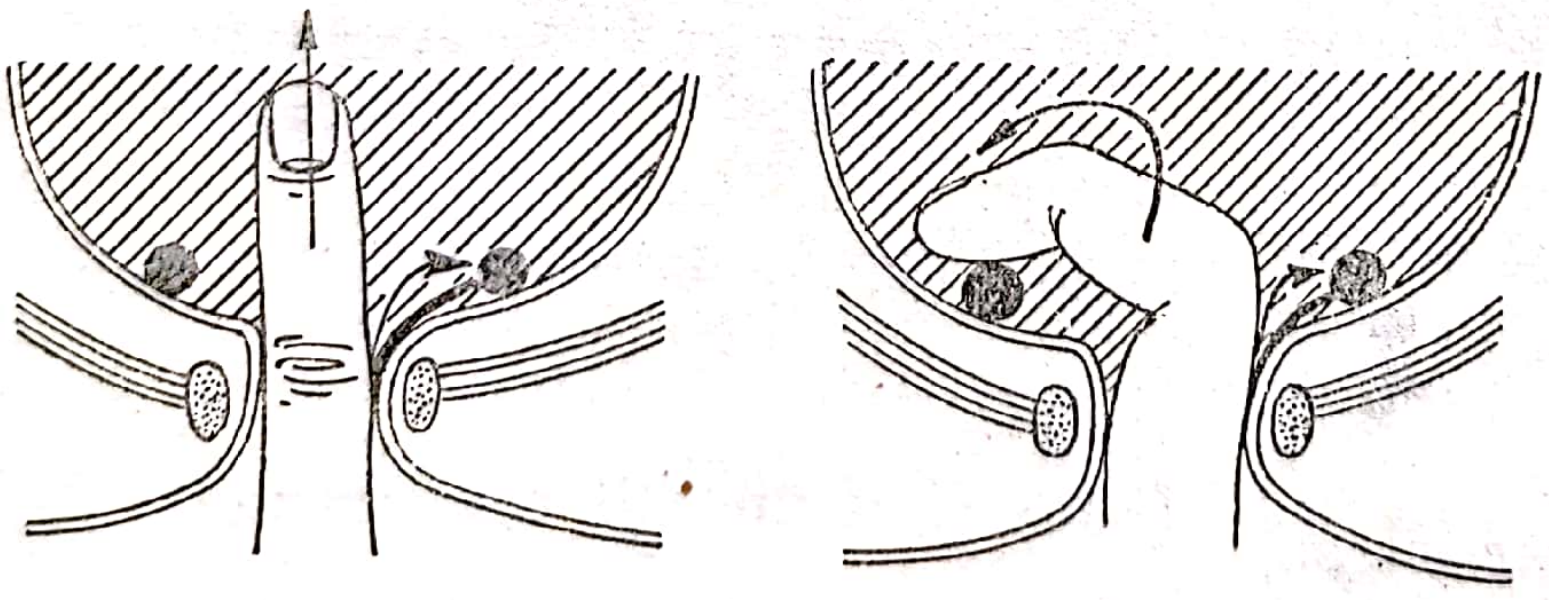

Fig. 13.3.64. — Examenul anorectal deasupra chingii ridicătorilor.

Fig. 13.3.65. — Anoscopie: anoscopul Bensaude (foto şi prezentare schematică).

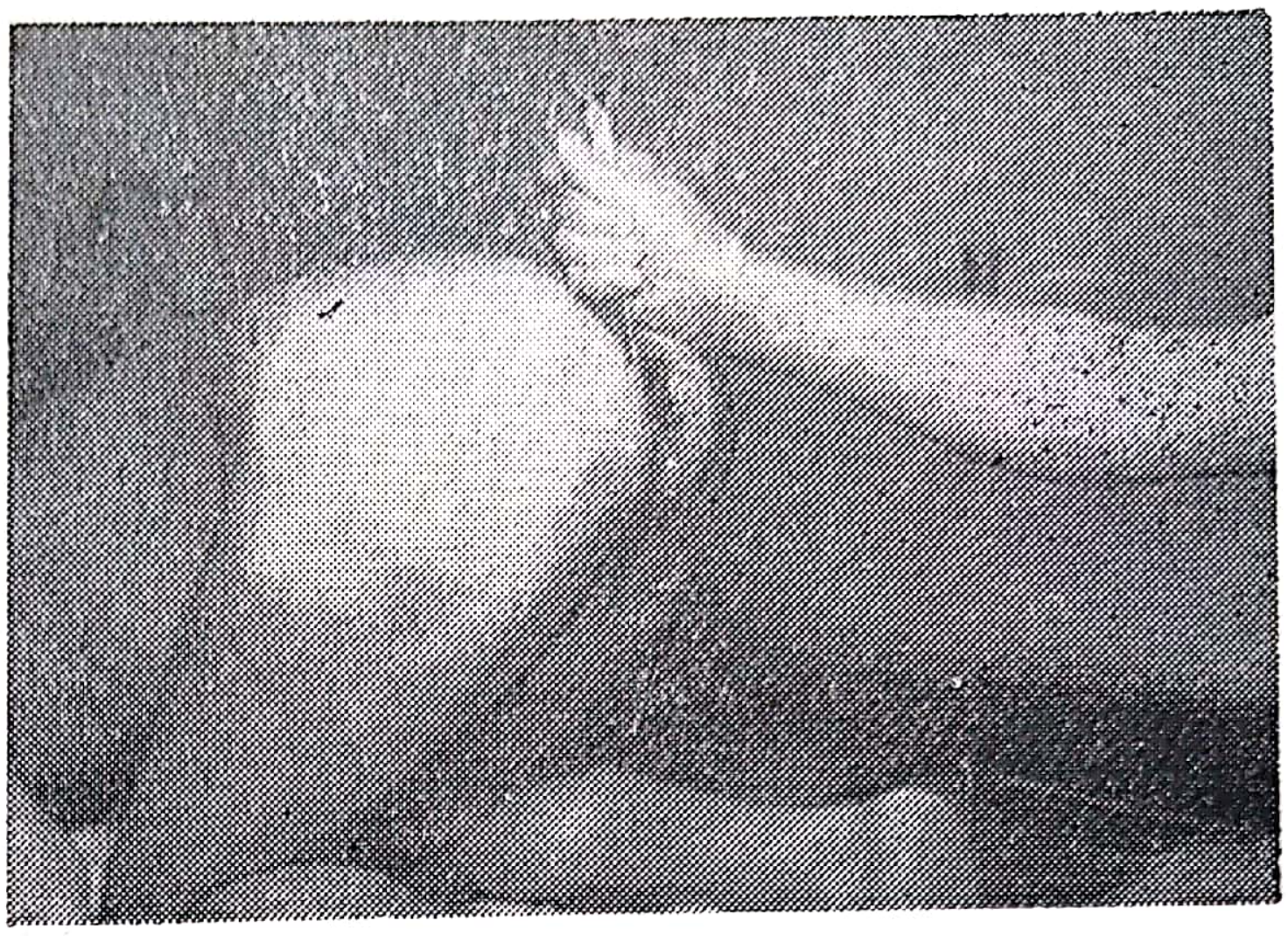

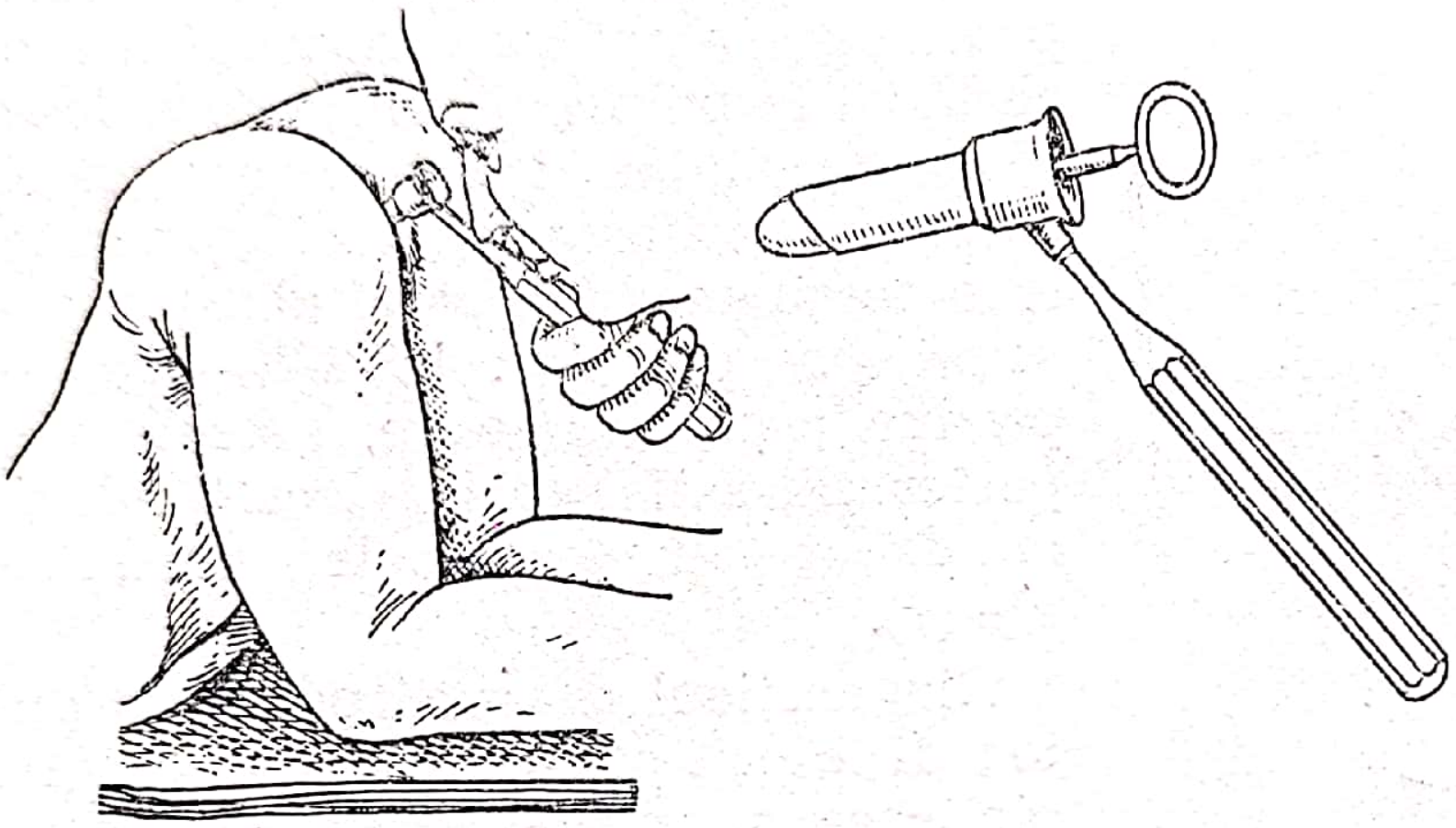

corespunde începutului diferenţierii intestinului subţire de cel gros, întrucît ansa proximală creşte în lungime, dezvoltînd IS, iar cea distală — ascendentă — în grosime, dezvoltînd IG. Această creştere inegală impune ansei proximale, mai lungă, o rotire în jurul celei distale, mişcare ce se face în jurul axului fix reprezentat de mezenter. Pentru ca deplasarea IS să se poată face de la dreapta la stînga, IG, împreună cu cecul şi apendicele, trebuie să se deplaseze din regiunea ombilicală către hipocondrul stîng. Odată începută această deplasare a ansei distale, ea se continuă către regiunea epigastrică, apoi subhepatic, pentru ca în luna a IX-a de viaţă intrauterină cecul şi apendicele, ca şi întreg cadrul colic să ocupe poziţia definitivă, existentă normal la adult.

Orice cauză care împiedică deplasarea normală a cecului şi apendicelui în timpul dezvoltării tubului digestiv poate determina fixarea diferitelor segmente ale acestuia într-o poziţie de tranziţie, după cum şi deficitele de acolare peritoneală pot fi, la rîndul lor, cauza unor modificări în situarea şi raporturile organelor. Chiar segmentele cele mai bine fixate ale colonului, prin intermediul fasciei Toldt (Karl) (27), pot deveni, în anumite condiţii, mobile şi oferi o patologie analoagă celei a segmentelor mobile (5).

Volvulusul cecului şi al colonului drept. Sub denumirea de volvulare a cecului sînt cunoscute şi leziuni care nu îndeplinesc condiţiile unei veritabile volvulări şi care reprezintă doar o volvulare a organului în jurul unui ax transversal, situaţie ce joacă însă acelaşi rol de obstacol total în calea tranzitului intestinal, antrenînd eventual şi o componentă vasculară, întocmai ca în volvulusul propriu-zis (fig. 13.3.66). Este cea mai rară formă de volvulare (1) şi din punct de vedere simptomatologic este analoagă leziunilor ce survin pe segmente normal fixate (5). Aspectul clinic este în funcţie de întinderea segmentului de colon mobil care permite o mai mică sau mai mare basculare sau volvulare a organului.

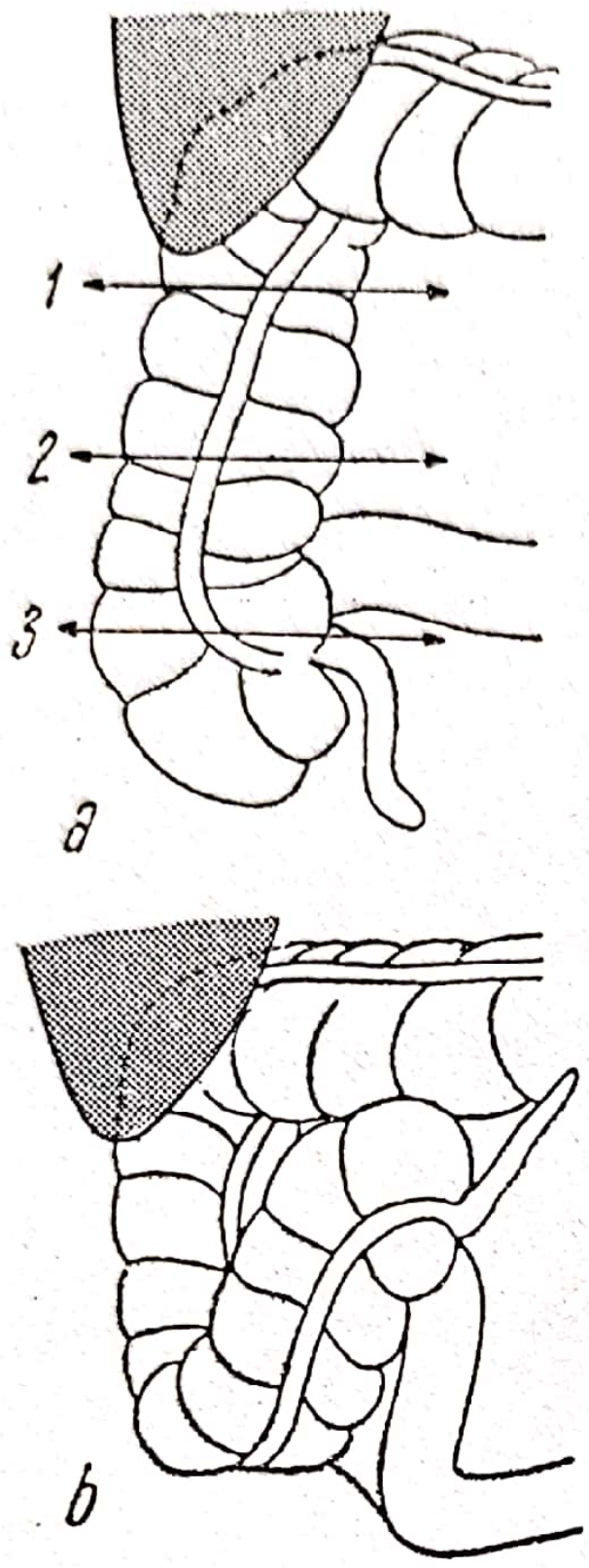

Fig. 13.3.66. — Basculare cecală.
a — niveluri (*1, 2, 3*) de basculare în funcţie de întinderea defectului de coalescenţă; *b* — bascularea cecului cu apendicele şi ascensionarea ileonului terminal.

Accidentul acut survine de obicei în urma unui efort sau exces alimentar şi se manifestă prin dureri colicative, localizate de obicei de către bolnav la distanţă de focarul lezional, periombilical sau subhepatic.

Obiectiv, se constată meteorism asimetric accentuat, care se instalează rapid după debut, mai evident periombilical. La palpare, fosa iliacă dreaptă este de obicei goală.

Volvulusul cronic corespunde de fapt basculării simple a cecului şi se produce de obicei pe fondul unei constipaţii cronice, manifestîndu-se cu crize de colici abdominale. De fapt, singurul element clinic care poate sugera natura simptomelor este acela că la palparea profundă a fosei iliace drepte se constată vacuitatea acesteia. Conform regulei generale, la o torsiune de 180° vitalitatea anselor este păstrată; la 270—360° se produc rapid congestie, sfacelare şi perforaţii, astfel că în circa 3 zile de la debut apar semnele peritoneale (7).

Diagnosticul de certitudine ar putea fi oferit de examenul radiologic, care, simplu executat, statuează, o dată mai mult, starea de volvulus prin obiectivarea balonului hidroaeric voluminos, cu sau fără haustraţii, dar situat cu precădere în hipocondrul drept. După clisma baritată clişeele radiografice obiectivează lipsa de umplere a cecului, fără a putea preciza însă natura obstacolului.

Volvulusul sigmoidului sau al colonului pelvian reprezintă torsiunea ansei sigmoide în jurul axului mezocolic (1). Afecţiunea este frecventă, reprezentînd aproximativ 5‰ din urgenţele abdominale şi 25 pînă la 60‰ din cauzele de ocluzie. Considerarea naturii congenitale este justificată de elementele morfologice ale ansei sigmoide şi ale mezoului său, a căror modificare în sensul unui dolicocolon favorizează sau determină în anumite condiţii volvularea. Este neîndoielnic că orice tip de dolicocolon reprezintă un factor favorizant major, pe care un factor determinant se grefează cu ușurință. Din acest punct de vedere, în prezența unui dolicocolon trebuie să se acorde importanță sistemului de alimentare, întrucît schimburile ponderale care se petrec la nivelul ansei sigmoide în funcție de calitatea alimentelor ingerate pot fi responsabile de producerea volvulării. În momentul în care materiile fecale, mai grele, ajung în partea superioară a ansei sigmoide — normal dispusă „în evantai“ — îi imprimă acesteia o mișcare de răsturnare (fig. 13.3.67), în timp ce partea inferioară a ansei, care este plină cu conținut gazos și deci mai ușoară, urmează o mișcare de ascensionare, producîndu-se torsiunea de 180° (Yusbasic — cit. de 21).

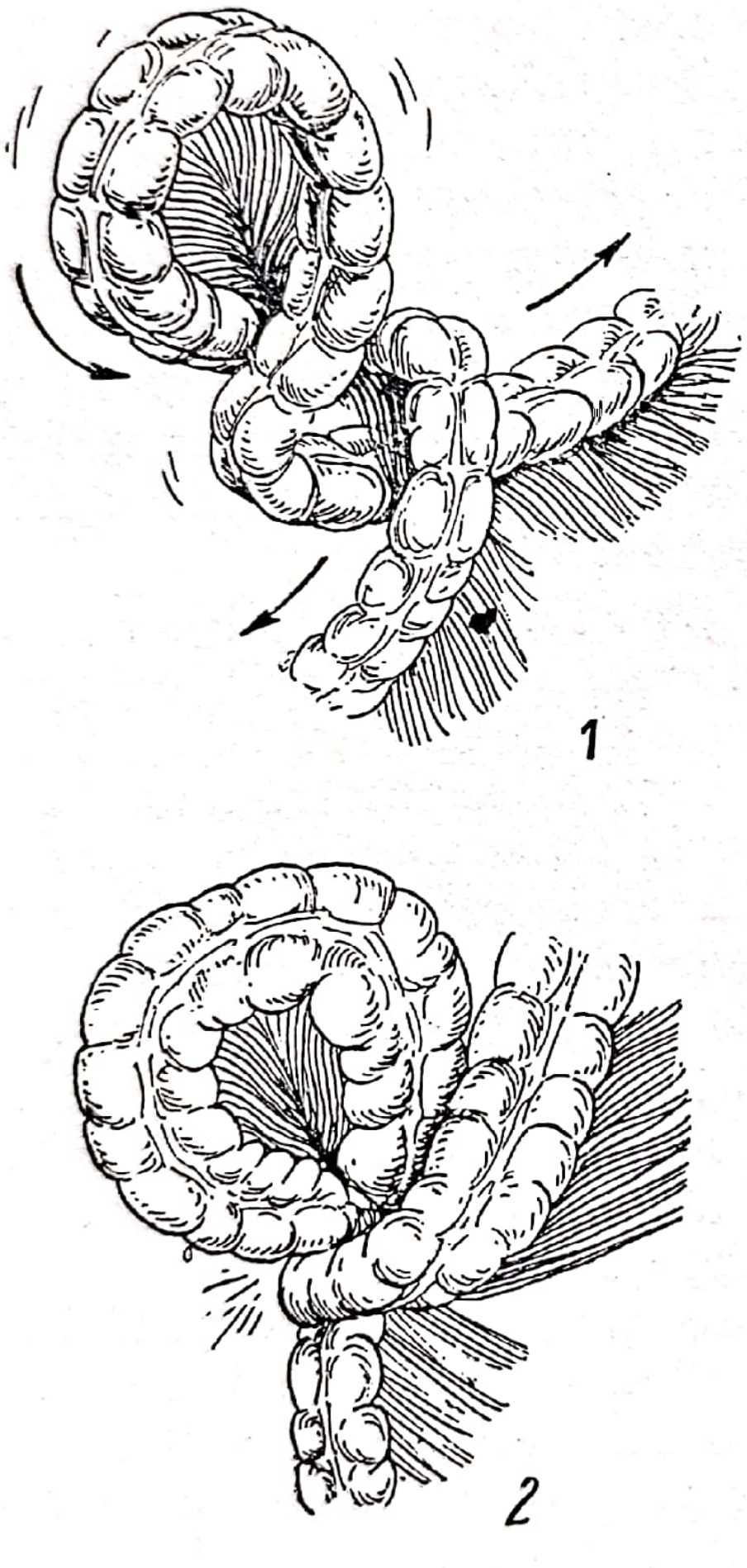

Fig. 13.3.67. — Volvulusul sigmoidian: mecanismul Yusbasic.

1 — ascensul porțiunii cu conținut gazos; 2 — strangularea.

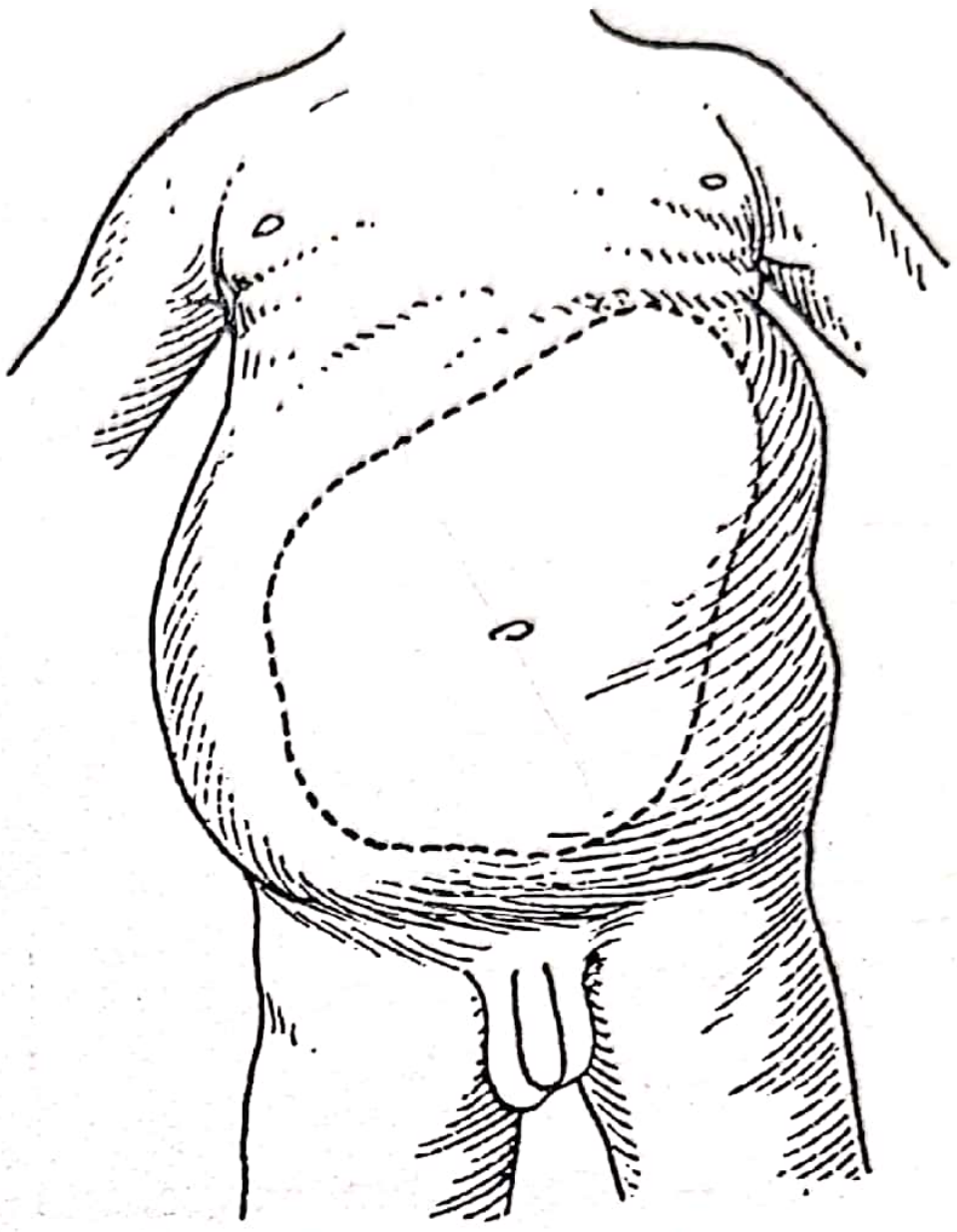

Fig. 13.3.68. — Distensia asimetrică a abdomenului.

Semnul cel mai constant și mai expresiv al volvulusului sigmoidian acut este *durerea violentă,* sincopală uneori, resimțită de bolnav în fosa iliacă stîngă, durere ce este urmată de oprirea imediată a tranzitului și de vărsături reflexe. *Distensia* regiunii se produce cu rapiditate, abdomenul deformîndu-se, devenind ovoidal, cu axul oblic orientat dinspre fosa iliacă dreaptă către hipocondrul stîng (fig. 13.3.68). Palpatoriu, zona de distensie prezintă o rezistență elastică, la care se adaugă imobilitatea ansei volvulate — ale cărei picioare pot fi percepute uneori izolat la palpare — și timpanismul percutoriu, semne ce alcătuiesc în ansamblu *sindromul* caracteristic descris de *von Wahl.*

Tactul rectal oferă date inconstante și incerte, întrucît în unele cazuri sensibilitatea fundului de sac Douglas sugerează ceva neprecizat prin durerea pe care o determină; în funcție de poziția piciorului ansei volvulate, la vîrful degetului examinator se poate simți o tumefacție renitentă, care reprezintă ansa sigmoidă destinsă.

Este de remarcat că survenirea accidentului acut de volvulare exprimă o posibilitate, dar în mod obișnuit el succedă unor lungi perioade de disconfort digestiv, marcat în special de starea de flatulență ce urmează dereglării tranzitului, răstimp în care constipația alternează cu scaunul-debaclu sau, dimpotrivă, cu emisii de materii fecale în cantități mici, dar repetate. În această perioadă se remarcă, de asemenea, emisia unor cantități apreciabile de gaze rău mirositoare, ca și borborismele, pe care bolnavul le resimte în fosa iliacă stîngă.

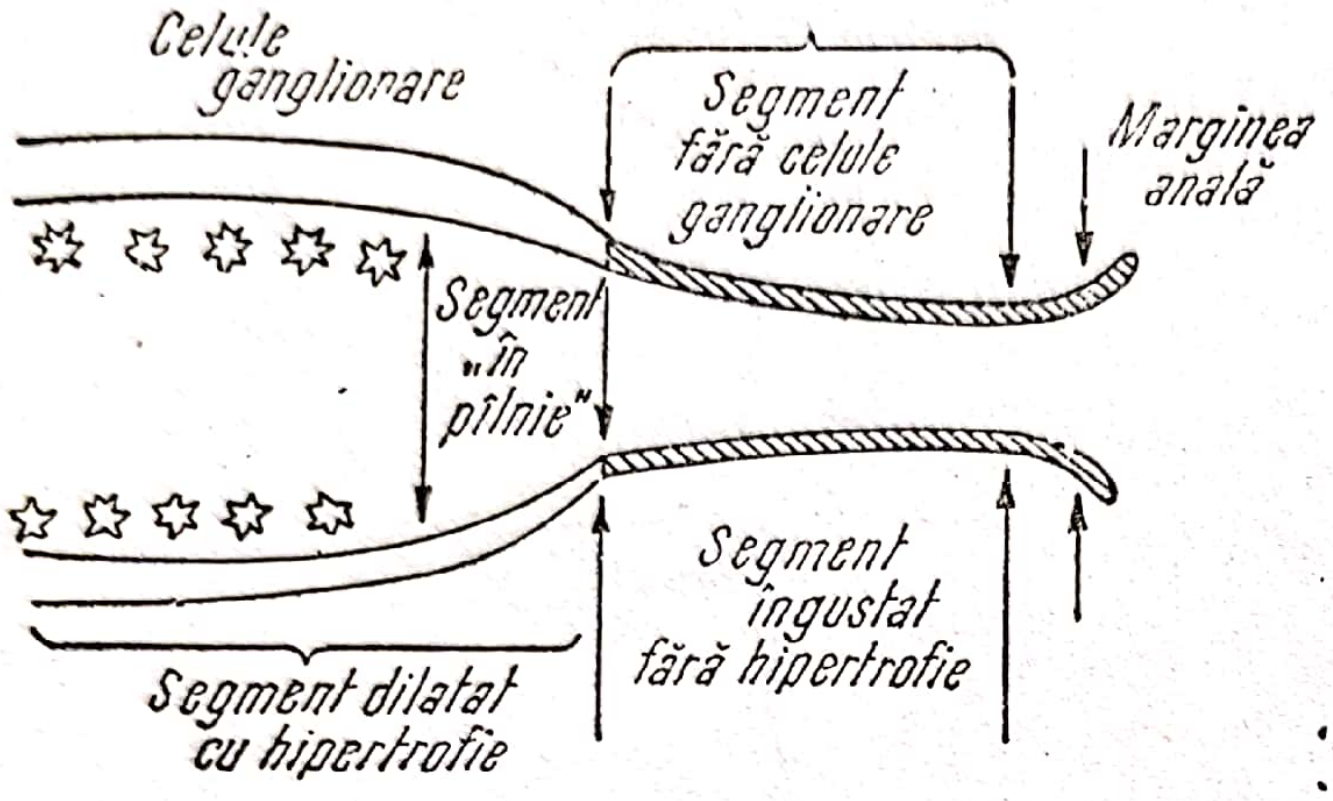
Celule ganglionare
Segment fără celule ganglionare
Marginea anală
Segment „în pîlnie"
Segment îngustat fără hipertrofie
Segment dilatat cu hipertrofie

Fig. 13.3.69. — Megacolon congenital *(după Bodian).*

Megacolonul sau boala Hirschsprung (Harold) este o dilatare colică reacțională deasupra unui obstacol funcțional, dinamic, creat de atonia sigmoidului terminal și a rectului, atonie datorită reducerii sau absenței celulelor ganglionare (fig. 13.3.69), a neuronilor efectori, responsabili de inervația intrinsecă, și a coordonării peristaltice pe toată întinderea tubului digestiv.

Manifestarea chiar de la naștere a bolii, în sensul absenței eliminărilor meconiale, este foarte rară — considerîndu-se proporția de 1 la 30 000 de nou-născuți —, dar sub aspecte mai benigne boala atinge și o frecvență de 1 la 7 000 de nou-născuți, afectînd cu precădere sexul masculin.

Întreaga simptomatologie a acestei boli este determinată de fenomenele ce succedă absenței, într-un grad mai mult sau mai puțin accentuat, a plexului nervos mienteric, ceea ce conduce la ineficiența totală a contracțiilor musculaturii colice în segmentul interesat, deci la o tulburare a peristalticii, cu rol important în mecanismul de evacuare. Atunci cînd aceasta se produce, nu este vorba de o defecație normală, ci de o expulsie practic pasivă, făcută pe seama contracțiilor parietale și a relaxării voluntare a sfincterului extern.

În *perioada neonatală*, simptomatologia cuprinde aproape constant și asociate în grade variabile două semne cardinale: *constipația* și *distensia abdominală (balonarea)*. Pe fondul acestora se supraadaugă fenomene generale, care afectează destul de rapid și de grav starea copilului, prin denutriție.

Constipația poate fi evidentă îndată după naștere: nou-născutul nu murdărește scutecele sau evacuarea de meconiu se face în cantități foarte mici. Alteori, manifestările modificărilor de tranzit se instalează după o perioadă variabilă, în care tranzitul este mai mult sau mai puțin normal, pentru ca, la un moment dat, mai ales cu ocazia unei modificări importante în alimentație, fenomenele de constipație să se evidențieze.

Chiar în această perioadă, tactul rectal, efectuat cu degetul inelar, va decela o ampulă goală și va putea identifica eventual o zonă mai strîmtă situată cranial, a cărei forțare ușoară poate fi urmată de emiterea de materii și gaze.

Distensia abdominală este urmarea faptului că musculatura colică nu este capabilă să învingă obstacolul creat de atonia segmentului aganglionar, astfel că acesta se dilată, fenomen ce poate deveni manifest din primele 24 de ore de viață. De obicei simptomele devin cu adevărat evidente începînd din a treia zi de viață: abdomenul crește mult în volum, în special în jumătatea sa superioară, astfel că treptat baza toracelui se lărgește, diafragmul este împins cranial, mascînd prin timpanism matitatea hepatică. Se constituie un aspect contrastant între volumul excesiv al abdomenului, care prezintă ombilicul deplasat în jos, volumul redus al toracelui și aspectul gracil al membrelor pelviene. Peretele destins al abdomenului pierde treptat întregul panicul adipos, astfel că la inspecție se pot observa cu ușurință mișcările peristaltice ale anselor intestinale. După cîteva luni de evoluție, acestea se palpează cu ușurință, între timp ele umplîndu-se cu o masă păstoasă, care păstrează amprentele degetelor palpatoare. Mai tîrziu apar și vărsăturile.

Manifestarea bolii la *vîrsta copilăriei și adolescenței* este explicabilă printr-o agenezie ganglionară incompletă, dar care cu timpul se organicizează.

Constipația este elementul clinic fundamental și în aceste etape de viață. Scaunele se evacuează la 3—4 zile sau la intervale și mai mari, nereușind însă eliminarea întregului conținut, care este dur și traumatizant pentru canalul anal. Este posibil ca perioadele de constipație să alterneze cu perioade de evacuare normală, fiind însă prezent tot timpul un grad de distensie abdominală.

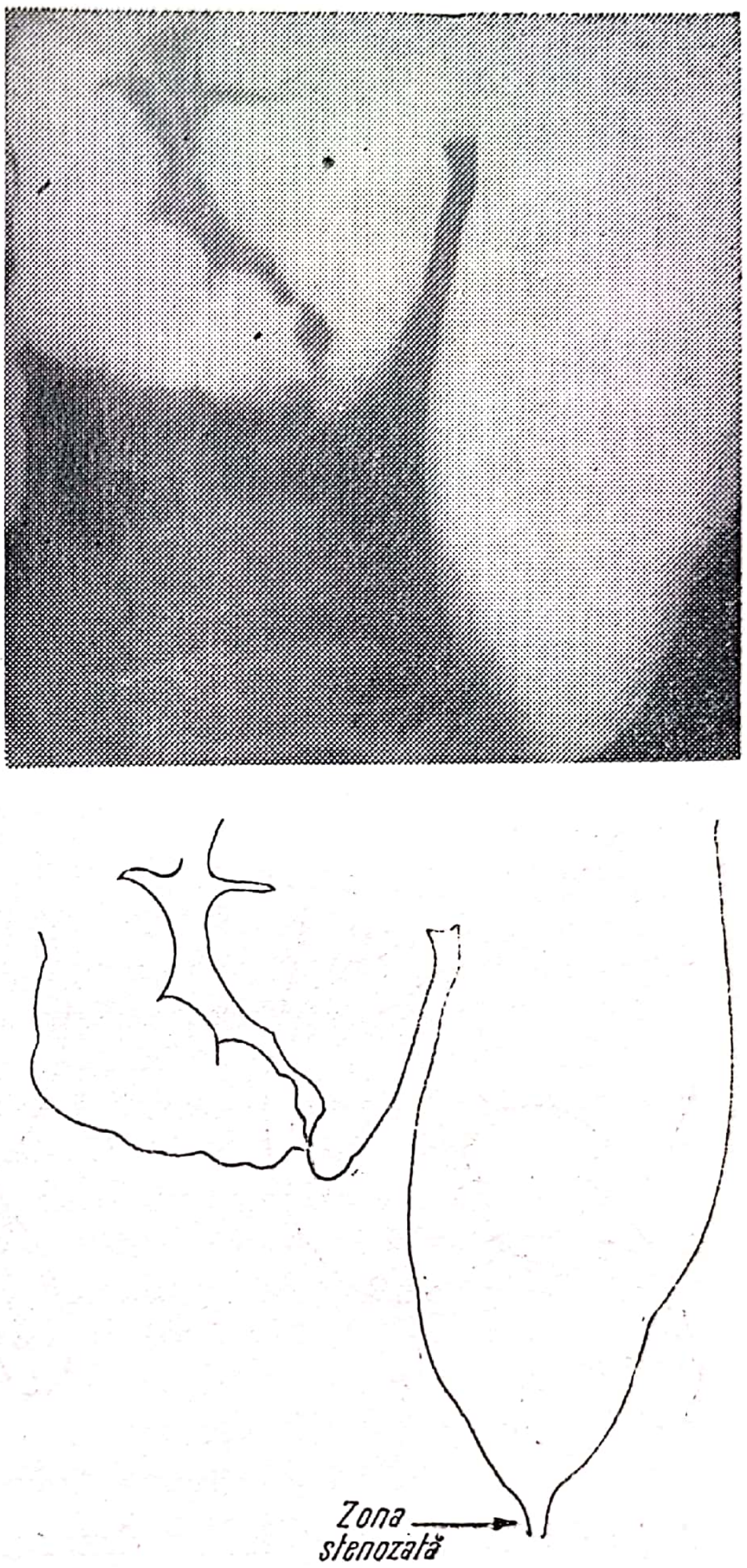

Fig. 13.3.70. — Megadolicocolon congenital.

Indiferent de vîrsta copilului, boala are un important răsunet general, marcat de perturbări umorale, în special de hipoproteinemie și hipocalcemie.

Copiii și adolescenții afectați de această boală prezintă o paloare accentuată caracteristică — expresie a anemiei hipocrome —, precum și o stare de astenie marcată, la care se adaugă deficitul în dezvoltarea intelectuală și tulburările de comportament.

Examenul radiologic, care se efectuează cu destulă dificultate, obiectivează intestinul terminal mult destins, în formă de con cu vîrful în jos (fig. 13.3.70).

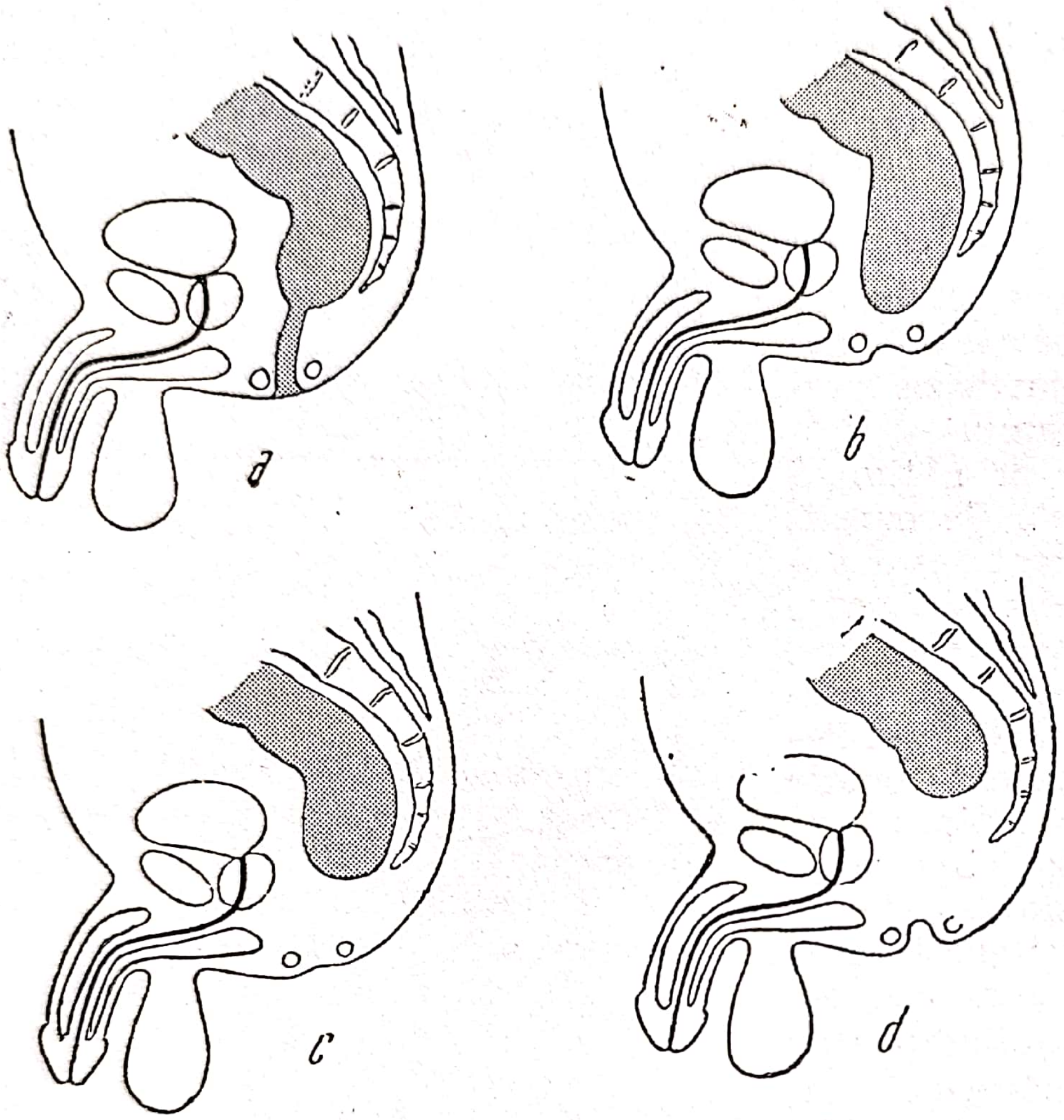

Fig. 13.3.71. — Malformaţii anorectale *(după Ladd şi Gross).*

a — tipul I; *b* — tipul II; *c* — tipul III; *d* — tipul IV.

Anomaliile anorectale se datoresc unor deficiențe de dezvoltare care survin în cursul celei de-a şaptea săptămîni de viaţă embrionară, perioadă în care se separă complet cavitatea urogenitală şi rectul. Septul urorectal împarte membrana cloacală într-o membrană urogenitală, situată ventral, şi una anală, situată dorsal. În aceeaşi perioadă se formează şi perineul, prin creşterea unei foițe mezodermice care se insinuează între cele două membrane, astfel încît la sfîrşitul intervalului amintit mai înainte membrana urogenitală se perforează, pe cînd cea anală rămîne încă intactă.

Concomitent, pe seama proctodermului reprezentat de o invaginare cutanată, se dezvoltă anusul, care se orientează către rect, de care este despărțit prin membrana anală, care se va rupe în săptămîna a opta de viaţă intrauterină, făcînd posibilă comunicarea dintre cele două formaţiuni anatomice (14) (19).

Din tulburările de dezvoltare embrionară a acestei zone pot rezulta variate malformaţii anorectale, a căror frecvenţă este apreciată diferit după autori între 1 la 10 000 şi 1 la 500 de nou-născuţi (15). Clasificarea lui Dadd şi Gross (1934), rămasă clasică, este şi astăzi unanim acceptată (fig. 13.3.71). Potrivit acestei clasificări, malformaţiile anorectale pot alcătui patru tipuri.

Tipul I este expresia rupturii incomplete a membranei anale, manifestată prin existența unui canal anal strîmtat (fig. 13.3.71 *a*), ceea ce permite o oarecare evacuare a meconiului; este motivul pentru care malformația poate fi identificată numai după cîteva zile de la naștere, atunci cînd se constituie un fecalom care obstruează complet zona stenozată, determinînd fenomene tipic oclusive.

Tipul II se traduce prin imperforarea mebranei anale (fig. 13.3.71 *b*), care poate fi identificată la examenul regiunii, întrucît la nivelul anusului se observă, prin transparență, un depozit de culoare albăstruie-verzuie, datorit acumulării supraiacente de meconiu. În afara intervenției chirurgicale, se instalează rapid fenomene secundare de ocluzie.

Tipul III semnifică o malformație mai completă, în care, alături de imperforația anală, există și o atrezie a rectului inferior, astfel încît acesta se termină într-un fund de sac la oarecare distanță deasupra anusului (fig. 13.3.71 *c*). Acest tip reprezintă malformația cea mai frecventă, care se însoțește adeseori și de prezența unor fistule care fac să comunice rectul cu tegumentele regiunii perineale, sau cu organele genitale, sau urinare (în special la băieți trebuie urmărită eventuala evacuare de gaze sau meconiu pe uretră). Existența unor astfel de fistule, în special cu traiect larg, poate masca pentru un timp malformația reală, deoarece evacuarea materiilor și gazelor se poate face în cantitate aproximativ satisfăcătoare.

Tipul IV este forma cea mai rară (fig. 13.3.71 *d*) și constă în atrezia rectului subperitoneal. În acest tip de malformație canalul anal și rectul inferior au aspect normal, dar ele sînt separate de rectul superior printr-o punte fistulară de grosime variabilă. Manifestarea netă a semnelor de ocluzie determină efectuarea unui examen local, prilej cu care se descoperă cu ușurință leziunea, dat fiind constatarea prin tactul anorectal a existenței fundului de sac.

În cadrul examenului general de rutină care se efectuează nou-născutului nu trebuie omisă inspecția regiunii perineale, la care, în special în momentul unui efort abdominal, pe care nou-născutul îl face cu ușurință, se pune în evidență malformația anală.

13.3.4.2.
Colo- și rectopatii traumatice

Leziunile accidentale ale colonului și mai ales ale rectului sînt destul de rare, dat fiind situarea destul de profundă a acestor organe, care le pune la adăpost față de acțiunea multor impacturi. Din acest motiv *traumatismele colorectale survin de obicei în contextul unui politraumatism*, a cărui simptomatologie maschează adesea suferința intestinului gros. Chiar în cazul unei simple contuzii colice, leziunea este numai rareori limitată exclusiv la peretele intestinului, deoarece, inerent, se produce totodată și o ruptură mezenterică.

Din punctul de vedere al manifestărilor lezionale, atîta vreme cît nu s-a creat o soluție de continuitate în peretele colonului, suferința rămîne neidentificabilă clinic, în afara unei explorări chirurgicale. De îndată însă ce soluția de continuitate s-a produs, indiferent de dimensiunile acesteia, există *riscul de peritonită stercorală*, a cărei gravitate este extremă (10). În funcție de gradul de plenitudine a colonului, de segmentul afectat, ca și de întinderea și felul regiunii, fenomenele peritoneale vor apărea mai rapid, dar tot atît de rapid se vor șterge, dat fiind suprapunerea intempestivă a fenomenelor toxemice, care pot induce chiar dispariția posibilităților de manifestare a reflexelor visceroparietale. Ca atare, în cadrul acestor peritonite stercorale, mai ales survenite în condițiile unui politraumatism, fenomenele strict peritoneale și mai ales contractura parietală pot fi de foarte scurtă durată sau pot lipsi (10). În ceea ce privește traumatismele rectale, ele apar în condiții traumatice cu totul speciale, fiind în general urmarea unor plăgi prin proiectile ale armelor de foc sau a unor agresări directe pe cale transanorectală. Manifestarea soluției de continuitate este variată în funcție de situarea rectului interesat.

Fenomenele peritoneale domină tabloul clinic ori de cîte ori soluția de continuitate s-a creat la nivelul rectului superior, juxta- sau intraperitoneal, ca în cazul perforațiilor accidentale produse cu rectosigmoidoscopul sau, așa cum se întîmplă la copil, cînd se folosește pentru clismă o canulă de calibru neadecvat. Momentul perforației intestinului terminal este marcat printr-o durere bruscă peritoneală, inițial localizată hipogastric, dar care apoi se generalizează pe fondul unei contracturi a hemiabdomenului inferior, contractură care durează însă puțină vreme, dispărînd sub semnele peritonitei bacteriene.

Leziunile rectului perineal se manifestă în special prin accidente hemoragice, care sînt mai lesne de identificat datorită faptului că plăgile canalului anal sînt cel mai adesea asociate unora perineale, care reprezintă de fapt și poarta de intrare a agentului vulnerant.

Leziuni operatorii. Multe dintre afecțiunile colorectale, indiferent de natura lor, pun — cel puțin în anumite forme evolutive — problema intervenției chirurgicale, care în marea majoritate a cazurilor constă într-un act de exereză.

Colectomia, parțială sau chiar totală, este practic fără urmări din punctul de vedere al răsunetului general asupra organismului. Funcțiile colice sînt lesne preluate de segmentele restante, iar în cazul colectomiilor lărgite, adaptarea funcțională, deși mai dificilă, se face totuși într-un interval de două-trei luni (17).

Hemicolectomia dreaptă, dat fiind funcțiile fiziologice ale segmentelor colice respective și lipsa deshidratării, este urmată de obicei de o accelerare a tranzitului, ca și de un număr mai mare de evacuări.

În cazul *hemicolectomiei stîngi,* consecințele postoperatorii sînt inexistente sau se manifestă tot printr-o frecvență mai mare a scaunelor. Chiar colectomia totală — în care cel puțin teoretic tulburările ar trebui să fie maximale — este bine suportată atîta vreme cît aparatul sfincterian rectal este integru. În general, după colectomiile întinse, frecvența scaunelor, inițial mai mare, are tendința ca odată cu transformarea păstoasă a conținutului să se stabilizeze la un număr de 2—4 evacuări pe zi.

Pentru *rectocolectomie* problema este ceva mai complexă, readaptarea făcîndu-se mai greu, dar totuși acceptabil, în special atunci cînd boala de bază a permis păstrarea aparatului sfincterian și execuția unei anastomoze ileoanale.

Rectocolectomia este în principiu urmată de instalarea unei ileoproctii terminale, care, în afara prejudiciilor biologice, aduce bolnavului și un grav prejudiciu psihic, datorită invalidității create. Din acest punct de vedere, trebuie precizat că pregătirea psihică și o bună și comodă aparatură de contenție pot crea operatului condiții de viață acceptabile, putîndu-se obține, în condiții optimale, aproape o totală acomodare a rectocolectomizatului la situația nou-creată (15).

În ceea ce privește adaptarea funcțională — ale cărei etape pot fi urmărite prin referirea la numeroși parametri, între care curba ponderală este unul dintre cei mai ușor de verificat —, ea se face în special pe seama modificărilor morfofuncționale suferite de ileonul terminal. Acesta se „jejunalizează", în sensul creșterii suprafeței de absorbție în general și a apei și electroliților în special, proces posibil datorită hiperplaziei valvulelor conivente Kerckring (Theodorus), care, prin volumul pe care-l dobîndesc, favorizează încetinirea prin șicană a vitezei tranzitului și, ca atare, indirect, absorbția.

După cîteva luni postoperator, se produce și procesul de adaptare structurală a ultimelor anse ileale, care se „colizează" — fenomen marcat prin îngroșarea pereților intestinali și apariția haustrațiilor (15).

13.3.4.3.
Colo- și rectopatii inflamatorii

Apendicitele. Procesul inflamator apendicular, manifestat clinic sub variate aspecte ale evoluției acute sau cronice, reprezintă una dintre cauzele cele mai frecvente de suferință abdominală. Poate surveni la orice vîrstă, considerîndu-se însă că frecvența lui maximală se situează între 10 și 40 de ani, perioadă ce corespunde, pe de o parte, unei maxime incidențe a bolilor infecțioase și, pe de alta, maximei dezvoltări a aparatului folicular al organului.

Apariția, ca și evoluția procesului inflamator apendicular se găsesc sub influența unor factori favorizanți, ca și a unora determinanți, întrucît, chiar dacă există un acord unanim în ceea ce privește admiterea unei etiologii infecțioase, nu este mai puțin adevărat că grefarea infecției pe organul respectiv este favorizată și de unele condiții premergătoare, de ordin anatomic, mecanic sau traumatic (2).

Apendicita acută se situează pe treapta cea mai înaltă ca frecvență în rîndul urgențelor operatorii abdominale. Procesul inflamator se poate prezenta sub multiple aspecte, care sînt pendinte atît de regiunea strict apendiculară, cît și de regiunile vecine, trecînd de la forma simplă catarală, la formele supurată, perforată și gangrenată. Această varietate lezională generează o simptomatologie dintre cele mai polimorfe, din acest punct de vedere existînd o diferențiere netă între fenomenele determinate de un proces inflamator cantonat strict endoapendicular și cele determinate de un proces care interesează — și în ce grad — seroasa peritoneală.

Variabilitatea factorilor etiopatogenici și a regiunilor anatomopatologice permite izolarea mai multor forme clinice, fiecare dintre acestea însoțindu-se de mai multe semne și simptome, mai mult sau mai puțin particulare, în ansamblu, însă, majoritatea acestora, indiferent dacă sînt subiective sau obiective, fiind prezente în diferite grade de intensitate în orice formă a apendicitei acute.

Durerea, spontană sau provocată, este întotdeauna prezentă. Durerea spontană — colica sau criza apendiculară — survine de obicei în plină sănătate aparentă sau pe fondul unei stări de disconfort digestiv, care datează de obicei de cîteva zile. Este localizată în fosa iliacă dreaptă și are un caracter net difuzant, putînd cuprinde întreg abdomenul; poate fi localizată însă, aparent paradoxal, și paraombilical, pelvian, lombar etc., în funcție de poziția apendicelui și în special a zonei bolnave a acestuia.

În momentele de criză dureroasă bolnavul ia adesea o poziție antalgică, culcîndu-se pe partea dreaptă, cu coapsa respectivă flectată pe bazin.

Se consideră că durerea și localizarea sînt datorate iritării terminațiilor nervoase ale formațiunilor de origine spinală cuprinse în grosimea mezoapendicelui și a seroasei peritoneale. Durerea provocată este un semn patognomonic pentru apendicită, în general, și este urmarea excitării, prin palparea profundă a zonei de proiecție parietală, a inserției mezoapendicelui pe peretele abdominal dorsal, ca atare a locului în care ramuri ale plexului nervos lombar pătrund în mezoapendice. Pentru a delimita această zonă au fost descrise o serie de „puncte dureroase“, a căror valoare clinică o considerăm dubitativă și a căror cercetare în anumite forme evolutive ale bolii poate fi chiar dăunătoare (23) (24). Astfel, pe linia spinoombilicală (fig. 13.3.72), la intersecția acesteia cu marginea laterală a tecii dreptului, este punctul descris de McBurney, pentru ca la 3—4 cm lateral de ombilic să fie situat punctul descris de Morris. Pe linia bispinoasă, la unirea treimii externe cu treimea medie, este punctul descris de Lanz, pentru ca la încrucișarea liniei bispinoase cu marginea laterală a tecii dreptului să se găsească punctul descris de Sonnenburg. Este limpede că identificarea strictă a acestor puncte este greu de făcut, după cum corespondența lor topografică poate fi adesea înșelătoare; *apare justificată recomandarea de a se folosi elementul durere în diagnosticul suferinței apendiculare,* orientîndu-ne după apariția provocată a acesteia în triunghiul descris de Iacobovici, care delimitează aria cuprinsă între spina iliacă antero-superioară și marginea laterală a tecii mușchiului drept, între limitele spinoombilicală și bispinoasă.

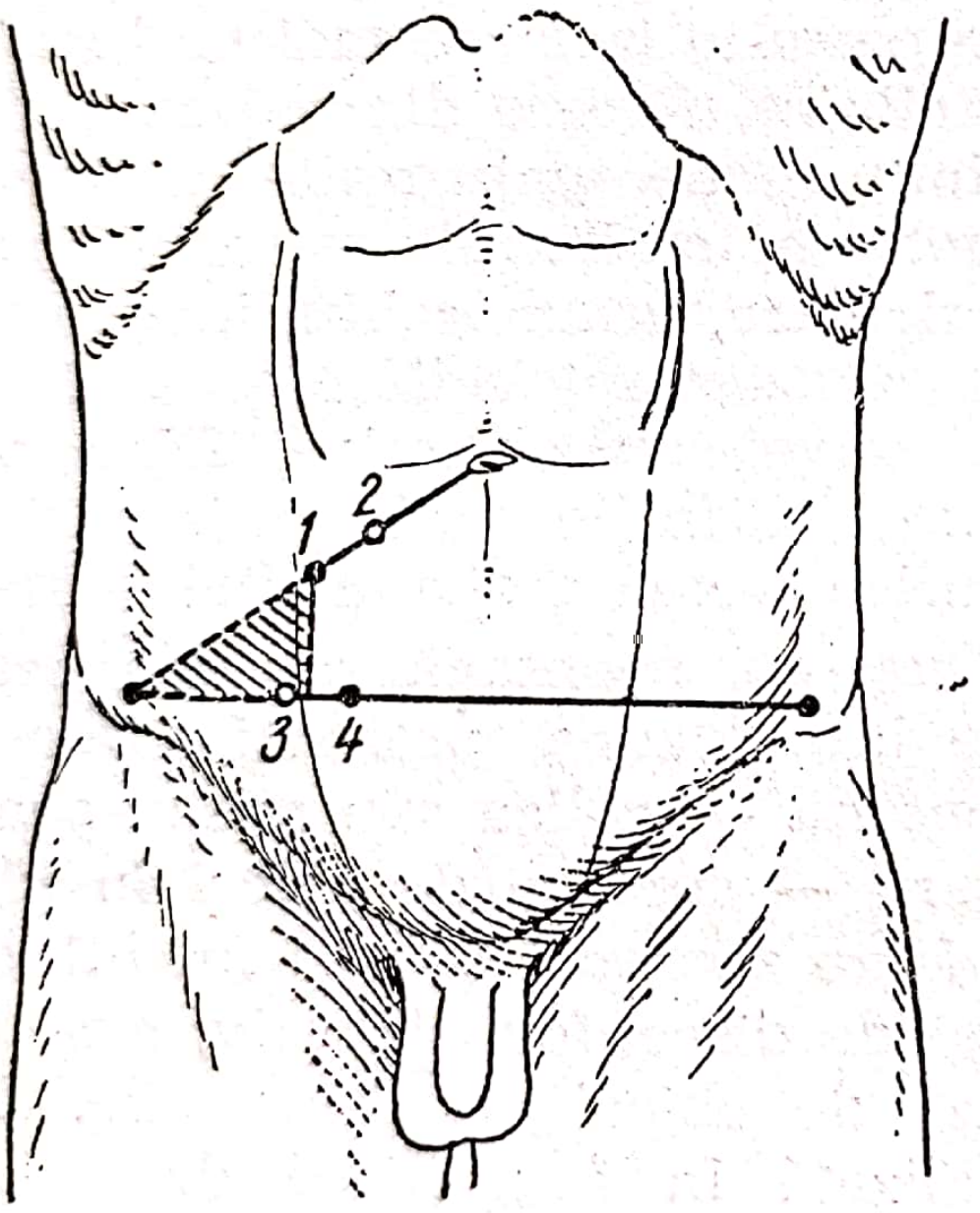

Fig. 13.3.72. — Punctele dureroase apendiculare.

1 — punctul McBurney; *2* — punctul Morris; *3* — punctul Lanz; *4* — punctul Sonnenburg; *zona hașurată* — triunghiul Iacobovici.

Interpretarea valorică a semnelor dureroase trebuie făcută numai în cadrul fenomenelor de ansamblu prezentate de bolnav, întrucît acestea pot fi constatate izolat și la persoane indemne de orice suferință apendiculară acută, după cum ele pot fi prezente și ca urmare a altor procese inflamatorii abdominale. Elementul clinic durere are în mod indiscutabil o valoare majoră și este bine ca atitudinea medicului care consultă, primul, bolnavul să fie ghidată de aceasta, și nu de alte date clinice care pot fi mult mai înșelătoare (24).

Criza apendiculară se însoțește de tulburări digestive mai mult sau mai puțin accentuate (greață, vărsături, modificări de tranzit etc.) — fenomene acompaniate în marea majoritate a cazurilor de ascensiune termică și de hiperleucocitoză.

Obiectiv, abdomenul este suplu la palparea superficială și urmează mișcările respiratorii. Orice efort însă, și mai cu seamă tusea, accentuează durerea din fosa iliacă și imobilizează abdomenul. Este prezentă *hiperestezia cutanată*, iar palparea mai profundă determină *apărarea musculară*, care este cu atît mai accentuată, cu cît procesul inflamator apendicular este mai avansat. Ambele aceste ultime semne, cardinale pentru iritația peritoneului, pot să lipsească în cazul în care apendicele este în poziția retrocecală. În această eventualitate durerea este în majoritatea cazurilor localizată lombar sau lombo-abdominal, îmbrăcînd aspectul unei colici renale sau ureterale. La palpare, fosa iliacă este liberă, dar apăsarea deasupra crestei iliace, pe bolnavul așezat în decubit lateral stîng, pune în evidență atît durerea, cît și apărarea musculară.

Evoluția procesului inflamator se poate face către vindecare sau cronicizare, ceea ce se însoțește de o cedare treptată a tuturor fenomenelor subiective sau obiective, sau, dimpotrivă, către agravare. În această ultimă situație, din faza locală, endoapendiculară, procesul inflamator cuprinde și seroasa, determinînd o accentuare a semnelor clinice, ca și acutizarea și permanentizarea durerii.

În eventualitatea propagării lente către seroasă a procesului inflamator și cînd acesta este determinat de germeni cu o virulență slabă sau evoluează pe un organism integru, se produce limitarea acestuia printr-o peritonită circumscrisă de reacție, care induce formarea de aderențe în jurul apendicelui inflamat, cu participarea ileonului terminal, a epiploonului și, în cazuri mai avansate, a peritoneului parietal ventral, constituindu-se așa-zisul „plastron".

Plastronul reprezintă un bloc visceral de protecție și limitare a focarului septic — în cazul de față *apendicular*. El poate fi constatat la 24—48 de ore de la debutul crizei apendiculare, dar se poate constitui și mai tîrziu, la cîteva zile de la aceasta. De remarcat că intensitatea reacției exsudative nu este obligatoriu direct proporțională cu gravitatea leziunii; adesea blocul aderențial apare mai întins, disproporționat față de gravitatea reală a leziunii ce-l determină.

Palpatoriu, plastronul prezintă o zonă de împăstare dureroasă nedepresibilă, care uneori este aderentă la tegumentul regiunii respective. Dacă durerea permite percuția, aceasta va înregistra submatitate. Formarea și evoluția plastronului se însoțesc de ascensiune termică și hiperleucocitoză, marcate și de semnele generale obișnuite ale oricărui proces septic evolutiv; la acestea se adaugă tulburările de tranzit, în special constipația.

Plastronul poate evolua către rezoluție, în care caz tranzitul se reia, temperatura și leucocitoza scad, iar prin palpare ușoară se constată reducerea centripetă a limitelor exterioare ale împăstării. Adesea, însă, evoluția spontană se face către formarea unui „abces".

Abcesul apendicular se constată prin perceperea palpatorie a ramolirii porțiunii centrale a plastronului, ca și prin exacerbarea tuturor semnelor generale.

Nu totdeauna însă identificarea abcesului este ușoară, fiind în funcție de situarea apendicelui și de localizarea perforației — către bază sau către vîrf (fig. 13.3.73). Uneori, procesul supurativ se deschide spontan într-un organ cavitar, sau fistulizează la piele, sau — eventualitatea cea mai gravă — se deschide către marea cavitate, producînd *peritonita generalizată*, a cărei evoluție poate îmbrăca două aspecte:

— *peritonita generalizată în 2 timpi*, care este rezultatul succesiunii: criză apendiculară → retrocedarea fenomenelor acute → reapariția acestora în urma perforației organului;

— *peritonita generalizată în 3 timpi,* care reprezintă consecința următoarelor secvențe succesive: criză apendiculară→formarea abcesului→deschiderea acestuia în marea cavitate.

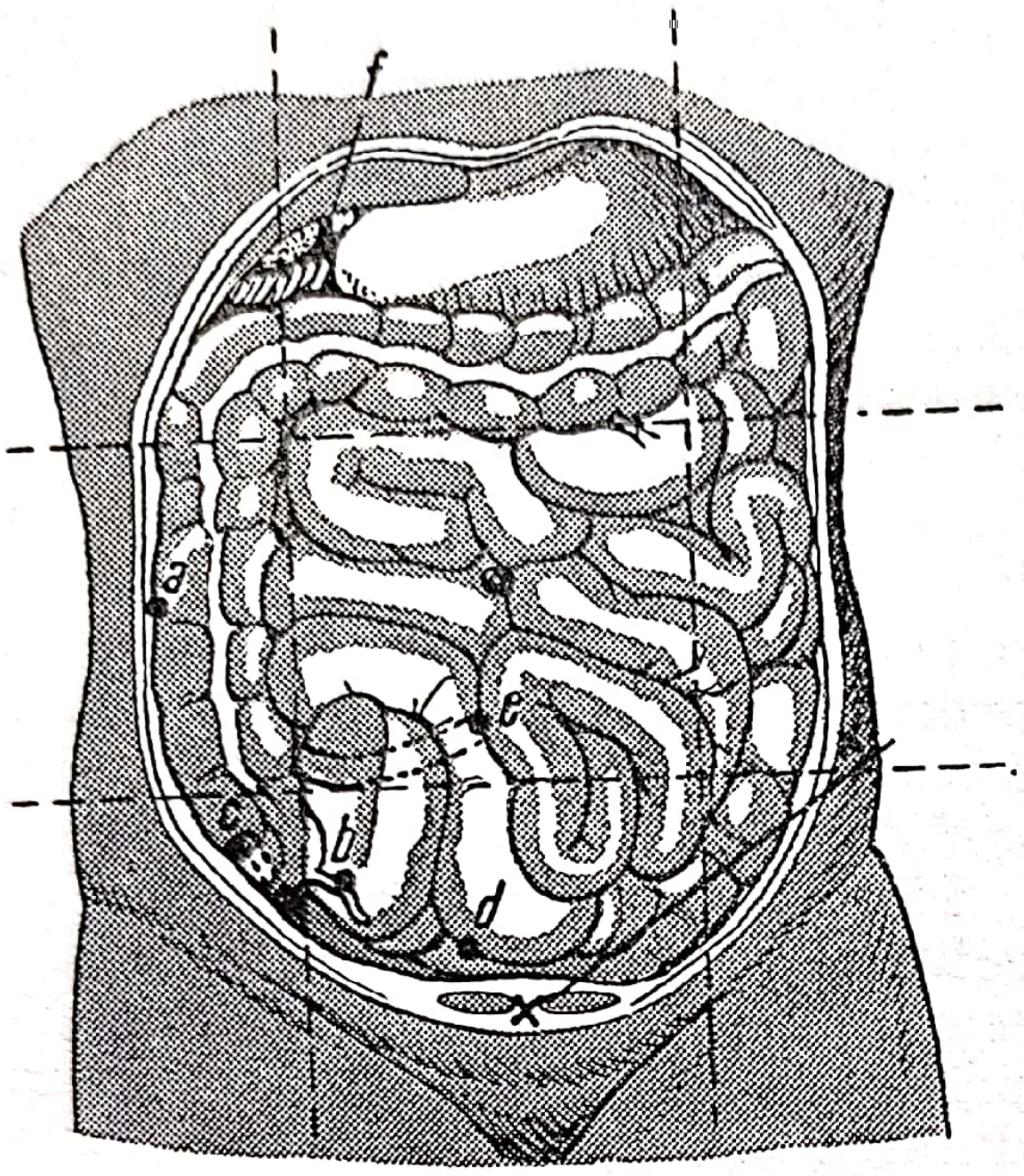

Fig. 13.3.73. — Sediul abceselor apendiculare.
a — ileoinghinal; *b* — parietocolic; *c* — retrocecal; *d* — pelvian; *e* — mezoceliac; *f* — subhepatic.

Sînt cazuri — și nu foarte rare, dealtfel ca și în alte afecțiuni — în care simptomatologia nu este proporțională cu leziunea anatomopatologică, după cum sînt forme în care acestea nici nu corespund. Este posibil chiar ca simptomatologia să aibă o altă topografie, fără a fi absolut necesar ca aceasta să corespundă unei adevărate ectopii viscerale. În schimb, o anumită simptomatologie, cel puțin în unele valențe diagnostice, poate fi mai caracteristică pentru o corespondență anatomopatologică.

Perforația apendiculară — căreia îi corespunde o peritonită purulentă primitivă — este marcată de o durere bruscă, violentă, după care aceasta difuzează rapid în tot abdomenul și devine extremă la orice mișcare. Ascensiunea termică (39°) este rapidă, ceea ce ar oferi un element de diagnostic diferențial față de faza inițială a peritonitei chimice.

Gangrena apendiculară — căreia îi corespunde o peritonită septică difuză — se caracterizează prin prezența fenomenelor grave de toxemie, care depășesc ca intensitate reacția peritoneală; semnele generale sînt dintre cele mai grave, în timp ce reacția locală este moderată și contractura abia se conturează.

Apendicita toxică corespunde unei infecții intestinale cu germeni foarte virulenți. Aspectul exterior al organului este normal, reacția peritoneală este minimă, dar se produc leziuni hepato-renale și fenomene toxice grave. Evoluția este foarte rapidă, în cîteva ore de la debut instalîndu-se starea de șoc toxico-septic, marcat de paloarea și alterarea faciesului bolnavului, contrastînd cu cianoza buzelor și a extremităților.

Tabloul clinic al apendicitei acute prezintă și unele particularități legate de vîrsta bolnavului, important de reținut dat fiind frecvența procesului apendicular acut în orice etapă a vieții.

Apendicita acută la sugar este întîlnită mai rar. Accidentul acut apendicular ia aspectul unui sindrom toxic, manifestat prin ascensiune termică, vărsături și stare de agitație. Alimentarea este imposibilă, din cauza durerilor și țipetelor sugarului. După o medicație sedativă, se poate eventual identifica, prin palparea abdominală sau prin tactul rectal, o zonă de reacție mai puternică în fosa iliacă dreaptă.

Apendicita acută la copil ocupă primul loc în cadrul urgențelor chirurgicale abdominale (28). Accidentul acut poate debuta pe fondul unor prodroame digestive sau în plină stare de sănătate, cu dureri abdominale, vărsături, adesea cu tulburări de tranzit. Examenul local evidențiază fosa iliacă dreaptă dureroasă, cu apărare sau chiar contractură, concomitent cu modificări generale, marcate în special de ascensiunea termică și faciesul modificat (28), ca și de disocierea frecvenței pulsului față de temperatură.

De remarcat că apendicita acută la copil survine adesea concomitent sau consecutiv unei alte afecțiuni microbiene (gripă, angină, gastroenterită etc.), ceea ce favorizează eroarea diagnostică și agravarea progresivă a stării copilului, stare dominată, în funcție de forma anatomoclinică a bolii, de frecvența vărsăturilor — adesea cu aspect negricios —, de hipotermie și oligurie.

Apendicita acută la bătrîn. Cu toate caracterele regresive ale apendicelui constatabile histologic după vîrsta de 60 de ani, inflamația organului nu este o raritate și îmbracă predominant forme cu leziuni grave, care determină însă de obicei, datorită reactivității mai reduse a organismului, reacții clinice mai șterse, realitatea urmînd a fi recunoscută ulterior sub masca unor afecțiuni oclusive sau tumorale determinate de reacțiile locale.

Stabilirea diagnosticului pozitiv al apendicitei acute reprezintă o necesitate absolută, dat fiind evoluția imprevizibilă a bolii, care prezintă un accentuat risc de agravare, într-un interval extrem de scurt. Dacă într-o fază evolutivă precoce sau în perioada de criză clasica triadă simptomatică — durere, hiperestezie cutanată și contractură sau apărare musculară — este suficientă pentru a sugera diagnosticul, într-o fază evolutivă mai avansată, atunci cînd sub o formă sau alta se supraadaugă participarea peritoneală, diagnosticul de cauzalitate devine mai dificil.

Apendicita cronică este constituită dintr-un ansamblu de leziuni micro- sau macroscopice, reprezentînd urmarea unui proces inflamator apendicular acut care a evoluat către rezoluție. Se consideră că ar fi posibilă — dar puțin probabil — și o suferință apendiculară cronică de la început, deși este mai plauzibil ca această eventualitate să fie consecința unui proces acut de intensitate moderată, trecut neobservat. După unele statistici, 50—90% din apendicii examinați microscopic prezintă leziuni cronice, indiferent de vîrstă sau sex.

Apendicita cronică poate evolua sub o multitudine de simptome, fără ca vreunul dintre acestea să poată fi considerat caracteristic, deci semnatar al unui diagnostic de certitudine.

Elementul clinic mai constant este *sindromul dureros de fosă iliacă dreaptă,* cu infinite variante de intensitate, localizare și iradiere, totul evoluînd pe fondul unor tulburări dispeptice nesistematizate și al unor tulburări de tranzit de același tip.

Durerea poate să fie și provocată printr-o palpare mai profundă a fosei iliace drepte; prin această manevră, în special la subiecții slabi, apendicele se percepe uneori sub forma unui cordon dur, care alunecă sub degete. De remarcat însă că această senzație poate fi dată și de un intestin spastic, de mușchiul psoas sau de marginea laterală a mușchiului drept. Dar pentru provocarea durerii se recurge mai frecvent la manevra Jaworski-Lapinski, care o pune mai bine în evidență: contracția psoasului, provocată de flexia forțată, contracarată, a coapsei pe bazin, anteriorizează regiunea ceco-apendiculară, prin aceasta făcînd-o mai direct accesibilă palpării.

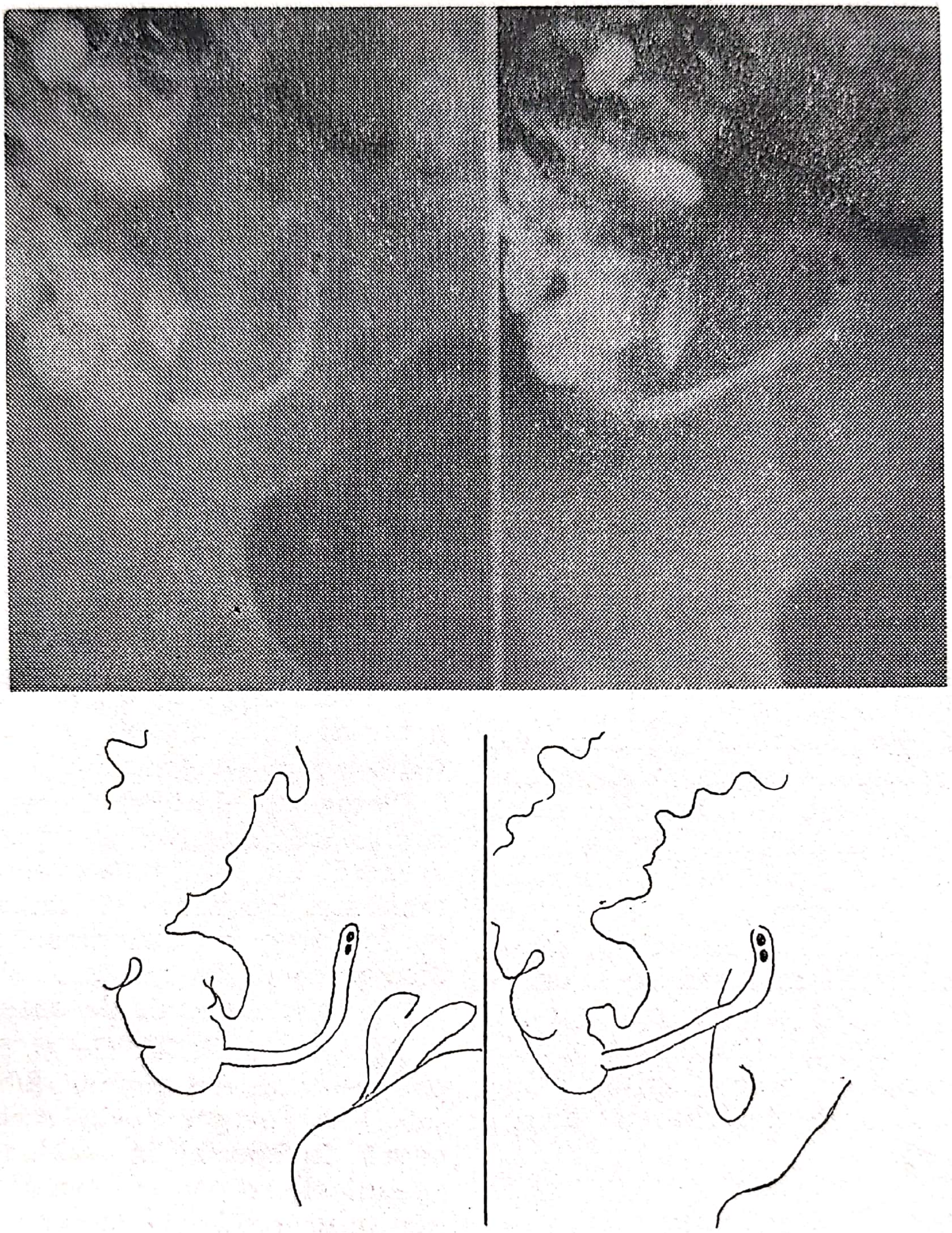

Fig. 13.3.74. — Apendice în poziție mezoceliacă conținînd coproliți *(irigografie)*.

În *stabilirea diagnosticului de apendicită cronică se contează și pe aportul examenului radiologic,* care obiectivează umplerea totală sau parțială a apendicelui cu bariu (fig. 13.3.74). În realitate, însă, un apendice bolnav se poate umple complet, oferind o imagine normală, după cum un apendice perfect normal poate rămîne, din diferite cauze, neinjectat cu bariu și, ca atare, invizibil la examenul radiologic.

Rectocolita hemoragică și purulentă (RCHP). Boala este descrisă sub denumirile de „rectocolită hemoragică“, „rectocolită mucohemoragică“,

„rectocolită criptogenetică“ sau de „colită ulceroasă“. Denumirea de „rectocolită hemoragică și purulentă“ este mai cuprinzătoare, deoarece include caracterele esențiale ale bolii, care debutează la nivelul rectului, de unde se poate extinde retrograd, afectînd progresiv întreg cadrul colic; uneori, mai rar, leziunile pot interesa și porțiunea terminală a ileonului. Considerată inițial a avea o anumită distribuție geografică, în prezent boala este întîlnită pe toate meridianele, afectînd atît persoane indemne de orice afecțiune intestinală, cît și, mai ales, cu antecedente colice, și în special cu infecții amibiene. Primele semne se manifestă de obicei sub 18 ani, boala avînd o gravitate deosebită după vîrsta de 50 de ani, cînd apariția sa este dealtfel o raritate.

Etiopatogenia RCHP este încă mult discutată, dar din punct de vedere simptomatologic se descriu trei forme principale.

RCHP acută sau supraacută debutează cu scaune sanguinolente, dese, însoțite de colici violente abdominale. Frecvența scaunelor ajunge la 20—30 pe zi, astfel că în cîteva zile starea generală a bolnavului declină prin deshidratare. Aspectul scaunului este caracteristic, fiind pur diareic — conține materii fecale care plutesc într-un lichid serohematic, amestecat cu mucus și puroi.

RCHP cu recăderi este forma obișnuită a bolii. Se caracterizează prin puseuri evolutive repetate, separate de intervale de sănătate aparentă, în care manifestările colice persistă (1—2 scaune sanguinolente pe zi).

Debutul acestei forme este marcat de apariția mucusului, mai mult sau mai puțin abundent, în scaun. Apoi, scaunele se îndesesc și dobîndesc un conținut purulent, în această etapă înregistrîndu-se și ascensiunea termică.

În perioada de stare bolnavul are colici slabe, trecătoare, și 6—8 scaune pe zi, care conțin întotdeauna materii fecale amestecate cu mucus, sînge și puroi.

RCHP cronică este o formă rară, caracterizată prin absența aproape totală a semnelor de afectare umorală și generală a bolnavului și corespunzînd de fapt unei afectări limitate, regionale, în special a colonului stîng și a rectului.

RCHP este o afecțiune cu profil medical, dar care, în anumite forme clinice sau evolutive, devine de interes chirurgical, întrucît numai exereza colică sau rectocolică poate pune la adăpost pe bolnav de riscul perforației. Cînd aceasta se produce, este urmată de o peritonită hiperseptică, cel mai adesea mortală, sau de complicații toxemice, de asemenea de o gravitate maximală. Este de reținut faptul că aspectul, ca și evoluția puseurilor de boală sînt imprevizibile și că în mod obișnuit, după 4—5 recăderi cu aspect moderat, se produce un puseu mai violent, mai grav, caracterizat printr-un număr mare de scaune pe zi, ca și prin alterarea rapidă a stării generale. În general, o astfel de situație nu mai este reductibilă decît printr-un tratament chirurgical radical, aplicat în urgență.

Nu numai elementele clinice marchează sfîrșitul „etapei medicale“ a bolii, ci și unele semne radiologice, care obiectivează leziunile ireductibile ale colonului (aspectul rigid, „în tub de sticlă“, fără haustrații și retractat) (fig. 13.3.75).

Necrozele colice. În cursul celiotomiilor exploratorii efectuate pentru sindrom peritoneal acut de cauză neprecizată au putut fi identificate perforații colice — sursă de infestare peritoneală —, a căror origine este diferit apreciată.

Necroza colică fără obliterare vasculară este rară și apare la persoane în vîrstă (în medie peste 70 de ani), deci pe fond aterosclerotic, deși procesul obstructiv vascular nu poate fi evidențiat, existînd numai leziuni strict parietale. În 24—48 de ore se instalează un *sindrom abdominal acut*, marcat de dureri violente care au ca punct de plecare hemiabdomenul stîng — deoarece leziunile necrotice sînt localizate cu precădere la nivelul unghiului splenic și al colonului stîng — și care se însoțesc de stopul tranzitului sau, dimpotrivă, de diaree fetidă și uneori sanguinolentă.

Necroza colică amibiană este consecința acțiunii conjugate amibio-microbiene asupra peretelui colic, în special în zonele de ptoză. La acest nivel se produce *perforația* — complicație ce induce actul operator, care permite totodată și efectuarea diagnosticului etiologic, pe baza examenului bacteriologic.

Enterita necrozantă sau *„boala de Hamburg"* apare ca efect al acțiunii agresive a unei flore anaerobe de tipul *Clostridium perfringens (Cl. welchii)*, a cărei specificitate nu poate fi însă afirmată totdeauna. Debutul este brutal, cu o tetradă simptomatică oarecum carac-

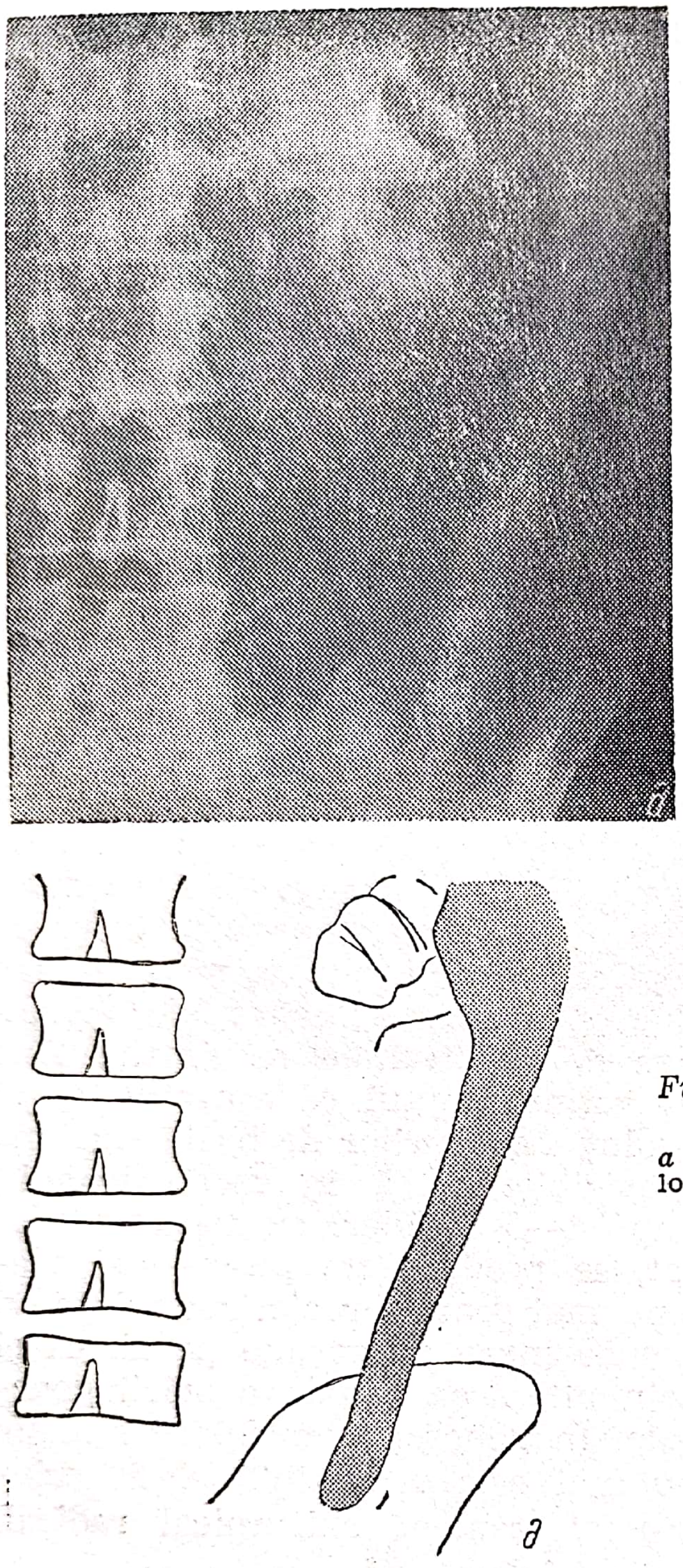

Fig. 13.3.75. — Rectocolită hemoragică și purulentă *(irigografie)*.
a — imagine „în tub de sticlă"; *b* — scurtarea colonului și dispariția contururilor — faza avansată.

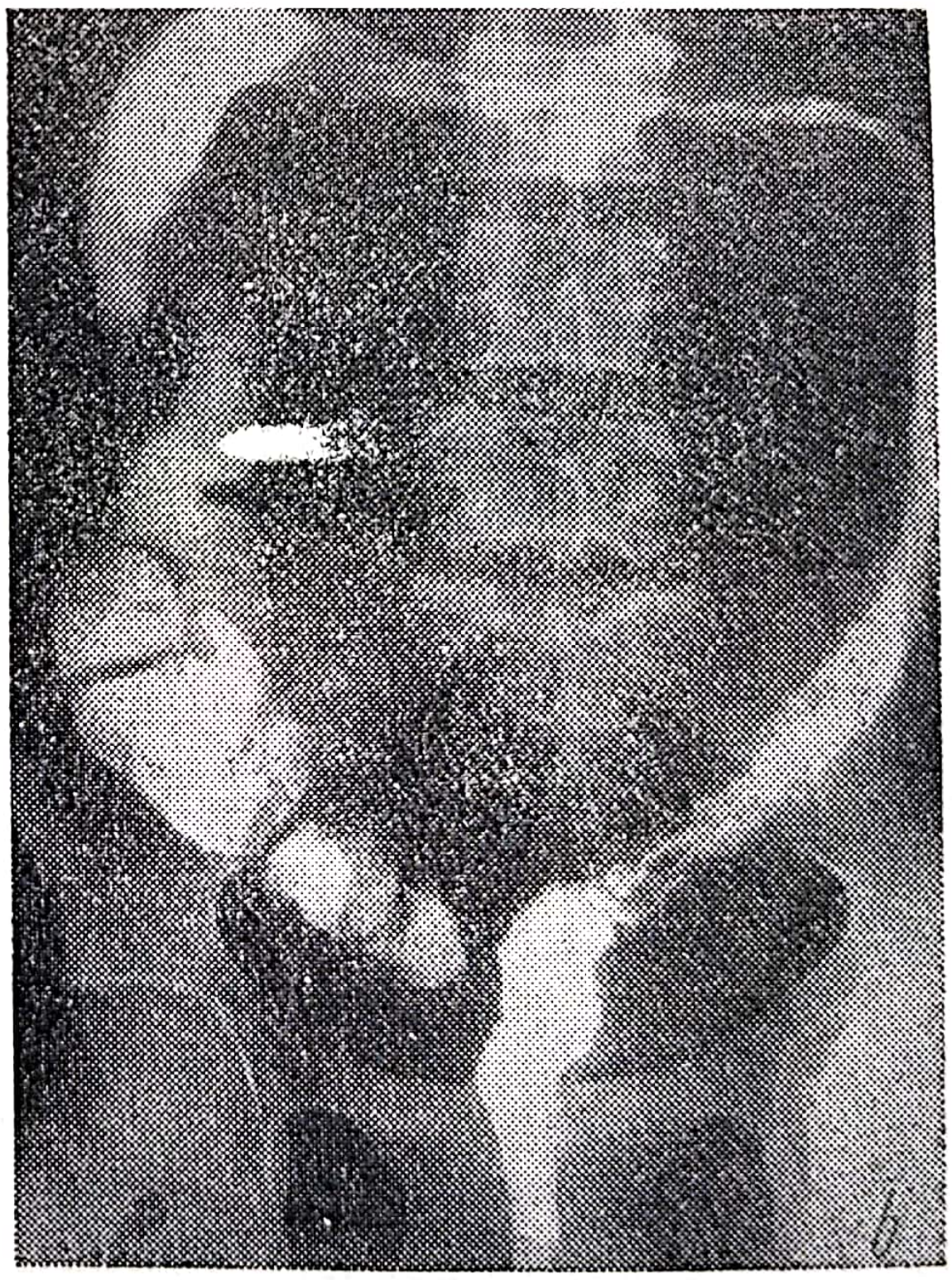

teristică: dureri colicative abdominale+vărsături+diaree apoasă+sindrom toxiinfecţios (4). Şi în cazul acestei entităţi, *complicaţia perforativă,* care determină o peritonită extrem de gravă de tip astenic, este aceea care impune intervenţia chirurgicală.

Diverticulita colică este o protruzie a mucoasei intestinale printr-o soluţie de continuitate musculară, care se produce de preferinţă pe marginea mezenterică a intestinului, la nivelul orificiilor de pătrundere a vaselor, sau, dimpotrivă, pe marginea liberă a colonului, în vecinătatea franjurilor epiploice (17), ca urmare a hipertensiunii intestinale rezultate din spasme colice sau constipaţii cronice. Deşi boala poate afecta oricare dintre segmentele colonului, — ca dealtfel orice segment al aparatului digestiv —, ea se localizează în peste 70% din cazuri pe colonul sigmoid şi este apanajul celor trecuţi de vîrsta de 60 de ani.

Boala ca atare poate avea o îndelungată evoluţie asimptomatică, fiind descoperită cu totul întîmplător (fig. 13.3.76). Ea devine de interes chirurgical atunci cînd, ca urmare a fenomenelor de distensie colică, diverticulii capătă un anumit volum, devin sediu de stază fecală, cu leziuni erozive mucoase suprainfectate şi fenomene vasculare trombotice, care determină reacţie peridiverticulară şi pericolică, dînd naştere unor *diverticulite colice acute,* cu sediul aproape exclusiv sigmoidian.

Clinic, procesul decurge ca un sindrom inflamator de fosă iliacă stîngă, în care fenomenele se succedă evolutiv, fază cu fază, ca în orice proces septic peritoneal.

În general, diverticuloza determină o reacţie perisigmoidiană intensă, tradusă prin *perisigmoidită,* cu formarea unui plastron voluminos, uneori dobîndind un masiv aspect pseudotumoral, care face tranzitul dificil sau chiar conduce la instalarea unui sindrom suboclusiv. Procesul inflamator poate evolua fie către o atenuare progresivă, sub acţiunea asociată a unui tratament dietetic şi medicamentos, fie, dimpotrivă, către constituirea unui abces, cu tendinţă ulterioară la fistulizare.

Din acest punct de vedere, datorită raporturilor anatomice, este favorizată aderenţa procesului sigmoidian la domul vezical, care se produce şi la femeie, cu toată interpunerea diafragmului genital între vezică şi colonul terminal. Participarea vezicală la constituirea procesului perisigmoidian este foarte frecventă, astfel încît se consideră că mai degrabă fenomenele urinare sînt acelea care induc diagnosticul de diverticuloză colică. Într-adevăr, staza fecală şi descărcările bacteriene frecvente ce marchează evoluţia procesului diverticular colic constituie factori meniţi să fa-

Fig. 13.3.76. — Diverticuloză colică *(irigografie — clişeu de golire).*

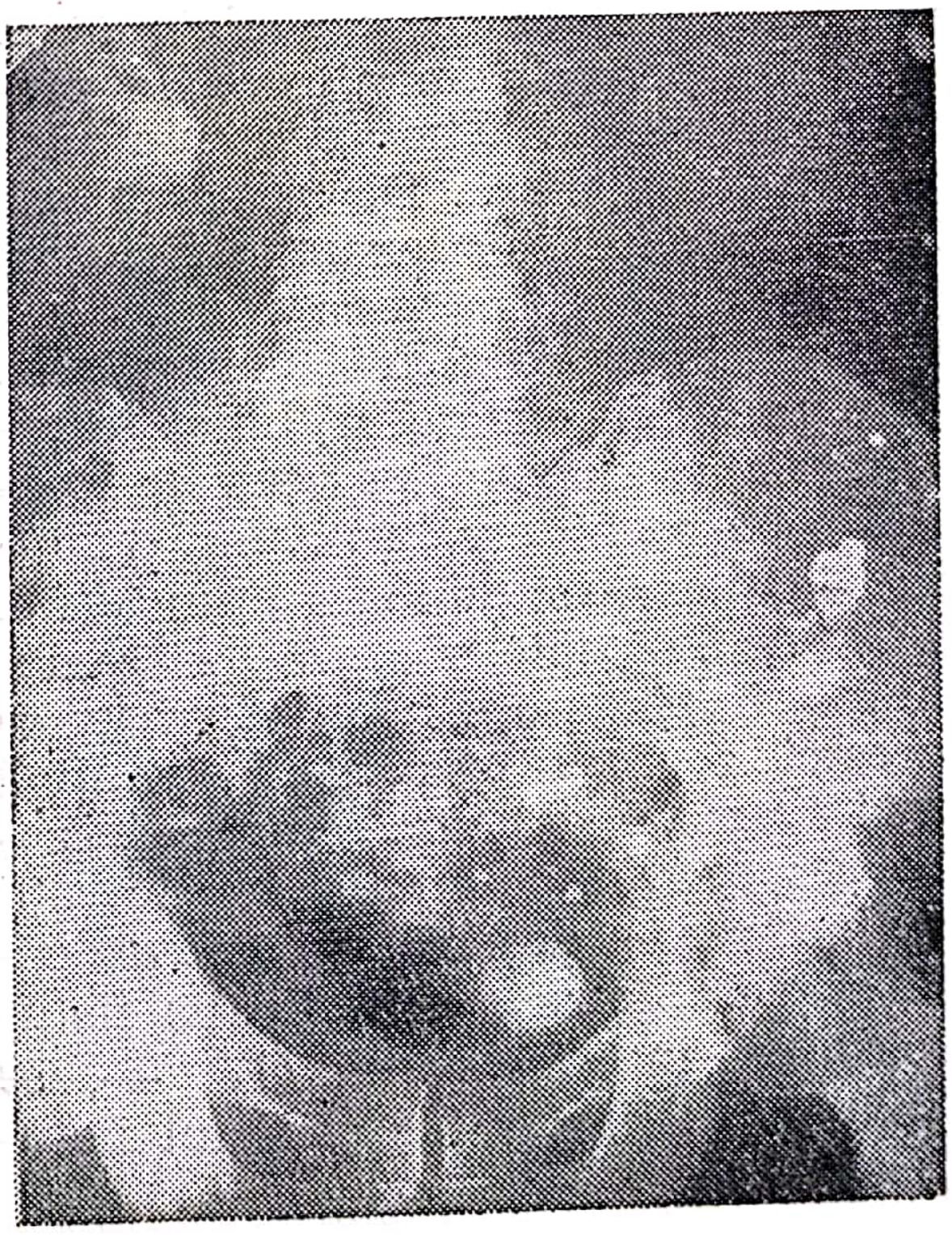

vorizeze infecția urinară, episoade cistice repetate și rebele la tratament. În cadrul evoluției procesului aderențial sigmoidovezical, țesuturile perivezicale sînt expuse unei erodări progresive, fapt ce se manifestă clinic prin pelvialgii și polakiurie intensă — fenomene ce se asociază semnelor septice generale. Este un stadiu prefistulos, care se consideră că există într-un procent de 20—30 din cazuri, stadiu ce trebuie luat în considerație prin manifestările prezente, în special la bolnavii cu o colopatie diverticulară. De remarcat că, în această fază, un examen cistoscopic poate identifica zona de aderență vezicală la procesul inflamator colic, prin prezența edemului bulos, a hiperemiei și a leziunilor vezicale localizate cu precădere la nivelul domului, în partea superioară stîngă (fig. 13.3.77). Se poate observa de asemenea o împingere sau o deformare a acestei zone. Într-o fază evolutivă mai avansată se poate remarca în zona respectivă prezența unei ulcerații și, mai rar — deși fistula colovezicală este de departe complicația fistuloasă cea mai frecventă (17) —, se poate identifica chiar orificiul fistulos (26).

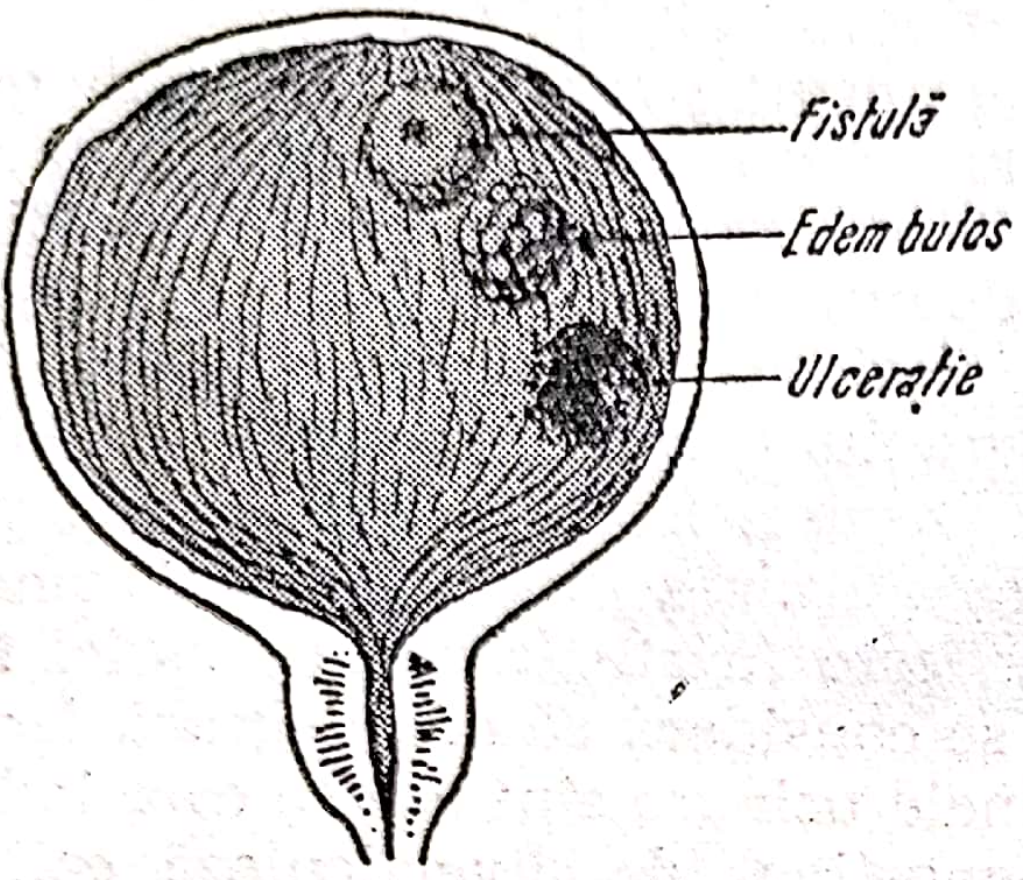

Fig. 13.3.77. — Topografia leziunilor vezicale în fistula sigmoidovezicală (*după Ward — cit. de 26*).

De îndată ce fistula colovezicală s-a stabilit, diagnosticul lezional devine ușor prin constatarea hematuriei sau a fecaluriei. Este de remarcat că trecerea se face în mod obișnuit dinspre colon spre vezică și numai în mod excepțional în sens invers.

Examenul radiografic — *cistografia de umplere* — pune cu ușurință în evidență, îndată după deschiderea vezicii, existența și aspectul comunicației patologice, și aceasta spre deosebire de clisma baritată, care, pentru a evidenția același lucru, trebuie efectuată la o anumită presiune, constituind un risc, deloc neglijabil, de perforație diverticulară (fig. 13.3.78).

Supurațiile perianale, anale și anorectale. Supurațiile regiunii anorectale sînt frecvente, cel mai adesea îmbrăcînd forma de abces și mai rar pe aceea de flegmon, și aceasta în funcție de spațiile celuloase în care se dezvoltă. Din acest punct de vedere, prin simptomatologia prezentată, ca și prin caracterele evolutive, se deosebesc supurații care se dezvoltă submucos, subcutanat, intermuscular, ischiorectal și pelvirectal (fig. 13.3.79). Primele trei localizări îmbracă — cel puțin inițial — aspectul anatomoclinic de abces, deși în toate cazurile sînt circumscrise sau au perete propriu, delimitant; flegmonul are predilecție pentru ultimele două. În ansamblu, orice supurație dezvoltată în spațiile celulogrăsoase perianorectale are tendința la difuziune și, ca atare, cel puțin potențial, se constituie în realitate într-un flegmon.

Punctul de plecare al acestor focare supurative este procesul inflamator care afectează criptele și papilele anale (vezi fig. 13.3.57), unele dintre ele prelungindu-se în grosimea peretelui anal prin evaginații mucoase numite canalicule anale sau relicvate embrionare Hermann și Desfosses, ajungînd uneori pînă în submu-

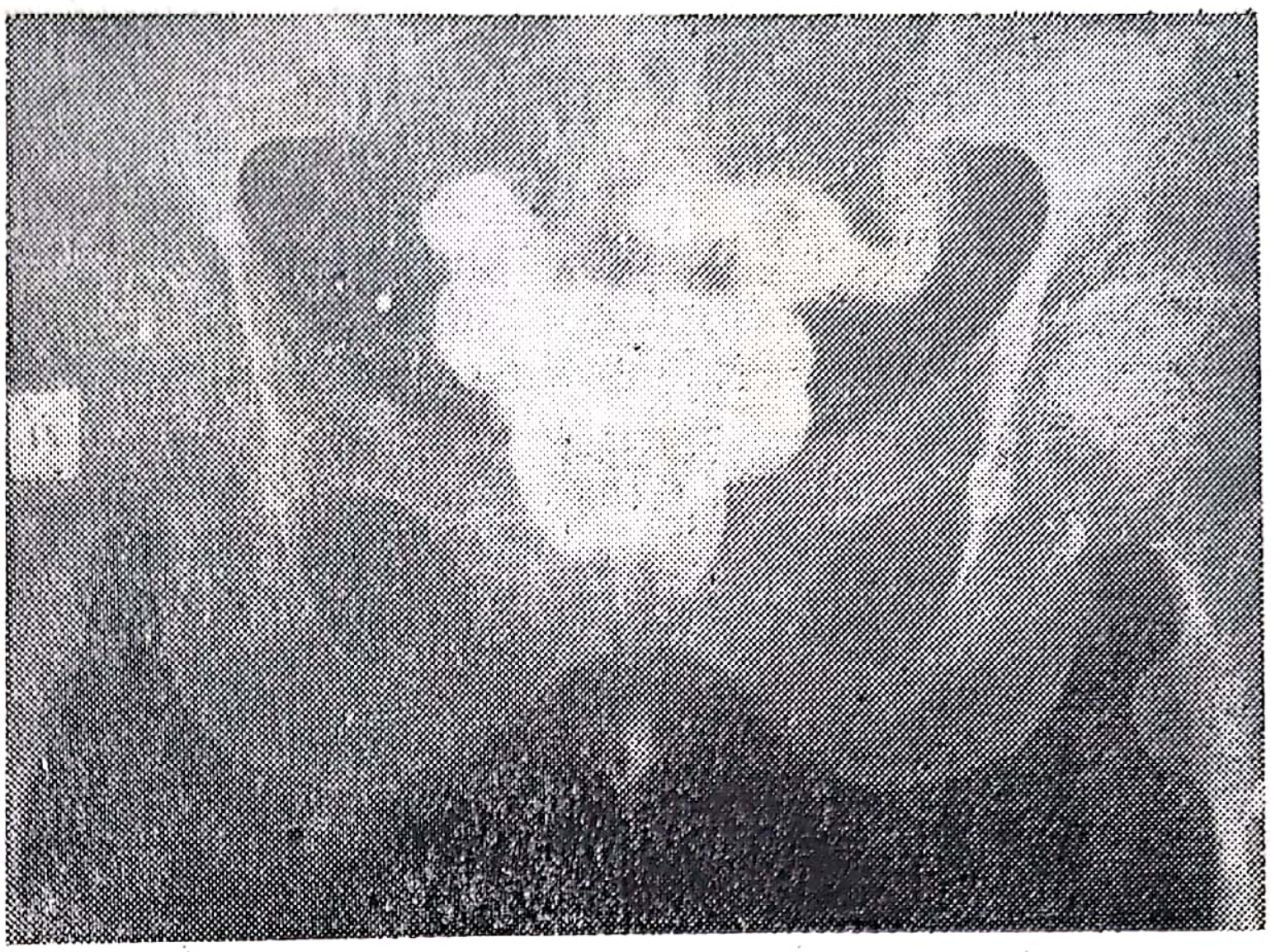

Fig. 13.3.78. — Fistulă sigmoidovezicală *(cistografie de umplere).*

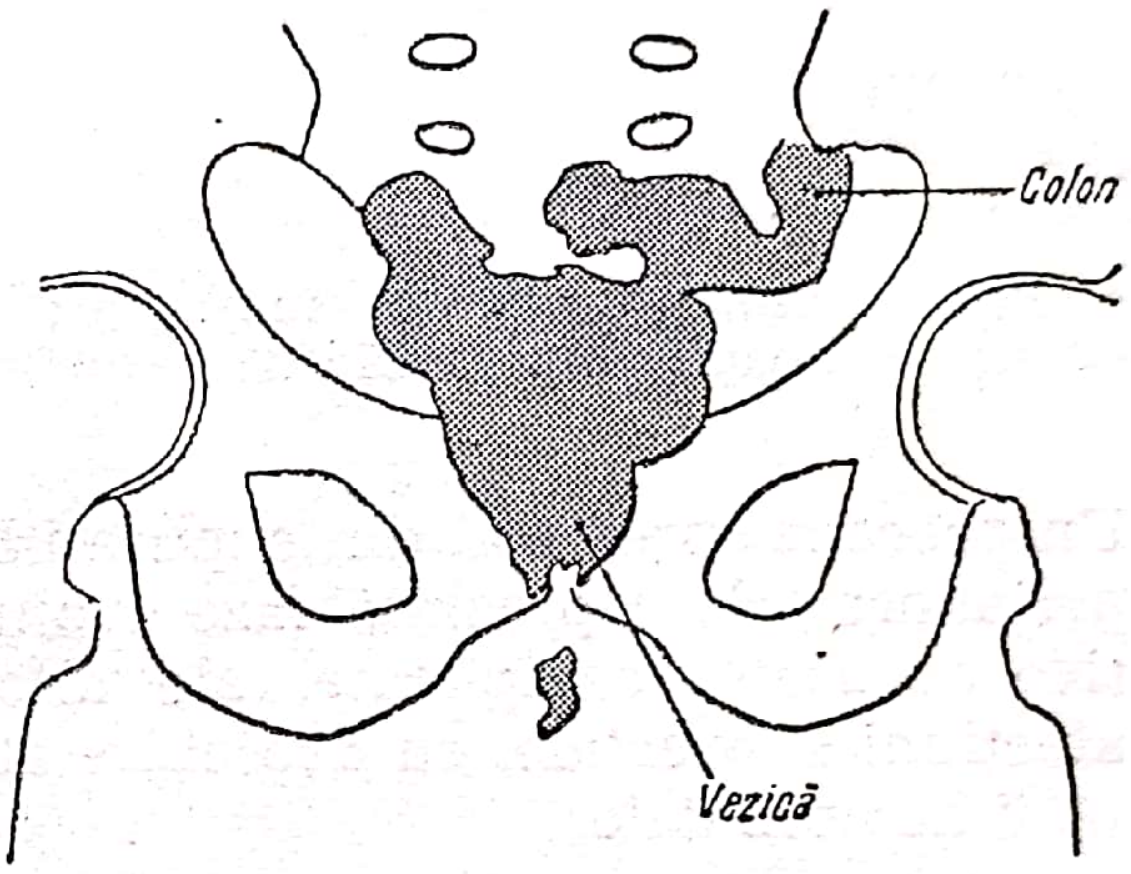
Colon
Vezică

coasă sau chiar mai adînc, în grosimea mușchiului sfincter intern sau în fasciculul profund al sfincterului extern (20).

În afara elementului de stază fecală, care reprezintă punctul de plecare al procesului septic, trebuie admisă și participarea traumatică a bolului fecal, mai ales a conținutului acestuia, alcătuit din anumite resturi alimentare dure, sîmburi etc., încastrate într-un bol fecal deshidratat; aceste două elemente se pot consti-

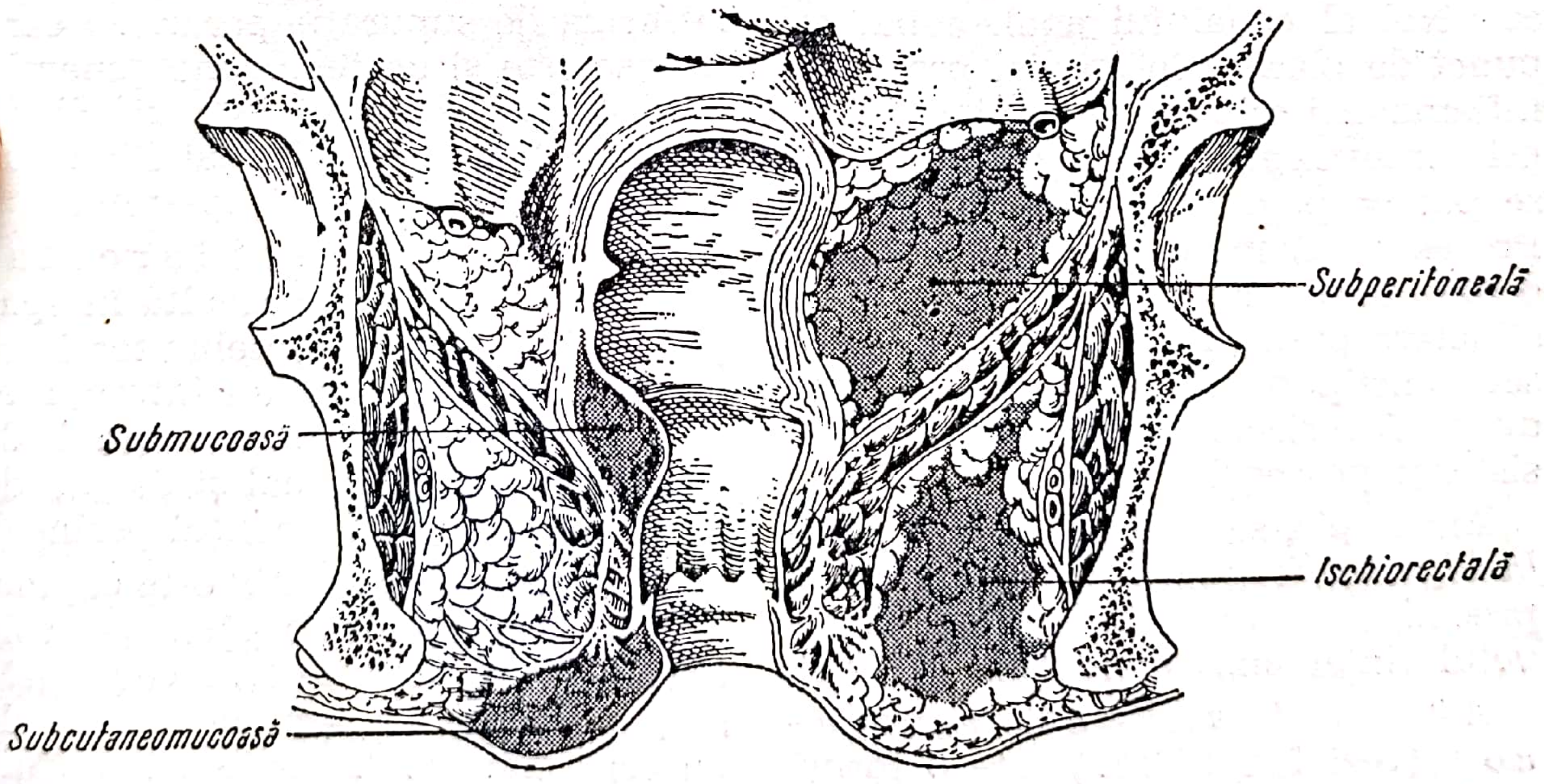
Subperitoneală
Submucoasă
Ischiorectală
Subcutaneomucoasă

Fig. 13.3.79. — Localizarea supurațiilor perianorectale.

tui în adevărați agenți vulneranți, care creează o soluție de continuitate mucosubmucoasă — loc de grefare septică, în special de natură colibacilară. Aparent paradoxal, și dejecțiile lichide evacuate exploziv pot avea de asemenea un rol traumatizant (10).

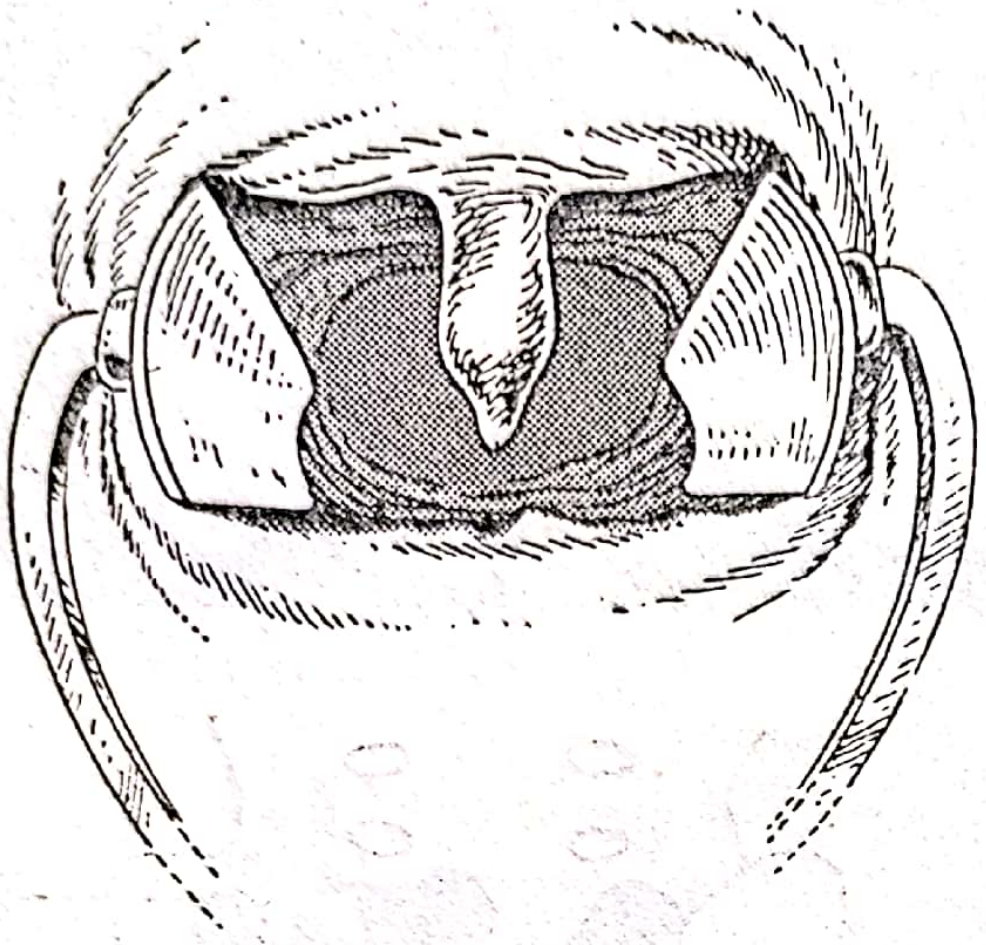

Fig. 13.3.80. — Abcesul submucos: papila hipertrofică.

Un procent apreciabil din supurațiile perianorectale reprezintă faze evolutive avansate, complicate, ale altor afecțiuni anorectale, cu deosebire ale bolii hemoroidale.

Abcesul submucos (vezi fig. 13.3.79) se poate dezvolta la orice nivel al canalului anal, avînd ca punct de plecare în special procesele inflamatorii criptice și papilare, care, prin intermediul canaliculelor anale, se pot propaga pînă în submucoasă. Procesul inflamator se manifestă prin dureri locale cu caracter pulsatil și sfincterospasm. Durerea induce adesea constipația reflexă, care, la rîndul ei, favorizează dezvoltarea și persistența procesului septic.

Anoscopic, se poate obiectiva *papila hipertrofică,* care se prezintă ca o proeminență dureroasă situată la nivelul liniei anorectale (fig. 13.3.80).

Abcesul subcutaneomucos (vezi fig. 13.3.79) este o formă mai rară de supurație perianală, dezvoltată ca urmare a proceselor inflamatorii de orice natură ce afectează tegumentul. Este forma de supurație care apare frecvent ca o complicație a dermatozelor perianale, a leziunilor de grataj din pruritul anal, a abceselor tuberoase, a lipsei de igienă locală etc. Simptomul-cheie este durerea locală cu caracter pulsatil. Palpatoriu, zona afectată poate fi confundată inițial cu un mic burelet hemoroidal.

Abcesul intramuscular poate fi considerat ca o varietate a abcesului submucos, care se dezvoltă însă mai profund ca urmare a inflamației glandelor proctoanale Hermann, situate între submucoasă și musculoasă în regiunea pectenului. Dezvoltarea procesului supurativ se face fie între straturile musculoase longitudinal extern și circular intern ale rectului, constituind *abcesul intramuscular superior,* fie între sfincterul intern și cel extern, constituind *abcesul intramuscular inferior* (14) (15).

Clinic, procesul supurativ se manifestă prin dureri pulsatile, senzație de apăsare perineală dureroasă și sfincterospasm — toate aceste fenomene accentuîndu-se la defecație. Este forma de supurație perianală care se însoțește și de fenomene generale septice. Tactul rectal este dificil de executat fără anestezie, dat fiind durerea care accentuează spasmul.

Flegmonul ischiorectal (vezi fig. 13.3.79) se dezvoltă în spațiul cu același nume, delimitat lateral de mușchiul obturator intern, medial de sfincterul intern, cranial de mușchiul ridicător anal și distal, de septul fascial și tegumentul perineal.

Acest proces supurativ este cel mai adesea urmarea propagării pe cale limfatică, la acest spațiu celulogrăsos, a proceselor septice anorectale de orice natură. Trebuie să se țină seama de faptul că un astfel de flegmon, cu accentuată tendință la difuziune, se poate dezvolta bilateral — „în potcoavă" —, întrucît cele două fose ischiorectale comunică între ele prin spațiul perianal sau retroanal subsfincterian (14).

Clinic, procesul debutează cu fenomene locale și generale zgomotoase: dureri la nivelul proiecției fosei afectate, regiunea este roșie, edematoasă și frecvent se instalează reflex retenția de urină. Fenomenele generale sînt de asemenea pe prim-plan, instalîndu-se rapid o stare toxico-septică severă, cu ascensiune termică majoră, stare de prostrație etc.

Flegmonul pelvirectal — superior sau al spațiului pelvisubperitoneal (vezi fig. 13.3.79) — are ca punct de plecare tot procesele inflamatorii anorectale difuzate pe cale limfatică, dar poate fi și expresia unei localizări septice în cadrul unei septicemii sau a propagării, prin contiguitate, a unei infecții intraperitoneale, în special salpingiene. Procesul septic, care de fapt este o supurație subperitoneală, se dezvoltă în țesutul celulogrăsos cuprins între rect și peritoneul pelvian, deasupra diafragmului pelvian.

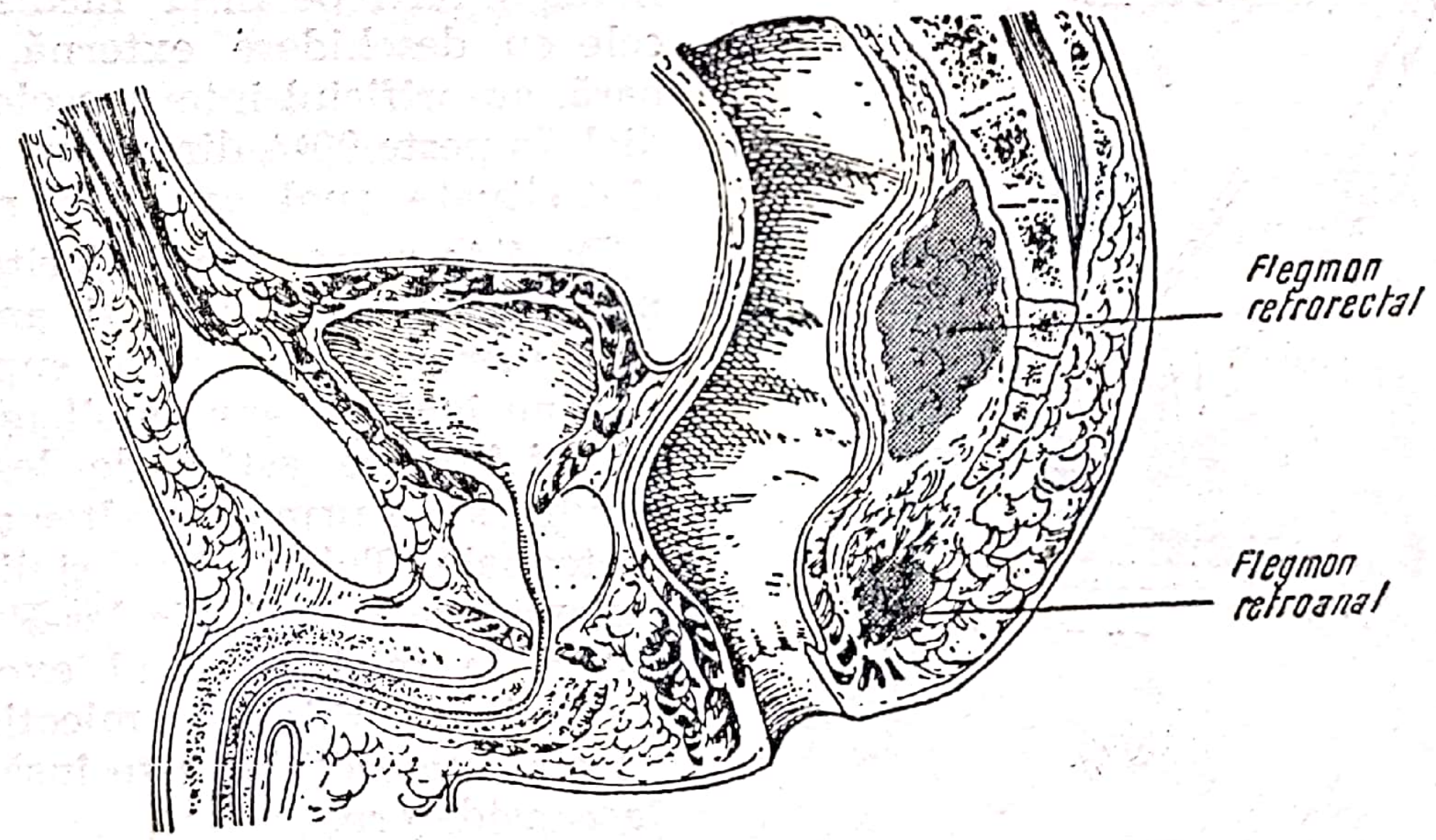

Fig. 13.3.81. — Procese supurative retroanorectale.

Tabloul clinic este identic cu cel al supurațiilor fosei ischiorectale, cu mențiunea că adesea procesul poate rămîne ascuns, rămînînd numai manifestările generale, septicemice, întrucît profunzimea lojii în care se dezvoltă nu-i permite exteriorizarea la perineu. Tactul rectal este manevra prin care se poate depista zona dureroasă pe unul dintre pereții rectului.

În cazul supurațiilor anorectale este important de reținut posibilitatea localizării dorsale a acestor procese, în speță trebuie să se țină seama de eventuala constituire a abceselor sau flegmoanelor retrorectal sau retroanal (fig. 13.3.81), astfel încît, datorită topografiei lor, devin mai greu de depistat, deoarece numai într-o fază evolutivă mai tardivă — în special în cazul flegmonului retrorectal — procesul septic se exteriorizează la nivelul perineului. Este adevărat că pe fondul fenomenelor toxico-septice generale, senzația de apărare perineală, defecația dificilă și dureroasă sînt elemente suficiente care să indice examenul digital al rectului, care va pune de îndată în evidență regiunea dureroasă și zona de fluctuență.

Abcesul retroanal poate fi identificat mai ușor datorită topografiei sale superficiale, dar care expune la confuzia cu faza supurată sau fistulizată a sinusului pilonidal.

Fistulele anale și anorectale. Procesele supurative anorectale, atunci cînd nu sînt deschise la vreme sau cînd sînt deschise defectuos, au tendința la cronicizare, întrucît cavitatea reziduală este căptușită cu țesut de granulație care nu are tendință la cicatrizare. Aceste faze se consideră împlinite aproximativ la 2 luni după procesul acut (20). În aceste condiții se creează traiecte fistuloase care își au originea în majoritatea cazurilor la nivelul valvulelor semicirculare — nivel la care s-a produs abcesul inițial —, care se deschid fie în rect, fie la exterior, la marginea anusului, fie, mai rar, către organe din vecinătate (vezică, uretră, vagin etc.). În cazul în care fistula are un singur orificiu, este vorba de o fistulă oarbă, așa cum se produce în special după supurațiile de fosă ischiorectală sau pelvisubperitoneală insuficient drenate.

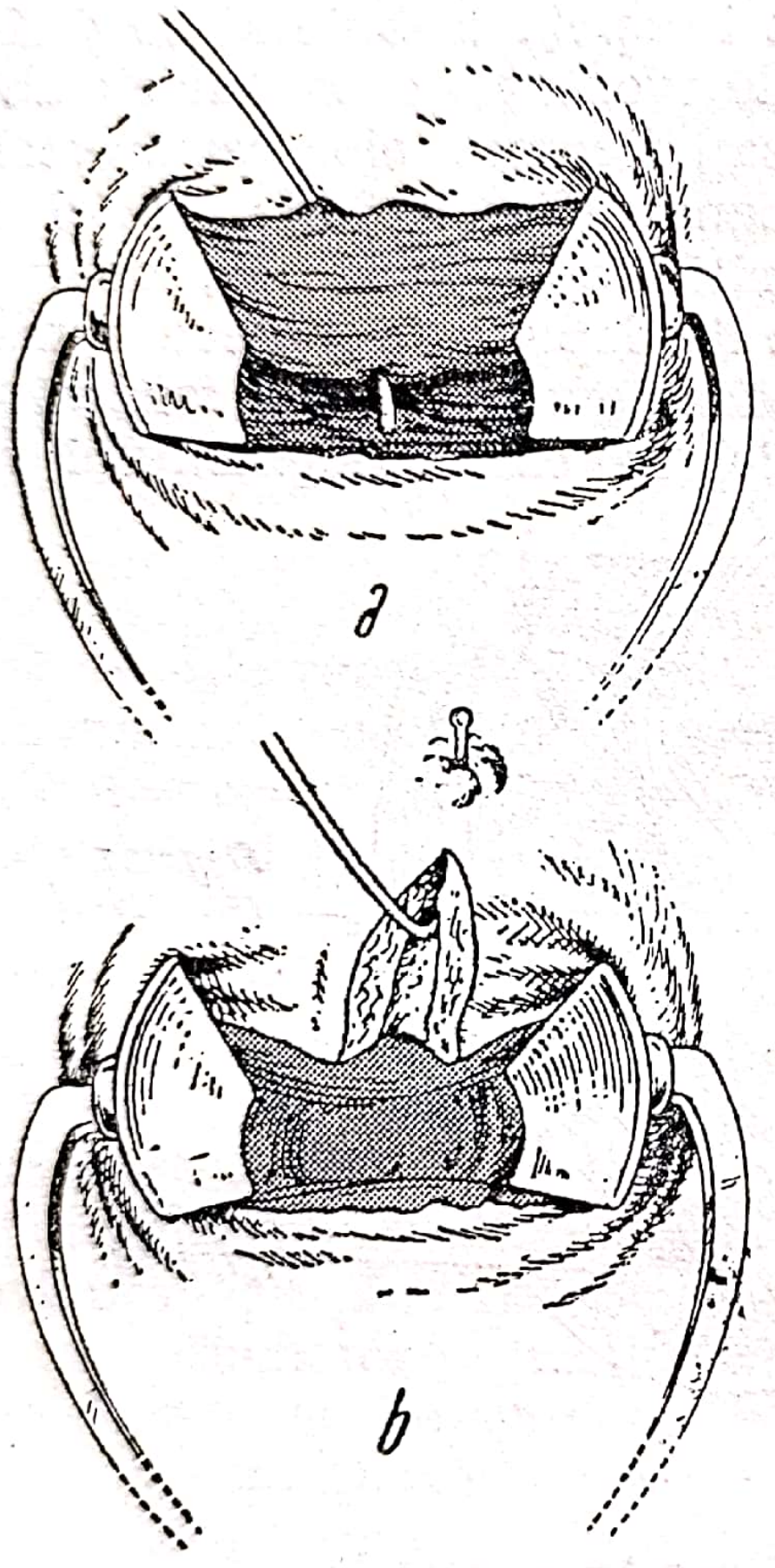

Fig. 13.3.82. — Fistulă perianală.
a — submucoasă; *b* — mucocutanată.

Cele mai multe dintre fistulele anale au orificiul intern la nivelul unei valvule pe linia mediană posterioară — zona cea mai vulnerabilă a regiunii, întrucît aici ampula rectală descrie un unghi drept, porțiunea orizontală a acestuia primind cea mai mare parte a șocului produs de expulsia materiilor fecale (8). După așa-numita „lege a lui Goodsall“ (cit. de 19), fistulele deschise extern la nivelul comisurii posterioare au orificiul intern pe linia mediană, iar cele cu deschidere externă, anterioară, au orificiul intern proiectat radial. În peste 90% din cazuri fistulele sînt situate anal sau perianal (21).

Dacă în marea lor majoritate leziunile fistuloase anale și anorectale sînt urmarea proceselor supurative, rămîne încă un apreciabil număr de cazuri în care astfel de leziuni se produc și ca urmare a altor afecțiuni rectoanale. Tuberculoza și limfogranulomatoza rectală Nicolas-Favre sînt astăzi în mod cu totul excepțional incriminate. Etiologia micotică și în special rectocolitică este însă de luat în considerare.

Stabilirea prezenței fistulei și a direcției traiectului fistulos se face cel mai adesea pe seama identificării orificiului cutanat ce rămîne după vidarea spontană a unui abces. De remarcat că nu de puține ori bolnavul consultă nu pentru abcesul pe care l-a avut, ci pentru simpla scurgere remanentă care pătează lenjeria. În aceste condiții, o simplă explorare cu stiletul butonat poate evidenţia traiectul superficial mucomucos sau mucocutanat (fig. 13.3.82). În cazurile în care traiectul este situat mai profund, cateterizarea sa este posibilă numai sub anestezie, urmărindu-se o bună relaxare sfincteriană.

Prin tact rectal, degetul care examinează poate simţi traiectul dur, fibros, al fistulei — dacă acesta este superficial.

Dat fiind condiţiile în care orificiul de comunicare internă anorectală a supuraţiei iniţiale poate fi obstruat prin edem sau depozit de materii, se creează traiecte variate multiple, bifurcate sau „în potcoavă“, care fac identificarea direcţională a lor mai dificilă.

Este important de stabilit, din punctele de vedere prognostic şi terapeutic, situarea traiectului fistulos în raport cu aparatul sfincterian.

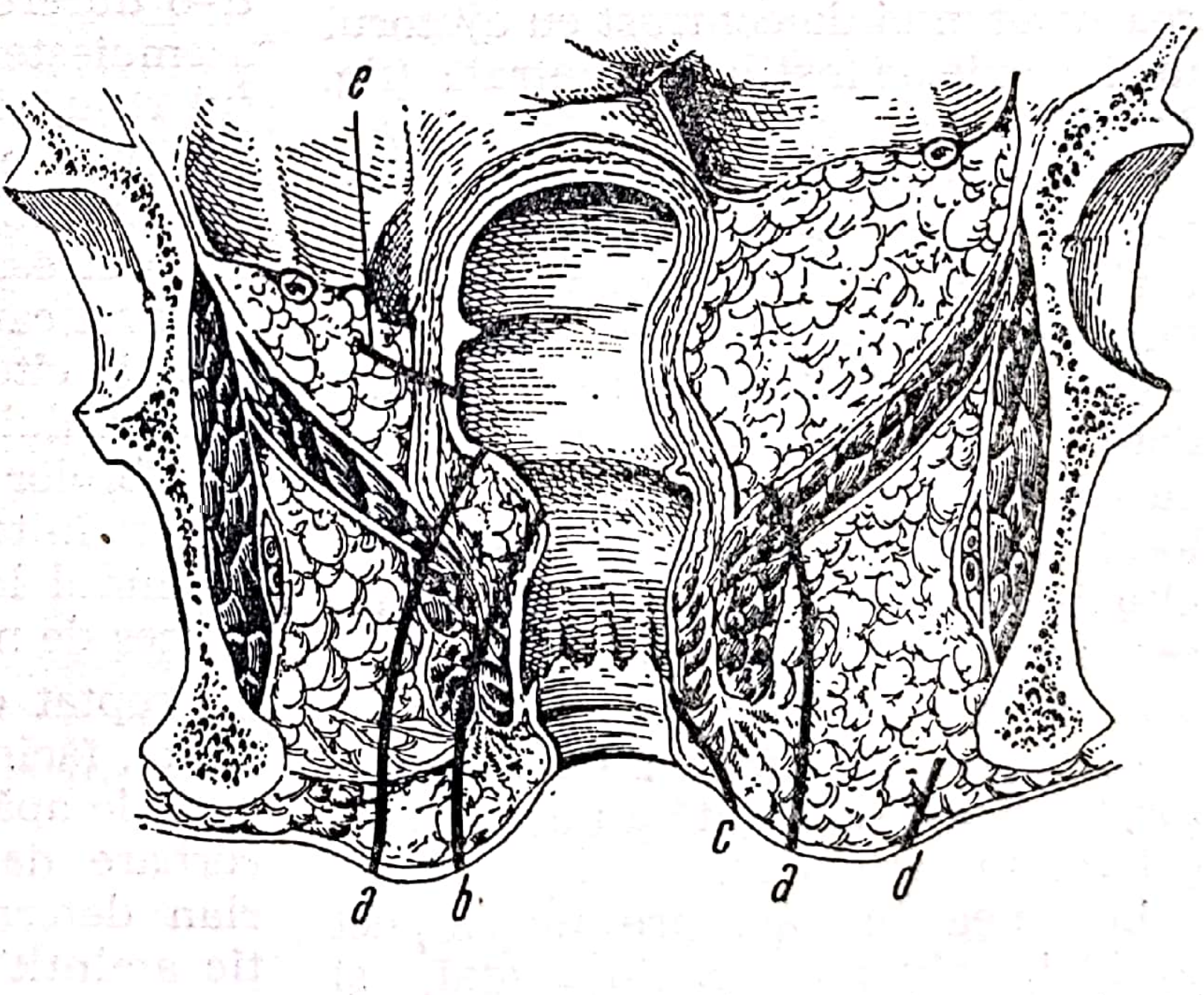

Fig. 13.3.83. — Situarea fistulei în raport cu aparatul sfincterian.
a — intrasfincteriană; *b* — transsfincteriană; *c* — extrasfincteriană; *d* — oarbă; *e* — rectală.

Fistulele intrasfincteriene (fig. 13.3.83 *a*) sînt fistulele submucoasă şi subcutanată care succedă proceselor septice criptice sau papilare simple şi al căror traiect nu interesează sfincterul.

Fistulele transsfincteriene au acelaşi punct de plecare, dar traiectul lor traversează la un nivel oarecare aparatul sfincterian (fig. 13.3.83 *b*), pe o anumită grosime a sa; sînt urmarea unor procese septice similare celor din varianta precedentă şi pot succede şi unui flegmon de fosă ischiorectală.

Fistulele extrasfincteriene reprezintă varietatea cea mai gravă, întrucît traiectul fistulos străbate dinspre rect către exterior aparatul sfincterian în totalitate, deschizîndu-se la perineu, la oarecare distanţă de anus, deci străbate fosa ischiorectală (fig. 13.3.83 *c*).

Aceeaşi situaţie extrasfincteriană o au şi *fistulele oarbe,* rămase după flegmoanele de fosă ischiorectală sau pelvisubperitoneale (fig. 13.3.83 *d*).

Adeseori simpla explorare cu stiletul butonat, chiar combinată cu tactul rectal, nu poate preciza traiectul fistulos pe toată întinderea sa şi nici nu poate evidenţia orificiul de comunicare rectală, mai ales dacă acesta este situat mai cranial. În aceste condiţii trebuie recurs la fistulografie, care reprezintă un examen paraclinic



Fig. 13.3.84. — Fistulografie.

anodin, ușor de efectuat prin injectarea substanței de contrast cu ajutorul unei sonde de instilație uretrală (fig. 13.3.84).

Fisura anală este o soluție de continuitate a mucoasei anale care eventual se extinde și la tegumentul juxtaiacent, în mod obișnuit cuprinzînd o singură zonă și în mod excepțional două sau mai multe. Leziunea succedă sau însoțește un proces inflamator local — cel mai adesea o tromboflebită hemoroidală — sau este urmarea acțiunii traumatice pe care o exercită fie o dilatație excesivă a sfincterului, făcută în scop explorator, fie trecerea forțată a unui bol fecal voluminos și dur.

Leziunea fisurală are un aspect ovoidal, alungit cranio-caudal, și este localizată în mod aproape exclusiv la nivelul comisurii posterioare a anusului. Este limitată la extremitatea internă, anală, de o *papilă* sau *carunculă hipertrofică,* iar la extremitatea externă, cutanată, de un mic nodul vascular — *„hemoroidul-santinelă“* (fig. 13.3.85). Situarea obișnuită a leziunii fisurale la nivelul liniei mediane posterioare se explică prin faptul că la acest nivel porțiunea sfincteriană subcutanată se desparte, pentru a se prinde pe rafeul anococcigian, constituind o zonă cu rezistență mai mare exact la nivelul la care se produce angularea dintre rect și anus, nivel la care se epuizează efortul maximal făcut în defecație. Tocmai ca expresie a acestei solicitări intense, în această zonă se produc în mod obișnuit descensul și prolapsul mucoasei anale, în momentul defecației. Identificarea fisurii în altă zonă decît cea pomenită mai înainte poartă semnificația unei etiologii aparte, căpătînd caracterul de fisură simptomatică, ce trebuie să inducă o examinare anorectală complexă.

Debutul afecțiunii se face de obicei brusc, la sfîrșitul defecației, printr-o durere vie pe care bolnavul o asemuiește cu o arsură făcută cu fierul roșu, situată la nivelul comisurii posterioare a anusului și care iradiază puternic către coccis. Durerea își păstrează acest caracter acut un interval care variază de la cîteva minute la cîteva ore și ea este urmarea contactului direct cu mediul extern al fibrelor superficiale sfincteriene, bogate în terminații nervoase, și care, la rîndul lor, sînt afectate printr-un proces de nevrită (15).

Treptat durerea cedează în intensitate, făcînd loc unei senzații neplăcute de apăsare, cu momente de exacerbare datorate spasmului sfincterian determinat de procesul nevritic amintit mai înainte. Atunci cînd leziunea este mai veche, cînd s-a cronicizat, marginile ei se îngroașă, se dezlipesc, nemaiprezentînd tendința către cicatrizarea spontană.

Cînd fisura se instalează pe fondul unei afecțiuni inflamatorii, apariția

Fig. 13.3.85. — Fisură anală.
a — „hemoroidul-sentinelă";
b — papila (caruncula) hipertrofică.

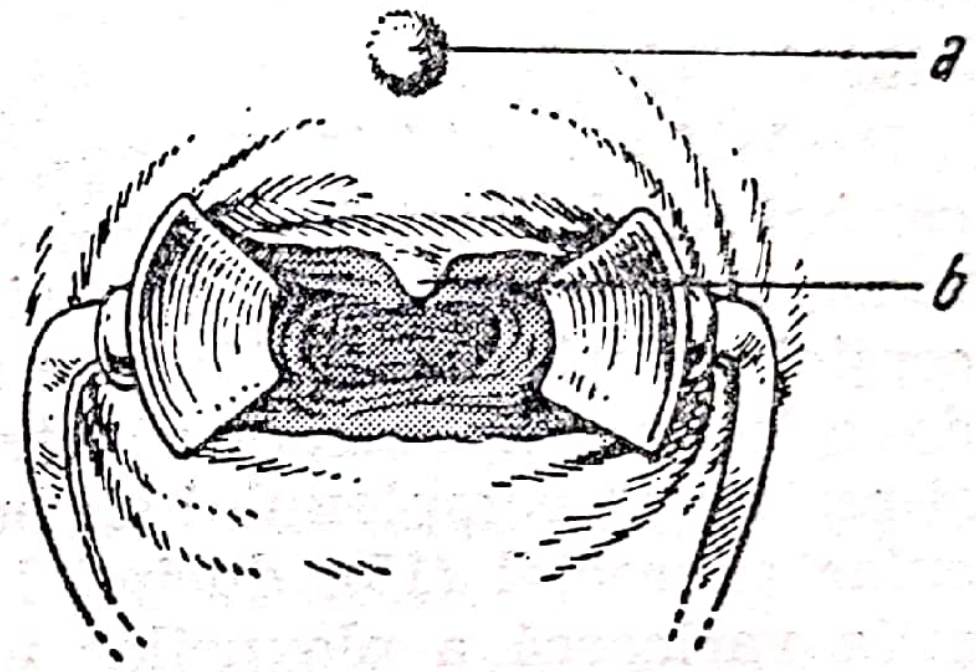

ei se face progresiv, marcată fiind de fenomene dureroase sau pruriginoase, care adesea determină contractura spastică a sfincterului anal, destul de dureroasă și care, în tot cazul, împiedică efectuarea unui examen corect anorectal în afara unei bune anestezii care să permită relaxarea.

Prezența fisurii anale, cu puseurile sale dureroase paroxistice, care survin uneori și în afara oricăror solicitări sfincteriene, creează o stare psihică particulară, transformînd bolnavul într-un constipat cronic, la care defecația ajunge să fie suprimată reflex de teama declanșării crizei dureroase. Într-adevăr, fiecare act de defecație este urmat de o durere paroxistică, pentru că în momentul trecerii bolului fecal buzele plăgii mucoase se îndepărtează una de alta și fenomenele iritative neurosfincteriene își reiau ciclul.

13.3.4.4.

Colo- și rectopatii vasculare

Ectazia vasculară colică este o entitate descrisă recent, a cărei identificare a devenit posibilă datorită explorărilor angiografice selective și fibrocolonoscopiei. Este vorba de investigații induse de sîngerări exteriorizate prin melenă, unele dintre acestea grave de la debut, dat fiind cantitatea mare de sînge care se poate pierde. Investigațiile menționate au permis punerea în evidență în unele cazuri a cauzei acestor hemoragii — în special cînd acestea survin după vîrsta de 55 de ani, la bolnavi care prezintă și alte manifestări de suferință cardiovasculară —, cauză ce constă în prezența unor ectazii vasculare arterio-venoase pe teritorii limitate sau pe suprafețe mai întinse ale colonului (3). Astfel de ectazii pot sîngera moderat, producînd melene depistabile microscopic, dar pot provoca și sîngerări masive, care să fie urmate rapid de instalarea stării de șoc hemoragic. De obicei, însă, sîngerarea este moderată și se oprește spontan.

Colo- și rectopatia ischemice sînt suferințe prin deficit de irigație arterială la nivel colic și rectal, suferințe ce succedă unei arteriopatii obstructive progresive care afectează teritoriul mezenteric superior sau inferior. În funcție de teritoriu se va manifesta și criza de angor abdominal, cu durere mai intensă în hemiabdomenul drept sau, după caz, stîng. Diagnosticul cauzal al sindromului dureros anginoid poate fi făcut doar prezumtiv, atunci cînd el survine brusc la un bolnav vîrstnic suferind de ateroscleroză și cînd, pe fondul dureros, după 12—24 de ore de evoluție, apar scaune diareice afecale și melenă (14).

Boala hemoroidală (hemo-, de la gr. *haima, haimatos*=sînge+*rhoia*=a curge) reprezintă, potrivit concepției actuale, o manifestare a bolii de colagen care afectează structura și rezistența complexului sistem vascular anorectal (15), ducînd la dilatația varicoasă a plexurilor venoase situate în submucoasa anorectală. La formarea pachetelor hemoroidale participă însă și arteriolele terminale afectate de un proces de endarterită proliferantă.

Procesul hemoroidal apare cu precădere după vîrsta de 20 de ani și este favorizat în producerea sa de orice element care poate îngreuia circulația de întoarcere, și aceasta mai ales avîndu-se în vedere faptul că ortostatismul crește presiunea venoasă de la 250 mm H_2O, cît este în decubit, la 750 mm H_2O (19). La acest important factor se adaugă lipsa sistemului valvular, ceea ce face ca orice variație de presiune portală să se repercuteze maximal în zona declivă a sistemului venos, reprezentată de venele rectale.

Simptomatologia bolii hemoroidale este în funcție de afectarea rețelei plexiforme hemoroidale, situată etajat în mucoasa rectului într-un sistem cranial sau intern și unul distal sau extern.

Hemoroizii interni debutează întotdeauna, în afara unor cazuri speciale de influență locală, la nivelul plexului venos intern, la a cărui origine, în porțiunea perineală a plexului hemoroidal care drenează către venele hemoroidale interioare, se găsesc dilatațiile ampulare descrise de către Duret, dilatații situate deasupra anusului, la nivelul valvulelor semilunare (27). Este teritoriul arterei hemoroidale superioare, care trimite ramurile ce străbat peretele muscular al rectului, ajungînd în submucoasă, la nivelul liniei anorectale, în trei puncte oarecum fixe — două la dreapta și unul la stînga —, puncte în care arteriolele comunică direct cu plexurile venoase, fără interpunerea sistemului capilar (Milligan, Morgan — cit. de 14). În poziția genu-pectorală (fig. 13.3.86), pachetele hemoroidale interne se situează corespunzător poziției acelor pe cadranul unui ceasornic, la orele 2, 4 și 8.

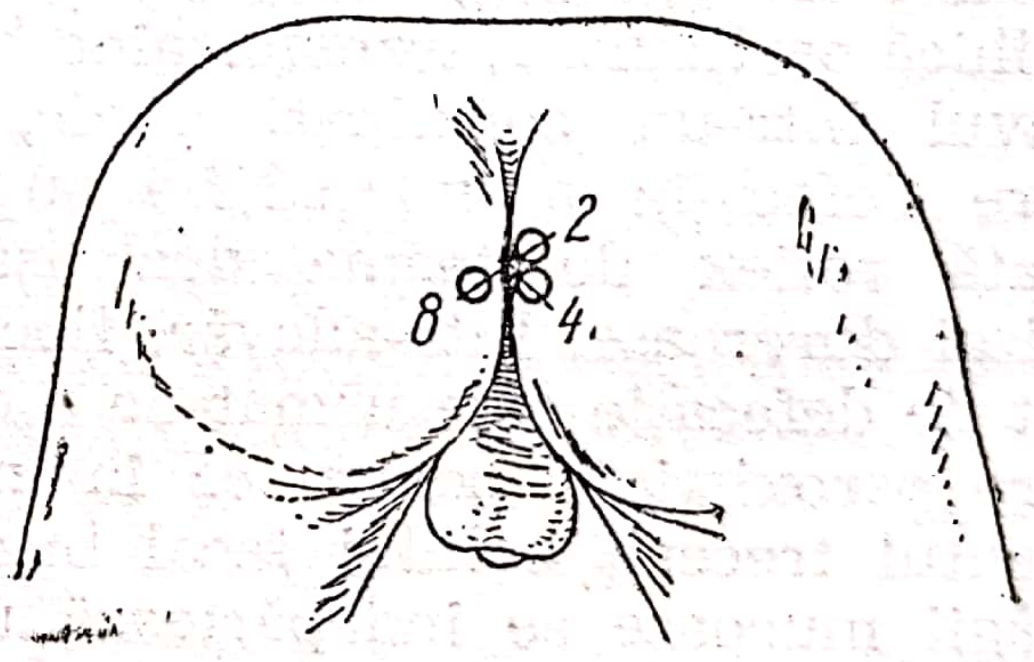

Fig. 13.3.86. — **Poziția pachetelor hemoroidale.**

Apariția și evoluția hemoroizilor interni care afectează sistemul hemoroidal superior pot rămîne multă vreme necunoscute dacă nu survin complicații. În general însă, după o perioadă variabilă de evoluție, în funcție de condițiile favorizante ce întrețin procesul hemoroidal, leziunea devine manifestă atît prin aspectul său local, cît și prin alte simptome, care, în ansamblu, permit o clasificare a bolii în trei grade.

Gradul I corespunde unui nodul hemoroidal unic, prezent la locul său de apariție și alcătuit dintr-o arteră inflamată și un grup juxtaiacent de vene dilatate și trombozate. Este posibil ca în acest stadiu leziunea să sîngereze în timpul scaunului, fenomen lesne de observat prin prezența unor striuri de sînge proaspăt ce nu sînt amestecate cu materiile fecale. Sîngele este mai totdeauna fluid, în cantitate variată și cu aspect fie arterial, fie venos.

Gradul II corespunde unor noduli hemoroidali interni coborîți pînă la nivelul canalului anal, care se pot exterioriza, producînd sîngerare la defecație, și care se reduc spontan.

Gradul III corespunde unor noduli hemoroidali care se exteriorizează și în afara efortului de defecație și care nu se reduc spontan, permanentizîndu-se în stadiul de prolaps datorită supraadăugării procesului inflamator. De fapt, în orice proces hemoroidal vechi, prezența nodulilor și tendința lor la exteriorizare antrenează formarea prolapsului mucos sau așa-numita variantă a bolii denumită *„hemoroizi procidenți“*. În această etapă evolutivă boala se manifestă prin prezența unor secreții mai mult sau mai puțin abundente mucopurulente, rezultat al procesului inflamator al mucoasei.

Prolapsul hemoroidal alcătuit din procidența hemoroizilor interni poate avea un caracter temporar, atunci cînd se reduce spontan, sau unul permanent, atunci cînd se menține și după defecație — situație în care, prin supraadăugarea unui proces de tromboflebită, poate deveni un prolaps ireductibil (fig. 13.3.87).

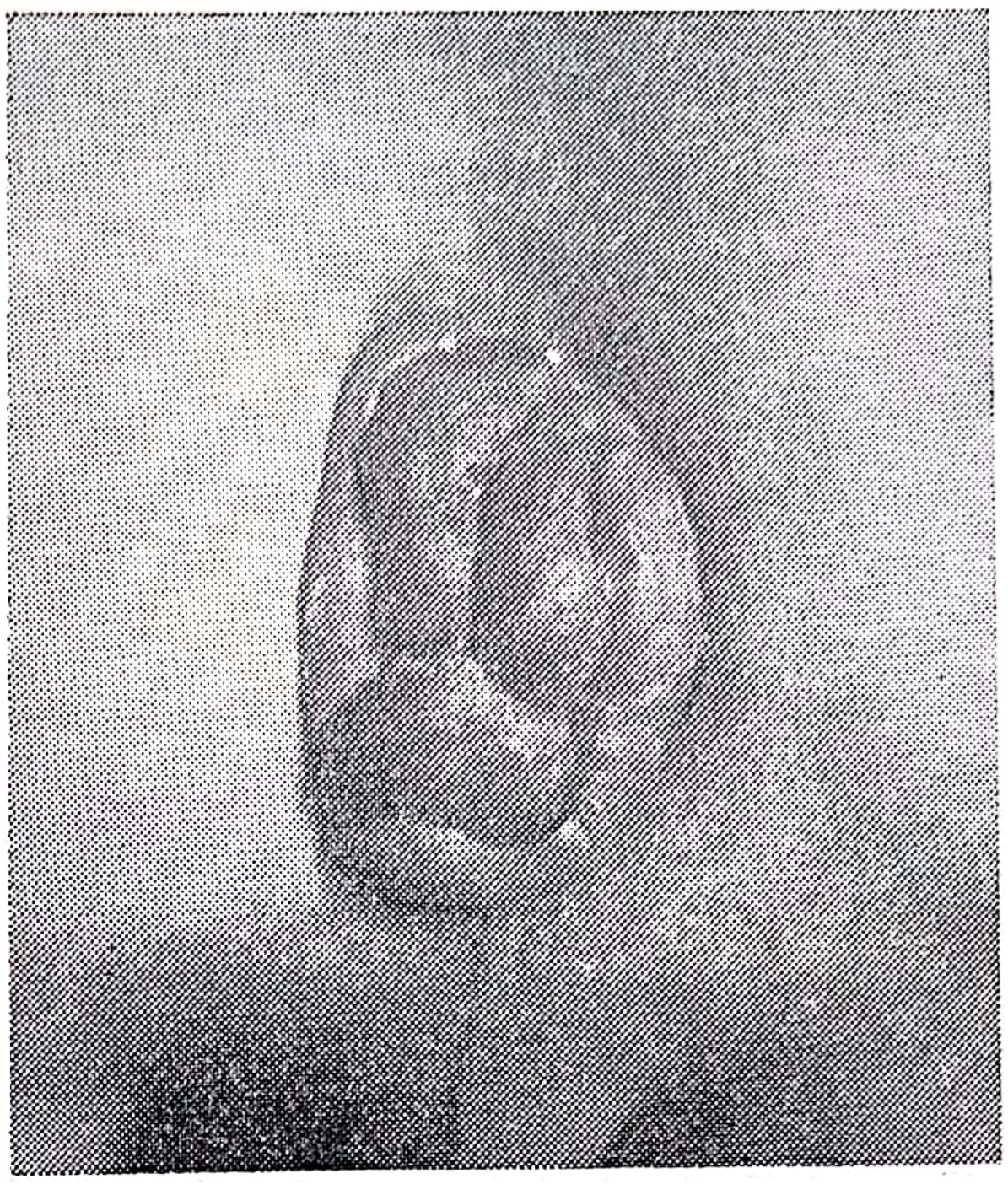

Fig. 13.3.87. — Prolaps hemoroidal.

Cîtă vreme nu survin complicații inflamatorii, prolapsul hemoroidal își semnalează prezența numai printr-o senzație de apăsare perineală și prin secreția mucopurulentă. Cînd survine elementul inflamator — eventualitate obișnuită mai ales în condiții de igienă defectuoasă —, apar dureri violente, cu senzația de tenesme paroxistice datorate spasmului puternic sfincterian. Prezența transanală a pachetelor varicoase hemoroidale reprezintă un puternic element iritativ pentru aparatul sfincterian anal, care răspunde prin contracție spastică, strangulînd astfel elementele prolabate și producînd ulcerații sau chiar necroza acestora.

Hemoroizii externi sînt expresia decompensării hemodinamice a flebopatiei interne (20), care se manifestă prin apariția perianală a uneia sau mai multor tumorete de volum variabil, nedureroase și care își măresc volumul la orice puseu perineal. De obicei unică, cu timpul apar mai multe varicozități ce pot



Fig. 13.3.88. — Hemoroid extern trombozat.

ocupa întreaga circumferinţă anală „în coroană". Ca urmare în special a traumatismelor survenite în cursul toaletei după scaun, se supraadaugă un proces inflamator, care conduce către tromboza hemoroidală (fig. 13.3.88). Acest proces debutează brusc, de obicei în momentul defecaţiei, şi corespunde transformării tumoretei indolore într-o formaţiune dură, foarte dureroasă şi ireductibilă, care, după cîteva zile de evoluţie, cedează, transformîndu-se într-o formaţiune fibroasă numită „marisca hemoroidală" (fig. 13.3.89). Reamintim că adeseori un astfel de nodul hemoroidal este „hemoroidul-santinelă", situat la polul extern al fisurii anale (vezi 13.3.4.7 — „Fisura anală").

Colita granulomatoasă este integrată printre afecţiunile de natură vasculară numai datorită analogiei leziunilor anatomopatologice cu cele ischemice, totodată fiind asemănătoare teoretic şi cu cele neurovegetative bazate pe iritaţia simpaticului intestinal. În tot cazul leziunile ulceroase de la nivelul mucoasei şi submucoasei au o componentă vasculară predominantă.

Debutul bolii, ca şi în alte localizări pe tubul digestiv, este insidios, marcat de modificări de tranzit (în special diaree), de dureri abdominale

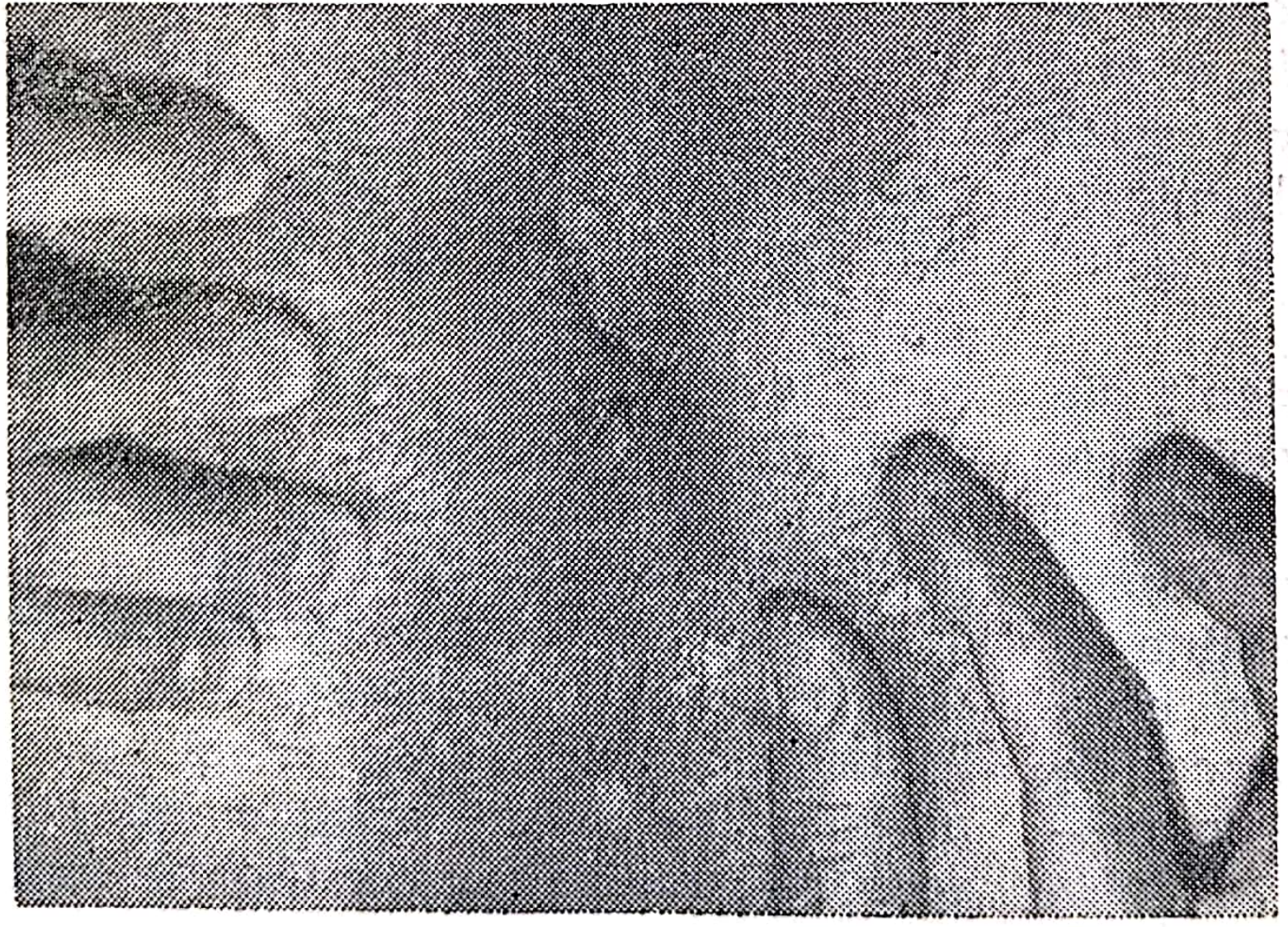

Fig. 13.3.89. — Mariscă hemoroidală.

nesistematizate, pierdere ponderală, puseuri de ascensiune termică, rectoragii și, mai rar, de grețuri, vărsături etc. (12); mai tîrziu devine evident obstacolul intestinal, după cum în peste 75% din cazuri se consideră că apar leziuni inflamatorii anale și perianale (fistule, fisuri, abcese etc.). Se poate aprecia că tocmai aceste manifestări anoperianale, la care se pot adăuga altele, articulare sau cutanate de tip alergic, prezintă o oarecare specificitate, întrucît induc o cercetare mai aprofundată, care, în majoritatea cazurilor, orientează diagnosticul pe baza examenului biopsic (12).

13.3.4.5.
Rectopatii distrofice

În cadrul unei boli distrofice generale sau ca urmare a unor afectări particulare legate de evoluții patologice sau de vîrstă, pot fi afectate în grade variate mijloacele de susținere și de suspensie ale rectului, producîndu-se diferite forme de prolaps rectal.

Prolapsul rectal reprezintă protruzia transanală a mucoasei sau a peretelui rectal în totalitate. Cauzele care favorizează sau care determină producerea acestuia sînt multiple și încă discutate, dar în general se admite un context larg, în care unii factori congenitali sau dobîndiți modifică întrucîtva poziția rectului, asociindu-se altora care favorizează descensul vertical. Prolabarea pare să fie consecința unei laxități anormale a țesutului perirectal, care în unele situații capătă valoarea unui adevărat mezorect ce permite verticalizarea organului și, ca atare, recepționează în plin, de sus în jos, orice puseu abdominal. În felul acesta se creează tendința de alunecare transperineală și de plicaturare „în acordeon" a rectului (C. B. Ribstein — cit. de 11). Dacă la acest proces se adaugă, cu valoare de factori determinanți sau favorizanți, deficite nutriționale colagenice, constipații cronice etc., sînt create condițiile producerii uneia sau alteia dintre variantele de prolaps rectal.

La copil leziunea se manifestă în majoritatea cazurilor în jurul vîrstei de 3 ani, procesul fiind favorizat și de orientarea verticală a micului bazin, ca și de curbura sacrococcigiană, mai redusă la această vîrstă, așa că presiunea efortului abdominal se transmite direct de sus în jos (28).

Din punct de vedere *simptomatic*, prolapsul are aspecte diferite în funcție de varietatea anatomoclinică, în general considerîndu-se că există un prolaps parțial, în care este antrenată numai mucoasa, și un prolaps total, la care participă peretele rectal în totalitate (19).

Prolapsul parțial (fig. 13.3.90 *A*), denumit și *„prolapsus ani"*, interesează exclusiv mucoasa anală, care prolabează prin orificiul anal pe o lungime de 1—3 cm. Este leziunea întîlnită de obicei în prolapsul hemoroidal și, în același timp, este tipul de prolaps care se produce curent la copil în cazurile de constipație cronică. La examinare, leziunea apare sub forma unui con roșu de mucoasă deplisată, avînd un orificiu situat central, ale cărui margini se continuă cu pielea perineală. În general prolapsul se reduce cu ușurință spontan sau prin apăsare ușoară cu degetul înmănușat și bine vaselinat.

Prolapsul total (fig. 13.3.90 *B*) antrenează în totalitate tunicile rectului și poate avea două variante:

Prolapsul cu doi cilindri (fig. 13.3.90 *B—a*), numit și *„prolapsus ani et recti"*, este leziunea în care rectul inferior alunecă prin orificiul anal, producînd totodată şi deplisarea acestuia, astfel încît nu există şanţ separator la nivelul tegumentului perineal. Este de fapt o întoarcere „în deget de mănuşă" a complexului anorectal.

Prolapsul cu trei cilindri (fig. 13.3.90 *B—b*) este o invaginare transanală a rectului, din care rezultă structura asemănătoare invaginării cu trei cilindri. Prolapsul complet de acest tip este caracteristic adultului

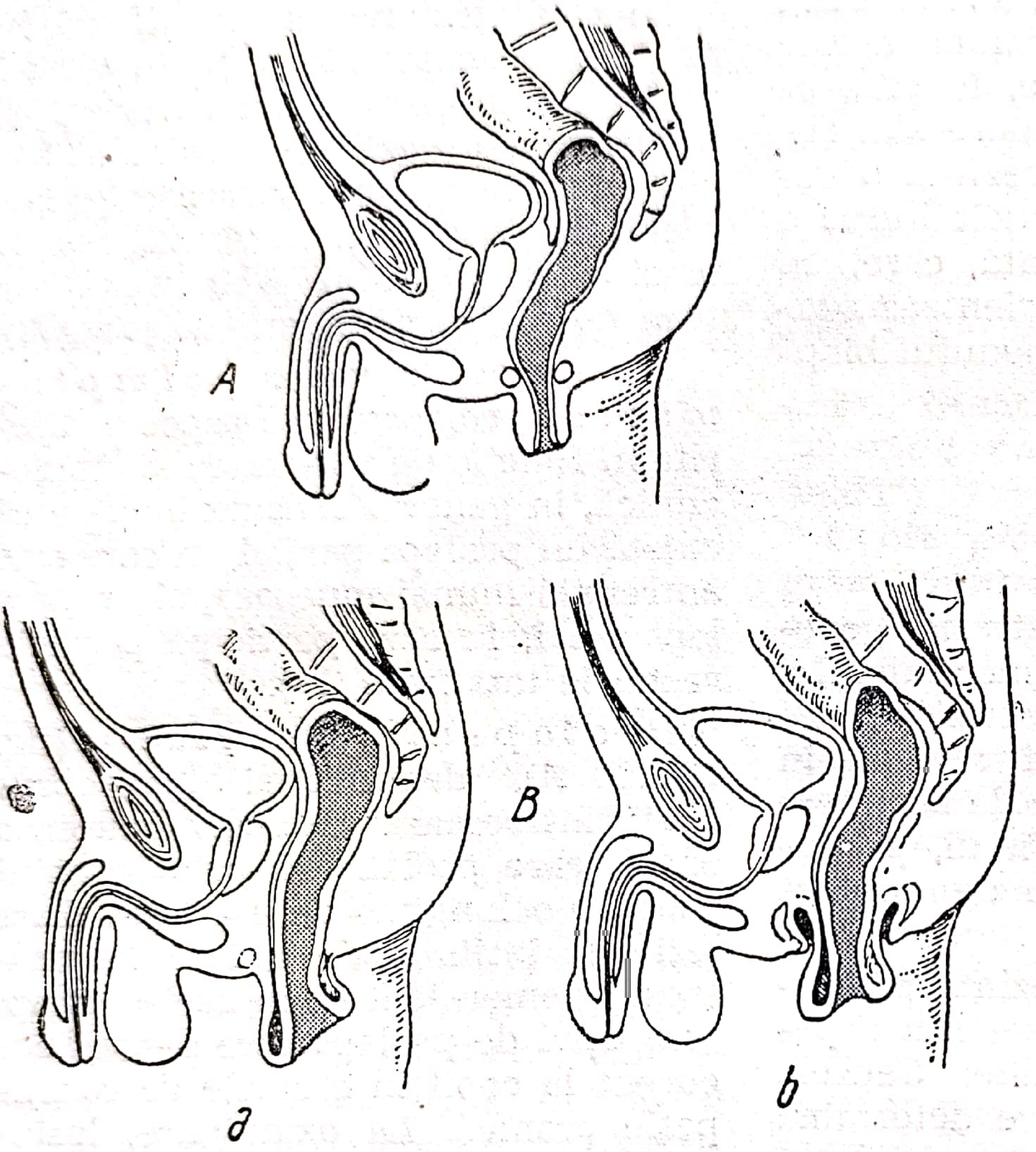

Fig. 13.3.90. — Prolaps rectal *(prezentare schematică).*

A — parţial; *B* — total: *a* — cu doi cilindri; *b* — cu trei cilindri.



Fig. 13.3.91. — Prolaps complet cu trei cilindri.

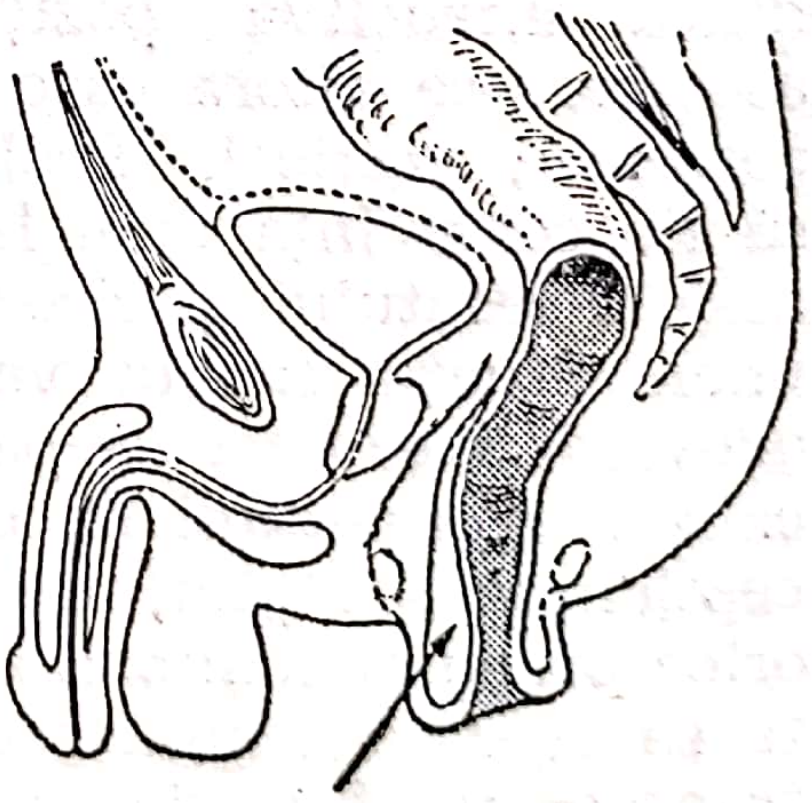

Fig. 13.3.92. — Prolaps total cu hidrocel *(după P. Duval).*

și reprezintă în general o leziune determinată de slăbiciune, situație în care cu deosebire aparatul de suspensie rectală este cel deficitar. Leziunea are forma unui „cîrnat“ cu lungime variabilă, învelit într-o mucoasă de aspect roșiatic-violaceu, uneori sîngerînd cu ușurință. Prezintă central un orificiu orientat dorsal — orientare cu atît mai netă, cu cît prolabarea este mai accentuată. La baza segmentului prolabat există un șanț net de separare față de tegumentul perineal (fig. 13.3.91). La palparea digitală se poate simți suplețea pereților, dar și eventuala prezență a hidrocelului (fig. 13.3.92), care reprezintă antrenarea în descens a fundului de sac Douglas și care poate conține anse intestinale (6). Prin tact rectal, acest conținut herniar poate fi redus cu ușurință.

13.3.4.6.

Colo- și rectopatii tumorale

Tumorile cu localizare colică și rectală, cu deosebire cele maligne, reprezintă problema primordială pentru patologia chirurgicală a intestinului gros. Într-adevăr, deși dispoziția anatomică, prin vascularizație și drenaj limfatic, permite executarea unei chirurgii ideale din punctul de vedere al obiectivului oncologic, totuși stadiul de evoluție a proceselor neoplazice ce se operează nu permite obținerea unor rezultate pe măsura posibilităților. Se consideră că, cel puțin pentru cancerul colic, timpul scurs de la identificarea primului simptom pînă la stabilirea diagnosticului și aplicarea tratamentului variază de la 6 la 18 luni; aceeași întîrziere, cu rezultate negative, se constată și în cancerul rectului, deși la acest nivel, incomparabil mai simplu de explorat, manifestările sînt mai evidente.

Deși se poate vorbi despre o simptomatologie săracă și nesemnificativă a tumorilor colorectale, indiferent de natura lor, considerăm că sînt importante din punct de vedere semiologic — și deci diagnostic — înregistrarea și analiza, cu răbdare și seriozitate, a oricărui simptom sau semn ce poate avea vreo semnificație pentru patologia intestinului terminal. Este necesară o investigare paraclinică completă, care nu trebuie să se sfîrșească decît atunci cînd s-a stabilit cu precizie cauza suferinței sau cînd cel puțin s-a infirmat orice posibilă leziune canceroasă.

Tumorile apendicelui. Benigne sau maligne, tumorile apendicelui sînt rare, deși această constatare poate fi doar aparentă, datorită numărului mare de apendicectomii efectuate de timpuriu, cu ocazia cărora se extirpă totodată și eventualele leziuni tumorale în stare incipientă.

Mucocelul sau tumoarea chistică apendiculară este o leziune benignă, cu un potențial de malignizare redus. În general, mucocelul benign evoluează asimptomatic, dar dacă survine un proces infecțios, se instalează tabloul clinic al apendicitei acute. Este de fapt situația care impune intervenția chirurgicală, prin care se face și diagnosticul lezional (13).

Carcinoidul apendicular. Carcinoidul, cu un procent de 80 din tumorile apendiculare, este cea mai frecventă afecțiune tumorală a organismului, iar localizarea apendiculară reprezintă, în procente variate, pînă la 90% din localizările tumorilor carcinoide în general.

Tumoarea este situată cel mai adesea către vîrful apendicelui, căruia îi conferă aspectul „în băț de tobă“; în unele situații, la subiecții slabi, poate deveni palpabil.

Leziunea tumorală ce-și are originea în celulele Kulșițki (Nikolai) din fundul glandelor Lieberkühn evoluează adeseori asimptomatic sau dă naştere, în special prin metastazare, *sindromului carcinoid funcţional descris de Björck*. Acest sindrom este datorat creşterii valorilor sanguine ale serotoninei şi bradikininei, secretate în exces de celulele argentafine din structura carcinoidului. Această secreţie influenţează musculatura netedă, dînd naştere fenomenelor vasculocutanate marcate de crize congestive brutale, care apar în special postprandial şi durează cîteva minute. În acest timp, pielea capătă o tentă violacee, în special la extremitatea cefalică, apoi se acoperă de placarde roşii, „în hartă geografică“, conferind faciesului un aspect vultuos; bolnavul are senzaţia că pielea sa este sub tensiune. O evoluţie de lungă durată a carcinoidului, cu repetarea crizelor congestive, poate avea în cele din urmă o influenţă negativă asupra funcţiei cardiace, favorizînd decompensarea unei eventuale cardiopatii.

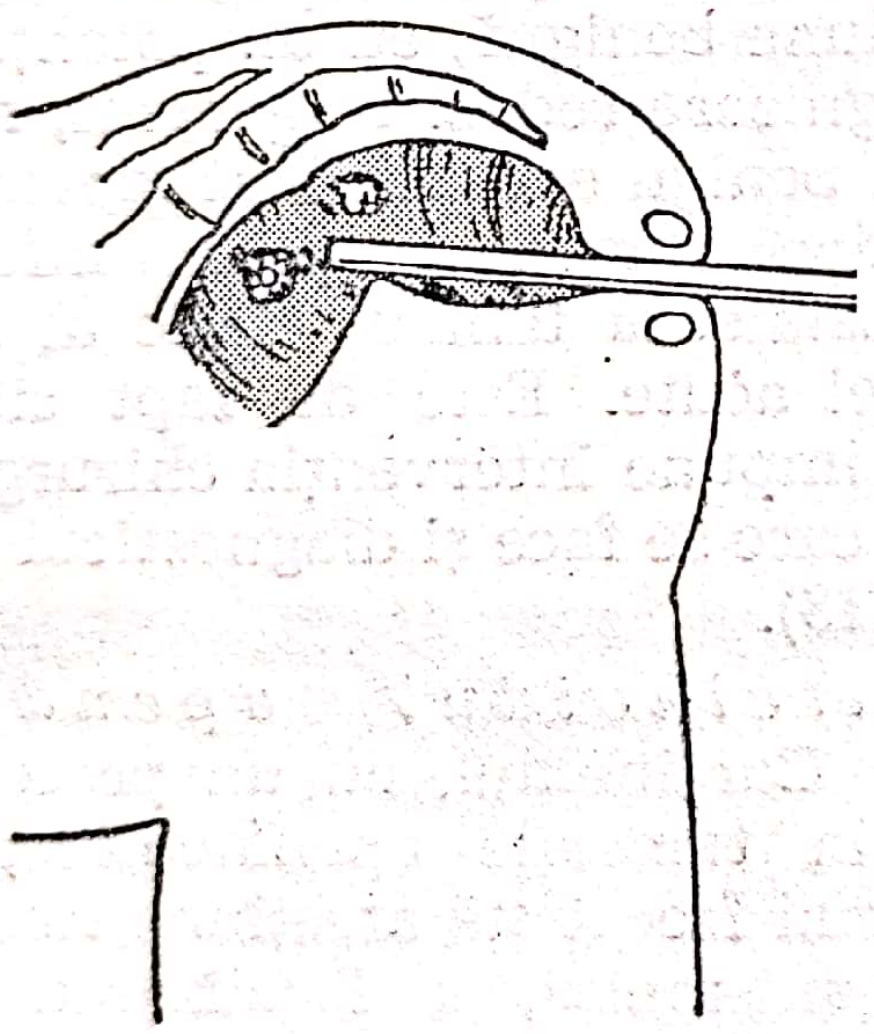

Fig. 13.3.93. — Rectosigmoidoscopie: polip rectal *(prezentare schematică).*

Tumorile benigne ale colonului şi rectului. *Polipul adenomatos colic* este o entitate aparte de tumoare benignă, deşi uneori este inclusă în acelaşi cadru şi tumoarea viloasă.

Polipul este tumoarea benignă cea mai frecventă la nivelul colonului, cel mai adesea fiind unic şi apărînd peste vîrsta de 50 de ani. Potrivit datelor statistice, marea majoritate a localizărilor (peste 80%) sînt la nivelul colonului sigmoid. În apariţia bolii este incriminat un caracter familial şi citat, ca factor favorizant, alcoolismul.

Polipul solitar poate rămîne asimptomatic vreme îndelungată. *Hemoragia este aproape întotdeauna primul şi singurul semn,* deşi nici acesta nu este constant. Poate fi mică şi abundentă sau, dimpotrivă, redusă cantitativ şi repetată. În funcţie de sediul leziunii, hemoragia se va produce la sfîrşitul defecaţiei — sîngele eliminat fiind roşu — sau va lua caracterul de melenă (sînge negricios), care numai rareori poate induce anemie secundară.

Există desigur şi posibilitatea unei polipoze multiple şi chiar difuze, care se prezintă ca o multitudine de formaţiuni polipoase ce acoperă o regiune oarecare a rectocolonului, răspîndite neregulat pe toată suprafaţa respectivă (vezi fig. 13.3.94). Dacă examenul clinic nu poate aduce practic nici o precizare în legătură cu cauza sîngerării, în schimb rectosigmoidoscopia este un examen fundamental (fig. 13.3.93) pentru descoperirea polipilor sigmoidieni. În cazul în care leziunea este situată mai sus de cei 30 cm explorabili cu tubul rectosigmoidoscopului, ea poate fi totuşi bănuită după sîngerarea sau prezenţa glerelor deasupra nivelului explorat.

Examenul irigografic nu este totdeauna eficient în depistarea unui astfel de polip, mai ales dacă acesta este de volum redus.

Polipoza difuză rectocolică este o afecţiune rară, aparent cu caracter ereditar, caracterizată prin dezvoltarea pe colon şi rect a unui mare număr de polipi adenomatoşi (fig. 13.3.94), separaţi de mici porţiuni de mucoasă normală, ceea ce în ansamblu creează un aspect de „mozaic" (14). Astfel de leziuni se localizează cel mai frecvent pe colonul sigmoid şi reprezintă o stare precanceroasă, grevată de cel mai mare procent de malignizare.

Manifestarea pregnantă este *sîngerarea*, care dealtfel induce examenul endoscopic, prin intermediul căruia se pune diagnosticul.

Există şi forme particulare de evoluţie a polipozei familiale, în cadrul sindromului Peutz-Jeghers — în care polipoza intestinală este asociată cu pete pigmentare labiale şi ale mucoasei bucale — sau al sindromului Gartner — în care polipoza este asociată osteomatozei şi chistomatozei multiple, cu tendinţă la formarea de tumori fibroblastice în ţesuturile superficiale (19).

Tumorile viloase (lat. *villosus*=păros), denumite şi „adenoame viloase", sînt formaţiuni tumorale cu bază largă de inserţie, localizate cu precădere la nivelul rectului. Au un accentuat potenţial degenerativ, iar din punct de vedere simptomatologic se caracterizează printr-o secreţie abundentă de mucus, care, uneori, datorită cantităţii, creează senzaţia de tensiune şi determină false scaune cu conţinut strict mucogleros (9).

Este de remarcat că tumorile polipoide localizate rectal sînt greu de identificat digital, întrucît, atunci cînd sînt pediculate, ele fug de sub degetul explorator, iar cînd sînt sesile se turtesc sau se ascund înapoia scobiturii chingii muşchilor ridicători.

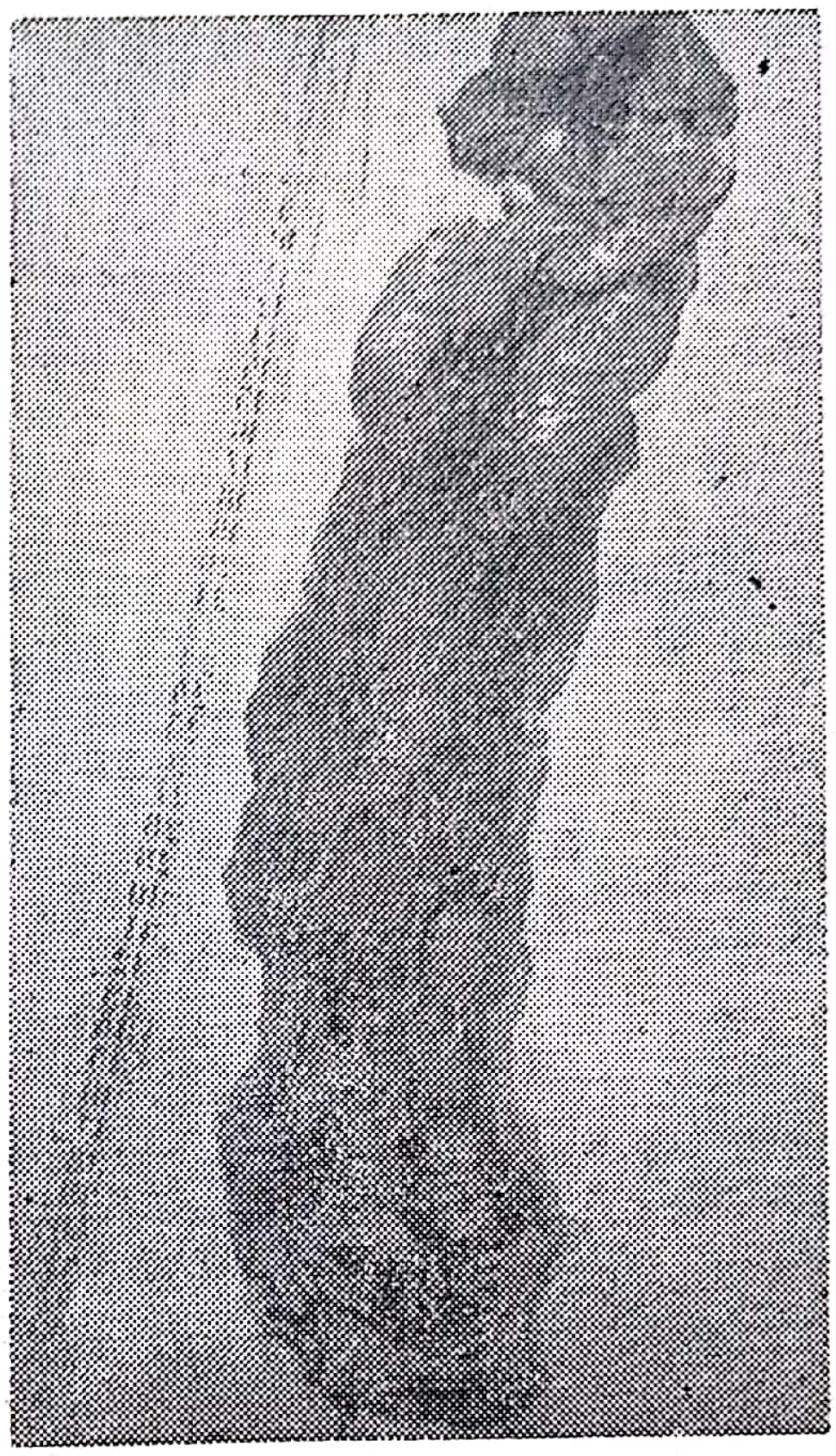

Fig. 13.3.94. — Polipoză colică difuză.

Endometriomul colic este o formaţiune tumorală dură, infiltrantă, prost delimitată, care pătrunde în grosimea peretelui colic. Se dezvoltă pe fondul unui chist hematic — rezultat al activităţii fiziologice a unui ţesut endometrial situat aberant. Procesul tumoral poate îmbrăca o formă difuză — *endometrioza* —, cu mici chisturi de dimensiuni variabile — ajungînd pînă la aceea a unei cireşe —, diseminate sau în grupuri confluente

Evoluţia endometriomului se însoţeşte de fenomene genitale, care constau în dismenoree, menoragii, dispareunie, însoţite de manifestări digestive, în special de constipaţie cu caracter paroxistic în timpul ciclului menstrual şi care poate alterna cu puseuri diareice. Rareori se poate produce sîngerarea digestivă, aceasta fiind corespunzătoare fluxului catamenial. Cea mai gravă manifestare a bolii o constituie însă *fenomenele* *de tip oclusiv,* determinate de stenoza colică datorată retracției intestinale la locul de implantare a endometriomului.

Există posibilitatea confirmării diagnosticului prin irigografie, imaginile obținute obiectivînd o stenoză mai lungă decît în leziunile canceroase și cu caractere de benignitate, în sensul că mucoasa este normală, peretele este suplu și fără semne de spasm sau de iritație de vecinătate. Aceste elemente fac posibilă diagnosticarea unei tumori intrinsece, de origine parietală, permițînd eliminarea oricăror cauze de compresiune extrinsecă.

Cancerul colonului atinge un procent de 8—10 din totalul tumorilor maligne și reprezintă una dintre localizările frecvente pe tubul digestiv, ocupînd locul al treilea ca frecvență, după cele pe stomac și rect.

Deși anatomotopografic se identifică 8 segmente colice, neoplazia produce o boală asemănătoare indiferent pe care dintre acestea s-ar dezvolta și indiferent dacă tumoarea este unică sau multiplă.

Cancerul de colon poate apărea la orice vîrstă, dar îndeobște afectează vîrsta adultă (peste 50 de ani), în proporții egale la ambele sexe. Din punctul de vedere al localizării, se admite statistic o afectare ceva mai frecventă a colonului stîng, și în special a segmentului sigmoidian.

Tumoarea canceroasă se poate dezvolta pe un intestin perfect normal, însă nu este mai puțin adevărat că boala manifestă predilecție pentru intestinul afectat anterior de leziuni acute sau cronice, unele dintre acestea — cum sînt polipoza colică, colita ulceroasă, rectocolita hemoragică și purulentă etc. — putînd fi considerate adevărate leziuni precanceroase, dacă se ține seama de faptul că degenerarea lor poate atinge un procent mai mare de 30.

Cancerul colonului nu prezintă — cel puțin la începutul evoluției sale — o simptomatologie cît de cît caracteristică, existența sa urmînd să fie dedusă din coroborarea unor semne nespecifice, prezente în cele mai multe dintre afecțiunile intestinale, și mai ales colice, a căror semnificație trebuie confirmată de datele puse la dispoziție de examenul radiologic și, în final, de explorarea chirurgicală.

Durerea este prezentă în marea majoritate a cazurilor și îmbracă cele mai variate aspecte, de la simpla jenă abdominală difuză, nelocalizată, la dureri colicative cu crize paroxistice, eventual însoțite de garguigmente intestinale.

Uneori, sediul durerii poate corespunde topografic tumorii, dar aceasta se întîmplă mai ales în cazurile aflate într-un stadiu mai avansat, cînd procesul neoplazic începe să adere la planurile profunde; în rest, durerea este resimțită cel mai adesea la nivelul fosei iliace drepte, unde se repercutează distensia produsă în aval de un obstacol colic, indiferent de nivelul la care se află acesta. Localizarea periombilicală pare a fi specifică tumorilor de colon transvers (19).

Tulburările de tranzit, sub cele mai variate forme, sînt considerate ca fiind semnul cel mai important, în special în privința precocității, întrucît ele apar în peste 60% din cazuri, constituind prin aceasta un adevărat semnal de alarmă.

Hemoragia — *rectoragia* și mai ales *scaunul cu aspect melenic* — se constată cam în jumătate din numărul cazurilor de cancer colic cu diferite localizări. Sîngele proaspăt constituie o excepție. În general, sîngerarea intestinală, indiferent sub ce aspect se exteriorizează, are o valoare semiologică deosebită, întrucît atrage atenția bolnavului și îl determină să se supună unei investigări complete.

Legată de segmentul de intestin gros pe care se dezvoltă tumoarea, de raporturile pe care aceasta le are cu organele vecine și proporțional cu procesul de aderență sau de invadare a acestora, se va asocia o simptomatologie gastrică, biliară, urinară etc., care în anumite cazuri este mai evidentă și mai semnificativă decît cea determinată de boala de bază, constituind prin aceasta o importantă sursă de eroare diagnostică.

Din ansamblul fenomenelor descrise mai înainte, se socotesc a fi de o valoare diriguitoare, cel puțin relativă, unele aspecte ale acestora.

Cancerul colonului drept și mai ales al cecului este cel mai adesea o tumoare voluminoasă cu caracter vegetant, conopidiform și ulcerativ. Datorită calibrului apreciabil al acestui segment colic, ca și aspectului lichid al materiilor la acest nivel, evoluția tumorală nu creează decît cu totul excepțional obstrucție, dar în schimb se infectează de timpuriu, determinînd o apreciabilă reacție inflamatorie perineoplazică, ceea ce permite identificarea palpatorie lesnicioasă a procesului tumoral. Cel mai adesea, ca și în cazul peridiverticulitelor sigmoidiene, această reacție perineoplazică poate oferi o falsă imagine despre volumul real al leziunii, tumoarea păstrîndu-și multă vreme mobilitatea.

În localizarea cecală evoluția este aparent lentă, boala manifestîndu-se doar printr-o jenă suportabilă.

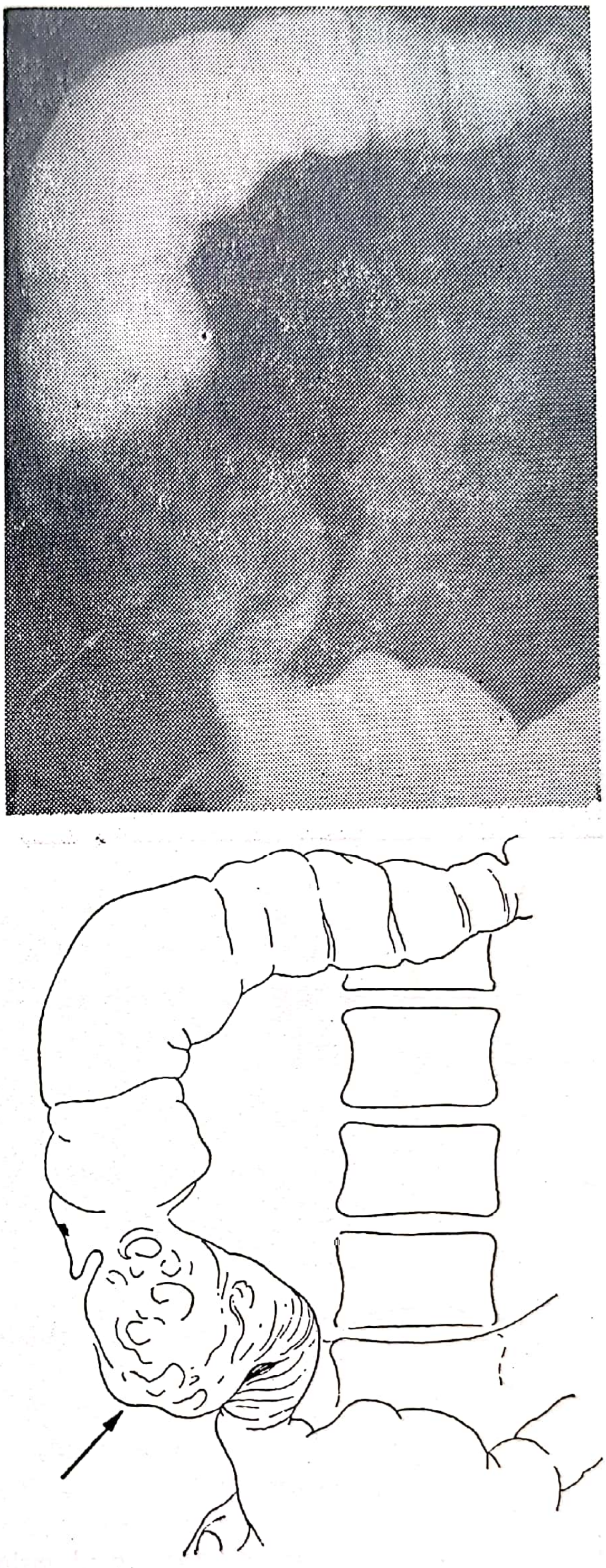

Fig. 13.3.95. — Aspectul radiologic al cancerului vegetant de colon drept (*irigografie*).

Datorită tocmai caracterelor vegetant, polipoid sau ulcerativ ale tumorilor de colon drept, lesne de identificat radiologic (fig. 13.3.95), sîgerarea, sub forma rectoragiei cu sînge roșu, le însoțește cel mai adesea. De asemenea, diareea este un semn mai caracteristic pentru cancerul de colon drept și mai ales al cecului. Este de obicei de intensitate moderată (2—3 scaune pe zi), fără tenesme sau evacuări mucopurulente, ceea ce sta-



Fig. 13.3.96. — Cancer stenozant al colonului transvers *(irigografie).*

bilește întrucîtva o diferențiere față de alte afecțiuni care includ acest simptom. Dacă neoplasmul s-a grefat pe o leziune inflamatorie preexistentă — mai ales pe fondul unei rectocolite hemoragice și purulente —, este sigur că diareea dobîndește un aspect mai grav, totodată mascînd evoluția tumorală. O situație întrucîtva asemănătoare din acest punct de vedere este aceea în care tumoarea apare la un vechi constipat, care, abuzînd de laxative, face periodic crize diareice. Localizarea mai înaltă pe colonul ascendent dă tulburări de tranzit și produce subtumoral dilatația colonului și a cecului, ceea ce dă bolnavului senzația de distensie în fosa iliacă dreaptă.

Cancerul colonului transvers are o simptomatologie mixtă, de împrumut de la celelalte segmente colice, preponderentă fiind însă cea de colon stîng, de unde decurge caracterul obstructiv (fig. 13.3.96), infiltrant, al acestui proces neoplazic. Adeseori tumoarea poate fi identificată palpatoriu ca o formațiune de volum moderat și în general mobilă, iar simptomatologia se rezumă la o dispepsie, cu atît mai intensă, cu cît s-au creat aderențe la stomac (16).

Cancerul colonului stîng este de obicei o formă schiroasă, infiltrantă și stenozantă, care îmbracă rapid un aspect oclusiv datorită nu numai caracterului anatomopatologic al tumorii, ci și calibrului mai redus al colonului stîng și în special al segmentului sigmoidian, ca și faptului că materiile care stagnează la acest nivel sînt deshidratate, în stare solidă. Este motivul pentru care cancerul de colon stîng determină frecvent crize de subocluzie, cu meteorism abdominal și crize colicative. În schimb, tumorile colonului stîng sînt rareori palpabile, nu numai pentru că volumul lor este mai mic, ci și pentru că în general lipsește elementul inflamator supraadăugat.

Examenul irigografic obiectivează, atunci cînd obstacolul nu este prea strîns, defileul stenozant (fig.

Fig. 13.3.97. — Cancer stenozant al sigmoidului *(irigografie).*

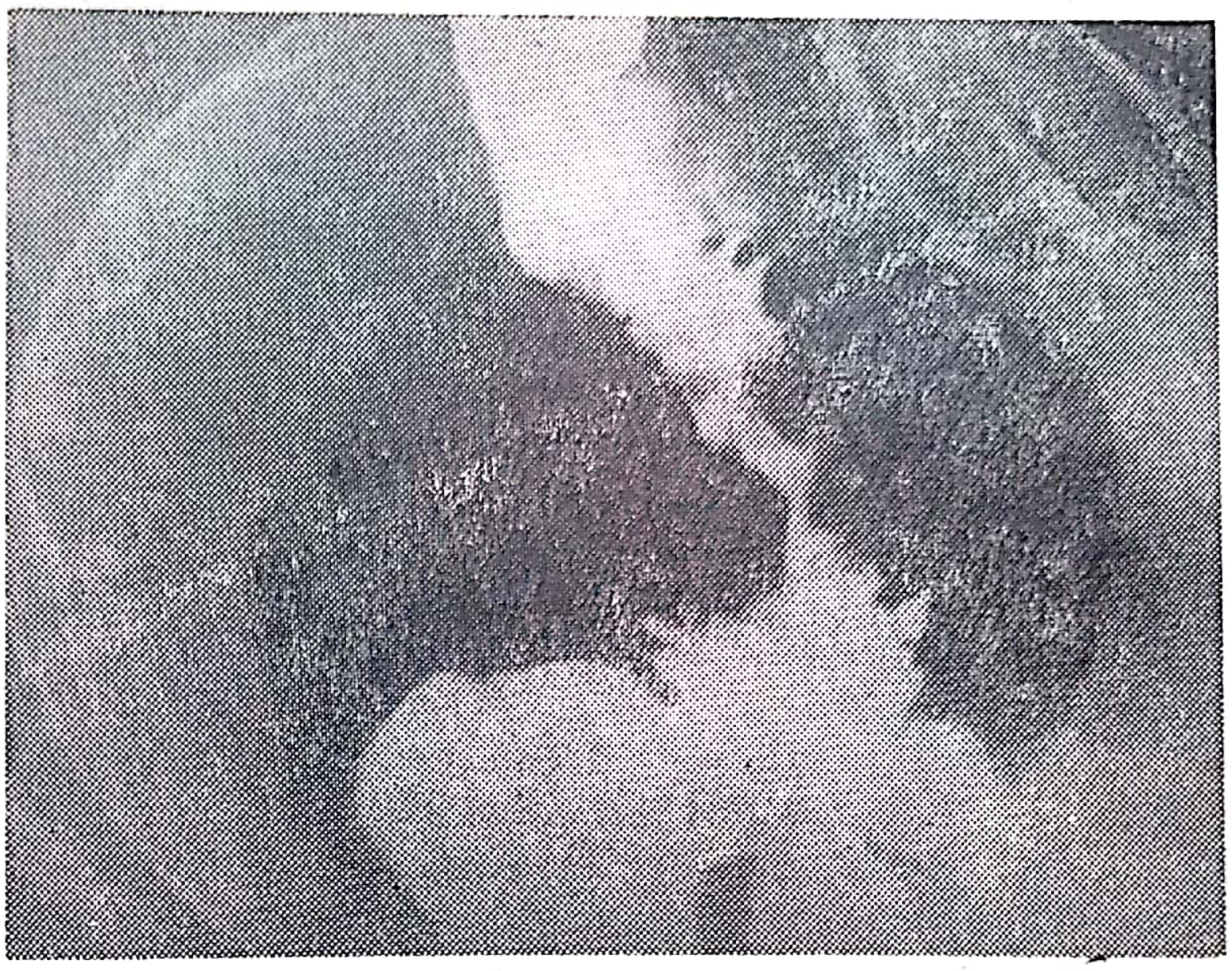

13.3.97). Este de remarcat că după un astfel de examen substanța baritată poate rămîne în segmentul colic supraiacent obstacolului zile în șir, constituind un factor agravant al sindromului oclusiv sau, în tot cazul, creînd probleme mai greu de rezolvat în ceea ce privește pregătirea vacuității, în vederea intervenției chirurgicale.

Indiferent de segmentul colic afectat, treptat evoluția tumorală — ca și în cazul altor localizări — este marcată de semne generale, care în unele cazuri pot constitui singurele manifestări ale bolii canceroase cu localizare colică. Bolnavul pierde în greutate aparent fără cauză, prezintă, în special în localizările pe colonul drept, ascensiune termică moderată și discretă hiperleucocitoză — ambele aceste semne putînd dobîndi un caracter acut și alarmant în cazul în care survin infecția și supurația perineoplazică. Ca urmare a bolii, în general, și a sîngerărilor, în special, se instalează adesea anemia feriprivă, cu aspect caracteristic de anemie microcitară.

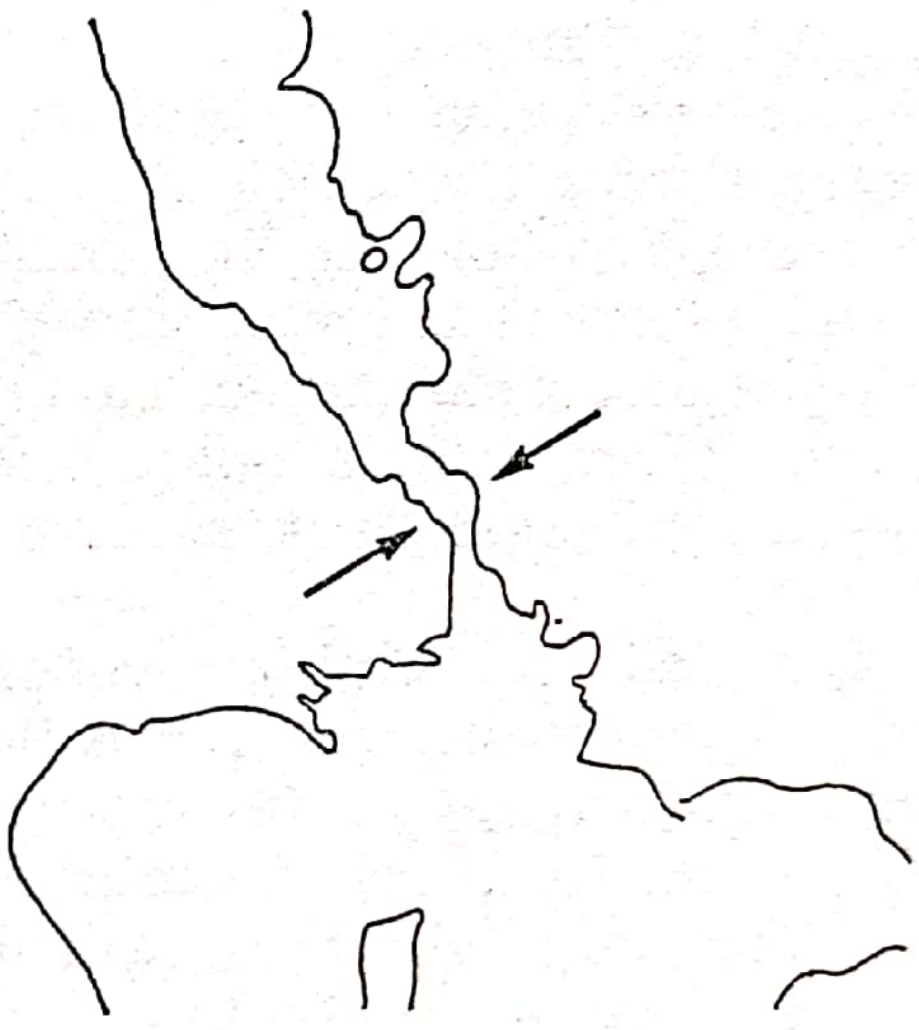

Ceea ce este important de reținut în evoluția cancerelor colice este *tendința spre o evoluție oclusivă,* prezentă în oricare dintre formele tumorale și în oricare dintre localizările procesului neoplazic la acest nivel. Dacă procesul tumoral al cecoascendentului se complică într-adevăr mai rar cu ocluzia, în schimb localizarea ileocecală, ca și cea înaltă angulară sînt deseori oclusive.

Este de reținut de asemenea că obstacolul creat de formațiunea neoplazică determină dezvoltarea în amonte de aceasta, ca urmare a alterărilor vasculare parietale, a unui proces de colită ulceroasă, care pregrăbește apariția *perforației diastazice*, prezentă la circa 1% din cancerele stenozante. În producerea acestei complicații, supradistensia colonului are un rol important, întrucît o presiune de 50—100 ml apă induce fisurarea seromusculoasei, care, prin supraadăugarea interesării vasculare, conduce la ischemie și necroză.

Perforația se poate reduce la o simplă leziune punctiformă, unică sau multiplă, sau se poate constitui într-o adevărată ruptură parietală — de obicei paralelă cu bandeleta colică —, manifestîndu-se clinic inițial prin meteorism apreciabil, cu dispariția matității hepatice, urmînd rapid instalarea semnelor grave ale peritonitei stercorale. Este de reținut faptul că, spre deosebire de peritonitele de același tip produse ca urmare a unor leziuni inflamatorii sau, mai ales, traumatice, în condiții neoplazice semnele locale ale peritonitei pot fi foarte șterse, ca urmare a slabei reactivități a bolnavilor, reactivitate ce depinde în primul rînd de vîrstă.

Cancerul rectului reprezintă circa 10% din totalitatea tumorilor maligne ale organismului. După localizarea gastrică, cea rectală este cea mai frecventă dintre localizările bolii canceroase la nivelul tubului digestiv. Ca și tumorile maligne colice, tumorile rectale pot apărea pe o structură normală a organului sau pot reprezenta degenerarea malignă a unor leziuni precanceroase, dintre care cele mai frecvente sînt polipoza și rectita ulceroasă.

Cancerul rectal afectează cu oarecare preponderență sexul masculin și vîrsta adultă (peste 45—50 de ani), deși nu rareori este întîlnit și la adultul tînăr sau la bătrîni.

Dat fiind ușurința cu care se poate face explorarea organului cu ajutorul ano- și sigmoidoscopului, este util de reținut faptul că leziunea neoplazică este situată cu maximă frecvență la nivelul ampulei rectale, urmînd ca sediu mai frecvent joncțiunea anorectală și apoi rectul superior și joncțiunea rectosigmoidiană (14).

Din punct de vedere clinic, *simptomatologia* cancerului rectal este variabilă în funcție de stadiul său evolutiv.

Se poate afirma că în stadiul inițial, leziunea, indiferent de natura anatomopatologică, este total asimptomatică, deși se descriu ca semne cu caracter primitiv o oarecare jenă perineală și senzația de apăsare la scaun.

În mod obișnuit, bolnavul se prezintă medicului acuzînd scurgeri rozate ori rectoragii la scaun sau senzația de prurit local. În general, de îndată ce tumoarea a căpătat oarecare dimensiuni, aceste simptome, accentuate de efortul de defecație, nu mai dispar nici după acest act. De remarcat că tumoarea localizată pe peretele dorsal al rectului, în curbura concavității sacrate, datorită situării sale, este inaccesibilă explorării digitale sau irigografice, totodată adoptînd și un mutism simptomatic.

Într-o fază mai avansată a bolii, simptomatologia este dominată de sîngerare, de tulburări de tranzit și în special de asocierea unor fenomene legate de interesarea unor organe de vecinătate, în special a celor urogenitale. De reținut că de îndată ce tumoarea a căpătat un anumit volum, este aproape iminentă apariția hemoroizilor secundari „simptomatici".

Examenul digital anorectal, efectuat cu răbdare și bine dirijat, poate depista cu ușurință marea majoritate a tumorilor rectale. Este recomandabilă efectuarea acestui examen în poziția ginecologică (vezi fig. 13.3.60 *b*), întrucît apăsarea pe hipogastru poate favoriza descensul sigmoidorectal cu cîțiva centimetri, ceea ce face accesibile vîrfului degetului explorator și formațiuni tumorale situate la 10—12 cm distanță de anus.

Accesibilitatea tumorii la examenul direct digital facilitează integrarea leziunii în „sistemul de clasificare TNM", cu mare valoare prognostică și orientativ terapeutică (14). În conformitate cu această clasificare, T_1 exprimă prezența unei tumori primitive limitate la locul său de origine; T_2 traduce o tumoare mai mare, care infiltrează peretele organului, fără a-l depăși; T_3 desemnează o tumoare care, depășind limitele organului, s-a extins la țesutul conjunctiv învecinat, fără să invadeze însă organele vecine; în sfîrșit, T_4 semnifică tumoarea extinsă la organele din vecinătate.

În ceea ce privește indicele N, acesta, datorită situării profunde a nodulilor, nu poate fi apreciat clinic, ci numai intraoperator. N_1 exprimă invadarea stațiilor nodale din teaca rectală, invadare descrisă de D. Gerota; N_2 este expresia invaziei stației nodale, descrisă de H. Mondor la bifurcația arterei hemoroidale superioare; N_3 definește invazia stației nodale, descrisă de Bacon (Harry) la originea arterelor mezenterică inferioară și sigmoidiană; N_4 exprimă invazia stațiilor nodale limfatice aorto-cavă și retropancreatică (14).

Cancerul canalului anal este o leziune neoplazică definită prin tendința de difuziune lentă, prin contiguitate pe căile limfatice laterale, către stațiile perirectale și mai rar către stațiile nodale hemoroidale sau mezenterice (14).

Inițial, datorită irigației sfincteriene, *simptomatologia* este dominată de elementul dureros — sfincteralgia. Rapid, leziunea se ulcerează și sîngerează cu ușurință, manifestări însoțite de prurit și de difuzarea durerii perianale către coapse.

La examenul anusului, în faza inițială a bolii, se constată prezența unei mici nodozități parietale sau a unui mugure care sîngerează cu ușurință. Alteori, leziunea este identificată cînd se află deja în faza de ulcerație, cu margini indurate și sîngerînde. Cînd dimensiunile ei nu sînt prea mari, această leziune este asemănătoare cu o leziune fisurară — dealtfel și tabloul clinic poate fi întru totul asemănător celui din sindromul fisurar.

Examenul biopsic este absolut necesar pentru precizarea diagnosticului, întrucît există numeroase tumori inflamatorii anoperineale, în special de origine veneriană, care pot avea un aspect asemănător.

Bibliografie selectivă

1. ALEXANDRE J. H. — Occlusions intestinales. În: „Pathologie chirurgicale", Masson et Cie, Paris, 1977, p. 819—835.
2. BAUMGARTNER W. — Appendix. În: „Lehrbuch der Chirurgie", Georg Thieme, Stuttgart, 1964, p. 693—704.
3. BOLEY S., SAMMARTANA R. — Vascular Ectasias of the Colon, *Surg. Gynec. Obstet.*, 1979, *149*, 3, 353—359.
4. CARABALONE P., BONNEL F. — Énterites nécrosantes, *J. Chir. (Paris)*, 1973, *106*, 1—2, 85—104.
5. COUINAUD C., FABRE X., MARGERIE V. — Volvulus du côlon descendent, *Chirurgie*, 1979, *105*, 8, 672—675.
6. DUVAL P., GATELLIER J. — Pathologie du rectum. În: „Précis de pathologie chirurgicale", Masson et Cie, Paris, 1937, p. 847—953.
7. GEORGESCU GH., POPESCU I. — Volvulusul de colon drept, *Chirurgia (Buc.)*, 1972, *21*, 10, 931—936.
8. HEGEMANN G. — Progrese în proctologie, Al III-lea Congres al Colegiului de hedrologie, Springer, Berlin — Heidelberg — New York, 1969.
9. HOLLENDER F., BEAUCHOT PH. — Les tumeurs villeuses du rectum, *J. Chir. (Paris)*, 1975, *110*, 3, 203—216.

10. HOLLENDER F., MAYER CH. — La péritonite stercorale, *J. Chir. (Paris)*, 1977, *113*, 4, 327—336.

11. HOPPING R. A. — Common Disorders of Anus, Rectum and Sigmoid, *Chem. Symp., CIBA*, 1964, *16*, 4, 103—132.

12. JULIEN M., VIGNAL J. — La maladie Chron récto-colique, *J. Chir. (Paris)*, 1976, *112*, 1—2, 51—69.

13. KOHQMANN G., ROUFFET F. și colab. — Les mucocèles appendiculaires, *Ann. Chir.*, 1980, *34*, 1, 57—62.

14. MANDACHE FL. — Rect și Anus. În: „Patologie chirurgicală“, vol. V, Edit. medicală, București, 1974, p. 501—615.

15. MANDACHE FL. — Chirurgia rectului, Edit. medicală, București, 1971.

16. MARUELLE R., SERHARE A. — Les tumeurs du mesocôlon transverse, *J. Chir. (Paris)*, 1977, *114*, 4, 279—280.

17. MIALARET J., JULIEN M., MALAFISSE M. — Côlon et mesocôlon. În: „Pathologie chirurgicale“, Masson et Cie, Paris, 1977, p. 761—800.

18. NICULESCU GH., GUȚĂ AL. — Colite și rectocolite, Edit. medicală, București, 1956.

19. PELOQUIN A., DESJARDINS J. — Rectum — Anus. În: „Pathologie chirurgicale“, Masson et Cie, Paris, 1977, p. 801—817.

20. PRIȘCU AL. — Hemoroizii și supurațiile de origine anală, Edit. medicală, București, 1972.

21. REIFFERSCHIED M. — Dünn und Dickdarm. În: „Lehrbuch der Chirurgie“, Georg Thieme, Stuttgart, 1964, p. 654—690.

22. SCHANDING H. — Classification and Therapy of Colon Polyps. În: „Progress of Proctologie“, Springer, Berlin — Heidelberg — New York, 1969.

23. SIMICI P. — Elemente de chirurgie intestinală, Edit. medicală, București, 1976.

24. SIMICI P. — Apendice cecal și Colon. În: „Patologie chirurgicală“, vol. V, Edit. medicală, București, 1974, p. 389—482.

25. SIMICI P., PĂUNESCU V., POPA FL. și colab. — Corelația clinico-paraclinică în diagnosticul apendicitei acute, *Clujul med.*, 1974, 8, 317—319.

26. SIMICI P., POPA FL. și colab. — Fistula sigmoidovezicală spontană, *Chirurgia (Buc.)*, 1977, *26*, 6, 449—453.

27. TESTUT L., JACOB O. — Traité d'anatomie topographique, Gaston Doin, Paris, 1931.

28. VEREANU D. — Abdomenul și tubul digestiv. În: „Chirurgie infantilă și ortopedie — Urgențe“, Edit. medicală, București, 1973, p. 223—339.

29. WELTY H. — Chirurgie du côlon, Masson et Cie, 1960.

13.3.5.

Semiologia bolilor chirurgicale ale ficatului

Ficatul, glandă-anexă a tubului digestiv, este viscerul cu cea mai mare valoare ponderală din organismul uman, fiind totodată organul principal al metabolismului (28). Din acest punct de vedere el face obiectul unor cercetări recente, ale căror rezultate sînt sintetizate într-un apreciabil număr de explorări paraclinice, menite să pună în evidență diferitele aspecte ale fiziologiei și fiziopatologiei hepatice (9). Cu toată bogăția datelor furnizate de aceste examene, explorarea clinică a ficatului își păstrează o importanță capitală, atît în cadrul examenului general al bolnavului, cît și în cadrul examenului țintit. Simpla percuție sau palpare pot furniza, în anumite situații, date orientative primordiale, care pot depăși în importanță — în cazul anumitor afecțiuni — orice examen paraclinic. Pentru ca datele clinice obținute să poată fi cu adevărat orientative, ele trebuie interpretate în contextul, destul de variat, al raporturilor diferite ce se stabilesc între fețele și segmentele glandei, raporturi de mare interes medico-chirurgical (32).

Voluminoasa glandă, cu o greutate medie de 1 500 g, adăpostită în loja hepatică, este în bună măsură mascată de peretele toracic, astfel încît numai o mică porțiune din fața convexă a sa — cu deosebire a lobului drept — este direct accesibilă examenului clinic, și în special palpării, dat fiind situarea ei direct subparietal (fig. 13.3.98). Această suprafaţă este variabilă ca întindere în funcţie de conformaţia toracică. Astfel, la persoanele cu toracele dezvoltat normal, limita inferioară a porţiunii hepatice subparietale urmează o linie oblic-ascendentă de la dreapta la stînga, de la nivelul coastelor IX—X către coastele VII—VIII, trecînd la o distanţă de circa un lat de deget sub apendicele xifoid (fig. 13.3.99 *a*). La persoanele cu baza toracelui largă, această linie uneşte cele două repere costale, trecînd deasupra sau la nivelul apendicelui xifoid, astfel că suprafaţa hepatică ce depăşeşte marginea streaşinii costale este foarte redusă (fig. 13.3.99 *b*). La persoanele cu torace strîmt — în special la femei —, limita marginii ventrale a ficatului depăşeşte cu 2—3 laturi de deget vîrful apendicelui xifoid (fig. 13.3.99 *c*), astfel încît suprafaţa hepatică direct accesibilă palpării este mai mare (32).

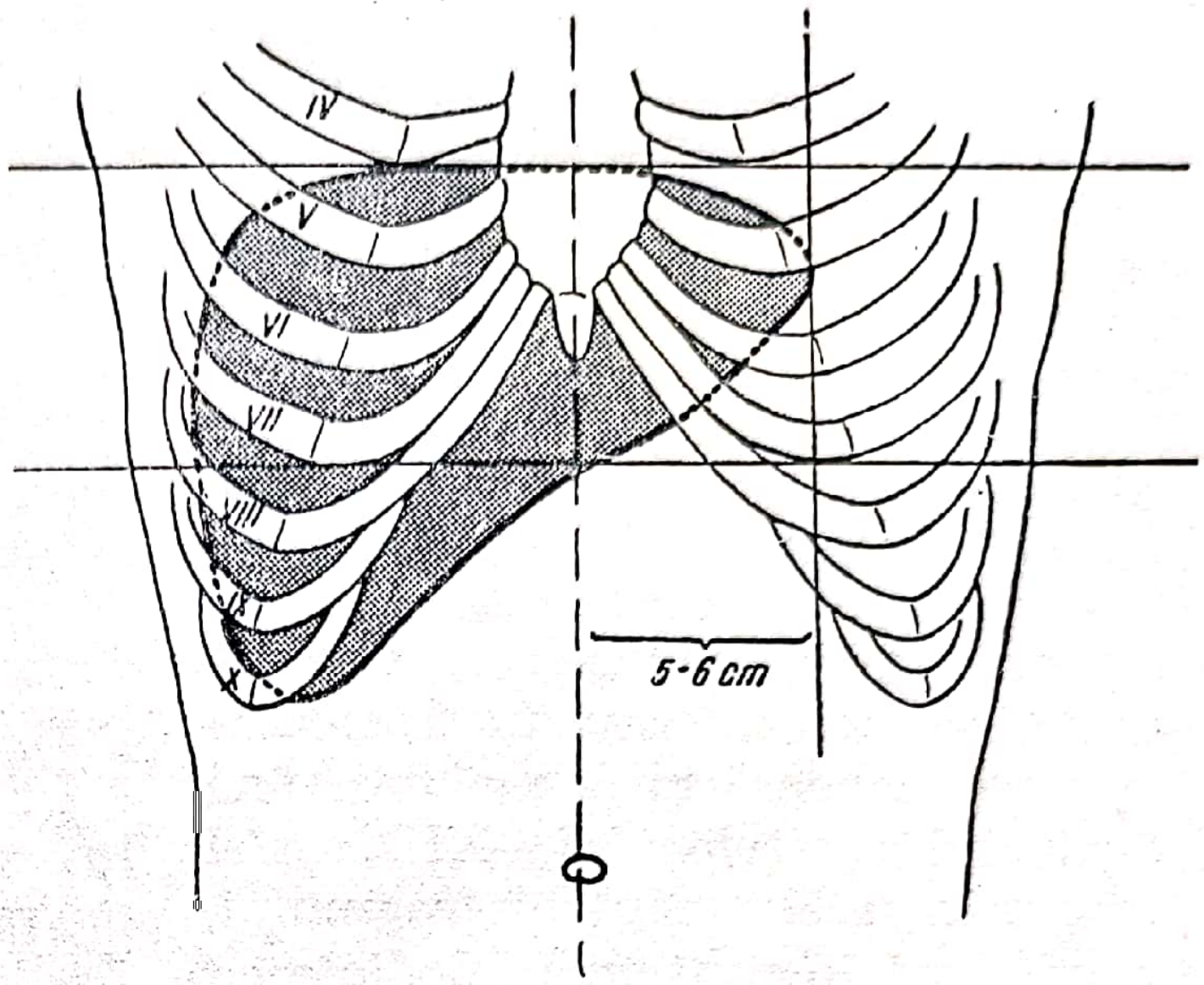

Fig. 13.3.98. — Proiecţia ficatului pe peretele ventral toraco-abdominal.

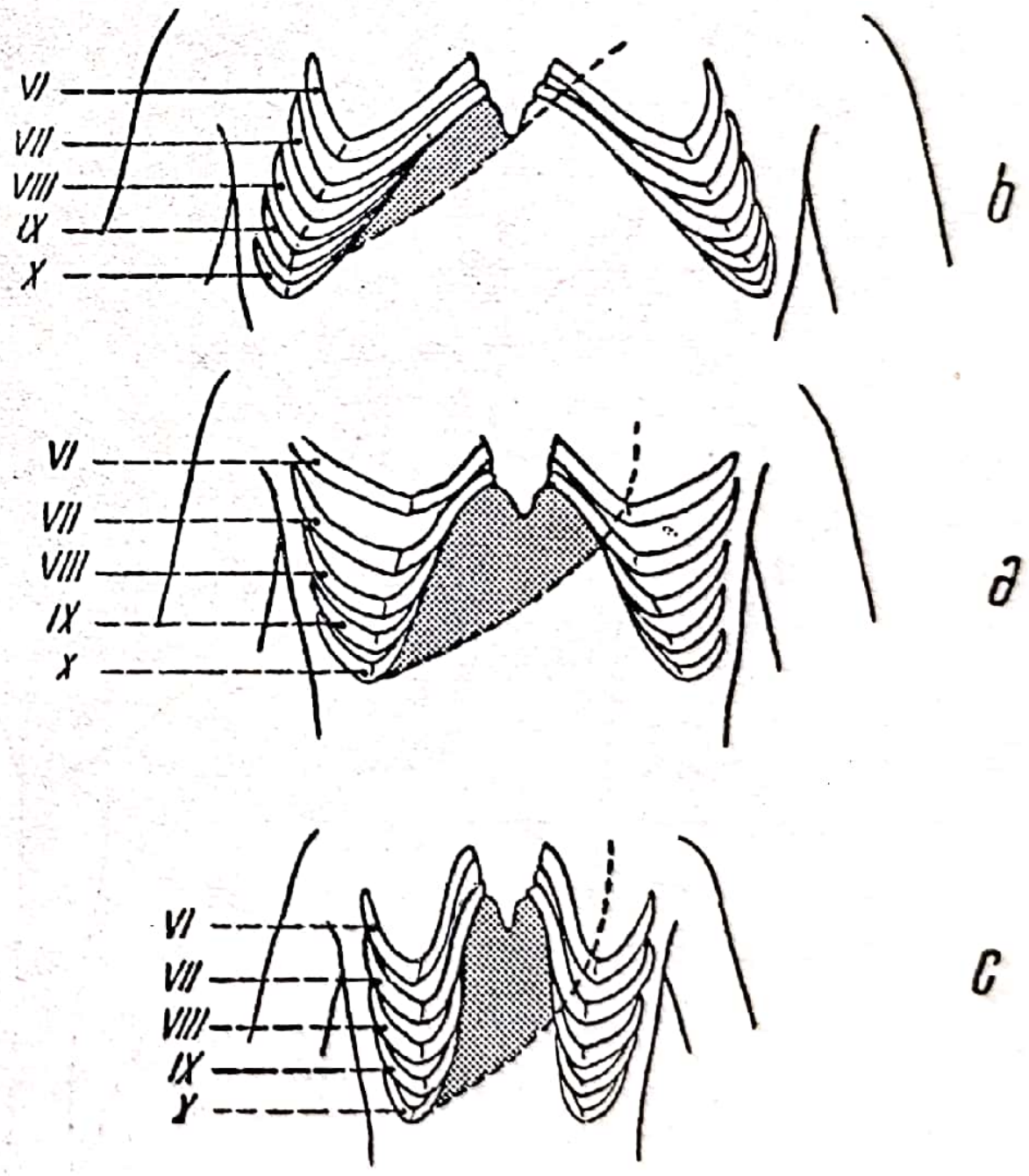

Fig. 13.3.99. — Suprafaţa subparietală hepatică în funcţie de conformaţia toracică *(după L. Testul—O. Jacob).*

Indiferent de conformaţia bazei toracice, suprafaţa palpabilă a ficatului poate fi mai mare decît cea normală în condiţiile în care organul este împins global în sens caudal de anumite procese ce apasă diafragmul sau se dezvoltă în spaţiul subfrenic. Cea mai mare parte a porţiunii hepatice cu raport parietal direct aparţine lobului drept, a cărui faţă antero-superioară convexă este cea mai întinsă, dar ascunsă aproape în întregime de baza toracelui.

În privința raportului ventral al feței convexe a ficatului, este important de luat în considerație faptul că, din punct de vedere percutoriu, suprafața glandei ocupă un teritoriu pînă la nivelul unui plan transversal ce trece prin spațiul al V-lea intercostal — corespondent apexului bolții diafragmatice. Raportul ventral al ficatului corespunde direct peretelui toracic la nivelul coastelor VIII, IX, X, întrucît fundul de sac pleural ventral coboară numai pînă la nivelul coastei VII (fig. 13.3.100). De remarcat că, dorsal, această corespondență se modifică fundamental, în sensul că sinusul costodiafragmatic coboară mult mai jos, pînă la nivelul coastelor XI—XII, astfel încît, prin intermediul diafragmului, ficatul intră în raporturi imediate cu pleura diafragmatică și plămînul drept (fig. 13.3.100). Este motivul pentru care procesele patologice dezvoltate la aceste niveluri prezintă cel mai adesea o simptomatologie preponderent pleuropulmonară (32).

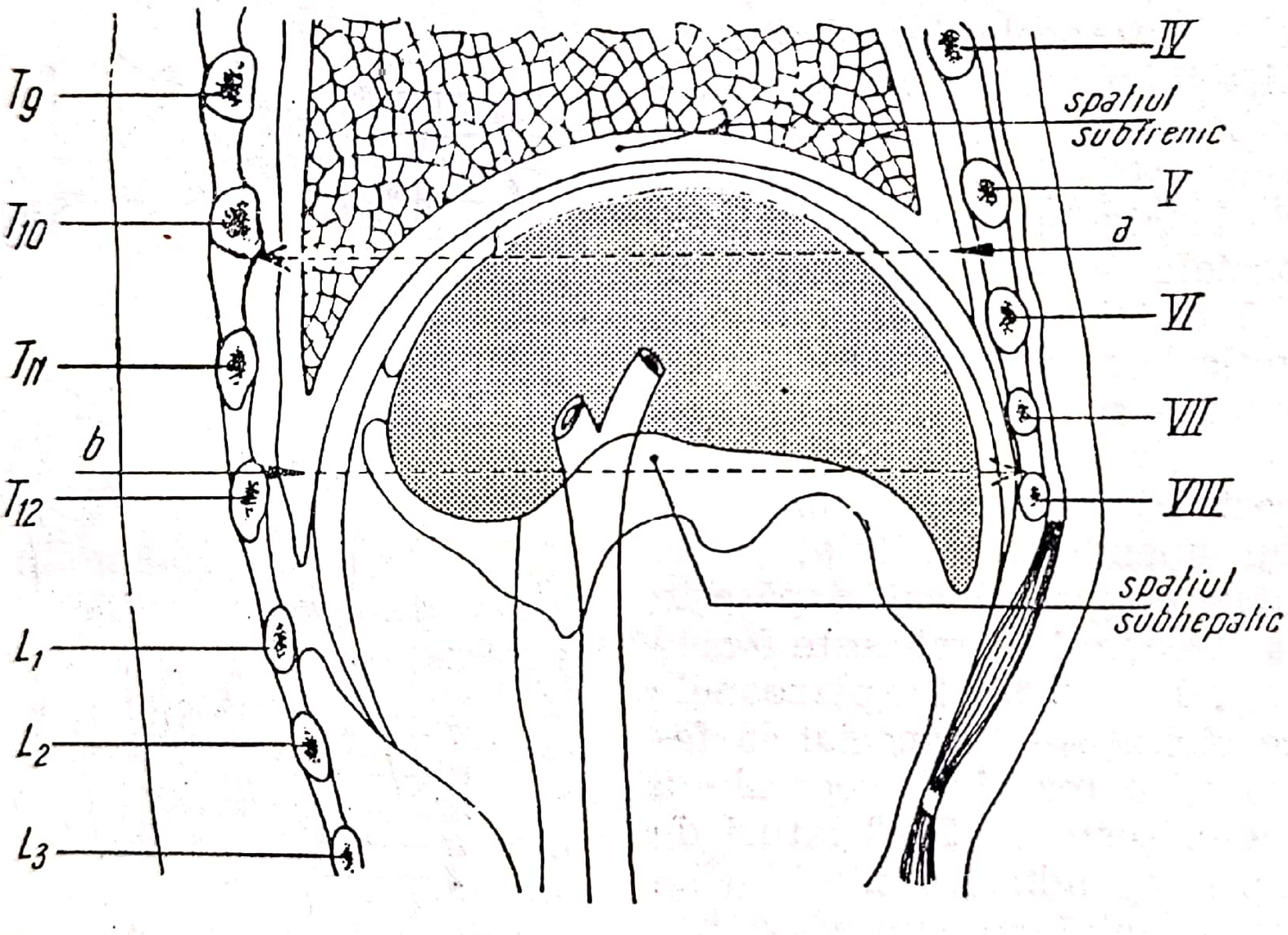

Fig. 13.3.100. — Raporturile topografice ale ficatului pe secțiunea latero-sagitală dreaptă a abdomenului *(după L. Testut—O. Jacob).*

a — fund de sac pleural neutral; *b* — fund de sac pleural dorsal.

Toate aceste procese interesează sau se dezvoltă implicit în spațiul subfrenic situat între diafragm și glanda hepatică. Această denumire mai este încă întrebuințată, în mod necorespunzător, și pentru spațiul subhepatic, cuprins între fața inferioară a ficatului și colonul transvers, cu mezoul corespunzător (15).

Orice hepatomegalie se referă desigur și la suprafața palpabilă și percutabilă a ficatului, în unele situații devenind explorabilă digital și o oarecare porțiune din fața sa inferioară.

În explorarea palpatorie a ficatului este recomandabilă folosirea manevrei Chauffard (Anatole Marie Emile): mîna stîngă a examinatorului, insinuată cu palma în sus sub lomba dreaptă a bolnavului, susține și prezintă pentru palpare, mîinii drepte, de jos în sus, suprafața subparietală a ficatului; la mișcările ample respiratorii făcute de bolnav în timpul acestei explorări, ficatul coboară, oferind palpării o suprafață mai mare, ceea ce ușurează cumularea de date privind volumul, consistența, regularitatea suprafeței și, eventual, sensibilitatea glandei.

În prezența unor leziuni asociate este de notat, în cursul examenului clinic, eventuala evoluție a ascitei, splenomegaliei și circulației venoase colaterale subtegumentare.

Deși patologia hepatică oferă situații în care numai examenul clinic poate fi suficient de instructiv pentru a dicta sau justifica o intervenție chirurgicală, în cele mai multe cazuri însă, ca dealtfel în orice suferință viscerală, examenele paraclinice și în special explorările funcționale devin necesare pentru diferențierea afecțiunilor medicale de cele chirurgicale, după cum, chiar în vederea unui diagnostic cauzal sau diferențial preoperator, sînt necesare examene radiologice simple sau complexe, scintigrafii, puncții-biopsii etc.

Din punct de vedere clinic, între semnele funcționale ale suferinței hepatice, pe prim-plan se situează durerea pe care bolnavul o resimte local, cu caracter permanent, dar și iradiată către baza hemitoracelui drept, a omoplatului respectiv, către regiunea cervicală etc. Ea este datorată distensiei capsulei glissoniene, în cursul creșterii de volum a glandei, și iritației de vecinătate transmise la nervul frenic și, de aici, ascendent.

O serie de *tulburări funcționale, în special cele de ordin dispeptic,* însoțesc suferința ficatului, în funcție de localizarea și întinderea procesului patologic, ca și de perturbările mai mult sau mai puțin grave ale unora dintre funcțiile hepatice. Cele mai multe dintre acestea nu prezintă un caracter net semnificativ, însă coroborate între ele și cu alte date clinice și de laborator pot orienta diagnosticul.

Colorația galbenă a tegumentelor și mucoaselor (icterul) — urmare a impregnării acestora, ca și a țesuturilor în general cu pigmenți biliari — este semnul caracteristic al suferinței hepatice. Acest simptom atît de caracteristic poate avea numeroase cauze și semnificații, dar din punct de vedere chirurgical el devine primordial în ceea ce privește stabilirea indicației operatorii, atunci cînd anumite examene de laborator statuează originea sa mecanică. Se consideră că are o astfel de origine icterul datorat retenției biliare extrahepatice, determinată de obstrucția incompletă sau completă a căilor biliare extrahepatice — situație atestată de creșterea valorilor pigmenților biliari (bilirubina directă) și ale sărurilor biliare în sînge, țesuturi și urină, de creșterea colesterolului și a fosfatazelor alcaline în sînge, precum și de absența inițială a semnelor de suferință celulară hepatică (7). Aceasta apare însă secundar, ca urmare a stazei și toxicității biliare, atunci cînd obstacolul durează circa două săptămîni sau mai mult, în care caz fenomenul este urmat de hipertensiune biliară și de degenerescența celulelor hepatice. Mai mult decît atît, hipertensiunea din interiorul canalelor biliare conduce treptat la cedarea pereților acestora, cu trecerea directă a bilei în circulațiile limfatică și sanguină (8).

Legată de caracterul obstrucției este și intensitatea colorației icterice, care poate deveni verdinică — culoarea cea mai intensă — în obstrucția totală, în care întreaga cantitate de bilă secretată este reținută în ficat, fenomen ce dă valori maxime ale componenților biliari în sînge și urină.

Datorită sărurilor biliare pătrunse în sînge, în funcție de cauza sa, icterul este precedat sau însoțit de o senzație de prurit, iar din cauza absenței pigmenților din fecale, acestea sînt albe.

Dat fiind rolul important al funcțiilor hepatice în procesul de digestie la diferite niveluri, hepatopatiile de lungă durată conduc la o rapidă emaciere a bolnavului, fenomen ce se însoțește și de alte semne generale (cefalee, astenie, somnolență etc.), legate de diminuarea funcției antitoxice a ficatului (8) și care, în ansamblu, prin persistența lor, reprezintă un element valoros de orientare diagnostică.

13.3.5.1.
Leziuni traumatice

Datorită volumului său, ficatul este expus unor numeroase traumatisme directe și mai rar indirecte, prin contralovitură (27), care reprezintă astăzi un important procent din totalul traumatismelor abdominale.

Aparent paradoxal, însuși scheletul toracic, care alcătuiește în bună parte pereții lojii hepatice, reprezentînd prin aceasta un factor important de protecție, poate deveni — în condițiile fracturilor costale complexe, cu deplasare — un element traumatizant, creînd uneori grave delabrări tisulare hepatice.

Este de remarcat faptul că în cazul **contuziilor** nu există o corespondență strictă între natura și intensitatea traumatismului, pe de o parte, și aspectul sau întinderea leziunilor hepatice, pe de alta. Acest fapt se datorește tensiunii hidraulice, fenomen ce reprezintă gradul de umplere lichidiană a unui organ parenchimatos și care, datorită elementului de vibrație pe care traumatismul îl imprimă mediului lichidian, amplifică efectul impactului.

În cazul **plăgilor**, rezultanta lezională este direct proporțională cu natura agentului vulnerant și cu elementele vasculobiliare pe care acesta le interceptează.

În general, *lezarea traumatică a ficatului rezidă într-o ruptură capsuloparenchimatoasă* de întindere și profunzime variabile, în formele mai grave putîndu-se produce adevărate amputări parțiale ale glandei. Datorită volumului său, cel mai des afectat este lobul drept al glandei.

Cu toate progresele făcute în practica chirurgicală, curba mortalității în traumatismele hepatice rămîne în actualul deceniu stabilizată în jurul unei proporții de 20—30⁰/₀, în raport desigur cu diferitele tipuri de traumatism. Pentru aprecierea acesteia s-a propus o clasificare clinico-chirurgicală, în care traumatismul este încadrat într-unul din următoarele patru tipuri: *tipul I* corespunde leziunilor superficiale cu o profunzime mai mică de 2 cm; *tipul II* — leziunilor cu hemo- și biliragie, fiind tipul obișnuit de urgență; *tipul III* definește leziunea multiplă sau cominutivă; *tipul IV* cuprinde leziunile pediculare hepatice și suprahepatice (13).

Simptomatologie. Elementul clinic dominant al lezării hepatice este *sîngerarea*, a cărei gravitate este în funcție de pediculii vasculari interesați și, ca atare, de cantitatea de sînge pierdut pe unitatea de timp. O excepție lezională în cazul traumatismului hepatic este contuzia urmată de lezarea parenchimului, cu păstrarea integrității capsulei glissoniene, eventualitate ce duce la formarea unui hematom subcapsular (subglissonian) (fig. 13.3.101). O astfel de leziune este rară, întrucît capsula Glisson (Francis) este puțin rezistentă și apoi fixitatea datorată ligamentelor care solidarizează glanda la perete implică, cvasiobligatoriu, ruptura acestuia în momentul impactului. Atunci cînd se formează, hematomul subcapsular capătă dimensiuni variate în funcție de vasul care-l alimentează, citîndu-se cazuri în care conținutul său poate ajunge la 2—3 l. În astfel de situații este posibilă diagnosticarea prezumtivă a leziunii, care, dacă s-a produs pe fața inferioară a ficatului sau pe fața convexă, în apropierea marginii anterioare, determină o bombare sub streașina costală, identificabilă la inspecție sau palpare. Apariția unei astfel de formațiuni în urmările imediate ale unui traumatism abdominal poate induce diagnosticul de hematom subcapsular. Considerarea posibilității unei astfel de leziuni este deosebit de importantă, dat fiind riscul major pe care-l reprezintă hemoragia în doi timpi, care în atare condiții dă o mare mortalitate.

În aprecierea riscului hemoragic, care se face de obicei în afara elementelor clinice, pe baza constatărilor de laborator — scăderea numărului de hematii, a valorilor hemoglobinei și hematocritului, cu hiperleucocitoză (9) —, trebuie să se țină seama de faptul că majoritatea traumatismelor hepatice survin în cazul unui politraumatism care se însoțește de șoc traumatic, astfel încît simptomatologia acestuia poate să mascheze, dacă nu existența hemoragiei interne, cel puțin originea acesteia. Este de remarcat că, chiar în cazul plăgilor prin armă albă sau proiectile ale armelor de foc, se produce în realitate, în majoritatea cazurilor, tot un politraumatism, în sensul că sînt interesate, pe traiectoria agentului vulnerant, mai multe viscere.

Leziunea traumatică hepatică se însoțește, cel puțin teoretic, de așa-numita *triadă simptomatică Finsterer* (Hans), care constă în bradicardie paradoxală — dat fiind starea de șoc cu hipovolemie —, hipertermie și icter precoce. În realitate, aceste semne sînt dificil de constatat în condițiile unui politraumatism. Dealtfel, durerea spontană sau provocată la nivelul hipocondrului drept este cu totul necaracteristică, singurul semn cu valoare patognomonică fiind considerat, în cazul plăgilor abdominale cu interesare hepatică, scurgerea pe orificiul extern al plăgii a unei secreții formate din sînge și bilă. În rest, fenomenele de iritație peritoneală determinate de hemoperitoneu și chiar de biliperitoneu sînt — cel puțin în faza inițială posttraumatică — mascate de simptomatologia generală determinată de șocurile hemoragic și traumatic. Puțin mai tîrziu este posibil să se depisteze și reacția peritoneală datorată hemo- și hemobilioperitoneului. În aceste condiții apărarea musculară este însă destul de discretă.

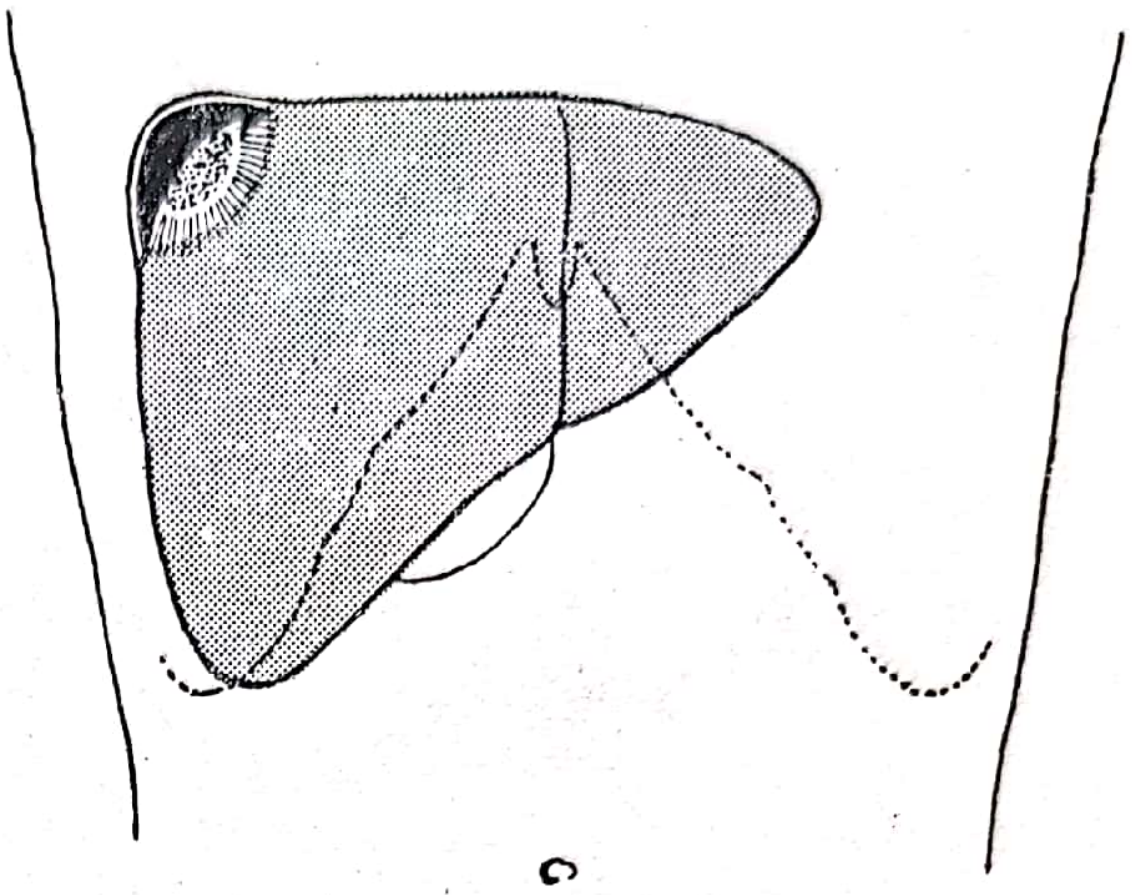

Fig. 13.3.101. — Hematom subcapsular (subglissonian).

Hemobilia este urmarea unei leziuni centrale a parenchimului hepatic, prin care se stabilește comunicarea directă între vascularizația arterială și căile biliare. Presiunea sanguină creează o trecere în sens unic către ramificațiile căilor biliare, pe care le umple cu sînge, destinzîndu-le și obliterîndu-le, pentru ca în cele din urmă amestecul de sînge și bilă să erupă, transcoledocian, în intestin (fig. 13.3.102).

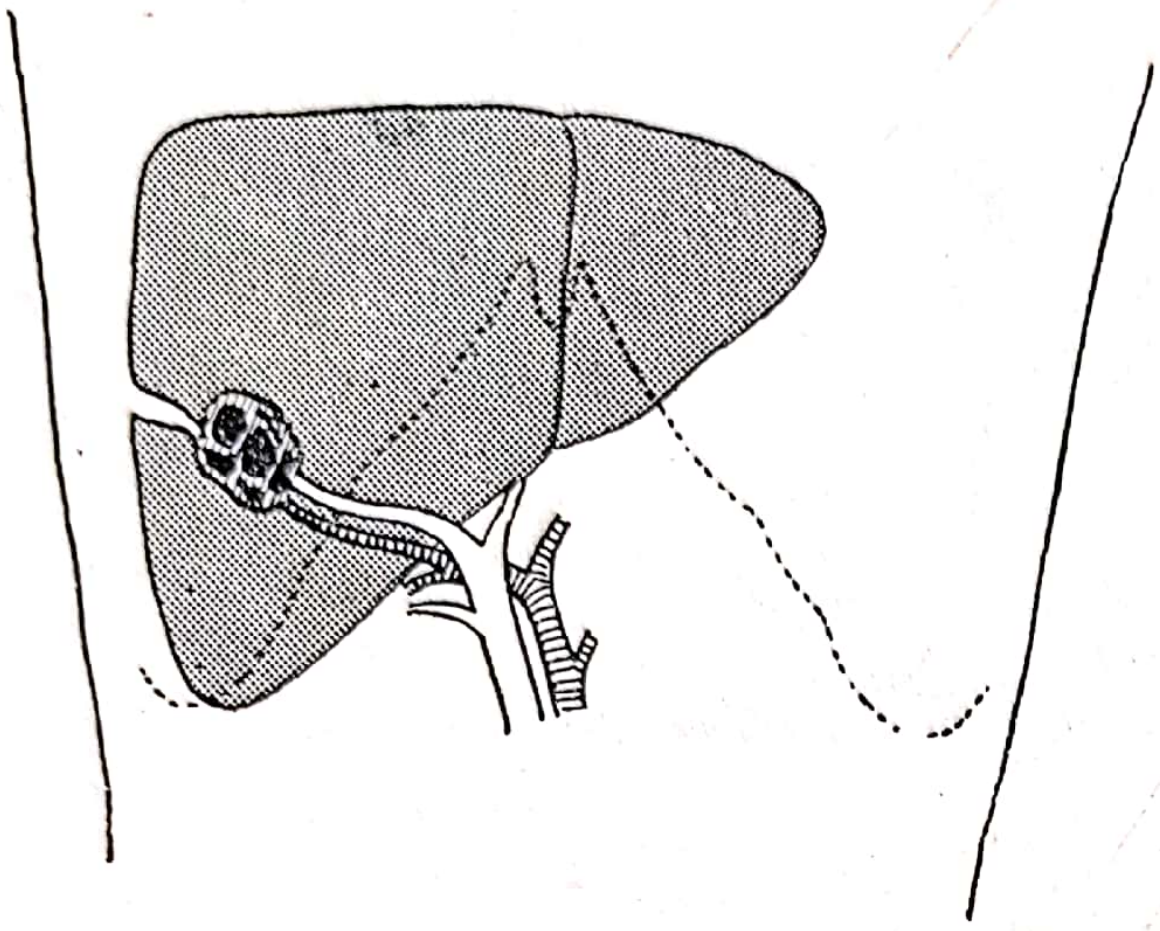

Fig. 13.3.102. — Hemobilie posttraumatică.

În general, hemobilia se produce la un interval variabil de la traumatism — obișnuit 2—4 săptămîni — și se manifestă printr-o triadă considerată caracteristică: durere+icter +hemoragie digestivă superioară (triada Owen) (27). Durerea este determinată de distensia canalelor biliare, icterul — totdeauna de intensitate redusă —, de obstruarea acestora, iar hemoragia digestivă este urmarea trecerii transcoledociene a conținutului sanguin intracanalicular.

Manifestîndu-se prin melenă și mai rar prin hematemeză, hemoragia digestivă are caracter recidivant și creează o anemie hipocromă — în cazurile în care pierderea de sînge nu este masivă —, dar poate dobîndi și caracterele unei hemoragii interne grave. Obișnuit, fosfatazele și transaminazele sînt crescute.

În ipoteza unei evoluții favorabile a hemobiliei, aceasta reprezintă încă sursa unei complicații septice grave, determinată de sechestrația parenchimului agresionat și formarea de abcese intrahepatice sau subfrenice (9), eventualități marcate, în primul rînd, prin semne septice generale.

13.3.5.2.
Leziuni inflamatorii

Ficatul, cu rolul său primordial în sistemul complex al mecanismelor de apărare a organismului, reprezintă locul în care o bună parte din germenii pătrunși în sînge sînt reținuți și distruși de macrofage, totodată aici neutralizîndu-se majoritatea toxinelor eliberate de flora microbiană, eliminate apoi prin bilă sau transformate în compuși mai puțin nocivi și eliminate prin rinichi (9). Acest transport masiv transhepatic al substanțelor nocive vehiculate pe căile sanguină și limfatică, ca și procesele septice propagate prin contiguitate sau continuitate din vecinătatea organului pot da naștere unor focare septice, care se dezvoltă în interiorul parenchimului hepatic sub forma abceselor. În funcție de originea lor, se disting abcese amibiene și piogene.

Abcesele hepatice amibiene sînt rezultatul unei infestări specifice cu *Entamoeba disenterica*, provenită din intestinul bolnavilor de dizenterie amibiană (11). Inițial, acest gen de amibă parazită respectă o teritorialitate subtropicală, dar astăzi aria sa de răspîndire este mult mai largă, reprezentînd una dintre sursele importante ale proceselor supurative hepatice.

Complicația septică hepatică apare după o perioadă de timp de la episodul intestinal, dar în cazul unei infestări masive se poate produce și concomitent cu acesta.

Hepatopatia amibiană are la debut o *fază difuză, congestivă* sau *presupurativă*, marcată de următoarea triadă simptomatică:

durere+hepatomegalie+ ascensiune termică (11).

Durerea este localizată în hipocondrul drept, este surdă, permanentă şi iradiază caracteristic „în bretea“, către umărul drept şi către spaţiul interscapulovertebral. De asemenea, este exacerbată de mişcările bruşte sau de cele respiratorii, motiv pentru care bolnavul caută să-şi scurteze excursiile inspiratorii, inducînd compensator tahipneea şi luînd poziţia antalgică „în cocoş de puşcă“. Suferinţa hepatică poate fi însoţită de disconfort digestiv, mai cu seamă de tip biliar, cu limbă saburală, anorexie, senzaţia de greaţă, tulburări de tranzit etc.

Hepatomegalia este de obicei apreciabilă, astfel că marginea anterioară şi o suprafaţă variabilă din faţa convexă a ficatului devin accesibile palpării. Suprafaţa este de regulă netedă, de consistenţă moale, pentru ca în perioada supurativă propriu-zisă să prezinte, eventual, şi zone neregulate, renitente sau deprimabile. Nu se constată splenomegalie de însoţire şi starea generală nu este prea alterată (1).

Febra este de tip septic, renitentă sau intermitentă, cu oscilaţii zilnice, mai ales în perioada supurativă.

Faza supurativă este marcată de *formarea abcesului* — *unic* sau *multiplu* —, situat la suprafaţa sau în profunzimea parenchimului, cu precădere la nivelul lobului drept. În această fază evolutivă toate componentele triadei simptomatice se accentuează, *survine adeseori icterul* şi starea generală flectează cu rapiditate sub efectul *şocului toxico-septic*. Este posibil ca în cazul situării superficiale a colecţiei purulente, aceasta să se golească către un organ cavitar sau către cavitatea peritoneală, declanşînd o *peritonită hiperseptică*. Din acest punct de vedere, existenţa unor manifestări de vecinătate peritoneale, pericardice sau pleurale, care maschează existenţa unor *revărsate reacţionale*, poate fi considerată ca un semn preperforativ (1).

Actualmente, cu ajutorul imunofluorescenţei se pot obţine indirect date diagnostice fundamentale, prin posibilitatea acesteia de a evidenţia în serul bolnavilor anticorpi specifici anti-amibieni (27).

Abcesele hepatice piogene sînt infecţii nespecifice cu germeni piogeni obişnuiţi. Colecţia septică este *unică* sau *multiplă* şi este expresia inoculării hepatice, pe multiple căi. Frecvent, formarea abcesului hepatic — leziune foarte gravă, grevată de un mare risc vital — este urmarea unui traumatism care a creat un sechestru visceral sau a unei inoculări de la distanţă, pe cale sanguină sistemică — şi mai ales portală (27) — sau limfatică. De asemenea, supuraţiile prelungite ale colecistului litiazic sau nelitiazic, cu septicitate biliară, cu puseuri repetate enterocolitice, pot conduce în final la infectarea parenchimului hepatic, cu formarea abcesului (9) (fig. 13.3.103).

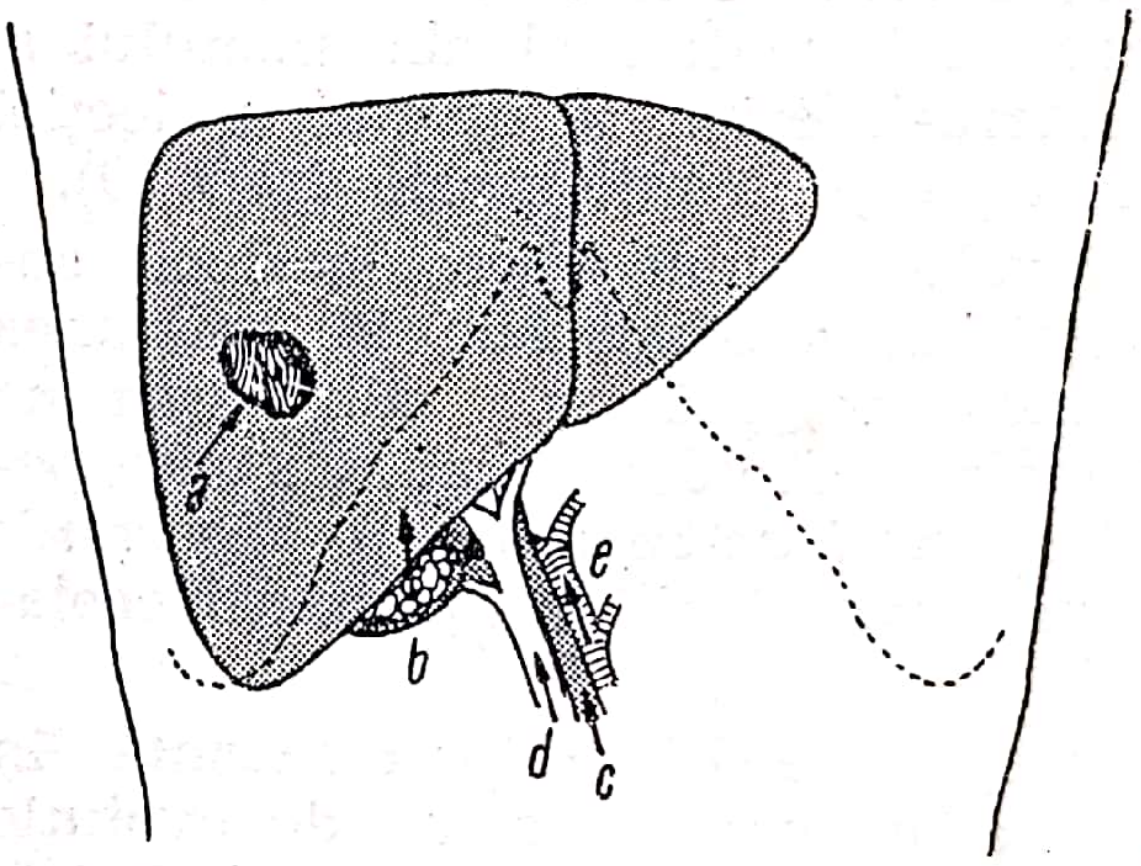

Fig. 13.3.103. — Abcesul hepatic piogen: căi de inoculare cu germeni piogeni a parenchimului hepatic.

a — traumatism; *b* — litiază biliară; c — angiocolită ascendentă; *d* — cale portală; *e* — cale arterială.

În evoluția unei apendicectomii dificile, efectuată într-un proces septic, abcesul hepatic este de temut după un interval de 6—8 zile de la operație; se manifestă în special prin ascensiune termică, care pledează pentru existența sa, mai ales atunci cînd fenomenele locale nu oferă altă explicație.

Cel puțin în *faza de debut*, abcesul hepatic nu determină o simptomatologie particulară; dimpotrivă, semnele bolii de bază rămîn pe primul plan. Momentul în care abcesul s-a constituit poate fi marcat de *exacerbarea semnelor generale* și *în special a ascensiunii termice*, dar, dat fiind faptul că această complicație survine tot pe fondul unei afecțiuni septice, hepatopatia rămîne a fi numai bănuită pe seama detectării durerii provocate prin palpare — semn care, deși apare mai tîrziu, este mai constant și mai orientativ. În general, *durerea* este maximă la nivelul peretelui ventral al abdomenului și postero-inferior, la nivelul proiecției ficatului pe hemitoracele drept (9).

Evoluția unui abces localizat superficial, subcapsular, în porțiunea subtegumentară sau sub streașina costală, poate determina, datorită *perihepatitei de însoțire*, *o hipertonie musculară* și chiar *apărare*, decelabile la palpare.

Hepatomegalia este constantă în *fazele avansate* de evoluție și este variabilă în funcție de mărimea sau de pluralitatea abceselor. În general, ea are drept consecință o *basculare-rotare* în sens ventral a organului, astfel încît devine explorabilă o suprafață mai mare din fața convexă a acestuia — suprafață pe care eventual se poate identifica leziunea.

În funcție de localizarea procesului septic, tot prin intermediul procesului de perihepatită se produc *modificări toracopulmonare*, marcate de reducerea mobilității diafragmului drept, stetacustic înregistrîndu-se submatitate la percuție, deși revărsatul pleural este rar (9).

Dacă se ține seama de cele menționate anterior, din ansamblul fenomenelor evolutive ale bolii de bază, al antecedentelor, complicația septică hepatică poate fi întrevăzută. O confirmare a acesteia poate fi oferită de examenul radiologic, care obiectivează ascensionarea și imobilizarea hemidiafragmului respectiv, iar în cazul abceselor voluminoase — o imagine hidroaerică intrahepatică.

Abcesul subfrenic este o colecție purulentă dezvoltată intra- sau extraperitoneal (10), în marea majoritate a cazurilor după intervențiile chirurgicale executate în etajul abdominal supramezocolic. În strictul sens al cuvîntului ar fi vorba de abcesul ce se dezvoltă în spațiul interhepatodiafragmatic, spațiu ce se deschide în decolările mezogastrului posterior, în splenectomie sau în decolarea duodenopancreatică — manevre care deschid spațiul celulos retroperitoneal, deosebit de receptiv la supurație. Mulți autori folosesc greșit termenul de abces subfrenic și pentru a desemna colecția purulentă acumulată de fapt subhepatic (fig. 13.3.104).

În afara leziunilor perforative ale segmentelor de tub digestiv situate în etajul superior al abdomenului sau a fistulelor anastomotice secundare intervențiilor asupra acestora (circa 40% din cazuri), o cauză frecventă a acestei complicații este apendicita supurată — și aceasta în special la copil —, însămînțarea făcîndu-se pe cale limfatică (15) sau pe calea unui drenaj, inițial ineficient, după intervențiile pe stomac, duoden sau căile biliare.

Complicația apare în medie după 15 zile de la operație și este evident mai frecventă la bărbați, manifestîndu-se îndeobşte prin semne generale (ascensiune termică, frisoane, stare generală alterată, leucocitoză etc.). De remarcat că reacţia locală dureroasă este adesea destul de ştearsă şi *numai palparea profundă poate declanşa durerea în cazul colecţiilor subhepatice*. În ceea ce priveşte simptomatologia determinată de adevăratul abces subfrenic, aceasta este întru totul asemănătoare celei descrise cînd ne-am referit la abcesul dezvoltat pe faţa convexă a ficatului, subdiafragmatic.

Ecografia pare a reprezenta actualmente un mijloc extrem de valoros atît pentru diagnostic, cît şi pentru localizarea acestei leziuni.

Ciroza hepatică (gr. *kirhos*= galben) este o afecţiune cronică progresivă, caracterizată prin semne de *disfuncţie hepatică, hipertensiune* şi *encefalopatie portală,* datorate alterării difuze şi generale a ficatului prin procese de distrofie şi necroză a hepatocitelor, de inflamaţie, urmată de fibroză interstiţială, cu regenerarea parenchimului hepatic şi alterarea arhitectonicii sale normale (10). Cauzele bolii sînt multiple, astfel încît ele determină aspecte clinice şi forme evolutive variate. În perioada actuală, cauza inflamatorie, hepatitică, pare a fi, cel puţin pentru ţara noastră, cel mai frecvent incriminată — motiv pentru care ciroza a fost integrată în cadrul leziunilor inflamatorii ale ficatului.

În patologia internă, ciroza este prezentată sub diferite clasificări în funcţie de diferiţi parametri, între care cei anatomopatologici sînt consideraţi a fi cei mai obiectivi, permiţînd deosebirea a trei tipuri de ciroze — *postnecrotică, portală* şi *biliară* —, deşi tabloul clinic al acestora este în fond acelaşi, şi anume cel al disfuncţiei hepatice de diverse grade, care în cele din urmă ajunge la insuficienţă şi fenomene de stază ce determină însuşi procesul cirotic (14).

Ciroza trezeşte interesul chirurgical prin manifestările determinate de barajul hepatic constituit de procesul cirotic în calea circulaţiei portale.

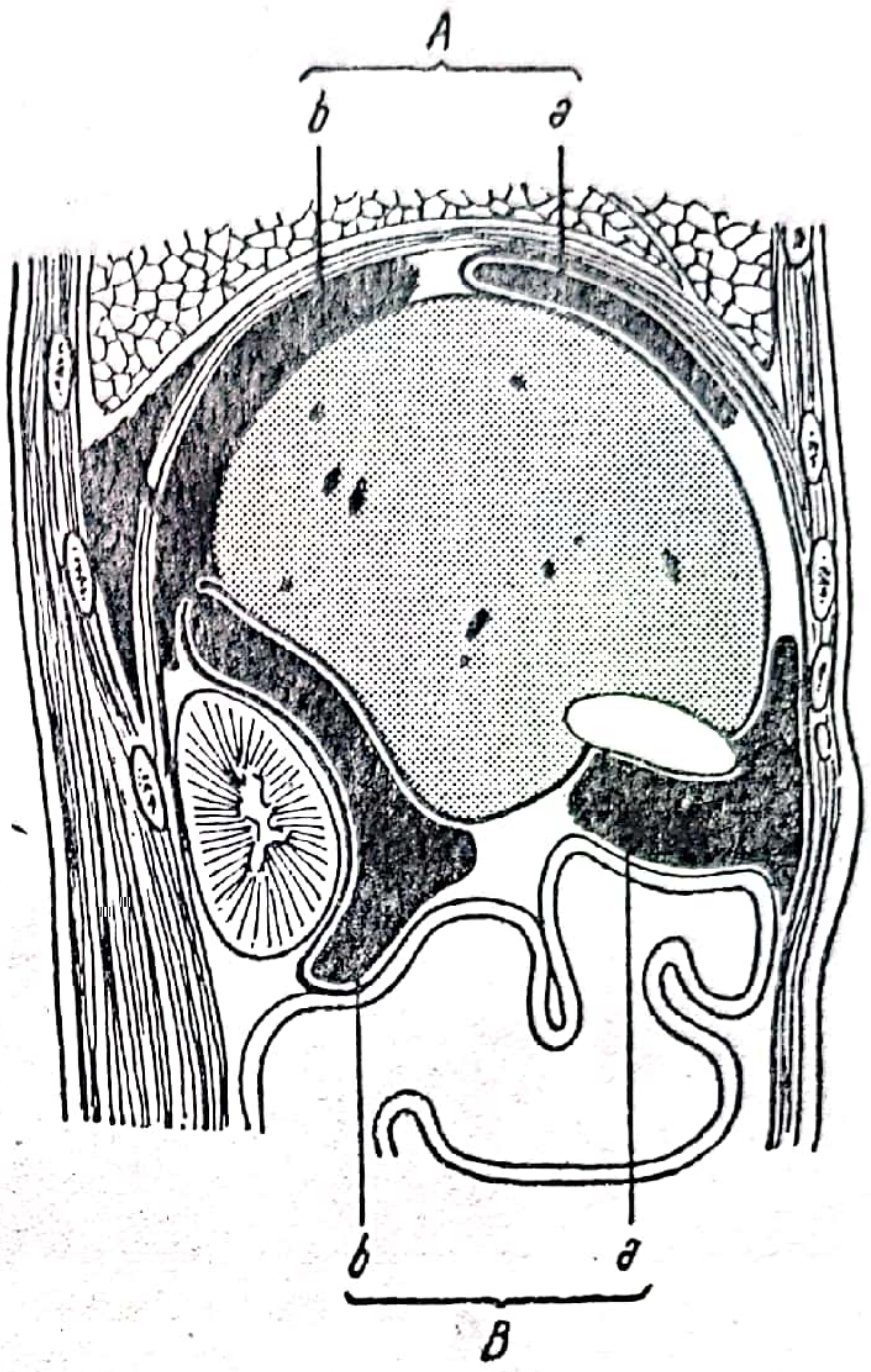

Fig. 13.3.104. — *A* — abces subfrenic: *a* — anterior; *b* — posterior; *B* — abces subhepatic: *a* — anterior; *b* — posterior.

Mai mult decît atît, trebuie să se ţină seama de faptul că *numeroşi bolnavi chirurgicali pot fi* — în special de la o anumită vîrstă — şi *cirotici,* în diferite faze de evoluţie, adeseori lipsind manifestările clinic evidente. De pildă, se apreciază că într-un serviciu chirurgical cu un grad de profil hepatobiliar, circa 1‰ din bolnavii internaţi prezintă complicaţii ale cirozei (9).

În *faza incipientă a bolii*, bolnavul cirotic prezintă dureri abdominale vagi şi nesistematizate, balonări frecvente, tulburări de tranzit, manifestări destul de nesemnificative dacă nu ar apărea pe fondul unei hepatomegalii dure, constante.



Fig. 13.3.106. — Ciroză hepatică: varice esofagiene.

În *faza de stare a bolii* — considerată încă o fază compensată — apar semnele specifice de insuficiență hepatică: alterarea probelor funcționale și în special fenomenele de stază portală.

Tegumentul — mai ales la nivelul trunchiului — devine fin, pergamentat, la palpare apărînd parcă subțiat, cu modificări ale pilozității, astfel încît bărbatul capătă un aspect feminin; aceste fenomene se datoresc deficitului de inactivare a hormonilor sexuali feminini sintetizați în organismul masculin (14). Sînt identificate cu ușurință steluțele vasculare — mici dilatații arteriale cu centrul pulsatil, de la care pornesc fine ramificații vasculare subtegumentare. Hepatomegalia este dură, de aspect micronodular și nedureroasă. Se însoțește cel mai adesea de splenomegalie.

Faza avansată a bolii — de decompensare — este dominată de staza portală, manifestată în primul rînd prin ascită (gr. *askos*=umflat); precedată de obicei de meteorism accentuat, aceasta poate deveni evidentă în cîteva zile. Se constată creșterea circumferinței abdominale, cu reducerea diurezei orare, cu nicturie și întîrzierea diurezei după ingestia unei cantități mai mari de lichide, distensia peretelui abdominal, urmată de forțarea punctelor slabe abdominale, cu formarea de hernii latente, mai ales ombilicale. Circa $30^0/_0$ din bolnavii cirotici prezintă ascita ca prim semn de instalare a bolii și peste $50^0/_0$ din cirotici în faza avansată au și ascită (9). Pînă la 1 500 ml revărsatul poate rămîne neidentificabil prin percuția abdominală efectuată în decubit, dar este depistabil la percuția efectuată în poziție genupectorală. Cu toată funcționalizarea sistemelor derivative porto-cave (fig. 13.3.105 — vezi planșa color), circulația venoasă colaterală devine evidentă și este caracteristic aspectul de „cap de meduză". Totodată se pot identifica, clinic, dezvoltarea unui proces hemoroidal și, radiologic, dezvoltarea varicelor esofagiene (fig. 13.3.106). Aceste fenomene evoluează concomitent cu micșorarea ficatului, care se retrage mult sub streașina costală, nemaiputînd fi palpat, mai ales că și ascita împiedică acest gest examinator. Este perioada gravelor complicații ale hipertensiunii portale: hemoragia digestivă superioară — prin ruptura varicelor esofagiene —, ajungîndu-se la marea insuficiență hepatică și comă.

Hipertensiunea portală (HTP) este expresia clinică a modificărilor morfofuncționale determinate de rezistența crescută pe care fluxul sanguin portal o întîmpină în calea sa către rețeaua venoasă sistemică. Rezistența în fața fluxului portal poate fi reprezentată de un baraj situat intra- sau extrahepatic (pre-, post- sau suprahepatic) sau chiar de un baraj lezional (fig. 13.3.107).

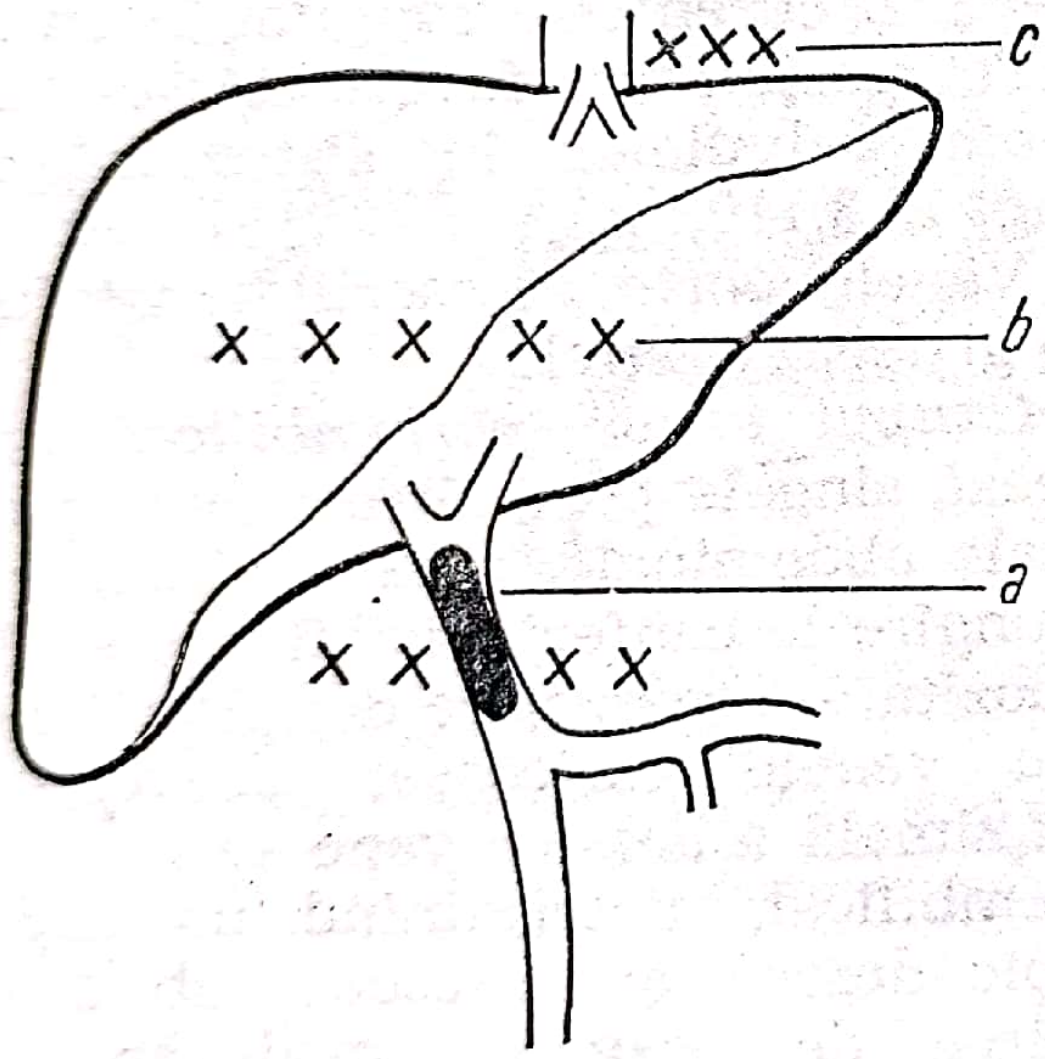

Fig. 13.3.107. — Hipertensiune portală prin:

a — baraj prehepatic — tromboze; *b* — baraj intrahepatic — ciroze; *c* — baraj posthepatic — sindrom Budd-Chiari.

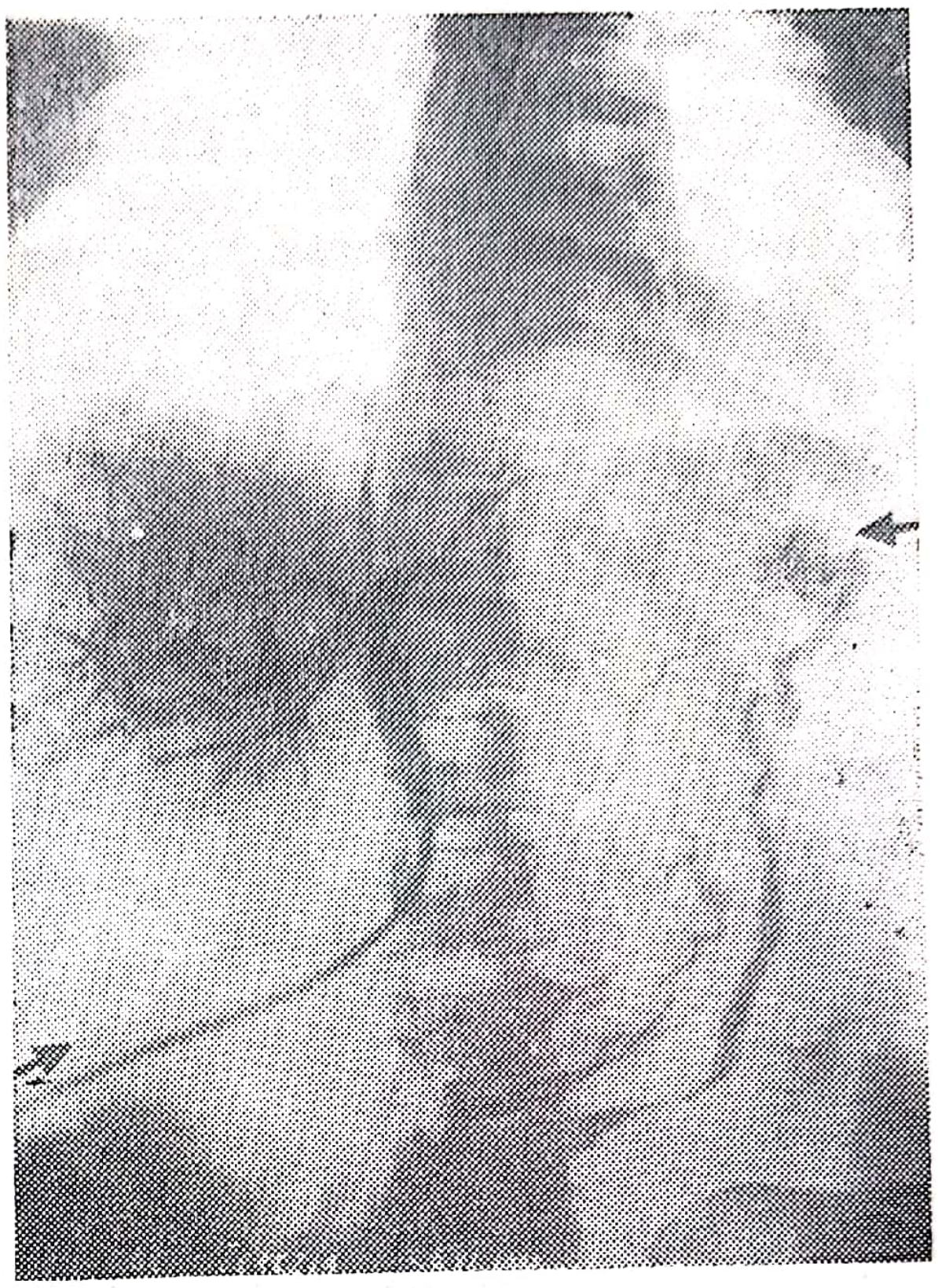

Fig. 13.3.108. — Hipertensiune portală prin baraj prehepatic ca urmare a trombozei venelor portă și splenică *(omfaloportografie și splenoportografie)* *(după D. Burlui și O. Rațiu).*

Barajul intrahepatic — tipul lezional cel mai frecvent (circa 70% din cazuri) (9) — este datorat unui obstacol presinusoidal în cazul unei ciroze parazitare sau, așa cum se întîmplă obișnuit, postsinusoidal, de cauză cirotică.

Barajul prehepatic este o leziune destul de rară, consecință a unei „șicane" în calea fluxului portal, reprezentată fie de o malformație congenitală atrezică, fie de o tromboză a trunchiului portal sau a unora dintre ramurile de origine (fig. 13.3.108).

Barajul posthepatic sau *suprahepatic*, întîlnit în circa 30% din cazuri (9), este alcătuit de tromboza venelor suprahepatice, consecutivă unor procese inflamatorii de vecinătate sau unei pileflebite în cursul unui proces septicemic. Această formă de baraj portal este sinonimă sindromului Budd (George) — Chiari (Hans) (vezi fig. 13.3.107 c).

Barajul mixt este determinat de coexistența unui proces cirotic hepatic cu o tromboză portală.

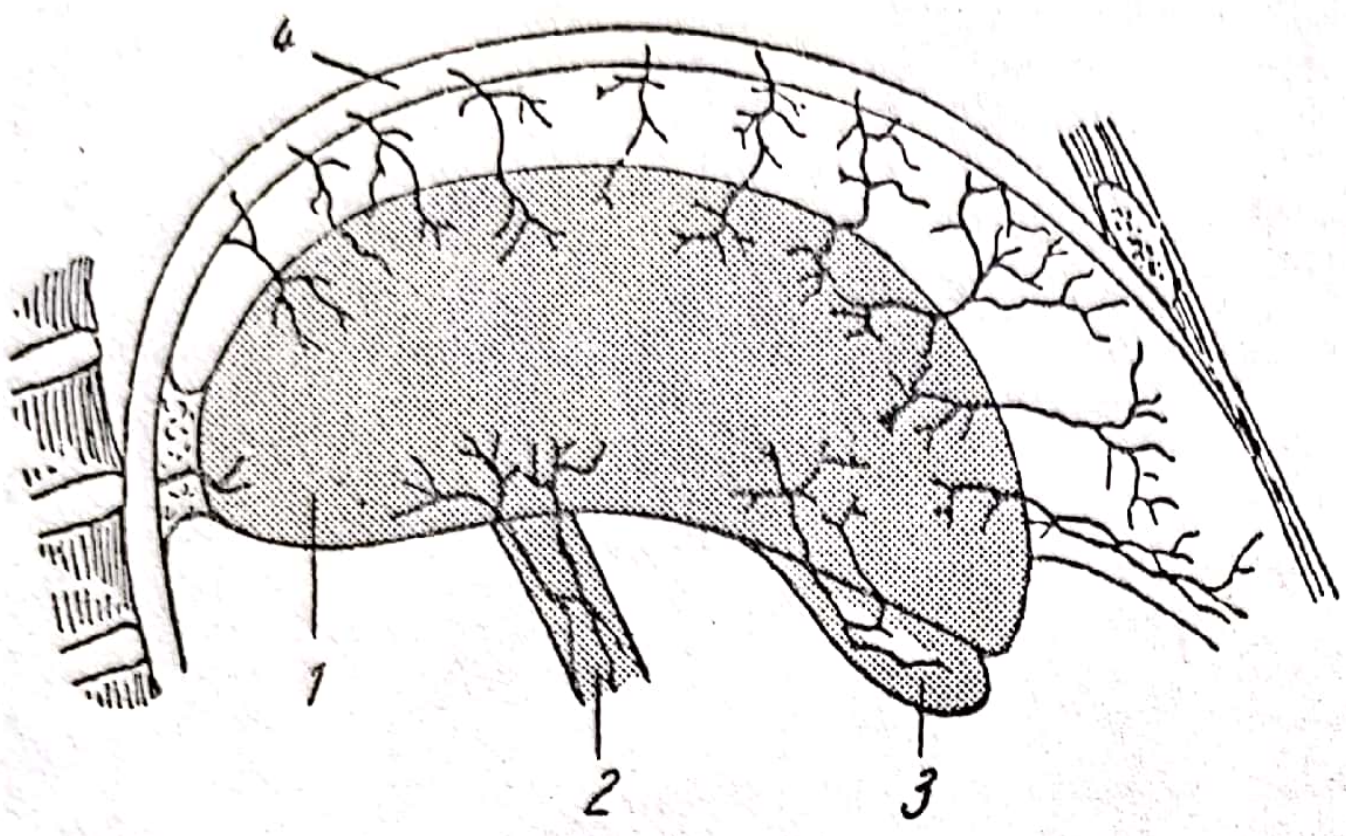

Fig. 13.3.109. — Venele porte accesorii hepatopete (Sappey).
1 — ficatul; 2 — vena portă; 3 — vezicula biliară; 4 — diafragma.

Indiferent de sediul barajului în calea fluxului portal, acesta determină o serie de modificări hemodinamice, care alcătuiesc sindromul clinic de HTP datorat *stazei, hipervolemiei* și *hiperpresiunii* ce se produc în sistemul port.

Sistemul port este alcătuit din două rețele capilare: una de origine — situată în peretele segmentelor de tub digestiv și al glandei anexe și a cărei circulație de întoarcere se face prin venele cistică, paraombilicală, gastrică dreaptă și stîngă, prepilorică, mezenterică superioară și splenică (9) — și alta în ficat, legate între ele prin trunchiul venei porte și ramurile acesteia. Sistemului port principal i se adaugă și două sisteme venoase accesorii — unul *hepatopet* și altul *hepatofug.*

Primul sistem include *venele porte accesorii hepatopete* sau venele Sappey (Marie Philibert Constant), care asigură drenarea către ficat a unei mici părți din sîngele teritoriului port și care se pot dilata apreciabil în cazul obstacolului de trunchi portal, supleînd prin aceasta o parte din insuficiența circulatorie portală (fig. 13.3.109).

Căile venoase hepatofuge sau venele Retzius alcătuiesc în ansamblu un important *sistem venos derivativ portosistemic*, care intră spontan în funcțiune în cazul hipertensiunii sau inversării curentului sanguin în cursul HTP, posibilitate favorizată de absența valvulelor în sistemul port (fig. 13.3.110).

Venele porte accesorii hepatofuge se grupează astfel:

Grupul venos periombilical drenează sîngele port către venele parietale abdominale, a căror dilatare și alungire le conferă vizibilitate și flexuozitate — caractere definitorii pentru venele varicoase; dezvoltarea maximală a acestor vene se face periombilical, determinînd un aspect tipic descris și cunoscut sub denumirea de „cap de meduză“ (fig. 13.3.111).

Grupul venos coronaro-azygos drenează sîngele port din zona venelor gastrice către sistemul venelor azygos și, mai departe, către vena cavă cranială. Dilatarea acestor vene în cursul HTP este sursa varicelor esofagiene și a complicației majore a acestora — hemoragia digestivă superioară (HDS) (fig. 13.3.112).

Grupul venos visceroparietal este o cale derivativă de mai mică importanță și eficiență, alcătuită din anastomozele unora dintre venele intestinale cu venele parietale retroperitoneale și ale acestora cu vena cavă inferioară, motiv pentru care este integrată între derivațiile de tip

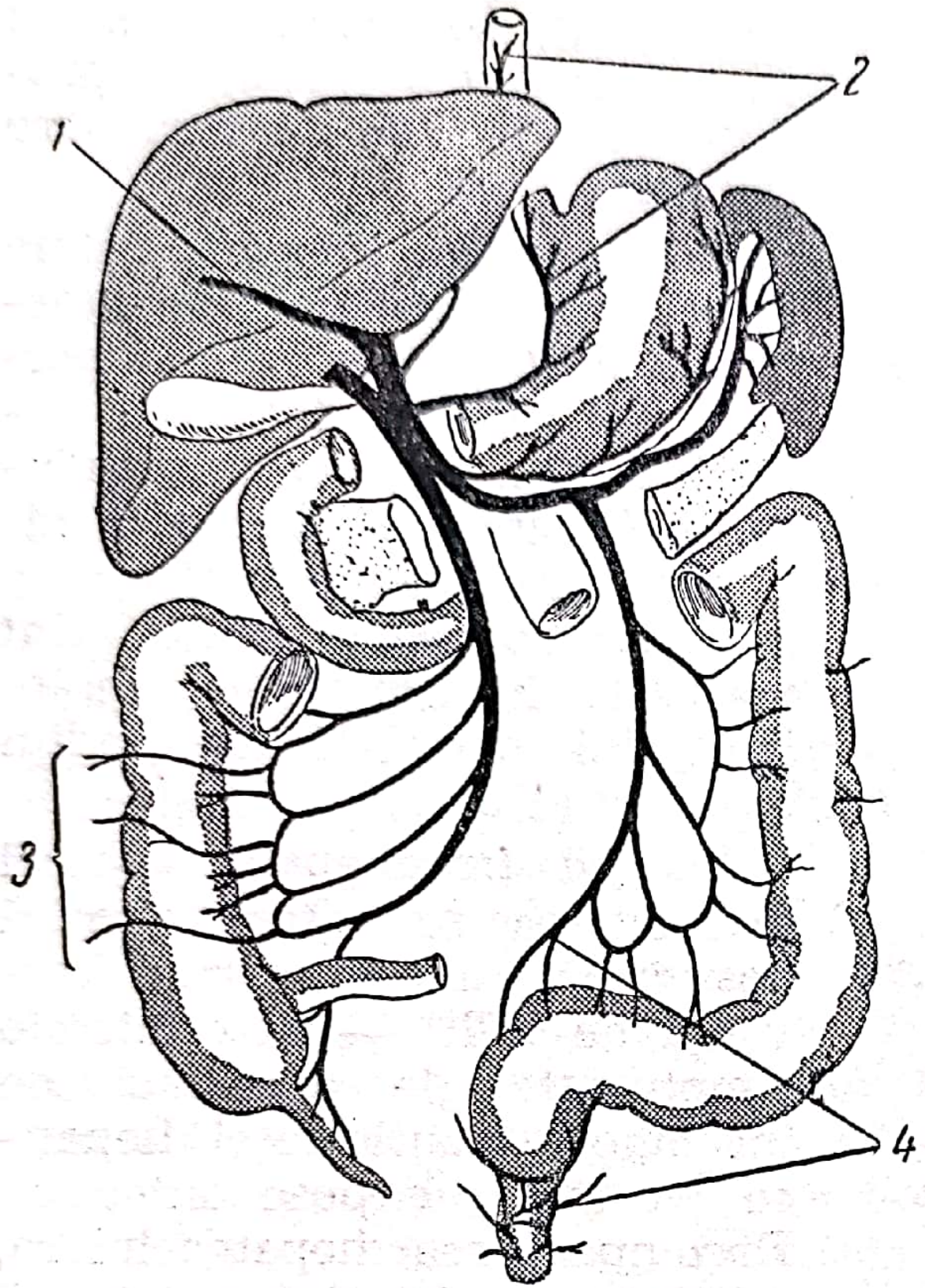

Fig. 13.3.110. — Venele porte accesorii hepatofuge (Retzius).

1 — grupul venos periombilical; 2 — grupul venos coronaro-azygos; 3 — grupul venos visceroportal; 4 — grupul venos mezenterohemoroidal.

cav inferior (vezi fig. 13.3.110 — *3*).

Grupul venos mezenterohemoroidal reprezintă tot o derivație portosistemică de tip cav inferior, care se realizează prin anastomozele venoase existente între ramurile de proveniență mezenterică inferioară — respectiv vena hemoroidală superioară aferentă sistemului port și venele hemoroidale mijlocii și inferioare, aferente sistemului cav inferior —, prin intermediul venelor hipogastrică și, respectiv, rușinoasă internă (vezi fig. 13.3.110 — *4*).



Fig. 13.3.111. — Circulația colaterală hepatofugă prin venele periombilicale *(omfaloportografie) (după D. Burlui și O. Rațiu).*

Fig. 13.3.112. — Reflux coronaro-eso-azygos *(ileoportografie) (după D. Burlui și O. Rațiu).*

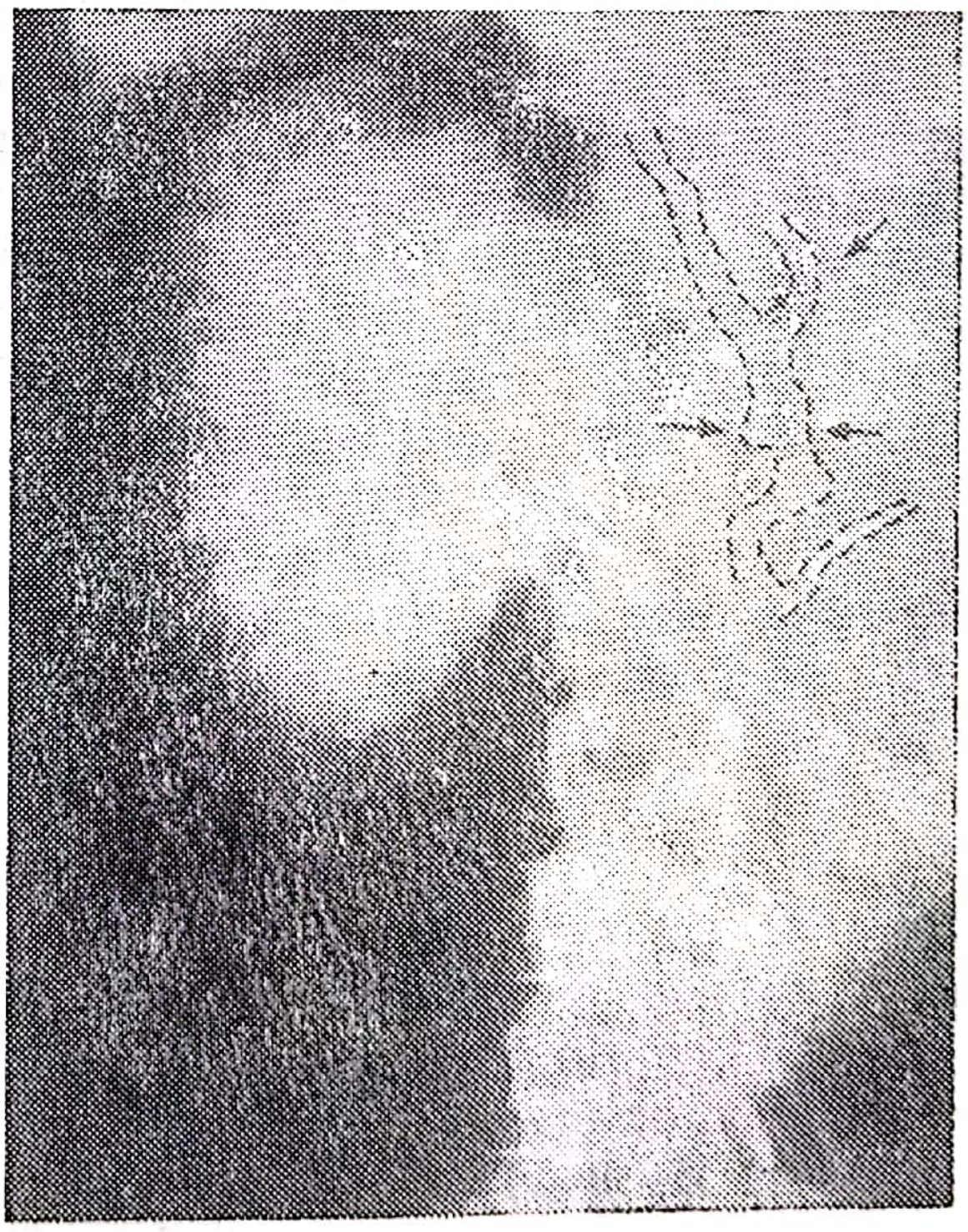

Activizarea acestor sisteme este în funcție de gradul de dereglare a presiunii intrahepatice, fenomen ce determină în fond întreaga simptomatologie a HTP.

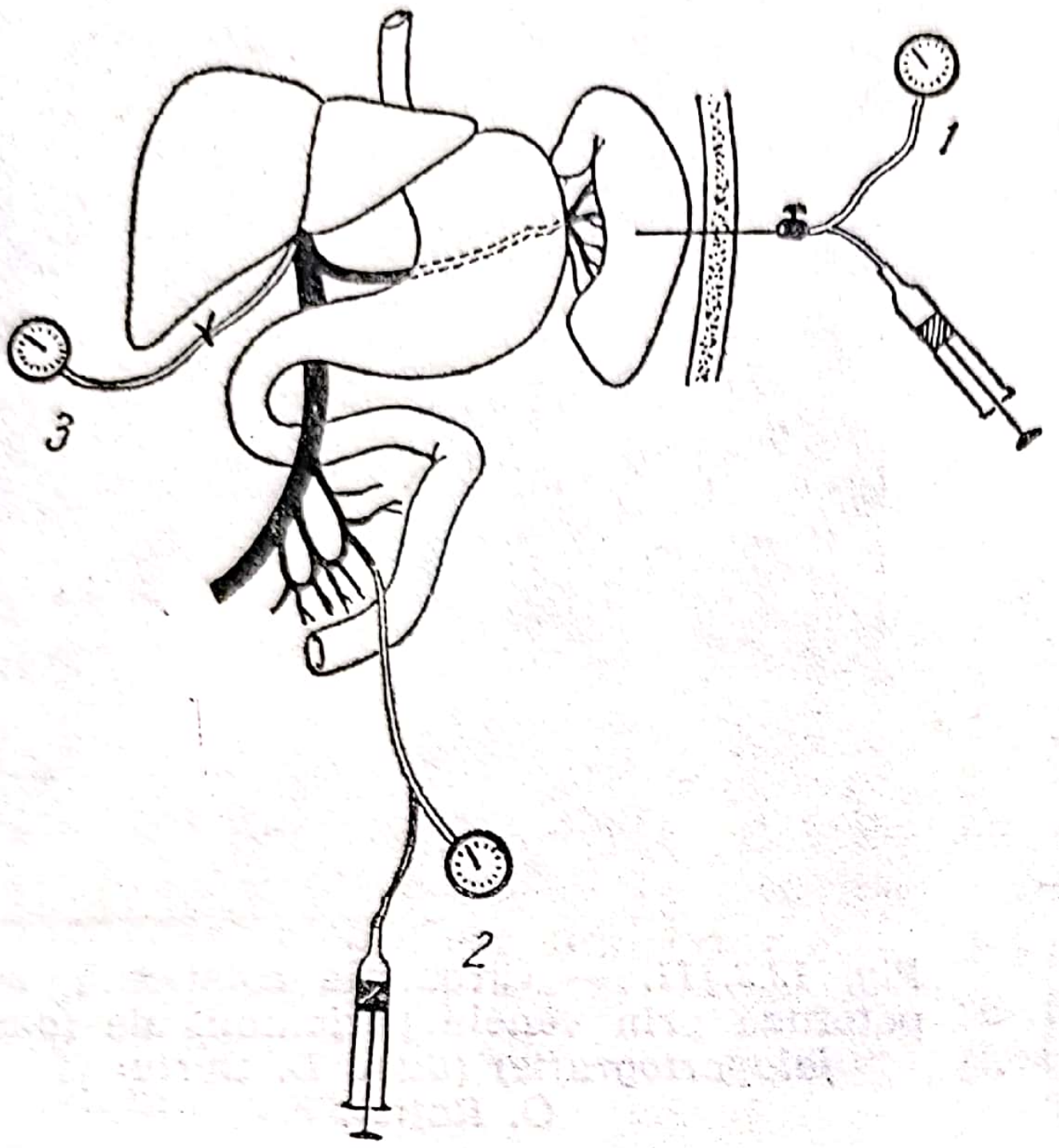

Fig. 13.3.113. — Manometrie portală prin: *1* — puncție splenică; *2* — cateterism al unei vene ileale; *3* — cateterism al venei ombilicale.

Dubla circulație funcțională sanguină hepatică este asigurată pe cale sistemică de artera hepatică într-un procent de 25, iar pe cale portală, într-un procent de 75. Între aceste două sisteme de aport sanguin există un sistem larg de comunicare, asigurat de șunturile arterio-venoase situate la nivelul spațiilor interlobulare și sinusoidale. Comunicarea între cele două sisteme de aport sanguin este controlată de niște sfinctere funcționale, care, prin activitatea lor de „admisie“ și „expulsie“, reglează microcirculația hepatică și, prin aceasta, presiunea portală. În condiții fiziologice, măsurată prin omfalomanometrie (3), presiunea portală este de 9—15 cm H_2O, putînd crește în cazul HTP pînă la 40—60 cm H_2O. Un rol important în reglarea presiunii intrahepatice îl joacă și bogata circulație limfatică, care drenează apreciabila cantitate de limfă hepatică; atunci cînd aceasta depășește posibilitatea de drenaj, se instalează staza și, consecutiv acesteia, se produce ascita de transsudare transcapsulară.

În ansamblu, întregul sistem de reglare tensională intrahepatică asigură o presiune portală mai ridicată decît cea sistemică, prin aceasta prezervîndu-se funcția de filtrare la nivelul sinusoidelor hepatice.

Simptomele HTP sînt variabile în funcție de sediul barajului portal și de stadiul evolutiv al bolii.

Barajul intrahepatic — cel mai adesea de natură cirotică postvirală, cauza cea mai frecventă de HTP — determină o simptomatologie dominată de însemnele insuficienței hepatice (vezi cele expuse anterior). Decompensarea hepatocelulară, ascitică sau icterică, poate să preceadă sau să însoțească sindromul de HTP (decompensarea hemodinamică).

Barajul prehepatic determină o HTP care evoluează, cel puțin în faza inițială a bolii, pe fondul unei funcții hepatocelulare nealterate, dar cu o triadă simptomatică cu caracter patognomonic, ale cărei elemente sînt:

— *splenomegalia*, care inițial este moderată, organul nefiind palpabil, și corespunde unei simple congestii ce se manifestă subiectiv prin durere în hipocondrul stîng. Evoluția procesului patologic conduce către augmentarea volumetrică, cu proces fibrocongestiv și fixarea organului la pereții lojii splenice. În această fază,



Fig. 13.3.114. — Splenoportografie.
VP — vena portă; *VS* — vena splenică; *VGP* — vena gastrică posterioară.

durerea de distensie este înlocuită printr-o senzaţie de greutate, de durere surdă în hipocondrul stîng. Obiectiv, prin palpare se identifică marginea anterioară a splinei, care este crenelată, organul fiind imobilizat în loja sa prin procesul de perisplenită.

Explorările paraclinice fundamentale pentru justa apreciere a stadiului evolutiv şi pentru stabilirea indicaţiei operatorii sînt manometria portală, efectuată prin puncţie splenică sau pe cale transomfalică (fig. 13.3.113) — care poate arăta presiuni ridicate pînă la 40—60 cm H_2O — şi splenoportografia (fig. 13.3.114) — care vizualizează trunchiul venei splenice, vena portă şi arborizaţiile sale intrahepatice, totodată stabilind cu exactitate sediul obstacolului portal şi eventualele căi derivative porto-sistemice spontane.

Din punct de vedere hematologic, splenomegalia se însoţeşte de un sindrom de hipersplenism, caracterizat prin pancitopenie cu anemie, leuco- şi trombocitopenie sau cu dominantă citopenică roşie sau albă. Prezenţa trombocitopeniei este obiectivată de sîngerările mici şi repetate la nivelul mucoaselor, care accentuează o anemie deja existentă;

— *varicele esofagiene* — expresie a funcţionalităţii derivaţiei spontane porto-sistemice coronaro-eso-azygos sau a refluxului prin vena gastrică dorsală, cu dilatarea varicoasă a venelor esofagiene şi cardiofundice. Bine evidenţiate prin esofagografia cu lapte baritat (vezi fig. 13.3.106), varicele esofagiene pot fi lesne identificate prin examen direct fibroscopic. Prin prezenţa lor, evoluţia HTP este grevată de riscul hemoragiei digestive superioare (HDS) — al treilea element al triadei simptomatice;

— *hemoragia digestivă superioară*, care la cirotici îşi are originea în peste 80% din cazuri în ruptura varicelor esofagiene, care cedează la puseurile de hipertensiune portală ca urmare a hipertensiunii abdominale (tuse, efort de defecaţie, vomă etc.). Exteriorizarea sîngerării se face în majoritatea cazurilor prin hematemeză şi mai rar prin melenă. În aprecierea gravităţii hemoragiei la aceste cazuri, hematocritul oferă un indice prognostic, considerîndu-se că o valoare sub 20% prezintă riscul unei mortalităţi de peste 50% (19).

În evoluţia hipertensiunii portale prin obstacol prehepatic poate surveni un sindrom dureros abdominal, însoţit de ascensiune termică şi ascită mică — semne ale unui puseu de tromboflebită a trunchiului splenoportal.

Ascita care însoțește sindromul HTP prin baraj prehepatic este redusă cantitativ și are caracter tranzitoriu.

Pe parcurs și în urma HDS repetate, funcția celulară hepatică se degradează progresiv, apărînd semnele micii și marii insuficiențe hepatice — cu ascită ireductibilă, icter, encefalopatie portală — și, în cele din urmă, coma hepatică.

13.3.5.3.

Boli parazitare

Chistul hidatic. Ficatul este sediul de elecție al localizării bolii hidatice la om. Această boală are o deosebită importanță atît datorită largii sale răspîndiri geografice, cît și faptului că, deși benignă, prin evoluția sa și mai ales prin complicațiile cărora le dă naștere, poate îmbrăca un caracter de reală malignitate (4). La noi în țară, potrivit studiilor statistice făcute de Gh. Lupașcu, Gh. Panaitescu și C. Olteanu (9) (4), morbiditatea este apreciată la 5—6 cazuri de hidatidoză la 100 000 de locuitori, deși omul este numai o gazdă accidentală în ciclul evolutiv al parazitului.

Localizarea preferențial hepatică la om se explică prin faptul că tenia (conținînd 400—800 de ouă), expulzată din intestinul cîinelui, este ingerată în mod accidental de om, în intestinul căruia ouăle sînt parțial digerate, eliberînd embrionii hexacanți. Aceștia străbat peretele intestinului și pătrund în sistemul port, în care constituie un adevărat embol microscopic ce ajunge pînă în rețeaua capilară portală a ficatului, unde în 50—60% din cazuri este oprit. Dacă filtrul hepatic este depășit, localizarea se va face în plămîn sau în alte organe.

Oprit la nivelul ficatului (în 80% din cazuri) (27), și mai ales la nivelul lobului drept (4), embrionul hexacant se dezvoltă, dînd naștere veziculei hidatice — formațiune lichidiană implantată inițial în capilarul portal, dar care ulterior, prin creșterea sa de volum, devine o veritabilă tumoare hepatică, variabilă ca mărime, cu influență nefastă asupra structurii hepatice din vecinătate. Într-adevăr, prin dezvoltarea veziculei hidatice, care împinge excentric țesutul hepatic, se produc o densificare și fibrozare perichistice.

Compresiunea exercitată de dezvoltarea în volum a chistului hidatic reprezintă un element de ischemie pentru structura hepatică, element completat și prin compresiunea exercitată de canalele biliare, destinse prin stază. O evoluție mai îndelungată duce implicit la modificări structurale hepatice importante, prin scoaterea din curentul metabolic a unei importante părți din glandă, ca și prin fenomenele de ciroză ce se pot instala ca urmare a compresiunii portale, a toxihidatidozei și a acțiunii chitinei (substanță sensibilizantă analoagă polizaharidelor și globulinelor din lichidul hidatic) membranei chistice (4).

În faza de debut al bolii hidatice, o lungă perioadă evolutivă chistul hidatic hepatic rămîne asimptomatic sau, uneori, se manifestă doar prin rare crize urticariene, care dealtfel pot fi declanșate de o sumedenie de alte cauze. În funcție de dezvoltarea topografică a chistului pot exista și unele fenomene dureroase discrete, ca și unele tulburări dispeptice nesemnificative, în special dezgust pentru carne și grăsimi.

Diagnosticul de chist hidatic hepatic devine prezumtiv în momentul în care apare tumoarea (J. Dévé — cit. de 3), mai ales atunci cînd poziția acesteia este periferică și, ca atare, permite explorarea clinică.

Din acest punct de vedere menționăm ca favorabil faptul că majorita-

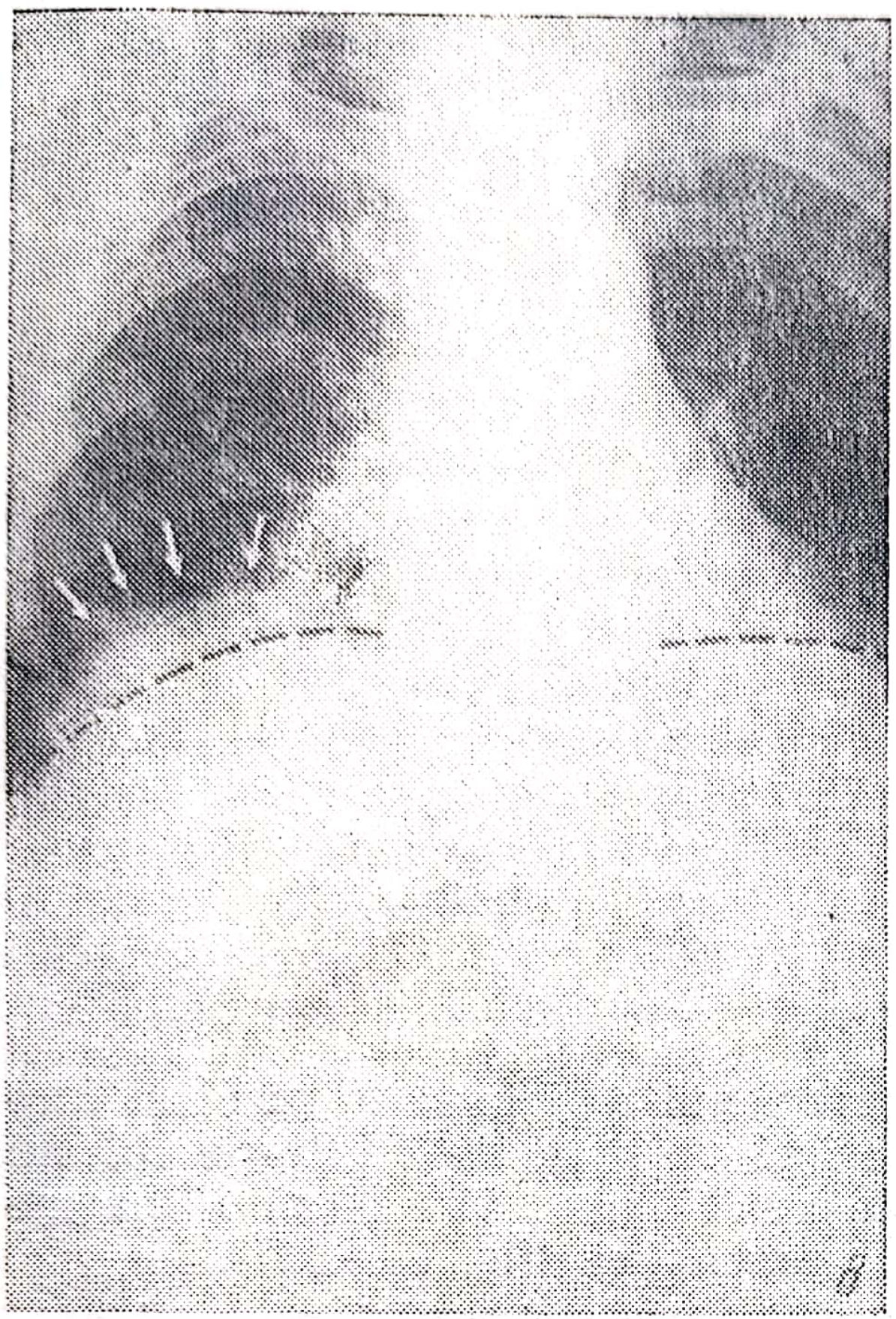

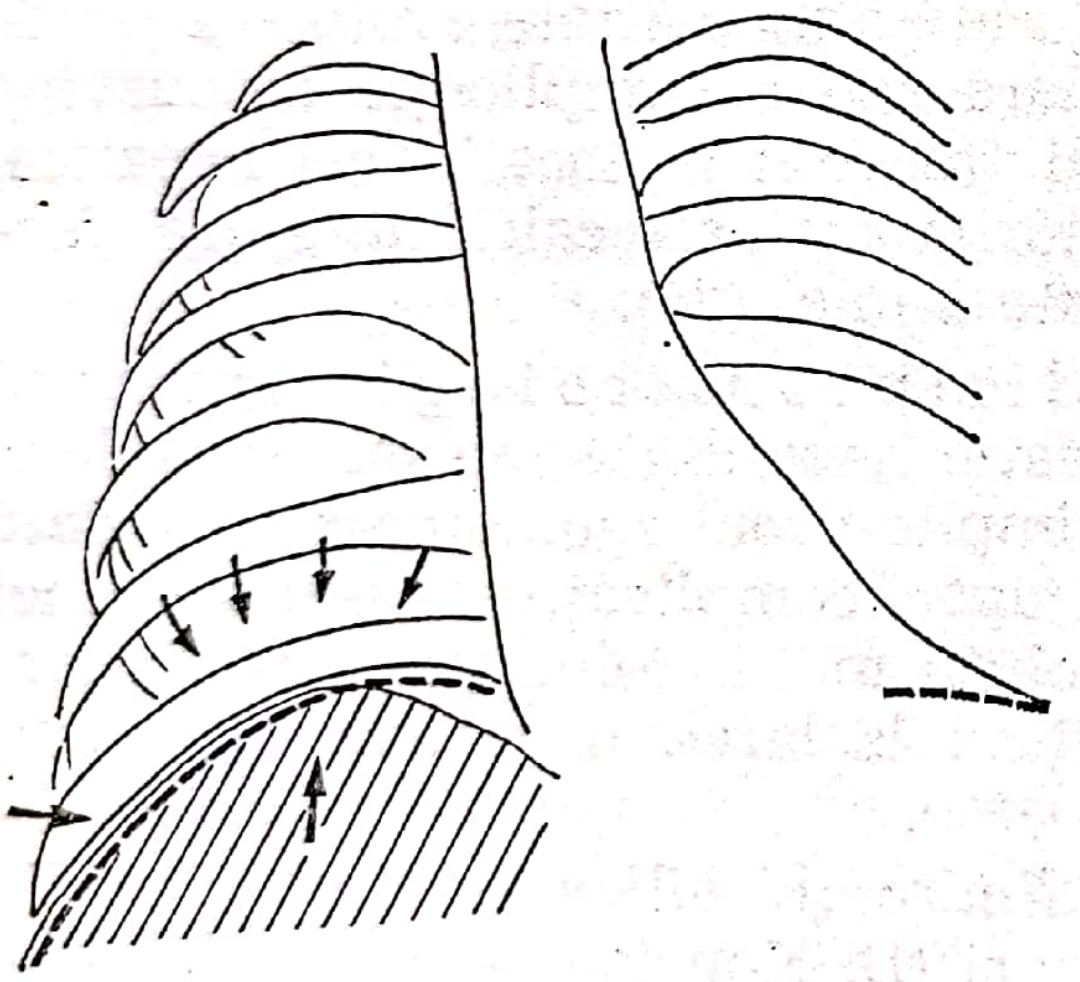

tea chisturilor hidatice hepatice sînt situate pe segmentul anterior al feței convexe a ficatului. Este vorba de o tumoare de obicei voluminoasă, de aspect chistic, cu suprafața netedă, renitentă la presiune și nedureroasă. În funcție de volumul său, poate bomba sub streașina costală. Chistul dezvoltat în segmentul superior sau posterior al feței convexe a ficatului poate împinge întreg lobul drept în sens cranio-caudal. Există chisturi care, datorită descoperirii lor tardive, ajung la dimensiuni mari, determinînd o serie de semne toracale de iritație pleuropulmonară, ce urmează a fi interpretate, desigur, în coroborare cu datele examenului radiologic. Acesta din urmă evidențiază net bombarea intratoracică a hemidiafragmului respectiv (fig. 13.3.115 *b*).

În localizările greu decelabile clinic sau chiar radiologic, dacă volumul tumorii nu este prea mare, de un real ajutor este scintigrafia hepatică, care obiectivează net conturul chistului (fig. 13.3.116). Este de

Fig. 13.3.115. — Chist hidatic localizat pe fața diafragmatică a ficatului *(radiografie abdomino-toracică)*.

a — imagine antero-posterioară; *b* — imagine de profil: ascensionarea hemidiafragmului respectiv.

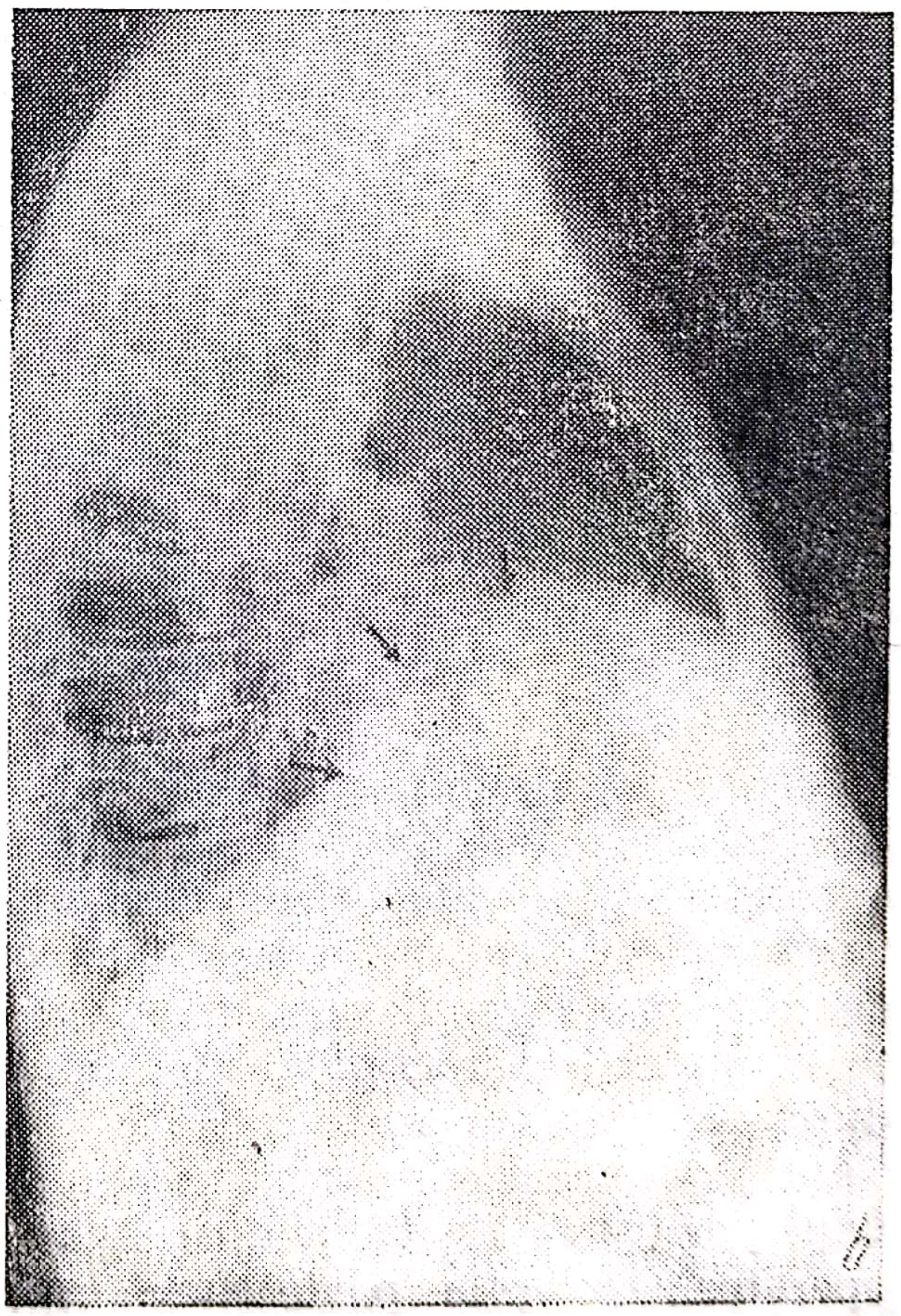



Fig. 13.3.116. — Hepatoscintigramă: imagine tumorală cu margini regulate localizată în lobul. drept.

remarcat de asemenea faptul că, deși de volum apreciabil, în afara unei suferințe de lungă durată, care să determine fenomenele de ciroză, chistul hidatic nu se însoțește de ascită, circulație colaterală parietală sau splenomegalie (27). Acestea intervin însă rapid în cadrul simptomatologiei bolii în cazul în care chistul se dezvoltă dorsal, lateral și paramedian superior, către peretele posterior al trunchiului, situații în care se produce compresiunea venelor suprahepatice și apare sindromul Budd — Chiari, caracteristic pentru așa-zisa hipertensiune portală de cauză suprahepatică, în care vor fi prezente ca semne dominante ascita, icterul, hepatomegalia, hemoragia digestivă superioară etc.

Identificarea clinică a tumorii chistice nu înseamnă însă și stabilirea etiologiei sale categorice. Desigur, unele date anamnestice pot oferi o oarecare orientare. În ceea ce privește examenele paraclinice, nici unul dintre acestea nu are o valoare absolută, rămînînd ca în final diagnosticul pozitiv să fie făcut doar intraoperator. Excepție poate face însă examenul radiologic în cazul în care există un grad de infiltrație calcară a perichistului, care oferă o imagine caracteristică (fig. 13.3.117).

Calcifierea chistului poate fi considerată o modalitate evolutivă particulară sau o complicație ce survine mai frecvent în localizarea hepatică, datorită acțiunii calcifiante și infectante a bilei (24).

Simptomatologia chistului hidatic hepatic devine mai complexă și implicit mai zgomotoasă de îndată ce apar complicațiile inerente unei evoluții mai îndelungate a bolii, permițînd izolarea unor adevărate sindroame.

Sindromul biliar. În circa 15% din cazuri (B. Kourias — cit. de 3) chistul hidatic hepatic are în evoluția sa un răsunet important asupra căilor biliare extrahepatice — consecință a stazei și dilatației arborelui biliar, ca și a spasmului oddian secundar edemului alergic al întregului sistem canalicular. În statistica unor autori (4) suferința biliară este prezentă în circa 90% din cazuri, este timpurie și constituie adesea cauza care impune intervenția chirurgicală.

Sindromul fisurar. Consecutiv comprimării progresive a canalelor biliare aflate în strictă vecinătate cu formațiunea chistică, într-o proporție asemănătoare (15% din cazuri) se produce sindromul de fisurare biliară (9), cu alte cuvinte crearea unor comunicări chistobiliare. După instalarea acestuia, lichidul hidatic pătrunde în arborele biliar, provocînd cu precădere la acest nivel un edem alergic manifestat prin dureri de tip hepatic și fenomene dispeptice.

Sindromul de migrare. Atunci cînd situarea chistului hidatic — centrală sau paramediană — favorizează fisurarea într-un canal biliar mai important, se produce migrarea elementelor veziculare hidatice, care conferă această denumire unui sindrom prezent în circa 3% din cazuri (9). Reprezentînd o manifestare obstructivă, se va obiectiva prin durere de tip colectiv, icter cu caracter retențional, obstructiv, cu posibilități evolutive variate, fie către retrocedare — în cazul eliminării veziculei obstructive —, fie către angiocolită, icter frac și infectare secundară a chistului. De obicei un chist hidatic cu evoluție îndelungată și calcifiat, dar încă evolutiv, se poate însoți de icter — simptom ce induce cel mai adesea diagnosticul eronat de hepatită virală, întrucît se însoțește de hepatomegalie, de creșterea transaminazelor și fosfatazelor alcaline, dar în care lipsește alterarea hepatocitelor. Este de fapt o reacție hepatică alergică, care dispare repede și definitiv după ablația chirurgicală a chistului (16).

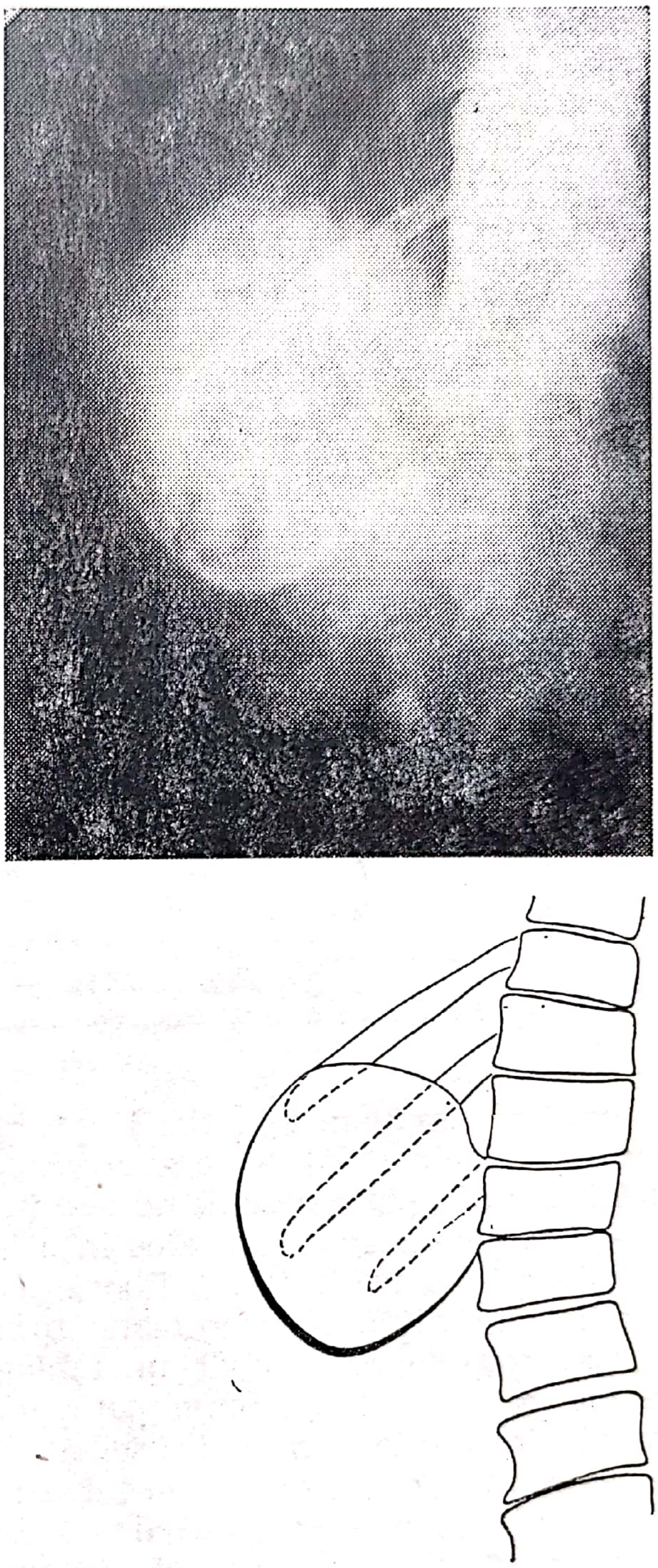

Fig. 13.3.117. — Chist hidatic calcifiat al lobului hepatic drept *(radiografie simplă).*

Se poate considera că infecția chistului fisurat este întotdeauna prezentă, datorită florei biliare și în special colibacililor, chiar dacă este asimptomatică (9); dealtfel, la verificarea intraoperatorie se va găsi constant un conținut chistic tulbure. În cazul unei infecții majore, pe primul plan al simptomelor se vor situa starea septică generală, subicterul și hiperleucocitoza. Variabilitatea evoluției este în funcție de sediul fistulizării la nivel chistic: dacă este declivă, drenajul cavitar se face integral și caracterele septice sînt minime (fig.

13.3.118. *a*); dimpotrivă, dacă fistulizarea nu este declivă, se va produce retenția intracavitară și fenomenele septice vor fi majore (fig. 13.3.118 *b*).

Sindromul de ruptură este o consecință a infecției endocavitare sau a unui traumatism hepatic. Ruptura survine în circa 1/3 din cazuri, chistul hidatic hepatic deschizîndu-se într-un organ cavitar, mai ales în căile biliare sau în cavitatea liberă peritoneală. Inițial se manifestă prin semne torpide, urmate de un tablou clinic cu caracter oarecum patognomonic, în care la durerea bruscă atroce — care marchează momentul perforației, crearea comunicării — se asociază diminuarea bruscă de volum a tumorii chistice și, eventual, hidatidemeza sau hidatidenteria (25) — fenomene anafilactice — și, uneori, starea de șoc. Orientarea rupturii se face în funcție de sediul chistului, cel mai adesea însă fie către marea cavitate peritoneală, fie către căile biliare, fie către cavitatea toracică. Această ultimă variantă a sindromului de ruptură este cea mai rară, dar și cea mai gravă, datorită aderențelor frenopleuropulmonare. În cazul în care se produce, se manifestă prin vomică — fenomen ce parcurge trei faze:

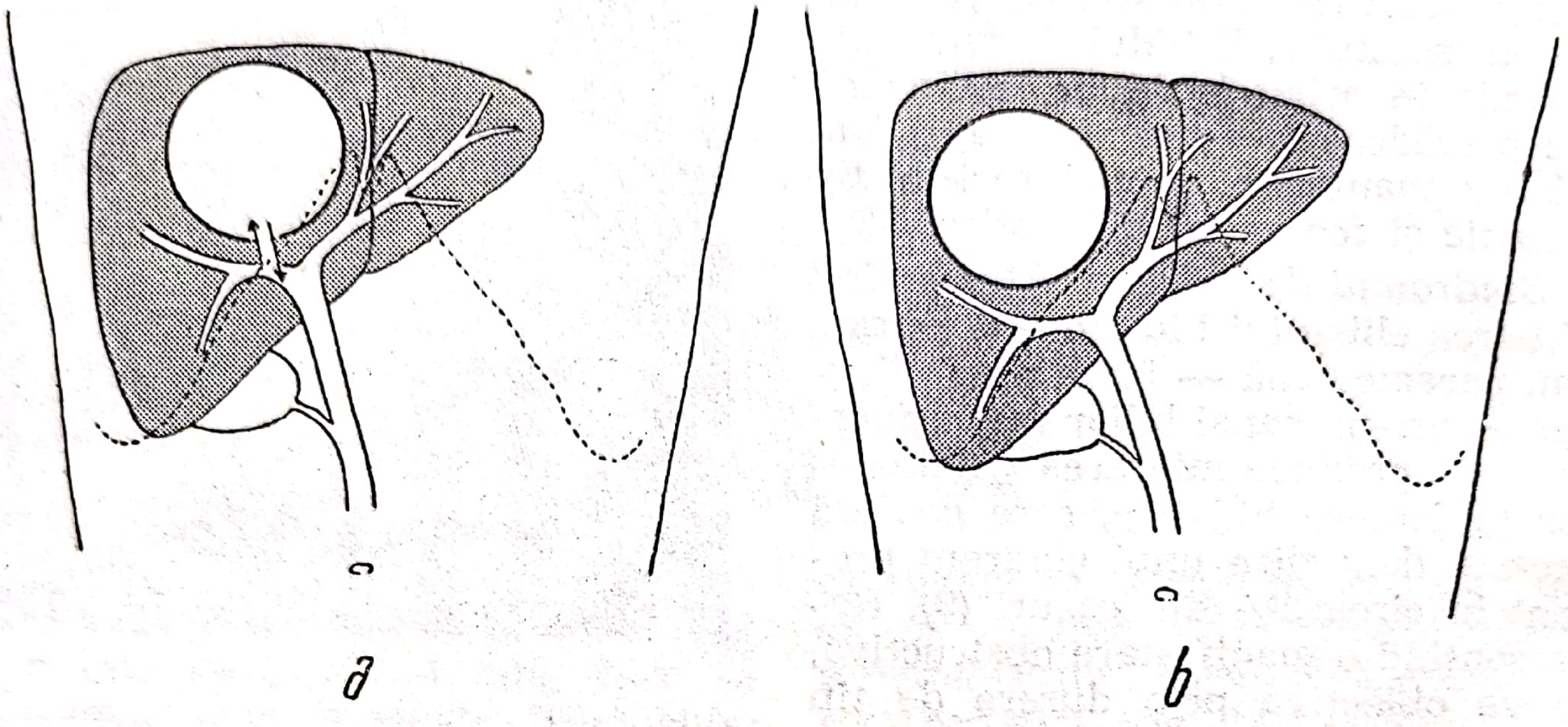

Fig. 13.3.118. — Fistule hidatobiliare.
a — fistulă declivă fără fenomene septice; *b* — fistulă înaltă cu fenomene septice.

— *faza hepatică pregătitoare*, caracterizată prin tulburări digestive, anorexie, greață, diaree, semne hepatice, subicter sau chiar icter, în 35% din cazuri nevralgie frenică, fenomene iritative pleuropulmonare, cu tuse, expectorație mucoasă, dispnee, eventual semne generale, cu ascensiune termică și frisoane;

— *faza toracică premergătoare* este caracterizată prin tuse chintoasă, cu expectorație mucopurulentă sau chiar hemoptizie, precum și prin dureri permanente în hemitoracele respectiv;

— *faza hepato-pulmonară* propriu-zisă este marcată de vomica hidatică sau hidatoptizia hepato-pulmonară, constituită din evacuarea unui lichid limpede ca apa de stîncă sau a unui lichid purulent, vezicular, verzui, fetid, amar, în cantitate de 250—1 000 ml. Într-o formă atipică, vomica poate fi net purulentă sau hemoptoică (23).

Echinococoza alveolară, sau „bavaro-tiroliană", sau „multiloculară" este o formă de parazitoză rară, care se datorește dezvoltării la nivelul ficatului a larvei de *Echinococcus multilocularis*. Boala este răspîndită în special în Tirol-Bavaria și regiunile învecinate, unde reprezintă prin frecvență unul dintre primele diagnostice evocate în cazul unui icter de aspect obstructiv sau al unei hepatomegalii (22). Datorită afectării concomitente a unei porțiuni întinse din ficat, afecțiunea se manifestă în majoritatea cazurilor (pînă la 90%) printr-un icter intens și persistent ce apare pe fondul unei hepatomegalii. Un caracter de specificitate este acela că boala se însoțește de bulimie paradoxală (11). Se poate produce și tromboză portală, existînd cazuri în care simptomatologia este dominată de fenomene legate de hipertensiunea din teritoriul venei porte.

13.3.5.4.

Tumorile ficatului

Afecțiunile tumorale, benigne sau maligne, reprezintă un capitol important al patologiei hepatice. În ansamblu, indiferent de natura lor, ca în cele mai multe localizări, procesul neoplazic hepatic evoluează un timp apreciabil total asimptomatic, pentru ca la un moment dat să determine o simptomatologie nespecifică, marcată în special de durere surdă în regiunea hipocondrului drept. Este perioada în care o serie de examene paraclinice induse de aceste episoade dureroase pot evidenția prezența neoformației la nivelul ficatului, în unele situații precizînd chiar natura acesteia. În cadrul acestora, menționăm valoarea incontestabilă a scintigrafiei, care, prin evidențierea lacunelor de fixare, corespondente localizărilor tumorale, furnizează date pentru un diagnostic oarecum precoce (vezi fig. 13.3.119). În completarea acestui examen, ultrasonografia poate discerne dacă tumoarea este solidă sau are conținut lichidian, precizare valoroasă atît pentru tratament, cît și pentru prognostic.

Din clipa în care o tumoare hepatică atinge un volum mai mare sau, prin localizarea ei, este mai accesibilă palpării, se pot culege informații cu privire la conturul ei, care este neted în cazul tumorilor benigne, renitent în cazul celor chistice sau neregulat și dur, în cazul tumorilor maligne.

Tumorile hepatice benigne — în afara cazurilor în care prin volumul lor sînt palpabile — sînt de obicei descoperite ca o surpriză operatorie, rar datorită masei abdominale pe care o reprezintă și excepțional pe seama tulburărilor de compresiune (12). Pentru desemnarea caracterelor tumorilor chistice, facem referire la *chistul solitar neparazitar* — leziune considerată de unii autori drept o afecțiune neoplazică și degenerativă (2). Un element semiologic definitoriu poate fi considerat faptul că leziunea afectează în 80% din cazuri sexul feminin; în rest, în eventuala prezență a unor complicații determinate de compresiune, ruptură și infecție, fenomenologia clinică este întru totul asemănătoare celei determinate de chistul hidatic.

Tumorile hepatice maligne. Deși din punctele de vedere simptomatologic și evolutiv nu se poate face o distincție între tumorile maligne ale ficatului, se practică totuși diferențierea între *procesele canceroase primitive* ale glandei și cele *secundare* — metastaze ale unor procese tumorale ce se dezvoltă inițial pe alt organ.

Cancerul primitiv al ficatului este o neoplazie rară, reprezentînd aproximativ 1,5% din totalul tumorilor maligne ale organismului uman, cel puțin în spațiul nostru geografic. În alte zone, mai ales în cea intertropicală, frecvența aceluiași tip de neoplazie, aparent legată de factori nutriționali, este mult mai mare, ajungînd la 50% sau chiar mai mult din ansamblul proceselor tumorale maligne (27).

Dezvoltarea tumorii primitive nu prezintă nici o simptomatologie specifică, durerea surdă și hepatomegalia fiind semne tardive, dealtfel ca în mai toate tumorile maligne. De remarcat că, uneori, cancerul primitiv hepatic evoluează pe fondul unei ascensiuni termice moderate, dar persistente, însoțită de hiperleucocitoză — fenomene clinice aparent inexplicabile, dar care sînt atribuite proceselor de necrobioză intratumorală. Dacă acest tablou clinic se completează cu starea de inapetență, pierderea ponderală, cu eventuale procese flebitice etc., diagnosticul poate fi sugerat, urmînd a fi confirmat de examenele paraclinice.

Cancerul secundar al ficatului se dezvoltă în special în urmarea evolutivă a cancerelor digestive, deși orice proces tumoral malign poate determina o grefă metastazică hepatică. Deseori metastazele hepatice, cel mai adesea multiple, evoluează asimptomatic și surpriza operatorie este mare atunci cînd se constată multitudinea tumorilor ce acoperă o mare parte din suprafața organului.

În cadrul unui examen clinic complet, corect condus, care se face în cadrul verificărilor periodice ale bolnavului operat pentru cancer, se poate descoperi palpatoriu ficatul mai mare, cu suprafața neregulată, boselată.

Atît tumoarea primitivă, cît și cea secundară reprezintă un factor major de agravare a cirozei hepatice. Este indicată explorarea paraclinică completă în cazurile în care, la un cirotic cunoscut, se produce o decompensare bruscă sau se instalează brusc un sindrom cirotic decompensat, cu durere, frecvent icter cu bilirubinemie foarte ridicată (27).

Între examenele paraclinice care oferă posibilitatea identificării precoce a formațiunilor tumorale hepatice, unice sau multiple, primitive sau secundare, pe prim-plan se situează, pentru simplitatea și inocuitatea sa, scintigrafia, care obiectivează leziunile prin modificări de focar (fig. 13.3.119), oferind date despre forma,



Fig. 13.3.119. — Tumoare hepatică malignă cu margini neregulate infiltrate (*hepatoscintigramă*).

mărimea, localizarea şi numărul proceselor tumorale. Pentru a stabili natura procesului ce produce modificarea imaginii scintigrafice, aceste date urmează a fi coroborate cu alte date de explorare şi, eventual, cu cele furnizate de actul chirurgical.

Neoplasmul primitiv apare sub forma unor imagini lacunare, unice sau multiple, cu contur neregulat, volum variabil şi fixare neomogenă perilacunară, datorită procesului invaziv. Scintigrafic, metastazele hepatice se traduc prin hepatomegalie — prezentă în circa 55% din cazuri — şi prin imaginea neomogenă a întregului parenchim, în cazul metastazelor multiple diseminate (26).

Bibliografie selectivă

1. BOURGEON R., ISMAN H., COURCHI A. G. — Les raisons de la chirurgie dans les abcès amibiens, *Chirurgie*, 1980, *106*, 11, 37—39.
2. BURLUI D. — Ficatul. În: „Patologie chirurgicală“, vol. V, Edit. medicală, Bucureşti, 1974, p. 741—760.
3. BURLUI D., RAŢIU O. — Vena ombilicală în chirurgia porto-hepato-biliară, Edit. medicală, Bucureşti, 1970.
4. BURLUI D., ROŞCA MONICA — Chirurgia chistului hidatic hepatic, Edit. medicală, Bucureşti, 1977.
5. CAMELOT G., GAUME J. şi colab. — Diverticules congénitaux de la voie biliaire principale, *J. Chir. (Paris)*, 1976, *112*, 4, 227—236.
6. DALMAS H., PICAUD R., ANFOSSI G. — Les cholécystites aiguës lithiasiques, *J. Chir. (Paris)*, 1979, *116*, 3, 193—200.
7. * * * — Dicţionarul medical, Edit. medicală, Bucureşti, 1969.
8. DIMITRIU C. C. — Semiologie medicală, Edit. medicală, Bucureşti, 1959.
9. FĂGĂRĂŞANU I., IONESCU-BUJOR C., ALOMAN D., ALBU E. — Chirurgia ficatului şi căilor biliare intrahepatice, Edit. Acad. R.S.R., Bucureşti, 1967.
10. GLIGORE V. — Semiologie medicală, Edit. didactică şi pedagogică, Bucureşti, 1977.
11. GOSSET A., PETIT DUTAILLIS D. — Maladies du fois. În: „Précis de pathologie chirurgicale“, vol. IV, Masson et Cie, Paris, 1937, p. 200—243.
12. GUIVARC'H M., NATHAN G., GODQUIN B. — Kystes biliaux solitaires du foie, *Chirurgie*, 1976, *102*, 9, 777—784.
13. GUISET J., COMBEMALE B., LAGACHE G. — De la mortalité dans les traumatismes du foie, *Lyon chir.*, 1980, *76*, 1, 35—38.
14. HEGGLIN R. — Ciroza hepatică. În: „Diagnosticul diferenţial al bolilor interne“, Edit. medicală, Bucureşti, 1964, p. 681—699.
15. HOLLENDER F., MEYER CH., GAUSSIN G. — Les abcès sous-phréniques postopératoires, *Chirurgie*, 1976, *102*, 5, 319—329.
16. HUREAU J., BENIT CH., DELAVIERRE PH. — Hépatite échinococcique allérgique, *Chirurgie*, 1975, *101*, 3, 199—202.
17. JUVARA I., RĂDULESCU D., PRIŞCU AL. — Aspecte clinice şi terapeutice ale echinococozei hepatice. În: „Probleme de patologie hepatobiliară“, Edit. medicală, Bucureşti, 1969, p. 151—233.
18. JUVARA I., VEREANU I. — Cancerul capului pancreasului şi calea biliară principală, *Chirurgia (Buc.)*, 1978, *27*, 6, 401—407.
19. LÉGER L., DELAITRE B. — Hémorragies digestives chez le cirrhotique, *J. Chir. (Paris)*, 1973, *106*, 1—2, 45—46.
20. MARCHAL G., HUREAU J. — Les tumeurs oddiennes (ampoullomes vateriens), Raport la al 80-lea Congres al Asociaţiei franceze de chirurgie, *J. Chir. (Paris)*, 1978, *115*, 6—7, 365—376.
21. MESTIRI S., SALAH H. şi colab. — Pancréatites aiguës — complications de kystes hydatiques, *Chirurgie*, 1975, *101*, 9, 639—642.
22. MILLARET P., COMBE J. şi colab. — Echinococcose alvéolaire du foie, *Chirurgie*, 1976, *102*, 3, 177—185.
23. MZABI R., MAMBA B. — Kystes hydatiques du foie ouvertes dans les bronches, *Chirurgie*, 1978, *104*, 5, 404—412.
24. OANCEA TR., VOICU GH., BACHMAN M. — Chist hidatic calcifiat al ficatului, *Chirurgia (Buc.)*, 1972, *21*, 1, 41—47.
25. PERROTIN J., BASTIAN D. — Perforations du kyste hydatique dans le duodénum, *Chirurgie*, 1978, *104*, 6, 569—574.

26. POP TIBERIU — Explorarea morfologică şi funcţională a ficatului. În: „Medicina nucleară în diagnosticul clinic“, Edit. militară, Bucureşti, 1979, p. 253—266.
27. RETTORI R., ARSAC H. — Affections chirurgicales du foie. În: „Pathologie chirurgicale“, ed. a II-a, Masson et Cie, Paris, 1975, p. 597—618.
28. RITTER V. — Ficatul. În: „Diagnosticul funcţional clinic“, ed. a III-a, Edit. medicală, Bucureşti, 1973, p. 287—340.
29. ROUX M., VAYRE P. — La lithiase de la voie biliaire principale, *J. Chir. (Paris)*, 1973, *106*, 4, 357—378.
30. ŞEICARU T., GRĂDINARU V. — Metode de diagnostic şi tratament în tumorile ampulei Vater, *Chirurgia (Buc.)*, 1976, *25*, 4, 257—263.
31. ŞEICARU T., GRĂDINARU V. — Pancreatite cronice de origine biliară, *Chirurgia (Buc.)*, 1979, *28*, 3, 175—181.
32. TESTUT L., JACOB O. — Traité d'anatomie topographique, Gaston Doin, Paris, 1937.

13.3.6.

Semiologia bolilor chirurgicale ale căilor biliare extrahepatice

Căile biliare extrahepatice (CBEH), alcătuite din calea biliară principală sau hepatocoledocul şi aparatul diverticular — vezicula biliară (VB) şi canalul cistic — sînt situate subhepatic, în jumătatea dreaptă a regiunii epigastrice şi în cea stîngă a hipocondrului drept. Proiecţia topografică parietală a acestei zone este cuprinsă între două planuri orizontale: cel proximal trece la nivelul coastei IX, fiind aproximativ tangent la faţa hepatică a veziculei biliare, iar cel distal, paralel cu precedentul, la nivelul discului intervertebral L_3—L_4, nivel ce corespunde zonei de deschidere a canalului coledoc (CC) în duoden. Limitele laterală şi mediană ale zonei CBEH sînt demarcate de două planuri sagitale: primul corespunde marginii laterale a muşchiului drept abdominal, iar secundul, planului sagital median (24), astfel încît, în ansamblu, CBEH sînt situate practic înapoia acestui muşchi (fig. 13.3.120). Se poate considera că fundul VB se proiectează la nivelul unui spaţiu triunghiular limitat între două linii care se intersectează perpendicular: una orizontală, tangentă la vîrful coastei XI, şi alta verticală, care trece pe la nivelul cartilajului coastei IX (vezi fig. 13.3.120). La examenul clinic al VB trebuie să se ţină seama însă de faptul că topografia organului poate fi variabilă în funcţie de tipul constituţional, de gradul de afectare patologică, de aderenţele la organele vecine. Este de remarcat că dintre componentele CBEH, numai VB, situată superficial, este accesibilă unei palpări directe, aceasta însă numai în anumite situaţii patologice care determină creşterea sa de volum.

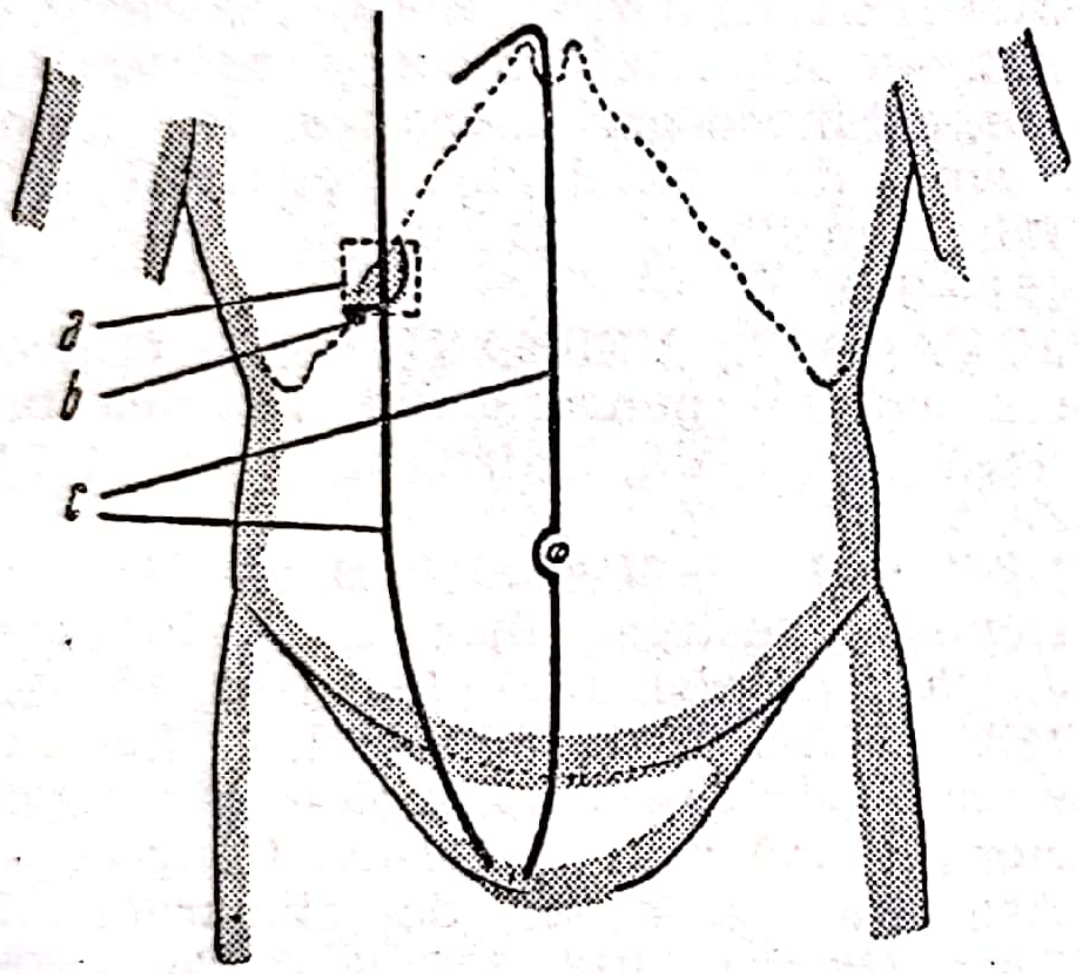

Fig. 13.3.120. — Proiecţie veziculei biliare pe peretele ventral al abdomenului (*după Hartmann — cit. de Chiray*).

a — zona fundului veziculei; *b* — punctul cistic; *c* — limitele tecii dreptului abdominal.

În cazul în care VB este sănătoasă (fig. 13.3.121) sau numai puţin afectată, ea nu depăşeşte marginea anterioară a ficatului şi numai fundul ei ia eventual în aceste condiţii contact cu peretele ventral al abdome-

Fig. 13.3.121. — Veziculă biliară de aspect normal înainte (*a*) și după prînz Boyden (*b*) (*imagine radiografică*).

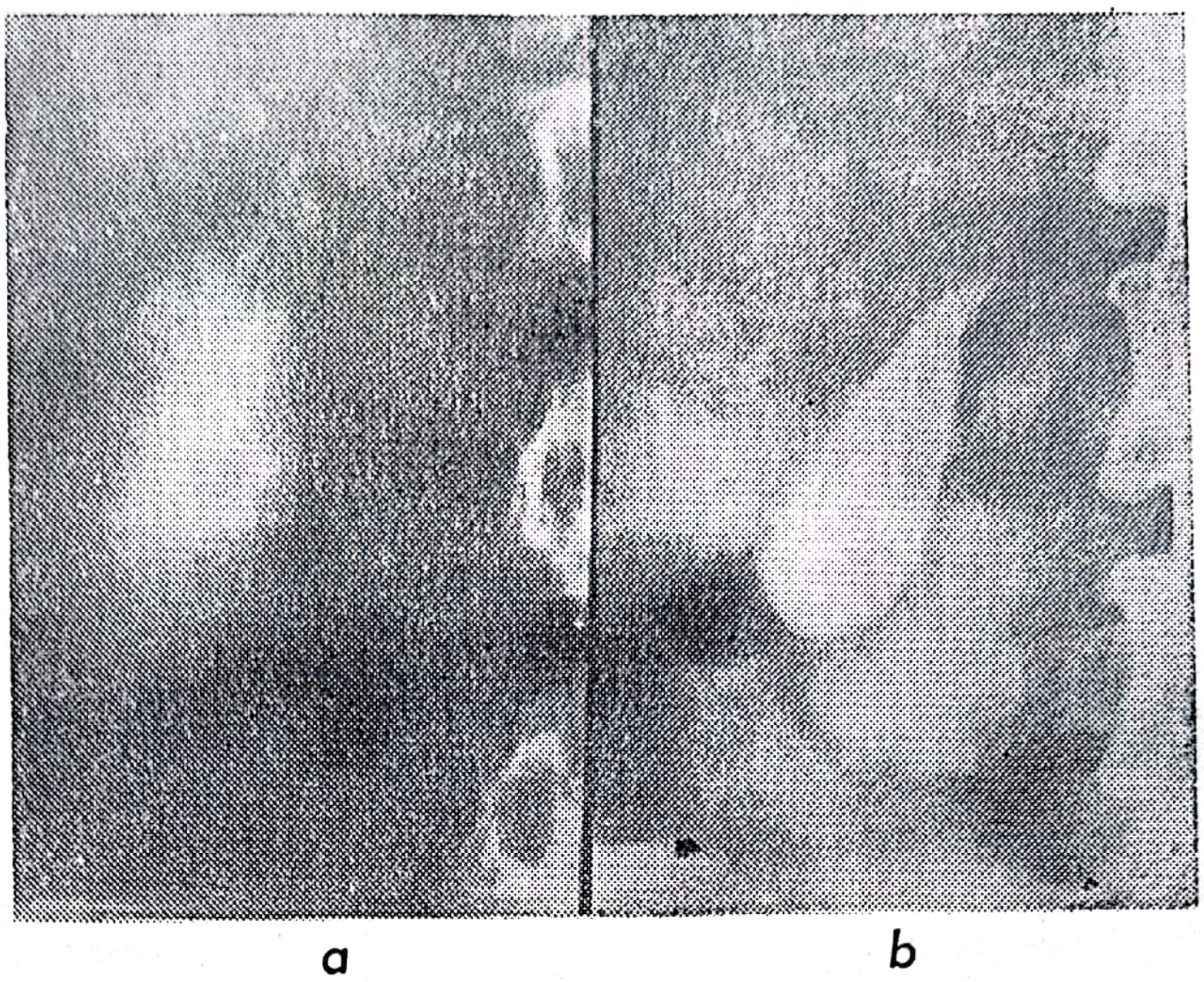

nului (4). Există situații în care chiar procese septice veziculare au drept rezultat final retracția organului, ceea ce conduce către mascarea sa totală înapoia marginii hepatice.

Explorarea palpatorie a VB trebuie să fie precedată de identificarea marginii anterioare a ficatului, care în general nu depășește streașina costală în regiunea veziculară, decît în ortostatism, poziție în care ficatul coboară cu 1—1,5 cm, justificînd recomandarea palpării VB în această postură. Ținînd seama de diversele posibilități de situare a VB, în afara manevrei clasice de palpare a organului pe bolnavul aflat în decubit dorsal, este indicată și efectuarea palpării în decubit lateral stîng sau în poziție șezîndă, cu trunchiul aplecat către înainte (4).

În fond, palparea regiunii veziculare evidențiază fie o zonă dureroasă, fie o formațiune tumorală, fie ambele situații. Singura ipostază în care manevra palpării este lămuritoare pentru cel ce examinează este aceea în care augmentarea volumului VB permite identificarea sa netă și aprecierea aspectului său morfologic, în special a fundului vezicular. De remarcat că vezicula mult mărită de volum — megacolecistul —, fără supraadăugarea unui proces inflamator, sau vezicula ptozică pot fi palpate mult în afara ariei normale, de pildă în fosa iliacă dreaptă, mult sub creasta iliacă (fig. 13.3.122).

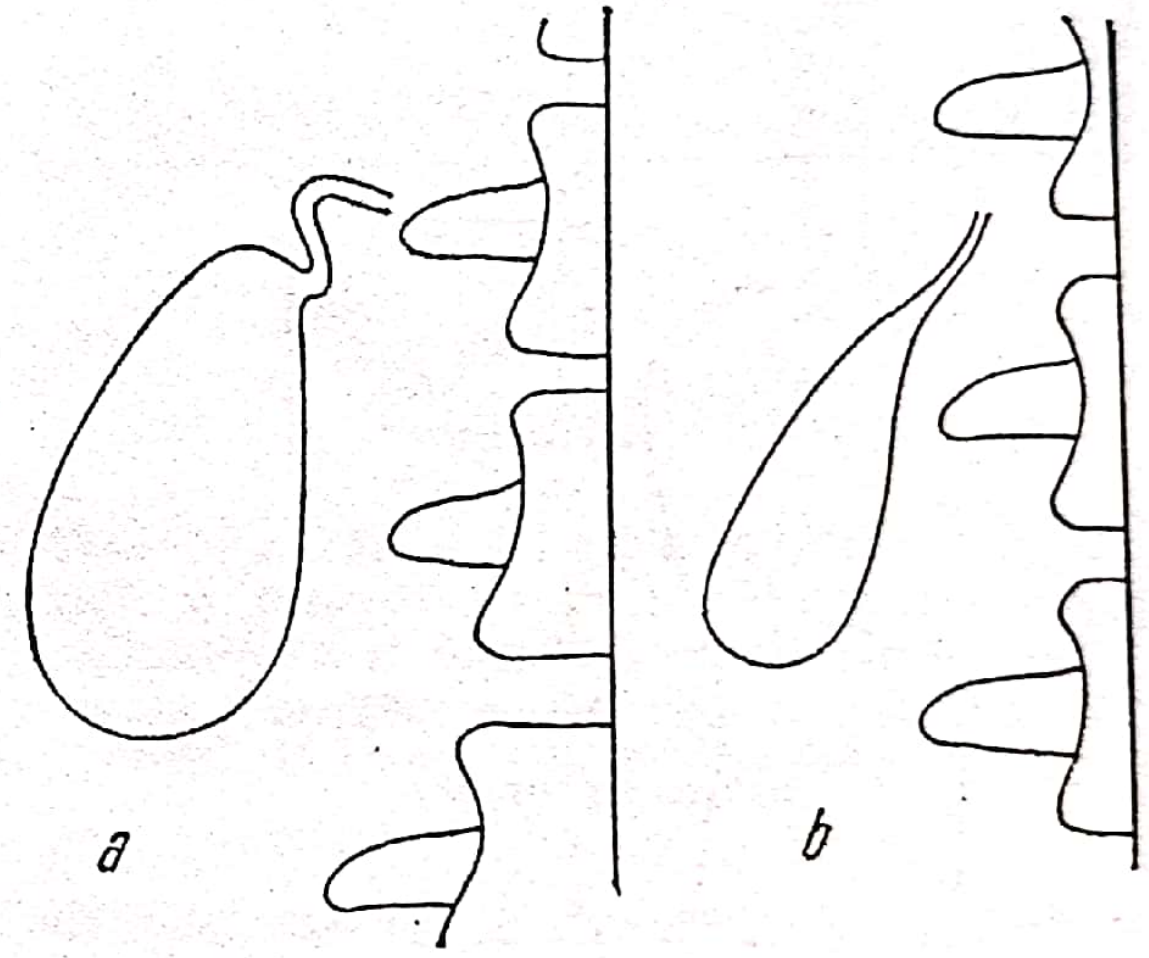

În realitate, astăzi explorarea clinică a CBEH se rezumă la examenul clinic numai în cazul puseurilor acute veziculare, situație în care datele examenului local, coroborate cu cele

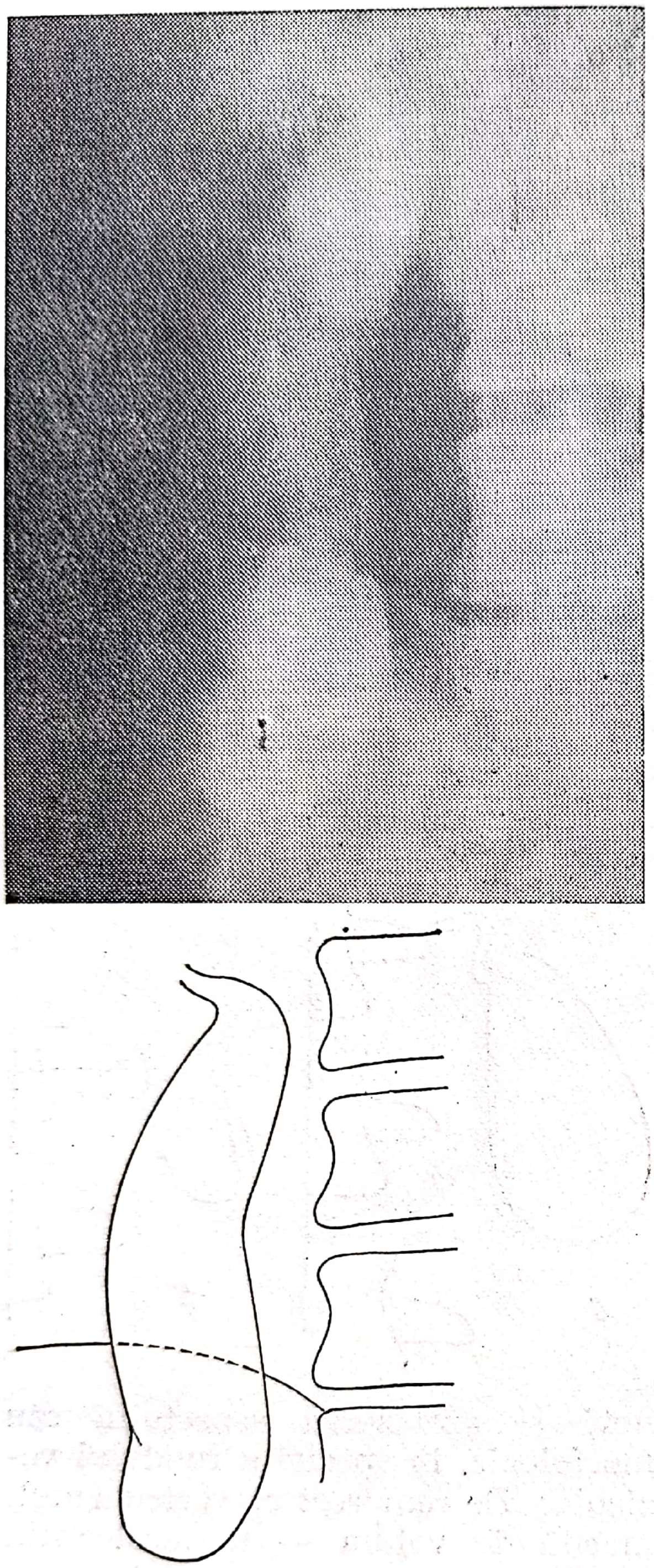

Fig. 13.3.122. — Megacolecist: fundul veziculei biliare se palpează în fosa iliacă dreaptă *(imagine radiografică).*

paraclinice, sînt suficiente pentru a statua indicația, în funcție de atitudinea, intervenționistă sau nu, a chirurgului. În marea majoritate a cazurilor, însă, privind în special afecțiunile CBEH de interes chirurgical, explorarea este predominant paraclinică, pe prim-plan situîndu-se examenul radiologic pre- și mai ales peroperator.

Patologia chirurgicală a CBEH este dominată de boala litiazică și de implicațiile sau complicațiile acesteia, boală care, în majoritatea cazurilor, are ca punct de plecare VB. Ulterior, suferința litiazică biliară se poate repercuta, sub o formă sau alta, și asupra căilor biliare, și în special asupra coledocului, determinînd printr-un mecanism obstructiv o suferință care îmbracă diferite aspecte.

Obstrucția CBEH poate fi rezultatul multor cauze, dar cea litiazică este de departe cea mai frecventă. Indiferent de natura sa, însă, obstrucția determină aceeași fiziopatologie, cu urmare simptomatologică practic identică.

Durerea — simptomul inițial, adeseori de alarmă, al suferinței CBEH și în special a VB — este descrisă și sub denumirea de „colică hepatică", „colică biliară sau veziculară". Se datorează atît migrării calculoase, în special la nivelul canalului cistic și al sfincterului Oddi (Ruggero), cît și contracției spasmodice a VB. Contracția VB poate surveni și în afara elementului litiazic, cauzată fiind în această situație de un element septic sau de altă natură — expresie a unei vagotonii (4).

Apariția colicii hepatice este deseori precedată de sensibilitate locală și de prodroame digestive, cel mai adesea însă ea survenind cu bruschețe și mai ales în timpul nopții (element vagotonic) (4), la un interval de circa 3 ore de la ingestia alimentară. Durerea are caracter atroce, silește pe bolnav la o imobilitate totală, într-o poziție oarecum antalgică — „în cocoș de pușcă" — și are sediul maximal la nivelul proiecției fundului vezicular (vezi fig. 13.3.120), prezentînd însă și o serie de iradieri dureroase, oarecum caracteristice, unele pe peretele ventral al trunchiului, altele pe peretele dorsal (fig. 13.3.123). Pe peretele ventral durerea se repercutează în special la nivel epigastric (fig. 13.3.123 *a*), la nivel cistic (fig. 13.3.123 *b*), în spațiile intercostale al IX-lea, al X-lea, al XI-lea, la vîrful coastei XI (fig. 13.3.123 *c*) și la nivelul zonei pancreatico-coledociene, descrisă de Chauffard (fig. 13.3.123 *d*). Această zonă de iradiere este uneori net conturată (4), corespunzînd, se pare, obstacolului canalar la nivelul papilei. Datorată iritației reflexe a nervului frenic, durerea iradiază și ascendent, destul de caracteristic, și anume la baza gîtului de partea dreaptă, între cele două capete de inserție claviculară a mușchiului sternocleidomastoidian — punctul frenic (fig. 13.3.123 *e*), ca și supradeltoidian, la nivelul umărului (fig. 13.3.123 *f*).

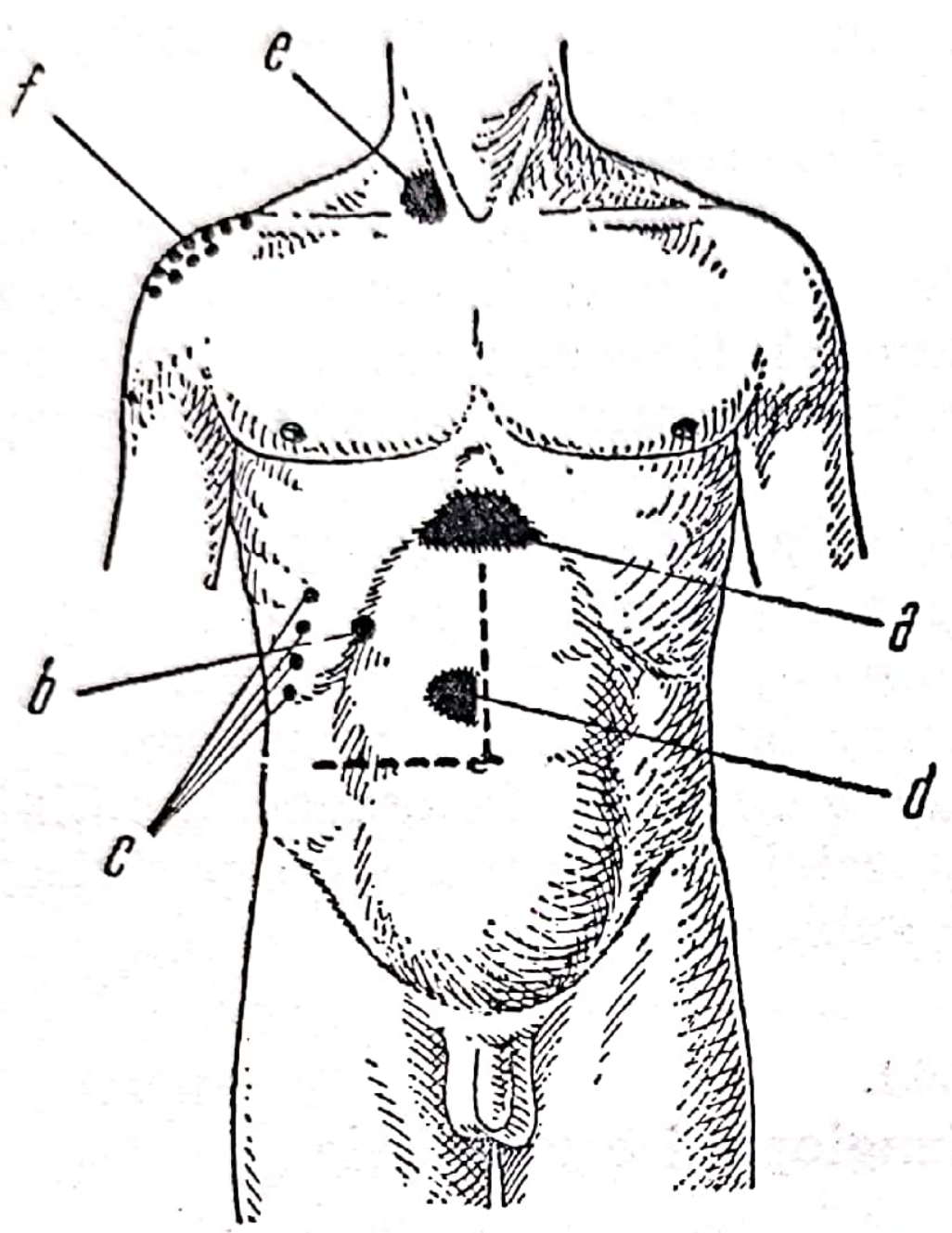

Fig. 13.3.123. — Zonele de iradiere ventrală a durerii în colica hepatică *(după Chauffard și Mauban — cit. de Chiray).*

Datorită interesării reflexe a nervilor intercostali, durerea se propagă și pe traiectul acestora, determinînd puncte dureroase mai nete (fig. 13.3.124) la nivelul apofizelor spinoase ale vertebrelor 8, 9, 10 și 11 (fig. 13.3.124 *a*) și la nivelul vîrfului scapulei (fig. 13.3.124 *c*). Uneori, simptomatologia dureroasă este chiar predominant dorsolombară, sugerînd diagnosticul de colică nefretică.

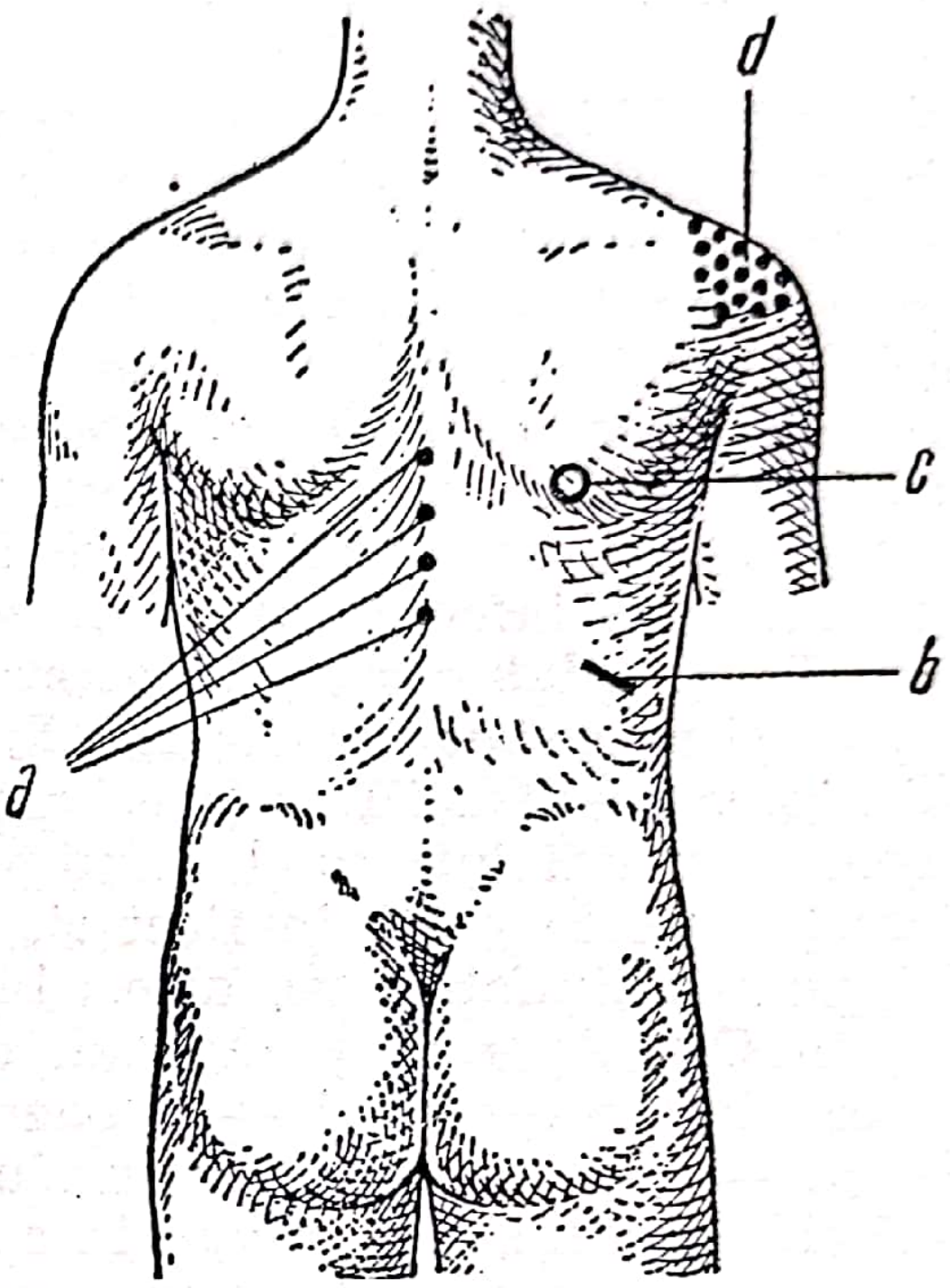

Fig. 13.3.124. — Zonele de iradiere dorsală a durerii în colica hepatică *(după Chauffard și Mauban — cit. de Chiray).*

a — punctele vertebrale; *b* — punctul coastei XI; *c* — punctul scapular; *d* — punctul umărului.

Elementul dureros colicativ durează în general cîteva ore, dar se poate prelungi cu intermitențe și pe o perioadă de mai multe zile. Cu cît evoluția se prelungește, cu atît crește riscul major al obstrucției canalare, și anume supraadăugarea icterului și a infecției.

Icterul poate apărea după un interval cuprins între 12 și 48 de ore de la instalarea colicii și poate avea un aspect ușor, cu colorație predominant conjunctivală sau, dimpotrivă, poate fi franc, cu colorarea netă a tegumentelor și decolorarea materiilor fecale. Provocat de o colică trecătoare, icterul dispare cu rapiditate, dar dacă este urmarea unei adevărate obstrucții calculoase coledociene, el se prelungește, astfel încît se creează condiții de supraadăugare a infecției.

Infecția biliară generează forma febrilă a colicii hepatice (4) și este totdeauna consecința stazei. Cu excepția colecistitelor acute nelitiazice de origine tifică, infecția este produsă de obicei de germeni nespecifici, în 80% din cazuri de germeni gram-negativi. În ultimii ani se înregistrează și infecții cu piocianic, care și-a pierdut caracterul saprofit (13), ca și cu germeni anaerobi. Obișnuit, infectarea CBEH se face hematogen, germenii intestinali fiind vehiculați pe cale portă în ficat și, de aici, pe cale limfatică sau direct biliară, în CB. Aparent paradoxal, calea canalară ascendentă — duodenobiliară — este cel mai rar incriminată (13). Rolul stazei biliare în apariția, întreținerea și agravarea procesului angiocolitic este categoric, constant adăugîndu-se, în funcție de vechimea procesului septic, un grad de suferință hepatică.

Este sigur că profundele implicații ale funcțiilor hepatobiliare în ansamblul funcțional al tubului digestiv fac ca orice suferință hepatobiliară să se repercuteze și asupra acestuia din urmă. Din acest punct de vedere, este suficient să amintim că cei circa 1 000 ml bilă secretată de ficat continuu în 24 de ore ajung în intestin numai periodic, în raport cu digestia, ceea ce arată că rolul CBEH nu este acela al unui conductor pasiv, ci al unui depozit temporar, a cărui funcționare presupune un sincronism perfect între activitatea sfincterelor și a conductelor, care să îndrume bila către aparatul diverticular, de unde să fie evacuată apoi în intestin, în funcție de necesarul digestiv (25). În astfel de condiții este neîndoielnic că suferința biliară se va însoți, clinic, de fenomene de disconfort digestiv, evident atît în faza de evoluție acută a fenomenelor, cît și în cea cronică. Între aceste fenomene, deși nu cu o semnificație patognomonică, se situează greața, vărsăturile alimentare și uneori bilioase, tulburările de tranzit digestiv (constipație sau diaree, balonări postprandiale etc.). Uneori, această simptomatologie digestivă este atît de pregnantă, încît justifică izolarea unei entități aparte de *dispepsie biliară*, cu manifestare *prioritar gastrică*, cu flatulență, eructații, vărsături etc., și mai rar *intestinală* sau *esofagiană* (4) — în ansamblu, fenomene pendinte în special de leziunile de periviscerită subhepatică.

13.3.6.1.

Colangiopatii congenitale

Malformațiile congenitale ale CBEH sînt în general leziuni rare, datorate unor vicii de dezvoltare din diverticulul sau mugurele hepatic. În primele două săptămîni ale vieții embrionare (19), pe fața ventrală a intestinului primitiv, în porțiunea duodenală a acestuia, se formează un diverticul, care constituie conductul hepatic primitiv. Porțiunea cefalică a acestuia dă naștere unor cordoane epiteliale, prin a căror proliferare se formează mugurele hepatic, din a cărui porțiune caudală ia naștere mugurele cistic, care, la rîndul său, va da vezicula biliară și canalul cistic. Cînd diverticulul se închide, rămînînd comunicant numai cu intestinul, ceea ce este situat deasupra mugurelui cistic va deveni canal hepatic, iar ceea ce este dedesubt devine canalul caledoc și ampula Vater (8).

Multe dintre malformațiile CBEH nu sînt compatibile cu viața; cele care permit supraviețuirea privesc, în special, *atrezia parțială sau totală a CBEH* și constituie cauza cea mai frecventă a icterelor chirurgicale ale nou-născutului (21), ictere de tip mecanic, cu ficat mare, de colostază (15). Aceste afecțiuni ajung numai rareori să fie tratate chirurgical și, dintre cele care ajung, numai un foarte mic procent pot beneficia de o rezolvare reală, întrucît, spre deosebire de ceea ce se petrece la adult, la nou-născut obstacolul biliar nu este urmat de o dilatație corespunzătoare supraiacentă și, ca atare, realizarea derivațiilor biliare este foarte dificilă, dacă nu chiar imposibilă.

Există multiple **anomalii** sau **malformații congenitale ale VB** — atrofia, ectopia, duplicitatea etc. —, a căror manifestare clinică este facultativă (17) sau nesemnificativă, astfel încît nu pot fi identificate decît prin examen colangiografic sau prin explorare operatorie.

În ansamblu, malformația se manifestă fie prin semne nete de suferință biliară — în speță tulburări de tranzit biliar, deci icter —, fie prin semne legate de o boală obișnuită de cale biliară care se suprapune malformației și care, de cele mai multe ori, îmbracă aspectul manifestărilor diskinetice în zona CBEH (17).

Cele mai multe dintre anomaliile compatibile cu viața privesc în special VB și coledocul, precum și topografia și modul de distribuție a arterelor hepatică și cistică. Chiar în cazul în care aceste anomalii nu au o manifestare clinică, ele prezintă un interes major pentru chirurgul care abordează regiunea respectivă.

Atît de variatele anomalii sau malformații justifică existența unor monografii dedicate exclusiv acestor aspecte de patologie congenitală, care uneori sînt atît de complexe, încît explorarea intraoperatorie nu poate fi lămuritoare în privința lor. Această dificultate este explicată și de faptul că unele anomalii determină sindroame organofuncționale neidentificabile clinic. În astfel de cazuri, explorarea radiologică colangiografică sau radiomanometrică peroperatorie este de interes major, reprezentînd singura metodă de obiectivare a eventualelor anomalii.

Dilatația chistică a coledocului este o entitate rară, fără a fi excepțională, astăzi existînd peste 1 000 de cazuri publicate; este apanajul sexului feminin și cu precădere al japonezelor (18). Afecțiunea mai poartă și denumirile de „dilatație congenitală a coledocului“, „dilatație idiopatică“, „dilatație anevrismală a coledocului“, „chist coledocian“ etc.

Anomalia poate fi identificată și la naștere, deși de obicei se manifestă mai tîrziu, și anume în 25% din cazuri pînă la vîrsta de 1 an și în 35% pînă la 10 ani. Leziunile minore pot rămîne asimptomatice pînă la vîrsta adultă, reținîndu-se chiar cazuri diagnosticate abia după 60 de ani (18). Manifestarea tardivă a malformației pare a fi specifică formei diverticulare, care practic nu are răsunet asupra circuitului biliar (2). În forma clasică, anomalia rezidă într-o displazie parietală a coledocului inferior sau într-un asincronism de dezvoltare a epiteliului între segmentul superior și cel inferior, care rămîne în urmă, rezultatul acestei situații fiind slăbirea peretelui coledocian și dilatarea lui.

Manifestarea clinică a afecțiunii este pendinte de tipul morfofuncțional al leziunii, de tipul anomaliei, care poate păstra în grade variabile permeabilitatea coledocului inferior și a joncțiunii coledocoduodenale (fig. 13.3.125). Formele diverticulare sau dilatația strict limitată la hepatocoledoc, dar cu pasaj oddian normal, pot rămîne vreme îndelungată asimptomatice. În schimb, însă, formele obişnuite, care creează un grad oarecare de obstrucţie biliară, se manifestă printr-o triadă simptomatică: tumoare chistică subhepatică+icter +ascensiune termică.

Formaţiunea tumorală, care este însuşi chistul coledocian, pretează cel mai adesea la confuzii cu o formaţiune tumorală de altă natură — în speţă cu o vezicula biliară mult destinsă. Actualmente diagnosticul se poate stabili cu destulă precizie, chiar preoperator, datorită explorării ecografice, colangiografiei selective şi, mai ales, cateterismului retrograd transpapilar al coledocului prin fibroduodenoscopie. Confuzia cu o VB destinsă, mai ales la un adult, este cu atît mai justificată, cu cît prezenţa icterului asociat, ca şi a fenomenelor de angiocolită pledează pentru un diagnostic de obstrucţie coledociană de natură mecanică. Numai explorarea intraoperatorie statuează diagnosticul, iar colangiografia peroperatorie (fig. 13.3.126) permite stabilirea tipului de leziune şi, ca atare, a atitudinii terapeutice de urmat (2) (16) (21).

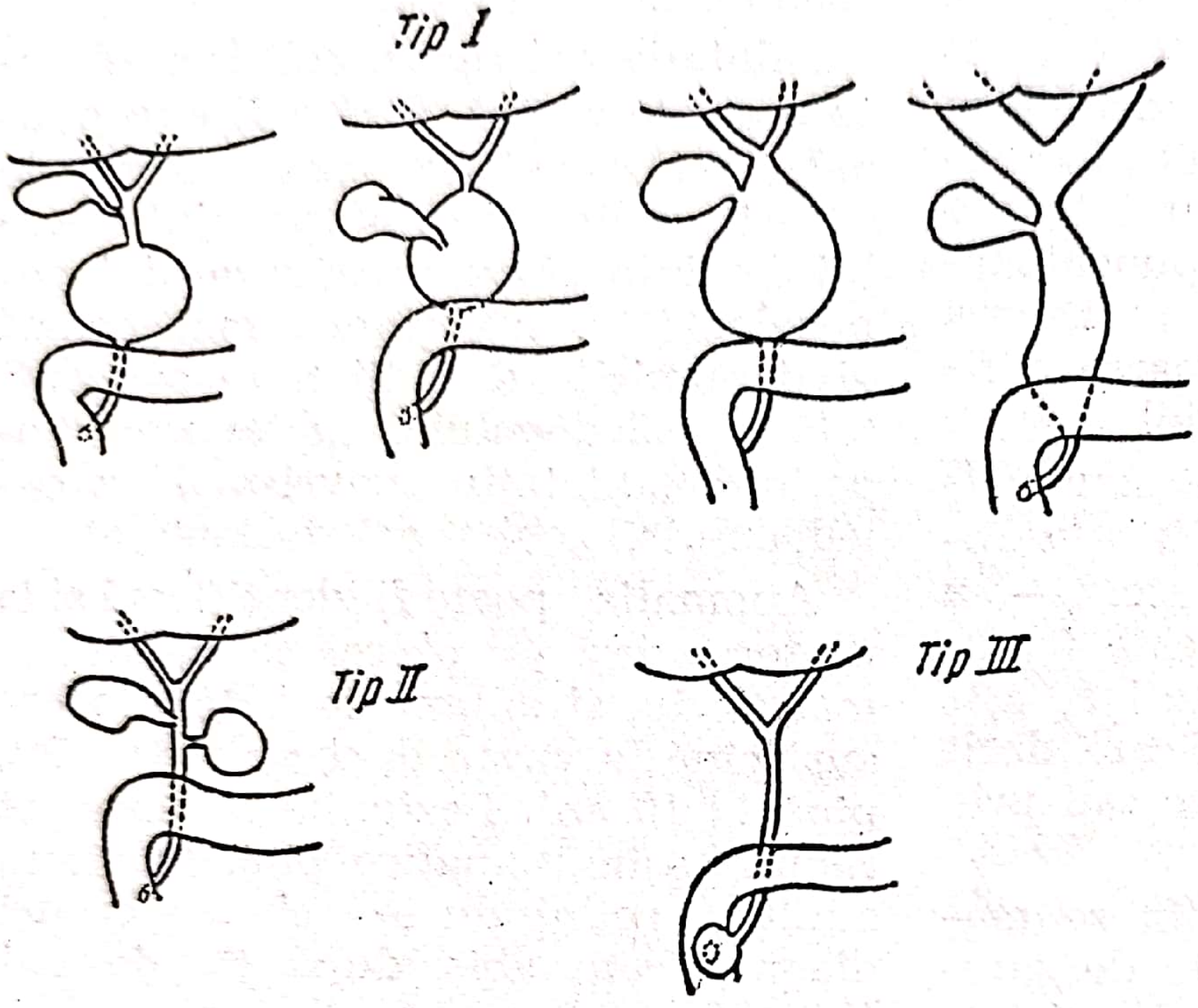

Fig. 13.3.125. — Dilataţie chistică congenitală a coledocului: variate aspecte ale anomaliei.

13.3.6.2.
Colangiopatii traumatice

Colangiopatii traumatice accidentale. În cursul unor puternice traumatisme abdominale, CBEH pot fi agresionate fie direct — ca în cazul plăgilor prin armă albă sau prin proiectile ale armelor de foc —, fie indirect — ca în cazul contuziilor. Indiferent de eventualitate, nu poate fi vorba de identificarea clinică a unei astfel de leziuni, întrucît oricare ar fi segmentul sau segmentele interesate, această interesare are loc în contextul unui politraumatism, la care participă viscerele cu raporturi imediate cu CBEH. Ca atare, simptomatologia lezării accidentale a CBEH se confundă cu cea a leziunilor asociate, la care se adaugă prezenţa coleperitoneului, identificabil eventual prin puncţie abdominală preoperatorie sau la explorarea intraoperatorie.

De obicei, traumatismul produce ruptura veziculei biliare, care cedează către fund sau se dezinserează din patul hepatic prin ruptura canalului cistic, secvență însoțită de fenomene peritoneale brutale, de tip perforativ. În cazul, mai rar, în care este interesată izolat CBEH, aceasta cedează în special la nivelul bifurcației hepatice, astfel că revărsatul biliar se produce către micul epiploon. În aceste situații poate exista un interval liber de cîteva zile între producerea traumatismului și apariția fenomenelor peritoneale, marcată de dureri abdominale, meteorism, întreruperea tranzitului intestinal — semne caracteristice revărsatului retroperitoneal (18).

Colangiopatii traumatice operatorii. Frecventele intervenții chirurgicale care se practică asupra CBEH și a aparatului diverticular au permis identificarea unui număr deloc neglijabil de bolnavi, care, în perioada postoperatorie imediată sau îndepărtată, continuă să sufere, acuzînd simptome analoage celor dinaintea operației sau chiar mai grave. Analiza amănunțită și prelungită a unor astfel de suferințe a permis desprinderea unor realități incontestabile. Aceste tulburări lipsesc cu desăvîrșire sau sînt extrem de rare și trecătoare atunci cînd intervenția operatorie — și cu precădere colecistectomia — a fost executată pentru indicație absolută; ele devin mai frecvente, sînt mai nete și mai persistente, atunci cînd intervenția s-a executat cu indicație relativă și, mai ales, cînd indicația a fost abuzivă, în special pentru colecistopatii nelitiazice (19) (20). Dat fiind că numărul cel mai mare de suferințe postoperatorii apar după colecistectomie, se consideră în ansamblu că este vorba de un „sindrom postcolecistomie". În realitate, nu toate aceste tulburări pot fi atribuite în mod exclusiv ablației VB, căci deseori acest act reprezintă un fapt minor în geneza lor, iar identificarea sindromului în cazul în care calea biliară principală (CBP) este permeabilă este puțin probabilă (20). În acest context, apare mai justificată și mai cuprinzătoare denumirea de *„boală hepatobiliară postoperatorie"* (14) pentru desemnarea diferitelor manifestări ce succedă intervenției.



Fig. 13.3.126. — **Dilatație chistică congenitală a coledocului** ***(aspect colangiografic peroperator).***

În general, chirurgul intervine pe CBEH pentru îndepărtarea unor obstacole biliare, pentru sindroame infecţioase sau diskinetice sau pentru complicaţii ale acestora. În toate aceste situaţii, dat fiind mai ales complexa fiziologie şi fiziopatologie hepatobiliară, indicaţia operatorie trebuie judicios cîntărită, iar actul operator, odată hotărît, să fie executat cu cea mai mare acurateţe.

Colecistectomia reprezintă de departe cea mai curentă intervenţie asupra CBEH şi se apreciază că în peste 70% din cazuri este urmată de reale vindecări, cu condiţia ca intervenţia să fie corect indicată. În rest, este posibilă identificarea unor tulburări de tip dispeptic sau hepatobiliar, cu explicaţie încă discutabilă, dar aparent logică, dat fiind suprimarea prin exereza organului a importantelor funcţii veziculare — de rezervă, de secreţie şi de excreţie a bilei (4).

Suprimarea rezervorului biliar este inerent urmată de diferite modificări funcţionale ale CBEH, care au fost sugestiv denumite „sindrom de insuficienţă colecistică postoperatorie“ (3) (20). Într-adevăr, dacă prin propria suferinţă vezicula nu a fost exclusă şi organismul nu s-a adaptat la noua situaţie creată, survin o serie de tulburări legate de disfuncţia biliară, care se instalează datorită ablaţiei aparatului diverticular.

Consecinţa acestei intervenţii este dublă: pe de o parte, se produce o influenţare negativă a funcţionalităţii sfincterului Oddi — care în unele cazuri devine hiperton, determinînd o hipertensiune biliară în CPB, iar în altele devine hipoton, incontinent, permiţînd scurgerea permanentă a bilei în duoden; pe de altă parte, această ultimă alternativă induce pozitivarea virulenţei microbiene intestinale. Se produce o multiplicare apreciabilă a bacteriilor prezente şi apare o nouă floră, fiind favorizată în special dezvoltarea colibacilului, care poate depăşi jejunul — limita sa topografică de răspîndire —, ajungînd pînă în duoden, fapt ce explică geneza angiocolitei ce poate apărea în urmările colecistectomiei.

Clinic, boala hepatobiliară şi în cadrul acesteia sindromul de insuficienţă colecistică postoperatorie se manifestă prin fenomene dureroase la nivelul hipocondrului drept, explicate prin distensia CBEH produsă de spasmul sfincterului Oddi. În cazurile în care acest spasm nu se produce, ba, dimpotrivă, există o incontinenţă a sfincterului, durerea nu mai poate fi înregistrată, dar în schimb apare diareea, datorită tocmai scurgerii biliare libere şi continue în duoden.

Simptomatologia infecţioasă alcătuieşte *sindromul de angiocolită cronică, precoce sau tardivă,* caracterizat prin triada simptomatică: frisoane cu ascensiune termică+dureri colicative+icter intermitent (20). Aceste două forme de angiocolită sînt expresia infecţiei căilor biliare, fie datorită infecţiei primitive a colecistului, care se propagă la CBP, fie — în forma tardivă — infecţiei ascendente, retrograde, duodenocoledociene.

În urmările colecistectomiei, pot surveni şi alte manifestări nedorite, care însă sînt exclusiv sau strîns legate de execuţia incorectă a actului operator. Astfel de tulburări se manifestă fie prin persistenţa tulburărilor anterioare, legate cel mai adesea de elementul litiazic, fie — ceea ce este mai grav — de interesarea obstructivă, sub o formă sau alta, a CBP.

Obstrucţia CBP se manifestă variabil în funcţie de natura şi felul obstacolului, ca şi de tipul intervenţiei executate. Orice obstacol situat în aval faţă de o soluţie de continuitate a conductului biliar își va semnala prezența fie printr-o bilirage care se exteriorizează secundar pe tubul de dren subhepatic, fie prin permanentizarea unei biliragii cu debit mare, total, pe un tub de dren coledocian.

Leziunea parietală coledociană, prin forcipresură sau ligatură parțială laterală, accidentală, se manifestă clinic în medie după 2—5 zile, interval în care se produc necroza parietală și eliminarea sfacelului, moment ce corespunde cu exteriorizarea biliragiei pe eventualul tub de dren sau cu apariția semnelor de coleperitoneu, în cazul în care acesta nu a existat sau a fost suprimat prea de timpuriu.

Prezența unui obstacol pe CBP în afara oricărei leziuni parietale induce implicit apariția icterului, care devine evident — prin colorația tegumentelor și a mucoaselor — după 2—4 zile postoperator, timp ce corespunde epuizării rezervei de spațiu biliar ce există datorită elasticității canalelor. Icterul apărut în aceste condiții are toate caracterele clinice și paraclinice ale celui mecanic, cu bilirubină directă crescută și transaminaze inițial nemodificate.

O altă categorie de intervenții asupra CBEH ce pot fi urmate de complicații uneori majore și mai ales septice ascendente sînt anastomozele biliodigestive. Aceste intervenții, menite să scurtcircuiteze un obstacol pe CBP, sînt potențial grevate de riscul a două complicații majore, ambele conducînd la infecție ascendentă, la angiocolită. Pe de o parte, poate fi vorba de ineficiența funcțională a gurii de anastomoză, atunci cînd aceasta nu a fost sau nu a putut fi executată suficient de decliv, rămînînd subiacent un segment de CB nedrenat (fig. 13.3.127), iar pe de altă parte, de posibilitatea producerii de reflux digestivocoledocian, indiferent de tipul de anastomoză folosit (fig. 13.3.128). Din acest punct de vedere, sînt statistici care dau un procent chiar de 30 pentru frecvența procesului de angiocolită postanastomotică, și aceasta indiferent dacă derivația biliodigestivă a fost efectuată la nivel gastric, duodenal sau chiar

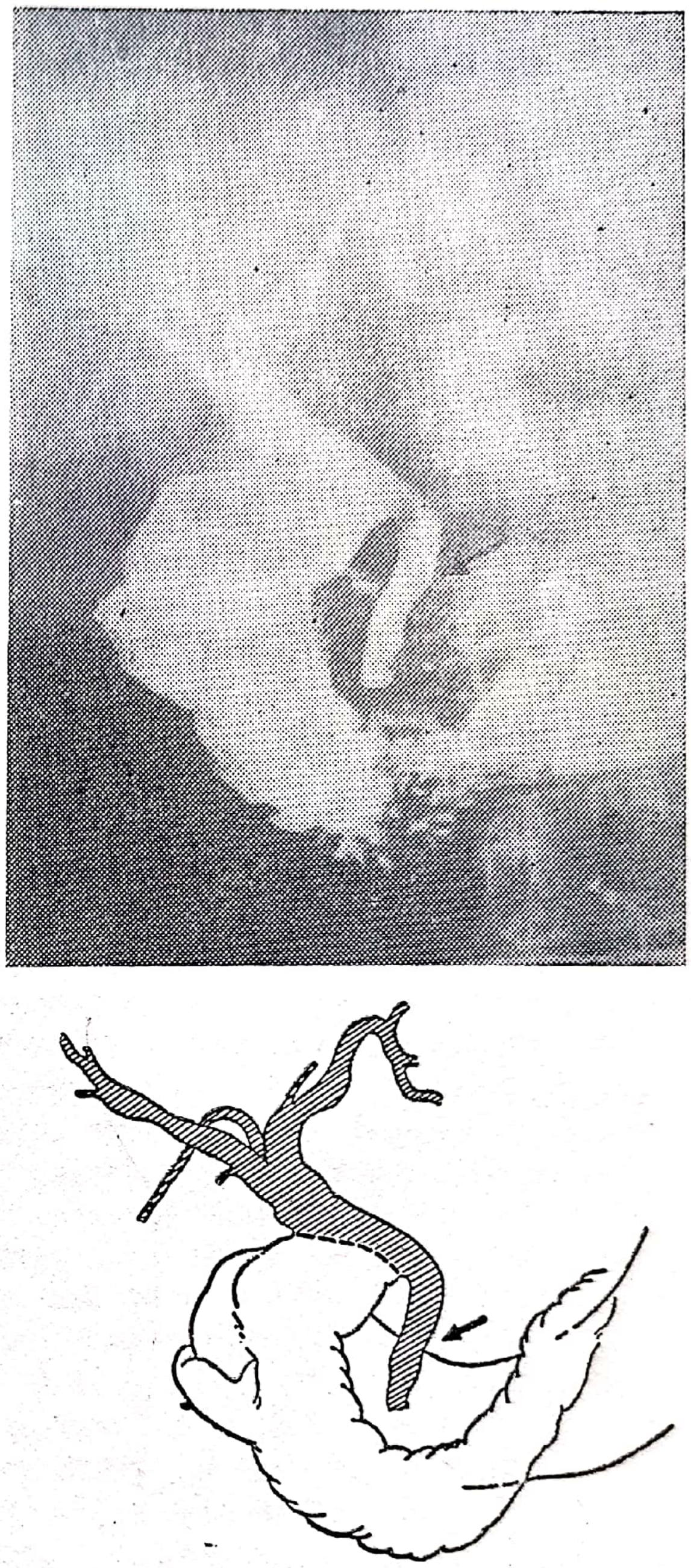

Fig. 13.3.127. — Anastomoză biliodigestivă de necesitate pentru icter mecanic (cancer al capului pancreasului): segment coledocian subanastomotic.



Fig. 13.3.128. — Anastomoză biliodigestivă termino-laterală (coledocoduodenală): căile biliare dilatate prin reflux.

pe ansă jejunală exclusă. Elementul patogenic incriminat — cel puţin teoretic — este lipsa din circuitul biliodigestiv a funcţiei sfincterului Oddi, ceea ce permite, mai ales în momentul mişcărilor intestinale antiperistaltice sau de brasaj, pătrunderea florei microbiene intestinale în CB.

Clinic, afectarea septică postoperatorie a CB se face progresiv, existînd iniţial o fază de toleranţă, după care survine infecţia ce determină criza angiocolitică, cu manifestare clasică: frisoane, ascensiune termică şi durere în hipocondrul drept, adăugîndu-se apoi icterul intermitent. În cazurile cu evoluţie nefavorabilă, repetarea tot mai frecventă a acestor episoade induce diseminarea septică hepatică, cu formarea abceselor multiple, şi în cele din urmă insuficienţa hepatică (20).

13.3.6.3.

Colangiopatii inflamatorii

Infecţia biliară se face fie pe cale arterială sistemică — în cursul unor boli infecţioase sau al unei septicemii —, fie pe cale portală, determinată fiind de o floră intestinală cu virulenţă exacerbată. Infecţia se poate manifesta fie la nivelul aparatului diverticular, fie la nivelul CB, fie la ambele niveluri.

Colecistita este un proces inflamator acut, subacut sau cronic al VB, determinat mai ales de modificări în compoziţia chimică a bilei, urmate de producerea infecţiei (6). Acest fenomen se produce destul de des în cadrul aşa-numitelor colecistoze — grup de afecţiuni din care vezicula-fragă şi colecistita glandulară proliferantă formează adesea fondul pe care se dezvoltă procesul inflamator (20) —, germenii patogeni ajungînd în bilă pe cale arterială sau portală, iar vezicula biliară fiind un organ cu mare potenţial reactiv faţă de diverşi factori locali sau generali.

Colecistita acută este forma anatomoclinică eminamente chirurgicală, care poate îmbrăca oricare dintre aspectele inflamațiilor intraperitoneale.

În general, debutul se face cu crize dureroase repetate, localizate sau ectopice (16), cu ascensiune termică și frisoane, palparea efectuată la nivelul proiecției veziculare provocînd durerea. Dealtfel, regiunea subhepatică este dureroasă și spontan, durere care se accentuează la orice efort și chiar la respirație.

De obicei vezicula biliară este mărită de volum, globuloasă, conturul său putînd fi delimitat palpatoriu, deși în această apreciere trebuie să se țină seama de reacția peritoneală pericolecistică ce poate crea o falsă impresie asupra dimensiunii. Dacă apărarea musculară nu este prea manifestă, poate fi posibilă identificarea „plastronului colecistic“, cu toate caracterele acestui tip de reacție peritoneală (vezi 13.3.1.3. — „Leziuni inflamatorii“, paragraful „Plastronul peritoneal“).

Leziunile colecistice flegmonoase, gangrenoase determină o *formă clinică supraacută*, care se declanșează brusc, cu ascensiune termică maximă, cu stare generală rapid alterată — formă în care, cel puțin inițial, poate fi prezentă și contractura musculară.

Angiocolita acută obstructivă supurată este o formă rară, dar foarte gravă, considerată chiar cea mai gravă dintre bolile „benigne“ ale CB, deoarece este grevată de o mortalitate ce ajunge pînă la 70% (27). Este urmarea infecției ce survine pe o CB în care fluxul biliar este întrerupt parțial sau total printr-o cauză oarecare, litiazică sau de altă natură, care favorizează staza și refluxul colangio-venos.

Complicația survine în general după vîrsta de 50 de ani, după care și obstrucția coledociană este mai frecventă. Inițial a fost descrisă în 1877 de Charcot (Jean Martin), care i-a definit și triada simptomatică — febră+frison+icter —, la care se adaugă durerile epigastrice. Relativ recent (1959), la această triadă a simptomatologiei angiocolitice se adaugă, conferindu-i o oarecare specificitate (13) (27), șocul septic și tulburările psihice marcate de stări de letargie sau de agitație, halucinații, delir, dezorientare etc. Acestea din urmă, ca și o manifestă coagulopatie de consum par a fi consecința insuficienței hepatice acute, indusă atît de staza biliară infectată, cît și de abcesele multiple diseminate în întregul parenchim (27).

13.3.6.4.

Colangiopatii diskinetice

Diskineziile reprezintă un capitol de patologie biliară încă incomplet elucidat din punct de vedere etiopatogenic și care, alături de implicațiile terapeutice majoritar medicale, conservatoare, necesită în destul de numeroase cazuri indicația unei intervenții chirurgicale. Din acest punct de vedere trebuie menționat că, datorită necunoscutelor mai sus menționate, acest capitol de patologie este și sursa multor indicații operatorii relative sau chiar abuzive și, ca atare, reprezintă și sursa celor mai multe dintre suferințele postoperatorii, etichetate adeseori nejustificat ca „sechele postcolecistectomie“.

Diskinezia rezultă din tulburarea de cauză variată a cineticii normale a CB, în special a sistemului de sfinctere cu care sînt prevăzute diferitele segmente canalare. Unele dintre acestea au o activitate binecunoscută, altele sînt mai puțin cunoscute sau chiar contestate atît ca existență, cît și ca participare activă la desfășurarea cineticii normale a CB. O astfel de cinetică, deosebit de complexă, implică un sincronism perfect al acestor sisteme extrem de complexe și ele, mai ales între activitatea sfincterului care asigură umplerea și golirea VB și aceea a sfincterului Oddi, care controlează închiderea și deschiderea coledocului în duoden.

În faza de umplere a VB, bila secretată de ficat are în CB o presiune de circa 100—110 mm H_2O, presiune insuficientă pentru a forța pasiv sfincterul Oddi, care are un tonus de repaus practic egal. Datorită acestor indici de presiune, ca și altor mecanisme accesorii, fluxul biliar este nevoit să se îndrepte oarecum retrograd către aparatul diverticular, trecînd prin aparatul sfincterian cistic, care se relaxează datorită unui mecanism reflex, odată cu relaxarea musculaturii VB reducîndu-se presiunea sub 100 mm H_2O. Dealtfel, însuși dispozitivul anatomic valvulo-sfincterian situat la nivelul gîtului VB permite mai degrabă trecerea bilei în sens coledocovezicular, decît invers (25). Golirea VB se face datorită contracției musculaturii sale, consecutiv căreia presiunea conținutului poate ajunge la 300 mm H_2O, presiune suficientă pentru ca, odată cu relaxarea sfincterului Oddi, să permită trecerea fluxului biliar către duoden. În asigurarea acestei complexe funcționalități, sfincterul Oddi reprezintă desigur un element primordial.

Colangiografia și mai cu seamă radiomanometria au permis o diagnosticare mai precisă a adevăratelor diskinezii, bineînțeles prin corelarea acestora cu simptomatologia clinică, stabilind totodată care dintre acestea pot beneficia de o rezolvare chirurgicală, fie că sînt de tip hipo- sau hiperton. În etichetarea acestor tulburări funcționale ca „distonii“, „diskinezii“ sau „dissinerii“, logic trebuie să se ia în considerare și existența unei leziuni organice, care poate preexista sau poate fi chiar cauza tulburării funcționale (11).

Diskinezii hipotone. *Colecistatonia* (boala Chiray-Pavel) constă într-o dilatație a VB, care se produce în afara existenței unui obstacol mecanic în calea evacuării bilei.

Clinic, se manifestă prin jenă dureroasă sub streașina costală dreaptă, cu semne dispeptice pendinte de dezechilibrul neurovegetativ al aparatului digestiv, și prin tulburări generale datorate aceleiași cauze și marcate în special prin migrenă. Toate aceste simptome au caracteristica de a ceda de îndată ce s-a obținut golirea rezervorului biliar (20).

Examenul colecistografic este caracteristic: veziculă mare (vezi fig. 13.3.122), cu fund larg și etalat, care se golește cu greutate, substanța de contrast putînd persista peste 48 de ore.

Insuficiența sfincterului Oddi poate fi urmarea unor cauze funcționale sau inflamatorii, dar cel mai adesea este urmarea unor cauze mecanice și mai ales de ordin chirurgical.

Clinic, depistarea sindromului de insuficiență oddiană este dificilă (20); el trebuie întrevăzut pe baza simptomelor datorate, pe de o parte, refluxului duodenocoledocian (puseuri de angiocolită) și, pe de alta, scurgerii continue a bilei în duoden, avînd drept consecință tendința la diaree.

Diskinezii hipertone. *Hipertonia veziculară* este datorată unei dificultăți de trecere la nivelul cisticului, dificultate care are aspecte numeroase, cu substrat organic, funcțional sau mixt. Dintre variantele hipertoniei veziculare, cele mai numeroase și mai bine cunoscute sînt cele identificabile radiologic — așa-numitele „sifonopatii“, care traduc modificări ale cisticului.

Clinic, această dificultate de trecere la nivelul cisticului se manifestă prin dureri de tip vezicular, dar cu caracter permanent, rebele la tratament și provocate în special de ingestia unor alimente grase (19) — în final aceste dureri sînt urmarea unor contracții ineficiente ale musculaturii VB. Apar spontan, dar pot fi provocate și prin palpare subcostală, iar adesea iradiază caracteristic.

Examenul colecistografic este lămuritor, întrucît poate pune în evidență atît modificările canalului cistic (fig. 13.3.129), cît și aspectul veziculei biliare, care, în cazul unei suferințe mai vechi, este de volum redus și cu evacuare întîrziată.

Hipertonia sfincterului Oddi — diskinezie organofuncțională destul de des întîlnită în patologia CBEH — se manifestă prin spasm sfincterian datorită unei parasimpaticotonii reflexe, indusă de cauze locale sau de vecinătate. Este de remarcat că la o leziune locală este totdeauna supraadăugat un element spastic, dealtfel ca și în leziunile din vecinătatea imediată.

Clinic, bolnavul prezintă dureri cu caracter de colici biliare, cu aceleași iradiații, dar de durată în general scurtă, asociindu-se în cazuri mai grave cu icter mecanic (19).

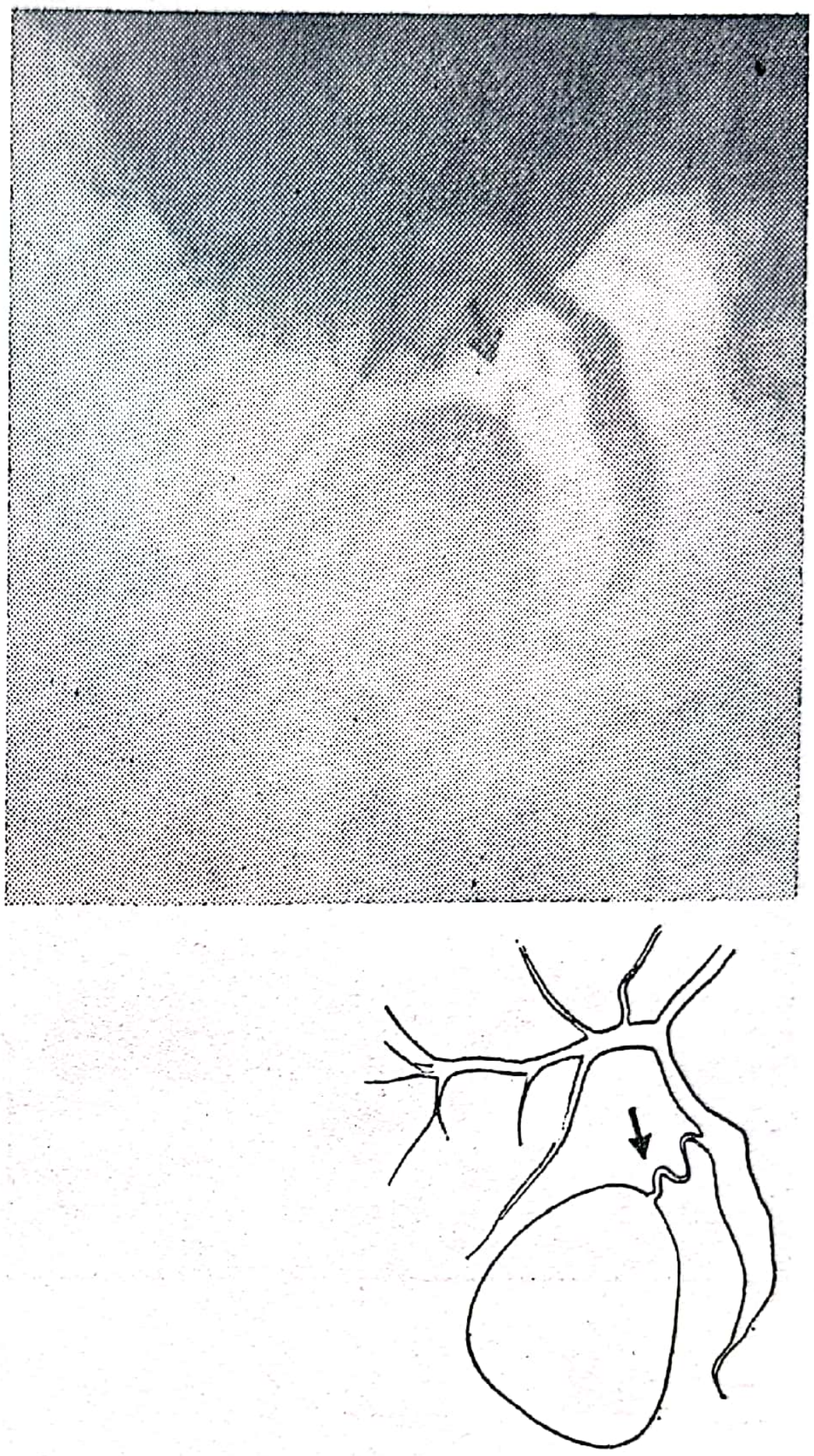

Fig. 13.3.129. — Diskinezie veziculară hipertonă prin cisticită.

13.3.6.5.

Colangiopatii litiazice

Litiaza biliară (LB) sau colangiopatia litiazică — discrinie cu largă răspîndire — afectează în anumite zone geografice 20% din populația adultă cu vîrsta peste 40 de ani (18). În etiopatogenia bolii — mult discutată și incomplet elucidată — sînt incriminați factori multipli, a căror acțiune trebuie însă să interfereze pentru a determina dezechilibrul biofizic local necesar formării LB. Localizarea acesteia se poate face teoretic oriunde, la orice nivel al căilor biliare extra- sau intrahepatice (CBIH) sau la nivelul aparatului diverticular. În realitate, însă, localizarea este aproape exclusiv veziculară, calculii situați în CBIH fiind excepțional de rari, iar cei din CBP, cel mai adesea secundari.

La nivelul VB, bila se află într-o stare de soluție coloidală stabilă — o stare de eucoloidocolie (20). Mici deviații de compoziție a coloidului biliar, induse de diferiți factori, sînt suficiente pentru a determina o stare de dezechilibru coloidal biliar, urmat de apariția stării de gel, care favorizează formarea concrețiunilor biliare cu compoziție diferită (11). Geneza calculilor biliari poate fi concepută chiar și în afara modifi-

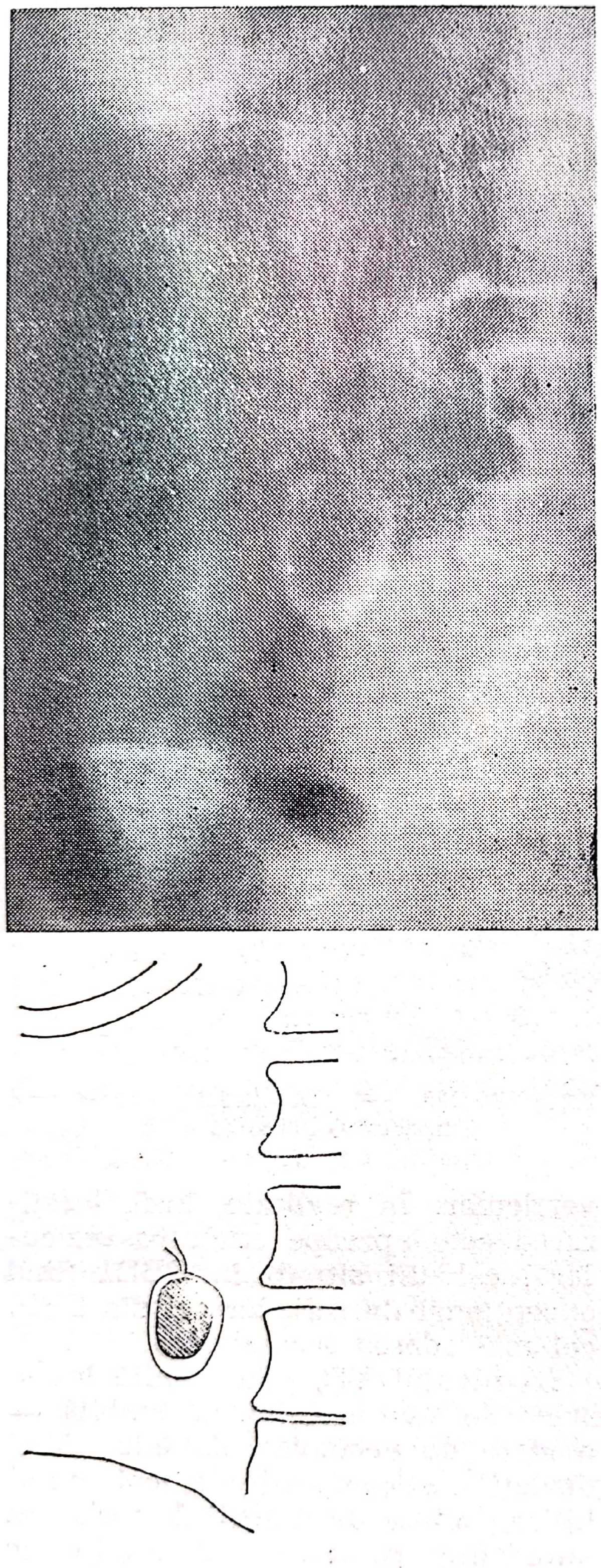

Fig. 13.3.130. — Litiază biliară: calcul colesterolic voluminos unic *(colecistografie)*.

cărilor de eucoloidocolie, ei formîndu-se ca urmare a floculării nucleilor coloidali și a modificării funcțiilor veziculare, în special a celor de resorbție și de excreție.

Litiaza colesterolică este forma obișnuită de LB, care se produce în special pe baza concomitenței, pe de o parte, a creșterii colesterolului și, pe de alta, a diminuării cantitative a sărurilor biliare care participă activ la menținerea stării eucoloidale (11).

Calculul colesterolic, cel mai adesea unic și voluminos (fig. 13.3.130), putînd chiar mula cavitatea veziculară, are suprafața fin granulară și mată. Este tipul de litiază secundară stazei pe CBEH sau/și IH.

Litiaza calcară este determinată de încărcarea neobișnuită a bilei cu carbonat de calciu, a cărui concentrație poate ajunge aproape de saturație (90—95%), formînd concrețiuni cu compoziție exclusiv calcică, bine vizibile pe clișeele radiografice (fig. 13.3.131).

Litiazei pigmentare îi sînt caracteristici calculii mici, multipli (fig. 13.3.132), lucioși, de culoare neagră-măslinie, cu suprafața neregulată, formați de obicei în cursul proceselor de hemoliză; în forma congenitală de icter hemolitic, bila conține pigmenți biliari cu încărcare de hemoglobină de peste 100 de ori valoarea normală (19).

Litiaza mixtă este formată din calculi de colesterol intercalați în straturi de apoziție de bilirubinat de calciu. Sînt calculi fațetați (fig. 13.3.133) și totdeauna multipli. Eliminarea spontană, prin scaun sau vărsătură, a unui asemenea calcul indică totdeauna o litiază posibilă restantă și, cu mare probabilitate, existența unei fistule spontane biliodigestive. Un proces septic este mai totdeauna la originea unui astfel de calcul, al cărui nucleu este format din resturi celulare.

Litiaza veziculară — localizarea cea mai obișnuită a bolii colelitiazice — poate rămîne adesea asimptomatică; se consideră că numai o proporție de 10—25% din numărul bolnavilor prezintă o formă simptomatică, și aceasta reprezentînd de fapt o manifestare a uneia dintre complicațiile evolutive ale bolii.

Fig. 13.3.131. — Litiază calcică veziculară *(colecistografie)*.

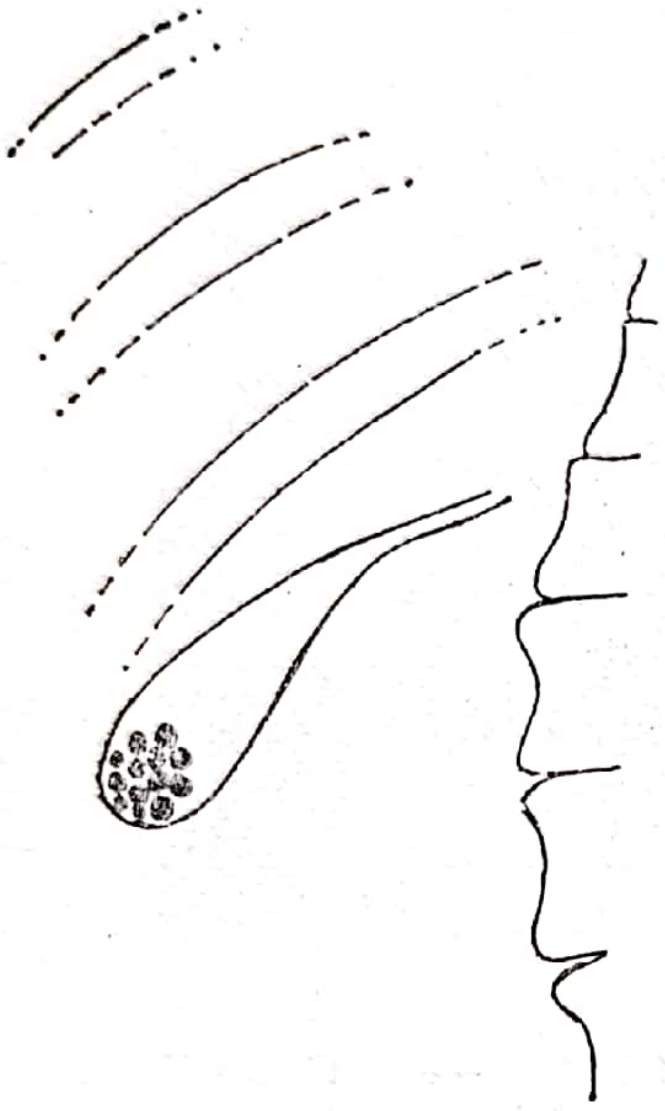

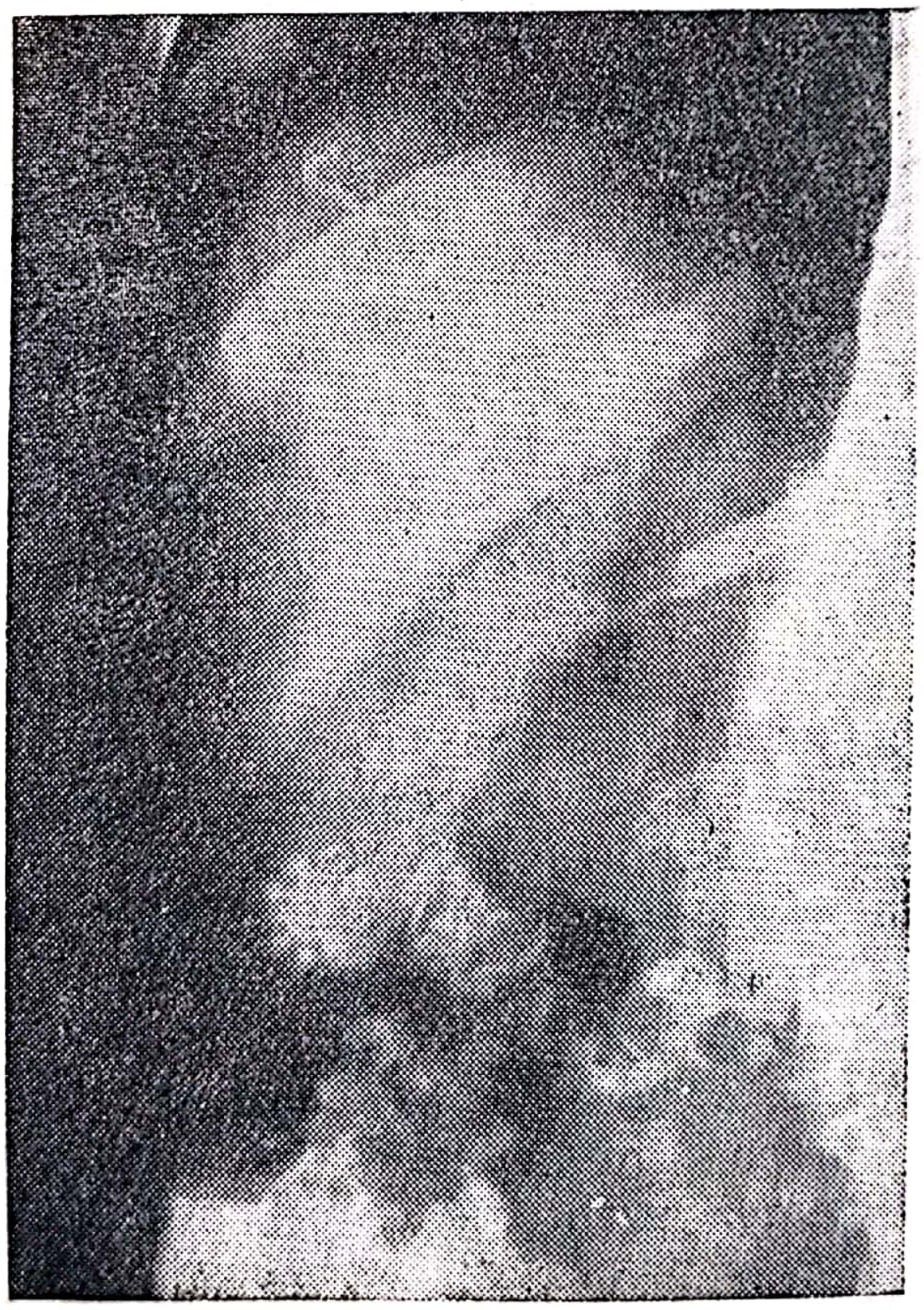

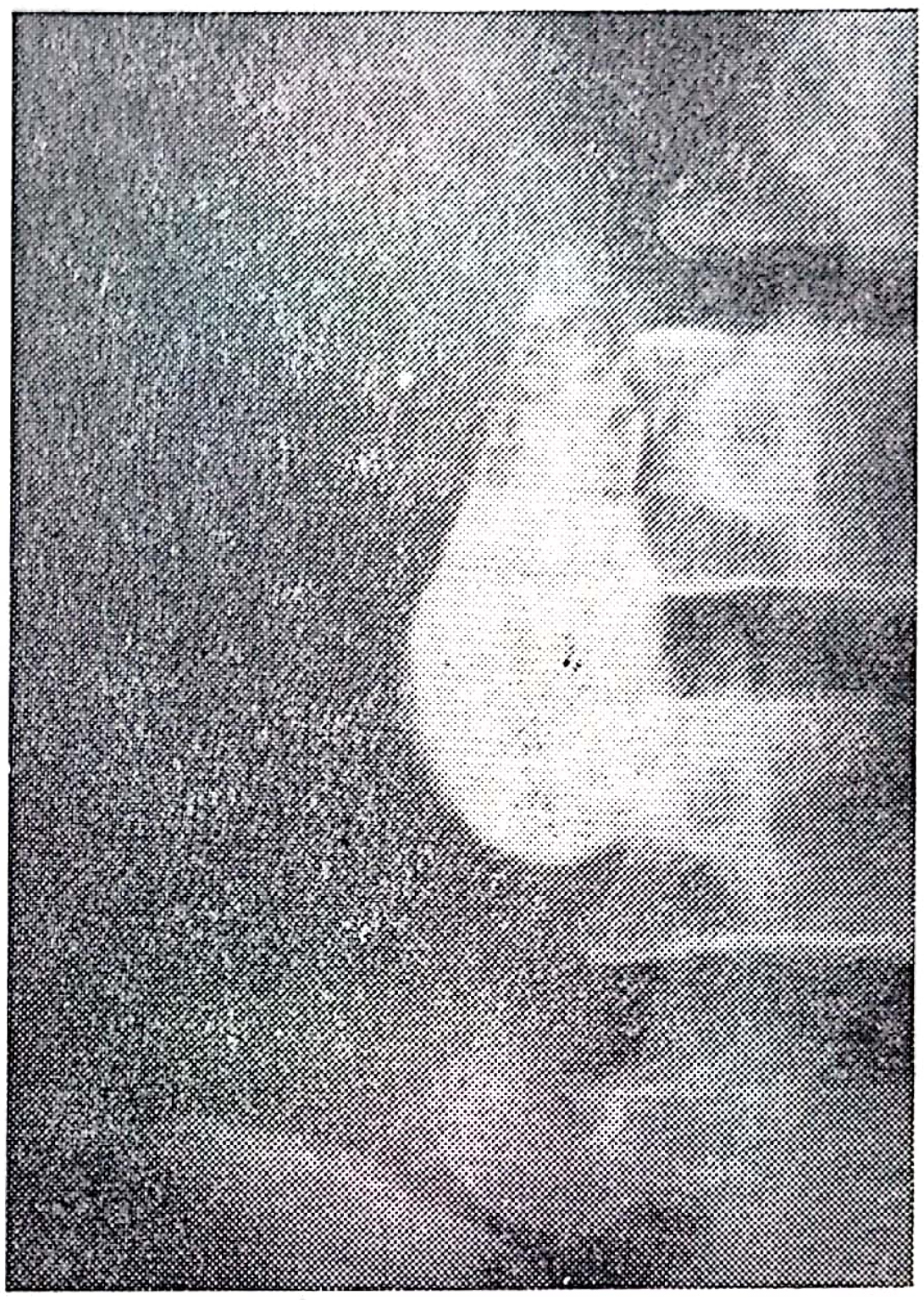

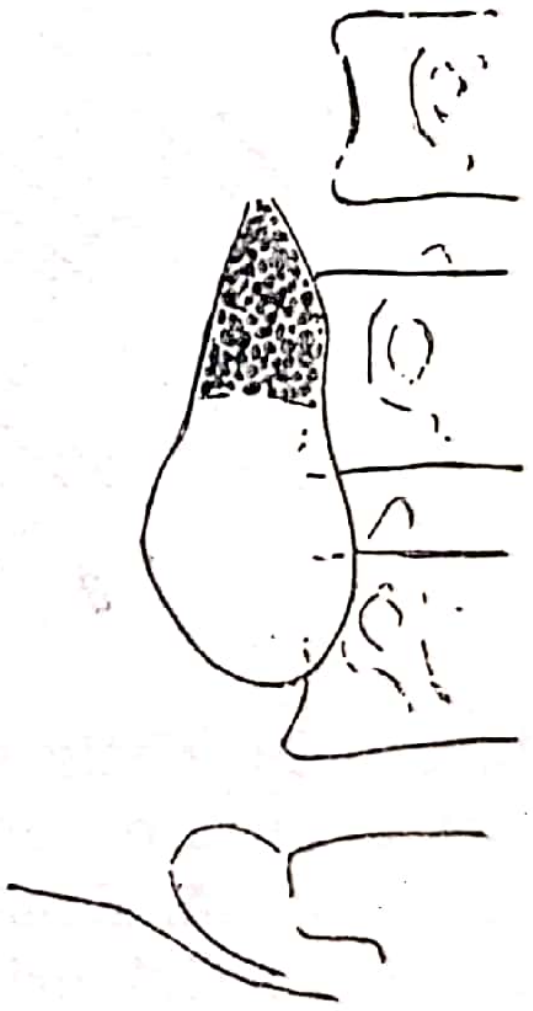

Fig. 13.3.132. — Calculi multipli pigmentari *(colecistografie)*.

Colica veziculară — denumită în mod obișnuit „colică hepatică“ — este semnul cardinal al suferinței litiazice, deși trebuie considerată ca un sindrom comun multor stări patologice ale ficatului și veziculei biliare. Caracterul colicativ al durerii este caracteristic pentru orice obstacol ce tinde a fi propulsat din sau într-un sistem canalar al organismului. În speță, colica ar fi datorată angajării în canalul cistic sau în canalul coledoc a unei concrețiuni ce nu poate fi eliminată. Dacă acest fapt este real, în special prin analogie cu etiopatogenia colicii ureterale, nu este mai puțin adevărat că sindromul dureros poate fi prezent — nu chiar cu caracterul de acuitate maximală — și în cazul unei litiaze unice sau multiple voluminoase, deși nu poate fi vorba de angajarea canalară a calculului. Așa se întîmplă mai degrabă în cazul unei litiaze dezvoltate într-o veziculă malformată sau deformată (fig. 13.3.134). Într-o astfel de situație elementul dureros este datorat „contracției puternice, spasmodice, a peretelui vezicular, pe fondul unui sistem vegetativ hipersensibil“ (20).



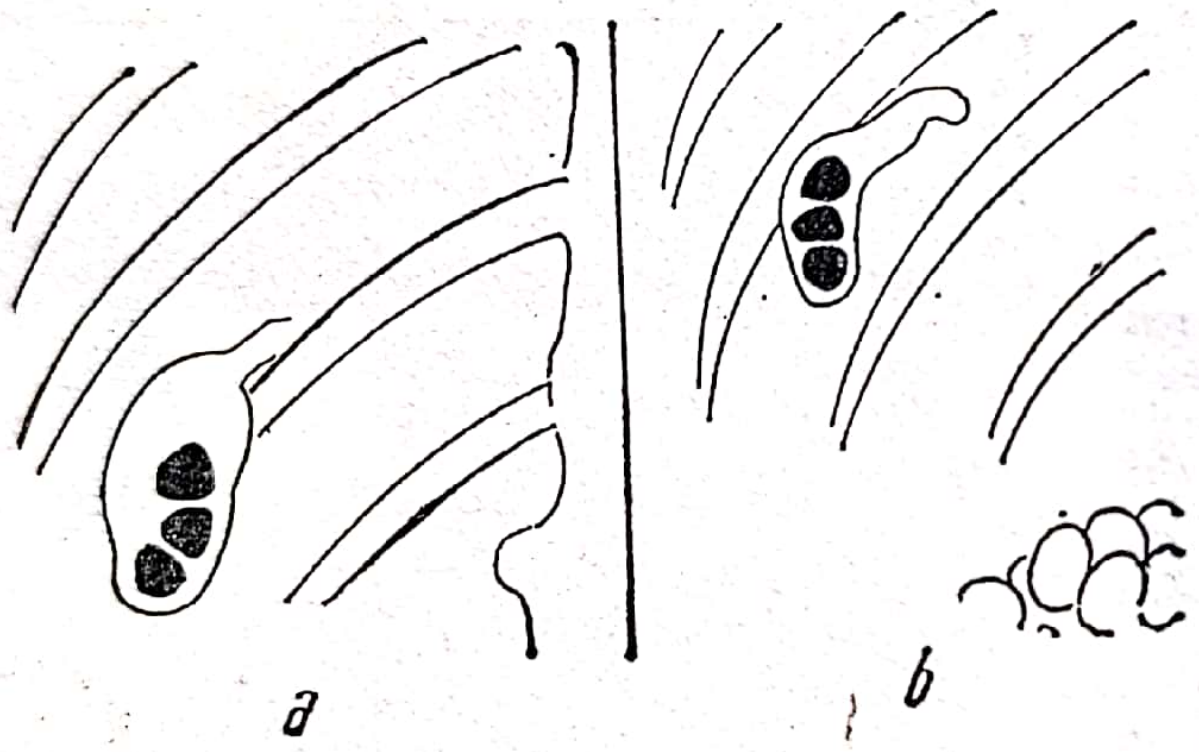

Fig. 13.3.133. — Calculi micști, multipli, fațetați *(colecistografie)*.

a — după administrarea substanței de contrast; b — după prînz Boyden.

Acest element patogenic poate explica apariția durerii de tip colică hepatică, chiar în afara elementului litiazic.

Apariția colicii hepatice poate fi precedată de unele prodroame: sensibilitate a regiunii epigastrice, fenomene dispeptice, cefalee etc. Alte elemente ale sindromului colicativ au fost descrise mai înainte; vom insista asupra semnelor clinice concomitente sau care succedă și care stabilesc apariția complicației și totodată necesitatea eventualei intervenții operatorii.

Este normal să se considere că o LB asimptomatică poate rămîne ca atare o viață întreagă și că, chiar descoperită întîmplător, ea poate fi ignorată sau să beneficieze de un tratament medical prin care să se evite migrarea sau angajarea transcanalară a calculului. De îndată însă ce au intervenit elementele clinice ale unei complicații acute, soluționarea chirurgicală a bolii este o atitudine înțeleaptă, întrucît nu există nici o posibilitate de apreciere a riscului evolutiv al bolii, care poate îmbrăca aspectele cele mai variate și grave ale interesării peritoneale, a organelor de vecinătate și a stării generale.

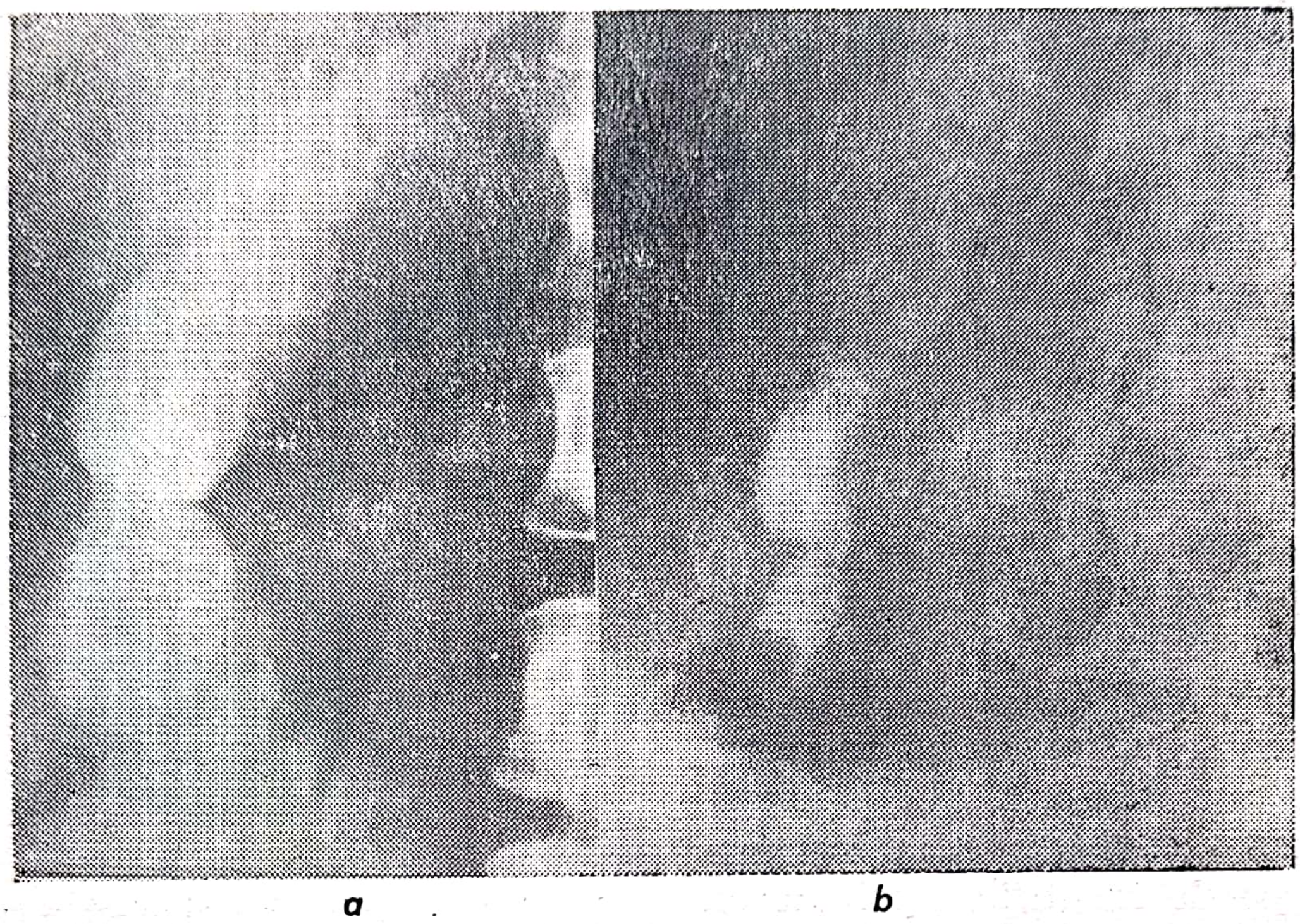

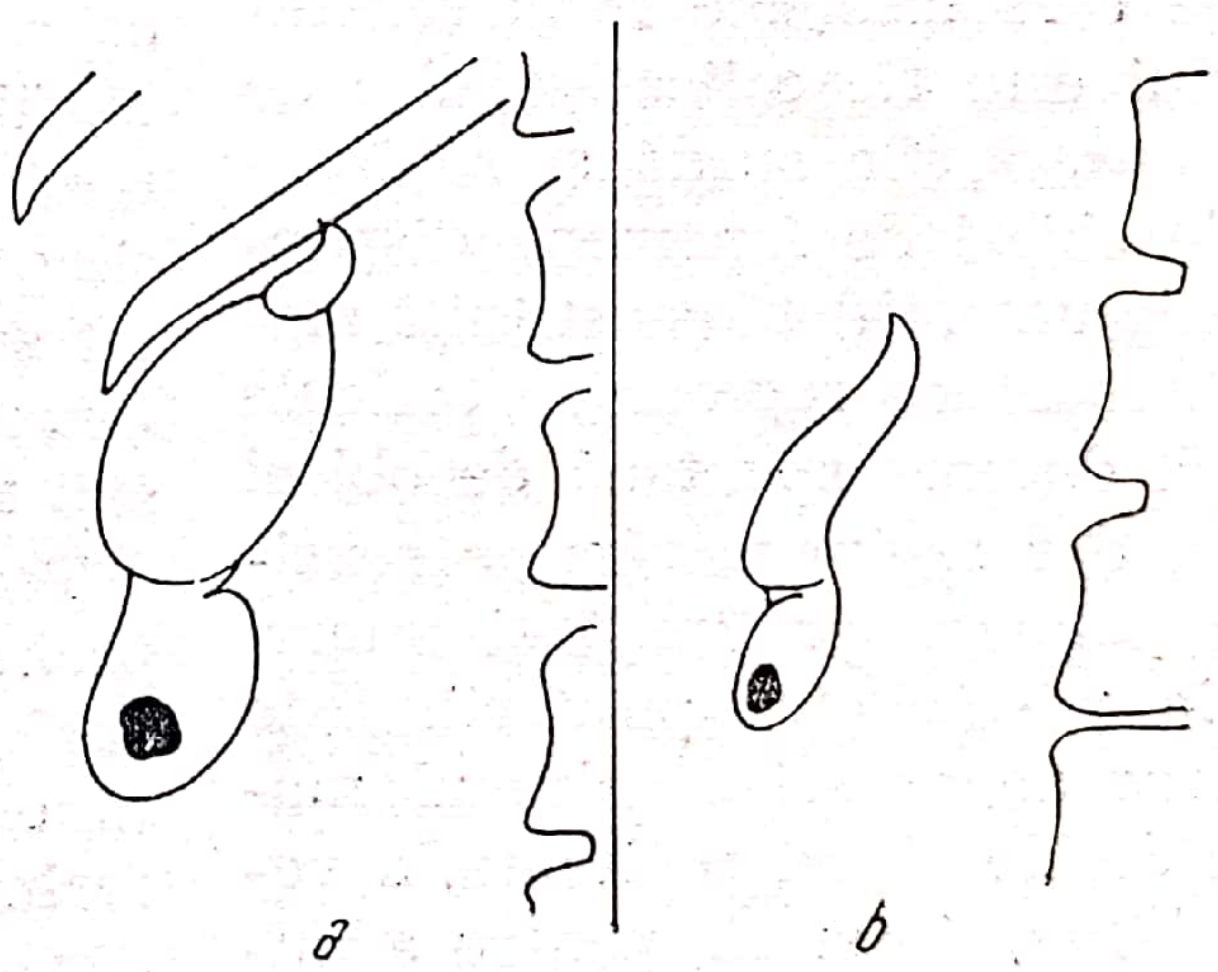

Fig. 13.3.134. — Calcul unic în veziculă biliară bilobată (*colecistografie*).

a — după administrarea substanței de contrast; *b* — după prînz Boyden.

Nu este vorba de a rediscuta aportul examenului obiectiv în cazul unei colici veziculare simple, întrucît valoarea diagnostică și prognostică a acestuia este destul de limitată, rezumîndu-se doar la obiectivarea durerii în zona subcostală dreaptă și numai rareori la eventuala posibilitate a identificării unor forme anatomoclinice particulare, cu precădere a celor ce determină mărirea de volum a VB.

Hidropsul vezicular este o formă particulară evolutivă cronică a localizării veziculare a bolii litiazice, care se datorează inclavării unui calcul — de obicei voluminos și unic — la nivelul bazinetului vezicular. Cavitatea veziculară devine astfel un spațiu închis, în care, datorită hipersecreției mucoase reflexe (bilă albă), se produce distensia progresivă, care, la rîndul ei, se obiectivează prin mărirea de volum a veziculei, ce se transformă într-o formațiune tumorală chistică, piriformă, cu fundul situat sub streașina costală, lesne de identificat palpatoriu. Durerea care însoțește formarea hidropsului este fie colicativă, dar de scurtă durată, fie surdă și se însoțește de obicei de fenomene dispeptice accentuate. Odată constituită masa globuloasă ce reprezintă vezicula destinsă, durerea spontană de obicei cedează, dar regiunea rămîne sensibilă la palparea profundă și uneori chiar la mișcările respiratorii. Este important de apreciat volumul masei ovoide, de obicei renitentă, a veziculei biliare în stază, pentru a putea aprecia evoluția leziunii, întrucît hidropsul poate dobîndi dimensiuni insolite, polul său liber ajungînd pînă la nivelul ombilicului, în fosa iliacă dreaptă sau să ocupe întreg hipocondrul drept (12).

Nu excepțional se constată dispariția spontană, între două examene clinice, a acestei tumori de aspect chistic, uneori cu adevărat aspect de „tumoare-fantomă“, întrucît, de îndată ce se produce dezinclavarea calculului, cu ocazia unei mișcări oarecare, vezicula se poate goli brusc.

Colecistita acută calculoasă. Puține sînt elementele clinice care pot diferenția evoluția acută a unei colecistite litiazice de aceea a unei colecistite cronice nelitiazice, în care conținutul veziculei biliare se suprainfectează. Între acestea, desigur că pe prim-plan se situează serierea fenomenelor clinice care în colecistita acută litiazică apar și evoluează pe fondul unor antecedente biliare vechi sau mai recente. De remarcat că episodul acut — cu fenomene algice tipice, cu ascensiune termică, veziculă de obicei mare și adesea palpabilă, fenomene dispeptice etc. — poate reprezenta și prima manifestare de suferință biliară.

Evoluția clinică a colecistitei acute calculoase este cu totul imprevizibilă, fiind în funcție de caracterul anatomopatologic al leziunii (6). Întreaga simptomatologie se poate șterge treptat sau, dimpotrivă, poate evolua cu fenomene mai evidente sau, invers, sub masca unei suferințe șterse.

Toate *aspectele clinice ale reacției peritoneale pericolecistice pot însoți evoluția colecistitei acute* și, datorită elementului litiazic, uneori suferința se poate manifesta mai tardiv, prin semne cu totul diferite de cele ale unei afecțiuni biliare.

Colecistita acută litiazică supurată sau „piocolecistul litiazic“ este expresia grefării septice la nivelul veziculei litiazice, cu manifestări colicative locale urmate rapid de apariția fenomenelor generale, marcată în special de ascensiunea termică (în jur de 40°) și frison.

Palparea zonei veziculare este practic imposibilă, fiind foarte dureroasă, dar în cazul unei evoluții progresiv favorabile se poate asista la formarea plastronului.

Plastronul colecistic este reacția peritoneală locală caracteristică inflamației veziculare acute, care trebuie corect interpretată în contextul întregului sindrom biliar, întrucît, în cazul unei vezicule mari și cu precădere al uneia ptozice, reacția peritoneală poate fi percepută la distanță de proiecția parietală normală a veziculei și, ca atare, să fie eronat diagnosticată.

În cadrul posibilităților de evoluție a *sindroamelor peritoneale acute determinate de litiaza veziculară* (peritonită „în 2 sau în 3 timpi“), se cuvin menționate unele aspecte ca avînd unele caractere aparte.

Peritonita biliară, în contextul bolii litiazice, este urmarea fie a unui revărsat biliar care se produce în afara unei perforații veziculare macroscopic identificabile, fie a unei perforații propriu-zise, perforație care, uneori, prin dimensiunile sale, capătă aspectul unei adevărate rupturi.

Clinic, peritonita are un caracter mai puțin violent în cazul în care bila este încă sterilă, dar îmbracă un caracter acut, de peritonită septică, în cazul în care leziunea veziculară este un piocolecist.

Ileusul biliar. Evoluția plastronului colecistic se poate face aparent către o falsă involuție clinică, în sensul că fenomenele inflamatorii locale diminuă sau chiar dispar deopotrivă cu semnele generale. Sub această mască evolutivă sau chiar în cursul unui puseu acut este posibilă apariția unei complicații spontane, între vezicula litiazică și un segment digestiv adiacent stabilindu-se o fistulă biliodigestivă spontană, prin care conținutul vezicular trece direct în tubul digestiv. Dacă vezicula conține calculi mici, aceștia se vor elimina odată cu materiile fecale; dacă este vorba însă de un calcul voluminos, el poate constitui, undeva pe traiectul jejunoileal, o cauză de obstrucție — atît prin volumul său, cît și prin spasmul intestinal pe care-l determină —, dînd naștere unui sindrom oclusiv tipic. Eliminarea unui calcul biliar voluminos (fig. 13.3.135) și inclavarea lui la nivelul bulbului duodenal generează fenomene de ocluzie înaltă, cu vărsături precoce și intoleranță alimentară totală — fenomene asemănătoare celor descrise în sindromul Bouveret (Léon), prezent în cazul stomacului bilocular sau în stenoza mediogastrică. Deci, de luat în considerare această posibilitate etiologică ori de cîte ori sindromul oclusiv survine la un vechi litiazic, care a suferit în special puseuri acute repetate, cu episoade diareice în cursul cărora scaunul avea un conținut purulent și, mai ales, la care vezicula biliară — eventual mare — s-a redus rapid de volum (14). În ansamblu, ileusul biliar este o complicație deosebit de serioasă, întrucît survine de obicei la persoane trecute de 50 de ani, cu eventuale tare concomitente și cu teren în general mai fragil, datorită în parte însăși vechii suferințe biliare.

Litiaza căii biliare principale (LCBP), în speță a canalului coledoc (CC), poate fi considerată totdeauna



Fig. 13.3.135. — Calcul vezicular voluminos — cauză de ileus biliar.

secundară fie unei litiaze a CBIH, fie unei litiaze veziculare (LV). În ceea ce privește litiaza intrahepatică, după unii autori aceasta include atît sistemul canalar intraglandular, cît și sistemul canalelor hepatice, iar după alții, litiaza localizată la nivelul acestora din urmă ar reprezenta o entitate aparte (10).

Litiaza intrahepatică poate fi cu adevărat primitivă — varianta aparent cea mai rară — sau secundară fie unor fenomene angiocolitice, fie unei litiaze biliare cu altă localizare.

În ceea ce privește litiaza căii biliare principale, a CC, într-un procent de aproximativ 25 se observă concomitența cu LV.

În ceea ce privește caracterele clinice, acestea sînt identice, indiferent de natura primitivă sau secundară a elementului litiazic, și sînt generate de gradul obstrucției determinate de calcul. Ca o variantă rară de litiază secundară a CBP se citează și calculul coledocian dezvoltat pe un fir de cusătură a coledocului sau de ligatură a cisticului (fig. 13.3.136).

Semnul dominant al litiazei CBP este icterul, cu forme variate și adesea înșelătoare.

Obișnuit, debutul îmbracă tabloul clinic al *colicii de tip hepatic,* determinată fie de spasmul coledocian pe calcul, fie de inclavarea acestuia la nivelul sfincterului Oddi. Sindromul colicativ se însoțește de *frisoane, ascensiune termică* — expresie a complicației angiocolitice — și apoi, începînd de obicei din ziua a doua, se instalează *subicterul* sau *icterul franc* (22). Prezența cortegiului simptomatic infecțios în urmarea debutului colicativ exprimă clar *par-*

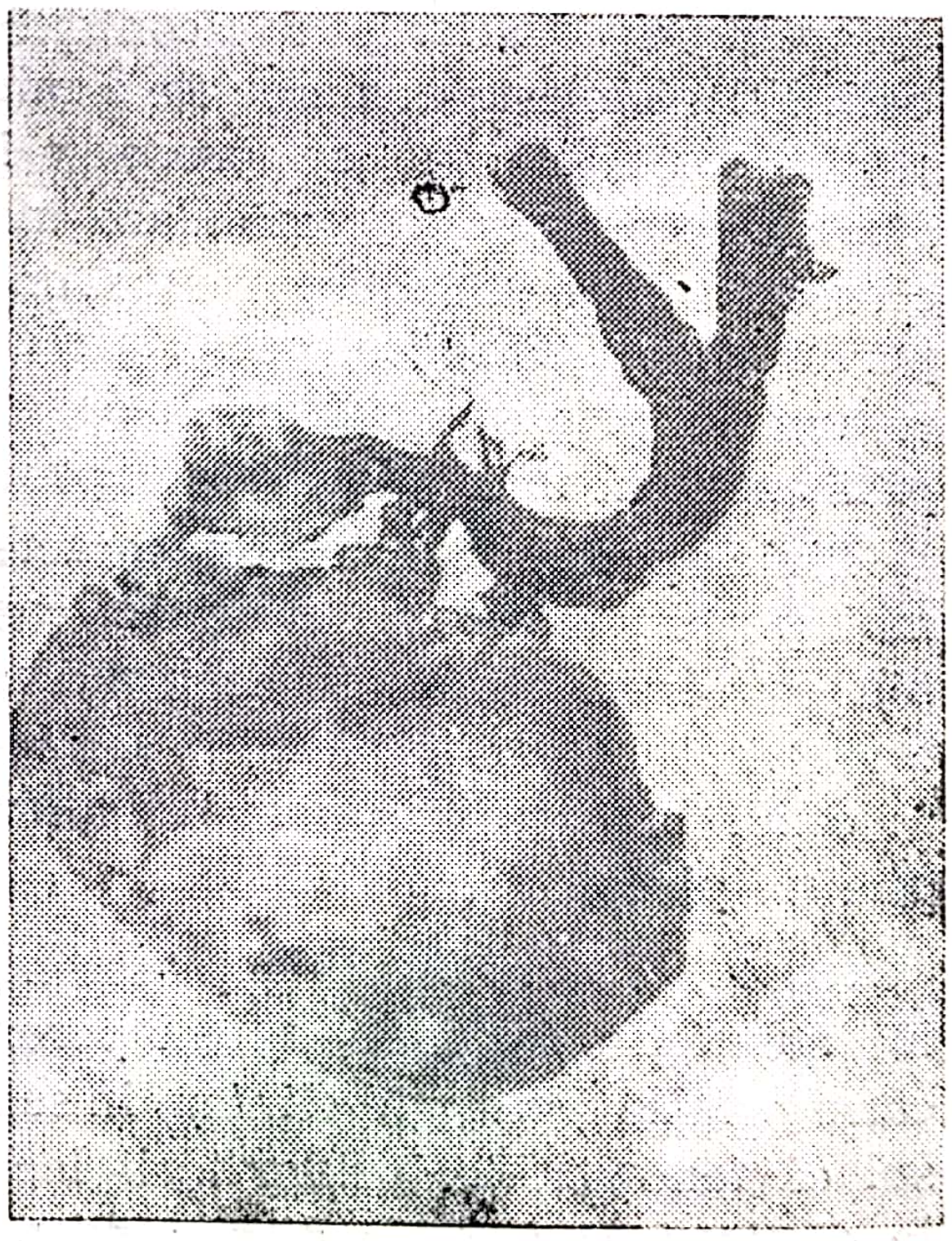

Fig. 13.3.136. — Litiază secundară a căii biliare principale pe fir de ligatură a canalului cistic.

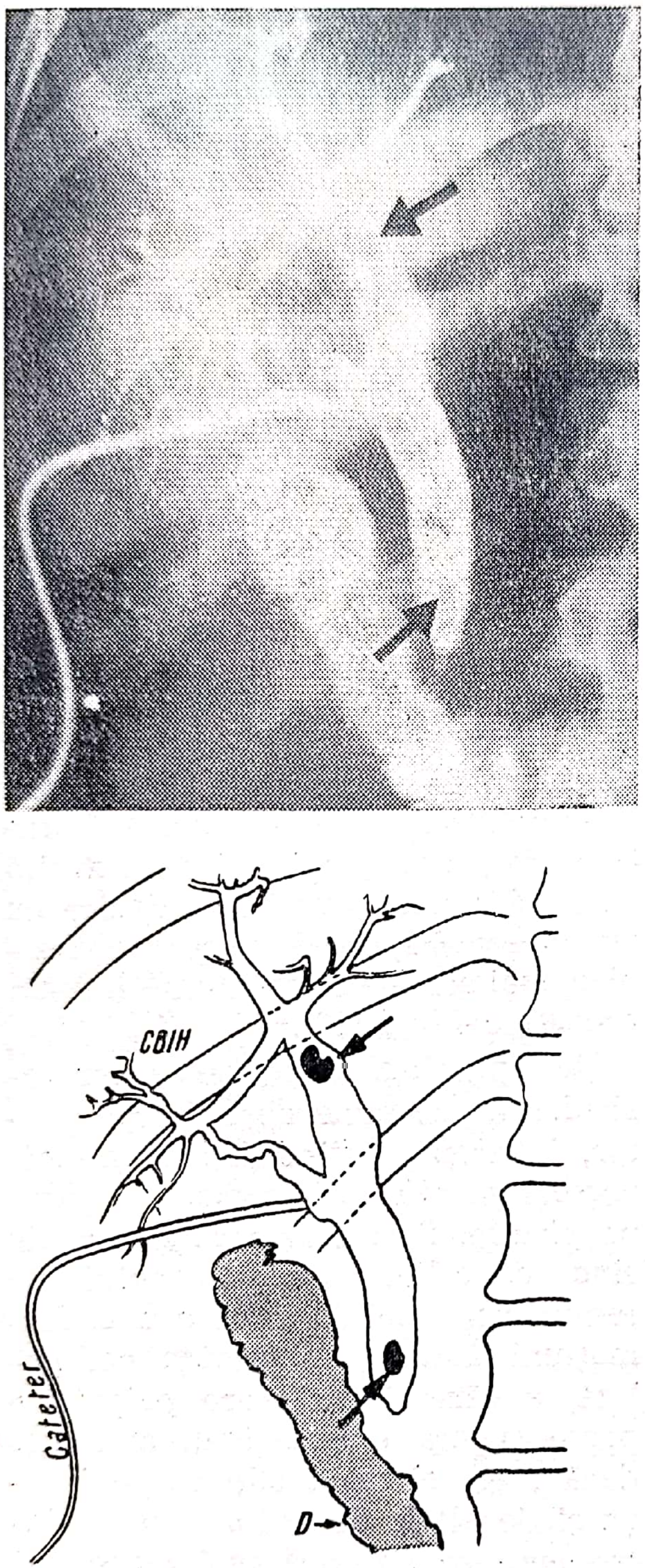

Fig. 13.3.137. — Litiază coledociană (*colangiografie peroperatorie*).

CBIH — cale biliară intrahepatică; *D* — duoden.

ticiparea factorului septic în completarea colmatării conductului.

LCBP poate evolua şi sub *forma franc icterică* — aşa-numita formă „pseudoneoplazică“, cu icter

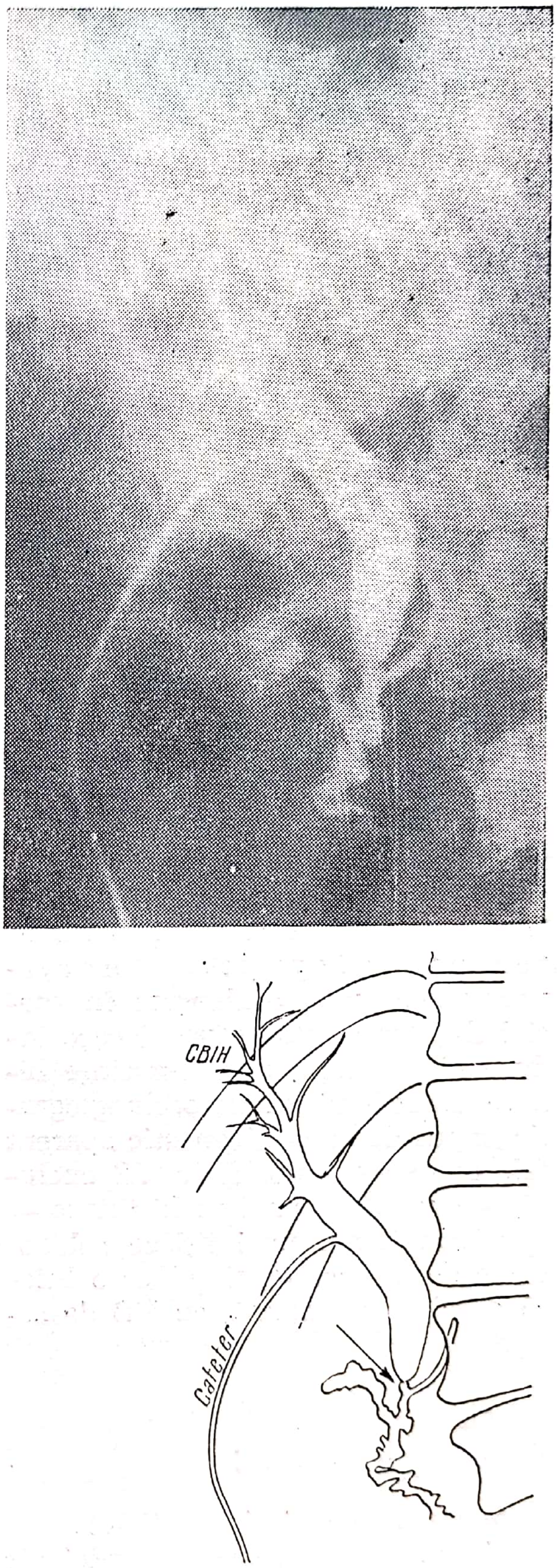

Fig. 13.3.138. — Papilooddită edematoasă obstructivă cu reflux wirsungian şi dilataţie a coledocului.

reţenţional şi evoluţie progresivă, care simulează perfect simptomatologia clasică determinată de evoluţia cancerului capului pancreasului — sau sub *forma angiocolitică*, pseudosepticemică, sau pseudopalustră, cu icter şters sau chiar fără icter. În general, se poate aprecia că forma de manifestare cu angiocolită, icter şi febră este o eventualitate clinică tardivă în ciclul evolutiv al unei LCBP care rămăsese asimptomatică (22).

Practic, obstacolul litiazic coledocian nu poate fi obiectivat decît prin examen radiologic. În absenţa icterului, un examen colecistocolangiografic poate evidenţia prezenţa elementului litiazic şi, eventual, dilataţia CC. Cel mai adesea, însă, identificarea se face peroperator prin examen colangiografic direct (fig. 13.3.137). Colangiografia poate infirma originea litiazică a sindromului şi obiectiva adevărata cauză a obstacolului biliar (fig. 13.3.138).

LCBP poate evolua şi latent, sub masca unor suferinţe dispeptice nesistematizate, declanşate în special de o alimentaţie grasă, care induce diagnosticul unei suferinţe biliare. Examenul colecistocolangiografic impus de acest diagnostic aparent fals poate evidenţia fie o VB exclusă — expresie a unei vechi litiaze — şi concomitenţa unei litiaze coledociene neobstructive, fie chiar o litiază coledociană izolată, cu VB de aspect normal.

13.3.6.6.

Colangiopatii tumorale

Afectarea neoplazică a CBEH implică din punct de vedere semiologic două entităţi: una reprezentată de tumorile aparatului diverticular şi alta de cele ale CBP. Importanţă practică au numai tumorile maligne, întrucît cele benigne nu produc decît în mod cu totul excepţional tulburări care să necesite o explorare intensivă şi, cu atît mai puţin, intervenţia chirurgicală. În schimb, însă, tumorile maligne prezintă în oricare dintre localizări o simptomatologie proprie, din nefericire evidentă clinic doar într-o fază evolutivă avansată, cînd diagnosticul, oricît de precis ar fi, nu mai poate ajuta instituirea unei terapeutici eficiente.

Cancerul aparatului diverticular afectează practic VB şi este unul dintre cele mai grave cancere digestive, datorită pe de o parte dezvoltării şi evoluţiei sale insidioase şi, pe de alta, rapidei extinderi invazive hepatice. Este de remarcat că, în procente variabile după diferiţi autori între 30 şi 50%, cancerul VB se dezvoltă pe fondul unei afecţiuni litiazice cu evoluţie veche, deci la persoane vîrstnice, mai ales de sex feminin, într-un raport de 4 la 1 (18).

De fapt, diagnosticul de cancer vezicular nu se pune decît intraoperator, intervenţia fiind indusă de diversele manifestări veziculare paraneoplazice. Sînt foarte rare cazurile cînd dezvoltarea neoplasmului pe fundul veziculei dă naştere unei formaţiuni dure, cu suprafaţa neregulată, a cărei identificare palpatorie poate sugera diagnosticul, mai ales dacă acest element clinic este însoţit şi de altele de ordin general, între care se situează mai cu seamă inapetenţa şi pierderea ponderală rapidă şi accentuată.

Neoplasmul vezicular evoluează de obicei sub masca unor suferinţe veziculare cronice sau acute, numai rareori asociindu-se şi icterul de compresiune. Cel mai adesea, în cazul în care se poate obţine o bună concentraţie a substanţei iodate de contrast, se va constata o lipsă de umplere a VB, fie că aceasta este burată de calculi, fie că este ratatinată şi deformată de procesul neoplazic.

Cancerul CBP afectează cu precădere segmentul canalar hepatic comun şi coledocul distal (18), în special la bărbaţi, incidenţa pe sexe fiind de 3 la 1. Boala debutează de obicei brusc, prin instalarea unui icter rapid progresiv — de retenţie — care poate fi sau nu precedat de un vag sindrom dureros în hipocondrul drept. Se adaugă de asemenea rapid semne nete de impregnare neoplazică, ca anorexia marcată şi pierderea ponderală rapidă. În cazul în care se face distal de joncţiunea cisticocoledociană, dezvoltarea procesului obstructiv neoplazic va determina distensia veziculei biliare şi, ca atare, va permite depistarea semnului Courvoisier (Ludwig J.) — Terrier (Louis-Félix), considerat ca patognomonic pentru obstacolul pe CBP prin cancer al capului pancreasului.

Ampulomul vaterian. Dintre localizările tumorale pe CBP, cea de la nivelul ampulei Vater (Abraham) are unele particularităţi. În primul rînd, este de menţionat că reprezintă în medie circa 10% din icterele prin tumoare de CBP (13). Obstrucţia pe care o determină procesul neoplazic, deşi iniţial poate fi incompletă, devine rapid totală, astfel că icterul de retenţie este semnul dominant, putînd fi considerat chiar ca prodrom (11), deoarece alte simptome sînt cu totul nesemnificative. Este de considerat în mod deosebit eventualele sîngerări oculte exteriorizate prin melenă moderată, fără ca aceasta să fie vreodată un semn iniţial. Procesul tumoral interesează precoce răspîntia biliopancreatică şi totodată alterează rapid starea generală, situaţie obiectivată în special prin pierderea ponderală. În scurta evoluţie — în general de cîteva luni — a cancerului ampular nu sînt rare puseurile de angiocolită cu recăderi, cu tablou septicemic sau cu curbă termică de aspect pseudopalustru (18).

O explorare care recurge la duodenografia hipotonă poate pune în evidenţă, în unele cazuri, imaginea inversată a cifrei 3 pe marginea medială a celei de-a doua porţiuni a duodenului, imagine considerată caracteristică pentru ampulom. Fibroduodenoscopia oferă astăzi posibilitatea unei explorări directe a zonei ampulare a duodenului, precum şi recoltarea de ţesut pentru biopsie.

Bibliografie selectivă

1. BURLUI D., CONDIESCU M. şi colab. — Colecistoze de indicaţie chirurgicală, *Chirurgia (Buc)*, 1969, *18*, 4, 297—307.
2. CAMELOT G., GAUME J. şi colab. — Diverticules congénitaux de la voie biliare principale, J. Chir. (Paris), 1976, *112*, 4, 227—236.
3. CÎRSTEA M. — Colecistoze nelitiazice, Edit. medicală, Bucureşti, 1977.
4. CHIRAY M., PAVEL I. — La vesicule biliaire, Masson et Cie, Paris, 1936.
5. CUCHE J., JAMIESON A. — Kyste du cholédoque, *Lyon chir.*, 1980, *76*, 1, 51—53.
6. DALMAS H., PICAUD R., ANFOSSI G. — Les cholécystites aiguës lithiasiques, *J. Chir. (Paris)*, 1979, *116*, 3, 193—200.
7. * * * — Dicţionarul medical, Edit. medicală, Bucureşti, 1969.
8. DUBREUIL G. — Foie et pancréas. În: „Leçons d'embryologie humaine", Vigot Frères, Paris, 1929, 123—127.
9. FĂGĂRĂŞANU I., PRETORIAN R. — Indicaţiile şi limitele tratamentului chirurgical în colecistopatiile nelitiazice, *Chirurgia (Buc.)*, 1964, *13*, 6, 811—817.
10. FĂGĂRĂŞANU I., IONESCU-BUJOR C., ALOMAN D., ALBU E. — Litiaza intrahepatică. În: „Chirurgia ficatului şi a căilor biliare intrahepatice", Edit. Acad. R.S.R., Bucureşti, 1967, p. 243—282.
11. GEROTA D. — Căile biliare extrahepatice. În: „Patologie chirurgicală",

vol. V, Edit. medicală, București, 1974, p. 760—835.

12. GOSSET A., PETIT DUTAILLIS D. — Voies biliaires. În: „Précis de pathologie chirurgicale“, vol. IV, Masson et Cie, Paris, 1937, p. 252—319.

13. GRĂDINARU V., ȘEICARU T. și colab. — Angiocolite acute obstructive supurate, *Chirurgia (Buc)*, 1980, *29*, 1, 29—41.

14. JUVARA I., RĂDULESCU D., PRIȘCU AL. — Boala hepatobiliară postoperatorie, Edit. medicală, București, 1972.

15. JUVARA I., RĂDULESCU D., PRIȘCU AL. — Probleme medico-chirurgicale de patologie hepatobiliară, Edit. medicală, București, 1969.

16. OLIVIER CL. — Colécystites calculeuses aiguës. Dilatation congenitale du cholédoque. În: „Pathologie chirurgicale“, ed. a II-a, Masson et Cie, Paris. 1977, p. 632—633 și 648—649.

17. PATEL J. CL. — Atrésies des voies biliaires, péritonites biliaires. În: „Pathologie chirurgicale“, ed. a II-a, Masson et Cie, Paris, 1977, p. 649—652.

18. PATEL J. CL. — Voies biliaires intra- et extrahépatiques. În: „Pathologie chirurgicale“, Masson et Cie, Paris, 1977, p. 622—662.

19. PAVEL J. — Colecistopatiile, Edit. medicală, București, 1961.

20. ROUX M., VAYRE P. — La lithiase de la voie biliaire principale, *J. Chir. (Paris)*, 1973, *106*, 4, 357—378.

21. SIMICI P., RAȚIU O. — Asupra dilatației chistice congenitale a coledocului, *Chirurgia (Buc.)*, 1980, *29*, 2.

22. SIMICI P., ICHIM V. — Probleme de clinică și terapeutică, în legătură cu 100 de cazuri de calculi ai coledocului, *Chirurgia (Buc)*, 1065, *5*, 5, 710—719.

23. SIMICI P., RAȚIU O. — Litiaza coledociană pe fire neresorbabile după intervenții pe căile biliare, *Chirurgia (Buc.)*, 1980, 29, 5.

24. TESTUT O., JACOB L. — Traité d'anatomie topographique, Gaston Doin, Paris, 1937.

25. ȚURAI I., GEROTA D. — Chirurgia căilor biliare extrahepatice, Edit. medicală, București, 1957.

26. VEREANU D. — Perforațiile căilor biliare și distensiile acute ale vezicului biliare la sugar. În: „Chirurgie și ortopedie infantilă — Urgențe“, Edit. medicală, București, 1973, p. 328—331.

27. YOSHITOMI G., MARCHAUD P. — La colangite suppurée occlusive aiguë, *Lyon chir.*, 1980, *76*, 1, 20—23.

13.3.7.

Semiologia bolilor chirurgicale ale pancreasului

Pancreasul — glandă mixtă exocrină și endocrină, cu rol de mare însemnătate în economia organismului —, deși considerat organ intraperitoneal, este practic situat în cea mai mare parte a sa înapoia seroasei, fiind unul dintre cele mai fixe organe abdominale. Această caracteristică îi este conferită de faptul că este blocat pe coloana vertebrală lombară și pe vasele paravertebrale de fascia Treitz (Wenzel) și de peritoneul parietal posterior, cu dependințele mezocolice și mezenterice (11).

Situarea anatomotopografică a glandei pancreatice și raporturile mediate și imediate ale acesteia determină o anumită rezonanță clinică, oarecum particulară, cu participare atît în suferințele răspîntiei subhepatice, cît și în cele ale regiunilor solară și hipocondrului stîng. Așa, de pildă, se vorbește, dealtfel nu fără justificare morfofiziologică, despre un sistem hepato-pancreato-duodenal (26). Mai mult încă, cel puțin din punct de vedere chirurgical și cu mare interes practic, pancreasului i se disting două porțiuni: cea cefalică — care face corp comun din punctele de vedere topografic, patologic și mai ales chirurgical cu potcoava duodenală și canalul biliopancreatic — și porțiunea corporeocaudală — care prezintă raporturi simplificate ce ușurează abordul chirurgical (18). Porțiunea caudală a glandei este singura situată într-adevăr intraperitoneal.

În cea mai mare parte a sa situat profund în etajul supramezocolic al abdomenului, pancreasul nu este accesibil explorării clinice directe atîta vreme cît dimensiunile sale sînt normale, şi anume la adult se consideră că lungimea este de cca. 18 cm şi greutatea de 80 g.

Este clasic admis că manifestarea dureroasă a pancreatopatiilor s-ar proiecta maximal într-o „zonă pancreaticocoledociană", descrisă de către Chauffard (Anatole Marie Emile). Această zonă se întinde între o verticală ce trece prin ombilic şi bisectoarea unghiului format de verticala amintită cu o orizontală ce trece tot prin ombilic, pe o înălţime de cca. 5 cm, începînd de la 1—2 cm deasupra ombilicului (fig. 13.3.139). Tot ca un reper important este recomandat şi aşa-numitul „punct pancreatic" ce ar corespunde confluenţei coledocoduodenale, punct ce se găseşte pe o linie ce uneşte axila cu ombilicul la 5—6 cm deasupra acestuia (27) — linie care se confundă de fapt cu bisectoarea unghiului amintit mai înainte. Mallet Guy (Pierre) recomandă cercetarea punctului subcostal stîng, care se află prin insinuarea degetelor examinatorului pe 2—3 cm sub streaşina costală stîngă, bolnavul aflîndu-se în decubit lateral drept. Bascularea acestora către peretele dorsal al abdomenului permite atingerea pancreasului, ocolind interpunerea stomacului şi provocînd durere „pancreatică" în cazul în care glanda este inflamată (18). Grott (Winceslav) recomandă palparea pancreasului în zona de raport cu faţa laterală a coloanei vertebrale şi a aortei. Pentru această manevră mîna examinatorului apasă perpendicular, în afara marginii laterale a muşchiului drept abdominal de partea stîngă, pe abdomenul bolnavului aflat în decubit dorsal şi cu coloana lombară în hiperlordoză. Toate aceste „puncte" sau „zone" de reflecţie dureroasă a suferinţei pancreatice au o valoare relativă. Datele furnizate de palpare dobîndesc însă valoare diagnostică reală atunci cînd se pot identifica formaţiuni tumorale, a căror „fixitate", atît în plan vertical, cît şi în plan orizontal, în afara oricăror altor caractere, oferă caracteristica apartenenţei pancreatice.

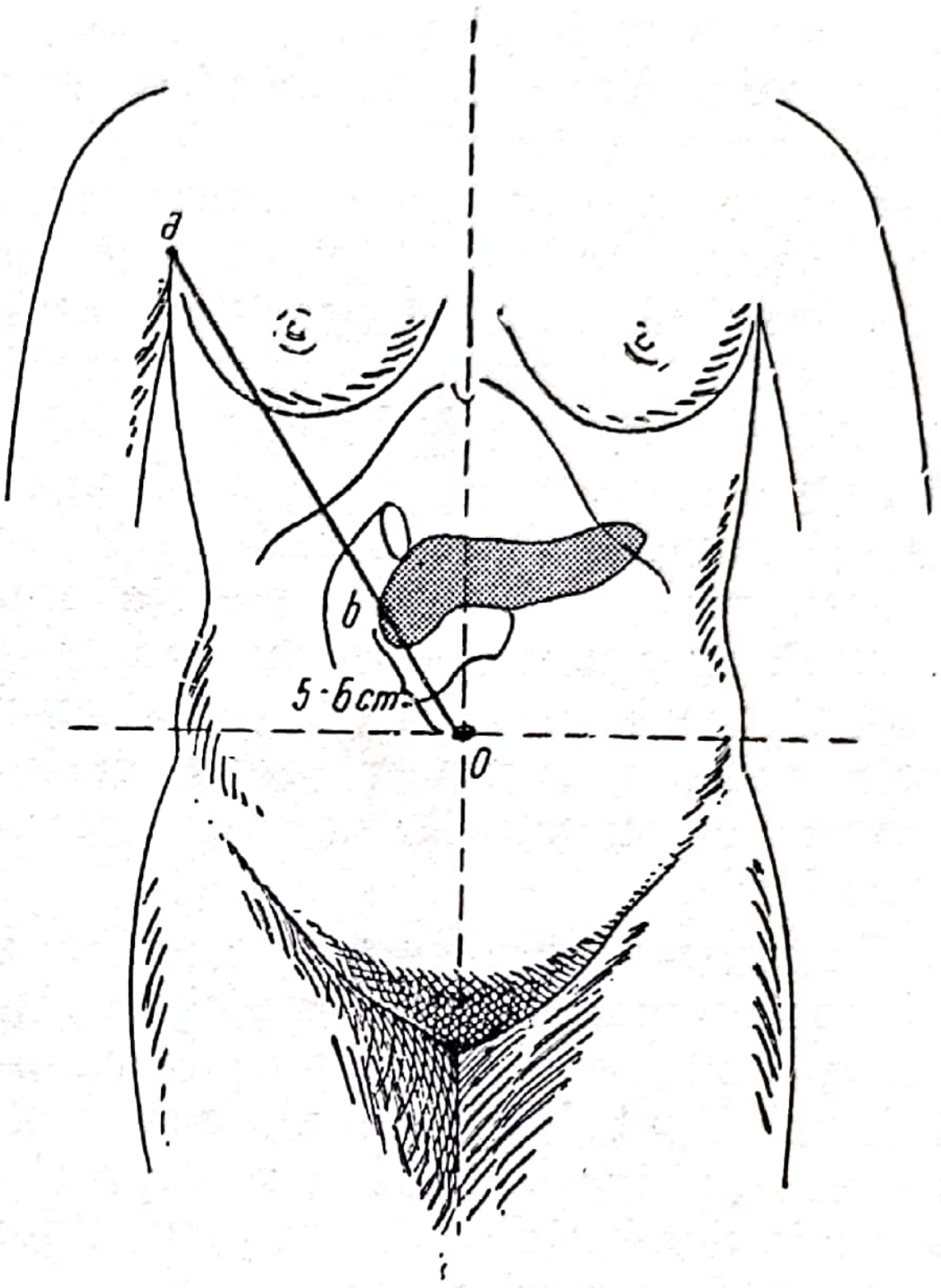

Fig. 13.3.139. — Proiecţia pancreasului pe peretele ventral al abdomenului: „zona pancreaticocoledociană" *(după Chauffard).*

a — axila; *AO* — linia Desjardins (Abel); *b* — punctul pancreatic (confluenţa coledocoduodenală).

În cazul pancreatopatiilor, simptomele — manifestări subiective — au o valoare semiologică aparte, iar între acestea durerea se situează pe primul plan al semnificanţei.

Durerea de natură pancreatică prezintă, prin caracterele sale particulare, în unele forme de suferinţă, atributul de manifestare fundamentală, pentru a încadra respectiva entitate în fruntea „marilor drame abdominale" (25). Uneori, ea este atît de intensă, încît reprezintă totodată și principalul factor șocogen.

Situarea topografică a glandei pancreatice, dispusă transversal peste segmentul lombar al coloanei vertebrale și, prin aceasta, în contact direct cu bogatele plexuri nervoase vegetative celiace și splanhnice, este una dintre explicațiile intensității durerii prezente în orice pancreatopatie inflamatorie. Originea plexală a durerii induce și poziția antalgică caracteristică — genupectorală, cu mîinile comprimînd abdomenul inferior —, descrisă și ca poziția de „rugăciune mahomedană“ (11); în această poziție glanda pancreatică împreună cu porțiunea sa duodenală se îndepărtează de coloană, suprimînd prin aceasta contactul zonei inflamatorii cu structurile nervoase paravertebrale.

Structura componentei exocrine a glandei este dotată cu multiple sisteme canalare care converg în canalul principal Wirsung și, eventual, în cel auxiliar Santorini, a căror obstrucție determină într-un prim timp durerea de tip colicativ.

Urmarea firească a obstrucției, dar din fericire nu obligatorie, este efracția produsului de excreție, consecutiv căreia se declanșează procesul de autodigestie glandulară și debutul pancreatitei — în acest moment în apariția durerii fiind incriminată și iritația chimică a terminațiilor nervoase glandulare, periglandulare și peritoneale.

Tot urmarea firească a poziției glandei este și faptul că durerea este resimțită, în funcție de segmentul afectat, în hipocondrul drept, în epigastru sau în hipocondrul stîng, iradiind variat — izolat sau asociat — scapular, dorsal, toracic, retrosternal etc.

În general, în special în cazul pancreatopatiilor acute, durerea survine inițial în crize, apoi se permanentizează, prezentînd acele caractere particulare de intensitate și rezistență față de medicația antalgică, uneori chiar de tip morfinic. Se pare că acest ultim caracter se datorează afectării structurilor nervoase intra- sau periglandulare incitate nociceptiv, atît prin compresiune, cît și prin iritație inflamatorie și chimică (21).

În privința funcției pancreatice exocrine, clinica oferă unele posibilități de apreciere în ceea ce privește deficitul secreției de suc pancreatic, prin datele furnizate de aspectul materiilor fecale. După un regim alimentar complet, administrat timp de 2—3 zile, în cazul deficitului secretor scaunele sînt abundente, repetate (2—3 pe zi), păstoase, lucioase, de culoare galbenă-deschisă și cu miros rînced (27). Un astfel de examen „indirect“ trebuie întotdeauna completat de unul „direct“, care se referă la determinarea amilazemiei, examen orientativ fundamental pentru pancreatopatiile acute — context în care și determinarea lipazei serice are valoare diagnostică și prognostică.

Valoarea tuturor testelor privind secreția exocrină este în ansamblu numai orientativă, urmînd ca interpretarea lor să se facă în întregul context clinic, ținînd seama de faptul că probele biologice oferă date variabile și uneori chiar contradictorii, datorită pe de o parte unei insuficiente standardizări și, pe de alta, intervenției posibile a unor antienzime existente în mediul biologic respectiv.

Radiografia simplă abdominală poate deveni instructivă prin obiectivarea unor eventuali calculi canalari pancreatici, ca și a unor depuneri calcare în aria pancreatică.

Duodenoscopia, după injectarea substanței baritate, poate arăta lărgirea cadrului duodenal — imagine ce semnifică indirect mărirea de volum a porţiunii cefalice a pancreasului.

Procedeele mai complexe folosite în ultimii ani pentru explorarea pancreasului — ca de pildă wirsungografia prin cateterizare retrogradă a canalului Wirsung, efectuată cu ajutorul fibrogastroduodenoscopului, arteriografia selectivă, ecotomografia, scintigrafia efectuată cu metionină marcată cu ^{75}Se — oferă o serie de date, a căror coroborare deschide perspective pozitive diagnosticului.

13.3.7.1.
Pancreatopatii congenitale

Pancreasul derivă din doi muguri: unul intestinal, dorsal, care formează în mezogastrul posterior porţiunea superioară cefalică şi coada viitoarei glande pancreatice, precum şi canalul excretor propriu acestor segmente — canalul Santorini (Giovanni Domenico) — şi altul ventral, provenit din conductul hepatic primitiv, care formează porţiunea inferioară cefalică şi canalul propriu acestui segment — canalul Wirsung (Johann Georg) —, care se va deschide în partea proximală a condilului hepatic primitiv, transformat în ampula Vater. Pancreasul astfel constituit poate prezenta însă numeroase variante, dintre care numai puţine sînt identificabile clinic şi chiar explorator (14).

Pancreasul inelar este o anomalie rară, datorată unei incomplete migrări a mugurelui ventral de origine a glandei, rezultînd două prelungiri de ţesut pancreatic, care încrucişează pe dinainte şi mai ales pe dinapoi a doua porţiune a duodenului, formînd un inel de ţesut de 1—4 cm lăţime şi 1—2 cm grosime. Asociat cu alte deficite de dezvoltare, pancreasul inelar este adesea asimptomatic, descoperirea sa fiind cu totul întîmplătoare în cursul unei explorări chirurgicale.

Atunci cînd este manifestă, anomalia, situată cel mai adesea deasupra nivelului ampulei Vater (21), produce o simptomatologie de ocluzie înaltă incompletă, cu senzaţia de plenitudine gastrică, eructaţii, greţuri etc. Rareori, şi mai ales în cazul în care survin procese inflamatorii glandulare, compresiunea duodenală se completează, tabloul oclusiv devenind evident.

Sub aceste aspecte anomalia se poate întîlni fie la nou-născut — eventualitate în care este cel mai greu de diagnosticat, confundîndu-se cu atrezia duodenală —, fie la adolescent sau adult, sub forme în general latente, posibil a fi identificată preoperator doar printr-un examen duodenografic.

Pancreasul aberant sau heterotipia pancreatică este o anomalie rară, caracterizată prin prezenţa de ţesut pancreatic fără relaţie anatomică de continuitate, vascularizaţie sau inervaţie cu glanda principală (6). Aceste insule de ţesut pancreatic pot fi localizate oriunde în lungul tractului intestinal, dar mai frecvent pe stomac, duoden şi ileon — în special pe ultimele anse ale acestuia (22).

Anomalia este de cele mai multe ori asimptomatică şi, chiar atunci cînd prezenţa sa este manifestă, semnele pe care le determină sînt necaracteristice, acestea părînd a fi pendinte de o suferinţă a organului pe care este implantată insula de pancreas aberant. Astfel apar cu mai multă frecvenţă, datorită şi sediului aparent specific, semne de suferinţă gastroduodenală, mai ales de tip ulceros, datorate fenomenelor mecanice induse de nodulii ectopici, dar nu este exclusă nici coexistenţa bolii ulceroase gastroduodenale. În acest context este de remarcat posibilitatea producerii unei hemoragii bruşte și masive, consecutivă iritației mucoasei produse deasupra nodulului ectopic și, mai ales, acțiunii tripsinei asupra mucoasei digestive (22).

Localizarea ectopică la nivelul pilorului poate determina fenomene de stenoză, iar o localizare excepțională la nivel coledocian poate fi urmată de fenomene de consum al CBP, inclusiv icter cu caracter mecanic. Localizarea ileală poate fi punctul de plecare a unui proces de invaginație, iar dezvoltarea tumorală pe o componentă langerhansiană aberantă poate determina sindromul hipoglicemic (18).

13.3.7.2.

Pancreatopatii traumatice

Traumatisme accidentale. Prin situarea sa profundă, adăpostit îndărătul unor organe mobile și cu conținut gazos — condiții ce conferă posibilitatea unei atenuări reale a forței de impact —, pancreasul este lezat accidental doar în contextul unor politraumatisme cu contuzie forte abdominală. Lezarea izolată a pancreasului este o excepție, și aceasta chiar în cazul rănirilor prin proiectile ale armelor de foc sau arme albe.

Mecanismul prin care se produce lezarea accidentală a pancreasului este impactul antero-posterior, în urma căruia glanda este comprimată — în special porțiunea corporeală a sa — între forța agentului vulnerant și planul dur al segmentului lombar al coloanei vertebrale. Rezultatul traumatismului este variabil în funcție în special de forța impactului, îmbrăcînd diferite aspecte anatomopatologice, de la simpla contuzie a glandei, urmată de formarea unui hematom subcapsular, la rupturi parțiale sau totale, cu sau fără interesarea concomitentă a canalului Wirsung.

Ceea ce trebuie scos în evidență în mod special în privința traumatismelor pancreatice este faptul că manifestarea clinică proprie este mai totdeauna mascată de fenomenologia determinată de suferința organelor lezate asociat, astfel încît numai în cursul celiotomiei exploratoare, indusă de fenomene hemoragice, peritonitice sau asociate, se identifică și leziunea pancreatică (12). Trebuie menționat însă că leziunile mai puțin grave nu sînt ușor de recunoscut nici chiar în cursul explorării operatorii, dat fiind că în cea mai mare parte suprafața pancreatică este acoperită și ca atare mascată de formațiunile anatomice cu care se află în raport imediat. Din acest punct de vedere, prezența unui hematom dezvoltat în baza mezocolonului transvers trebuie să reprezinte un element orientativ.

De remarcat că traumatismul, indiferent de intensitatea lui, poate declanșa în primele 24 de ore o pancreatită edematoasă cu sufuziuni hemoragice, dar eventual fără modificări notabile de amilazemie.

În tot cazul, lezarea pancreatică este de întrevăzut, în afara oricărei manifestări proprii inițiale, ori de cîte ori în cadrul politraumatismului se constată leziuni osoase vertebrale, chiar numai fracturi de apofize transverse, cu interesarea în special a primelor două vertebre lombare. Se poate aprecia că în cazul politraumatismelor dominate simptomatologic de starea de șoc, fenomenele pancreatice se vor manifesta după 24—48 de ore în special prin apariția semnelor de peritonită chimică, consecutivă contactului sucului pancreatic cu seroasa peritoneală.

În cazul formării hematomului pancreatic se produc fenomene vasomotorii ce pot induce, datorită iritării numeroșilor corpusculi Vater (Abraham) — Pacini (Filippo) și a plexurilor vegetative, colapsul circulator. La apariția acestui ultim fenomen participă de asemenea kininele plasmatice rezultate din acțiunea fermenților proteolitici pancreatici, precum și hipovolemia. Starea de colaps poate persista 18—24 de ore de la momentul impactului, urmînd apoi un interval liber în care predomină compensarea șocului. După această perioadă, adesea înșelătoare, survin fenomenele de pancreatită acută, marcate de dureri epigastrice, vărsături, contractură musculară epigastrică etc.

Uneori, întreaga suferință pancreatică rămîne asimptomatică sau mai bine zis nerecunoscută, urmînd a fi identificată prin instalarea unei fistule externe (31) sau — așa cum se întîmplă mai frecvent — prin formarea pseudochistului pancreatic.

Fistula pancreatică, care reprezintă comunicarea aparatului canalar excretor al glandei cu mediul extern, poate drena în funcție de segmentul afectat întreaga secreție sau numai o parte din aceasta. În general, dat fiind frecvența mai mare a sediului corporeal al leziunii pancreatice, o fistulă cu debit mare sau chiar o fistulă totală presupun și un obstacol canalar în aval de soluția de continuitate (21).

Clinic, este lesne de recunoscut după aspectul lichidului care se scurge — apos, clar sau mucos, de consistența salivei — și care la contact cu tegumentul creează rapid leziuni corosive. Asocierea unei leziuni concomitente intestinale agravează mult situația, dat fiind deperdiția de lichid intestinal care se asociază.

Traumatisme operatorii. În general, agresarea accidentală intraoperatorie a glandei pancreatice este rară, aceasta rezumîndu-se în special la leziuni ale cozii, în cursul splenectomiei, sau la leziuni superficiale corporeale, în contextul rezecției gastroduodenale pentru ulcer duodenal penetrant în pancreas. Rareori în această situație, postoperator, se instalează o fistulă pancreatică cu debit în general mic, de cca. 50 ml/24 de ore, care nu afectează cu nimic starea generală a bolnavului și care se oprește spontan după cîteva zile. Secționarea parcelară a extremității stîngi a cozii pancreasului sau chiar numai traumatizarea acestei porțiuni sînt incriminate în etiologia ascensiunii termice postsplenectomie, datorită pileflebitei splenice sau lezării arterei recurente pancreatice.

Rezecția pancreatică întinsă și mai ales pancreatectomia totală impusă de leziuni neoplazice sau traumatice sînt fatal urmate de consecințe grave privind atît funcția endocrină, cît și cea exocrină a glandei.

Pancreatectomia este urmată de stoparea secreției de insulină, ca și a secreției de antagonist al acesteia — glucagonul, factorul glicemiant, glicogenolitic, format din insulul pancreatic. Glicemia poate fi chiar crescută imediat postoperator, însă cantități modice de insulină declanșează coma hipoglicemică. Este limpede deci că bolnavul pancreatectomizat total devine un dependent insulinic. Spre deosebire de această situație, pancreatectomiile parțiale, chiar întinse, pot fi bine suportate, neputîndu-se afirma că bolnavul a devenit un diabetic (15).

În ceea ce privește suprimarea sau diminuarea secreției pancreatice externe, aceasta se manifestă prin deficit de digestie proteică și mai ales de grăsimi, acestea din urmă fiind găsite nedigerate în scaun într-o proporție de 50—60%, cu un aspect caracteristic spumos, diareic, cu grăsimea plutind pe apă.

Pierderea de proteine și mai ales de aminoacizi esențiali conduce la degenerescența gravă hepatică, cu ciroză consecutivă. Este de remarcat că în cazul pancreatectomiei parțiale tratamentul enzimatic de înlocuire poate să nu fie necesar (15).

13.3.7.3.

Pancreatopatii inflamatorii

Pancreatita acută sau „marea dramă abdominală“ (25) include stările de inflamaţie acută a pancreasului, care pot avea grade de severitate deosebită, mergînd de la simplul edem pînă la necroză cu hemoragie sau supurație a glandei.

Boala prezintă trei aspecte individualizate clinic și morfopatologic: *pancreatita acută edematoasă sau interstițială*, *pancreatita acută purulentă* și *pancreatita acută necroticohemoragică sau autodigestia pancreasului*. Această ultimă formă nu este în realitate un proces inflamator, motiv pentru care ea este descrisă ca o „pancreatonecroză acută hemoragică“ — termen care defineşte totodată și leziunile anatomopatologice constînd în edem, hemoragie și citosteatonecroză.

Indiferent de etiopatogenia afecțiunii, care este multiplă și încă discutată și discutabilă, manifestările procesului pancreatitic acut, ca și ale celui de pancreatonecroză sînt asemănătoare, urmînd să se discearnă unele elemente semiologice particulare, determinate fie de factorii favorizanți — în special de litiaza biliară —, fie de forma anatomopatologică a afecțiunii și de evoluția acesteia (7). În ceea ce privește litiaza biliară, unii consideră că microlitiaza induce cvasiobligatoriu un proces pancreatitic, pe cînd macrolitiaza acționează mai mult ca un factor septic.

Din punct de vedere clinic, „marea dramă abdominală“ — care reprezintă leziunea de pancreatită acută, manifestată cardinal prin elementul dureros descris mai înainte, cu corolarul său şocogen — este completată în unele situații printr-o simptomatologie prodromică, cel mai adesea reprezentată de o colică biliară (20).

În fond, succesiunea și intensitatea fenomenelor pancreatitice sînt legate de evoluția procesului local, iar de evoluția acestuia este dependentă simptomatologia de asociere.

Luînd ca tip de leziune pancreatitică rezultatul colmatării canalului principal de excreție al glandei, indiferent de nivelul la care aceasta se produce, fenomenele se succedă cam în modul următor.

Colmatarea conductului se însoțește de durere de tip colicativ, cu intensitate crescîndă și fără tendință la retrocedare. Caracterul de permanență este oarecum specific, întrucît se datorește nu lipsei de diastolă canalară, ci faptului că foarte rapid durerea este cauzată de elementul tripsinic ce succedă efracției unui canalicul pancreatic, indiferent de calibrul acestuia. Orice cantitate de suc pancreatic extravazat din canalele de excreție prezintă un element de agresiune enzimatică. Este de remarcat faptul că această efracție canalară nu este exclusiv urmarea unei hipertensiuni intracanalare, putînd fi datorată și unor factori infecțioși sau traumatici.

Important este faptul că, indiferent de cauză, la nivelul leziunii se formează proteaze celulare ce duc la activarea intrapancreatică a enzimelor. În plus, activarea tripsinei în duoden, chiar în cantități foarte mici, activează toate celelalte enzime, care, prin acțiunea lor directă asupra țesuturilor, declanșează vasodilatația, edemul, leziunile capilare și producerea continuă de bradikinină — aceasta din urmă responsabilă direct, datorită iritației nervoase pe care o provoacă, de caracterul tenace și rezistent la medicația antalgică al durerii.

Aspectul de șoc, deseori cu manifestare de decompensare, își găsește explicația, în afara elementului dureros, în acțiunea kininelor, care induc tulburări cardiovasculare, manifestate prin hipotensiune și colaps, și respiratorii, traduse prin bronhoconstricție și tahipnee (8).

Se pot individualiza prin discernămînt clinic unele variații simptomatice legate de formele lezionale.

Pancreatita acută edematoasă, interstițială sau catarală, se manifestă zgomotos, mai ales într-o litiază biliară, cînd tabloul suferinței poate fi repetat la intervale variabile, de luni sau ani (9).

Durerea violentă debutează în epigastru, cu iradiere „în bară", spre stînga sau ocupînd în întregime etajul abdominal superior, și este însoțită de meteorism accentuat, cu constipație rebelă. De obicei durerea pleacă din epigastru către hipocondrul stîng și regiunea lobară de aceeași parte, obligînd pe bolnav să adopte poziția antalgică genupectorală.

Asocierea meteorismului și a constipației favorizează perceperea palpatorie a unei împăstări transversale supra- sau subombilicale, cu aspect adeseori tumoral, urmare a creșterii în volum a glandei.

După consumarea episodului acut, bolnavul păstrează un sindrom dispeptic durabil cu caracter variabil. Cu evoluție în general benignă și restabilire uneori completă, această formă poate fi și prima verigă a unei supurații sau necroze hemoragice a pancreasului și rareori poate să reprezinte debutul unei pancreatite cronice.

Pancreatita acută supurată este o varietate patologică relativ rară și care constă în formarea unui abces glandular și rareori a unui flegmon, ambele datorate unei flore variabile și adeseori unei asocieri microbiene aerob-anaerobe.

Față de simptomatologia formei de pancreatită pe care am descris-o anterior, prezența elementului infecțios adaugă tabloului clinic starea tipic septică, marcată de ascensiunea termică și alterarea gravă a stării generale.

Rareori, cînd durerea nu este prea violentă, prin palparea blîndă se poate simți în epigastru o masă elastică voluminoasă corespunzătoare abcesului pancreatic (23), ceea ce ar permite și efectuarea diagnosticului diferențial de pancreatita acută necroticohemoragică.

Pancreatonecroza acută hemoragică este forma cea mai expresivă de afectare glandulară, care prezintă totodată, la grade maximale, întreaga simptomatologie a suferinței pancreatice.

Boala apare adesea brusc (20), fără semne prodromale, la un vechi litiazic biliar sau după un prînz alimentar bogat, cu un consum de alcool ridicat.

Bolnavul este agitat, anxios, palid, cu transpirații reci, buze cianotice și facies vultuos. Construcția trepiedului simptomatic — dureri+stare de șoc+vărsătură —, la un bolnav conștient, sugerează existența unei pancreatonecroze acute hemoragice.

Durerea brutală, violentă, persistentă, debutează în epigastru, hipocondrul drept sau periombilical și iradiază „în bară", „în semicentură" sau spre hipocondrul și flancul stîng, regiunea lombară stîngă ori precardiac. Se descrie și durerea într-un singur punct (Tnug-Schmaus), localizat sub coasta XII, însoțită de apărare musculară (21).

Vărsăturile, care apar de la început, se produc fără efort și exacerbează durerea, au conținut alimentar, biliar sau poraceu și sînt reduse cantitativ.

Apariția stării de șoc, obligatorie în această formă (9), este precoce și îi este caracteristic faptul că evoluează la un bolnav cu conştienţa păstrată. Un alt element specific este acela că, în afara unei complicaţii septice, ascensiunea termică este inferioară celei din forma supurată.

Una dintre manifestările tipice procesului de şoc pancreatic este aceea că se însoţeşte de colaps vascular — expresie a unei profunde tulburări circulatorii, factor de gravitate extremă (27).

La inspecţia abdomenului se poate constata marmorarea tegumentului peri- şi supraombilical, regiune în care se percepe o împăstare extrem de dureroasă, în absenţa apărării sau contracturii musculare abdominale.

Percuţia decelează zone de timpanism, alternînd cu zone de matitate, ceea ce a făcut ca senzaţia percutorie obţinută să fie comparată, prin materializare, cu o „tablă de şah“ (17).

Simptomatologiei pancreatice i se pot adăuga şi simptome determinate de acţiunea tripsinei asupra organelor de vecinătate, şi în special asupra seroasei peritoneale, manifestate atît prin reacţia de peritonită chimică, cît şi obiectiv, la eventuala celiotomie exploratoare, prin prezenţa petelor de citosteatonecroză. Sînt descrise şi revărsate seroase reactive la baza hemitoracelui stîng (4).

Mai mult decît atît, pancreatita poate debuta şi evolua cu fenomene atipice articulare, osoase, seroase sau generale, între care manifestările cutanate domină scena.

Apar noduli sau placarde dermo-epidermice de dimensiuni variabile, roşii, calde şi dureroase spontan sau la palpare, evocînd eritemul nodos, dar asimetrice, extinse pe membre, abdomen, torace şi faţă, care pot evolua către ramolire şi fistulizare, cînd lasă să se scurgă un lichid uleios sau o substanţă brună-verzuie, de obicei sterilă. Vindecarea se face printr-o mică cicatrice pigmentară (16).

Alături de semnele clinice destul de elocvente pentru stabilirea unui diagnostic, se folosesc pentru precizarea acestuia o serie de examene paraclinice, între care dozarea amilazemiei şi amilazuriei, lipazemiei şi glicemiei este folosită în mod curent.

Este de remarcat că în evoluţia pancreatonecrozei acute hemoragice se pot constata multiple fenomene de afectare sistemică, datorate în ansamblu gravităţii stării de şoc sau stării toxico-septice.

Pancreatita cronică este rezultanta unor procese inflamatorii focale, mai mult sau mai puţin întinse, care, printr-un proces de fibroză, conduc la distrucţia parţială sau totală a glandei.

Forma cronică a pancreatitei este mai frecventă la bărbaţi şi în etiologia ei sînt incriminaţi aceiaşi factori favorizanţi şi determinanţi ca şi în manifestarea acută a bolii.

Semnele clinice sînt proporţionale cu gradul de distrucţie glandulară şi constau într-un variat deficit de secreţie exocrină sau endocrină, destul de greu de depistat dacă afectarea glandulară este redusă.

În general, procesul de pancreatită cronică, prin focarul de fibroză pe care îl creează, determină fenomene de compresiune manifestate prin durere şi care, în anumite condiţii de localizare şi volum, pot să realizeze tabloul clinic al unei tumori pancreatice, cu sau fără interesarea căii biliare principale.

Macroscopic, chiar intraoperator, în cazul pancreatitei cronice este greu de făcut diagnosticul diferenţial cu o leziune malignă, numai biopsia fiind aceea care statuează diagnosticul de certitudine.

Din punctul de vedere al manifestărilor clinice propriu-zise, durerea rămîne elementul fundamental, avînd aceleaşi caracteristici în ceea ce priveşte localizarea şi iradierea ca şi în procesele acute, cu deosebirea că puseurile dureroase sînt trecătoare, intermitente, survenind adesea după lungi perioade de acalmie.

De remarcat că există și forme de fibroză pancreatică total asimptomatice.

Semnele care decurg din distrucția progresivă a pancreasului apar numai cînd, prin evoluția bolii, este depășită rezerva funcțională a glandei. Boala este de obicei mai severă în regiunea cefalică a pancreasului, unde apare dealtfel și mai devreme, în timp ce corpul și coada, în care sînt concentrate insulele Langerhans, sînt mai tardiv afectate. În consecință, inițial apar manifestări de insuficiență a celulelor acinare care elaborează secreția exocrină a pancreasului. Ca urmare a digestiei dificile, bolnavii prezintă fenomene dispeptice, care constau în grețuri, meteorism, senzația de greutate în epigastru, flatulență, scăzînd progresiv în greutate, chiar dacă se alimentează corespunzător.

Insuficiența celulelor insulelor Langerhans (Paul) se manifestă prin instalarea diabetului zaharat.

Examenul radiologic poate descoperi calcifieri pancreatice, cu importantă semnificație diagnostică.

Pancreatografia retrogradă prin cateterizare endoscopică a ampulei Vater poate evidenția stricturi, dilatații sau alte deformări ale canaliculelor pancreatice.

13.3.7.4.

Pancreatopatii tumorale

Formațiunile tumorale ale pancreasului, benigne sau maligne, afectează izolat sau asociat structurile endo- și exocrine ale glandei.

Tumorile benigne. *Tumorile benigne exocrine* pot afecta oricare dintre structurile glandei, mai caracteristice din punct de vedere clinic fiind tumorile de aspect chistic, și aceasta datorită volumului lor.

Chistul pancreatic „adevărat“ este delimitat față de țesutul glandular pe care se dezvoltă de o membrană epitelială proprie, reprezentînd în fapt un chist de retenție sau datorat unei proliferări a epiteliului elementului canalar. Determinantă este degenerarea chistică, care reprezintă cel mai adesea sechela unui proces inflamator acut sau cronic și, mai rar, lichefierea produsă într-o tumoare benignă sau, și mai rar, malignă.

O varietate mai rară de chist pancreatic „adevărat“ este oferită de localizarea echinococozică pancreatică, remarcîndu-se că elementul compresiv reprezentat de dezvoltarea parazitului poate fi punctul de plecare al unui proces de pancreatită acută (24). Chistul ajuns la o anumită dezvoltare devine palpabil sau chiar vizibil la inspecția abdomenului, sub forma unei tumori elastice ovalare, situată para- sau supraombilical și imobilă la mișcările imprimate transversal sau vertical, ca și la mișcările spontane respiratorii. Tumoarea, mai ales prin creșterea sa în volum, determină și fenomene de compresiune, cu durere de intensitate variabilă, ca și modificări de tranzit, cu episoade diareice și tulburări de metabolism glucidic.

Chistul pancreatic „fals“ sau „pseudochistul pancreatic“ reprezintă o sechelă de pancreatită acută care începe să se contureze la 3—4 săptămîni de la episodul acut. Formarea sa este datorată acumulării de suc pancreatic și de resturi tisulare în afara capsulei pancreatice, acumulare delimitată deformațiunile anatomice vecine și existentă în special în bursa omentală sau între stomac și organele învecinate.

Pseudochistul realizează o formațiune tumorală cu dimensiuni variabile localizată în abdomenul superior, palpabilă sau vizibilă pe linia mediană sau la stînga acesteia. De obicei, determină o jenă dureroasă și disconfort digestiv sau fenomene de compresiune a organelor vecine — în special a duodenului, stomacului sau colonului —, uneori însoțite de reacție lichidiană sau de atelectazie la baza plămînului stîng.

Tumori benigne endocrine. Tumorile insulinosecretante, „insulinoamele“ sau „adenoamele insulare“, în marea lor majoritate benigne (18), sînt formațiuni tumorale unice sau multiple, cu diametrul de 1—2 cm, care pot apărea la ambele sexe și la orice vîrstă, alcătuite fiind din celule beta-insulare de tipul celor din insulele Langerhans. Sînt situate în marea lor majoritate în corpul și coada pancreasului, dar se pot dezvolta și pe glande ectopice.

Clinic, aceste tumori determină un sindrom alcătuit din trei mari categorii de semne (18):

— semne neuropsihice, care se manifestă extrem de polimorf, unul dintre acestea fiind senzația de somnolență ce poate merge pînă la starea de comă și care cedează, caracteristic, la ingestia de glucide — este poate semnul cu valoare orientativă majoră; în afara acestuia, bolnavul poate prezenta și crize convulsive asemănătoare celor comițiale, ca și instabilitate emoțională, sindroame nevrotice etc.;

— semne adrenergice, manifestate prin tulburări vasomotorii variate și variabile în funcție de diverse mijloace reactive; sînt prezente la majoritatea bolnavilor, dar se situează pe plan secundar din punctul de vedere al importanței față de primele;

— semne digestive, datorate în special hipoglicemiei și caracterizate prin senzația de foame ce poate merge pînă la bulimie, cu obezitate secundară. De remarcat că fenomenele hipoglicemiante apar în special în prima jumătate a zilei.

Tumorile hormonosecretante neinsulinice sînt formațiuni tumorale pancreatice sau dezvoltate pe o glandă ectopică, alcătuite în general din celule non-beta și avînd caractere ulceroformatoare. Hormonul secretat de aceste tumori este asemănător gastrinei și secreția nu este influențată nici de vagotomie, nici de rezecția gastrică. Expresia clinică a acestor formațiuni tumorale este sindromul care poartă numele celor ce l-au descris — Zollinger și Ellison.

Acest sindrom este marcat în special prin ulcerații multiple și recidivante gastroduodenojejunale, însoțite sau consecutive unei hipersecreții și hiperacidități cu valori maximale. Uneori, sindromul este dominat de diaree, însoțită de dureri epigastrice cu caracter de crampă și lipsite de ritmicitate. Este posibil ca o vărsătură abundentă să completeze tabloul clinic.

Au fost izolate și alte sindroame care au ca element comun prezența unei tumori pancreatice, dezvoltată pe glanda principală sau pe un nodul ectopic cu aceleași caractere de nonsecreție insulinică. Astfel, *sindromul Wermer* este realizat de o adenomatoză endocrină pluriglandulară ereditară, care se asociază ulcerului gastroduodenal; *sindromul Verner-Morrison* este asemănător, însă evoluează cu diaree severă, cu hipoglicemie și fără ulcerații gastroduodenale.

Marea varietate a sindroamelor dezvoltate de tumorile hormonosecretante neinsulinice s-ar datora faptului că celulele tumorale insulare constituie o sursă multipotențial producătoare de hormoni (gastrină, secretină, glucagon etc.), acționînd izolat sau în asociere.

Cancerul pancreasului este, de obicei, un adenocarcinom dezvoltat din epiteliul canalar, în majoritatea cazurilor la nivelul porțiunii cefalice a glandei.

Tumoarea devine manifestă clinic de îndată ce crește în volum, exercitînd compresiune asupra organelor vecine. Aceasta determină dealtfel și simptomatologia majoră, în special în cazul localizării cefalice, ca urmare a comprimării canalului coledoc.

În general, afectarea glandulară se traduce inițial prin semne nespecifice, cum sînt disconfortul digestiv și starea dispeptică variată ca intensitate și formă de exprimare, în funcție de elementele endo- și exocrine interesate.

Durerea — simptomul major și totodată cel mai frecvent — este rezultatul interceptării tumorale a multiplelor formațiuni nervoase intra- și retropancreatice.

În 70—80% din cancerele porțiunii cefalice a pancreasului, icterul progresiv este semnul dominant. În circa 40% din cazuri icterul reprezintă semnul de debut al bolii și în alte 40% — un semn tardiv, boala putînd să evolueze sub cele mai atipice semne (19). Se apreciază că în peste 50% din cazurile de cancer al capului pancreasului semnul caracteristic al afectării maligne ar fi o veziculă biliară mare și globuloasă, ușor vizibilă și mai ales ușor palpabilă sub streașina costală, expresie clinică descrisă clasic sub denumirea de „semnul Courvoisier-Terrier" (fig. 13.3.140). Trebuie să se țină seama însă de faptul că există situații în care evoluția cancerului porțiunii cefalice a pancreasului se face în afara prezenței acestei manifestări veziculare. De pildă, așa stau lucrurile atunci cînd vezicula biliară a fost extirpată în prealabil, cînd este exclusă printr-un proces litiazic sau scleroatrofic sau atunci cînd canalul cistic, lung și implantat coledocian în plină glandă pancreatică, a fost interceptat de procesul tumoral, odată cu coledocul (fig. 13.3.141).

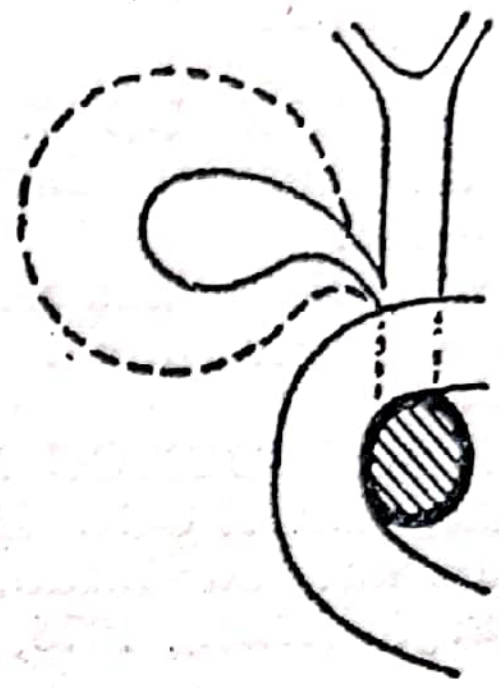

Fig. 13.3.140. — Veziculă mărită (globuloasă) — „semnul Courvoisier-Terrier".

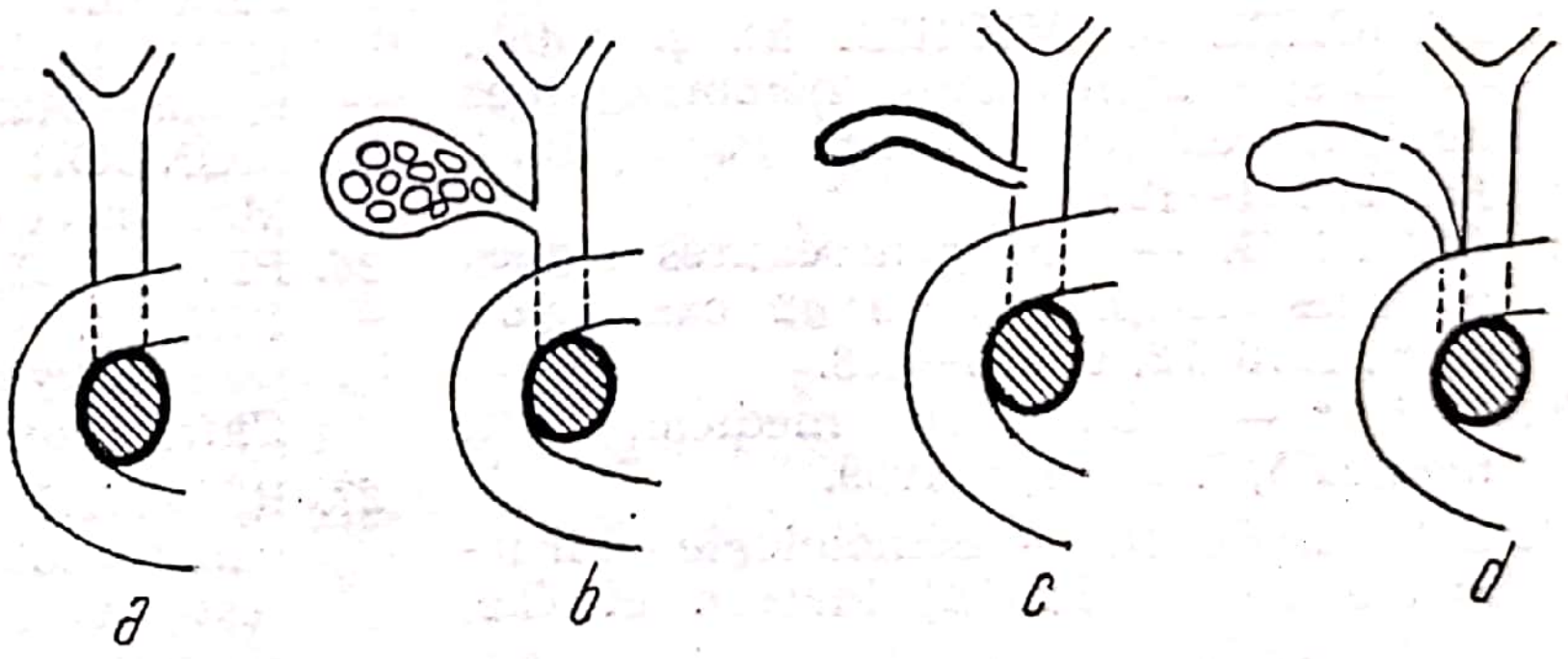

Fig. 13.3.141. — Cancerul porțiunii cefalice a pancreasului: eventualități în care vezicula biliară nu este mărită.
a — veziculă biliară extirpată; b — veziculă biliară litiazică; c — veziculă biliară scleroatrofică; d — implantare cisticocoledociană retropancreatică.

În evoluția tumorii pancreatice nu sînt rare hemoragiile digestive — datorate în special localizării ampulare a tumorii și exteriorizate prin melenă — și nici tulburările de glicoreglare, care arată o curbă anormală la încărcarea cu glucoză sau diabet franc. Este de reținut faptul că procesul malign poate interesa atît insulele Langerhans, cît și insulele aberante, determinînd și manifestări de hipoglicemie prin hiperinsulinism (de pildă în insulinom etc.).

Bibliografie selectivă

1. ADLOFF M., ARNAUD J. P. — Cystadenome du pancréas, *Chirurgie*, 1975, *101*, 5, 303—311.
2. BOUTELIER PH. — Les nécroses pancréatiques gauches, *Lyon chir.*, 1977, *73*, 3, 187—191.
3. BURLUI D., CONDIESCU M., NISSIM FLORENCE, BRĂTUCU E. — Pancreasul aberant cu localizare digestivă, *Chirurgia (Buc.)*, 1973, *22*, 3, 207—217.
4. GAYOT M., FAVRE J. P. și colab. — Traitement chirurgical des pancréatites chroniques primitives — 40 observations, *Lyon chir.*, 1978, *74*, 5, 343—347.
5. CERCHEZ E., DIMITRIU C. — Hémorragies cataclysmiques au cours de la pancréatite aiguë nécrotique, *Lyon chir.*, 1979, *75*, 1, 18—19.
6. CLOT PH., DELOCHE M., LEMAIGRE G. — Pancréas aberrant, *J. Chir. (Paris)*, 1970, *100*, 6, 503—514.
7. COSMA V. — Bolile pancreasului. În: „Tratat elementar de medicină internă“, vol. II, Edit. Dacia, Cluj-Napoca, 1973, p. 627—668.
8. DAUCHEL J., MICHEL M. și colab. — Les complications hémorragiques des pancréatites, *J. Chir. (Paris)*, 1977, *113*, 2, 171—180.
9. DEVIC G. — Les pancréatites aiguës biliaires, Á propos de 42 cas, *Lyon chir.*, 1976, *72*, 6, 404—408.
10. * * * — Dicționarul medical, Edit. medicală, București, 1969.
11. DIEULAFÉ R. — Séméiologie chirurgicale de l'abdomen, Masson et Cie, Paris, 1962.
12. DOUTRE L. P. — Traitement d'urgence des traumatismes férmés du pancréas, *Lyon chir.*, 1977, *73*, 6, 455—457.
13. DOUTRE P., PERISSAT J. și colab. — Les cancères icterigènes du pancréas, *Chirurgie*, 1975, *101*, 11, 836—843.
14. DUBREUIL G. — Le pancréas. În: „Leçons d'émbriologie humaine“, Vigot Frères, Paris, 1929, p. 126—131.
15. ELLIOTT D. W., ZOLLINGER R. M. — Complicațiile chirurgiei pancreasului. În: „Complicațiile în chirurgie“, Edit. medicală, București, 1969, p. 692—730.
16. GUIVARC'H M., MORNET P. și colab. — La cytosteatonécrose sous-cutanée d'origine pancréatique, *J. Chir. (Paris)*, 1977, *114*, 6, 427—444.
17. JUVARA I., FUX I., PRIȘCU AL. — Chirurgia pancreasului, Edit. medicală, București, 1957.
18. JUVARA I., RĂDULESCU D., DRAGOMIRESCU C. — Chirurgie des hypoglicémies organo-pancréatiques, *Chirurgie*, 1980, *106*, 3, 213—223.
19. JUVARA I., VEREANU I. — Cancerul capului de pancreas și calea biliară principală, *Chirurgia (Buc.)*, 1978, *27*, 6, 401—407.
20. KIRSCH A. — Pancréatite aiguë, *Lyon chir.*, 1975, 5.
21. LÉGER L. — Pancréas. În: „Pathologie chirurgicale“, ed. a II-a, Masson et Cie, Paris, 1977, p. 665—691.
22. LÉGER L., LOUVEL A., CHICHE B. — Les hétérotropies pancréatiques, *J. Chir. (Paris)*, 1979, *116*, 10, 553—560.
23. MÉRCADIER M. — La pancréatite aiguë, *Chirurgie*, 1977, *103*, 10, 928—931.
24. MESTIRI S., SALD H. și colab. — Pancréatites aiguës, complications de kystes hydatiques, *Chirurgie*, 1975, *101*, 9, 639—642.
25. MONDOR H. — Diagnostics urgents, Masson et Cie, Paris, 1936.
26. PEDINELLI L., MARINETTI C., FELIX M. — Pancréatites aiguës et pseudo-kystes post-traumatiques, *J. Chir. (Paris)*, 1979, *116*, 2, 97—106.
27. RĂDVAN I. — Patologia clinică a pancreasului, Edit. medicală, București, 1956.
28. RETTORI R. — Indications et résultats du traitement chirurgical dans les pancréatites aiguës avec nécrose, *Lyon chir.*, 1979, *75*, 6, 383—387.
29. ȘEICARU T., GRĂDINARU V. — Pancreatite cronice de origine biliară, *Chirurgia (Buc.)*, 1979, *28*, 3, 171—181.
30. TESTUT L., JACOB O. — Traité d'anatomie topographique, vol. II, Gaston Doin, Paris, 1929.
31. ȚURAI I., CERCHEZ P. — Traumatismele pancreasului. În: „Pe marginea a 1 000 de cazuri de traumatisme abdominale“, *Chirurgia (Buc.)*, 1968, *17*, 11, 1 005—1 007.

13.3.8.

Semiologia bolilor chirurgicale ale splinei

Splina (gr.=*splen*) este un organ parenchimatos cu funcţionalitate multiplă şi importante implicaţii hematologice — prin componentele hematopoietică, hemolitică şi de depozit — şi metabolice — prin activitatea de secreţie internă —, acestea din urmă încă incomplet elucidate (9).

Situată în cavitatea peritoneală, splina poate fi considerată totodată un organ toracolombar stîng, subfrenic şi subcostal, ceea ce explică o bună parte din simptomatologia de împrumut sub care se prezintă majoritatea splenopatiilor (6). Această situare topografică explică totodată sărăcia informaţională oferită de examenul clinic, întrucît atîta vreme cît splina îşi păstrează volumul normal, ea scapă practic oricărei explorări clinice.

Proiecţia splinei normale se face într-o arie cuprinsă între coastele IX şi XI, pe peretele dorsal al hemitoracelui stîng. Forma ovoidală a organului orientează axul diametrului lung — normal de circa 6—7 cm — paralel cu direcţia coastelor şi în special pe coasta X. În ceea ce priveşte proiecţia axului vertical, aceasta se face între marginea vertebrală stîngă şi curbura costală (22) (fig. 13.3.142).

Dintre metodele de explorare clinică, percuţia apare ca fiind cea mai valoroasă, întrucît, corect făcută, poate oferi unele date privind volumul organului, destul de precoce după depăşirea celui normal.

Percuţia trebuie făcută superficial, pentru a se evita suprapunerile oferite de vecinătatea unor organe cu conţinut gazos — cum sînt baza plămînului stîng, marea tuberozitate a stomacului şi flexura lienală a colonului (10) —, şi anume în spaţiul cuprins între coastele VII şi XI, manevra începîndu-se de pe linia axilară anterioară şi continuîndu-se către coloană, pe liniile axilară mijlocie şi posterioară. Pentru a determina limita marginii anterioare, percuţia se începe dinspre spaţiul sonor Traube (Ludwig), către linia axilară; delimitarea marginii posterioare nu poate fi împlinită datorită interpoziţiei masei musculare paravertebrale, şi aceasta indiferent de poziţia în care este examinat bolnavul (10).

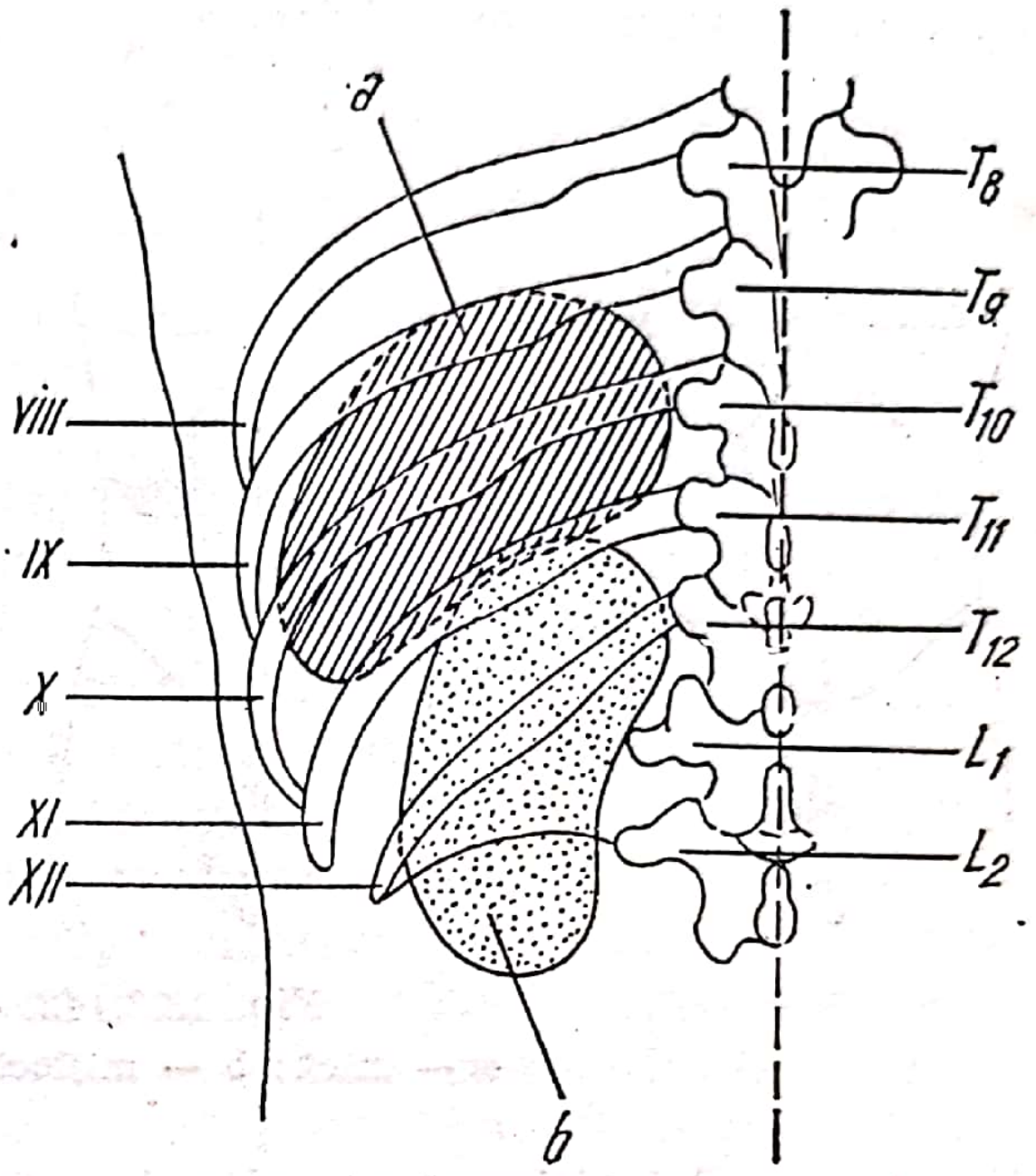

Fig. 13.3.142. — Proiecţia splinei (*a*) pe peretele dorsal al hemitoracelui stîng (*b* — rinichiul) (după *Testut-Jacob*).

Palparea devine o metodă valoroasă de explorare clinică de îndată ce splenomegalia este suficientă pentru a exterioriza o parte a organului de sub streaşina costală. Este de remarcat că la bolnavi cu morfologia toracică modificată, la obezi sau la longilini, o splenomegalie moderată poate rămîne mascată. În mod normal splina nu este palpabilă în afara unor situaţii speciale, cum ar fi de pildă ptoza organului — eventualitate rară — sau coborîrea acestuia ca urmare a unui descens anormal al diafragmului. De obicei, însă, de îndată ce există un grad de splenomegalie, polul inferior al organului devine palpabil, şi aceasta în special în expiraţie forţată. Din punct de vedere clinic, fără a avea însă o importanţă practică majoră, se consideră că splenomegalia are diferite grade.

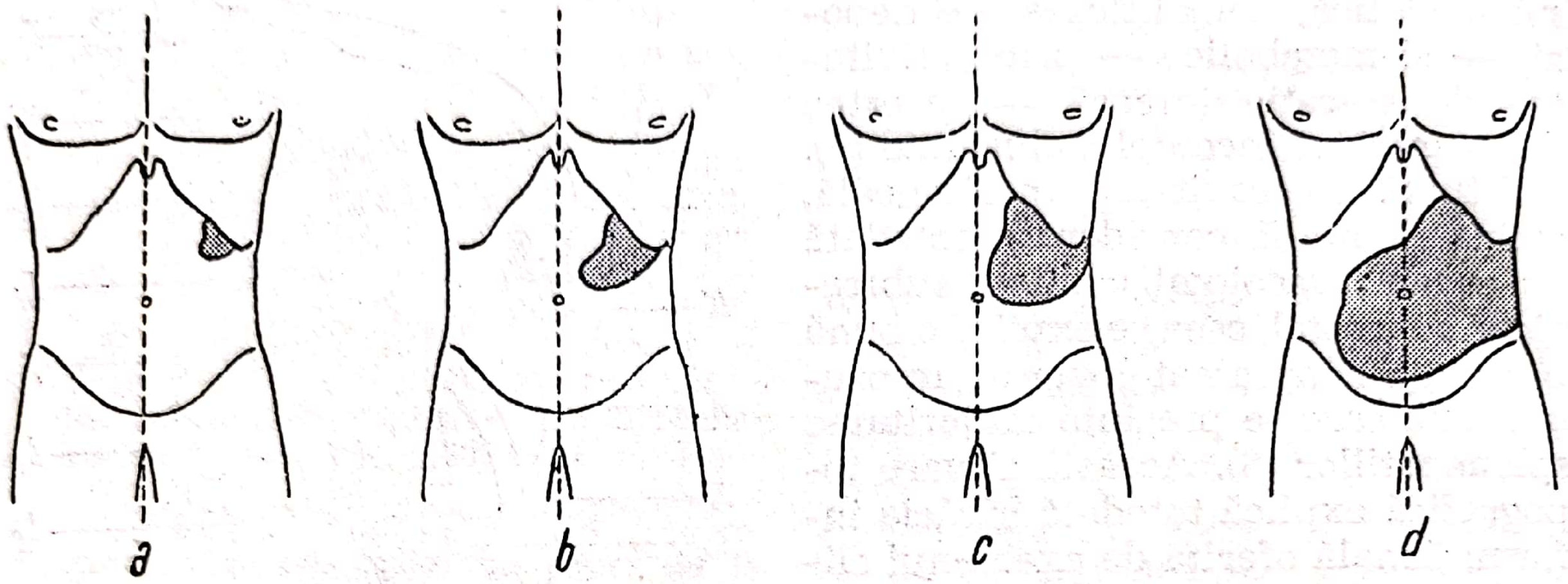

Fig. 13.3.143. — Splenomegalie.
a — mică; *b* — mijlocie: *c* — mare; *d* — enormă.

Creşterea de volum a splinei este considerată: „mică" — dacă marginea sa inferioară este uşor accesibilă palpării, depăşind cu 1—2 laturi de deget streaşina costală; „mijlocie" — dacă marginea inferioară depăşeşte streaşina cu un lat de palmă; „mare" — cînd marginea inferioară atinge ombilicul sau creasta iliacă; „enormă" — cînd depăşeşte linia mediană a abdomenului (fig. 13.3.143).

Prezenţa subparietală a unei porţiuni din suprafaţa lienală, oricît de mică ar fi aceasta, permite identificarea unor aspecte importante din punct de vedere diagnostic în ceea ce priveşte consistenţa, regularitatea suprafeţei, sensibilitatea, mobilitatea etc. În privinţa mobilităţii — element clinic de mare valoare chirurgicală, în special pentru alegerea căii de acces asupra splinei —, trebuie să se ţină seama de faptul că pot exista surprize, întrucît mobilitatea polului inferior exteriorizat subcostal nu înseamnă neapărat mobilitatea întregului organ, în special polul superior fiind acela care, în atare condiţii, poate adera la formaţiunile anatomice vecine (6).

În afara splenomegaliei, care caracterizează într-adevăr multe dintre suferinţele lienale, suferinţa organului nu prezintă o simptomatologie caracteristică. Ori de cîte ori splenomegalia începe să se pronunţe, aceasta se însoţeşte de o jenă dureroasă sau de senzaţia de greutate în hipocondrul stîng, care numai rareori se poate transforma într-o durere violentă. În rest, în funcţie de dezvoltarea topografică a splenomegaliei, se vor asocia manifestări patologice corespunzătoare fenomenelor de compresiune exercitată asupra organelor din jur.

Complexitatea morfofuncţională a splinei face ca organul să fie interesat în multe procese patologice fără contingenţă chirurgicală, după cum în altele aceasta este reprezentată numai de faptul că soluţia terapeutică cu indicaţie absolută sau relativă este splenectomia. Din acest grup de procese patologice face parte în special hiperplazia, cu exagerarea funcţiei structurii reticuloendoteliale splenice, care constituie starea de „hipersplenism“ (4). Conceput inițial ca o problemă de pură hematologie (20), hipersplenismul a devenit de competența chirurgiei, dat fiind faptul că unele dintre stările patologice — multe la număr — în care se asociază splenomegalia și hipersplenismul beneficiază de splenectomie (4).

În afara examenului clinic, explorarea splinei este înlesnită și de aportul unor date obținute prin proba splenocontracției la adrenalină, prin puncție, splenografie și mai ales prin scintigrafie splenică cu ^{51}Cr sau ^{90m}Tc. Scintigrafia splenică (fig. 13.3.144) are la bază marcarea eritrocitelor cu substanță radioactivă, putînd evidenția comportarea celor normale și patologice în circulație, ca și capacitatea splinei de a sechestra celulele roșii. În afara indicațiilor de ordin medical și mai ales hematologic, scintigrafia splenică prezintă interes în special pentru aprecierea gradului de splenomegalie, mai ales atunci cînd aceasta nu este evidentă clinic, considerîndu-se că o splină care depășește 14 cm pe verticală în incidența posterioară este o splină mărită (21). De interes chirurgical este de asemenea splenoscintigrafia efectuată în vederea diagnosticului diferențial între splenomegalie și o altă masă tumorală din hipocondrul stîng sau din hemiabdomenul stîng. Alături de arteriografia selectivă (12), scintigrafia s-a dovedit de o utilitate deosebită pentru detectarea hematomului subcapsular posttraumatic, mai ales la bolnavii cu splenomegalii. Din acest punct de vedere trebuie remarcată valoarea deosebită a metodei și în rupturile „oculte“ ale splinei, alături de datele furnizate de arteriografia selectivă celiacă (19) — metodă valoroasă, dar desigur mai pretențioasă și mai complexă ca execuție. Scintigrafia renală și pancreatică, ca și alte metode de investigare a viscerelor cu raporturi apropiate, urografia cu sau fără pneumoperitoneu, angiografia renală etc. sînt tot atîtea metode complementare pentru diagnosticul unor formațiuni tumorale dezvoltate în hipocondrul stîng (3).

Fig. 13.3.144. — Scintigrafie splenică.



13.3.8.1.

Splenopatii congenitale

Splina ia naștere dintr-un mugure de origine mezodermică, care apare la sfîrșitul primei luni de viață intrauterină și care derivă dintr-o proliferare a epiteliului celomic, pe marginea stîngă a mezogastrului posterior, către extremitatea cranială a acestuia, deci și a marii curburi gastrice (11).

Dat fiind rolul vicariant din punct de vedere funcțional al nodulilor limfatici, leziunile congenitale de tip agenezic nu prezintă interes clinic, important fiind, dimpotrivă, țesutul splenic suplimentar.

O serie de afecțiuni incluse în cadrul hipersplenismului, cu sau fără splenomegalie cu caracter congenital, ereditar sau familial, sînt cuprinse în acest capitol, dat fiind că afecțiunea de fond nu este o splenopatie pură, ci o boală de sistem.

Splina accesorie sau supranumerară este o masă de țesut splenic încapsulat, care se individualizează încă din timpul dezvoltării țesutului respectiv sub forma unui nodul sau cel mai adesea a mai multor noduli de volum variabil, care pot dispărea înainte sau după naștere sau, dimpotrivă, pot persista, fiind situați în special în axul pediculilor vasculari și mai ales în hilul splinei. Este important de consemnat faptul că activitatea lor funcțională este identică cu cea a splinei normale și, ca atare, în cazul sindromului de hipersplenism, ablația lor este absolut necesară pentru a se putea obține integral efectul benefic al splenectomiei.

Splenoptoza. Spre deosebire de alte ptoze viscerale, cea splenică este cel mai adesea izolată, favorizată în apariția sa de absența sau lungimea anormală a ligamentului frenosplenic (4) și a ligamentului susținător frenocolic. Se poate adăuga, cu valoare de factor favorizant sau chiar determinant, un element patologic care mărește greutatea sau dimensiunile organului și care totodată, progresiv, alungește pediculii vasculari și elementele de susținere, favorizînd mobilitatea anormală a organului și, prin aceasta — cu ocazia unor schimbări bruște de poziție sau de presiune intraabdominală — *volvularea*. Accidentul se manifestă, ca orice torsiune de viscer, printr-o durere bruscă abdominală cu sediu înalt și cu reacție peritoneală (13).

13.3.8.2.

Splenopatii traumatice

Traumatisme accidentale. Prin situarea sa profundă subdiafragmatică, protejată de scheletul toracovertebral, splina se află la adăpost de efectul multor traumatisme care nu depășesc însă anumite intensități. Cînd acestea însă sînt depășite și în special în cazul unor impacturi cu acțiune antero-posterioară sau laterală, splina cedează, leziunea rezultată fiind totdeauna o ruptură totală sau parțială (18). Asemănător cu ceea ce se întîmplă datorită tensiunii hidraulice la nivelul oricărei structuri parenchimatoase, rezultatul lezional al impactului nu este proporțional cu intensitatea sa, astfel încît este posibil ca traumatisme aparent minore să se soldeze cu efecte grave. Acestea sînt considerabil augmentate în cazul splinelor patologice — megalice în special —, la care fragilitatea parenchimului este accentuată (13), astfel încît pot rezulta așa-numitele rupturi „oculte“ sau „spontane“ (19), urmarea nu a unor traumatisme propriu-zise, ci a unor eforturi aparent neînsemnate și obișnuite, ca tusea sau strănutul, dar care, prin simpla apăsare bruscă diafragmatică, pot avea efect traumatic asupra splinei.

Dat fiind structura organului, efectul traumatismului este întotdeauna marcat de hemoragie, a cărei intensitate și formă de manifestare sînt în funcție de natura leziunii splenice, putînd îmbrăca aspecte mai benigne în cazul formării unui hematom intraparenchimatos sau subcapsular sau mai grave, în cazul cedării capsulei și mai ales a pediculului splenic.

Hematomul intraparenchimatos — eventualitatea cea mai rară, poate chiar ipotetică — și *hematomul subcapsular* — eventualitate ce urmează frecvent unui traumatism aplicat pe o splină normală — se manifestă prin durere în hipocondrul stîng, adesea cu iradiere lombară și către umărul de aceeași parte. Se poate înregistra totodată durere spontană și mai ales provocată la palparea ultimelor coaste la nivelul unghiului costovertebral, fractura ultimelor coaste și deplasarea lor putînd reprezenta chiar factorul traumatizant al splinei. Uneori, formarea hematomului subcapsular se însoțește de dureri de tip colicativ sau de tip ulceros (2). Elementul care trebuie să reprezinte un semnal de alarmă pentru eventualitatea lezării splenice, dat fiind riscul hemoragiei în doi timpi prin cedarea la distensie a capsulei splenice, îl constituie pe de o parte condiția de producere a traumatismului și, pe de alta, prezența sindromului dureros persistent în hipocondrul stîng, la care se asociază și unele modificări ale formulei eritrocitare. Este de remarcat că ruptura capsulei și deci hemoragia splenică în doi timpi se pot produce și în afara oricărui traumatism suplimentar, ca urmare doar a distensiei capsulare continue, produsă de sîngerare.

Hemoragia în doi timpi, ca și cea inițială, este marcată de semnele clasice de spoliere sanguină și este maximală în cazul rupturii splenice totale sau al rupturii pediculare, situație în care are caracter cataclismic. De multe ori însă ruptura splenică este numai parcelară, astfel că sîngerarea este treptată, progresivă, manifestîndu-se în afara semnelor cardinale ale hemoragiei marcate inițial de starea de șoc, de sindromul dureros în hipocondrul stîng, cu iradiere în umărul de aceeași parte — semnul Kehr, —, de echimoză parietală după 24—48 de ore de la traumatism, de durere subcostală la palpare și de matitate regională la percuție. Posibila acumulare a hematomului se însoțește, în cazul în care este localizat subfrenic, de jenă respiratorie, eventual de dispnee și totodată de ascensiune termică și chiar de stare subicterică datorată resorbției. În cazul în care acumularea este intraperitoneală, ea poate determina reacție peritoneală și pareză intestinală. Dacă în general diagnosticul de ruptură splenică se face în primele ore sau zile de la accident, există situații în care este mai dificil (19), motiv pentru care este indicată supravegherea oricărui politraumatizat cu interesare toraco-abdominală, pentru a se putea surprinde eventuala ruptură secundară a unui hematom subcapsular sau eventuala reluare a unei sîngerări, prin apariția unor fenomene hemoragice bruște. Este de reținut faptul că, dacă trece mai mult timp de la traumatismul inițial, riscul de a se atribui durerile și dispneea unor leziuni toracice sau chiar unor fenomene embolice este mai mare. Totodată, însă, apărarea musculară în hipocondrul stîng se accentuează, iar aria de matitate percutorie se mărește (19).

Traumatisme operatorii. Orice intervenție asupra splinei înseamnă de fapt ablația organului. Dacă această operație se execută deliberat în cadrul unor splenopatii, de multe ori splenectomia interesează un organ normal — afectat traumatic accidental sau intraoperator. Ultima eventualitate nu este o excepție, dat fiind marea fragilitate a parenchimului splenic, care cedează la orice traumă instrumentală sau chiar digitală.

În general, cu toată polivalența sa funcțională, splina nu apare ca indispensabilă funcției normale a organismului, părînd din acest punct de vedere mai mult un organ-rezervor (4). Este poate motivul pentru care splenectomia efectuată pentru orice indicație nu are urmări nefaste, determinînd doar unele modificări hematologice, dintre care mai imfportantă ar fi hiperplachetoza pînă la 700 000 de elemente/mm^3, cu valoare maximă către a 8-a zi și care se menține timp de cîteva luni (4), în care există un oarecare risc de tromboză. În cazul paludismului, se citează recrudescența acestuia sub o formă severă. Se consideră de asemenea că splenectomizatul prezintă o mai mică rezistență în fața proceselor infecțioase, motiv pentru care splenectomia este contraindicată de principiu la copii mai mici de 3—4 ani.

Cel mai adesea, în urmările unei splenectomii se consemnează prezența unei ascensiuni termice constante pe o perioadă variată de timp, chiar cîteva săptămîni — fenomen atribuit unor factori diverși ca: simpaticotonie, tulburări hipofizare, leziuni necrotice pancreatice în cursul splenectomiei (5). Înregistrarea unor valori termice de pînă la 38—39° face mai plauzibilă ipoteza originii pileflebitice a hipertermiei. Procesul pileflebitic este generat de traumatismul venos intraoperator sau este urmarea a însăși ligaturii venoase.

13.3.8.3.

Splenopatii inflamatorii

Procesul inflamator al splinei, manifestat prin splenomegalie, ascensiune termică și durere în hipocondrul stîng, însoțește practic toate bolile infecțioase în care există leucopenie, ca de pildă febra tifoidă, febrele paratifoide, diversele viroze, mai ales care se însoțesc de reacție limfoimunitară (hepatita), precum și multe boli parazitare. În aceste cazuri *splina palpabilă* este *de consistență dură* și *nu prea dureroasă*. Aceste elemente clinice sînt important de menționat, fiind valoroase pentru diagnosticul diferențial cu splenomegalia din cadrul septicemiilor, în care splina își schimbă consistența, devine moale și este foarte dureroasă. Numai rareori însă în aceste cazuri determinarea splenică impune o atitudine chirurgicală.

În unele situații însă procesul inflamator splenic evoluează către formarea unui abces, care poate fi și urmarea unui focar hemoragic parenchimatos sau necrotic (18). În ceea ce privește manifestările clinice, patru sînt semnele cu oarecare specificitate în contextul apariției lor: ascensiunea termică cu curbă continuă, splenalgia cu iradieri lombare și scapulare, splenomegalia moderată și alterarea stării generale (13). Procesul supurativ splenic poate depăși capsula, transformîndu-se într-o supurație perisplenică, de tipul abcesului subfrenic (18).

13.3.8.4.

Splenopatii vasculare

În cursul unei cardiopatii emboligene sau al unor hemopatii se poate produce o infarctizare splenică de întindere variabilă în funcție de teritoriul ischemiat, fenomen marcat de splenalgie bruscă ce poate sugera o colică renală, însoțită de creșterea rapidă de volum a organului. De obicei se însoțește și de ascensiune termică, are o evoluție favorabilă, însă nu este exclusă nici transformarea într-un abces — eventualitate în care splenomegalia este mai importantă și fenomenele generale mai accentuate.

În cadrul bolii aterosclerotice se poate întîlni anevrismul de arteră splenică, care pare a fi o localizare mai frecventă la femei; apariția sa este favorizată de unele infecții acute sau cronice cu răsunet arterial. Formarea și evoluția anevrismului se însoțesc de un sindrom epigastric și, uneori, de hemoragie digestivă superioară — fenomene greu de interpretat în afara eventualității în care formațiunea anevrismală survine la un subiect slab, la care poate fi palpată odată cu înregistrarea suflului caracteristic. Este sigur că în afara unui diagnostic peroperator, numai arteriografia selectivă poate preciza diagnosticul prin obiectivarea leziunii.

13.3.8.5.
Splenopatii funcționale

Dereglările funcționale produse sub acțiunea diferiților factori patogeni asupra uneia sau mai multor componente morfologice splenice se mai manifestă și prin modificări ale structurii sanguine, însoțite cel mai adesea de o splenomegalie de volum variabil. Aceste afecțiuni, care de fapt aparțin integral domeniului patologiei interne și în special hematologiei, prezintă interes chirurgical numai prin faptul că unele dintre ele cunosc ca soluție terapeutică — de indicație relativă sau absolută — splenectomia. Mai mult chiar, pentru un grup de afecțiuni care sînt incluse în cadrul hipersplenismului, reacția organică pozitivă la ablația chirurgicală o organului devine chiar un element definitoriu (3). În acest cadru, aprecierea splenomegaliei devine un element de diagnostic important și este de amintit că delimitarea percutorie a splinei devine posibilă cînd acest organ și-a sporit deja greutatea cu cel puțin 40%.

Primitive sau secundare, izolate sau asociate cu hipertrofia altor organe limfoide, splenomegaliile — expresie a unor splenopatii funcționale — se clasifică în general după etiopatogenia hipertrofiei, care se poate preciza printr-un studiu aprofundat de specialitate (20). În ansamblu, se pare că există un consens în a se considera ca majoră indicația splenectomiei în limfoproliferările maligne, în bolile autoimune hemocitopenizante, ca și în splenopatiile congestive marcate de elemente de hipersplenism.

Hipersplenismul este o suferință splenică funcțională determinată de un mecanism imunologic (9), caracterizat prin splenomegalie primară sau secundară, prin scăderea numărului de elemente figurate ale sîngelui în circulația periferică, prin hiperplazia celulelor medulare și prin faptul că din punct de vedere terapeutic hemocitopenia se corectează prin splenectomie (3).

Hipersplenismul primar cuprinde patru entități clinice, unele ereditar-congenitale, altele încă de cauză necunoscută (18).

Purpura trombopenică idiopatică sau boala Werlhof (Paul Gotlieb) este un sindrom hemoragipar genotipic și de multe ori familial (4), caracterizat din punct de vedere hematologic prin trombocitopenie pînă sub 50 000 de elemente/mm^3, fenomen ce se traduce clinic prin hemoragii evidente la nivel tegumentar (echimoze și hematoame) sau la nivel visceral (exteriorizate prin hematurie, metroragie, hemoragie digestivă etc.). Aceste fenomene pot exista și în lipsa unei anemii evidente, cel puțin inițial (18), după cum sînt trombocitopenii asimptomatice, fără sindrom hemoragic evident, ca și forme asociate altor manifestări hematologice. Efectul splenectomiei în terapeutica acestor afecțiuni este spectacular, deși relația splină-trombopenie nu este complet elucidată (17).

Anemia hemolitică congenitală prezintă din punctul de vedere al alterărilor hematologice multiple forme, al căror diagnostic beneficiază de aportul explorării izotopice cu ^{51}Cr, explorare importantă și pentru precizarea indicației terapeutice.

Dintre aceste forme, *icterul hemolitic congenital*, sau sferocitoza congenitală, sau boala Minkowski (Oscar) — Chauffard (Anatole Marie Emile) se întîlneşte mai frecvent. Această afecţiune familială autozomal-dominantă (4), deşi congenitală, se manifestă cu precădere la copilul mare.

Din punct de vedere hematologic se caracterizează prin anemie moderată cu hemoliză şi variate modificări eritrocitare, iar ca manifestări clinice, prin icter în general discret; în afara complicaţiilor, nu există semne de retenţie biliară, astfel că urina poate fi clară şi fecalele colorate.

Examenul somatic pune în evidenţă modificări în dezvoltarea craniului — care prezintă o hipertrofie a osului frontal, cu lipsa proeminenţelor orbitare —, ulcere trofice de gambă etc., iar evolutiv, ca urmare a procesului de hemoliză, se poate produce litiază biliară pigmentară. Splenomegalia este constantă şi ablaţia organului are în această boală o indicaţie majoră (18).

Neutropenia splenică primitivă este o boală familială cu transmitere genetică, probabil autozomal-recesivă (9), caracterizată din punct de vedere hematologic prin neutropenie. Se manifestă în tinereţe, mai ales la femei, cu procese septice recidivante bucofaringiene sau cutanate, rezistente la substanţele antimicrobiene. Splenomegalia este totdeauna prezentă, iar eficienţa splenectomiei, remarcabilă (18).

Pancitopenia splenică primitivă se caracterizează din punct de vedere hematologic prin deficit variabil cantitativ al eritrocitelor, granulocitelor şi plachetelor, iar clinic, prin fenomene hemoragice spontane, asociate altora infecţioase recurente (18). Splenomegalia nu este constantă.

Hipersplenismul secundar este un sindrom care complică evoluţia multor splenopatii cu patogenie diversă — infecţioasă, parazitară, tumorală, colagenozică — sau secundare unor obstacole portale hepatice şi portal-hepatice. Din punct de vedere hematologic modificările sînt variate, ca şi în cazurile de hipersplenism primar, iar splenomegalia este de obicei considerabilă (18).

13.3.8.6.

Splenopatii tumorale

Dezvoltarea oricăror formaţiuni tumorale la nivelul splinei, indiferent de natura lor benignă sau malignă, are din punct de vedere clinic o trăsătură comună, şi anume mărirea de volum a organului. De îndată ce splenomegalia devine suficient de mare pentru ca o porţiune cît mai întinsă din suprafaţa organului să vină în contact cu tegumentul sub streaşina costală, explorarea palpatorie va putea oferi elemente de diagnostic suplimentar, dat fiind modificările de contur, de suprafaţă şi mai ales de consistenţă pe care dezvoltarea diverselor formaţiuni tumorale le poate produce.

Tumori benigne. Splina poate fi sediul unor dezvoltări tumorale chistice de natură neparazitară sau parazitară.

Chisturile neparazitare — rar întîlnite dealtfel — sînt de natură dermoidă sau epidermoidă şi se manifestă clinic exclusiv prin splenomegalia pe care o produc şi care, în afara interesului anatomopatologic (1), trezeşte interesul chirurgului numai atunci cînd volumul enorm al organului afectat impune splenectomia.

Chisturile parazitare sînt entităţi mai frecvente. Pentru teritoriul nostru geografic, mai importantă este echinococoza splenică, care reprezintă circa 2% din localizările acestui parazit la om. Este sigur că infestarea se face exclusiv pe cale arterială, după traversarea barajelor hepatic și pulmonar, și ca atare este posibilă o dezvoltare multifocală a parazitului. Semnele bolii sînt în general de împrumut (8), întrucît o bună perioadă de timp boala evoluează — ca dealtfel în majoritatea altor localizări parazitare — asimptomatic, devenind manifestă doar prin splenomegalia pe care o produce și care determină o simptomatologie de compresiune variabilă din punct de vedere topografic — abdominal, în special gastric, sau toracic — în funcție de polul splinei în care se dezvoltă parazitul. Palpatoriu, atunci cînd evoluția chistului a exteriorizat abdominal polul inferior al splinei, se poate percepe eventual boltirea chistului, ca și consistența sa renitentă, caracteristică formațiunilor cu conținut lichidian. În fapt, chiar dacă sînt folosite judicios examenele paraclinice, natura exactă a formațiunii chistice nu o poate preciza decît splenectomia.

Tumorile maligne sînt în general sarcoame cu diferite aspecte citologice, a căror denumire variază în funcție de structurile splenice care le dau naștere.

Clinic, semnul dominant al dezvoltării tumorale este splenomegalia. Organul crește rapid, iar la palpare suprafața sa prezintă neregularități și consistență inegală (15). Splina poate atinge dimensiuni insolite, astfel încît să inducă deformarea cuștii toracice de partea stîngă, în această fază starea generală a bolnavului fiind marcată de semnele impregnării canceroase.

Bibliografie selectivă

1. ANDREOIU C., BREAZU H. — Boala polichistică a splinei, *Chirurgia (Buc.)*, 1964, *13*, 2, 257—258.
2. BANCU E., CSIZER Z. — Ruptura spontană a splinei așa-zis sănătoase. *Chirurgia (Buc.)*, 1965, *14*, 5, 455—458.
3. BERCEANU ȘT. — Diagnosticul splenomegaliilor. În: „Hematologie clinică“, Edit. medicală, București, 1977, p. 750—766.
4. BURLUI D. — Splina. În: „Patologie chirurgicală“, vol. V, Edit. medicală, București, 1974, p. 886—918.
5. BUTUREANU V. — Complicații postoperatorii imediate în chirurgia splinei, *Chirurgia (Buc.)*, 1965, *14*, 7, 587—592.
6. CORTESI N., ZAMBARDA D. și colab. — 535 splenectomies d'indication hématologiques, *Lyon chir.*, 1976, *72*, 4, 266—269.
7. COUINAUD C. — Abcès sous-phréniques, *J. Chir. (Paris)*, 1979, *116*, 8—9, 481—485.
8. DANICICO I., BACALOGLU D. și colab. — Echinococoza splenică, *Chirurgia (Buc.)*, 1962, *11*, 2, 169—177.
9. * * * — Dicționarul medical, Edit. medicală, București, 1969.
10. DIMITRIU C. C. — Semiologie medicală, Edit. medicală, București, 1959, p. 603—655.
11. DUBREUIL G. — Rate. În: „Leçons d'émbriologie humaine“, Vigot Frères, Paris, 1929, p. 302—303.
12. GERNIERE P., PHILIPPE M. — Hématome subcapsulaire de la rate diagnostiqué par arthériographie sélective, *Lyon chir.*, 1971, *67*, 1, 63—65.
13. GOSSET A., PETIT DUTAILLIS D. — Maladies de la rate. În: „Précis de pathologie chirurgicale“, vol. IV, Masson et Cie, Paris, 1937, p. 395—415.
14. HEGGLIN R. — Splenomegaliile. În: „Diagnosticul diferențial al bolilor interne“, Edit. medicală, București, 1964, p. 703—726.
15. ILIAN V., HERMAN GH. — Sarcoamele splinei, *Chirurgia (Buc.)*, 1964, *13*, 1, 73—75.
16. JUVARA I., PRIȘCU AL., RĂDULESCU D. — Valoarea splenectomiei în anemiile hemolitice, *Chirurgia (Buc.)*, 1971, *20*, 7, 577—587.
17. JUVARA I., RĂDULESCU D., PRIȘCU AL. — Efectul splenectomiei asupra trombocitopeniilor, *Chirurgia (Buc.)*, 1971, *20*, 12, 1 057—1 075.
18. LÉGER L., DENTAN T. — Rate. În: „Pathologie chirurgicale“, ed. a II-a, Masson et Cie, Paris, 1977, p. 692—704.

19. MALLARD G., COULOMB M. și colab. — Intérêt de l'arthériographie coeliaque pour le diagnostic des ruptures de la rate, *Lyon chir.*, 1971, 67, 280—284.

20. NANA A., MIRCIOIU C., POP D. POPA I. — Splenectomie pentru bolile de sînge și sistem, *Chirurgia (Buc.)*, 1960, *9*, 5, 685—695.

21. POP T. — Explorarea sistemelor hematopoietic, reticuloendotelial și limfatic. În: „Medicina nucleară în diagnosticul clinic“, Edit. militară, București, 1979, p. 71—89.

22. TESTUT L., JACOB O. — Traité d'anatomie topographique, Gaston Doin, Paris, 1929.

REDACTOR — GIOVANNA DĂNESCU
TEHNOREDACTOR — N. PANAITIDE

COLI TIPAR — 56
BUN DE TIPAR LA 01.07.1983

IMPRIMAT LA I. P. „CRIŞANA“,
ORADEA, STR. MOSCOVEI NR. 5

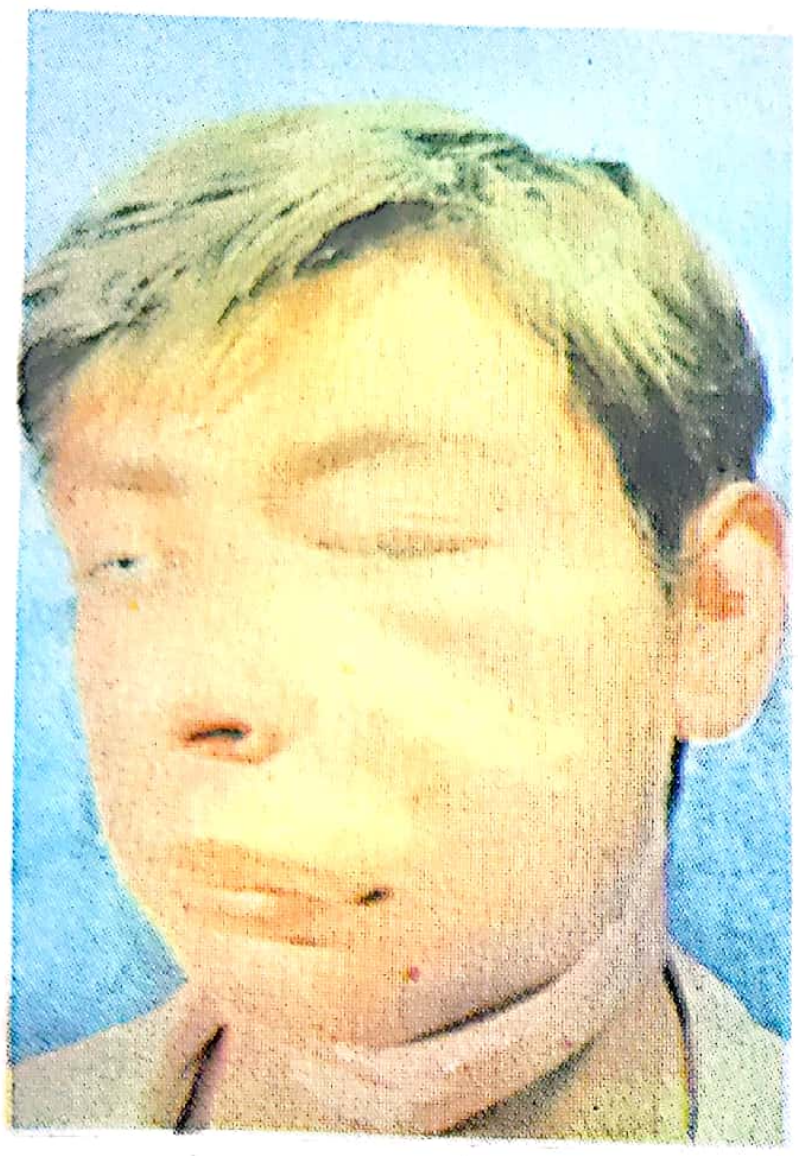

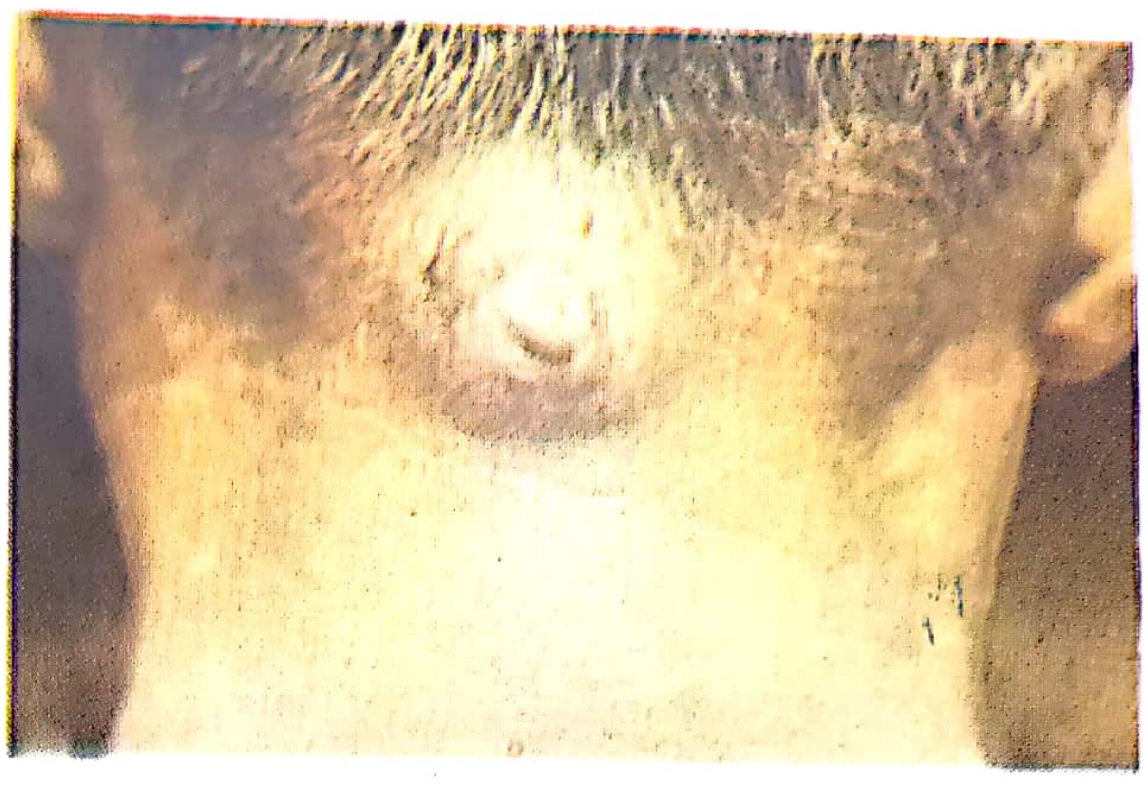

Fig. 1.1.6. — Furuncul al cefei: aspect de con centrat de o zonă galbenă și flictenă.

Fig. 1.1.5. — Furuncul al buzei: faza inițială marcată prin edem.

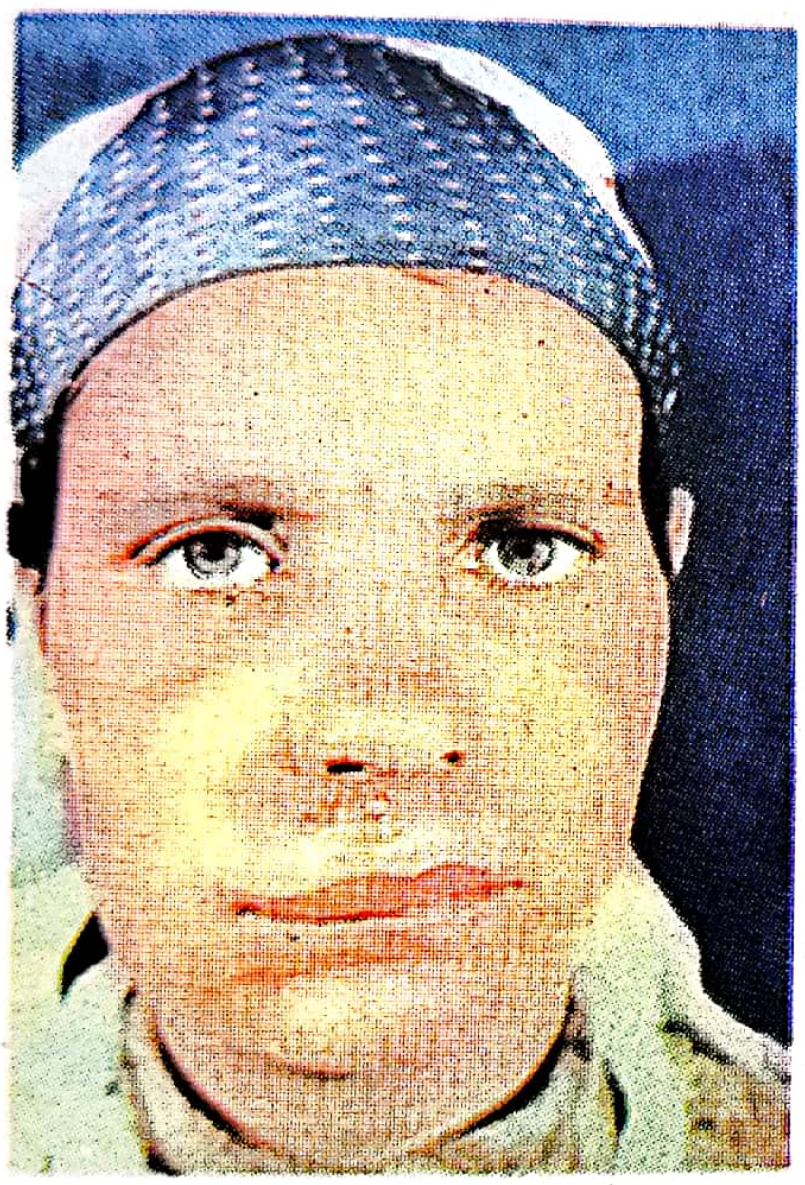

Fig. 1.1.7. — Furuncul al buzei: ulcerație în fundul căreia se vede burbionul.

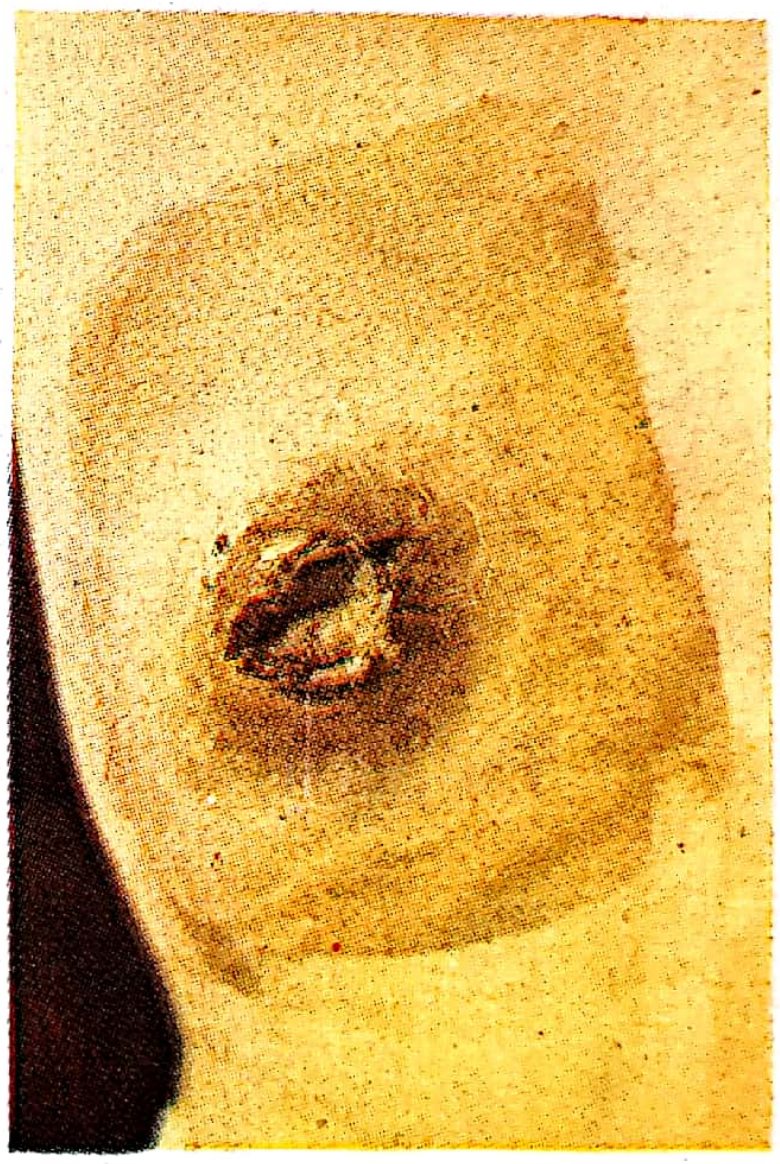

Fig. 1.1.8. — Furuncul al coapsei: craterul rămas după eliminarea burbionului.

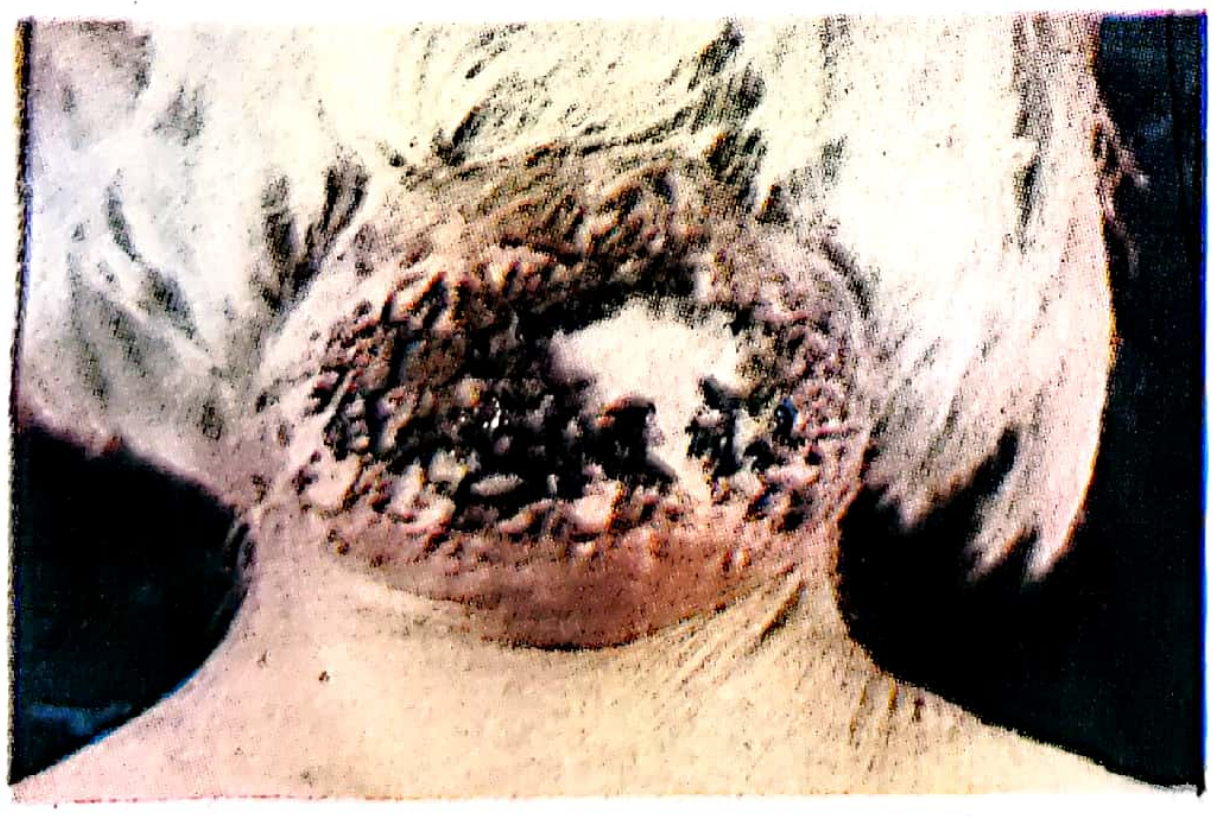

Fig. 1.1.9. — Furuncul antracoid al cefei.

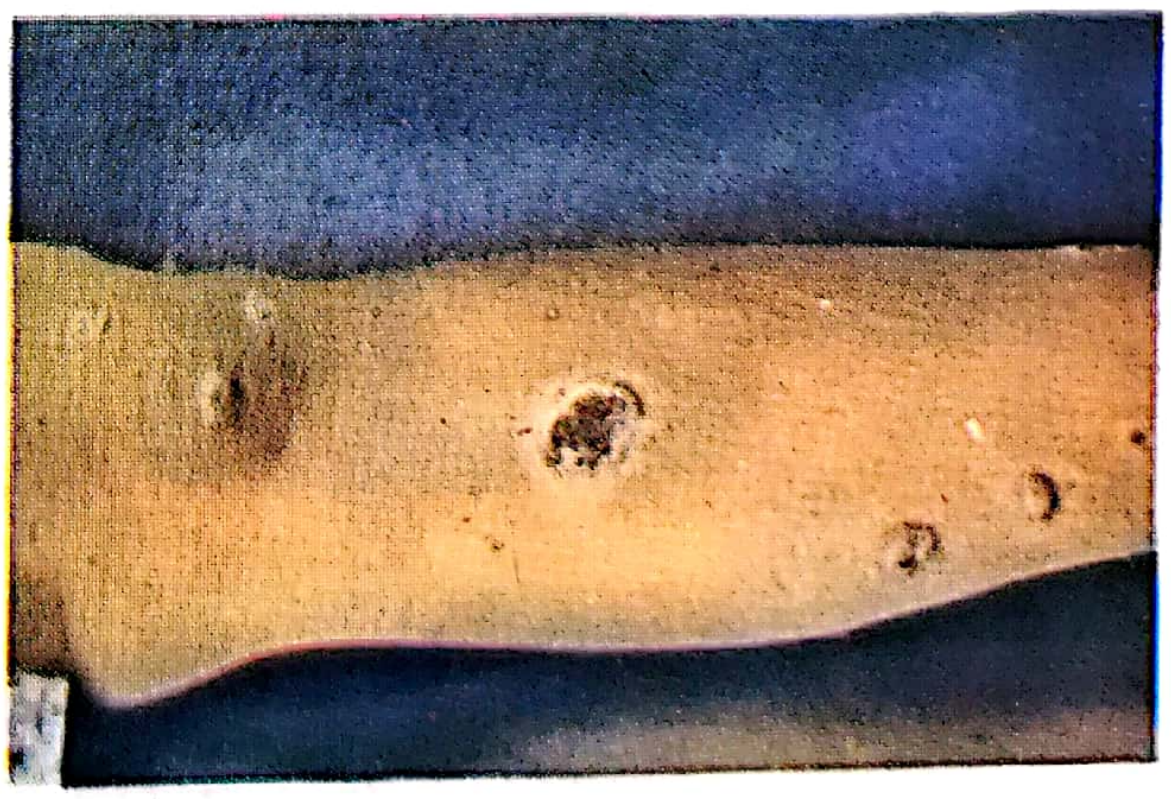

Fig. 1.1.10. — Furunculoză a gambei: leziuni în diferite faze evolutive.

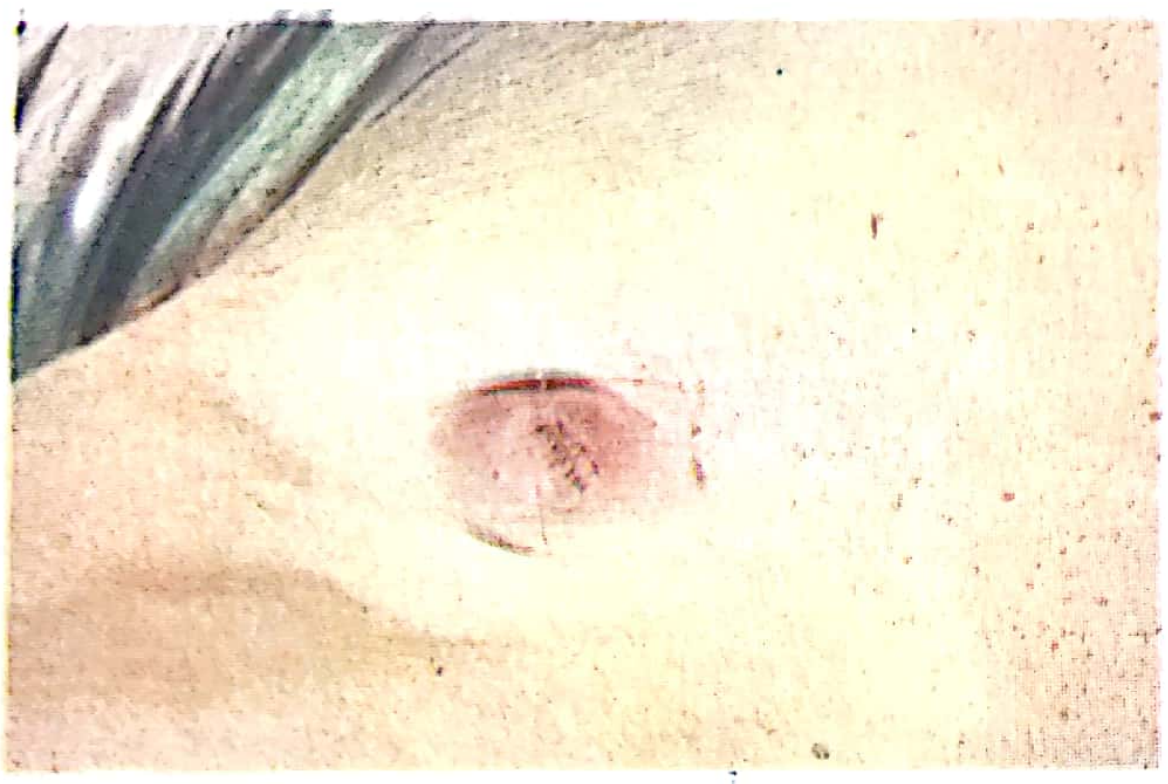

Fig. 1.1.11. — Hidrosadenită: leziunea nu este centrată de firul de păr.

Fig. 1.1.12. — Erizipel al gambei: placard erizipelatos.

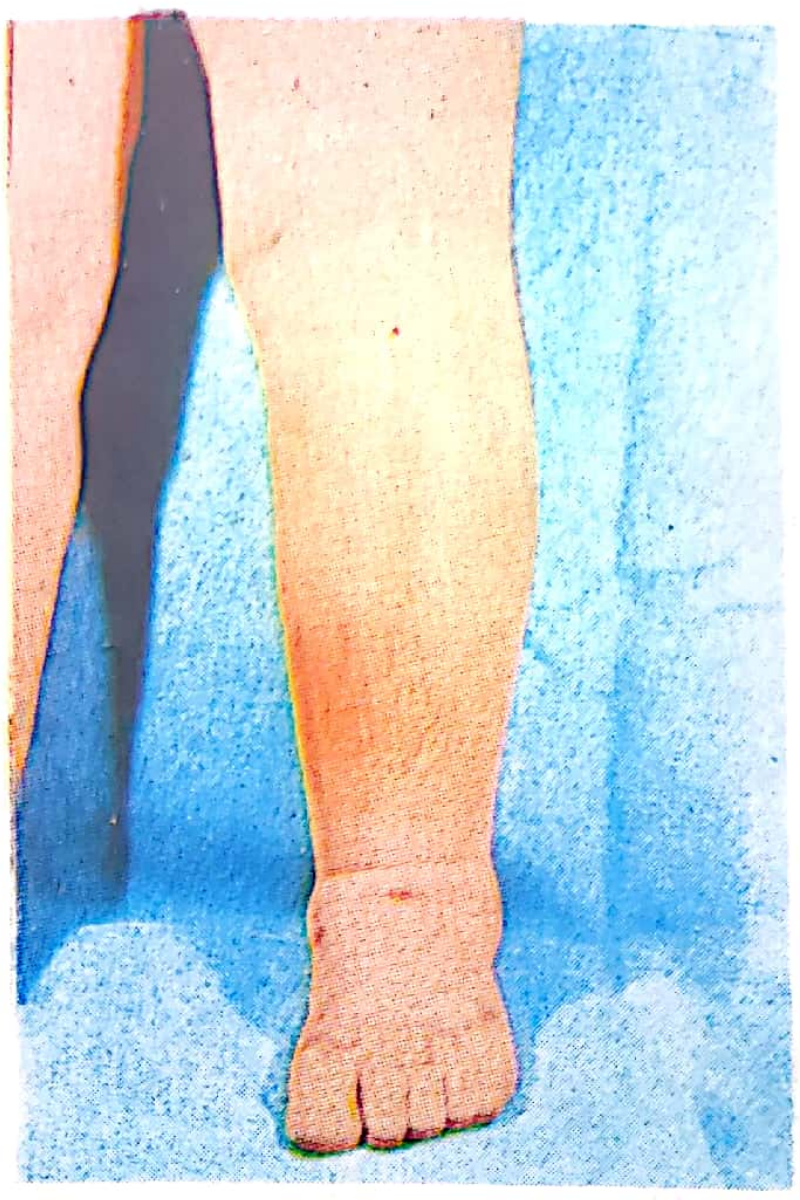

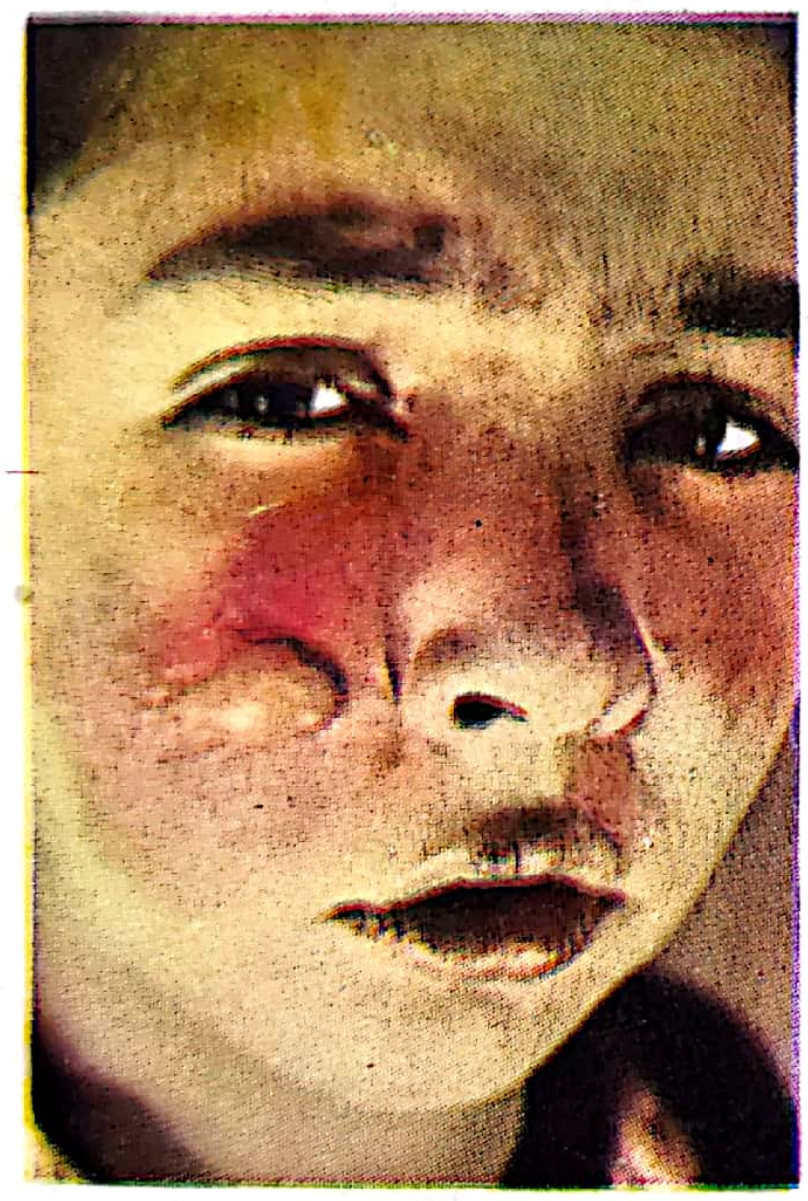

Fig. 1.1.13. — Erizipel al feței: formă flictenulară.

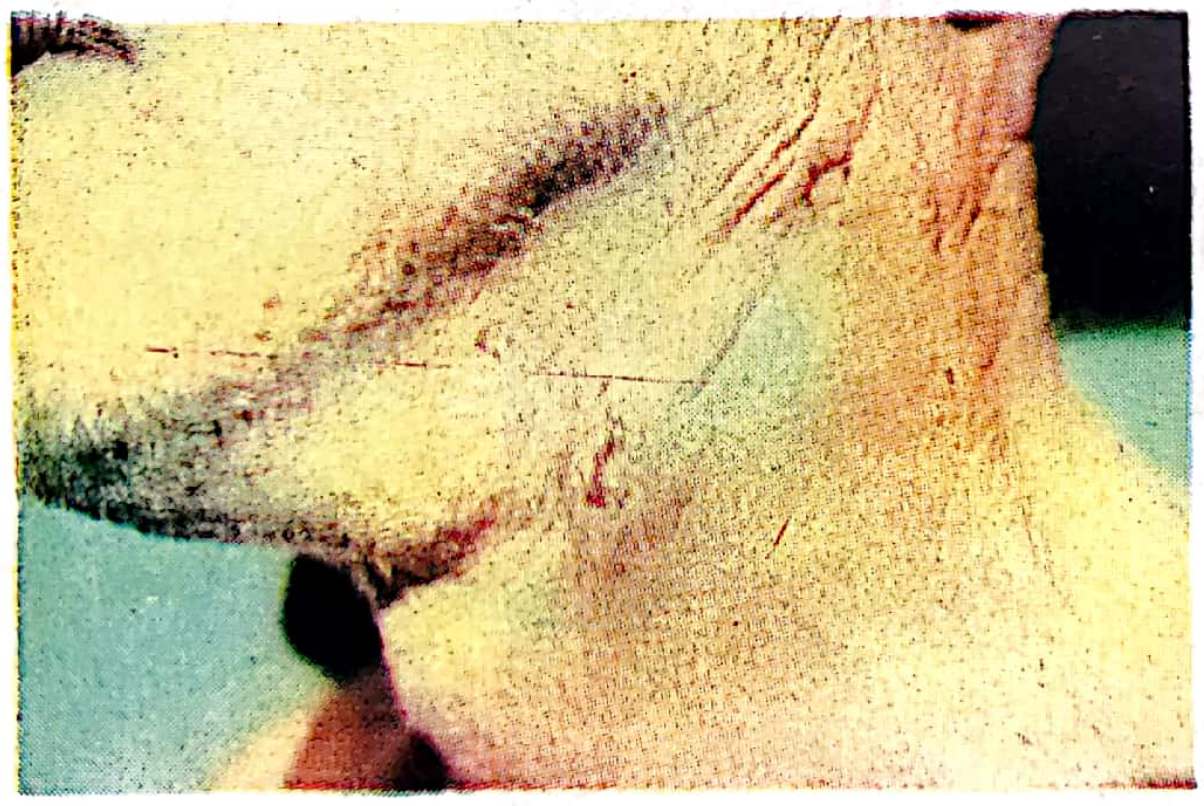

Fig. 1.1.24. — Actinomicoză: fistulizare submandibulară.

Fig. 1.1.26. — Micoză viscerală: candidoză linguală.

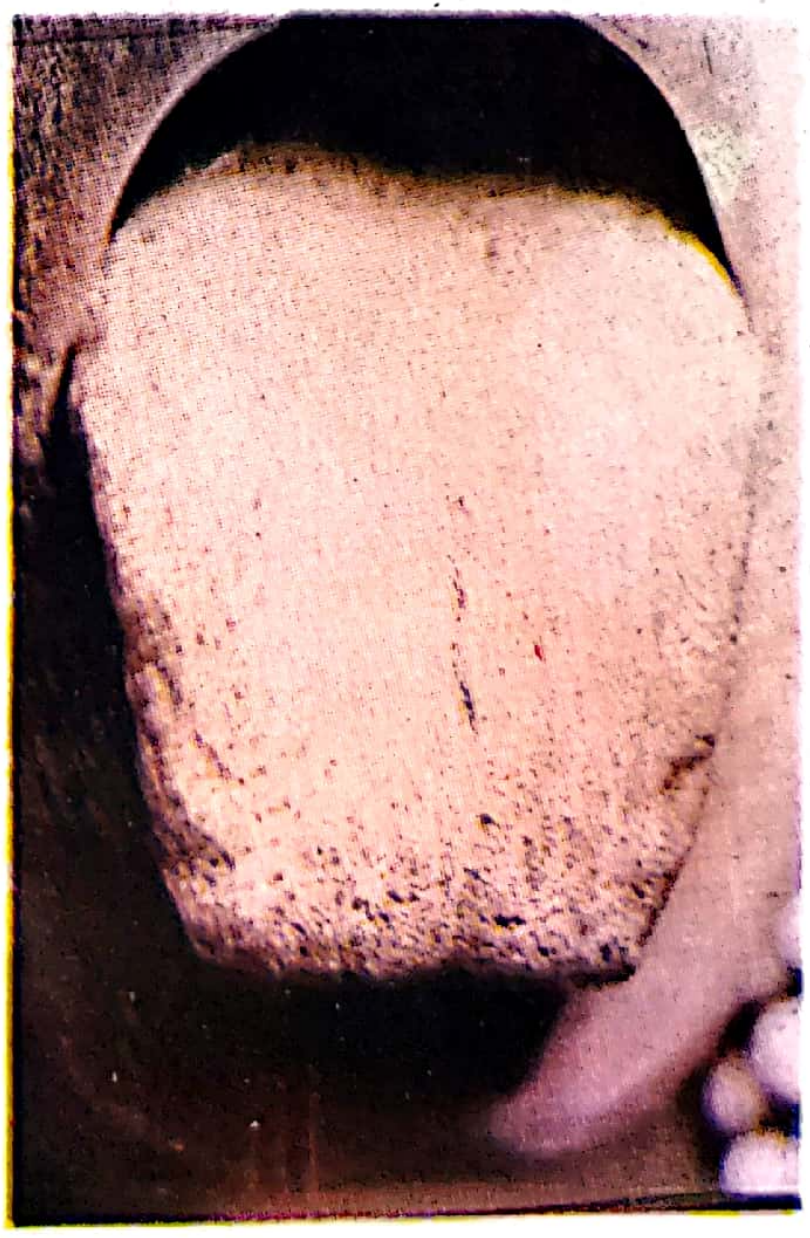

Fig. 1.1.25. — Maduromicoză: fistulizare multiplă.

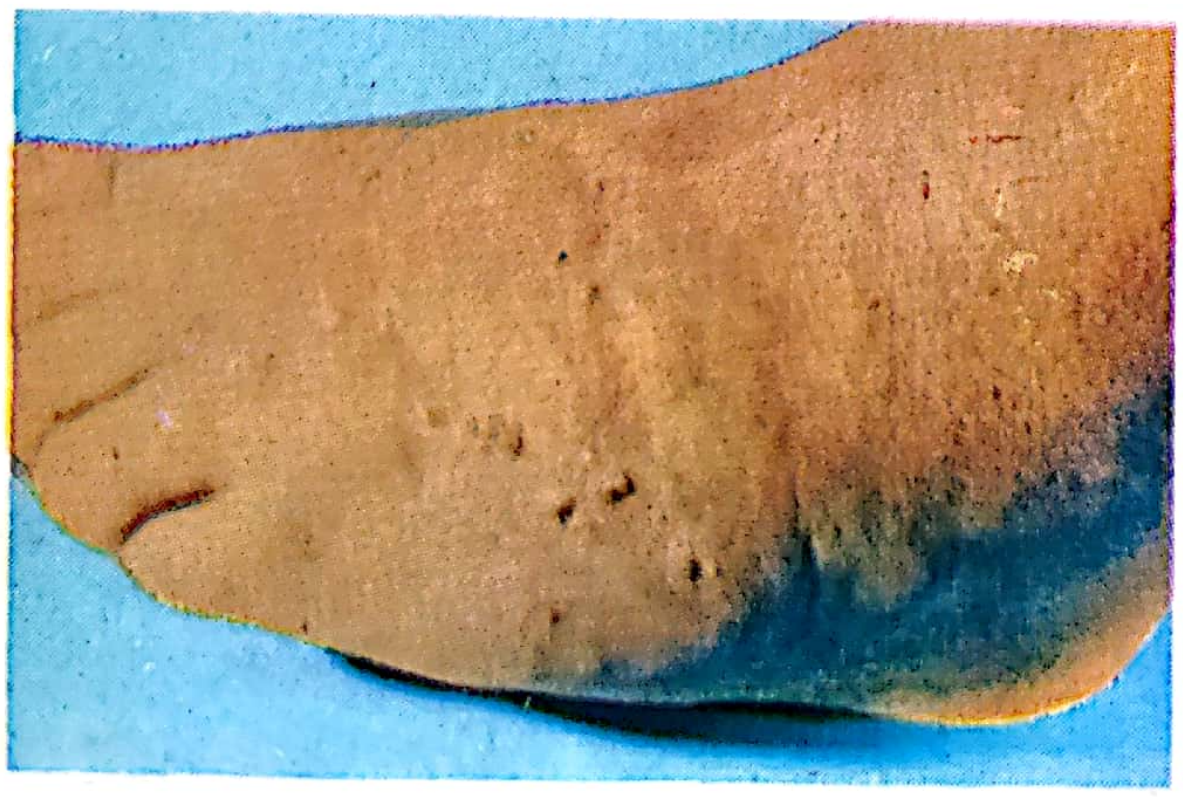



Fig. 1.1.27. — Candidoză interdigitală.

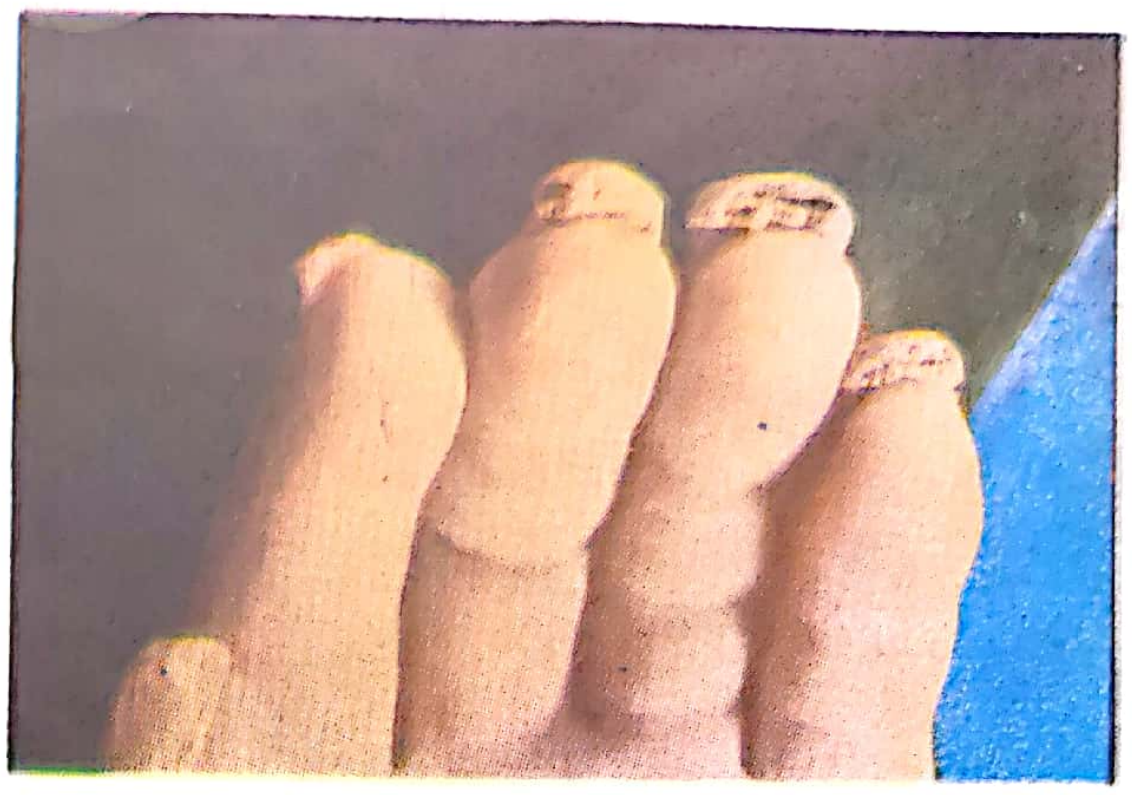

Fig. 1.1.28. — Candidoză unghială.

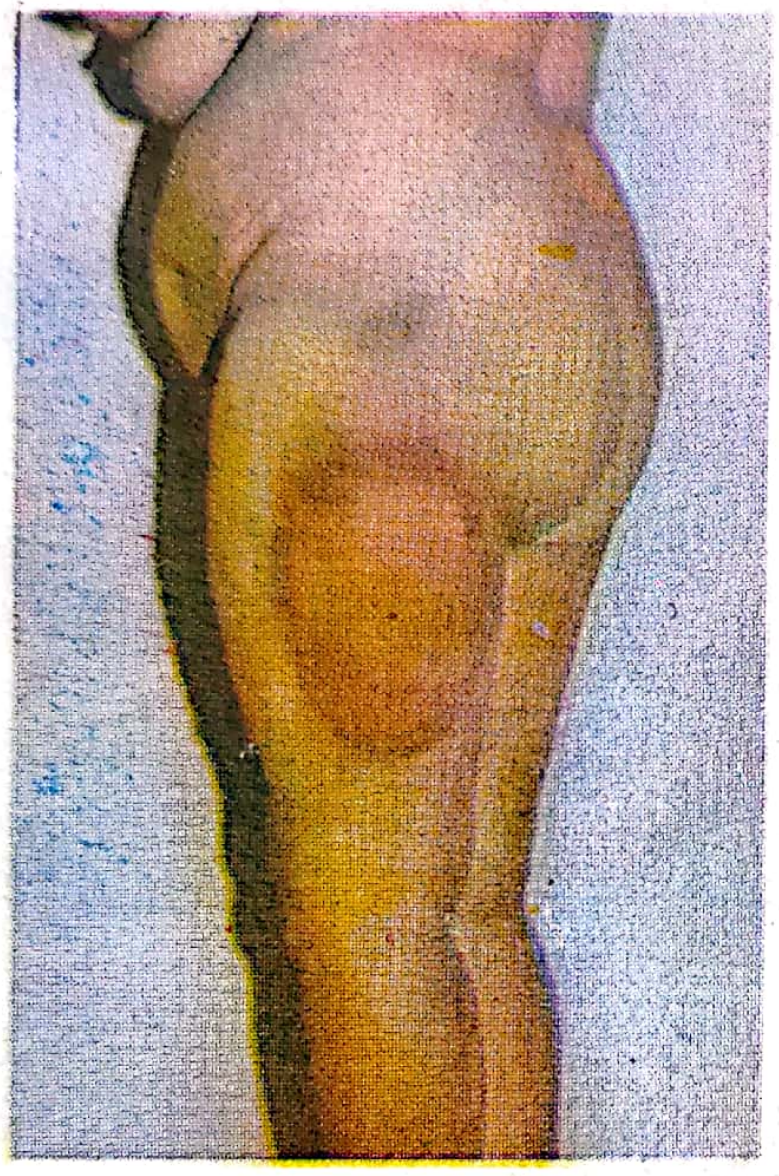

Fig. 1.2.1. — Echimoză: fața latero-dorsală a coapsei.

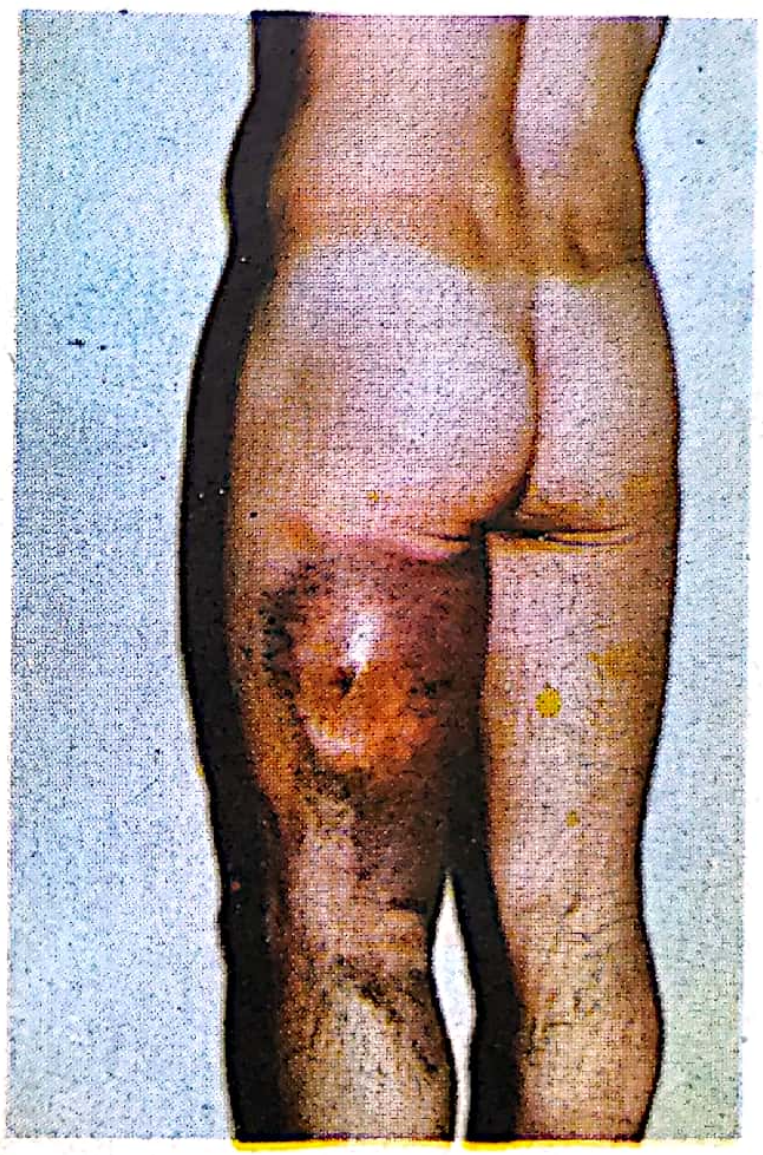

Fig. 1.2.2. — Hematom difuz: fața posterioară a coapsei.

Fig. 1.2.3. — Limfom (Morel-Lavallée).

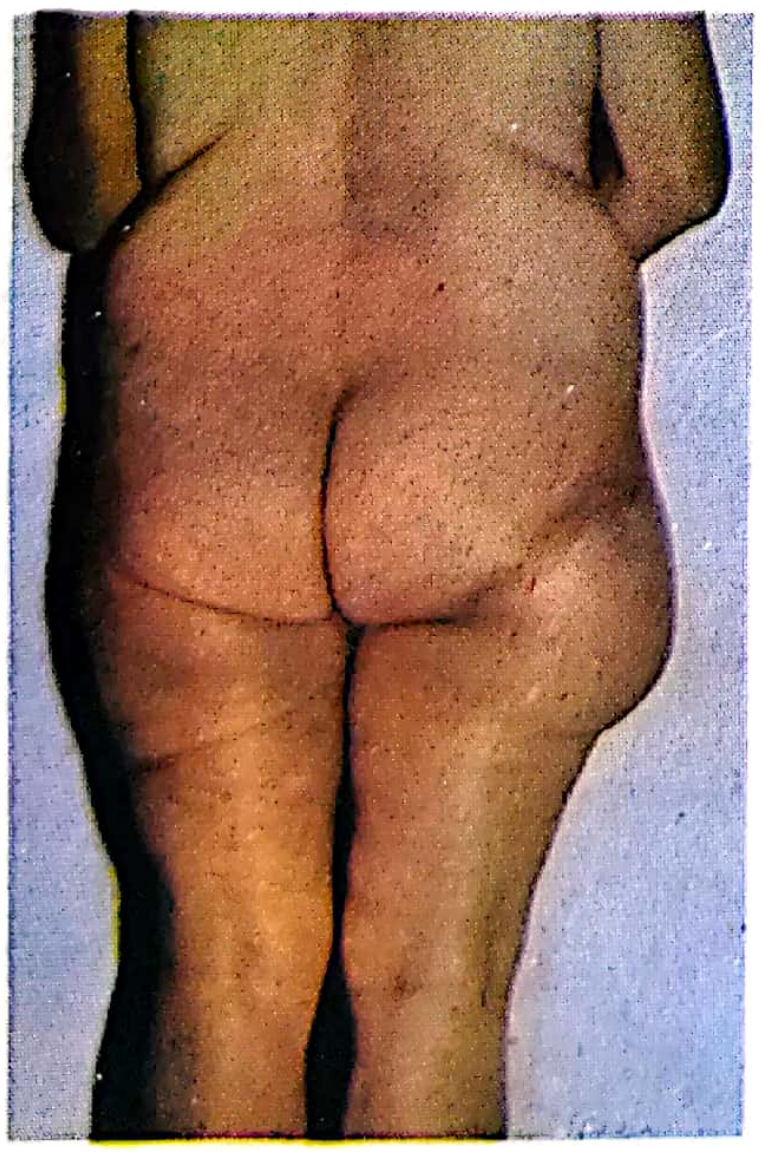

Fig. 1.2.20. — Degerătură de gradul III: leziuni de escară la nivelul degetelor.

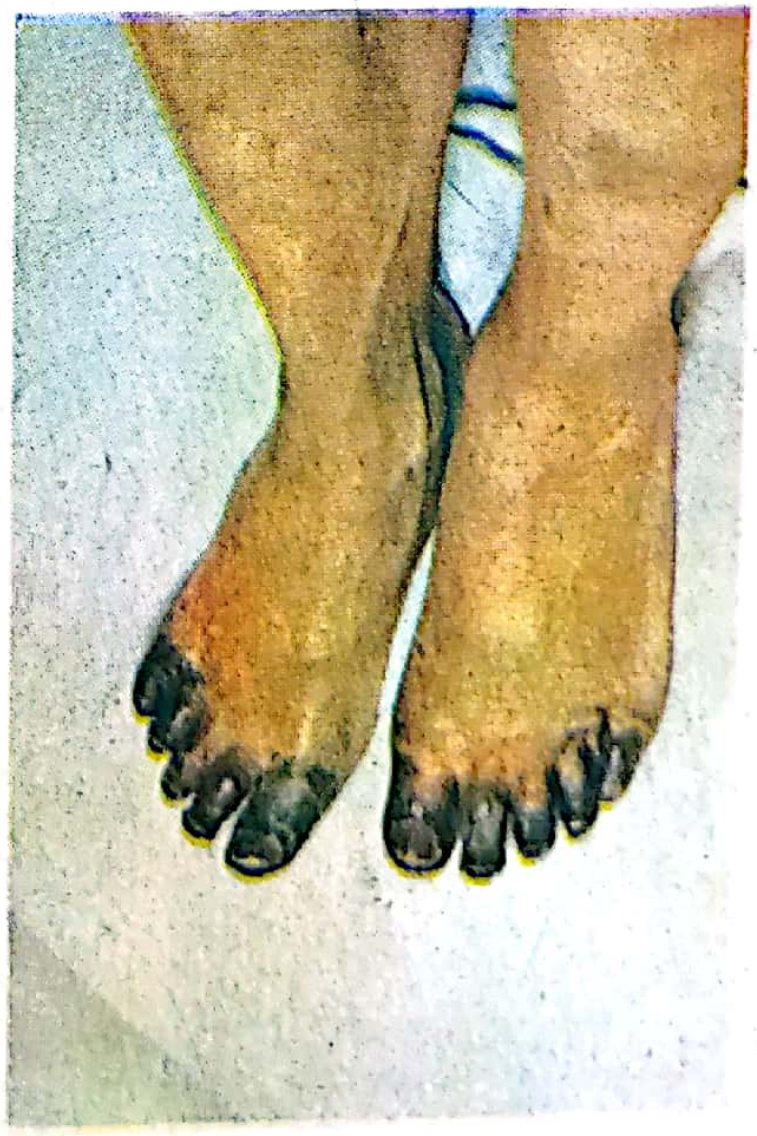

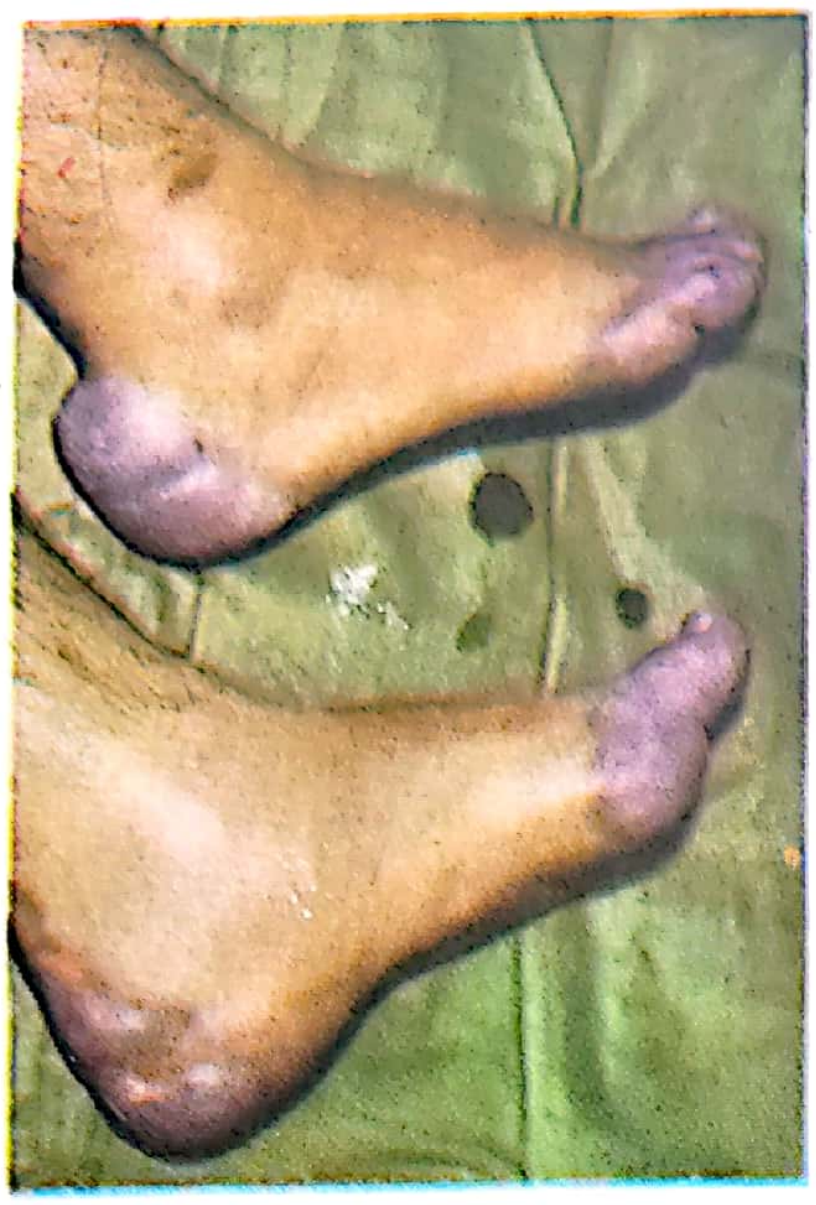

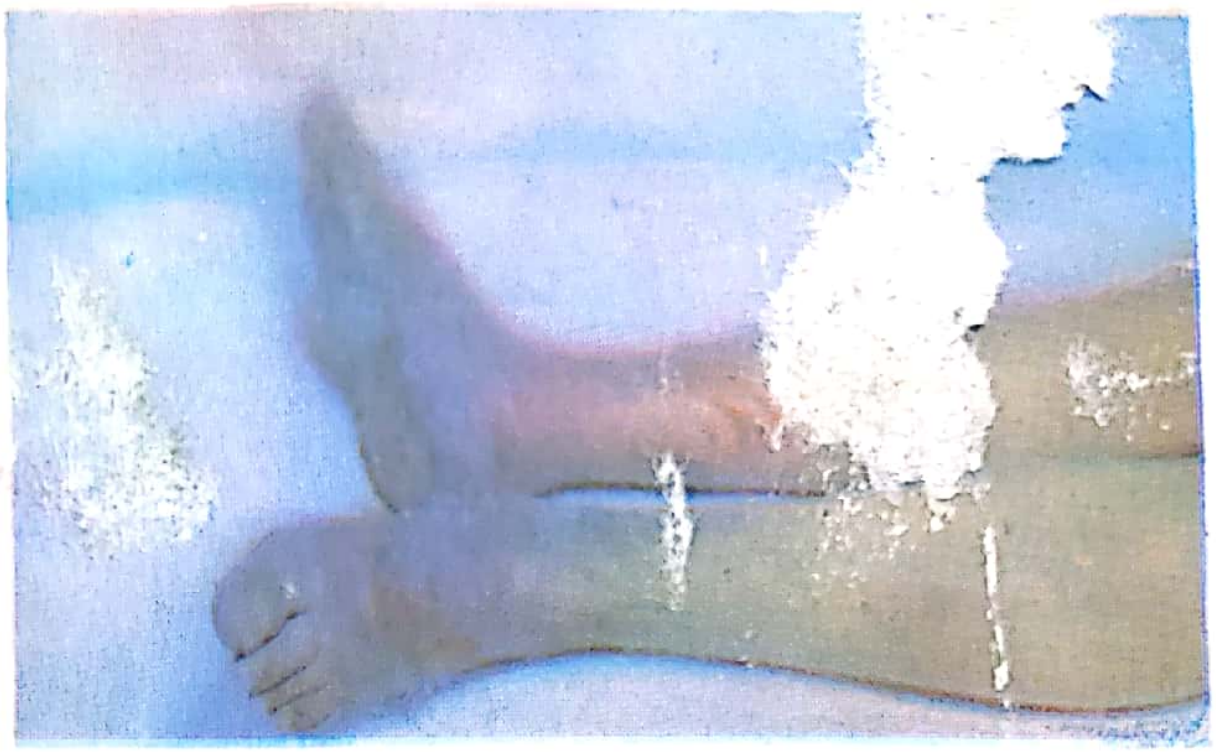

Fig. 1.2.22. — Degerătură tip „picior de tranşee" la un alcoolic.

Fig. 1.2.21. — Degerătură de gradul IV: leziuni flictenulare de plantă şi leziuni de escară ale degetelor.

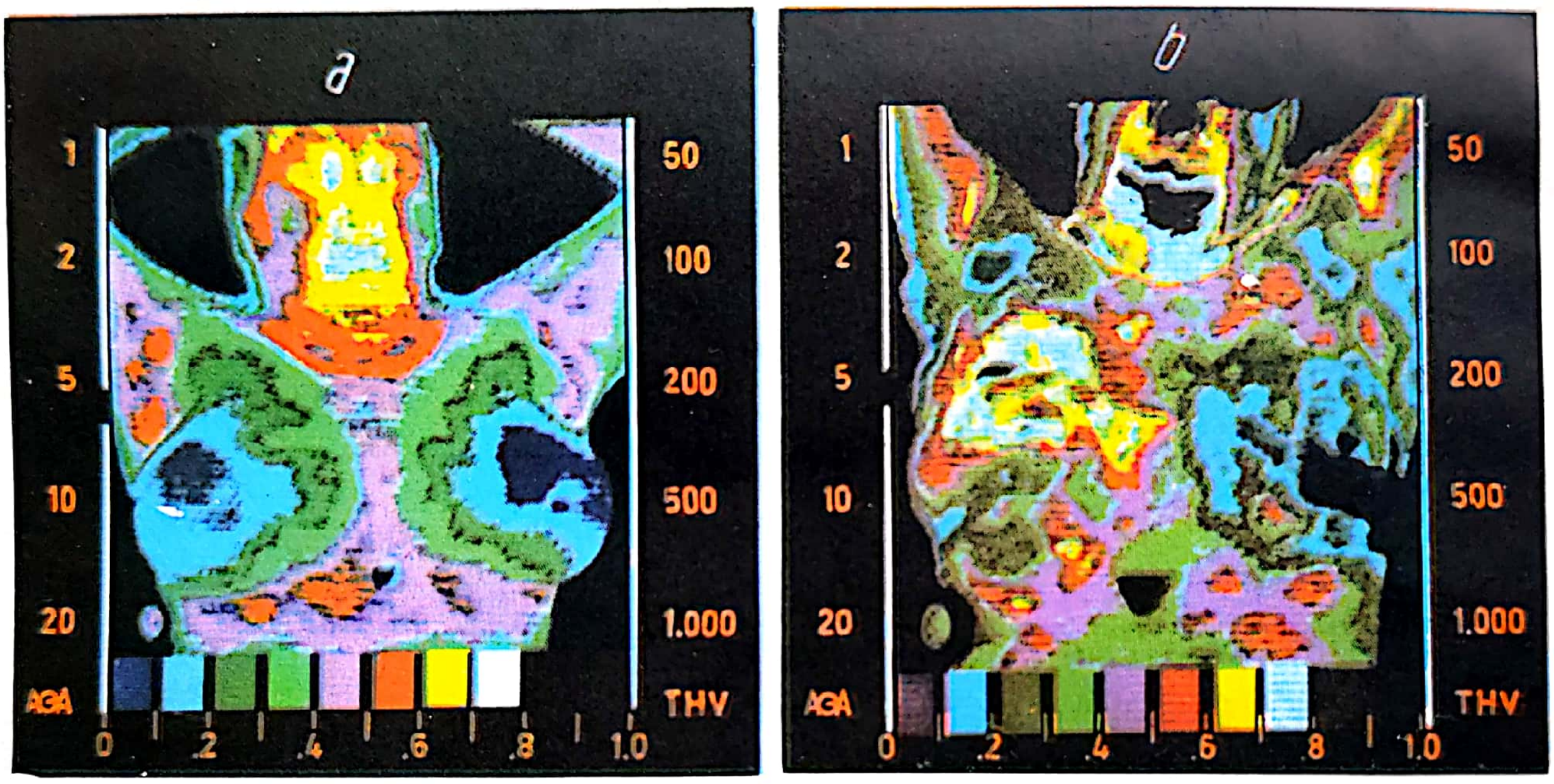
a
1
2
5
10
20
AGA
50
100
200
500
1.000
THV
0
.2
.4
.6
.8
1.0
b
1
2
5
10
20
AGA
50
100
200
500
1.000
THV
0
.2
.4
.6
.8
1.0

Fig. 12.1.13. — Termografie mamară.
a — imagine normală; *b* — tumoare malignă a sinului sting.

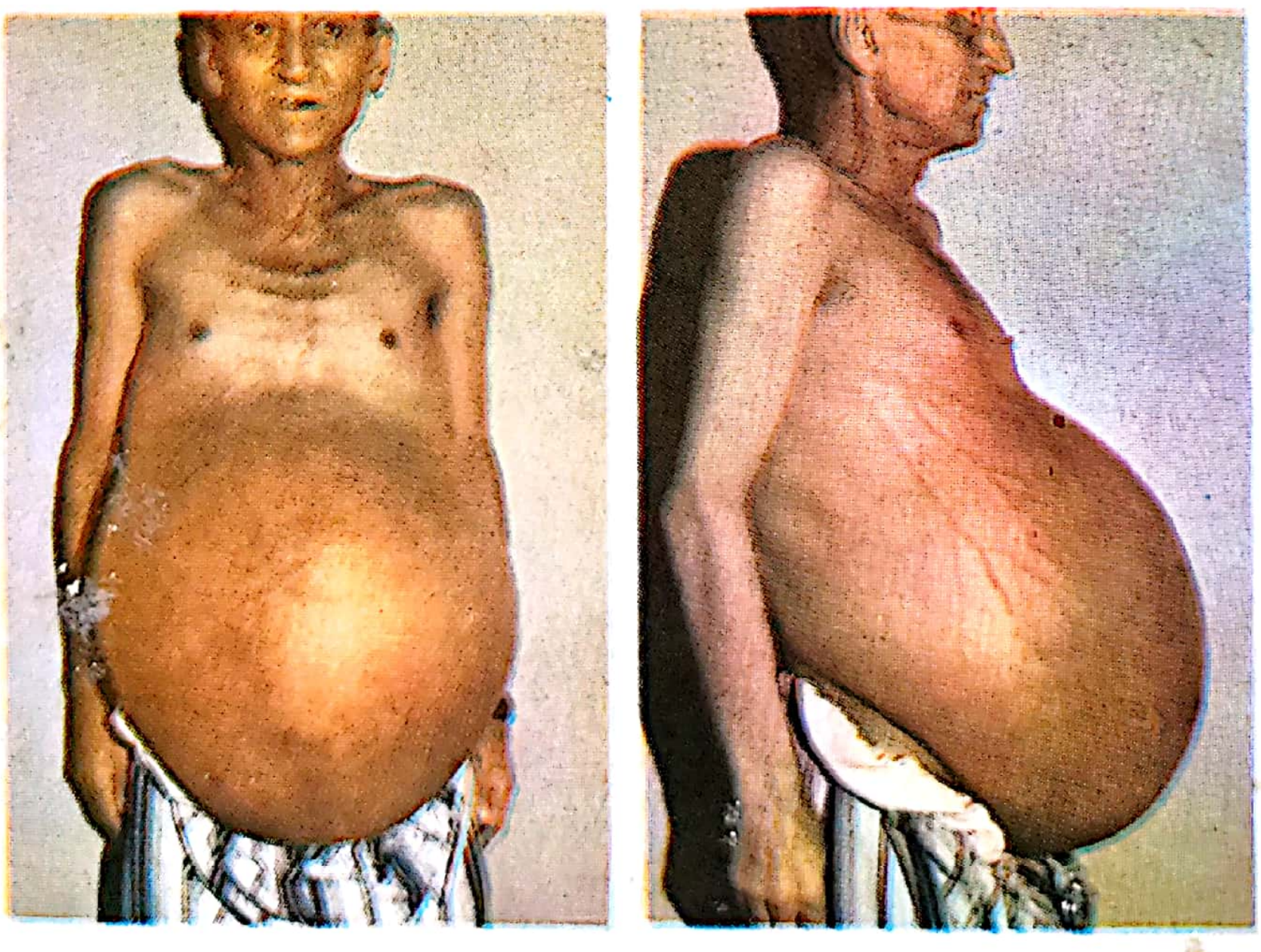

Fig. 13.3.105. — Ciroză hepatică: distensie abdominală cu circulaţie venoasă colaterală *(faţă şi profil).*